

Posebnosti protokola rehabilitacije pasa sa rupturom prednjeg križnog ligamenta

Vuković, Ivana

Master's thesis / Diplomski rad

2024

Degree Grantor / Ustanova koja je dodijelila akademski / stručni stupanj: **University of Zagreb, Faculty of Veterinary Medicine / Sveučilište u Zagrebu, Veterinarski fakultet**

Permanent link / Trajna poveznica: <https://um.nsk.hr/um:nbn:hr:178:130107>

Rights / Prava: [In copyright](#) / [Zaštićeno autorskim pravom.](#)

Download date / Datum preuzimanja: **2024-11-01**



Repository / Repozitorij:

[Repository of Faculty of Veterinary Medicine -
Repository of PHD, master's thesis](#)



SVEUČILIŠTE U ZAGREBU
VETERINARSKI FAKULTET

SVEUČILIŠNI INTEGRIRANI PRIJEDIPLOMSKI I DIPLOMSKI
STUDIJ *VETERINARSKA MEDICINA*

Ivana Vuković

Posebnosti protokola rehabilitacije pasa
sa rupturom prednjeg križnog ligamenta

Zagreb, 2024.

Ime i prezime studenta: Ivana Vuković

Naziv odjela, zavoda ili klinike: Zavod za rendgenografiju, ultrazvučnu dijagnostiku i fizikalnu terapiju

Predstojnik: izv. prof. dr. sc. Zoran Vrbanac

Mentori: izv. prof. dr. sc. Zoran Vrbanac, dr. sc. Petar Kostešić

Članovi Povjerenstva za obranu diplomskog rada:

1. izv. prof. dr. sc. Hrvoje Capak
2. izv. prof. dr. sc. Zoran Vrbanac
3. izv. prof. dr. sc. Nika Brkljača Bottegaro
4. dr. sc. Petar Kostešić (zamjena)

Rad sadržava 47 stranica, 13 slika, 4 tablice, 42 literaturna navoda.

ZAHVALA

Zahvaljujem mentorima izv. prof. dr. sc. Zoran Vrbanac i dr. sc. Petar Kostešić na pruženoj podršci, savjetima i izdvojenom vremenu tijekom izrade ovog rada. Hvala mojoj kolegici i prijateljici dr. med. vet. Anita Kraljević koja je uvelike pomogla u izradi ovog rada.

Zahvaljujem svim prijateljima koji su bili od osnovnoškolskih i srednjoškolskih dana na mom putu kroz fakultetsko obrazovanje, a posebno mojim curama Ivi, Emi i Anamariji. Hvala kolegama i prijateljima na fakultetu, mojim curama Miji, Iloni i Dariji s kojima sam od prvog dana prolazila sve uspone i padove te Diani, Ivoni, Luki i Iliji koji su mi upotpunili završetak studija.

Hvala mom Josipu koji je zajedno sa mnom prolazio zadnje trenutke mog studijskog puta i bio podrška bez koje ne bi bilo tako jednostavno.

Želim zahvaliti mojoj obitelji koja je uvijek bila najveća podrška. Svatko od njih je bio na svoj način uvijek tu za mene. Hvala mojoj majci Aniti koja je uvijek gurala naprijed kad bi bilo teško, ocu Dariju koji je uvijek tu za razgovor, baki Veri koja je brinula da mi nikad ništa ne nedostaje i na kraju veliko hvala mom najvećem uzoru u životu, pa tako i na ovom fakultetskom putu, mom didi Miji koji je uvijek znao udijeliti najbolji savjet.

Za kraj želim se zahvaliti jednom prekrasnom biću koje je provelo 13 godina sa mnom i bila najslađa i najbolja moralna podrška koja je uvijek unosila veselje u život, hvala mojoj Lity.

POPIS PRILOGA

POPIS TABLICA

Tablica 1. Glavni predisponirajući čimbenici za rupturu prednjeg križnog ligamenta (CrCL) u pasa u usporedbi s ljudima (preuzeto i prilagođeno iz SPINELLA, G., G. ARCAMONE, S. VALENTINI (2021): Cranial Cruciate Ligament Rupture in Dogs: Review on Biomechanics, Etiopathogenetic Factors and Rehabilitation, Veterinary Science, 8, 186, str. 5)

Tablica 2. Rehabilitacijski plan konzervativnog tretmana rupture prednjeg križnog ligamenta (preuzeto i prilagođeno iz BOCKSTAHLER, B., K. WITTEK, D. LEVINE, J. MAIERL, D. MILLIS (2019): Essential Facts of Physical Medicine, Rehabilitation and Sports Medicine in Companion Animals, 1. izd., str. 483-484)

Tablica 3. Rehabilitacijski plan nakon izvanzglobne tehnike liječenja rupture prednjeg križnog ligamenta (preuzeto i prilagođeno iz BOCKSTAHLER, B., K. WITTEK, D. LEVINE, J. MAIERL, D. MILLIS (2019): Essential Facts of Physical Medicine, Rehabilitation and Sports Medicine in Companion Animals, 1. izd., str. 489)

Tablica 4. Rehabilitacijski plan nakon korektivne osteotomije rupture prednjeg križnog ligamenta (preuzeto i prilagođeno iz BOCKSTAHLER, B., K. WITTEK, D. LEVINE, J. MAIERL, D. MILLIS (2019): Essential Facts of Physical Medicine, Rehabilitation and Sports Medicine in Companion Animals, 1. izd., str. 489)

POPIS SLIKA

Slika 1. Shematski prikaz distalnog dijela lijevog koljenog zgloba psa (pogled odozgo) (preuzeto iz KÖNIG, H. E., H. LIEBICH (2009): Anatomija domaćih sisavaca 1. hrvatsko izd., Naklada Slap, Jastrebarsko, str. 253)

Slika 2. Shematski prikaz izvođenja testa kompresije goljениčne kosti (lijevo) i testa prednje ladice (desno) (preuzeto iz PALMER, R. H. (2009): Cranial Cruciate Ligament Disease: Early Diagnosis and Overview of Treatment Options, <https://www.vin.com/doc/?id=4252719>)

Slika 3. Rendgenska snimka lijevog koljenog zgloba u fleksiji, pod kutom od 90°, sa mjerenjima koja dijagnosticiraju kranijalni smak goljениčne kosti, odnosno rupturu prednjeg križnog ligamenta (arhiva Sveučilišne veterinarske bolnice, Veterinarski fakultet Sveučilišta u Zagrebu)

Slika 4. Lateralna projekcija digitalnog RTG prikaza u svrhu prijeoperacijskog planiranja. Jedna linija (vertikalna zelena) se povlači od interkondilarnog tuberkula proksimalnog dijela

goljenice do centra talokruralnog zgloba (funcionalna os goljenične kosti). Okomito na nju postavlja se druga linija (horizontalna zelena). Treća linija (žuta) se povlači duž kosine goljeničnog platoa. Kut između te dvije linije naziva se “kut goljeničnog platoa“ (arhiva Sveučilišne veterinarske bolnice, Veterinarski fakultet Sveučilišta u Zagrebu)

Slika 5. Rendgenska snimka desnog koljenog zgloba prije (lijevo) i poslije (desno) TPLO tehnike liječenja ruptur prednjeg križnog ligamenta (arhiva Sveučilišne veterinarske bolnice, Veterinarski fakultet Sveučilišta u Zagrebu)

Slika 6. Prikaz koljenog zgloba nakon TTA zahvata (prva slika - 3D model, druga slika - nakon operacijskog zahvata na pacijentu, treća slika-rendgenski snimak nakon zahvata) (arhiva Sveučilišne veterinarske bolnice, Veterinarski fakultet Sveučilišta u Zagrebu)

Slika 7. Terapija laserom na području koljenog zgloba psa (arhiva Sveučilišne veterinarske bolnice, Veterinarski fakultet Sveučilišta u Zagrebu)

Slika 8. Elektroakupunktura kod pasa (arhiva Sveučilišne veterinarske bolnice, Veterinarski fakultet Sveučilišta u Zagrebu)

Slika 9. Hidroterapija u bazenu sa pokretnom trakom (privatna arhiva)

Slika 10. Vježbe pasivnih kretnji svih zglobova stražnjih nogu, počevši od digitalnog zgloba prema kuku (s lijeva na desno). U gornjem redu prikazana je fleksija, u donjem redu prikazana je ekstenzija zglobova (arhiva Sveučilišne veterinarske bolnice, Veterinarski fakultet Sveučilišta u Zagrebu)

Slika 11. Prelaženje poligona „Cavaletti tračnice“ uz dodatne prepreke poput ježastih jastuka (arhiva Sveučilišne veterinarske bolnice, Veterinarski fakultet Sveučilišta u Zagrebu)

Slika 12. Lijevo je prikaz ravnotežnih vježbi na ježastoj lopti uz pomoć terapeuta. Na desnoj slici je prikaz spoja ravnotežnih i proprioceptivnih vježbi (arhiva Sveučilišne veterinarske bolnice, Veterinarski fakultet Sveučilišta u Zagrebu)

Slika 13. Prikaz mjerenja opseg pokreta koljenog zgloba goniometrom pri fleksiji (lijevo) i ekstenziji (desno) (arhiva Sveučilišne veterinarske bolnice, Veterinarski fakultet Sveučilišta u Zagrebu)

KRATICE

CCL – engl. *Cranial Cruciate Ligament*

COX-2 – ciklooksigenaza 2

EAP – engl. *Electroacupuncture*

NMES – neuromuskularni električni podražaj

NSPUL – nesteroidni protuupalni lijekovi

PGE2 – prostaglandin E2

PROM – engl. *Passive Range Of Motion*

PSGAG – polisulfatni glukozaminoglikan

ROM - engl. *Range Of Motion*

TENS – transkutani električni podražaj

TPLO – engl. *Tibial Plateau Leveling Osteotomy*

TTA – engl. *Tibial Tuberosity Advancement*

TTO – engl. *Triple Tibial Osteotomy*

UWTM – engl. *Underwater Treadmill*

SADRŽAJ

1. UVOD	1
2. ANATOMIJA KOLJENOG ZGLOBA PSA	3
2.1. Prednji križni ligament (CCL).....	4
3. RUPTURA PREDNJEG KRIŽNOG LIGAMENTA U PASA	6
3.1. Etiologija.....	6
3.2. Patogeneza	6
3.3. Klinička slika.....	8
3.4. Dijagnostika	8
4. LIJEČENJE	13
4.1. Konzervativno liječenje	13
4.1.1. Nesteroidni protuupalni lijekovi (NSPUL).....	13
4.1.2. Hondroprotektivi.....	13
4.1.3. Dodaci prehrani.....	13
4.2.1. Unutazglobne tehnike	14
4.2.2. Izvanzglobne tehnike	14
4.2.3. „Metode promjene kutova zglobnih površina i vektora sila“	15
5. REHABILITACIJA PASA SA RUPTUROM PREDNJEG KRIŽNOG LIGAMENTA	21
5.1. Načini i metode rehabilitacije.....	22
5.1.1. Masaža.....	22
5.1.2. Elektroterapija.....	23
5.1.3. Magnetoterapija	24
5.1.4. Terapija laserom	24
5.1.5. Elektroakupunktura.....	26
5.1.6. Terapijski ultrazvuk	27
5.1.7. Hidroterapija	28
5.1.8. Terapijske vježbe	30
6. PROTOKLI REHABILITACIJE	35
7. ZAKLJUČAK	40
8. LITERATURA	41
9. SAŽETAK	45
10. SUMMARY	46
11. ŽIVOTOPIS	47

1. UVOD

Ruptura prednjeg križnog ligamenta (engl. *Cranial Cruciate Ligament*, CCL) jedna je od najčešćih i najznačajnijih ortopedskih ozljeda kod pasa, posebno kod velikih i aktivnih pasmina. Ova ozljeda dovodi do gubitka stabilnosti koljenog zgloba, što rezultira bolovima, otežanom pokretljivošću i značajnim smanjenjem kvalitete života (VUKELIĆ i PEĆIN, 2018.). Budući da koljeni zglob ima ključnu ulogu u hodanju, skakanju i trčanju, rupture CCL-a često zahtijevaju kompleksne intervencije, koje uključuju kirurško liječenje i dugotrajnu rehabilitaciju.

Anatomski, prednji križni ligament je ključan za stabilnost koljenog zgloba jer sprječava kranijalni smak goljenične kosti u odnosu na bedrenu. Kada dođe do rupture križnog ligamenta, nastaje nestabilnost zgloba, koja može dovesti do sekundarnih degenerativnih promjena, poput osteoartritisa (HERAK-PERKOVIĆ i sur., 2012.).

Etiologija rupture CCL-a nije potpuno razjašnjena, no smatra se da postoji kombinacija bioloških, biomehaničkih i okolišnih čimbenika. Kod nekih pasa predispozicija za ovu ozljedu može biti nasljedna, dok se kod drugih rupture javljaju zbog pretjeranog opterećenja zgloba, nepravilne biomehanike ili kroničnih upalnih procesa.

Dijagnosticiranje rupture CCL-a temelji se na kliničkom pregledu i radiološkim snimkama. Klinički znakovi uključuju naglu pojavu hromosti, oticanje zgloba, bol i poteškoće pri hodanju. Ključnu ulogu u dijagnozi imaju specifični testovi, poput testa kompresije goljenične kosti ili testa ladice, kako bi procijenili postojanje i stupanj nestabilnosti koljenog zgloba (VUKELIĆ i PEĆIN, 2018.).

Liječenje rupture CCL-a može biti konzervativno ili kirurško, ovisno o veličini psa, težini ozljede, starosti i općem zdravstvenom stanju. Konzervativni pristup uključuje kontrolu težine, ograničenje aktivnosti, primjenu dodataka prehrani i fizikalne terapije, dok kirurško liječenje uključuje stabilizaciju koljena različitim tehnikama (ROK i sur., 2011.). Bez obzira na odabranu metodu liječenja, rehabilitacija igra ključnu ulogu u oporavku pacijenta.

Rehabilitacija nakon operacije ili konzervativnog liječenja rupture CCL-a uključuje različite tehnike koje pomažu u obnavljanju funkcionalnosti zgloba, smanjenju boli i vraćanju psa u normalnu fizičku aktivnost. Fizikalna terapija se sastoji od niza metoda koje su dizajnirane za jačanje mišića i poboljšanje pokretljivosti i kao takve ključne su za uspješni oporavak.

Ovaj diplomski rad ima za cilj prikazati specifičnosti rehabilitacijskih protokola za pse s rupturom prednjeg križnog ligamenta posebice uzevši u obzir odabranu kiruršku tehniku. Kroz analizu različitih metoda rehabilitacije, nastoji se pružiti smjernice kako bi mogli prilagoditi planove liječenja individualnim potrebama pacijenata. Također, istaknut će se potencijalne komplikacije koje se mogu pojaviti tijekom rehabilitacije, kao i važnost suradnje između kirurga, fizijatra, fizioterapeuta i vlasnika pasa u postizanju optimalnih rezultata.

2. ANATOMIJA KOLJENOG ZGLOBA PSA

Koljeni zglob je složeni inkongruentni i nepotpuni valjkasti zglob kojeg čine femorotibijalni (*articulatio femorotibialis*) i femoropatelarni zglob (*articulatio femoropatellaris*). Femorotibijalni zglob je inkongruentni, nepotpuni valjkasti zglob u kojem jako izraženi kondili bedrene kosti (*femur*) naliježu na proksimalne zglobne plohe goljenične kosti (*tibia*). S obzirom na nepodudarnost zglobnih površina, između svakog kondila bedrene kosti i goljenične kosti se nalaze polumjesečasti umeci od vezivne hrskavice koje nazivamo meniscima. Oni imaju ulogu smanjenja inkongruencije zgloba, djeluju poput amortizera i raspoređuju sile unutar zgloba. Pokreti ovog zgloba su pretežito fleksija i ekstenzija, ali zbog gibljivosti meniska dopušten je i određeni stupanj rotacije. Femoropatelarni zglob je klizni zglob (*articulatio delabens*) kojeg čine zglobna površina ivera (*patela*) i valjak bedrene kosti (*trochlea ossis femoris*). Sa svakim pokretom koljenog zgloba patela klizi istovremeno po valjku bedrene kosti (*trochlea femoris*).

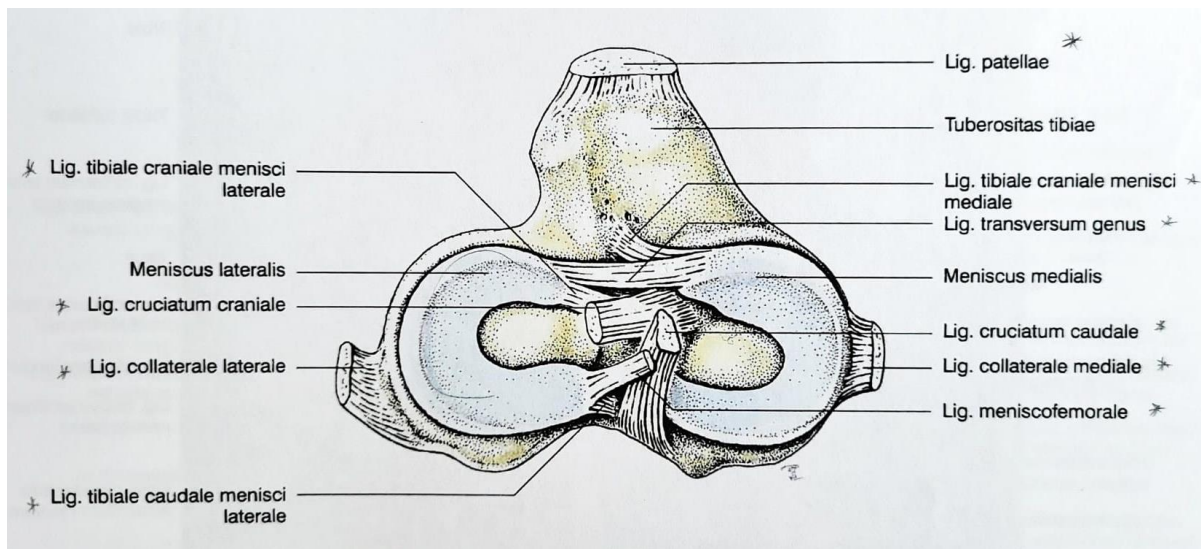
Ligamenti femorotibijalnog zgloba se dijele na ligamente meniska i ligamente koljenog zgloba. Ligamenti meniska su kranijalni tibijalni ligamenti, kaudalni tibijalni ligamenti, femoralni ligamenti lateralnog meniska i poprečni ligament. Svaki menisk prihvaća se za proksimalni dio goljenične kosti kranijalnim i kaudalnim ligamentima. Ligamenti koljena su lateralni i medijalni kolateralni ligament, kranijalni i kaudalni križni ligament i kosi zakoljeni ligament. Ovi ligamenti su odgovorni za stabilizaciju zgloba.

Mnogi od mišića bočnog zgloba, osobito stražnji bedreni mišići, djeluju na koljeni zglob jer se pričvršćuju na anatomske strukture koje čine koljeni zglob ili su se prihvaćaju distalno od zgloba te djeluju sekundarno na njega. U pokretima koljenog zgloba primarnu ulogu imaju četveroglavi mišić bedara (*m. quadriceps femoris*) i zakoljeni mišić (*m. popliteus*). Četveroglavi mišić bedara oblikuje glavnu mišićnu skupinu na prednjoj strani bedrene kosti. Građen je od četiri glave: *m. vastus lateralis* koji počinje na lateralnoj strani proksimalnog okrajka bedrene kosti, *m. vastus medialis* koji počinje kranio-medijalno na proksimalnom okrajku bedrene kosti, *m. vastus intermedius* koji je smješten na kranijalnoj površini bedrene kosti i *m. rectus femoris* koji počinje na trupu crijevnice kosti. Iako imaju različita polazišta, završavaju spajajući se u zajedničku tetivu koja se prihvaća na goljeničnu kvrgu (*tuberositas tibiae*) kao srednji patelarni ligament. *M. quadriceps femoris*, po svojoj anatomskej građi, djeluje kao najjači ekstenzor koljenog zgloba. On potiskuje trup naprijed i učvršćuje koljeni zglob. *M. popliteus* je mali mišić koji leži na kaudalnoj strani koljenoga zgloba. Ima tetivasti početak u *fossi m. poplitei* na lateralnom kondilu bedrene kosti, pruža se ispod lateralnog

kolateralnog ligamenta i lateralnog meniska te prihvaća se na kaudalnoj i medijalnoj površini proksimalnog okrajka goljenične kosti na *linei m. poplitei*. Mišić djeluje kao fleksor koljenog zgloba i pronator potkoljenice (KÖNIG i LIEBICH, 2004.).

2.1. Prednji križni ligament (CCL)

Križni ligamenti su smješteni u međukondilarnoj jami (*fossa intercondylaris*) goljenične kosti između dvije sinovijalne vrećice femorotibijalnih zglobova. Stražnji križni ligament (*ligamenta cruciatum caudale*) je pričvršćen na interkondilarno područje medijalnog bedrskog kondila i pruža se kraniodistalno i završava u poplitealnom usjeku goljenične kosti (*incisura poplitea*). Prednji križni ligament (*ligamentum cruciatum craniale*) prolazi iz interkondilarnog područja lateralnog kondila bedrene kosti i pruža se kraniodistalno te se prihvaća za centralno interkondilarno područje goljenične kosti (KÖNIG i LIEBICH, 2004.). Pozicija prednjeg križnog ligamenta prikazana je na Slici 1.



Slika 1. Shematski prikaz distalnog dijela lijevog koljenog zgloba psa (pogled odozgo)
(preuzeto iz KÖNIG I LIEBICH, 2009.)

U pasa se CCL sastoji od kranio-medijalnog i kaudolateralnog snopa, čije uvrtnje u različitim fazama pokreta utječe na napetost veze (HERAK-PERKOVIĆ i sur., 2012.). Strukturno su građeni od vode i longitudinalnih kolagenih vlakana koja su uglavnom građena od kolagena tipa 1 (70-80%), a manjim udjelom od kolagenih vlakana tipa 3 (3-10%) (ZAHM, 1965.).

Prednji i stražnji križni ligamenti dinamičke su strukture i snažno povezuju bedrenu i goljeničnu kost. Zbog anatomije i prostornog rasporeda unutra zgloba, križni ligamenti

osiguravaju primarnu kraniokaudalnu i aksijalnu stabilnost koljena pri svim kutovima unutar fiziološkog raspona pokreta. Prednji križni ligament sprječava kranijalni smak goljenice ili efekt prednje ladice, ograničava prekomjernu unutarnju rotaciju koljenog zgloba i sprječava hiperekstenziju (HERAK-PERKOVIĆ i sur., 2012.).

3. RUPTURA PREDNJEG KRIŽNOG LIGAMENTA U PASA

3.1. Etiologija

Puknuće prednjeg križnog ligamenta najčešći je ortopedski problem u pasa i ujedno najčešći uzrok koljene hromosti pasa. Ruptura može biti akutnog i kroničnog tijeka. Akutnog tijeka nastaje naglom unutarnjom rotacijom koljenog zgloba u fleksiji i zakretanju tijela ili pri snažnoj hiperekstenziji. U većini slučajeva riječ je o kroničnom, progresivnom patološkom slabljenju tkiva u vidu upala, mehaničkih oštećenja, mikrooštećenja i ishemije strukture kolagenih vlakana u okolnostima normalnog opterećenja (HERAK-PERKOVIĆ i sur., 2012.). Predisponirajući čimbenici se dijele na biološke i biomehaničke. Biološki čimbenici uključuju pasminu, dob, spol, tjelesnu težinu i genetiku (Tablica 1). Predispoziciju za ovakvu ozljedu imaju velike i gigantske pasmine pasa, odnosno psi sa tjelesnom masom preko 15 kg. Pretpostavlja se da određene pasmine imaju genetsku predispoziciju kao što su labrador retriever, njufaundler, bulmastif i čau čau. Od vanjskih čimbenika, ozljedi pogoduje loša tjelesna kondicija, pretilost, starija dob te poremećaji u građi i stavu stražnjih ekstremiteta. Važnim uzrokom se smatraju i starosni degenerativni procesi koljenog zgloba u pasa srednje ili starije dobi (ROK i sur, 2011.). Pokazalo se da su ovakve ozljede češće kod pasa sa "ravnim" stavom stražnjih ekstremiteta, jer je povećan nagib platoa goljениčne kosti (< 35%), a time i povećan kut koljenog zgloba tijekom stajanja, što uzrokuje veću silu i naprezanje prednjeg križnog ligamenta. Također, vrijedi i za pretile pse, koji zbog svoje težine dodatno opterećuju prednji križni ligament što pogoduje stvaranju degenerativnih promjena (HERAK-PERKOVIĆ i sur., 2012.). Spolne predispozicije nema.

Akutno puknuće nerijetko uključuje ozljede drugih veza koljena i time dovodi do iščašenja. Zasebno oštećenje najčešće je kod štenadi i mladih razigranih pasa te je jednostrano. Kronična ruptura pojavljuje se kod odraslih pasa, a često je obostrana (HERAK-PERKOVIĆ i sur., 2012.).

Posebnost ove ozljede je da u 40-50% slučajeva kod pasa sa rupturom prednjeg križnog ligamenta jedne noge, unutar dvije godine doći će do rupture ligamenta suprotne noge (DECAMP, 2016.).

3.2. Patogeneza

Patogeneza rupture prednjeg križnog ligamenta usko je vezana uz samu njegovu svrhu kao stabilizator koljena. Biomehanički predisponirajući čimbenici uključuju konformaciju koljenog zgloba, poravnanje segmenata kostiju i snagu mišića (Tablica 1.) Iako svi ovi

čimbenici mogu utjecati na ubrzanje degenerativnih promjena unutar zgloba, bolest se zapravo može pojaviti u pacijenata bilo koje pasmine, spola i dobi (SPINELLA i sur., 2021.).

Tablica 1. Glavni predisponirajući čimbenici za rupturu prednjeg križnog ligamenta (CCL) u pasa u usporedbi s ljudima (preuzeto iz SPINELLA i sur., 2021.)

Predisponirajući čimbenici	PSI	LJUDI
Pasma i tjelesna težina	Velike pasmine i /ili pretili psi	Pretili ljudi
Dob	2 – 10 godina	15-45 godina
Spol	Kastrirani mužjaci i sterilizirane ženke	Muškarci > Žene
Genetika	Jednonukleotidni polimorfizam koji utječe na gene odgovorne za čvrstoću i strukturu CrCL-a	Obiteljske predispozicije sa mutacijom kolagenih gena
Deformacije zgloba	Plitki interkondilarni usjek Strmi nagib platoa goljениčne kosti Hiperekstenzirani položaj zdjeličnih udova Genu varum	Plitki interkondilarni usjek Strmi nagib platoa goljениčne kosti Valgus koljena

Pretjerana sila u krajnjim točkama prekomjerne unutarnje rotacije koljena i hiperekstenzije zgloba rezultira akutnim oštećenjem. Najveći broj ozljeda prednjeg križnog ligamenata se veže uz prisutnost degenerativnih procesa koji redovito dovode do slabljenja njegove strukture. Napredovanje rupture potiče degeneraciju zglobne čahure te upalni proces u koljenom zglobu. Djelomična ruptura redovito prelazi u potpunu rupturu. Posljedično puknuću nastaju sekundarne promjene u obliku artritisa te ozljeda medijalnog meniska. Postupno slabljenje prednjeg križnog ligamenta neće dovesti do hromosti, ali će dovesti do razvoja degenerativnih promjena samog zgloba. Potpuna ruptura uzrokuje vidljivu nestabilnost zgloba, očituje se jakom boli i hromosti. Nakon djelomične i potpune rupture dolazi do povećani tkivni upalni, degenerativni i imunosni odgovor unutar koljenog zgloba (ROK i sur, 2011.). Dolazi do

hijalinizacije, mineralizacije i stvaranja stanica sličnih hondrocitima, te znatnog gubitka fibroblasta u primarnom području rupture (HAYASHI i sur, 2003.).

3.3. Klinička slika

Kod akutnih ozljeda dolazi do pojave iznenadne jednostrane hromosti u kojoj pas djelomično opterećuje ili ne opterećuje zahvaćeni ekstremitet. Tijekom pregleda oboljelog ekstremiteta pas pruža značajan otpor, a punkcijom zgloba nailazimo na izljev.

U kroničnim slučajevima vidljiva je dugotrajna hromost zahvaćenog ekstremiteta, otežano ustajanje i tipičan sjedeći položaj u kojem je zahvaćeni ekstremitet u vanjskoj rotaciji od tijela. Kod izrazito kroničnih slučajeva uočava se mišićna atrofija, te je moguće čujan karakterističan „klik“ meniska. No, izostanak toga specifičnoga znaka, ne isključuje ozljedu meniska. Prilikom palpacije zgloba moguća je palpacija tvrde otekline koju je izazvalo formiranje osteofita i vezivnog tkiva medijalno od zgloba (medijalna kompenzatorna firoza).

Kod djelomične ruptуре, u početku je prisutna blaga hromost ovisna o opterećenju. Ukoliko se degenerativne promjene povećavaju i ligament nastavlja slabiti sve do točke potpune ruptуре, hromost će postati izraženija, bit će prisutna bol pri hiperekstenziji zahvaćenog ekstremiteta, moguća nestabilnost zgloba i znakovi degenerativnih bolesti zgloba (BOCKSTALER i sur, 2019.).

3.4. Dijagnostika

Dijagnostika ruptуре prednjeg križnog ligamenta postavlja se na temelju kliničkih znakova, anamneze i ortopedskog pregleda, te se potvrđuje rendgenološkom pretragom, a rjeđe ultrazvučnom pretragom, magnetnom rezonancijom (MRI), kompjuteriziranom tomografijom (CT) ili artroskopijom.

Ortopedski pregled

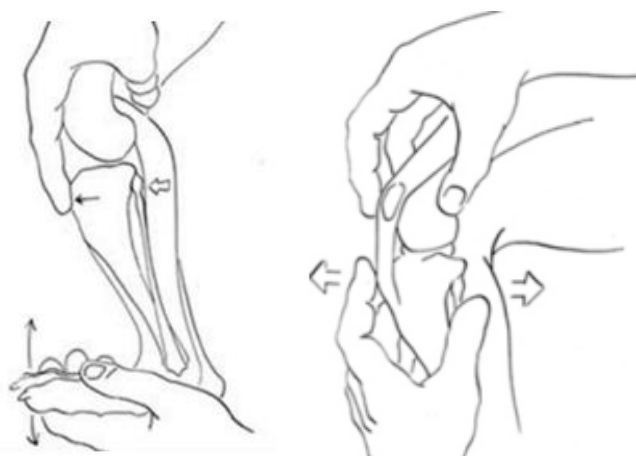Započinjemo ga promatranje psa prvo u mirovanju, pa zatim u hodu. Zbog ruptуре prednjeg križnog ligamenta uočljiva je neprirodna pokretljivost koljenog zgloba prilikom hoda (ROK i sur. 2011.). Prilikom pregleda bitno je obratiti pozornost na oblik i veličinu koljenog zgloba s medijalne strane. Kod zdravog zgloba rubovi patelarne tetive su oštri i jasni, međutim ako je prisutna povećana punjenost zgloba, čahura se ispupči te rubovi tetiva gube jasne konture. U pasa s kroničnim oblikom ruptуре prednjeg križnog ligamenta palpacijom je moguće ustanoviti zadebljanje medijalne čahure koljenog zgloba i okolnog veziva. Tijekom ekstenzije i fleksije koljenog zgloba obraćamo pažnju na krepitacije, bolnost i čujni „klik“ koji bi upućivao

na oštećenje meniskusa. Bolnost ustanovljujemo pri jačoj ekstenziji ekstremiteta te pri pritisku s medijalne strane koljena (ROK i sur., 2011.)

U dijagnostici rupture prednjeg križnog ligamenta u pasa najvažnija su dva testa: izravni test ladice (TL) i test kompresije goljenične kosti (TKT - Hendersov test) kojima dokazujemo nestabilnost koljenog zgloba i postavljamo sumnju na rupturu prednjeg križnog ligamenta. Test sjedanja je pozitivan ukoliko pas pri sjedenju većinu težine oslanja na jednu nogu te drugu ispruženu povlači pod sebe. Ovaj test nije specifičan.

Testom kompresije goljenične kosti izaziva se pomak goljenice kranijalno u odnosu na bedrenu kost izvođenjem fleksije skočnog zgloba uz stabiliziranu bedrena kost u poziciji ekstenzije, a zatim i fleksije koljena. Izvodi se tako da jednom rukom obuhvatimo bedrenu kost s kranijalne strane te prislonimo kažiprst na kristu goljenične kosti, dok drugom rukom obuhvatimo metatarzus s plantarne strane i flektiramo dorzalno. Kažiprstom na *tuberositas tibiae* procjenjujemo eventualno prisutni pomak (Slika 2). Ovaj test se ponavlja nekoliko puta za redom. Interpretacija testa je subjektivnija nego izravni test ladice, ali njegova prednost je što kod pacijenata sa rupturom prednjeg križnog ligamenta izaziva minimalnu bol (DECAMP, 2016.).

Izravni test ladice izaziva smak potkoljenice u odnosu na bedrenu kost, ali izravnim guranjem i povlačenjem goljenice uz istovremenu stabilizaciju bedrene kosti. Izvodi se tako da se kažiprst jedne ruke postavi na patelu, a palac iste ruke iza lateralne fabele. Kažiprst druge ruke stavi se na *tuberositas tibiae*, a palac iste ruke na glavu fibule (Slika 2) (DECAMP, 2016.).

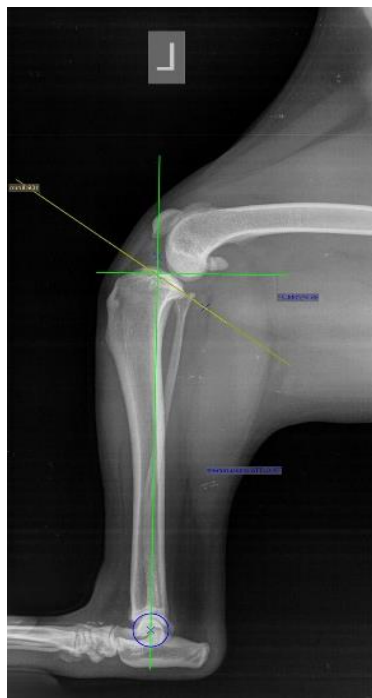

Slika 2. Shematski prikaz izvođenja testa kompresije goljenične kosti (lijevo) i testa prednje ladice (desno) (izvor PALMER, R. H., 2009.)

Pomicanjem goljenice u odnosu na bedrenu kost u slučaju rupture prednjeg križnog ligamenta dobiva se efekt ladice, odnosno pozitivan test na rupturu prednjeg križnog ligamenta. Ukoliko je test pozitivan u ekstenziji i fleksiji, riječ je o potpunoj rupturi prednjeg križnog ligamenta. Ako je pozitivan u fleksiji, a negativan u ekstenziji, zaključujemo da se radi o djelomičnom puknuću ligamenta. Djelomično se puknuće često pojavljuje bez prethodne traume te kod pasa većih pasmina najčešće do pete godine života, a kod manjih pasmina najčešće nakon sedme godine (VUKELIĆ i PEĆIN, 2018.; WILKE i sur., 2006.). Kod ovog oboljenja unutarnja rotacija koljena je u 47% slučajeva pojačana.

Rendgenska pretraga

Uz ortopedski pregled važno je napraviti rendgensko snimanje koljenog zgloba. Rendgenskom dijagnostikom važno je prepoznati tri znaka koji nam potvrđuju rezultate ortopedskog pregleda: punjenje zgloba - znak masnoga tijela (engl. *fat pad*), osteofite kao znak degenerativne bolesti zgloba te kranijalni pomak goljenične kosti (VUKELIĆ i PEĆIN, 2018.). Snimanje se radi u dvije projekcije: sagitalnoj i kraniokaudalnoj. Prilikom snimanja pas je u lateralnoj poziciji te se koljeni zglob snima u fleksiji pod kutom od 90° (Slika 3).



Slika 3. Rendgenska snimka lijevog koljenog zgloba u fleksiji, pod kutom od 90°, sa mjerjenjima koja dijagnosticiraju kranijalni smak goljenične kosti, odnosno rupturu prednjeg križnog ligamenta (arhiva Sveučilišne veterinarske bolnice, Veterinarski fakultet Sveučilišta u Zagrebu)

Dok je koljeni zglob u fleksiji, tarzalni zglob je maksimalno flektiran. Kod pozitivnog nalaza, goljenična kost je pomaknuta kranijalno. U slučaju da je zglob značajnije ispunjen sinovijalnom tekućinom, to će se na rendgenskom prikazu vidjeti kao pojačana sjena (ROK i sur., 2011.). Kod akutne rupture zglobni izljev pomiče masno tijelo (engl. *fat pad*) i rasteže kaudalni dio zglobne čahure. Kod kronične rupture, uobičajene su unutarzglobne promjene uključujući pomak masnog tijela i rastezanje kaudalnog dijela zglobne čahure u lateralnoj projekciji. Periartikularni osteofiti prvo su vidljivi na medijalnoj i lateralnoj trohlei bedrene kosti i distalnom rubu patele, a kasnije se pojavljuju oko kondila bedrene i goljenične kosti (JOHNSON i JOHNSON, 1993.).

Ultrazvučna pretraga

Iako se koristi rijetko, može biti korisna za dijagnosticiranje rupture. Prije samog ultrazvučnog pregleda potrebno je pripremiti područje pregleda, dlaka se oko područja koljena mora ošišati i nanijeti ultrazvučni gel. Pri pregledu koljena preporučena je ultrazvučna linearna sonda rezolucije od 10 do 14 MHz. Najbolja projekcija za vizualizaciju prednjeg križnog ligamenta je sagitalna projekcija dok je koljeno u fleksiji. U velikih pasmina prednji križni ligament je vidljiviji s obzirom da je ekstenziran, dok je u malih pasmina pozicioniran u unutarkondilarnom prostoru koje je usko te je ligament teže uočljiv. Ruptura je vidljiva ukoliko se nalazi na području hvatišta goljenici, a ako je na mjestu vezanja sa bedrenom kosti, neće biti uočljiva. Uočavanje zgusnute sinovijalne tekućine i osteofita ukazuju na kronični proces (ROK i sur., 2011.)

Magnetska rezonancija (MRI)

Magnetska rezonancija je neinvazivna slikovna dijagnostička metoda koja omogućuje točno i detaljno dijagnosticiranje promjena ligamenata, meniska, mišića i ostalih struktura koljena (ŠEHIĆ, 1995.). S obzirom na dugo vrijeme koje je potrebno za izvođenje ove metode, životinju je potrebno anestetizirati. Tetive, ligamenti i mišići koljenog zgloba fiziološki se vide kao homogene, oštro ograničene linearne strukture. Ukoliko je došlo do akutne ruptur ligamenta, vidljiv je prekid kontinuiteta, a u slučaju kroničnog procesa, ligament je odsutan (ROK i sur., 2011.)

Kompjuterizirana tomografija (CT)

Kompjuterizirana tomografija je radiološka dijagnostička metoda pretrage presjeka određenih područje tijela životinje. Ona omogućuje detaljan prikaz slojeva tijela koji se

računalnom tehnologijom mogu rekonstruirati u trodimenzionalni prikaz snimanog dijela tijela (DECAMP, 2016.). Prilikom snimanja, snimaju se oba ekstremiteta, tako da su paralelni i u istoj ravnini snimanja (ŠEHIĆ, 2007.). Ova metoda dijagnostike se provodi ako rendgenska pretraga pokazuje ograničenja, a magnetska rezonancija nije moguća. Ukoliko ni jedna od dosad navedenih pretraga nije pokazala karakteristične promjene vezane uz rupturu prednjeg križnog ligamenta, primjenjuje se artroskopija.

Artroskopija

Artroskopija je minimalno invazivni kirurški dijagnostički i terapijski zahvat kojim se uz pomoć specijaliziranih endoskopa i kirurške opreme kroz male rezove mogu izvesti pregledi i liječenja unutarzglobnih patologija (DECAMP, 2016.). Artroskopija se smatra zlatnim standardom u dijagnostici i liječenju ozljeda i oštećenja hrskavice, meniska i križnih ligamenata (VUKELIĆ i PEĆIN, 2018.; MAHN i sur., 2005.). Dijagnosticiramo je li došlo do potpune ili djelomične rupture te provjeravamo je li došlo do ozljede meniska. Ukoliko je došlo do ozljede meniska prilikom zahvata možemo odmah i ukloniti dijelove meniska.

4. LIJEČENJE

Vrstu liječenja rupture prednjeg križnog ligamenta odabiremo ovisno o dobi, masi, ortopedskim ili drugim zdravstvenim problemima te financijskim mogućnostima vlasnika. Liječenje može biti konzervativno ili kirurško.

4.1. Konzervativno liječenje

Provodi se kod manjih pasmina pasa, do 15 kg tjelesne mase, koji imaju manji stupanj opterećenja i smanjenu aktivnost. Kod takvih slučajeva uspješnost liječenja je 10 do 15%, no moramo biti svjesni da ovim načinom liječimo samo kliničke znakove i posljedicu, ne i uzrok bolesti (VUKELIĆ i PEĆIN, 2018.) Kod konzervativnog liječenja važno je mirovanje, smanjena aktivnost i šetnje na kratkom povodcu, po potrebi terapija nesteroidnim protuupalnim lijekovima, ako je potrebno smanjenje tjelesne mase, moguće je i uključivanje dodataka prehrani kao što su glukozamin i hondroitin, a kasnije uključivanje fizikalne terapije (ROK i sur., 2011.)

4.1.1. Nesteroidni protuupalni lijekovi (NSPUL)

NSPUL ublažavaju kliničke znakove boli, na način da suzbijaju upalne prostaglandine (PG) prvenstveno PGE2 i produkciju tromboksana inhibiranjem ciklooksigenaze (COX). Na taj način smanjuju lokalnu nocicepciju, središnju osjetljivost, sinovitis i ograničavaju degeneraciju hrskavičnog matriksa (FOX, 2017.).

4.1.2. Hondroprotektivi

Polisulfatni glukozaminoglian (PSGAG) smanjuje razgradnju proteoglikana, inhibira sintezu i aktivnost agrekanaze, matriks metaloproteinaza, dušikovog oksida i PGE2, stimulira sintezu glukozaminoglikana i povećava koncentraciju hijalurona (FOX, 2017.). Kontraindicirano je davati terapiju NSPUL-om budući da su analozi heparina.

4.1.3. Dodaci prehrani

Omega - 3 - masne kiseline

Esencijalne masne kiseline su skupina višestruko nezasićenih masnih kiselina koje sadrže omega-6-masnu kiselinu i omega-3-masne kiseline. Arahidonska kiselina je ukomponirana u staničnu membranu te kod upalnih procesa ona se razgrađuje i metabolizira. Izaziva stvaranje upalnih komponenti (prostaglandini, lekuotrieni i tromboksani). Omega-3-masne kiseline mogu zamijeniti omega-6-masne kiseline u staničnoj membrani i na taj način smanjiti upalni odgovor. Omega-3-masne kiseline imaju protuupalna svojstva, terapijski

učinak, te njihovom primjenom se poboljšava motorika i držanje zahvaćenog ekstremiteta (FOX, 2017.).

Glukozamin i hondriotin-sulfat

Oboje stimuliraju sintezu endogenog glikozaminoglikana i inhibiraju sintezu enzima koji degradacijski djeluju na hrskavicu. Hondriotin-sulfat inhibira i interleukin 1 koji uzrokuje degeneraciju kolagena tipa 2 te sprječava upalu uzrokovanu histaminom (ROK i sur., 2011.). Glukozamin i hondriotin su dugo popularni dodaci prehrani. Koriste se u kombinaciji jer su pokazali puno bolji učinak nego pojedinačnim djelovanjem (FOX, 2017.)

4.2. Kirurško liječenje

Terapija rupture prednjeg križnog ligamenta kod pasa je većinom operacijska. Opisano je više kirurških tehnika liječenja rupture prednjeg križnog ligamenta. Cilj kirurškog liječenja je debridman koljenog zgloba, smanjenje upale, inspekcija zgloba i stabilizacija koljena u fazi opterećenja. Operacijski zahvati se mogu podijeliti u tri skupine: unutarzglobne tehnike, izvanzglobne tehnike i metode promjene kutova zglobnih ploha i vektora sile.

4.2.1. Unutarzglobne tehnike

Unutarzglobna tehnika je dugotrajno zagovarana metoda zamjene prednjeg križnog ligamenta u ljudi i životinja. Temelji se na rekonstrukciji ligamenta nekim drugim tkivima (alograf ili ksenograf), sintetskim materijalima ili kombinacijom sintetskih i bioloških materijala (kombinirani graftovi). Dugoročni je cilj potaknuti stvaranje organiziranog ožiljkastog tkiva periartikularno, koji će stabilizirati koljeno i nakon što konac izgubi svoju funkciju. Najčešća komplikacija koja se pojavljuje jest puknuće grafta prije stvaranja ožiljkastog tkiva, pogoršanje simptoma te posljedično artritis (VUKELIĆ i PEĆIN, 2018.). Zbog poslijeoperacijskih komplikacija kod pasa se više ne preporučuje kao tehnika liječenja.

4.2.2. Izvanzglobne tehnike

Koriste se sintetski materijal koji se izvan i preko zgloba učvršćuju na izometričkim točkama koje odgovaraju hvatištima ligamenta. Ove tehnike se temelje na periartikularnoj fibrozi za dugoročnu stabilnost, jer je početna stabilnost relativno kratkog trajanja. Predstavnici ove skupine su „Metoda lateralnog šava“ i „Modificirana tehnika zatezanja retinakula“.

„Metoda lateralnog šava“ je modificirana tehnika. Koristi se lateralni pristup zglobu koljena. Oko lateralne fabele se postavlja šav, postavlja se nešto proksimalnije od fabele, unutar snažnog fibroznog dijela lateralne glave gastroknemijusa, kako bi se izbjegla artikulacija sa

bedrenom kosti. Proksimalni kraj goljenice se izlaže incizijom fascije iznad *m. tibialis cranialis*, te se šav provlači kroz incizije i ispod patelarnog ligamenta, a ekstremitet se postavlja pod kutom od oko 100°, te se šav zateže kako bi neutralizirali kranijalno pomicanje zgloba. Šav se može zategnuti ručno ili korištenjem različitih čvorova i uređaja. Preporučuje se korištenje najlonskog konca koji ima veću otpornost na rastezanje. Idealna mjesta za pričvršćivanje šava su ona koja su blizu izometrijskih točaka. Modificirana tehnika metode lateralnog šava je „TightRope tehnika“ koja koristi vezanje kost o kost putem tunela bedrene i goljenične kosti i koristeći FiberTape i šivanje dugmadima. Ova tehnika je pokazala bolje rezultate u biomehaničkim studijama u usporedbi sa metodom lateralnog šava (KOWALESKI i sur., 2018.).

Liječenje metodom lateralnog šava ostaje najčešće primijenjena metoda, posebno primijenjena kod malih pasa. Glavni nedostatak ove metode je preopterećenje sidrišnih točaka šava, te se iz tog razloga raznim istraživanjima uveo koncept sidrenja u izometričnom položaju. Također, u traženju idealnog materijala za ovu metodu najlonski je konac zamijenjen sa polietilenskim koji je jači, čvršći i manje se rasteže (IGNA i SCHUSZLER, 2018.).

„Transpozicija glave fibule“ je metoda liječenja, uvedena kao alternativa za metodu lateralnog šava. U ovoj kirurškoj metodi, glava fibule se mobilizira i pomiče kranijalno, čime se mijenja orijentacija lateralnog kolateralnog ligamenta, što sprječava kranijalni smak i minimalizira unutarnju rotaciju goljenične kosti (KOWALESKI i sur., 2018.).

Poslijeoperacijske komplikacije prijavljene nakon primjene izvanzglobnih tehnika kreću se između 4,2 i 17,04%, a 7,2% njih je zahtijevalo ponovnu intervenciju (IGNA i SCHUSZLER, 2018.).

4.2.3. „Metode promjene kutova zglobnih površina i vektora sila“

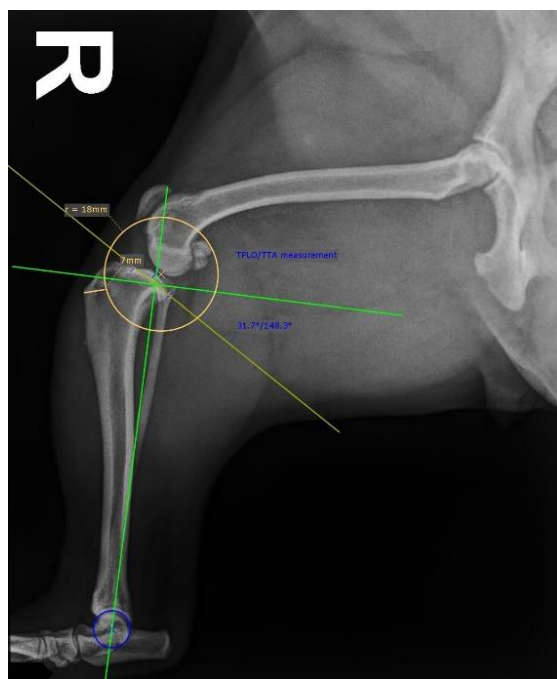
Nazivaju se još i tehnike promjene geometrije koljena ili tehnike remodeliranja koljena. One imaju za cilj neutraliziranje sagitalne nestabilnosti koljena eliminiranjem sila koje uzrokuju kranijalni smak goljenične kosti, odnosno uklanjanje potrebe za prednjim križnim ligamentom u stabiliziranju koljena u fazi opterećenja. Ove tehnike su sve popularnije i sve se češće primjenjuju kod pasa svih veličina. Neke od tehnika koje predstavljaju ovu skupinu su TPLO - poravnanje platoa goljenične kosti osteotomijom (engl. *Tibial Plateau Leveling Osteotomy*), TTA - kranijalna transpozicija goljenične kvrge (engl. *Tibial Tuberosity Advancement*) i TTO - trostruka osteotomija goljenične kosti (engl. *Triple Tibial Osteotomy*). Sve tehnike se

zasnivaju na preciznom prijeoperacijskom planiranju i biomehaničkoj analizi koljenog zgloba, kako bi se postigla optimalna raspodjela sila i stabilnosti zgloba (KOWALESKI i sur., 2018.).

Poravnanje platoa goljenične kosti osteotomijom (engl. *Tibial Plateau Leveling Osteotomy*, TPLO)

TPLO je modificirajuća osteotomija proksimalne goljenične kosti s ciljem neutralizacije kranijalnog pritiska goljenične kosti. Kako bi se osiguralo da cijeli zahvat izvede na točan i precizan način, potrebno je precizno prijeoperacijsko planiranje, točno izvođenje postupka, robusnu fiksaciju i rani povratak funkciji (JOHNSTON i TOBIAS, 2018.).

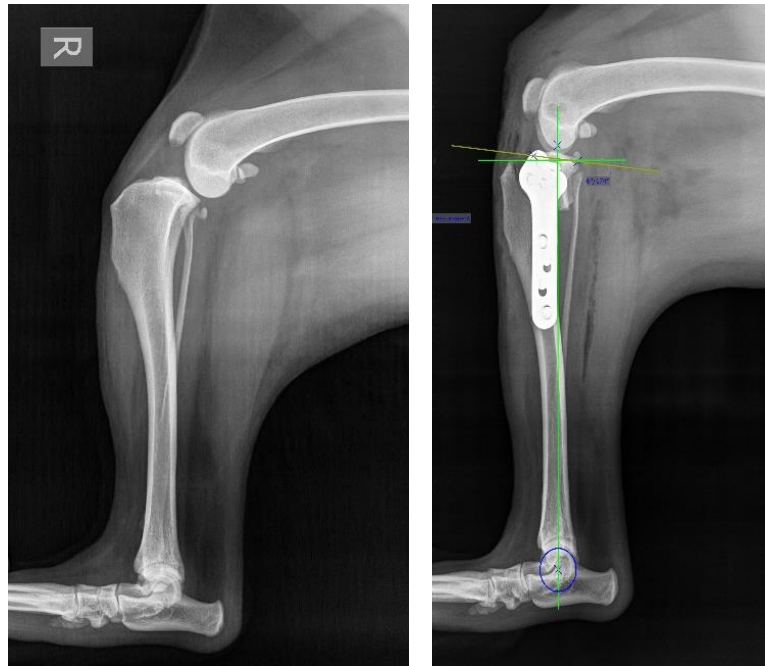
Ovo su ključne predispozicije kako bi se smanjile komplikacije i poboljšali rezultati zahvata. Ciljevi prijeoperacijskog planiranja u sagitalnoj ravnini su mjerenje kuta plohe goljenične kosti, određivanje odgovarajuće veličine pile, lociranje točnog mjesta osteotomije, kvantificiranje veličine potrebne rotacije ploče i potvrđivanje granica rotacije. Ciljevi prijeoperacijskog planiranja u frontalno ravnini su provjera prisutnosti ili odsutnosti kutnih ili rotacijskih deformacija te mjerenje njihove veličine ako su prisutne i lociranje glave fibule u odnosu na zglobnu površinu. Visokokvalitetni, dobro pozicionirani sagitalni i kaudokranijalni radiografski prikaz goljenične kosti, uključujući skočni zglob, neophodne su za prijeoperacijsko planiranje (JOHNSTON i TOBIAS, 2018.). Prikaz linija koje su od velike važnosti za prijeoperacijsko planiranje prikazane su na slici 4. Važno je napomenuti kako je fiziološki kut goljeničnog platoa kod pasa najčešće oko 27°. Tijekom pregleda unutarzglobnih struktura artroskopijom važno je ustanoviti oštećenje ligamenta, očistiti ostatke i adekvatno pregledati meniske te ih po potrebi tretirati, potvrditi da je stražnji križni ligament očuvan i kvantificirati stupanj osteoartritisa, bilježeci osteofitozu i patologiju hrskavice (JOHNSTON i TOBIAS, 2018.).



Slika 4. Lateralna projekcija digitalnog RTG prikaza desnog koljenog zgloba u svrhu prijeoperacijskog planiranja. Jedna linija (vertikalna zelena) se povlači od interkondilarnog tuberkula proksimalnog dijela goljenice do centra talokruralnog zgloba (funkcionalna os goljenične kosti). Okomito na nju postavlja se druga linija (horizontalna zelena). Treća linija (žuta) se povlači duž kosine goljeničnog platoa. Kut između te dvije linije naziva se “kut goljeničnog platoa“ (arhiva Sveučilišne veterinarske bolnice, Veterinarski fakultet Sveučilišta u Zagrebu)

Osteotomija se izvodi osiguravajući da je os osteotomije okomita na sagitalnu ravninu i paralelna s zglobnom površinom goljenične kosti. Proksimalni segment kosti se rotira u neutralni položaj (3-5° poslijeoperacijski kut goljeničnog platoa). Zatim se na goljeničnu kost postavlja ploča kako bi se održao novi kut platoa (JOHNSTON i TOBIAS, 2018.). Nakon zahvata se obavezno radi kontrolno rendgensko snimanje kako bi bili sigurni da je operacijski zahvat bio uspješan (Slika 5).

TPLO je široko prihvaćen i popularan zbog svoje učinkovitosti u neutralizaciji sile goljenične kosti, no za ovaj zahvat je potrebna značajna kirurška vještina. Stope poslijeoperacijskih komplikacija kod TPLO-a do 2006. godine iznosile su između 28% i 45.7%, u usporedbi s 8,4% do 22,2% nakon 2006. godine (IGNA i SCHUSZLER, 2018.).

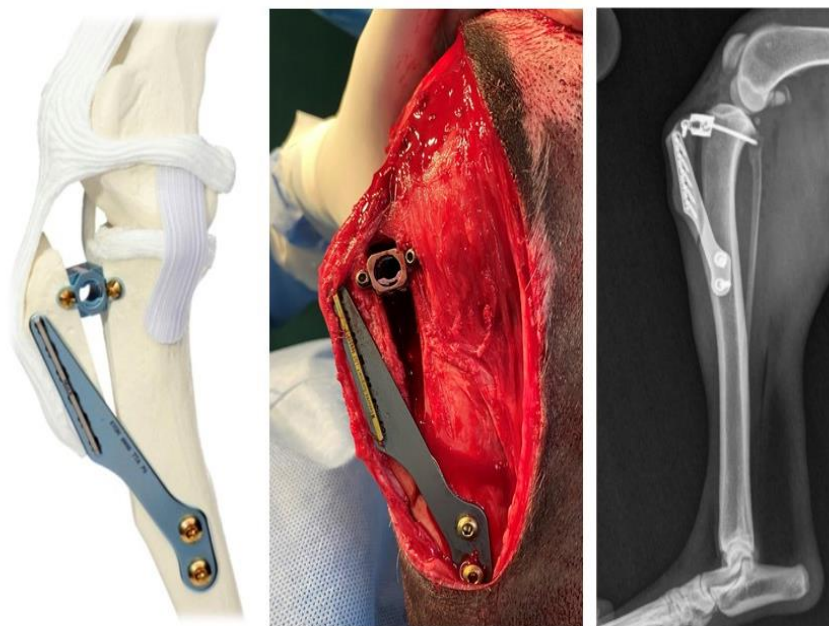


Slika 5. Rendgenska snimka desnog koljenog zgloba prije (lijevo) i poslije (desno) TPLO tehnike liječenja rupture prednjeg križnog ligamenta (arhiva Sveučilišne veterinarske bolnice, Veterinarski fakultet Sveučilišta u Zagrebu)

Kranijalna transpozicija goljenične kvrge (engl. *Tibial Tuberosity Advancement*, TTA)

TTA je operacijski zahvat kojim se mijenja kut zajedničke tangente bedrene i goljenične kosti u odnosu na patelarni ligament kako bi neutralizirala silu kranijalnog goljeničnog pritiska. Zahvat započinje rezom na medijalnoj strani goljenične kosti u području goljenične kvrge i patelarnog ligamenta. Slijedi osteotomija, gdje se rezom odvaja goljenična kvrga od ostatka kosti. Zatim se pomiče kranijalno dok patelarni ligament ne postane okomit na zajedničku tangentu. Za stabilizaciju koristi se posebno dizajniran kavez ili titanska ploča za TTA, koja se postavlja između goljenične kosti i goljenične kvrge (MONTAVON i sur, 2002.).

Prednost TTA je relativna jednostavnost u izvođenju, ali kod nje su prisutni veći rizici poput mogućih prijeloma goljenične kvrge i drugih poslijeoperacijskih komplikacija. U ovoj metodi koja se u praksu uvela 2002. godine, poslijeoperacijske stope komplikacija kretale su se između 11% i 35,5% , s 5,2% reintervencija (IGNA i SCHUSZLER, 2018.).



Slika 6. Prikaz koljenog zgloba nakon TTA zahvata (prva slika-3D model, druga slika-nakon operativnog zahvata na pacijentu, treća slika-rendgenski snimak nakon zahvata) (arhiva Sveučilišne veterinarske bolnice, Veterinarski fakultet Sveučilišta u Zagrebu)

Trostruka osteotomija goljenične kosti (engl. *Triple Tibial Osteotomy*, TTO)

TTO je kirurška tehnika, slična TTA, nastoji smanjiti kut patelarnog ligamenta na 90° u odnosu na plato goljenične kosti kada je koljeno pod opterećenjem. Važno je prijeoperacijsko planiranje u kojem se provode mjerenja i izračuni za postizanje točne korekcije patelarnog ligamenta bez pretjeranog mijenjanja kuta goljenične ploče. Izvodi se medijalni pristup proksimalnoj goljeničnoj kosti. Slijedi frontalna osteotomija goljenične kvrge, ostavljajući distalno korteks netaknut. Parcijalna klinasta resekcija izvodi se kaudalno od prethodno opisane osteotomije, pri čemu je kut klina jednak dvije trećine kuta između patelarnog ligamenta i linije okomite na nagib ploče. Nakon završetka osteotomije, klin se reducira i stabilizira goljeničnom pločom koja se postavlja na medijalni dio proksimalne goljenične kosti (JOHNSTON i TOBIAS, 2018.).

TTO kombinira prednosti TPLO-a i TTA-e, pružajući sveobuhvatnu stabilizaciju zgloba koljena, no tehnički je zahtjevna operacija s rizikom od poslijeoperacijskih prijeloma i drugih komplikacija koje se kreću između 18% i 23% (IGNA i SCHUSZLER, 2018.).

Odabir tehnike operacijskog zahvata ovisi o kirurgu i njegovu iskustvu. Neovisno o kojoj je operaciji riječ, nakon uklanjanja šavova preporučuje se fizikalna terapija. Ona pomaže pri ublažavanju upale te smanjuje bol. Masažama, vježbanjem pasivnih kretnji, hidroterapijom

te elektrostimulacijom jačamo četveroglavi mišić, dok restriktivnom dijetom održavamo tjelesnu masu pacijenta kako ne bi dodatno opteretio koljeni zglob. U 85-90% slučajeva dođe do poboljšanja nakon operativnog zahvata. Iako se artritis bez obzira na način liječenja pogoršava s vremenom, kod operiranih pasa taj je proces znatno usporen (VUKELIĆ i PEĆIN, 2018.).

5. REHABILITACIJA PASA SA RUPTUROM PREDNJEG KRIŽNOG LIGAMENTA

Fizikalna terapija, iako ranije zanemarena u veterinarskoj medicini, danas postaje zastupljenija jer se njena važnost sve više prepoznaje. U mnogim ortopedskim i neurološkim stanjima, postaje ključna metoda za napredak oporavka, kao što je to slučaj i u humanoj medicini. Osim u oporavku, fizikalna terapija se može primijeniti kao preventivna metoda za smanjivanje tjelesne težine, održavanja snage mišića, održavanje kondicije i kao takva je sve više zastupljena među vlasnicima kućnih ljubimaca. Ona uključuje ispitivanje i evaluaciju pacijenata s oštećenjima, funkcionalnim ograničenjima i drugim zdravstvenim stanjima kako bi se utvrdila dijagnoza, prognoza i intervencije (LEVINE i MILLIS, 2014.). Kod rupture prednjeg križnog ligamenta dolazi vrlo često do pojava sekundarnih degenerativnih promjena kao osteoartritis koji se ne može izliječiti, ali je moguće smanjiti kliničke znakove i bolnost te usporiti napredovanje bolesti lijekovima i fizikalnom terapijom (LONČAR i sur., 2020.).

Cilj fizikalne terapije u procesu rehabilitacije pasa s rupturom prednjeg križnog ligamenata je poboljšati funkciju stabilnosti koljenog zgloba i povećanje motorike zahvaćenog ekstremiteta. Znanstveno je dokazano da rani rehabilitacijski programi doprinose uspješnim funkcionalnim ishodima kod pasa nakon operacijske stabilizacije koljena (MONK i sur, 2006.). Rehabilitacijski programi moraju biti individualni za svakog pacijenta, pratiti vremenske okvire zacjeljivanja tkiva te se modificirati prema stanju pacijenta i napredovati na temelju odgovora pacijenta. Vrsta i vrijeme terapijske intervencije su važni jer neadekvatne terapijske tehnike mogu imati štetan učinak koji dovodi do loših funkcionalnih ishoda (ARNOLDY, 2010.).

Rehabilitacijski protokol je višefazan te se nerijetko same faze međusobno preklapaju. Započinjemo ga temeljito evaluacijom pacijenta i uzimanjem anamneze od vlasnika. Čimbenici koji su važni za kreiranje protokola su veličina pacijenta, osobnost, tjelesna masa, drugi komorbiditeti, kirurška tehnika i ciljevi vlasnika. Evaluacijom pacijenta dobivamo informacije o stupnju hromosti, prisutnosti upale, prisutnost otekline mekih tkiva, opseg bedrene muskulature i kvalitetu kretanja tijekom funkcionalnih aktivnosti (ARNOLDY, 2010.). Objedinjeni podaci su ključni za uspostavljanje specifičnog rehabilitacijskog programa.

Bez obzira na terapijsku opciju, ciljevi rehabilitacijskog protokola su smanjenje boli, obnavljanje normalne kinematike zgloba, jačanje periartikularnih i centralnih mišića te ispravljanje proprioceptivnih deficita. Temeljni aspekt rehabilitacijskog protokola je ograničiti dugotrajnu neupotrebu ekstremiteta kako bi se izbjegli negativni učinci poput atrofije mišića, smanjene pokretljivosti zglob, atrofije hrskavice, gubitak snage tetiva i ligamenata te osteopenije (SPINELLA i sur, 2021.). Ponovna evaluacija tijekom oporavka koristi se za

praćenje napretka prema rehabilitacijskim ciljevima i prilagodbu prioriteta rehabilitacije (MARCELLIN-LITTLE i ARNOLDY, 2018.).

5.1. Načini i metode rehabilitacije

5.1.1. Masaža

Masaža kućnih ljubimaca se koristi u terapijskom programu sa ciljem smanjenja boli, anksioznosti i napetosti, no koristi se i prijeoperacijske, preventivne i kondicijske svrhe. Mehanički učinak masaže na meka tkiva pomaže kod opuštanja napetosti mišića, smanjuje bol i povećava pokretljivost, te može poboljšati cirkulaciju i limfnu drenažu. Kod dužeg nekorištenja ekstremiteta pokazala se kao preventivna metoda održavanja mišićnog tonus i kondicije. Ima cirkulacijski učinak, potiče protok krvi, hranjivih tvari i povećava rastezljivost mekih tkiva. Važno je započeti masažu distalno prema proksimalnom kako bi se povećao limfni i venski protok, te potaknulo smanjenje poslijeoperacijskog edema. Koristimo ju i prilikom pripreme mišića za vježbanje jer čini mišiće mekše i podatnije. Na taj način smanjuje se tonus te samim time i bolnost u mišićima (MILLIS i LEVINE, 2014.). Baš iz ovog razloga preporuča se masaža prije i nakon tretmana fizikalne terapije.

Masaža je preporučljiva kod životinja koji imaju kroničnih mišićno skeletnih problema, pogotovo kod problematike u hodu i držanju, kod operativnih zahvata gdje prvenstveno pomaže u održavanju tonusa mišića i pokretljivosti te kod životinja sa osteoartritisom kod kojih masaža potiče protok krvi, dostavu hranjivih tvari i održavanje rastezljivosti mekih tkiva. Također, masaža se provodi i kod natjecateljskih pasa gdje pomaže pri uspostavi ili ponovnoj uspostavi pune funkcije mišića.

Provodi se na cijelom tijelu ili terapiranom dijelu tijela. Najčešće se kombinira sa drugim metodama rehabilitacije i veterinarskog liječenja. Važna je suradnja vlasnika i terapeuta, te nakon obuke terapeuta, vlasnik može samostalno obavljati tretman masaže. Također, tretman masaže zahtjeva udobni i opušteni bočni ležeći položaj psa, kako ekstremiteti ne bi bili opterećeni. Postoji nekoliko različitih postupaka koji se mogu primijeniti u tretmanu masaže. Najbolje je započeti sa postupkom glađenja, koji će omogućiti psu da se relaksira i stekne povjerenje u terapeut. Također, na ovaj način se započinje smanjenje tonusa mišića i poticanja venskog i limfnog protoka te pojačava mobilnost između tkiva. Sljedeći postupak koji se koristi je gnječenje odnosno stiskanje. Ovaj postupak se najčešće primjenjuje na oboljele mišiće ili mišiće koji okružuju ozljedu, lako se obavlja i vrlo je djelotvoran. Pritisak traje nekih 15 sekundi na jednom području, do promjene područja i ponavlja se nekoliko puta.

Ograničavanjem protoka krvi pritiskom, a nakon toga oslobađanje od pritiska povećava cirkulaciju i pomaže smanjenju tonusa. Trljanje (frikcija) primjenjuje se na manjim dijelovima tijela, jer se izvodi vrhom prstiju uz pritisak u dubinu. Ukoliko je područje povećanog tonusa velike skupine mišića poput bedrene ili glutealne muskulature, upotrebljava se postupak lupkanja. S obzirom na čestu slabost mišića kod rupture prednjeg križnog ligamenta primjenjuje se i ovaj postupak. Lupkanje se obavlja upotrebom poluotvorene šake, kao blagi, ali čvrsti pljesak na dio tijela koji se tretira. Uz samu stimulaciju lokalne cirkulacije i stimulacije mišićnih refleksa, izaziva opći stimulirajući refleks (ŠEHIĆ, 2014.).

Kod završetka tretmana masaže, kada su svi mišići relaksirani i topli, primjenjuju se pasivne kretnje slične onima koje se primjenjuju pri pregledu pacijenta.

Nakon ozljeda, važno je održavati fleksibilnost zahvaćenih struktura kako bi se pomoglo ukupnoj pokretljivosti i smanjila mogućnost ponovne ozljede koja proizlazi iz smanjene rastezljivosti fizioloških i ožiljkastih tkiva.

5.1.2. Elektroterapija

Elektroterapija ili izravna primjena električne energije u svrhu liječenja vrlo je važna rehabilitacijska metoda. Primjena i učinak elektroterapije se istražuje stoljećima, kako u humanoj tako i u veterinarskoj medicini. Karakteristika elektrostimulacijske terapije je postizanje mišićne kontrakcije, dok je glavno obilježje terapije visokofrekventnim strujama preobraženje električne energije u toplinsku energiju koja prodire u različite dubine tijela. Elektrostimulacija je djelotvorna kod mnogih dijagnoza i djeluje na povećanje raspona kretnji, snage mišića, oporavku mišića, ispravku strukturnih promjena, pojačanju tonusa mišića, povećanja funkcije, reguliranju boli, ubrzanog cijeljenja rana, smanjenju edema i spazma mišića (ŠEHIĆ, 2014.).

Neuromuskularni električni podražaji (NMES) djeluju na oporavak mišića, sprječavanje mišićne atrofije i povećanja kretanja zglobova. NMES je ranih i srednjih godina dvadesetog stoljeća postala izuzetno važan dio fizikalne terapije za oporavak mišićnih funkcija nakon ozljeda, prije nego su pacijenti sposobni samostalno izvoditi vježbe. Ova tehnika je prepoznata kao učinkovita u smanjenju edema i boli te povećanju mobilnosti zglobova (ŠEHIĆ, 2014.). Pellizzari i suradnici su 2008. godine pokazali da NMES može povećati opseg bedrenih mišića kod pasa sa atrofijom nakon imobilizacije, što potvrđuje istraživanje Johnsona i suradnika iz 1997. godine.

Transkutani električni podražaji živaca (TENS) je učinkovita metoda za upravljanje bolom. Levine i suradnici (2002.) su u svom istraživanju dokazali da ovaj tretman može smanjiti sekundarnu bol osteoartrisa kod pasa sa rekonstruiranim prednjim križnim ligamentom. Vrijeme, trajanje i intenzitet električnih podražaja prilagođava se stanju pacijenta. U akutnim fazama rehabilitacije, prikladniji su manji intenziteti, kraće trajanje tretmana i kraći intervali. Dok kod kroničnih stanja preporučuju se veći intenziteti sa dužim trajanjem tretmana i intervalima između tretmana (MILLIS i LEVINE, 2014.).

5.1.3. Magnetoterapija

Magneti koji se koriste u terapijske svrhe su statički ili elektromagneti. Statički magneti imaju magnetska polja koja se ne mijenjaju, dok elektromagneti generiraju magnetska polja samo kada električna struja prolazi kroz njih. Princip terapije je upotreba ekstremno niske frekvencije. Magneti pojačavaju protok krvi (12-15 Hz) te opskrbljuju oboljelo područje potrebnim hranjivim tvarima, pomažu smanjenju boli i upale (0,5-5 Hz) i pomažu drenažu limfe (0,5 i 3 Hz) (ŠEHIĆ, 2014.). Koriste se prijenosni magneti najčešće okruglog oblika, koji se tijekom tretmana prislanjaju na područje koje se treba liječiti. Magnetoterapija je kontraindicirana kod malignih procesa i unutarnjih ili vanjskih metalnih implantata.

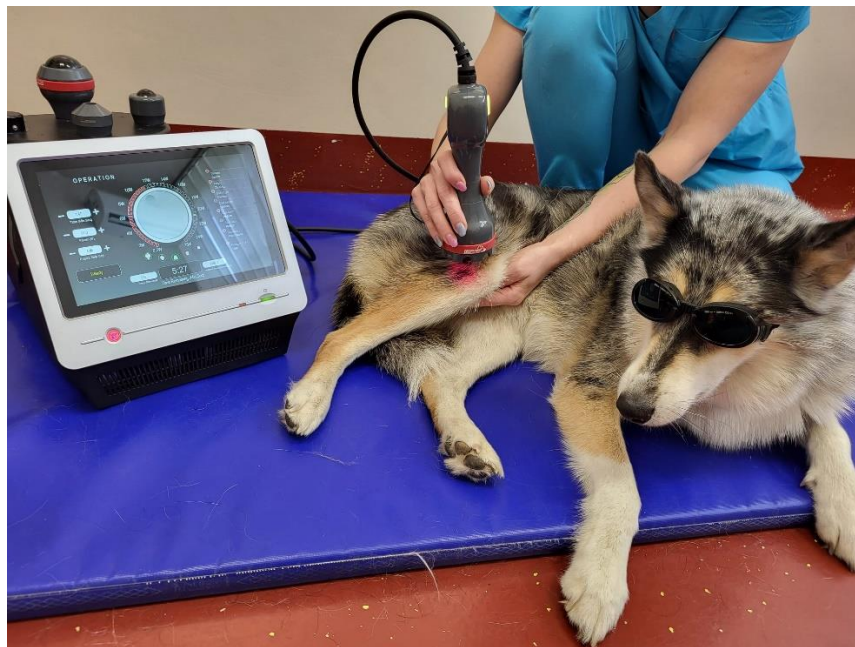5.1.4. Terapija laserom

Nekada su se u rehabilitaciji koristili *low-level laser therapy*, dok se danas sve više upotrebljavaju terapijski laseri koji pokazuju puno jači i bolji učinak od svojih prethodnika. S obzirom na brojne pozitivne učinke, terapijski laseri su postali prepoznatljivi i sve više traženi kao metoda rehabilitacije mnogih stanja,. Svoje djelovanje temelji na emitiranju elektromagnetskog zračenja u obliku toka fotona i djeluju na način da reguliraju stanične funkcije procesom koji se naziva fotobiostimulacija. Kod akutne i kronične boli, zacjeljivanju rana, akutnog i kroničnog edema, neuroloških stanja i poslijeoperacijske njege je primjena lasera dokazano učinkovita.

Uloga terapije laserom u modulaciji boli se očituje izravnim djelovanjem na periferne nociceptore uz pomoć sekundarnog oslobađanja endorfina i enkefalina te blokiranja prijenosa signala boli u mozak (MILLIS i SAUNDERS, 2014.). Neki autori sumnjaju u učinkovitost laserske terapije nakon kirurškog tretmana rupture prednjeg križnog ligamenta. Kennedy i suradnici (2017.) su proveli istraživanje na dvije skupine pasa koji su bili podvrgnuti TPLO operacijskim zahvatom, jedna skupina je poslijeoperacijski bila tretirana laserskom terapijom dok druga nije (kontrolna skupina). Nakon tjedana tretmana, vlasnici su ispunjavali upitnike o njihovom dojmu o poboljšanju bolnosti i šepanja njihovih kućnih ljubimaca. Rezultati ovog

istraživanja pokazali su da grupa pasa tretiranih laserom nisu pokazali znakove smanjenja boli i šepanja.

Laserska terapija ima protuupalni učinak, jer fotoni mogu smanjiti koncentraciju prostaglandina E2 (PGE-2) i ciklooksigenazu-2 (COX-2) (NIEBAUM i sur., 2018.). Rogatko i suradnici (2017.) su proveli istraživanje gdje su primijenili lasersku terapiju prije i nakon TPLO operacijskog zahvata. Rezultati istraživanja su pokazali da laserska terapija prijeoperacijski pruža zaštitu od stresa i oštećenja tkiva, smanjuje upalu i povećava analgeziju i vaskularnost. U poslijeoperacijskom razdoblju, primjena lasera djeluje na brži oporavak, što se pokazalo značajno višim vrijednostima maksimalnog opterećenja na tlo tokom faze stajanja (PVF) u tretiranoj skupini u odnosu na kontrolnu (ROGATKO i sur., 2017.).



Slika 7. Terapija laserom na području koljenog zgloba psa (izvor arhiva Sveučilišne veterinarske bolnice, Veterinarski fakultet Sveučilišta u Zagrebu)

Također, dokazano je djelovanje na pospešivanje zacjeljivanja rana jer pozitivno djeluje na proliferaciju osteoblasta i formiranju kosti. Renwick i suradnici (2017.) su istražili učinke terapije laserom na kliničke ishode kod pasa s rupturom prednjeg križnog ligamenta, koji su liječeni TPLO tehnikom. Istraživanje je provedeno na 95 pasa podijeljenih u dvije skupine, jedna grupa koja je bila podvrgnuta laserskoj terapiji i placebo grupu. Rezultati su pokazali da je laserska terapija poboljšala hod pasa u grupi koja je bila podvrgnuta laserskoj terapiji, ali nije bilo značajnijih razlika između grupa u drugim mjerenim ishodima, poput zacjeljivanja kosti. Dobra strana terapije laserom je što nije potrebno šišati područje terapijanja

i ne koristi se kontaktno sredstvo, te je postupak izuzetno ugodan i relaksirajući za pacijenta. Važna je napomena kako su prilikom terapije laserom obavezne zaštitne naočale s posebnim filterom za terapeuta i pacijenta, te za vlasnika ukoliko boravi u prostoriji gdje se provodi terapija.

5.1.5. Elektroakupunktura

Elektroakupunktura (EAP) je oblike akupunktura, drevne kineske alternativne medicine, u kojem se koriste igle i električna energija. Ubadanjem tankih igla na specifične točke na tijelu, za koje se vjeruje da odgovaraju putevima protoka energije u tradicionalnoj kineskoj medicini (Slika 8). Na igle za EAP pričvršćuju se elektrode koje šalju električne impulse. Intenzitet i frekvencija ove električne stimulacije prilagođavaju se prema ciljevima rehabilitacije. Ova metoda koristi se za stimulaciju živaca, mišića i vezivnog tkiva, ali i pomaže povećanju protoka krvi, smanjenju upale i oslobađa endogene opioide, koji dovode do ublažavanja boli i poticanja zacjeljivanja.

EAP se nerijetko koristi u protokolu rehabilitacije pasa sa rupturom prednjeg križnog ligamenta zbog svog djelovanja na smanjenje boli i stimulacije živaca i atrofiranih mišića uslijed duge neaktivnosti (SMALLWOOD, 2021.). Kod primjene elektroakupunktura za manje ili nemirnije pse može se koristiti poseban stol za imobilizaciju u koju se stavljaju kako bi tijekom terapije bili smireni i smanjenih kretnji.



Slika 8. Elektroakupunktura kod pasa (izvor arhiva Sveučilišne veterinarske bolnice, Veterinarski fakultet Sveučilišta u Zagrebu)

5.1.6. Terapijski ultrazvuk

Terapijski ultrazvuk se smatra učinkovitim tretmanom kod rehabilitacije mišićno koštanih stanja koje uzrokuju smanjen opseg kretanja uslijed ozljeda zglobova, boli i mišićnog spazma.

Prije primjene terapijskog ultrazvuka potrebno je u skladu sa stanjem pacijenta odrediti frekvenciju, intenzitet, područje, trajanje i količinu tretmana. Frekvencija se određuje prema dubini tkiva koje želimo terirati, najčešće se koristi frekvencija 1 MHz koja prodire na 2 do 5 cm dubine. Povećanje frekvencije smanjuje prodor ultrazvučnih valova, što znači da veće frekvencije kao što je 3,3 MHz prodiru na dubinu od 0,5 do 3 cm (LEVINE i WATSON, 2014.). Zbog svojeg djelovanja na duboka tkiva i njihovo zagrijavanje, često se primjenjuje u pacijenata s osteoartritisom (FOX i sur., 2017.). Intenzitet se odnosi na količinu energije koja je dostavljena u jedinici površine, najčešće se koristi raspon između 0,25 i 3,0 W/cm². Naravno, treba pripaziti na intenzitet, jer dovođenjem veće količine energije dolazi do povećanja temperature koja može oštetiti tkiva, no bilo kakvo toplinsko oštećenje sprječava se pomicanjem ultrazvučne sonde po cijelom teriranom području. Niži intenzitet se koristi kod oslobađanja boli i mišićnog spazma. Terirano područje bi trebalo biti 2 do 4 puta veće od veličine glave ultrazvučne sonde, jer povećanjem površine smanjuje se učinak zagrijavanja (LEVINE i WATSON, 2014.). Baš poput primjene TENS-a, područje teriranja mora biti očišćeno i očišćeno, a kod samog teriranja koristi se gel kao kontaktno sredstvo. Duljina tretmana se preporučuje 5 do 10 minuta, uz pomicanje sonde 4 cm po sekundi.

Termalni učinak je glavna indikacija ove metode rehabilitacije. Povećavanjem temperature postiže se rastezljivost kolagena, pojačava se protok krvi, prag boli, enzimske aktivnosti i upalne reakcije te dolazi do promjene u vrijednostima provodljivosti živaca (LEVINE i WATSON, 2014.). Baš zbog djelovanja na kolagena vlakna često se koristi u protokolima rehabilitacije stanja poput rupture prednjeg križnog ligamenta. Periartikularna vezivna tkiva imaju visoki sadržaj kolagena, a ako nisu mobilizirana imaju tendenciju skraćivanja. Djelovanjem topline povećavamo rastezljivost vlakana i nastojimo ovom metodom povećati opseg kretanja (ROM).

Ultrazvučni snop se koristi i za suzbijanje boli koja se pojavljuje kod neuroma, disfunkcije nižih dijelova leđa i spazma skeletnih mišića. Mehanizam djelovanja smanjenja spazma može biti zasnovan na termičkom učinku koji mijenja tok mišićnih vlakana. Terapijski ultrazvuk djeluje na brže cijeljenje rana jer pospješuje proizvodnju angiogenih čimbenika kao

što su interleukin-8, čimbenika rasta fibroblasta i čimbenika vaskularnog rasta endotela (LEVINE i WATSON, 2014.).

5.1.7. Hidroterapija

Hidroterapija obuhvaća unutarnju i vanjsku primjenu vode u bilo kojem fizikalnom stanju u svrhu liječenja iako se u rehabilitaciji najčešće koristi imerzijska hidroterapija. S obzirom na površinu tijela na koju voda djeluje, hidroterapija može biti opća ili lokalna (ŠEHIĆ, 2014.). U vodu se može uroniti cijelo tijelo ili dijelovi tijela, ovisno o programu rehabilitacije.

Hidroterapijski postupci se mogu podijeliti na hidrodinamičke (kupke, polijevanja, vlažni oblozi), hidrokinezičke (tuševi, vrtložne kupke, podvodna masaža i podvodne vježbe), hidrokemijske (kemijske tvari koje se dodaju ili prirodne minerale vode) i hidroelektične (istosmjerna struja) (ŠEHIĆ, 2014.). Terapijski učinak se postiže kombinacijom fizikalnih svojstava vode: sile uzgona, hidrostatskog tlaka, gustoće, viskoznost i termalnog djelovanja s terapijskim vježbanjem (VRBANAC i sur., 2017.). Tijelo koje je uronjeno u vodu pod utjecajem je sile teže i uzgona. Tijelo u vodi je „lakše“ jer na njega djeluje uzgon vode prema gore koji stvara prividno smanjenje tjelesne težine, tzv. potisak (LEVINE i sur., 2014.). U vodi djeluje hidrostatski tlak koji se povećava uranjanjem tijela dublje u vodu. S obzirom da hidrostatski tlak djeluje konstantno na uronjeno tijelo ili ekstremitet, može poboljšati rad s natečenim zglobovima ili edematoznim tkivom. Vježbanjem u vodi hidrostatski tlak pojačava cirkulaciju, smanjuje pojavu edema te omogućuje stimulaciju senzornih receptora na koži koji smanjuju nociceptivnu osjetljivost, odnosno smanjuju bol. Iako se tijelo u vodi čini lakšim, kretanje kroz vodu je puno teže zbog njene gustoće (LEVINE i sur., 2014.). Otpor kojeg pruža voda, viskoznost, omogućuje ojačanje mišića, pojačava osjete i pomaže stabilizaciji zahvaćenih zglobova. Otpor koje se javlja prilikom gibanja u vodi ovisi i o obliku i veličini tijela, pa tako manje mišićava i uža tijela se lakše gibaju kroz vodu za razliku od velikih, masivnih tijela. Paraparetični psi lakše održavaju ravnotežu u vodi nego na tlu zbog viskoznosti i uzgona koji smanjuju opterećenje lokomotornog sustava, čime se već u ranoj fazi rehabilitacije pacijentima omogućuje samostalno kretanje (VRBANAC i sur., 2017.).

Ponekad se kod sportskih pasa primjenjuje i turbulentni tok. Turbulentni tok se sastoji od nepravilnih kretnji slojeva tekućine koji pojačavaju trenje i otpor. Proporcionalno sa povećanjem brzine kretanja u vodi se povećava i otpor (LEVINE i sur., 2014.). Voda u bazenima za hidroterapiju je uvijek temperirana na sobnu temperaturu kako bi se pas ugodnije osjećao i kako ne bi bilo prevelike temperaturne razlike koja bi izazvala nepotrebnu nelagodu i stres kod pacijenta. Preporučena temperatura vode u bazenima za hidroterapiju je između 28-32°C

(VRBANAC i sur., 2017.). Mnoga patološka stanja zahtijevaju primjenu hidroterapije u rehabilitacijskom protokolu, a to su najčešća stanja koja zahvaćaju ekstremitete.

S obzirom da se u bazenima sa pokretnom trakom razina vode može mijenjati te na taj način se može utjecati na stupanj uzgona i otpora kod hodanja. Bliss i suradnici (2022.) su u svom istraživanju istražili utjecaj različitih razina vode na sve zglobove prednjih i stražnjih ekstremiteta kod zdravih pasa. Istraživanje je pokazalo da je razinu vode potrebno prilagoditi kako bi se ciljano tretirali specifični zglobovi, pri čemu je viša razina vode potrebna za utjecaj na kinematiku proksimalnih zglobova. Zaključili su da se bazen sa pokretnom trakom pokazao kao sigurna metoda rehabilitacije u stanjima gdje se želi izbjeći povećana ekstenzija zglobova, a postići veća fleksija, baš kao što je to slučaj kod pasa sa rupturom prednjeg križnog ligamenta. Ovo istraživanje potvrđuje rezultate Bertucci i suradnika iz 2018. godine koje je provedeno na psima sa rupturom prednjeg križnog ligamenta koji su podvrgnuti izvanzglobnoj tehnici liječenja.

Također, Monk i suradnici su 2006. godine uspoređivali raspon pokreta dvije skupine pasa koji su podvrgnuti TPLO operacijskom zahvatu, a poslijeoperacijski se kod jedne skupine primjenjivala kućna terapija dok kod druge skupine pasa fizikalna terapija u ambulanti. Pokazalo se da je skupina pasa koji su koristili bazen sa pokretnom trakom u protokolu rehabilitacije imala veći raspon pokreta u fleksiji koljenog u odnosu na skupinu koja nije koristila bazen sa pokretnom trakom.



Slika 9. Hidroterapija u bazenu sa pokretnom trakom (engl. *Under Water Treadmill, UWTM*)

(privatna arhiva)

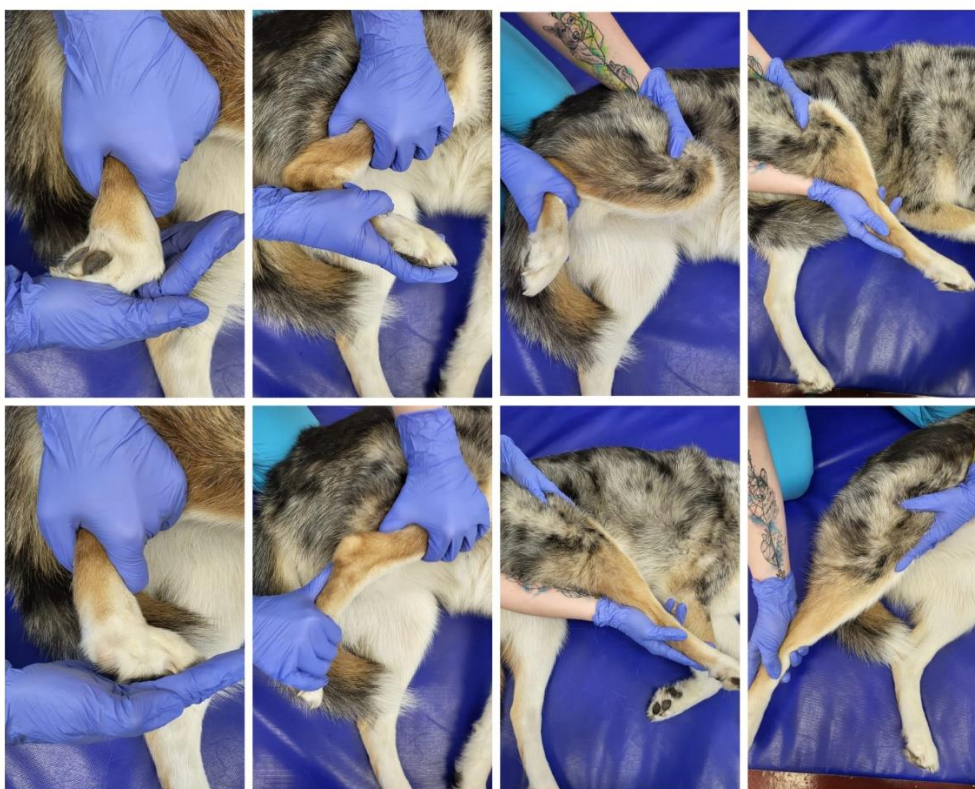Važno je prilikom uvođenja hidroterapije u protokol rehabilitacije biti upoznat sa karakterom pacijenta i njegovim dosadašnjim doticajem s vodom. Ukoliko psu potisak vode stvara problem ili je previše nesiguran u bazenu, tada se koristi prsluk ili sigurnosni pojas. Za dodatnu motivaciju u radu u bazenu sa pokretnom trakom pomažu poslastice i igračke koje pacijentima odvlače pozornost sa problematike i čine terapiju zabavnijom. Brzina kretanja trake i duljina tretmana ovisi o stanju pacijenta i procjenjuje se prije i tijekom terapije. Nakon ozljeda, najčešći problem je neoslanjanje na oboljeli ekstremitet tijekom kretanja po tlu, ali vrlo često primjenom hidroterapije psi su voljni koristiti ekstremitet u bazenu sa pokretnom trakom. Iz tog razloga je važno uključiti terapiju u bazenu sa pokretnom trakom (UWTM) u ranim fazama rehabilitacije (Slika 9) (MONK i sur., 2006.). Važno je napomenuti kako se preporuča uvođenje hidroterapija u protokol rehabilitacije kada se šavovi skinu i rana u potpunosti zacijeli, kako bi se izbjegle moguće infekcije.

5.1.8. Terapijske vježbe

Jedan od glavnih ciljeva rehabilitacije je postizanje fiziološkog opsega kretanja (ROM). Terapijske vježbe za mobilizaciju zglobova su jedna od važnijih metoda protokola rehabilitacije pasa. One omogućuju brži oporavak i vraćanje funkcionalnosti ekstremiteta. Prednost primjene terapijskih vježbi je oprema koja je jeftina i jednostavna za primjenu, te ih vlasnici mogu sami primjenjivati kod kuće. Neki od učinaka koji se postižu ranim uvođenjem terapijskih vježbi su poboljšanje aktivnog raspona pokreta bez boli, izgradnja mišićne mase i snage, ravnoteža pokreta, smanjenje šepanja, gubitak tjelesne težine i održavanje kondicije kako bi spriječili daljnje i/ili druge ozljede. Kod kreiranja programa terapijskih vježbi važno je biti upoznat sa općim stanjem pacijenta, vrstom i stupnjem ozljede, stanjem okolnih struktura i potpornih tkiva te shodno svemu navedenom prilagoditi vrstu i intenzitet programa. Važno je sistemski pristupiti uvođenju pojedinih vježbi višeg intenziteta, kako bi se izbjeglo daljnje ozljeđivanje. Preporuka je da se intenzitet vježbi povećava za 10-15% tjedno, sve dok nema pojave boli i opadanja funkcionalnosti (MILLIS i sur., 2014.). Terapijske vježbe koje se koriste u rehabilitaciji uključuju pasivne kretnje, istezanje, aktivne kretnje, proprioceptivne vježbe, vježbe sjedi-ustani, kontrolirane vježbe na povodcu, pokretna traka i ploča za ravnotežu.

Pasivne kretnje (engl. *Passive Range Of Motion* - „PROM“) su pokreti zglobova koji se izvode bez mišićne kontrakcije unutar raspoloživog raspona pokreta, koristeći vanjsku silu, odnosno terapeuta za pomicanje zglobova. Najčešća indikacija za primjenu pasivnih kretnji je poslijeoperacijski kako bi se spriječila kontraktura zglobova i adaptivno skraćivanje mekih tkiva, održavanje pokretljivosti, smanjenje boli i pojačanje protoka krvi i limfe. Kako bi zglob

bio što pokretljiviji pasivne kretnje treba ponavljati dva do šest puta na dan (MILLIS i LEVINE, 2014.). Baš zbog velikog broja ponavljanja, potreban je angažman vlasnika koji vježbe može izvoditi kod kuće. Za izvođenje pasivnih kretnji pas mora biti u mirnoj prostoriji, polegnut na bok, sa oboljelim ekstremitetom pozicioniranim prema gore. Tretman započinje laganom masažom kružnim pokretima, a zatim jednu ruku postavljamo iznad dok drugu stavljamo ispod oboljelog zgloba. Na ovaj način fiksiramo susjedne zglobove. Prvo flektiramo, a zatim u istom položaju ekstenziramo oboljeli zglob, prateći početne znakove nemira koje pacijent može pokazati tijekom vježbe (Slika 10).



Slika 10. Vježbe pasivnih kretnji svih zglobova stražnjih nogu, počevši od digitalnog zgloba prema kuku (s lijeva na desno). U gornjem redu prikazana je fleksija, u donjem redu prikazana je ekstenzija zglobova (arhiva Sveučilišne veterinarske bolnice, Veterinarski fakultet Sveučilišta u Zagrebu)

Početni znakovi nemira poput okretanja glave, cviljenja, zatezanja mišića su zapravo znak da smo u fleksiji/ekstenziji došli do maksimalnog mogućeg raspona kretnje tog zgloba i trenutka kada ćemo prestati djelovati na zglob. Broj ponavljanja vježbe ovisi o stanju pacijenta, ali najčešće u poslijeoperacijskim stanjima broj se kreće od 15 do 20 ponavljanja, dva do četiri puta dnevno (ŠEHIĆ, 2014.).

Istezanje se često primjenjuje zajedno sa PROM kako bi se poboljšala fleksibilnost zgloba i istezanje periartikularnih tkiva, mišića i tetiva. Opisane su tri vrste istezanja: statičko, prolongirano mehaničko i balističko istezanje. Statičko istezanje uključuje stavljanje zgloba u položaj gdje su mišići i vezivno tkivo maksimalno istegnuti u trajanju od 15 do 30 sekundi, sa vraćanjem u neutralni položaj. Prolongirano mehaničko istezanje je slično statičkom, ali traje najmanje 20 minuta do nekoliko sati. Balističko istezanje je kratkotrajno istezanje poskakivanjem visokog intenziteta (ŠEHIĆ, 2014.).

Aktivne kretnje (engl. *Active Range of Motion*) su pokreti zgloba koji se postižu aktivnom kontrakcijom mišića. Ove vježbe uvodimo u protokol kada pas postane sposoban samostalno koristiti oboljeli ekstremitet. Uključuju vježbe poput plivanja, hodanja u vodi, hodanja po različitim površinama, penjanja po stepenicama, prolazak kroz tunele i vježbi na poligonu sa preprekama. Smanjenja ekstenzija zglobova se može javiti kod plivanja, ali hodanje u vodi održava relativno aktivnu ekstenziju, dok se fleksija zgloba povećava, što rezultira većim opsegom pokreta. Penjanje uz stepenice povećava snagu zgloba, dok kretanje na pokretnoj traci sa usponom također jača mišiće i zglob. Hodanje po pokretnoj traci potiče propriocepciju, koordinaciju i ravnotežu. Hodanje po poligonu sa preprekama ("Cavaletti tračnice") izvrsna je metoda za postizanje fiziološke ekstenzije ekstremiteta, uz povećanje fleksije lakta, koljena i tarzusa (Slika 11). Visina prepreka se može mijenjati i na taj način možemo postići povećanje ili smanjenje fleksije navedenih zglobova, ovisno o potrebama pacijenta (MILLIS i LEVINE, 2014.). Osim što koriste za poticanje većeg raspona pokreta, mogu produžiti korak. Dodavanjem prečki različitih visina i razmaka, pojačavamo intenzitet vježbe te se potiče veća aktivnost fleksora i ekstenzora zglobova.



Slika 11. Prelaženje poligona „Cavaletti tračnice“ uz dodatne prepreke poput ježastih jastuka (arhiva Sveučilišne veterinarske bolnice, Veterinarski fakultet Sveučilišta u Zagrebu)

Kada je pacijent u potpunosti neovisan i siguran u stajanju, u protokol rehabilitacije uključuju se proprioceptivne vježbe kako bi se potaklo jačanje ravnoteže. Proprioceptivne vježbe uključuju aktivnosti koje se izvode pri različitim brzinama i zahtijevaju svijest o položaju ekstremiteta u prostoru. One uključuju hodanje u krugu ili osmicu i hodanje po poligonu sa preprekama različitih oblika, visine i razmaka. Također, primjenjivanje različitih vrsta podloge, poput izbočenih (ježastih) podloga, podloga koje imitiraju sitnih kamenčića i slično.

Vježbe ravnoteže su one koje zahtijevaju brze reakcije na promjene površine, poput stajanja na ploči za ravnotežu. Od ostalih vježbi ravnoteže mogu se koristiti lopte za vježbanje, pomicanje tjelesne težine, igre s loptom, povlačenje konopca, ples i vožnja tački (MILLIS i LEVINE, 2014.). Vježba pomicanja tjelesne težine izvodi se u stajaćem položaju, a pomicanjem tijela potičemo poslasticama ili igračkom koju mičemo u svim smjerovima, gore, dolje, lijevo i desno. Na ovaj način kretanjama glave izazivamo pomicanje centra za ravnotežu i izazivamo reakciju pomicanja tjelesne težine kako bi očuvao ravnotežu (ŠEHIĆ, 2014.).

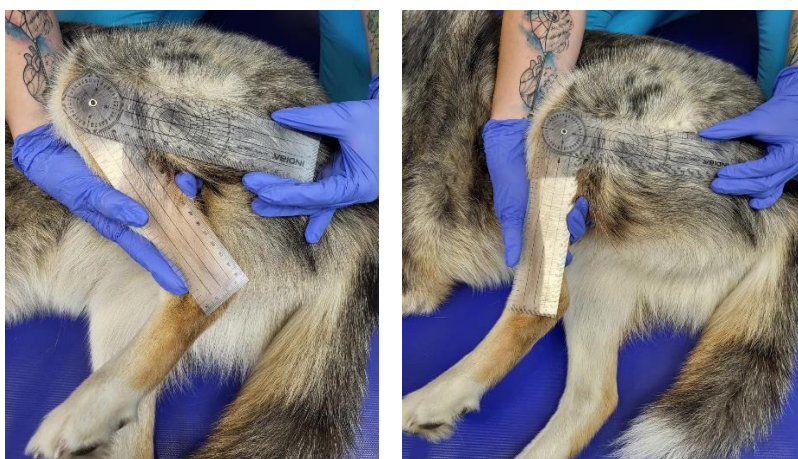Vježbe sa pilates loptama i valjcima potiču poboljšanje ravnoteže, snage i koordinacije (Slika 12). Mogu se koristiti za sva četiri ekstremiteta ili pak samo za prednje ili samo zadnje. Prilikom ove vježbe možemo izazvati dinamičku ravnotežu na način da loptu lagano protresemo i izazovemo njeno kretanje naprijed-nazad i prema stranama. Ploča za ravnotežu koristi se za njihanje psa u krugu od 360°. Upotrebljava se kako bi se poboljšalo proprioceptivno pozicioniranje samo prednjih ili stražnjih nogu, stavljanjem željenih nogu na ploču dok su druge na tlu. Može se koristiti i za sva četiri ekstremiteta, no onda mora biti nešto većih dimenzija. Vježbe sjedanja i ustajanja jačaju zglob kuka i ekstenzore mišića koljenog zgloba te poboljšavaju aktivne raspone pokreta. Ova vježba zahtjeva snagu četveroglavog mišića, tetiva koljena i skupinu mišića gastroknemijusa (ŠEHIĆ, 2014.). Važno je ispravno izvoditi vježbe, tako da nema naginjanja u stranu, a zglobovi stražnjih nogu moraju biti simetrično flektirani, tako da pas sjedi ravno na bedrima

Brantberg i suradnici (2024.) su proveli istraživanje učinka 12-tjednog progresivnog terapijskog protokola vježbi kod kuće na statičku raspodjelu tjelesne težine između stražnjih nogu, kontrolu ravnoteže i bol uzrokovanu nefunkcionalnošću koljenog zgloba. Istraživanje je provedeno na 33 psa s dijagnosticiranom ozljedom koljena. Rezultati su pokazali da je progresivni terapijski protokol vježbi poboljšao statičku raspodjelu tjelesne težine između stražnjih nogu i smanjio bolnost, ali zabilježen je statistički mali pozitivni učinak na kontrolu ravnoteže.



Slika 12. Lijevo je prikaz ravnotežnih vježbi na ježastoj lopti uz pomoć terapeuta. Na desnoj slici je prikaz spoja ravnotežnih i proprioceptivnih vježbi (arhiva Sveučilišne veterinarske bolnice, Veterinarski fakultet Sveučilišta u Zagrebu)

Kako bi pratili napredak rehabilitacije, odnosno povećanje opsega kretnji provodi se mjerenje kuta stajanja, kut fleksije i ekstenzije te opseg pokreta (ROM). Navedeno se mjeri metodom goniometrije. Goniometrija je jednostavna i praktična metoda procjene pokretljivosti zgloba, koja se izvodi goniometrom. Goniometar se stavlja za ekstremitet uz praćenje pozicija kosti, pa tako gornji krak goniometra postavljamo u smjeru pozicije bedrene kosti, a donji krak u smjeru pozicije goljenične kost. Njime očitavamo raspon pokreta koljena u fleksiji i ekstenziji koje se očitava u stupnjevima (Slika 13). Fiziološki ROM koljena u fleksiji je 45° , dok se u ekstenziji kreće od 160° - 170° (MILLIS i LEVINE, 2014.).



Slika 13. Prikaz mjerenja opseg pokreta koljenog zgloba goniometrom pri fleksiji (lijevo) i ekstenziji (desno)(arhiva Sveučilišne veterinarske bolnice, Veterinarski fakultet Sveučilišta u Zagrebu)

6. PROTOKLI REHABILITACIJE

Protokol rehabilitacije kod pasa sa rupturom prednjeg križnog ligamenta mora biti prilagođen svakom pacijentu, pomno isplaniran u suradnji kirurga, fizijatra i terapeuta. Ključni ciljevi tijekom akutnog poslijeoperacijskog razdoblja su upravljanje boli, eliminacija edema, poboljšanje pasivne i aktivne pokretljivosti, sprječavanje daljnjih ozljeda i početak zaštićene upotrebe zahvaćenog ekstremiteta. Baš iz tog razloga protokola rehabilitacije započinjemo sa manje invazivnim metodama i načinima rehabilitacije, koji se kasnijim napredovanjem intenziviraju. Ključni ciljevi tijekom subakutnog razdoblja rehabilitacije su upravljanje boli, vraćanje pokretljivosti zgloba, potpora povećanoj upotrebi ekstremiteta i minimiziranje gubitka snage. U kroničnom razdoblju rehabilitacije trebamo se fokusirati na vraćanje snage, pokretljivosti, motorike i kondicije te povratak u prijašnje stanje (MARCELLIN i ARNOLDY, 2018.).

Praćenje svih faza rehabilitacije je ključno za uspjeh, jer nam omogućava prilagodbu protokola kod bilo kakve promjene stanja pacijenta. Učestalost i trajanje terapija trebaju se temeljiti na kliničkom stanju pacijenta, vremenskim okvirima liječenja, ciljevima, sredstvima i očekivanjima vlasnika. Odabir terapijski metoda utječe na učestalost terapija. Kod pacijenata s lošom upotrebom ekstremiteta ili slabom pokretljivošću, većina terapija i vježbi zahtjeva ambulantnu rehabilitaciju, dok psi bez komplikacija, gdje su terapije više manualne i vježbe jednostavnije mogu terapiju provoditi kod kuće (MARCELLIN i ARNOLDY, 2018.).

Za vlasnike koji su sposobni provoditi program vježbanja kod kuće, učestalost terapija može biti svaka dva tjedna, s naglaskom na ponovnu procjenu, napredovanje programa vježbanja kod kuće i terapijske vježbe u ambulanti.

Protokoli navedeni u tablicama 2, 3 i 4 su prikaz radnih protokola nakon specifičnih tehnika liječenja (preuzeto i prilagođeno iz BOCKSTAHLER i sur., 2019.). Pri njihovoj upotrebi treba uzeti u obzir individualne karakteristike prilikom izrade specifičnih protokola. Radni protokoli se trebaju prilagoditi kliničkoj potrebi, učinkovitosti i napretku svakog pacijenta unutar programa rehabilitacije.

Tablica 2. Rehabilitacijski plan konzervativnog tretmana ruptуре prednjeg križnog ligamenta

OPĆE INFORMACIJE	Protokol rehabilitacije je orijentiran na pacijentove kliničke znakove. Izbjegavanje vježbi koje uzrokuju nagle ekstenzije, fleksije i moguće unutarnje rotacije prvih 8 tjedana.
P1	Restrikcija pokreta i obavezno šetanje na povodcu. U opći plan rehabilitacije može se uključiti terapija za bol i šepanje. Pažljivo primjenjivanje pasivnih ROM vježbi za poboljšanje funkcije zgloba i izbjegavanje istezanja istog.
P2	Restrikcija pokreta i obavezno šetnje na uzici su neophodni. Nastavak korištenja terapije za bol i šepanje. Nakon što akutni klinički znakovi nestanu, počinjemo kontrolirati opterećeni ekstremiteta. Nježne pasivne ROM vježbe su važne kako bi se poboljšala funkcija zgloba (izbjegavati istezanje). Oprezno koristite vježbe stabilizacije (poskakivanje, prebacivanje težine pomoću tehnike nježnog guranja, itd.). Izbjegavati vježbe gdje postoji rizik od pada! Izbjegavati vježbe koje uzrokuju nagle ekstenzije, fleksije i unutarnje rotacije. Na sredini P2, započnite sa vježbama u bazenu sa pokretnom trakom.
P3	Jedino kontrolirani pokreti su dopušteni, izbjegavati skakanje, aktivno igranje itd. Nastaviti sa ROM vježbama nekoliko tjedana. Nastaviti sa stabilizacijskim vježbama, i izbjegavati vježbe koje izazivaju nagle ekstenzije, fleksije i unutarnju rotaciju! Postepeno povećavati opterećenje nosivosti. Jačanje tetiva koljena jer ti mišići djeluju kao agonisti prednjeg križnog ligamenta i stabilizirati zglob do određenog stupnja. Jačati četveroglavi mišić.
P4	Postepeno povećavati opterećenje nosivosti i poseban naglasak staviti na jačanje antigravitacijske muskulature posebno četveroglavog mišića kao i tetive koljena, koji služe kao agonist prednjeg križnog ligamenta.

Tablica 3. Rehabilitacijski plan nakon izvanzglobne tehnike liječenja ruptуре prednjeg križnog ligamenta

OPĆE INFORMACIJE	Rehabilitacijski plan se sastavlja u suradnji sa kirurškim timom. Izbjegavati vježbe koje uzrokuju naglu ekstenziju, fleksiju i unutarnju rotaciju prvih 8 tjedana.
P1	Restrikcija pokreta i šetanje na povodcu su obavezni. U opći program rehabilitacije se može uključiti terapija za bol i šepanje. Pažljivo primjenjivanje pasivnih ROM vježbi za poboljšanje funkcije zgloba i izbjegavanje istezanja istog. Započeti uključivanje jednostavnih proprioceptivnih vježbi.
P2	Restrikcija pokreta i obavezno šetnje na uzici su neophodni. Nastavak primjene terapije za bol i šepanje. Nakon što akutni simptomi nestanu, počinjemo kontrolirati opterećenje ekstremiteta. Ranije, kontrolirani pokreti zgloba i nježne pasivne ROM vježbe su važne kako bi se poboljšala funkcija zgloba (izbjegavati istezanje). Oprezno koristiti vježbe stabilizacije (poskakivanje, prebacivanje težine pomoću tehnike nježnog guranja, itd.). Izbjegavati vježbe gdje postoji rizik od pada! Izbjegavati vježbe koje uzrokuju nagle ekstenzije, fleksije i unutarnje rotacije. Preporučeno je ranije uključivanje bazena sa pokretnom trakom u plan oporavka, nakon konzultacija sa kirurgom.
P3	Jedino kontrolirani pokreti su dopušteni, izbjegavati skakanje, aktivno igranje itd. Nastaviti sa ROM vježbama nekoliko tjedana. Nastaviti sa stabilizacijskim vježbama, i izbjegavati vježbe koje izazivaju nagle ekstenzije, fleksije i unutarnju rotaciju!
P4	Kontinuirano povećavati opterećenje nosivosti i poseban naglasak staviti na jačanje antigravitacijske muskulature, posebice četveroglavog mišića kao i tetive koljena, koji služe kao agonist prednjeg križnog ligamenta.

Tablica 4. Rehabilitacijski plan nakon korektivne osteotomije ruptуре prednjeg križnog ligamenta.

<p>OPĆE INFORMACIJE</p>	<p>Zahtjeva usku suradnju sa kirurgom i napomenuti vlasnika da je kontinuirano radiografsko praćenje neophodno za praćenje cijeljenja procesa. Ne smije se koristiti krio terapija, laser ili TENS direktno na metalne implantate. Prvih šest tjedana, izbjegavati pretjerano opterećenje patelarne tetive. Izbjegavati vježbe (prvenstveno sjedi-lezi, lezi-ustani i plivanje) koje bi uzrokovale naglu fleksiju koljenog zgloba.</p>
<p>P1</p>	<p>Neophodno je ograničenje kretanja i obvezno hodanje na uzici. Mogu se primijeniti modaliteti preporučeni u općem planu liječenja za liječenje bolova i otekline. Rano, kontrolirano opterećenje udova i nježne pasivne ROM vježbe važni su za održavanje funkcije zgloba (izbjegavajte istezanje).</p>
<p>P2</p>	<p>Oprezno koristiti vježbe stabilizacije (poskakivanje, premještanje težine pomoću tehnike nježnog guranja, itd.) Izbjegavati vježbe pri kojima postoji opasnost od pada životinje! Povećati razinu težine vježbe ovisno o pacijentovoj sposobnosti i tijeku ozdravljenja. Izbjegavajte vježbe koje uzrokuju intenzivnu fleksiju. Na kraju P2 počinjite podvodne vježbe na traci. Literatura ne predlaže idealno vrijeme za početak terapije vodom. Prema iskustvu autora, većina pasa je vrlo dobro nedugo nakon operacije, a vlasnicima je teško ograničiti aktivnosti svojih ljubimaca. Kontrolirano kretanje u bazenu sa pokretnom trakom tri do četiri tjedna nakon zacjeljivanja može se osloboditi dio izgubljene energije životinja, istovremeno štiteći miškulaturu tijekom vježbi. Razina vode treba dosezati do sredine bedra životinje.</p>
<p>P3</p>	<p>Dopušteni su samo kontrolirani pokreti uz izbjegavanje skakanja, aktivne igre itd.</p> <p>Nastaviti s vježbama ROM nekoliko tjedana. Nastaviti s vježbama stabilizacije, a izbjegavati vježbe koje uzrokuju intenzivnu fleksiju koljena! Stalno povećavati razinu vježbe u bazenu sa pokretnom trakom.</p>

P4	Kontinuirano povećavati opterećenje nosivosti i stavite poseban naglasak na jačanje antigravitacijske muskulature, posebno četveroglavog mišića kao i tetive koljena, koji služe kao agonist prednjeg križnog ligamenta.
-----------	--

7. ZAKLJUČAK

Rehabilitacija pasa sa rupturom prednjeg križnog ligamenta je od ključne važnosti za obnovu funkcionalnosti koljenog zgloba, sprječavanje daljnjih ortopedskih problema i poboljšanje kvalitete života. Rehabilitacijske metode, poput masaže, hidroterapije, elektroterapije i terapijskih vježbi, dokazale su se kao učinkovite u smanjenju boli i povećavanju pokretljivosti, ali i kod prevencije razvoja degenerativnih promjena poput osteoartritisa. Tijekom kreiranja protokola rehabilitacije nakon rupture prednjeg križnog ligamenta potrebno je prilagoditi protokol svakom pacijentu prema njegovom općem stanju, stupnju ozljede, načinu oporavka i reakciji na tretman. Stoga je iznimno bitno da terapeuti razviju fleksibilni protokol rehabilitacije koji se može prilagođavati tijekom procesa rehabilitacije na temelju kontinuiranog praćenja napretka pacijenta.

Ovim radom potvrđujem važnost multidisciplinarnog pristupa liječenja i rehabilitacije pasa sa rupturom prednjeg križnog ligamenta u kojem je važna sinergija između kirurškog liječenja, rehabilitacije i podrške vlasnika. S obzirom na važnost svega navedenog, potrebna su daljnja istraživanja kako bi se protokoli rehabilitacije standardizirali i olakšali proces rehabilitacije.

8. LITERATURA

1. ARNOLDY, C. J. (2010): Rehabilitation for dogs with cranial cruciate ligament rupture. U: *Advances in the Canine cranial cruciate ligament*. Chapter 36. (Muir, P.), ACVS Foundation, Hoboken, SAD, str. 249 – 253.
2. BLISS, M., J. TERRY, R. F. DE GODOY (2022): Limbs kinematics of dogs exercising at different water levels on the underwater treadmill, *Vet Med Sci*. 8(6), 2374-2381.
3. BOCKSTAHLER, B., K. WITTEK, D. LEVINE, J. MAIERL, D. MILIS (2019): *Essential Facts of Physical Medicine, Rehabilitation and Sports Medicine in Companion Animals*, 1.izd., VBS GmbH, München, str. 482-484.
4. BRANTBERG, I., W. J. A. GROOTEN, A. ESSNER (2024): The Effect of Therapeutic Exercise on Body Weight Distribution, Balance, and Stifle Function in Dogs following Stifle Injury. *Animals*. 1., 92.
5. DECAMP, C. E. (2016): *Brinker, Piermattei and Flo's Handbook of small animal orthopedics and fracture repair*, 5. izd., Elsevier, str. 617.
6. FOX, M. S. (2017): *Multimodal Management Of Canine Osteoarthritis*, 2.izd., Taylor & Francis Group, Boca Raton, str. 70 – 108.
7. FOX, S. M., B. J. CARR, S. O. CANAPP (2017): *Physical Rehabilitation in the Treatment of Osteoarthritis*. U: *Multimodal management of canine osteoarthritis*, 2.izd. (Fox, S. M., D. Millis, Ur.), Manson Publishing, London. str. 103-128.
8. HAYASHI, K., J. D. FRANK, C. DUBINSKY (2003): Histologic changes in ruptured canine cranial cruciate ligament, *Veterinary Surgery* 32, str. 269 – 277.
9. HERAK-PERKOVIĆ, V., Ž. GRABAREVIĆ, J. KOS (2012): *Veterinarski priručnik* 6.izd. , Medicinska naklada, Zagreb, str. 1033-1035
10. IGNA, C., L. SCHUSZLER (2018): Treatment options for cranial cruciate ligament rupture in dogs – a literature review. *Biomed. J. Sci. Tech. Res.*, 1., 3131- 3134.
11. JOHNSON, J. M., A. L. JOHNSON, G. J. PIJANOWSKI, S. K. KNELLER, D. J. SCHAEFFER, J. A. EURELL, C. W. SMITH, K. S. SWAN (1997): Rehabilitation of dogs with surgically treated cranial cruciate ligament-deficient stifles by use of electrical stimulation of muscles. *Am. J. Vet. Res.*, 58, 1473–1478.
12. JOHNSON, J. M., A. M. JOHNSON (1993): Cranial Cruciate Ligament Rupture Pathogenesis, diagnosis, and postoperative rehabilitation. *Vet. Clin. North Am. Small. Animal. Pract.*, 4., 717

13. KENNEDY, K.C., S. A. MARTINEZ, S. E. MARTINEZ, R. L. TUCKER, N. M. DAVIES (2018): Effects of low-level laser therapy on bone healing and signs of pain in dogs following tibial plateau leveling osteotomy, *Am. J. Vet Res.* 79(8), 893-904.
14. KÖNIG, H. E., H. LIEBICH (2009.): Anatomija domaćih sisavaca 1. hrvatsko izd., Naklada Slap, Jastrebarsko, str. 247-249, 274-275.
15. KOWALESKI, M. P., R. J. BOUDRIEU, A. POZZI (2018): Stifle Joint. U: *Veterinary Surgery, Small Animal*. Chapter 61. (Johnston, S. A., K. Tobias), Elsevier, St. Luis, Missouri, str. 1097-1139.
16. LEVINE, D., D. L. MILLIS, J. FLOCKER, L. MACGUIRE (2014): Aquatic Therapy. U: *Canine Rehabilitation and Physical Therapy*. Chapter 31. (Millis, D., D. Levine), Elsevier Saunders, str. 526-538.
17. LEVINE, D., D. MILLIS (2014): Regulatory and Practice Issues for the Veterinary and Physical Therapy Professions. U: *Canine Rehabilitation and Physical Therapy*. Chapter 2. (Millis, D., Levine, D.), Elsevier Saunders, str. 8-15.
18. LEVINE, D., K. D. JOHNSTON, M. N. PRICE, N. H SCHNEIDER, D. MILLIS (2002): The Effect of TENS on Osteoarthritic Pain in the Stifle of Dogs. In *Proceedings of the 2nd International Symposium on Rehabilitation and Physical Therapy in Veterinary Medicine*, Knoxville, TN, USA, 10-14; str. 199.
19. LEVINE, D., T. WATSON (2014): Therapeutic Ultrasound. U: *Canine Rehabilitation and Physical Therapy*. Chapter 19. (Millis, D., D. Levine), Elsevier Saunders, str. 328-339.
20. LONČAR, D., A. KRALJEVIĆ, Z. VRBANAC (2020): Fizikalna terapija pasa s osteoartritisom, *Veterinar*, 2., 17-22.
21. MARCELLIN-LITTLE, D. J., C. J. ARNOLDY (2018): Rehabilitation for dogs with cruciate ligament rupture. U: *Advances in the canine cranial cruciate ligament*. (Muir, P.), ACVS Foundation: Hoboken, SAD, str. 343-351.
22. MILLIS, D. L., D. LEVINE (2014): Range of Motion and Stretching Exercises. U: *Canine Rehabilitation and Physical Therapy*. Chapter 25 (Millis, D., Levine, D.), Elsevier Saunders, , str. 431-440.
23. MILLIS, D. L., M. DRUM, D. LEVINE (2014): Therapeutic Exercises: Early Limb Use Exercises. U: *Canine Rehabilitation and Physical Therapy*. Chapter 29 (Millis, D., D. Levine), Elsevier Saunders, str. 495-496.

24. MILLIS, D., D. G. SAUNDERS (2014): Laser therapy in canine rehabilitation. U: Canine Rehabilitation and Physical Therapy. Chapter 21. (Millis, D., D. Levine), Elsevier Saunders, str. 359-380.
25. MILLIS, D., D. LEVINE (2014): Canine rehabilitation and physical therapy, 2.izd., Saunders Elsevier, str. 566-567.
26. MILLIS, D., D. LEVINE (2014): Joint Motions and Ranges, U: Canine rehabilitation and physical therapy. Appendix 2. (Millis, D., D. Levine), Saunders Elsevier, str. 730.
27. MILLIS, D., S. LEVINE (2014): Other Modalities in Veterinary Rehabilitation. U: Canine Rehabilitation and Physical Therapy, Chapter 23. (Millis, D., D. Levine), Elsevier Saunders, str. 393-398.
28. MONK, M. L., C. A. PRESTON, C. M. MCGOWAN (2006): Effects of early intensive postoperative physiotherapy on limb function after tibial plateau leveling osteotomy in dogs with deficiency of the cranial cruciate ligament. *Am. J. Vet. Res.*, 3., 529-536.
29. MONTAVON, P.M., D. M. DAMUR, S. TEPIC (2002): Advancement of the tibial tuberosity for the treatment of cranial cruciate deficient canine stifle. *Vet. Surg.* 1., 12-23.
30. NIEBAUM, K., L. MCCAULEY, C. MEDINA (2018): Rehabilitation physical modalities. U: Canine Sports Medicine and Rehabilitation. Chapter 7. (Zink, C., J. B. Van Dyke), Wiley-Blackwell, Hoboken, str. 136-176.
31. PELIZZARI, C., A. MAZZANTI, A. G. RAISER, S. T. A. LOPES, D. L. GRAÇA, A. T. RAMOS, F. Z. SALBEGO, R. FESTUGATTO, D. V. BECKMANN, L. B. DE SOUZA, ET AL. (2008): Neuromuscular electric stimulation in dogs with induced muscle atrophy. *Arq. Bras. Med. Vet. Zootec.*, 60, 76-82.
32. RENWICK, S. M., A. I. RENWICK, D. C. BRODBELT, J. FERGUSON, H. ABREU (2017): Influence of class IV laser therapy on the outcome of tibial plateau leveling osteotomy in dogs, *Veterinary Surgery*, 00:000-000
33. ROGATKO, C. P., W. I. BALTZER, R. TENNANT (2017): Preoperative low-level laser therapy in dogs undergoing tibial plateau leveling osteotomy: A blinded, prospective, randomized clinical trial, *Veterinary and Comparative Orthopaedics and Traumatology* 1., 46-52.
34. ROK, L., I. KARASELIMOVIĆ, M. KRESZINGER, M. PEĆIN, H. LABURA (2011): Puknuće prednjeg križnog ligamenta u pasa, *Veterinar*, 2., 40-49.

35. SMALLWOOD, J. M. (2021): Comparison of the Efficacy of Conventional Medical Management of Canine Stifle Joint Pain with an Integrative Medical approach, American Journal of Tradicional Chinese Veterinary Medicine, 1., 33- 40.
36. SPINELLA, G, G. ARCAMONE, S. VALENTINI (2021): Cranial cruciate ligament rupture in dogs: review on biomechanics, etiopathogenetic factors and rehabilitation, Vet. Sci., 8, 186.
37. SUTTON, A., D. WHITLOCK (2014): Massage. U: Canine Rehabilitation and Physical Therapy. Chapter 27 (Millis, D., D. Levine), Elsevier Saunders, str. 464-477.
38. ŠEHIĆ, M. i sur. (1997): Fizikalna medicina u terapiji i dijagnostici domaćih životinja, Veterinarski fakultet, Zagreb
39. ŠEHIĆ, M. (2014): Fizikalna terapija i rehabilitacija psa, Veterinarski fakultet, Zagreb, str. 85-92, 141-146, 65-83.
40. VRBANAC, Z., L. BARTOLOVIĆ, I. STOLIĆ (2017): Fizikalna svojstva vode u imerzijskoj hidroterapiji, Hrvatski veterinarski vjesnik - Hrvatska veterinarska komora, 25., 3-4, 52-56.
41. VUKELIĆ, S., M. PEĆIN (2018): Dijagnostika i liječenje puknuća prednjeg križnog ligamenta, Veterinar, 56., 2., 20 – 25.
42. ZAHM H. (1965): Die Ligamenta decussata in gesunden und arthrotischen Kniegelenk des Hundes. Kleintierprax, 1 , 38 – 47.

9. SAŽETAK

Posebnosti protokola rehabilitacije pasa sa rupturom prednjeg križnog ligamenta

Ivana Vuković

Ruptura prednjeg križnog ligamenta (CCL) je jedna od najčešćih patologija koljena kod pasa te posljedično glavni razlog šepanja stražnjih ekstremiteta. Prednji križni ligament ima ulogu stabilizacije koljena, sprječava hiperekstenziju i prekomjernu unutarnju rotaciju koljena. Etiologija rupture CCL-a još nije u potpunosti razjašnjena, ali najčešće se razvija kao posljedica kombinacije bioloških, biomehaničkih i okolišnih čimbenika. Klinički znaci su bolnost, smanjena pokretljivost, šepanje i degenerativne promjene poput osteoartritisa. Dijagnosticira se putem kliničkog pregleda, rendgenskih snimaka i specifičnih testova. Odabir načina liječenja ovisi o veličini psa, težini ozljede i općem zdravstvenom stanju pacijenta. Liječenje može biti konzervativno i kirurško. Kirurško liječenje uključuje primjenu unutarzglobne i izvanzglobne tehnike te metode promjene kutova zglobnih površina. Rehabilitacija pasa sa rupturom prednjeg križnog ligamenta uključuje niz metoda fizikalne terapije poput masaže, elektroterapije, terapije laserom, hidroterapije i terapijskih vježbi. Fizikalna terapija ima ključnu ulogu u vraćanju normalne funkcije zgloba, smanjenju boli i povećanju pokretljivosti te jačanju mišića. Cilj rehabilitacije je da se rehabilitacijski protokol prilagodi individualnim potrebama pacijenta uzimajući u obzir sve čimbenike koji utječu na oporavak.

Ključne riječi: prednji križni ligament, osteoartritis, fizikalna terapija, rehabilitacijski protokol, pas.

10. SUMMARY

Peculiarities of the rehabilitation protocol for dogs with cranial cruciate ligament rupture

Ivana Vuković

The rupture of the cranial cruciate ligament (CCL) is one of the most common knee pathologies in dogs and consequently the leading cause of hind limb lameness. The cranial cruciate ligament stabilizes the knee, preventing hyperextension and excessive internal rotation. The etiology of CCL rupture is not yet fully understood, but it most often develops due to a combination of biological, biomechanical, and environmental factors. Clinical signs include pain, reduced mobility, lameness, and degenerative changes such as osteoarthritis. Diagnosis is made through clinical examination, radiographic imaging, and specific tests. The choice of treatment depends on the dog's size, the severity of the injury, and the overall health status of the patient. Treatment can be either conservative or surgical. Surgical treatment involves the use of intra-articular and extra-articular techniques, as well as methods for altering the angles of joint surfaces. Rehabilitation of dogs with a CCL rupture involves a range of physical therapy methods, such as massage, electrotherapy, laser therapy, hydrotherapy, and therapeutic exercises. Physical therapy plays a crucial role in restoring normal joint function, reducing pain, increasing mobility, and strengthening muscles. The goal of rehabilitation is to tailor the rehabilitation protocol to the individual needs of the patient, taking into account all factors that affect recovery.

Keywords: cranial cruciate ligament, osteoarthritis, physical therapy, rehabilitation protocol, dog.

11. ŽIVOTOPIS

Rođena sam 03.11.1997. u Dubrovniku. Pohađala sam Osnovnu školu Jure Kaštelana i VII. gimnaziju u Zagrebu. Veterinarski fakultet sam upisala 2016. godine. Na četvrtoj godini studija, 2021. godine započinem volonterski rad u ambulanti za fizikalnu terapiju na Zavodu za rendgenologiju, fizikalnu terapiju i ultrazvučnu dijagnostiku u sklopu Veterinarskog fakulteta Sveučilišta u Zagrebu. Na istom zavodu sljedeće godine započinem demonstrature iz kolegija Metode fizikalne terapije i dijagnostike. Tijekom studija sudjelovala sam na nekoliko nacionalnih i međunarodnih kongresa, među kojima bih istaknula 3. simpozij Europskog koledža veterinarske sportske medicine i rehabilitacije (ECVSMR) na kojem sam sudjelovala u organizaciji i volontirala. Također, 2022. godine sudjelovala sam na studentskom kongresu „Hrana-Ishrana-Zdravlje“ (HIZ) u Sarajevu gdje sam predstavila svoj rad na temu „Primjena dodatka prehrani kao potporna terapija kod pasa sa osteoartritisom“.