

Učestalost prijelaznog slabinskog kralješka (LTV) u tornjaka

Krolo, Petar

Master's thesis / Diplomski rad

2024

Degree Grantor / Ustanova koja je dodijelila akademski / stručni stupanj: **University of Zagreb, Faculty of Veterinary Medicine / Sveučilište u Zagrebu, Veterinarski fakultet**

Permanent link / Trajna poveznica: <https://um.nsk.hr/um:nbn:hr:178:019606>

Rights / Prava: [In copyright / Zaštićeno autorskim pravom.](#)

Download date / Datum preuzimanja: **2024-12-04**



Repository / Repozitorij:

[Repository of Faculty of Veterinary Medicine -
Repository of PHD, master's thesis](#)



SVEUČILIŠTE U ZAGREBU
VETERINARSKI FAKULTET

SVEUČILIŠNI INTEGRIRANI PRIJEDIPLOMSKI I DIPLOMSKI
STUDIJ *VETERINARSKA MEDICINA*

DIPLOMSKI RAD

Petar Krolo

Učestalost prijelaznog slabinskog kralješka (LTV) u tornjaka

Zagreb, 2024.

Ime i prezime studenta: Petar Krolo

Odjel klinika Veterinarskoga fakulteta

Zavod za rendgenologiju, ultrazvučnu dijagnostiku i fizikalnu terapiju

Predstojnik: izv. prof. dr. sc. Zoran Vrbanac

Mentor: izv. prof. dr. sc. Zoran Vrbanac

Članovi Povjerenstva za obranu diplomskog rada:

1. prof. dr. sc. Tajana Trbojević Vukičević
2. izv. prof. dr. sc. Zoran Vrbanac
3. dr. sc. Valentina Plichta
4. izv. prof. dr. sc. Iva Šmit (zamjena)

Rad sadržava 37 stranica, 9 slika, 4 tablice, 25 literaturnih navoda

Zahvala

Želio bih zahvaliti svom mentoru, izv. prof. dr. sc. Zoranu Vrbancu, na neizmjernej strpljivosti i znanju koje je nesebično dijelio sa mnom tijekom izrade ovog rada, ali i volontiranja. Zahvaljujući njegovom vodstvu, stekao sam vrijedne vještine i znanja koja će me pratiti u budućnosti.

Izražavam najdublju zahvalnost doktorici Ani Javor na nesebičnoj pomoći i stručnom vodstvu tijekom provedbe ovog istraživanja. Njena stručnost na području radiologije, bila je neprocjenjiva za uspješno dovršenje ovog rada. Također sam joj zahvalan na podršci i savjetima koje mi je pružala tijekom cijelog studija. Zahvalan sam i svim djelatnicima Zavoda za rendgenologiju, ultrazvučnu dijagnostiku i fizikalnu terapiju na stvaranju izvrsnog okruženja za učenje i profesionalni razvoj

Posebna zahvala ide mojim prijateljicama Martini, Antoniji, Patriciji, Ani i Katarini na bezuvjetnoj i iskrenoj podršci tijekom cijelog života. Bez vas danas ne bih bio osoba kakva jesam.

Neizmjerne sam zahvalan i svojim prijateljima koje sam stekao tijekom studiranja, a posebno svojoj najdražoj trojki Mihi, Gabi i Tonki, u kojima sam dobio cjeloživotne suputnike. Hvala vam što ste bili uz mene i studiranje mi učinili predivnim životnim razdobljem. Bez vas ovo ne bi bilo moguće!

Hvala i mojoj dragoj teti Milkici na nesebičnoj pomoći i podršci koju mi je pružala tijekom cijelog života, a posebno od mog dolaska u Zagreb.

I na kraju najdublje zahvale idu mojoj dragoj obitelji, posebno roditeljima koji me od prvog koraka bodre i podržavaju. Hvala vam na svemu, bez vas ništa od ovoga ne bi bilo moguće.

Popis priloga

Tablica 1. Prikaz zastupljenosti jedinki po spolu

Tablica 2. Prikaz zastupljenosti LTV-a po tipu

Tablica 3. Prikaz ocjena kukova kod tornjaka

Tablica 4. Prikaz omjer izgleda (OR) displazije kukova i LTV-a

Slika 1. Prikaz standardiziranog eksterijera tornjaka

Slika 2. Prikaz fiziološki formiranog slabinskokrižnog spoja

Slika 3. Shematski prikaz normalnog lumbosakralnog spoja

Slika 4. Shematski prikaz simetričnih tipova prijelaznog slabinskog kralješka (1/1, 2/2, 3/3)

Slika 5. Shematski prikaz asimetričnih tipova prijelaznog slabinskog kralješka (1/3, 2/1, 3/2)

Slika 6. Prikaz asimetričnog prijelaznog slabinskog kralješka tipa 1/2

Slika 7. Prikaz simetričnog prijelaznog slabinskog kralješka tipa 3/3

Slika 8. Prikaz tipa 4 prijelaznog slabinskog kralješka

Slika 9. Shematski prikaz izoliranog trnastog izdanka prvog križnog kralješka

Kratice

C1-C7 – vratni kralješci

CES – *cauda equina* sindrom

CHD – displazija kukova (*canine hip dysplasia*)

CT – kompjuterizirana tomografija

CTV – cervikotorakalni prijelazni kralježak

L1-L7 – slabinski kralješci

LL – profilna projekcija (laterolateralna)

LNLV – posljednji normalan slabinski kralježak (*last normal lumbar vertebrae*)

LS – lumbosakrum

LTV – slabinskokrižni prijelazni kralježak

NMDA – N-metil-D-aspartat receptori

NSPUL – nesteroidni protuupalni lijekovi

S1-S3 – križni kralješci

STV – križnorepni prijelazni kralježak

T1-T13 – prsni kralješci

TTV – prsnoslabinski prijelazni kralježak

VD – sagitalna projekcija (ventrodorzalna)

SADRŽAJ

1. UVOD	1
1.1. Hrvatsko-bosanskohercegovački pastirski pas - tornjak	2
1.2. Anatomija kralježnice psa	3
1.2.1. Vratna kralježnica	3
1.2.2. Prsna kralježnica	3
1.2.3. Slabinska kralježnica	4
1.2.4. Križna kralježnica – križna kost.....	4
1.2.5. Repna kralježnica	5
1.3. Prijelazni kralježak.....	6
1.3.1. Definicija i lokalizacija.....	6
1.3.2. Lumbosakralni prijelazni kralježak – LTV.....	6
1.3.3. Klinički značaj	12
1.3.4. Dijagnostički pristupi	12
1.3.4.1. RTG morfološka obilježja LTV-a vidljiva na sagitalnim projekcijama.....	13
1.3.4.2. RTG morfološka obilježja LTV-a vidljiva na profilnim projekcijama	13
1.3.4.3. Kompjutorizirana tomografija (CT)	14
1.3.5. Terapijski pristup	15
1.3.6. LTV kod mačaka.....	16
2. PREGLED REZULTATA DOSADAŠNJIH ISTRAŽIVANJA	17
2.1. Prevalencija LTV-a kod pasa.....	17
2.2. Povezanost LTV-a i sindroma <i>cauda equina</i>	17
2.3. Povezanost LTV-a i patologije kukova	18
3. MATERIJALI I METODE	19
3.1. Ustroj studije.....	19
3.2. Predmet istraživanja	19
3.3. Metode.....	19
4. REZULTATI.....	21
5. RASPRAVA	23
6. ZAKLJUČCI	25
7. LITERATURA	26
8. SAŽETAK	29
9. SUMMARY	30
10. ŽIVOTOPIS	31

1. UVOD

Kongenitalne lokomotorne promjene predstavljaju značajan zdravstveni problem kod pasa, posebno kod velikih pasmina. Zbog svoje veličine i brzog rasta, velike pasmine su predisponirane za razvoj različitih ortopedskih problema, uključujući displaziju kukova i laktova, osteohondrozu i prijelazni slabinski kralježak (LTV) (JAMES i sur., 2019.; JONES i HUDSON, 2024.; PINNA i sur., 2022.). Prijelazni slabinski kralježak je abnormalno formiran kralježak smješten između posljednjeg normalno formiranog slabinskog i prvog normalno formiranog križnog kralješka. Iako je LTV dobro proučen kod nekih pasmina, poput njemačkog ovčara, podaci o prevalenciji i kliničkim značajkama ovog stanja kod tornjaka još uvijek nisu dovoljno istraženi. Tornjak, kao autohtona bosanskohercegovačka i hrvatska pasmina, posljednjih godina doživljava sve veću popularnost kao kućni ljubimac, što naglašava potrebu za detaljnijim istraživanjem zdravstvenih problema ove pasmine. Cilj ovog rada je utvrditi prevalenciju LTV-a kod tornjaka te odrediti koji oblik se najčešće javlja. Ostali ciljevi uključuju istražiti postoji li povezanost pojavnosti LTV-a s obzirom na spol, postoji li povezanost LTV-a i displazije kukova te usporediti prevalenciju LTV-a u tornjaka s prevalencijom LTV-a kod drugih pasmina pasa.

1.1. Hrvatsko-bosanskohercegovački pastirski pas - tornjak

Tornjak ili hrvatsko-bosanskohercegovački pastirski pas je autohtona pasmina psa koja izvorno nastanjuje planinske predjele Hrvatske i Bosne i Hercegovine, ali i okolne doline. Spada u skupinu molosoidnih pasmina. Uporabna svrha tornjaka je čuvanje i zaštita stoke te čuvanje imanja. To su veliki psi gotovo kvadratičnog oblika tijela. Visina u grebenu odraslih pasa proteže se od 65-70 cm kod mužjaka, a kod ženki 60-65 cm. Prema standardu pasmine duljina tijela u odnosu na visinu ne bi trebala biti veća od 8%, a odnos veličine lubanje i njuške treba biti u omjeru 1:1. Dlaka je u pravilu duga, ravna i gusta osim u području glave i nogu gdje se javlja kratka dlaka. Dominantna boja dlake je bijela koja pokriva većinu površine tijela, dok se mjestimice javljaju crna ili smeđa obojenja u području glave, vrata, prsa ili leđa. Rep je dug i dobro pokretan obrastao kitnjastom dlakom, uvijek podignut iznad razine leđa kad je životinja u pokretu što je karakteristično za pasminu (Slika 1.). Čud tornjaka je staložena i dobronamjerna, privržen je vlasniku i miran u njegovoj prisutnosti. Oštar je u čuvanju teritorija i nepovjerljiv prema strancima. Svako odstupanje od standarda smatra se greškom. Ovisno o izraženosti određenih grešaka, jedinkama se može zabraniti daljnji uzgoj. Diskvalifikacijske greške uključuju: displaziju kukova, agresivne životinje, neuobičajeno ponašanje, različitu boju očiju, prekratku dlaku, nedostatak podlake, pregriz i podgriz, nedostatak repa, albinizam (FCI N° 355).



Slika 1. Prikaz standardiziranog eksterijera tornjaka

1.2. Anatomija kralježnice psa

1.2.1. Vratna kralježnica

Vratna ili cervikalna kralježnica sastoji se od sedam vratnih kralježaka. Prvi vratni kralježak ili *atlas* i drugi vratni kralježak ili *axis* svojom anatomskom građom znatno se razlikuju od preostalih pet vratnih kralježaka. *Atlas* nema specifično tijelo, nego se sastoji od dvije lateralne koštane mase koje čine koštani prsten. Poprečni izdanci *atlas*a su široki i plosnati te se zbog takvog oblika nazivaju krila atlasa (*alae atlantis*). Kaudalno se nalazi konkavna zglobna površina za uzglobljenje sa zubom drugog vratnog kralješka *fovea dentis*. *Axis* ima razvijeno tijelo kralješka koje kranijalno tvori zub (*dens*) za uzglobljenje s *atlasom*. Navedene anatomske osobitosti omogućuju slobodno gibanje glave. Preostali kralješci imaju dobro razvijena tijela koja prema kaudalno postupno postaju kraća. Poprečni izdanci trećeg do šestog kralješka imaju *foramen transversarium* čime tvore *canalis transversarius*. Sedmi vratni kralježak razlikuje se od ostalih zato što se na njemu nalazi zglobna površina za uzglobljenje prvog para rebara i nedostaje mu *foramen transversarium* (KÖNIG i LIEBICH, 2009.)

1.2.2. Prsna kralježnica

Prsna ili torakalna kralježnica se sastoji od trinaest kralježaka s kojima se u pravilu uzglobljuje isto toliko pari rebara. Tijela kralježaka su kratka, ali se kaudalno postupno povećavaju u dužini (KÖNIG i LIEBICH, 2009.). Trnasti izdanci su visoki i dobro razvijeni, a njihovi vrhovi su usmjereni kaudodorzalno u kranijalnom segmentu. Smjer izdanaka se postupno uspravlja i postaje okomit na podužnu os, obično u području T10 ili T11, a njihova visina se smanjuje. Kralježak nad kojim je trnasti izdanak okomit naziva se dijafragmatski ili antiklinalni kralježak i nakon njega smjer vrha trnastih izdanaka postaje kraniodorzalan (THRALL i ROBERTSON, 2023.). Na bazi trnastih izdanaka nalaze se zglobne površine za uzglobljenje s glavom rebra (*foveae costales*), a na kratkim poprečnim izdancima nalaze se zglobne površine za uzglobljenje s rebrenom kvržicom (KÖNIG i LIEBICH, 2009.).

1.2.3. Slabinska kralježnica

Slabinska ili lumbalna kralježnica građena je od sedam kralježaka. U odnosu na vratne i prsne kralješke, slabinski imaju duže tijelo. Nad tijelom kralježni lukovi tvore proširen kralježni kanal zbog zadebljanja moždine u slabinskom segmentu (*intumescentia lumbalis*). Na kranijalnom dijelu luka sagitalno nalaze se zglojni (*processus articulares craniales*) i sisasti (*processus mamillares*) izdanci. Spomenuti izdanci se mogu javiti srašteni jedan s drugim i tad tvore *processus mamilloarticulares*. Na kaudalnom dijelu luka nalaze se kaudalni zglojni izdanci (*processus articulares caudales*). Položaj zglojnih izdanaka slabinskom dijelu kralježnice omogućuje samo ventrodorzalni smjer kretanja. Poprečni izdanci su dugi, plosnati i usmjereni kranioventralno. Postupno se povećavaju do L6 koji ima najduže izdanke. Nazivaju se još i *processus costales* jer se smatraju rudimentiranim rebrima. Trnasti izdanci imaju široku bazu i vrh je usmjeren kranijalno. L6 i L7 imaju slabije razvijene trnaste izdanke u odnosu na ostale lumbalne kralješke. Na lumbosakralnom spoju (Slika 2, Slika 3) javlja se prostraniji interarkualni prostor (*spatium interarcuale lumbosacrale*) koji se zbog svog oblika koristi za pristup kralježničkom kanalu (KÖNIG i LIEBICH, 2009.).

1.2.4 Križna kralježnica – križna kost

Križna kost ili *os sacrum* građena je od tri križna kralješka koji su svojim tijelima i izdancima međusobno srasli i među njima nema intervertebralnih diskova (DAMUR-DJURIC i sur., 2006). Podijeljena je na četiri dijela: baza (*basis ossis sacri*), dva lateralna dijela (*partes laterales*) i kaudalni vrh (*apex ossis sacri*). Na kranijalnom dijelu baze sakruma nalazi se *extremitas cranialis* koji služi za spajanje s L7, a na ventralnom dijelu se nalazi *promontorium*. Postrani dijelovi su nastali od spojenih poprečnih izdanaka i dodatno su prošireni krilima križne kosti (*ala ossis sacri*). Na dorzalnoj strani krila nalazi se hrapava površina *facies auricularis* koja je pokrivena hrskavicom i služi kao mjesto uzglobljenja s krilima crijevne kosti (KÖNIG i LIEBICH, 2009.). Križna kost ima dvije površine, dorzalnu (*facies dorsalis*) i ventralnu (*facies pelvina*). Na dorzalnoj površini nalaze se trnasti izdanci koji su srasli u *crista sacralis mediana*, nazubljena je i hrapava jer služi kao mjesto vezanja brojnih mišića slabina i križa. Ventralna površina je glatka i služi kao dorzalni pokrov zdjelične šupljine. Obje površine imaju po dva para otvora (*foramina sacralia dorsalia* i *foramina sacralia pelvina*) kroz koje prolaze dorzalne i ventralne grane križnih živaca (GONG, 2018.).

1.2.5. Repna kralježnica

Repna kralježnica pasa sastoji se od različitog broja kralježaka što najviše ovisi o pasmini, a može doseći do 23 kralješka. Prvih nekoliko kralježaka zadržava normalna obilježja kralježaka, a prema kaudalno se ta obilježja polako gube te kralješci postaju valjkastog oblika. Za repnu kralježnicu karakteristični su paramedijalni izdanci (*processus hemales*), koštane strukture koje se nalaze na ventralnoj strani kralježaka i služe za zaštitu repnih žila. U pasa se u pravilu protežu od 3. do 15. kralješka (KÖNIG i LIEBICH, 2009.).

1.3. Prijelazni kralježak

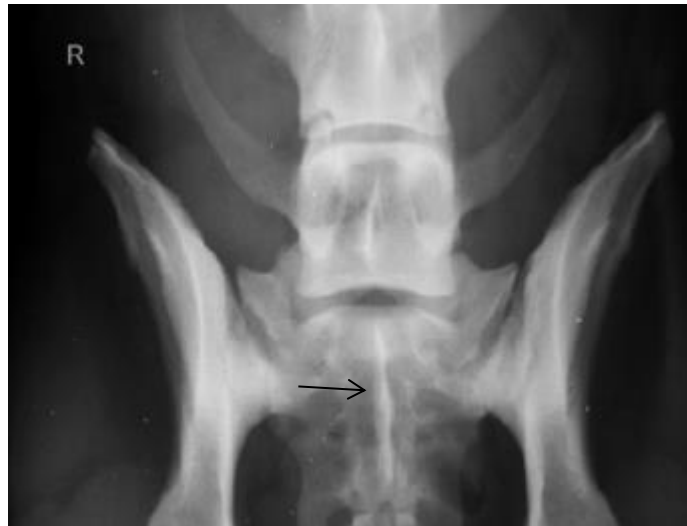1.3.1. Definicija i lokalizacija

Na spoju između dva segmenta kralježnice mogu se javiti kralješci koji morfološki ne odgovaraju jednom segmentu kralježnice nego imaju obilježja oba te se zbog toga klasificiraju kao prijelazni kralješci (MORGAN, 1968.). Prijelazni kralješci javljaju se na cervikotorakalnom (*cervicothoracic transitional vertebrae* CTV), torakolumbalnom (*thoracolumbal transitional vertebrae*, TTV), lumbosakralnom (*lumbosacral transitional vertebrae*, LTV) i sakrokokcigealnom (*sacrococcygeal transitional vertebrae*, STV) spoju (LARSEN, 1977.). Na prijelazu vratne u prsnu kralježnicu promjene se javljaju na C7 u vidu tzv. „vratnog rebra“ koje se može javiti unilateralno ili bilateralno (DE DECKER i sur., 2024.). U području spoja prsne i slabinske kralježnice promjene mogu biti prisutne na T13 i L1. T13 poprima obilježja slabinskih kralježaka tako što umjesto zglobne površine za 13. rebro ima kratak i širok poprečni izdanak. Promjene se mogu javiti i na L1 gdje dolazi do unilateralnog ili bilateralnog uzglobljenja s dodatnim rebrom umjesto normalno formiranog poprečnog izdanka, ali znatno rjeđe (MORGAN, 1999.).

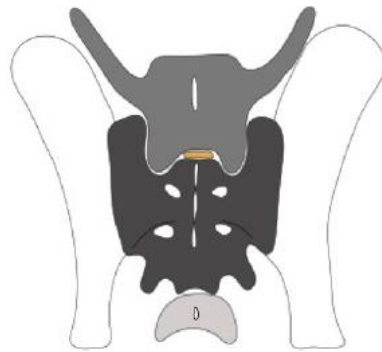
1.3.2. Lumbosakralni prijelazni kralježak – LTV

Lumbosakralni prijelazni kralježak je abnormalno formiran kralježak smješten između posljednjeg normalno formiranog slabinskog i prvog normalno formiranog križnog kralješka. Karakteriziraju ga morfološka obilježja slabinskih i križnih kralježaka. Promjene su najčešće vidljive na poprečnim izdancima, a rjeđe na tijelu kralješka (FLÜCKIGER i sur., 2006.). Različiti autori predložili su različite klasifikacije za LTV, što ukazuje na heterogenost u pristupu ovom anatomskom varijetetu. DAMUR-DJURIC i sur. (2006.) su LTV podijelili na tri tipa i svaki se odnosi na morfološke varijacije poprečnih izdanaka. Tip 1 je lumbalni tip kod kojeg poprečni izdanci mogu biti normalno formirani s kraćom i širom bazom i deformiranim vrhom te nisu povezani s crijevnom ili križnom kosti. Tip 2 je intermedijalni tip kod kojeg dolazi do kraće i šire baze poprečnog izdanka u odnosu na tip 1 i djelomično je vezan za crijevnu ili križnu kost, ali je vrh uvijek slobodan. Kod tipa 3, poprečni nastavci poprimaju morfološke karakteristike križnih krila, (*ala ossis sacri*) i široko su vezani za crijevnu kost. Navedeni tipovi LTV-a dodatno se klasificiraju na simetrične (Slika 4) i asimetrične (Slika 5), ovisno o simetriji morfoloških promjena na lijevom i desnom poprečnom nastavku. Simetrični oblici (1/1, 2/2, 3/3) karakterizirani su identičnim

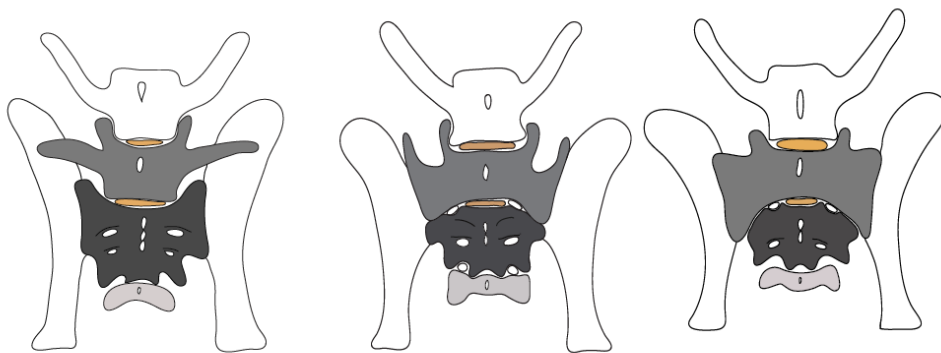
promjenama na oba nastavka (Slika 7.), dok se asimetrični oblici (1/2, 1/3, 2/1, 2/3, 3/1, 3/2) razlikuju po stupnju i vrsti promjena na lijevom i desnom izdanku (Slika 6). FLÜCKIGER i sur. (2009.) su za klasifikaciju LTV koristili četiri tipa. Tip 0 je normalno formiran LS segment. Tip 1 obilježava nesrastao trnasti izdanak S1 s trnastim izdancima S2 i S3. Tip 2 i 3 odnose se na simetrično i asimetrično promijenjene poprečne izdanke, slično kao ranije navedeno. LAPPALAINEN i sur. (2012.) su LTV podijelili u četiri tipa. Za prva tri tipa koristili su istu podjelu kao i DAMUR-DJURIC i sur. (2006.). U tip 4 svrstali su nesrastao trnasti izdanak S1 s trnastim izdancima S2 i S3 (Slika 8, Slika 9). Kao LTV su naveli i prisutnost osmog lumbalnog kralješka, ali ga nisu svrstali pod navedene tipove.



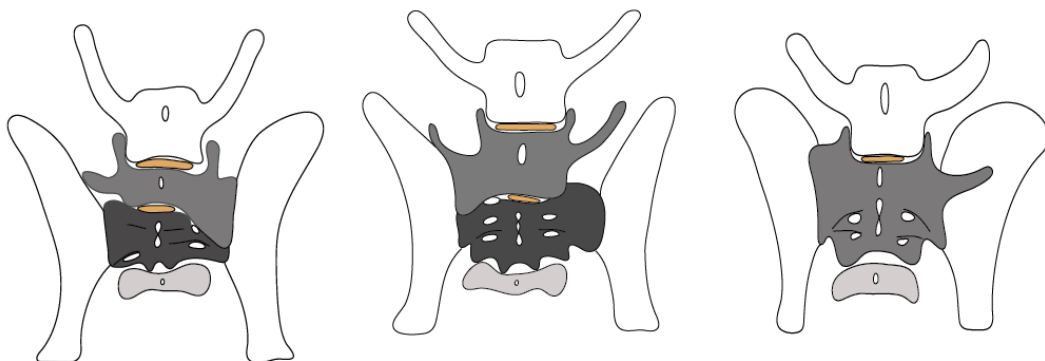
Slika 2. Prikaz fiziološki formiranog slabinskokrižnog spoja. Vidljivo je normalno formirano tijelo sedmog slabinskog kralješka sa simetričnim poprečnim izdancima usmjerenima kranio-lateralno. Trnasti izdanci križnih kralježaka uredno su spojeni i čine cjelovitu središnju križnu kristu (crna strelica) (Izvor: Arhiva Zavoda za rendgenologiju, ultrazvučnu dijagnostiku i fizikalnu terapiju).



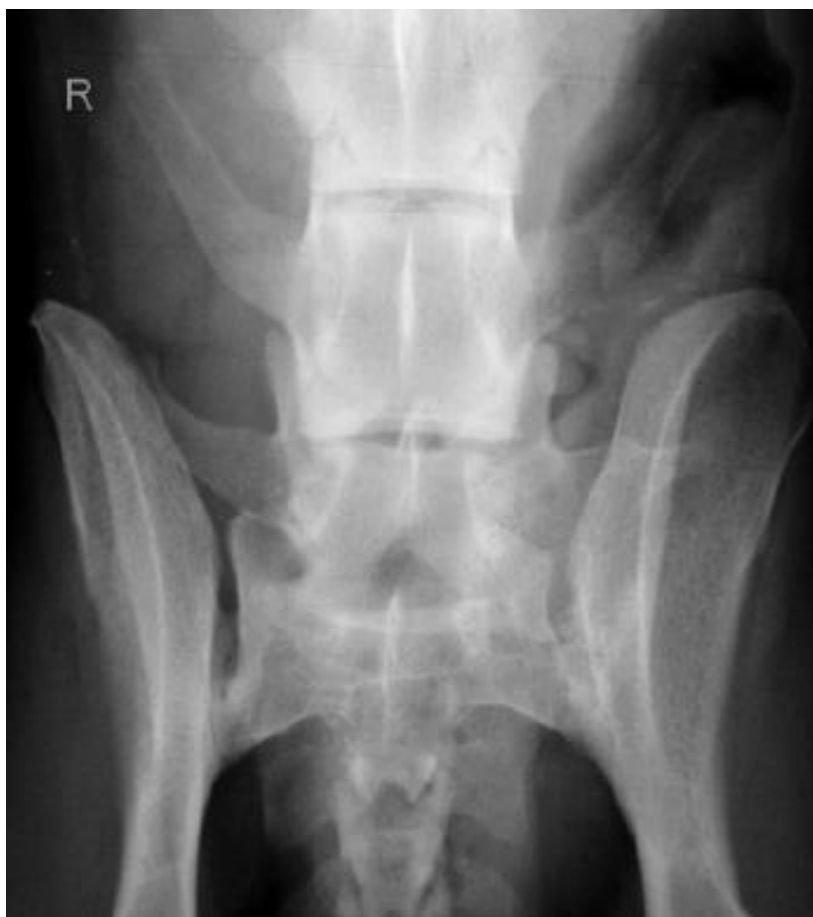Slika 3. Shematski prikaz normalnog lumbosakralnog spoja (preuzeto iz GONG, 2018.)



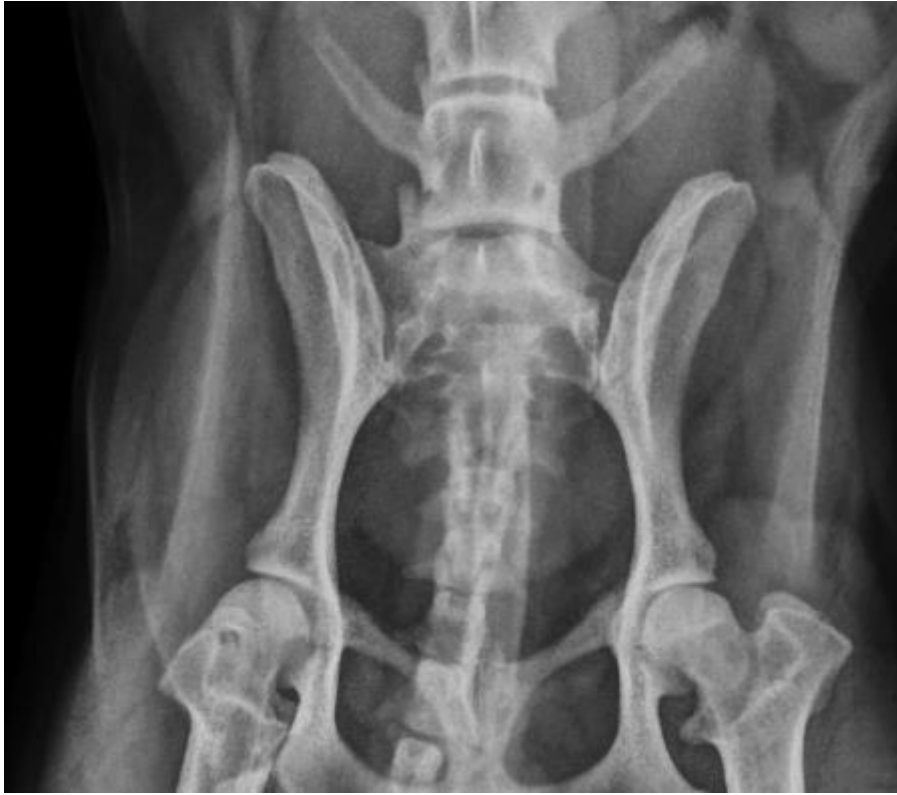Slika 4. Shematski prikaz simetričnih tipova prijelaznog slabinskog kralješka (1/1, 2/2, 3/3)
(preuzeto iz GONG, 2018.)



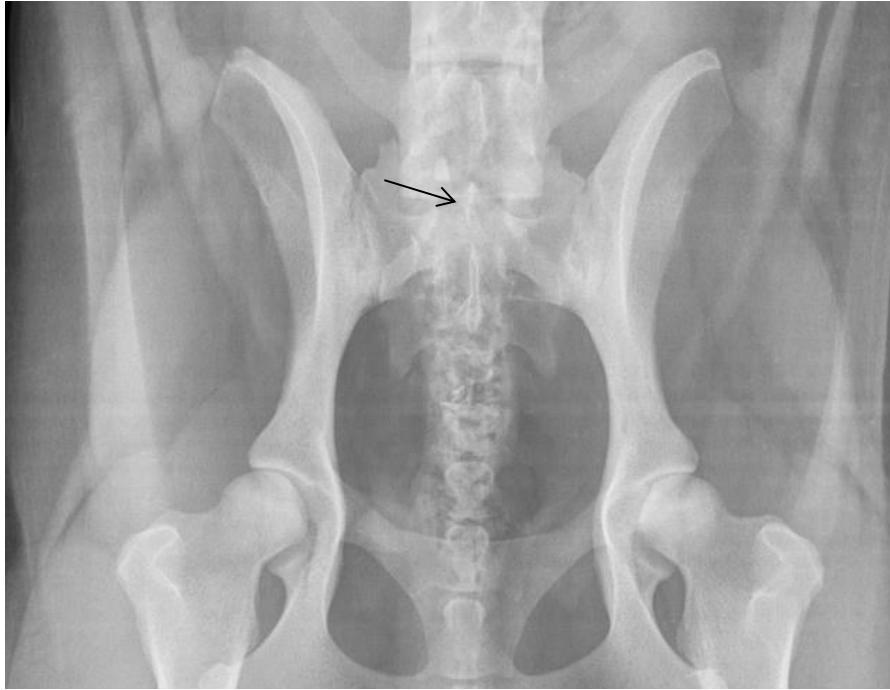Slika 5. Shematski prikaz asimetričnih tipova prijelaznog slabinskog kralješka (1/3, 2/1, 3/2)
(preuzeto iz GONG, 2018.)



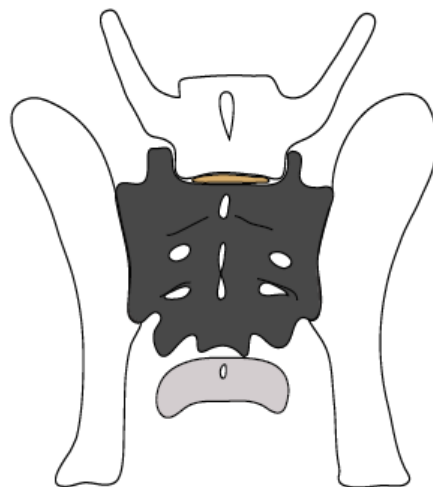
Slika 6. Prikaz asimetričnog prijelaznog slabinskog kralješka tipa 1/2. Na rendgenogramu je vidljiv skraćen trup kralješka s asimetričnim poprečnim izdancima. Desni poprečni izdanak ima široku bazu, kraći je i slobodnog vrha. Lijevi poprečni izdanak djelomično je spojen s krilima križne kosti (Izvor: Arhiva Zavoda za rendgenologiju, ultrazvučnu dijagnostiku i fizikalnu terapiju).



Slika 7. Prikaz simetričnog prijelaznog slabinskog kralješka tipa 3/3. Na rendgenogramu su vidljivi potpuno deformirani poprečni izdanci koji su u cijelosti spojeni s križnom i crijevnom kosti (Izvor: Arhiva Zavoda za rendgenologiju, ultrazvučnu dijagnostiku i fizikalnu terapiju).



Slika 8. Prikaz tipa 4 prijelaznog slabinskog kralješka. Na rendgenogramu je vidljiv izoliran trnasti izdanak prvog križnog kralješka (vrh strelice) (Izvor: Arhiva Zavoda za rendgenologiju, ultrazvučnu dijagnostiku i fizikalnu terapiju).



Slika 9. Shematski prikaz izoliranog trnastog izdanka prvog križnog kralješka (preuzeto iz GONG, 2018.)

1.3.3. Klinički značaj

Prijelazni kralješci često su slučajan nalaz na rendgenogramima i često nisu povezani s uzrokom radi kojeg je životinja obrađena. CTV i TTV svojim postojanjem ne narušavaju anatomsku funkcionalnost kralježnice u velikoj mjeri i zbog toga se smatra da nemaju bitan klinički značaj (MORGAN, 1999.). LTV također može proći neopaženo dugo godina ili uopće biti dijagnosticiran, međutim opisano je da može uzrokovati znatnu kliničku sliku (GONG i sur., 2020.). Prisutnost LTV-a, bilo simetričnog ili asimetričnog, može pridonijeti ranijem razvoju sindroma *cauda equina* (CES). Opseg pokretljivosti fiziološki formirane slabinske kralježnice najveći je u LS spoju. Međutim, kod životinja s LTV-om ta pokretljivost je narušena što dovodi do povećane pokretljivosti između zadnjeg normalno formiranog slabinskog kralješka i LTV-a. Nefiziološka pokretljivost i pojačano djelovanje sila uzrokuje raniji nastup degenerativnih promjena međukralježnog diska LNLV-a i LTV-a što pogoduje nastanku CES-a (FLÜCKIGER i sur., 2006.). Nadalje, LTV može uzrokovati rotaciju zdjelice oko njene podužne osi. Asimetrični oblik LTV-a učestalije dovodi do rotacije u odnosu na simetrični. Strana na kojoj je došlo do spajanja nefiziološkog poprečnog izdanka sa zdjelicom je obično izdignuta i dispozionirana. Narušen fiziološki položaj zdjelice uzrokuje promjenu kuta uzgobljenja glave bedrene kosti s pripadajućim acetabulumom. Promijenjen kut uzgobljenja kuka predisponira ga za nastanak displazije i sekundarnih osteoartrotičnih promjena (FLÜCKIGER i sur., 2017.).

1.3.4. Dijagnostički pristupi

Najpouzdaniji način dijagnosticiranja LTV-a je vizualizacija LS segmenta pomoću slikovne dijagnostike. Najčešće korištene metode su rendgenografija i kompjutorizirana tomografija (CT) (LAPPALAINEN i sur., 2012.). Za optimalnu rendgenološku dijagnostiku LTV-a preporučuje se snimanje u tri projekcije. Jedna profilna i dvije sagitalne. Profilna projekcija treba obuhvatiti područje kralježnice od TL spoja, uključujući i njega, sve do kraja križne kosti, no u kliničkoj praksi najčešće se koriste dvije projekcije. Sagitalne projekcije trebaju se snimiti u ventrodorzalnoj poziciji, jedna s eksteniranim stražnjim ekstremitetima, a druga sa skupljenim (*frog leg*) što pridonosi boljoj vizualizaciji međukralježnog prostora LS spoja (LAPPALAINEN i sur., 2012.; DAMUR-DJURIC i sur., 2006.). Temeljan klinički pregled, uz specijalistički ortopedski i neurološki pregled, može pomoći u evaluaciji kliničkog značaja prisutnosti ove kongenitalne malformacije kralježnice (WOLFE i KUBE, 2015.).

1.3.4.1. RTG morfološka obilježja LTV-a vidljiva na sagitalnim projekcijama

Na fiziološki formiranoj križnoj kosti vidljiva su tri trnasta izdanka okruglog ili ovalnog oblika, spojena tankom linijom sjene intenziteta kosi. Najčešći nalaz na VD projekcijama je odvojen i kranijalno usmjeren trnasti izdanak S1 od preostala dva što se očituje radiolucetnom zonom između navedenih izdanaka. Tijela kralježaka i poprečni izdanci jasno se ocrtavaju i lako vide na VD projekcijama. U praksi, morfološka odstupanja se najčešće dijele na tri tipa. Prvi tip karakterizira prisutnost poprečnih izdanaka koji svojim oblikom liče na krila križne kosti i spojeni su s crijevnom kosti. Mogu biti simetrični i asimetrični. U drugi tip spadaju kranijalno usmjereni poprečni izdanci slični slabinskim. Odvojeni su od crijevne kosti što uzrokuje slabiju povezanost križne i crijevne kosti. Navedena dva tipa ne uzrokuju rotaciju zdjelice. Treći tip je u biti kombinacija prva dva gdje se na jednoj strani javlja poprečni izdanak koji podsjeća na krilo križne kosti i spojen je s crijevnom, a na drugoj poprečni izdanak koji liči na slabinske i nije spojen s crijevnom kosti. Ovakva asimetrija uzrokuje oslabljen SI zglob i rotaciju zdjelice (MORGAN, 1999.).

1.3.4.2 RTG morfološka obilježja LTV-a vidljiva na profilnim projekcijama

Korištenje profilnih projekcija znatno poboljšava uspješnost dijagnostike LTV-a. Na LL projekcijama promatra se položaj L7 u odnosu na kranijalni rub krila crijevne kosti pa tako L7 može biti kranijalno ili kaudalno smješten. Smatra se da je L7 kaudalno pozicioniran ako se kranijalni rub krila crijevne kosti nalazi kranijalno od *extremitas cranialis* i on se javlja kod normalno formirane kralježnice. Ako se kranijalni rub krila crijevne kosti preklapa s kaudalnom polovinom tijela L7 onda se radi o kranijalnom položaju. Ovaj položaj se javlja kada je prisutan L8 (LAPPALAINEN i sur., 2012.). Nadalje, učestala promjena koja se vidi na profilnoj projekciji je odvajanje S1 i S2 i postojanje dodatnog međukralježnog prostora. *Extremitas caudalis* S1 i *extremitas cranialis* S2 većinom su bez ikakvih promjena, međutim može doći do skleroze tih područja, nastanka *spondylosis deformans* ili suženja novonastalog međukralježnog prostora. Na tom području kralježnični kanal se značajno sužava, smanjujući se do polovice normalnog promjera, a to se suženje proteže cijelom duljinom križne kosti (MORGAN, 1999.).

1.3.4.3. Kompjutorizirana tomografija (CT)

Kompjutorizirana tomografija ima znatnu prednost u dijagnostici LTV-a zahvaljujući svojoj sposobnosti stvaranja detaljnih presjeka kostiju i mekih tkiva u više ravnina. Za razliku od konvencionalne rendgenografije, CT omogućava dublje prodiranje u tkivo, pružajući tako jasniju i oštrij sliku anatomskih struktura (GONG, 2018.). Jedna od ključnih prednosti CT-a u dijagnostici LTV-a je mogućnost trodimenzionalne rekonstrukcije, koja omogućava vizualizaciju složenih anatomskih odnosa i bolje razumijevanje varijacija. Ova tehnika je posebno korisna za procjenu središnjeg grebena križne kosti i odnosa poprečnih izdanaka lumbalnih kralježaka s križnom ili crijevnom kosti. CT također omogućava precizno mjerenje kutova i udaljenosti između različitih anatomskih struktura, što je od ključne važnosti za objektivnu klasifikaciju LTV-a. Na konvencionalnim rendgenogramskim projekcijama, odvajanje trnastog izdanka S1 od središnjeg grebena se često vidi kao suptilna promjena. Međutim, CT pruža mnogo jasniju sliku ovog nalaza, prikazujući ga kao karakteristično udubljenje na središnjem grebenu. Ova detaljna vizualizacija je ključna za razlikovanje različitih tipova LTV-a (LAPPALAINEN i sur., 2012.).

1.3.5. Terapijski pristup

Liječenje klinički manifestnog LTV-a je multimodalan pristup koji se temelji na individualnoj procjeni svakog pacijenta. Terapijski protokol obično započinje konzervativnim metodama, usmjerenim na smanjenje boli i upale te omogućavanje regeneracije oštećenih tkiva. Medikamentozna terapija igra ključnu ulogu u liječenju boli povezane s LTV-om. Nesteroidni protuupalni lijekovi (NSPUL) su često prva linija obrane, smanjujući upalu i oteklinu oko zahvaćenog područja. Dodatno, lijekovi poput gabapentina mogu biti korisni u kontroli neuropatske boli koja se često javlja kod ovakvih stanja. U slučajevima kronične boli, antagonisti NMDA receptora mogu pružiti dodatno olakšanje. Epiduralna infiltracija metilprednizolon acetatom, kortikosteroida s jakim protuupalnim djelovanjem, može biti učinkovita u smanjenju upale i otekline unutar kralježničnog kanala. Fizikalna terapija je nezaobilazan dio konzervativnog liječenja. Različite tehnike, kao što su laserska terapija, terapijski ultrazvuk i podvodna traka, mogu pomoći u smanjenju boli, poboljšanju cirkulacije, jačanju mišića i povećanju opsega pokreta. Također, važno je ograničiti fizičku aktivnost životinje kako bi se smanjio pritisak na zahvaćeno područje i omogućilo zacjeljivanje. Ukoliko konzervativne metode ne dovedu do zadovoljavajućih rezultata, posebno u slučajevima kada su prisutni neurološki deficiti, može biti indicirana kirurška intervencija. Najčešći kirurški zahvat je dorzalna laminektomija, koja uključuje uklanjanje dijela koštanog luka kralješka kako bi se dekompresirala kralježnička moždina i korijeni živaca. Ovaj kirurški postupak može značajno smanjiti bol i poboljšati neurološki status životinje (WOLFE i KUBE, 2015.).

1.3.6. LTV kod mačaka

Prijelazni kralješci česta su pojava kod mačaka, slično kao i kod pasa. Dok su određeni tipovi prijelaznih kralješaka asimptomatski (CTV, TTV i STV), lumbalni prijelazni kralješci (LTV) mogu biti povezani s abnormalnostima kralježničkog kanala, SI zgloba i kukova (HARRIS i sur., 2018.). Prisutnost asimetričnog SI zgloba povećava rizik od rotacije zdjelice i križne kosti, što može dovesti do kompenzatornih promjena u biomehanici zdjelice i kuka. Dodatno, kraći SI spoj je često povezan s displazijom kuka na ipsilateralnoj strani. Kod mačaka s LTV-om, deformirajuća spondiloza se češće javlja (NEWITT i sur., 2009.). Klinički znakovi LTV-a kod mačaka uključuju bol u lumbalnom području, nisko držanje repa, otežano skakanje te moguću urinaru ili fekalnu inkontinenciju (HARRIS i sur., 2018.). Klasifikacija LTV-a kod mačaka usklađena je s postojećom klasifikacijom za pse koju su opisali DAMUR-DJURIC i sur., 2006. (NEWITT i sur., 2009.).

2. PREGLED REZULTATA DOSADAŠNJIH ISTRAŽIVANJA

2.1. Prevalencija LTV-a kod pasa

U opsežnom istraživanju provedenom na populaciji od 4000 pasa različitih pasmina, utvrđena je prevalencija LTV-a od 3,5% (DAMUR-DJURIC i sur., 2006.). Analiza podataka nije utvrdila statistički značajnu razliku u prevalenciji LTV-a između mužjaka i ženki, sugerirajući da spol nije primarni faktor rizika. Međutim, istraživanje je jasno pokazalo postojanje pasminske predispozicije, s najvećom prevalencijom LTV-a zabilježenom kod njemačkih ovčara i velikih švicarskih planinskih pasa. Ovi rezultati upućuju na moguću genetsku predispoziciju za razvoj LTV-a kod određenih pasmina. Morfometrijska analiza LTV-a je pokazala da je asimetrični tip LTV-a (51%) bio neznajčajno češći od simetričnog tipa (49%). Nadalje, postoji značajna korelacija između asimetričnog tipa LTV-a i rotacije zdjelice. Ova povezanost sugerira da biomehanički faktori, poput neravnomjerne raspodjele opterećenja na kralježnicu, mogu pridonijeti razvoju i progresiji LTV-a (DAMUR-DJURIC i sur., 2006).

2.2. Povezanost LTV-a i sindroma *cauda equina*

U provedenoj studiji koja je obuhvatila 92 psa s potvrđenom dijagnozom CES-a (*cauda equina syndrome*), provedena je detaljna analiza kako bi se utvrdila povezanost između CES-a i LTV-a. Kriteriji za uključivanje u studiju bili su strogo definirani, isključujući pse s lezijama uzrokovanim novotvoreninama, traumama ili diskospondilitisom. Dijagnoza CES-a postavljena je na temelju niza slikovnodijagnostičkih tehnika, uključujući mijelografiju, epidurografiju i profilnu ili sagitalnu projekciju. Najzastupljenija pasmina u studiji bili su njemački ovčari. Analiza podataka je pokazala statistički značajno veću prevalenciju LTV-a kod pasa s CES-om u usporedbi s općom populacijom pasa. Konkretno, LTV je dijagnosticiran kod 16,3% pasa u istraživanoj skupini, što sugerira da prisutnost LTV-a može biti povezana s povećanim rizikom za razvoj CES-a. Osim toga, zanimljiv nalaz je bio da su psi s komorbiditetom CES-a i LTV-a imali značajno nižu životnu dob u usporedbi s psima s izoliranim CES-om. Ovaj nalaz upućuje na mogućnost da LTV može ubrzati progresiju neuroloških promjena karakterističnih za CES. Što se tiče morfoloških karakteristika LTV-a u ovoj populaciji, dominirao je simetrični tip (FLÜCKIGER i sur., 2006.).

2.3. Povezanost LTV-a i patologije kukova

Provedena studija nad uzorkom od 1030 pasa uključivala je detaljnu radiografsku analizu, pri čemu je kod svih životinja snimljena sagitalna projekcija, a kod većine i profilna projekcija. Dodatno, kako bi se poboljšala vizualizacija anatomskih struktura, kod 171 psa je napravljen CT. Jedan od ciljeva istraživanja bio je utvrditi prevalenciju LTV-a i analizirati njegovu povezanost s displazijom i artrozom kukova. Klasifikacija LTV-a provedena je prema standardiziranim metodama, a pozitivan nalaz je potvrđen kod 95 životinja. Od ukupnog broja pasa s LTV-om, njih 31 su imali i displaziju kukova. Rezultati su pokazali značajnu korelaciju između LTV-a i displazije kukova. Posebno je uočljiva veza između asimetričnog tipa LTV-a i bilateralne displazije kukova. Svi psi s asimetričnim LTV-om su imali potvrđenu bilateralnu displaziju kukova. Od ukupnog broja pasa sa simetričnim tipom LTV-a, bilateralna displazija kukova je dijagnosticirana kod 9, a unilateralna kod 7 životinja. Artroza kukova bila je prisutna kod 75, od ukupnih 95 pasa s LTV-om. U grupi sa simetričnim tipom bila je zastupljena 72.5%, a u grupi s asimetričnim tipom 90.9% (GONG, 2018.). Nadalje, prema studiji provedenoj na 205 njemačkih ovčara utvrđena je statistički značajna povezanost LTV-a i teških oblika unilateralne i bilateralne displazije kukova (HD-E1 i HD-E2) (KOMSTA i sur., 2015.).

3. MATERIJALI I METODE

3.1. Ustroj studije

Provedeno istraživanje ustrojeno je kao retrospektivna studija.

3.2. Predmet istraživanja

Istraživanje je provedeno na arhivskim rendgenogramima pasa pasmine tornjak Zavoda za rendgenologiju, ultrazvučnu dijagnostiku i fizikalnu terapiju u razdoblju od 1.1.2014 do 18.6.2024. Za potrebe istraživanja analizirane su rendgenske snimke LS spoja u dvije standardne projekcije: sagitalna (ventrodorzalna) i profilna (latero-lateralna). Pregledani su rendgenogrami sveukupno 205 pasa. Od toga je 187 pasa bilo podvrgnuto snimanju procjene kukova za uzgojne potrebe, a 18 je bilo obrađeno iz drugih medicinskih razloga. Pregledom arhivskih snimki limitirajući čimbenici bili su loše kvalitete rendgenogramskih filmova starijih rendgenskih snimaka i nezahvaćen LS spoj u cijelosti.

3.3. Metode

Rendgenske snimke izvedene su prema FCI standardu u ventrodorzalnoj poziciji s ekstenziranom zdjelničnim ekstremitetima (VRBANAC i sur., 2022.). U razdoblju od 2014. do 2019. godine korištena je kombinacija analognih i digitalnih rendgenskih snimaka, dok su se od 2020. godine isključivo koristile digitalne snimke. Psima koji su snimani za uzgojne potrebe kukovi su rangirani prema FCI standardu za ocjenjivanje kukova (A=bez znakova displazije, B=nalaz blago odstupa od normalnog, C=blaga displazija kukova, D=umjerena displazija kukova i E=izrazita displazija kukova). Četiri neovisna stručnjaka analizirala su sve rendgenograme, dodatno ocijenili kukove psima koji su snimani iz medicinskih razloga, a dijagnoza LTV-a postavljena je na temelju morfoloških karakteristika vidljivih na rendgenogramima. Dijagnoza je postavljena ako je prisutno jedno ili više od sljedećih morfoloških obilježja: odvojen trnasti izdanak S1 od centralne kriste križne kosti, morfološke varijacije poprečnih izdanaka zadnjeg presakralnog kralješka, asimetrična formacija poprečnih izdanaka zadnjeg presakralnog kralješka, spoj između poprečnih izdanaka zadnjeg presakralnog kralješka i crijevnne kosti, varijacije u duljini SI zgloba i prisutnost L8. Za potrebe ovog istraživanja LTV je podijeljen u četiri tipa prema klasifikaciji koju su koristili LAPPALAINEN i sur. (2012.). Prva tri tipa se odnose na morfološke karakteristike poprečnih izdanaka i njihov odnos s crijevnom kosti pa tako pod tip 1 spadaju kraći poprečni izdanci koji nisu u kontaktu s crijevnom kosti, a čiji vrh može biti usmjeren kranio-lateralno, lateralno

ili kaudolateralno. U tip 2 spadaju poprečni izdanci koji su dijelom spojeni s crijevnom kosti, ali im je vrh uvijek slobodan. U tip 3 spadaju poprečni izdanci koji su u velikoj mjeri spojeni s crijevnom i križnom kosti, a morfološkim karakteristikama podsjećaju na krila križne kosti. Četvrti tip se odnosi na odvojen trnasti izdanak S1 od preostala dva trnasta izdanka križne kosti, a vidljivo je kao radiolucetno područje između trnastih izdanaka na križnoj kosti. Pod LTV je također svrstana i prisutnost L8.

Obrada prikupljenih podataka provedena je statističkim programima Microsoft Excel i MedCalc kalkulator omjera izgleda koji je dostupan besplatno na mrežnoj stranici (https://www.medcalc.org/calc/odds_ratio.php). Prilikom izračunavanja utjecaja pojedinačnog stupnja displazije kukova korišten je test omjera izgleda (engl. *odds ratio* - OR), a rezultati su prikazani kao omjer izgleda (OR) uz 95 % interval pouzdanosti (engl. *confidence interval* - CI).

4. REZULTATI

Od ukupnog broja pregledanih pasa njih 191 su zadovoljili uvjete za sudjelovanje u istraživanju. U obrađenom uzorku bilo je 87 mušjaka i 104 ženke. Iz studije je isključeno 14 pasa zbog limitirajućih faktora na rendgenogramima. Kod 176 pasa je bila dostupna samo sagitalna projekcija, kod 10 pasa obje projekcije, a kod 5 pasa samo profilna projekcija. Koristila se klasifikacija LTV-a prema LAPPALAINEN i sur. (2012.).

Morfološka obilježja LTV-a primijećena su kod 15 pasa (7.8%), pozitivnih mušjaka je bilo 9 (60%), a ženki 6 (40%). Od ukupnog broja nezahvaćenih pasa, ženki je bilo 98 (55.7%), a mušjaka 78 (44.3%) (Tablica 1).

Tablica 1. Prikaz zastupljenosti jedinki po spolu

	Negativni	Pozitivni
Ženke	98	6
Mušjaci	78	9
Ukupno	176	15

Medijan dobi je bio 1.8 godina, a raspon dobi je bio od 5 mjeseci do 12.6 godina. Samo jedan pas je bio mlađi od 12 mjeseci. Simetrični oblik LTV-a je bio najzastupljeniji i potvrđen je kod 6 pasa (40%), od kojih su 4 imala tip 1/1, a po jedan pas je imao tip 2/2 i 3/3. Asimetrični oblik LTV-a potvrđen je kod 3 psa (20%), od koji su dva imala tip 1/3, a jedan je imao 1/2. Odvojen trnasti izdanak S1 potvrđen je kod 5 pasa (33%), a osmi slabinski kralježak potvrđen je kod samo jednog psa (Tablica 2).

Tablica 2. Prikaz zastupljenosti LTV-a po tipu

Tip LTV-a	n	n (%)
Simetrični	6	40
Asimetrični	3	20
Odvojen S1	5	33
L8	1	7
Ukupno	15	100

187 pasa je bilo podvrgnuto ocjenjivanju kukova za uzgojnu dozvolu, od kojih je 139 (74.3%) imalo ocjenu HD-A, 17 (9%) je imalo ocjenu HD-B, HD-C je imalo 10 (5.4%) pasa, HD-D 15 (8%) i HD-E1 je imalo 6 pasa (3.3%) Od ukupno 15 pozitivnih pasa na LTV, njih 13 je imalo uzgojnu ocjenu kukova. HD-A ocjenu imalo je 9 pasa. Kod 4 psa (31%), dva mužjaka i dvije ženke, je dijagnosticirana displazija kukova HD-D (Tablica 3). Izračun utjecaja pojedinačnog stupnja displazije kukova testom omjera izgleda utvrđeno je da psi s LTV-om imaju 4.1 puta veću šansu da razviju težak oblik displazije kukova (Tablica 4).

Tablica 3. Prikaz ocjena kukova kod tornjaka

Ocjena kukova	Bez LTV-a	n (%)	S LTV-om	n (%)
HD-A	130	74.8	9	69
HD-B	17	9.7	-	-
HD-C	10	5.7	-	-
HD-D	11	6.4	4	31
HD-E1	6	3.4	-	-
Ukupno	174	100	13	100

Tablica 4. Prikaz omjer izgleda (OR) displazije kukova i LTV-a

CHD	LTV		OR (95% CI)	p
	pozitivni	negativni		
A+B	9	147	0.41 (0.12-1.44)	0.16
C	0	10	0.58 (0.03-10.45)	0.71
D+E	4	17	4.1 (1.14-14.76)	0.03

5. RASPRAVA

Prijelazni lumbosakralni kralježak je abnormalno formiran kralježak kongenitalnog porijekla. Cilj ovog istraživanja bio je retrospektivnim pregledavanjem arhivskih rendgenograma utvrditi učestalosti LTV-a kod pasa pasmine tornjak i usporediti s dosadašnjim provedenim istraživanjima. U ovom istraživanju utvrđena je prevalencija od 7.8% u istraživanom uzorku. U dostupnim istraživanjima, prevalencije LTV-a izrazito variraju pa tako postoje istraživanja s prevalencijom od 2.25% (LARSEN, 1977.) pa sve do 40.4% (LAPPALAINEN i sur., 2012.). U većini provedenih istraživanja prevalencija je bila manja od 20%. Toliko izrazita razlika može se pripisati različitim pristupima dijagnostici i klasifikaciji LTV-a i istraživanoj populaciji. Prevalencija LTV-a u tornjaka najbliža je utvrđenoj prevalenciji kod njemačkog boksera (7.5%), bernskog planinskog psa (7.2%) i norveškog goniča losova (9.8%) (BERGH i sur., 2024.; DAMUR-DJURIC i sur., 2006.). Dostupnost profilne projekcije uz sagitalnu olakšava dijagnostiku LTV-a zbog bolje vizualizacije LS spoja (LAPPALAINEN i sur., 2012.). Klasifikacija LTV-a do danas nije u potpunosti standardizirana i zbog toga je moguće u literaturi pronaći različite načine klasifikacije. Većina autora slaže se s podjelom prema obliku poprečnih izdanak i njihovog odnosa prema sakrumu i/ili crijevnoj kosti. Neki autori su dodatno opisali odvojen trnasti izdanak S1 od središnje križne kriste kao jedan od tipova LTV-a (BERGH i sur., 2024., KOMSTA i sur., 2015.). Dodatno, LAPPALAINEN i sur. (2012.) pod LTV su svrstali i prisutnost L8 kao LTV što može objasniti dosta veću prevalenciju u njihovom istraživanju.

Prema velikom broju provedenih istraživanja nije dokazana spolna predispozicija za razvoj LTV-a (BERGH i sur., 2024., DAMUR-DJURIC i sur., 2006., FIALOVA i sur., 2014., GONG i sur., 2020., LARSEN, 1977., LEDECKY i sur., 2007., MORGAN, 1999.). Rezultati istraživanja koje su proveli GLUDING i sur. (2021.) pokazalo je veću pojavnost LTV-a kod ženki nego kod mužjaka što se razlikuje od rezultata drugih istraživanja. U vlastitom istraživanju, iako su ženke bile nešto zastupljenije u istraživanom uzorku, LTV je zabilježen kod 9 mužjaka i kod 6 ženki. Različiti rezultati između istraživanja mogu se objasniti heterogenim populacijama pasa uključenim u studije, kao i različitim omjerima spolova unutar tih populacija.

U istraživanjima koja su uključivala veći broj pasmina primijećena je pasminska predispozicija za razvoj LTV-a. DAMUR-DJURIC i sur. (2006) i FIALOVA i sur. (2014.) primijetili su veću prevalenciju kod pasa pasmine njemački ovčar u odnosu na druge pasmine, dok su BERGH i sur. (2024.) isto primijetili kod pasa pasmine bretonski španijel i rodezijski

gonič lavova. Zbog utvrđene pasminske predispozicije za LTV, pretpostavlja se genetski utjecaj na razvoj ove anomalije. Stoga se preporučuje isključiti pse s LTV-om iz daljnjeg uzgoja kako bi se smanjila učestalost ove bolesti u populaciji (BERGH i sur., 2024.; DAMUR-DJURIC i sur.; 2006., FLÜCKIGER i sur., 2006.; GLUDING i sur., 2021.)

Različiti načini klasifikacije LTV-a u različitim studijama dovode do značajnih varijacija u izvještajima o prevalenciji pojedinih oblika ove anomalije. U ovom istraživanju najzastupljeniji je bio simetrični oblik (40%), a drugi najzastupljeniji je bio tip 4 (33%). Dobiveni rezultati idu u prilog s rezultatima istraživanja koje su proveli BERGH i sur. (2024.), FLÜCKIGER i sur. (2006.), GONG i sur. (2020.) i LEDECKY i sur. (2007) kojih je simetrični oblik također bio najzastupljeniji. KOMSTA i sur. (2015.) su u svom istraživanju ispitivani uzorak podijelili u dvije grupe, A i B, gdje je u grupi A zastupljeniji bio asimetrični tip, a u grupi B simetrični tip. LAPPALAINEN i sur. (2012.) su pak imali najzastupljeniji tip 4 (odvojen trnasti izdanak S1 od središnje kriste križne kosti), dok su DAMUR-DJURIC i sur. (2006.) imali najzastupljeniji asimetrični tip, a odvojen trnasti izdanak S1 uopće nisu opisali. Na temelju prikazanih rezultata može se zaključiti da se različiti tipovi LTV-a pojavljuju sporadično, bez očite predispozicije za određeni tip.

Pokušaji u ranijim studijama da se LTV utvrdi kao predisponirajući čimbenik za razvoj displazije kukova (CHD) nisu bili uspješni jer dobiveni rezultati nisu pokazivali statističku značajnost (KOMSTA i sur., 2015.; LEDECKY i sur., 2007.). Međutim, prema najnovijem istraživanju koje su proveli BERGH i sur. (2024.) prvi put su dokazani statistički značajni rezultati koji prikazuju LTV kao predisponirajući čimbenik za razvoj CHD-a. Oni su utvrdili da simetrični i asimetrični tip LTV-a pridonose razvoju umjerenog (HD-C) i teškog (HD-D, HD-E1 i HD-E2) oblika displazije kukova. U ovom istraživanju od ukupno 15 pasa s LTV-om, u njih 31% utvrđen je stupanj displazije HD-D, odnosno 4.1 puta veća mogućnost razvoja težeg stupnja displazije.

6. ZAKLJUČCI

1. Prevalencija LTV-a kod tornjaka iznosi 7.8% što je u skladu je s rezultatima većine dosadašnjih istraživanja.
2. Najučestaliji tip LTV-a koji se javio kod tornjaka je simetrični, a dominira oblik 1/1. Za njim slijedi tip 4 koji je karakteriziran izoliranim trnastim izdankom S1.
3. LTV kod tornjaka je povezan s težim oblikom displazije kukova (HD-D).
4. Nije dokazana spolna predispozicija za manifestaciju LTV-a kod tornjaka što odgovara dosadašnjim istraživanjima. Kongenitalna je promjena pa nije ni očekivana dobna varijacija.
5. Glavni limitirajući faktor bila je prevladavajuća dostupnost samo jedne projekcije.
6. Za bolju i precizniju dijagnostiku LTV-a u budućnosti bi se trebale koristiti dvije projekcije, sagitalna i profilna.
7. Za bolje razumijevanje LTV-a potrebno je standardizirati protokol dijagnosticiranja i klasificiranja.

7. LITERATURA

BERGH, J. A., B. K. SÆVIK, F. LINGAAS, C. TRANGERUD (2024): Lumbosacral transitional vertebra in 14 dog breeds in Norway: Occurrence, risk factors and association with hip dysplasia. *Vet J.* 303 Article 106056

DAMUR-DJURIC, N., F. STEFFEN, M. HÄSSIG, J. P. MORGAN, M. A. FLÜCKIGER (2006): Lumbosacral transitional vertebrae in dogs: classification, prevalence, and association with sacroiliac morphology. *Vet. Radiol. Ultrasound.* 47, 32-38.

DE DECKER, S., C. ROHDIN, R. GUTIERREZ-QUINTANA (2024): Vertebral and spinal malformations in small brachycephalic dog breeds: Current knowledge and remaining questions. *Vet J.* 304 Article 106095

FIALOVÁ, I., M. PANINÁROVÁ, A. NEČAS, L. STEHLÍK, P. PROKS (2014): Prevalence of lumbosacral transitional vertebrae in dogs in the Czech Republic. *Acta Vet. Brno.* 83, 399-403.

FLÜCKIGER, M. A., N. DAMUR-DJURIC, M. HÄSSIG, J. P. MORGAN, F. STEFFEN (2006): A lumbosacral transitional vertebra in the dog predisposes to cauda equina syndrome. *Vet. Radiol. Ultrasound.* 47, 39-44.

FLÜCKIGER, M., U. GEISSBÜHLER, J. LANG (2009): Lumbosakrale Übergangswirbel: Welche Bedeutung haben sie für die Gesundheit von betroffenen Hunden? *SAT.* 151, 133-135.

FLÜCKIGER, M. A., F. STEFFEN, M. HÄSSIG, J. P. MORGAN (2017): Asymmetrical lumbosacral transitional vertebra in dogs may promote asymmetrical hip joint development. *Vet. Comp. Orthop. Traumatol.* 20, 137-142.

GLUDING, D., K. F. STOCK, B. TELLHELM, M. KRAMER, N. ELEY (2021): Genetic background of lumbosacral transitional vertebrae in German shepherd dogs. *J. Small Anim. Pract.* 62, 967-972.

GONG, H. (2018): Lumbosacral transitional vertebrae in dogs. Disertacija, Freien Universität Berlin, Fachbereich Veterinärmedizin, Berlin, Njemačka.

GONG, H., P. SLUNSKY, L. G. KLASS, L. BRUNNBERG (2020): Prevalence of lumbosacral transitional vertebrae in dogs in Berlin. *Pol. J. Vet. Sci.* 23, 261-265.

- HARRIS, G., J. BALL, S. DE DECKER (2018): Lumbosacral transitional vertebrae in cats and its relationship to lumbosacral vertebral canal stenosis. *J. Feline Med. Surg.* 21, 286-292.
- JAMES, H. K., F. MCDONNELL, T. W. LEWIS (2019): Effectiveness of Canine Hip Dysplasia and Elbow Dysplasia Improvement Programs in Six UK Pedigree Breeds. *Front Vet. Sci.* 15, 490.
- JONES, S. C., C. HUDSON (2024): Osteochondrosis. U: *Techniques in Small Animal Soft Tissue, Orthopedic and Ophthalmic Surgery* (first edition). Chapter 51. Kristin A. Coleman, str. 587-603.
- KOMSTA, R., A. ŁOJSZCZYK-SZCZEPANIAK, P. DĘBIAK (2015): Lumbosacral transitional vertebrae, canine hip dysplasia, and sacroiliac joint degenerative changes on ventrodorsal radiographs of the pelvis in police working German shepherd dogs. *Top Companion Anim. Med.* 30, 10-15.
- KÖNIG, H. E., H. G. LIEBICH (2009): *Anatomija domaćih sisavaca*. Prvo hrvatsko izdanje, Naklada Slap, Zagreb, str. 93-107.
- LAPPALAINEN, A. K., R. SALOMAA, J. JUNNILA, M. SNELLMAN, O. LAITINEN-VAPAAVUORI (2012): Alternative classification and screening protocol for transitional lumbosacral vertebra in German sheperd dogs. *Acta Vet. Scand.* 54, 27.
- LARSEN, J. S. (1977): Lumbosacral Transitional Vertebrae in the Dog. *Vet. Radiol. Ultrasound.* 18, 76-79.
- LEDECKÝ, V., H. GJENGEDAL, L. SKURKOVÁ, M. HLUCHÝ, A. ŠEVČÍK, K. LEDECKÁ (2007): Lumbosacral transitional vertebra in some dog breeds. *Folia Vet.* 51, 146-150.
- MORGAN, J. P. (1968): Congenital anomalies of the vertebral column of the dog: a study of the incidence and significance based on a radiographic and morphologic study. *Vet. Radiol. Ultrasound.* 9, 21-29.
- MORGAN, J. P. (1999): Transitional lumbosacral vertebral anomaly in the dog: a radiographic study. *J. Small. Anim. Pract.* 40, 167-72.
- NEWITT, A., A. J. GERMAN, F. J. BARR (2009): Lumbosacral transitional vertebrae in cats and their effects on morphology of adjacent joints. *J. Feline Med. Surg.* 11, 41-7.

PINNA, S., C. TASSANI, A. ANTONINO, A. VEZZONI (2022): Prevalence of Primary Radiographic Signs of Hip Dysplasia in Dogs. *Animals (Basel)*. 12, 2788.

THRALL, D. E., I. D. ROBERTSON (2023): The spine. U: Atlas of normal radiographic anatomy and anatomic variants in the dog and cat (third edition). Chapter 3. Donald E. Thrall, Ian D. Robertson, Elsevier, str. 50-90.

VRBANAC, Z., B. ŠKRLIN, T. KOVAČ, T. TOŠIĆ, A. EKERT KABALIN, D. STANIN (2022): Results of radiological hip dysplasia monitoring in Tornjak breed. *Vet. arhiv*. 92, 599-607.

WOLFE, J. T., S. KUBE (2015): Treatment of lumbosacral disease. <https://www.cliniciansbrief.com/article/treatment-lumbosacral-disease> (14.8.2024.).

8. SAŽETAK

Učestalost prijelaznog slabinskog kralješka (LTV) u tornjaka

Petar Krolo

Slabinski prijelazni kralježak je abnormalno formiran kralježak smješten između posljednjeg normalno formiranog slabinskog i prvog normalno formiranog križnog kralješka, a karakteriziraju ga morfološka obilježja oba segmenta. Unatoč značajnoj prevalenciji u različitim pasminama, dijagnostički kriteriji i klasifikacijski sustavi LTV-a još uvijek nisu u potpunosti standardizirani. Iako je (CT) dokazano preciznija dijagnostička metoda, u kliničkoj praksi se češće pribjegava konvencionalnoj radiografiji. Prema postojećoj literaturi, LTV se najčešće klasificira u četiri tipa, prvenstveno na temelju morfologije poprečnih izdanaka i njihovog odnosa prema križnoj i crijevnoj kosti. Dodatno, većina autora pod LTV svrstava i izoliran trnasti izdanak S1, a neki i postojanje L8. Cilj ovog istraživanja bio je procijeniti prevalenciju LTV-a u populaciji pasa pasmine tornjak te istražiti postoji li korelacija između pojave LTV-a i spola, kao i potencijalnu povezanost s displazijom kukova. Retrospektivnim istraživanjem pregledani su rendgenogrami 191 psa, a prijelazni kralježak je potvrđen kod 15 pasa (7.8%). Najučestaliji je bio simetrični tip LTV-a, a za njim je slijedio izoliran trnasti izdanak S1. Prema dobivenim rezultatima nije utvrđena korelacija LTV-a i spola. Nadalje, četiri psa su imala teški oblik displazije kukova i ocjenu HD-D od ukupno 13 ocijenjenih pasa s LTV-om. Ovaj preliminarni nalaz upućuje na potrebu za daljnjim istraživanjima kako bi se utvrdila potencijalna povezanost između LTV-a i razvoja displazije kukova, te kako bi se razjasnila uloga LTV-a u nastanku kroničnih bolova u lumbalnom području i neuroloških simptoma kod pasa.

Ključne riječi: prijelazni slabinski kralježak, displazija kukova, tornjak, RTG, CT

9. SUMMARY

Prevalence of lumbosacral transitional vertebrae (LTV) in Tornjak dogs

Petar Krolo

A lumbosacral transitional vertebra (LTV) is an abnormally formed vertebra located between the last normally formed lumbar vertebra and the first normally formed sacral vertebra, characterized by morphological features of both segments. Despite its significant prevalence in various breeds, diagnostic criteria and classification systems for LTV are still not fully standardized. Although computed tomography (CT) has proven to be a more accurate diagnostic method, conventional radiography is more commonly used in clinical practice. According to the existing literature, LTV is most commonly classified into four types, primarily based on the morphology of the transverse processes and their relationship to the sacrum and ilium. Additionally, most authors also classify an isolated S1 spinous process and the presence of L8 as LTV. The aim of this study was to assess the prevalence of LTV in a population of Tornjak dogs and to investigate whether there is a correlation between the occurrence of LTV and sex, as well as a potential association with hip dysplasia. A retrospective study reviewed radiographs of 191 dogs, and a transitional vertebra was confirmed in 15 dogs (7.8%). The most common type was the symmetrical type of LTV, followed by an isolated S1 spinous process. According to the results obtained, no correlation was found between LTV and sex. Furthermore, four dogs had severe hip dysplasia and an HD-D score out of a total of 13 dogs assessed with LTV. This preliminary finding suggests the need for further research to determine the potential association between LTV and the development of hip dysplasia, and to clarify the role of LTV in the development of chronic lumbar pain and neurological symptoms in dogs.

Key words: lumbosacral transitional vertebra, hip dysplasia, Tornjak, CT, X-ray

10. ŽIVOTOPIS

Rođen sam 02. siječnja 1998. u Livnu. Pohađao sam OŠ fra Lovro Karaula u Priluci, nakon čega sam 2012. godine upisao Franjevačku klasičnu gimnaziju u Visokom koju sam završio 2016. godine. Iste godine sam se upisao na Filozofski fakultet Sveučilišta u Mostaru smjer Engleski jezik i književnost i Njemački jezik i književnost. Nakon završene prve godine sam se prebacio na Veterinarski fakultet Sveučilišta u Zagrebu. Od prve godine faksa bio sam član studentske udruge *Equus*. Pod okriljem *Equus*-a dvije godine sam aktivno sudjelovao u radu fakultetske nastambe za glodavce „Glodara Vef“. Također sam u više navrata sudjelovao i u provedbi edukativne izložbe „Reptilomanija +“. Sudjelovao sam u organizaciji 3. Međunarodnog simpozija Europskog koledža veterinarske sportske medicine i rehabilitacije 2022. godine u Puli. Od 2021. do 2024. godine sam volontirao na Zavodu za rendgenologiju, ultrazvučnu dijagnostiku i fizikalnu terapiju gdje sam u tri navrata bio i demonstrator za nastavu na hrvatskom i engleskom jeziku. Također sam volontirao u specijalističkoj veterinarskoj praksi „Veterina Branimir“ tijekom ljeta 2022. godine. Ljeto 2023. godine proveo sam radeći kao *intern* u veterinarskoj bolnici „Veterinary Associates of Cape Cod“ u američkoj saveznoj državi Massachusetts. Stručnu praksu sam odradio u veterinarskoj praksi „Delonga“ u trajanju od 180 radnih sati. Aktivno sam sudjelovao na promidžbi Veterinarskog fakulteta preko raznih događaja poput Dana znanosti, Noći muzeja i Dana otvorenih vrata.