

# Oftalmološke promjene u pasa s leptospirozom

---

**Matković, Mihovil**

**Master's thesis / Diplomski rad**

**2024**

*Degree Grantor / Ustanova koja je dodijelila akademski / stručni stupanj:* **University of Zagreb, Faculty of Veterinary Medicine / Sveučilište u Zagrebu, Veterinarski fakultet**

*Permanent link / Trajna poveznica:* <https://um.nsk.hr/um:nbn:hr:178:905489>

*Rights / Prava:* [In copyright](#)/[Zaštićeno autorskim pravom.](#)

*Download date / Datum preuzimanja:* **2025-02-28**



*Repository / Repozitorij:*

[Repository of Faculty of Veterinary Medicine -  
Repository of PHD, master's thesis](#)



SVEUČILIŠTE U ZAGREBU  
VETERINARSKI FAKULTET

SVEUČILIŠNI INTEGRIRANI PRIJEDIPLOMSKI I DIPLOMSKI  
STUDIJ *VETERINARSKA MEDICINA*

DIPLOMSKI RAD

Mihovil Matković

Oftalmološke promjene u pasa s leptospirozom

Zagreb, 2024.

Mihovil Matković

Odjel klinika Veterinarskoga fakulteta

Klinika za kirurgiju, ortopediju i oftalmologiju

Odjel za veterinarsko javno zdravstvo i sigurnost hrane

Zavod za mikrobiologiju i zarazne bolesti s klinikom

Predstojnici:

1. Klinika za kirurgiju, ortopediju i oftalmologiju: prof. dr. sc. Dražen Vnuk
2. Zavod za mikrobiologiju i zarazne bolesti s klinikom: prof. dr. sc. Vilim Starešina

Mentorice:

1. dr. sc. Valentina Plichta
2. izv. prof. dr. sc. Josipa Habuš

Članovi Povjerenstva za obranu diplomskog rada:

1. prof. dr. sc. Boris Pirkić
2. izv. prof. dr. sc. Selma Pintarić
3. dr. sc. Valentina Plichta
4. izv. prof. dr. sc. Josipa Habuš (zamjena)

Rad sadržava 43 stranice, 27 slika, 3 tablice, 45 literaturnih navoda.

## *Zahvala*

*Prvenstveno veliko hvala mojim mentoricama dr. sc. Valentini Plichti i izv. prof. dr. sc. Josipi Habuš bez kojih ovaj diplomski rad ne bi postojao. Hvala Vam na strpljenju, satima provedenim čitajući moj rad, stručnom vođenju te bodrenju do samog kraja.*

*Hvala cijelom timu Klinike za kirurgiju koji me bodrio tijekom mojeg životnog puta, posebice doktorici Mariji Mamić. Hvala Vam na nesebičnoj podršci tijekom cijelog studiranja te ulaznici u svijet oftalmologije.*

*Hvala timu Klinike za zarazne bolesti na pomoći oko laboratorijskih pretraga, fotografiranja, prikupljanja podataka i izdvojenom vremenu.*

*Posebnu zahvalu upućujem mojoj obitelji koja me usmjeravala, poticala i imala razumijevanja za sve. Hvala Vam na svakom trenutku, svakoj riječi i svim prilikama koje ste mi pružili, nadam se da Vas nikada neću razočarati.*

*Uz obitelj veliko hvala i svim prijateljima, a najviše mojoj Zdravo žene ekipi i Čavkama bez kojih bi vrijeme provedeno na fakultetu, ali i izvan njega, bilo nezamislivo. Učenje, i sve što ide uz to, uz Vas mogu proglasiti najboljim razdobljem života.*

*Hvala svima što ste me učinili veterinarom.*

*Miki*

## POPIS KRATICA

CALT – spojnicama pridruženo limfatično tkivo (engl. *conjunctiva-associated lymphoid tissue*)

PLR – pupilarni refleks (engl. *pupillary light reflex*)

STT – Schiermerov suzni test (engl. *Schiermer tear test*)

PCR – lančana reakcija polimerazom (engl. *polymerase chain reaction*)

IOP – očni tlak (engl. *intraocular pressure*)

KOB – krvno očna barijera

UZV – ultrazvučna pretraga

ERG – elektroretinografija

TFBUT – vrijeme razaranja suznog filma (engl. *tear film break-up time*)

LPS – lipopolisaharid

CAAT – test unakrižne aglutinacije adsorpcije (engl. *cross agglutination adsorption test*)

ERU – rekurentni uveitis konja (engl. *equine recurrent uveitis*)

MAT – mikroskopska aglutinacija

DNK – deoksiribonukleinska kiselina

UV – ultraljubičasto svjetlo

rRNK – ribosomska ribonukleinska kiselina

## POPIS PRILOGA

Slika 1. Shematski prikaz anatomske građe suznog aparata .....	3
Slika 2. Građa očnih ovojnica .....	4
Slika 3. Shematski prikaz odvodnje očne vodice .....	5
Slika 4. Histološki prikaz građe mrežnice (prilagođeno prema MEEKINS i sur., 2021.) .....	6
Slika 5. Prijenosni biomikroskop .....	7
Slika 6. Trakica za izvođenje STT-a.....	8
Slika 7. Četkica za prikupljanje uzoraka (engl. <i>citobrush</i> ) .....	9
Slika 8. Uređaj Tonopen® za mjerenje očnog tlaka.....	9
Slika 9. Uređaj Tonovet plus® za mjerenje očnog tlaka .....	10
Slika 10. Pribor za pregled treće očne vjeđe: a) topikalni anestetik, b) Graefe fiksacijska hvataljaka .....	10
Slika 11. Lokalni midrijatik tropikamid .....	11
Slika 12. Oftalmološke lupe, a) 20 D, b) 28 D.....	12
Slika 13. Trakica s fluoresceinskom bojom .....	12
Slika 14. Prikaz metoda razlikovanja serološke skupine, serovara te vrste leptospira .....	15
Slika 15. Prijanjanje i prodiranje leptospira u spojnicu konja (izvor: ljubaznošću dr. Jarlath Nally).....	17
Slika 16. Ikterične spojnice psa s leptospirozom (izvor: arhiva Zavoda za mikrobiologiju i zarazne bolesti s klinikom Veterinarskog fakulteta Sveučilišta u Zagrebu).....	19
Slika 17. Mikrotitracijska plitica.....	23
Slika 18. Prikaz živih leptospira pod mikroskopom s tamnim poljem.....	23
Slika 19. Prikaz aglutinata antigena i protutijela nakon inkubacije MAT-a.....	24
Slika 20. Broj zaprimljenih pacijenata po mjesecima (plavo – zima, zeleno – proljeće, žuto – ljeto, narančasto – jesen) .....	29
Slika 21. Raspodjela pacijenata po dobi.....	29
Slika 22. Učestalost vjerojatno infektivne serološke skupine leptospira .....	30
Slika 23. Grafički prikaz učestalosti oftalmoloških promjena u istraživanih pasa .....	31
Slika 24. Grafički prikaz učestalosti retinalnih krvarenja te zahvaćenost lijevog odnosno desnog oka .....	32
Slika 25. Prikaz točkastih krvarenja fundusa psa indirektnom oftalmoskopijom (izvor: arhiva Klinike za kirurgiju, ortopediju i oftalmologiju Veterinarskog fakulteta Sveučilišta u Zagrebu) .....	32

Slika 26. Prikaz točkastih krvarenja fundusa psa retinalnom kamerom (izvor: arhiva Klinike za kirurgiju, ortopediju i oftalmologiju Veterinarskog fakulteta Sveučilišta u Zagrebu) .....	32
Slika 27. Prikaz točkastih krvarenja lijevog a) i desnog b) fundusa psa retinalnom kamerom (izvor: arhiva Klinike za kirurgiju, ortopediju i oftalmologiju Veterinarskog fakulteta Sveučilišta u Zagrebu).....	33
Tablica 1. Podjela uveitisa i prikaz kliničkih znakova uveitisa u pasa (prilagođeno prema MILLER, 2013. i HENDRIX, 2021.).....	13
Tablica 2. Prikaz rezultata serološkog i molekularnog pretraživanja staklastog tijela i očne vodice .....	30
Tablica 3. Klinički znakovi utvrđeni općim kliničkim i oftalmološkim pregledom (1 – jednostrano, 2 – obostrano) i determinacija vjerojatno infektivne serološke skupine .....	31

## SADRŽAJ

1. UVOD .....	1
2. PREGLED REZULTATA DOSADAŠNJIH ISTRAŽIVANJA .....	2
2.1. Anatomija oka .....	2
2.2. Oftalmološki pregled .....	7
2.3. Uveitis i njegova etiopatogeneza .....	12
2.4. Etiologija leptospiroze.....	14
2.5. Epizootiologija leptospiroze.....	16
2.6. Patogeneza leptospiroze .....	16
2.7. Leptospiroza u pasa – oftalmološke promjene .....	18
2.8. Leptospiroza u konja – oftalmološke promjene .....	19
2.9. Leptospiroza u ljudi – oftalmološke promjene .....	20
2.10. Dijagnostika leptospiroze.....	21
2.10.1. Mikroskopska aglutinacija (MAT) .....	22
2.10.2. Lančana reakcija polimerazom (PCR) .....	24
2.11. Liječenje i prevencija leptospiroze u pasa.....	25
3. MATERIJAL I METODE .....	27
4. REZULTATI .....	29
6. RASPRAVA .....	34
7. ZAKLJUČCI .....	36
8. LITERATURA.....	37
9. SAŽETAK .....	41
10. SUMMARY.....	42
11. ŽIVOTOPIS .....	43



## 1. UVOD

Leptospiroza je jedna od geografski najraširenijih zoonoza od koje obolijevaju brojne životinjske vrste i čovjek, a uzrokuju je patogene bakterije iz roda *Leptospira*. Zbog povećane pojavnosti i brojnih epidemija zabilježenih tijekom proteklih nekoliko godina leptospiroza je klasificirana kao reemergentna zoonoza i predstavlja značajan problem kako u javnom zdravstvu tako i u veterinarskoj medicini. Bolest se očituje raznolikom kliničkom slikom koja varira od inaparentnih i blagih do teških kliničkih oblika (SCHULLER i sur., 2015.). Teži klinički oblici, koji se najčešće opisuju, su hepatorenalni sindrom, sklonost krvarenju, leptospirozni plućni hemoragijski sindrom i pobačaj. Ovakvi klasični klinički znakovi najčešće pobuđuju sumnju na leptospirozu, pa se stoga često i serološki potvrđuju. Leptospirozom uzrokovane oftalmološke promjene (primarno uveitis) često se povezuju s akutnom ili češće imunom fazom bolesti u ljudi i kroničnim oblicima u konja (ARRIETA-BECHARA i CARRASCAL-MALDONADO, 2022.). Oftalmološke promjene u pasa s leptospirozom su, iako povremeno opisane, relativno slabo istražene. Pravovremeno dijagnosticiranje i liječenje infektivnog uveitisa neophodno je kako bi se mogle spriječiti trajne komplikacije. Pretpostavka ovog istraživanja je da psi u akutnoj septikemijskoj fazi leptospiroze razvijaju određene oftalmološke promjene, a ciljevi su utvrditi koje se oftalmološke promjene javljaju u pasa sa akutnom leptospirozom te kolika je njihova učestalost. Ovim istraživanjem utvrdit će se postoji li povezanost između infekcije bakterijama iz roda *Leptospira* i razvoja određenih oftalmoloških promjena u pasa kako bi se u budućnosti poboljšala dijagnostika i liječenje navedene bolesti.

## 2. PREGLED REZULTATA DOSADAŠNJIH ISTRAŽIVANJA

U ovom poglavlju opisane su dosadašnje spoznaje i rezultati pojedinih istraživanja koji su u uskoj vezi s leptospirozom i njezinim oftalmološkim očitovanjima. Anatomija oka, oftalmološki pregled kao i poznavanje uzročnika, njegovih karakteristika, načina djelovanja i dijagnostičkih metoda ključno je za razumijevanje i donošenje zaključaka o istraživanoj temi.

### 2.1. Anatomija oka

Anatomska lokalizacija oka jest očnica (lat. *orbita*) koju čini pet, a ponekad i šest kostiju glave. U pasa to su suzna (lat. *os lacrimale*), jagodična (lat. *os zygomaticum*), čeona (lat. *os frontale*), klinasta (lat. *os sphenoidale*) i nepčana kost (lat. *os palatinum*) te gornja čeljust (lat. *maxilla*). Zadaća očnice je da štiti i djelomično odvaja oko od lubanjske šupljine. Na njoj se nalazi nekoliko otvora koji osiguravaju prolazak krvnih žila i živaca preko kojih se vrši izmjena hranjivih tvari i živčanih impulsa. Fascija unutar očnice obavlja sve njezine strukture, a sastoji se od periorbite odnosno fibroznog tkiva, Tenonove kapsule (lat. *fascia bulbi*) te dijelova fascija vanjskih mišića oka. Navedeni slojevi odvojeni su orbitalnom masti koja predstavlja zaštitu i pomaže u amortizaciji oka. Ekstraokularni mišići daju potporu očnoj jabučici te omogućuju njeno pomicanje. Postoje dva kosa, ravni mišići te retraktor očne jabučice. U pasa postoje četiri ravna mišića odnosno dorzalni, ventralni, lateralni i medijalni. Njihovom aktivacijom očna se jabučica pomiče u smjeru sukladnom njihovim nazivima (MEEKINS i sur., 2021.).

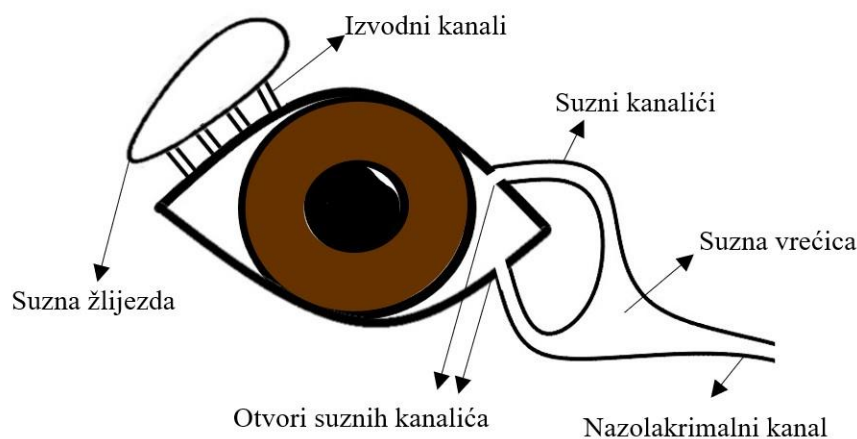
Vjeđe su dorzalni i ventralni kožno mišićni nabori koji se spajaju u medijalnom i lateralnom očnom kutu. Na gornjoj vjeđi u pasa nalaze se tri do četiri reda trepavica koje ne nalazimo na donjoj vjeđi. Vjeđe štite oko od jakog svjetla, distribuiraju suzni film preko cijele površine oka te usmjeruju višak suza u suzni sustav. Vanjsku stranu vjeđa čini koža sa svim svojim pridruženim strukturama. Ispod nje je vezivnotkivna stroma većinski sastavljena od kolagenih te mišićnih vlakana koja tvore lat. *m. orbicularis oculi*. On je zaslužan za zatvaranje vjeđa dok je za otvaranje vjeđa potrebno njegovo otpuštanje uz kontrakciju mišića koji podiže vjeđu (lat. *m. levator palpebrae superioris*). Meibomove ili tarzalne žlijezde smještene u vjeđama luče lipidnu komponentu suznog filma, a u pasa ih je 20 do 40 na svakoj vjeđi (MEEKINS i sur., 2021.).

Spojnica (lat. *conjunctiva*) je sluznica koja prekriva unutrašnje dijelove gornje i donje vjeđe te anteriornu i posteriornu stranu treće očne vjeđe (lat. *membrana nictitans*). Spojnica se prema svom položaju dijeli na palpebralnu, bulbarnu i spojnicu forniksa koje sve zajedno tvore konjunktivalnu vreću. Spojnica sadrži i vrčaste stanice koje su odgovorne za stvaranje

mucinoznog sloja suznog filma. Forniks sadrži izvodne kanaliće suzne žlijezde odnosno žlijezde zaslužne za proizvodnju vodenog sloja suznog filma. Spojnica je osim mehaničke zaštitne uloge posjeduje i imunološku, a sadrži pridruženo limfatično tkivo odnosno CALT (engl. *conjunctiva-associated lymphoid tissue*) te ima važnu ulogu u fiziologiji oka kao i u obrani od mogućih patogena.

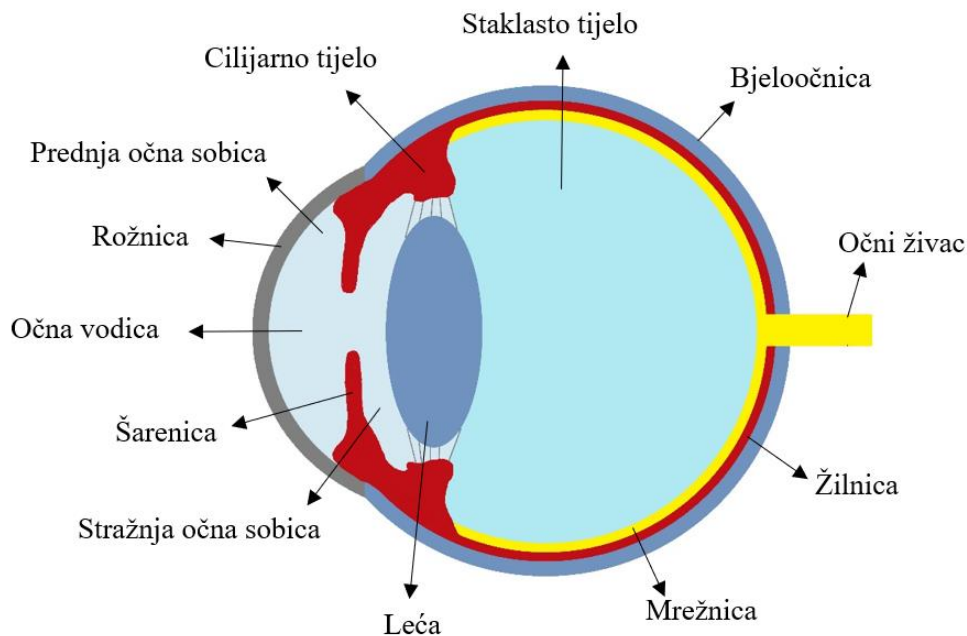
Treća očna vjeđa izlazi iz medijalnog očnog kuta, a sadrži hrskavicu T oblika koja je u pasa hijalina i dodatnu suznu žlijezdu koja je u pasa seromukozna te luči glavni vodeni sloj suznog filma (MEEKINS i sur., 2021.).

U ventralnoj konjunktivalnoj vreći skuplja se suvišak proizvedenih suza i mehanički odvodi do medijalnog ugla gdje se na gornjoj i donjoj vjeđi nalaze otvori (lat. *puncte lacrimalis*) koji se nastavljaju u kanalić koji se dolazeći do suzne vrećice prazni u nazolakrimalni kanal koji vodi u nosnu šupljinu (MEEKINS i sur., 2021.) (Slika 1).



Slika 1. Shematski prikaz anatomske građe suznog aparata

Očna jabučica je sastavljena od tri sloja odnosno ovojnice. Prva ovojnica (lat. *tunica fibrosa*) odgovorna je za održavanje oblika i čvrstoću. Promatrano izvana prednja joj je strana prozirna i naziva se rožnica (lat. *cornea*), a ostatak čini bjeloočnica (lat. *sclera*). Srednji sloj (lat. *uvea*) ima svoje dijelove – šarenicu (lat. *iris*), cilijarno tijelo (lat. *corpus ciliare*) te žilnicu (lat. *choroidea*). Zadnji odnosno unutarnji sloj čini živčani sloj koji je sastavljen od mrežnice (lat. *retina*) te očnog živca (lat. *n. opticus*) (Slika 2). Ove tri navedene očne ovojnice prate oblik očne jabučice u čijem se središtu nalaze staklovina, leća te očna vodica (MEEKINS i sur., 2021.).

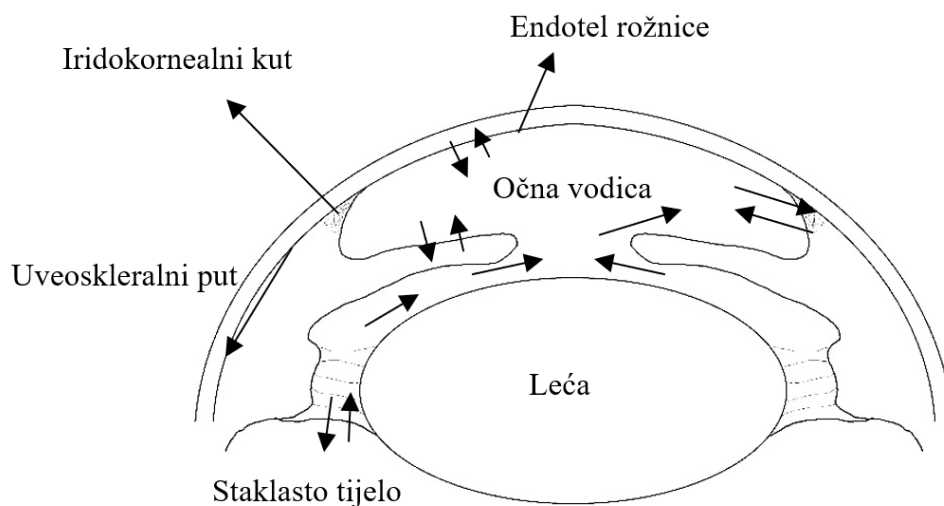


Slika 2. Građa očnih ovojnica

Rožnica je prednji dio lat. *tunice fibrose* koji je zbog svoje specifične građe proziran. Struktura njenih kolagenih vlakana, nepostojanje krvnih žila, neurožnjali epitel, nedostatak pigmenta, kontrola sadržaja vode te veličina zaslužni su za njezinu prozornost. U pasa je skoro pa okruglog oblika te sadrži mnoštvo živčanih završetaka što ju čini vrlo osjetljivom na bol. Sastoji se od pet slojeva: površinskog epitela, Bovmanove membrane, strome, Descemetove membrane te na kraju endotela. Rožnica prelazi u bjeloočnicu na mjestu koje se naziva obrub rožnice (lat. *limbus corneae*). Bjeloočnica se može podijeliti u tri sloja. Episklera je jako vaskularizirana elastična struktura pretežito sačinjena od kolagena koja skleru veže za Tenonovu kapsulu. Stromu čini znatno gušći kolagen nego onaj na rožnici te je manje organiziran i deblji, a lat. *lamina fusca* je unutarnji sloj koji je pigmentiran (MEEKINS i sur., 2021.).

Prvi izvana vidljivi dio srednje očne ovojnice jest šarenica. Ona dijeli prednji segment oka na prednju i stražnju očnu sobicu koje komuniciraju putem zjenice. Njen oblik u pasa je okrugli zbog cirkularnog oblika mišića šarenice. Uloga šarenice je reguliranje količine svjetla koje prolazi kroz oko. Šarenica se sastoji od anteriorne površine koja sadrži melanocite i fibroblaste, strome, mišićnog sfinktera i posteriornog epitela. Od sfinktera irisa odnosno mišića šarenice koji skuplja zjenicu počinje dilatator zjenice koji se širi na periferiju. Sljedeća struktura srednje očne ovojnice je cilijarno tijelo. Cilijarno tijelo se dijeli na anteriornu (lat. *pars plicata*) te posteriornu (lat. *pars plana*) površinu (MILLER, 2013.). Anteriorni sloj kao što ime kaže sadrži

mnoštvo izdanaka koji su u sisavaca pričvršćeni na zonularna vlakna leće. Svaki izdanak sadrži stromu i krvne žile obavijene dvostrukim epitelom, unutarnjim nepigmentiranim kubičnim te vanjskim kubičnim pigmentiranim. Posttriorni lat. *pars plana* je ravni dio cilijarnog tijela koji se spaja s retinom tvoreći takozvanu lat. *ora ciliaris retinae*. To je pigmentirana struktura s više funkcija. Cilijarno tijelo sa svojim mišićima sudjeluje u akomodaciji oka budući da je povezano s lećom putem njenog suspenzornog aparata. Još jedna važna uloga cilijarnog tijela jest proizvodnja očne vodice koju proizvode epitelne stanice cilijarnog tijela. Proizvodnja se odvija putem difuzije te mikrofiltracije. Očna vodica prolazeći stražnjom očnom sobicom kroz zjenicu dolazi do prednje očne sobice. Otjecanje očne vodice vrši se putem iridokornealnog kuta i njegovog trabekularnog sustava. Drugi, sporedni načini odvodnje su putem endotela rožnice, staklastog tijela, krvnih žila šarenice te uveoskleralnim putem (MEEKINS i sur., 2021.) (Slika 3).

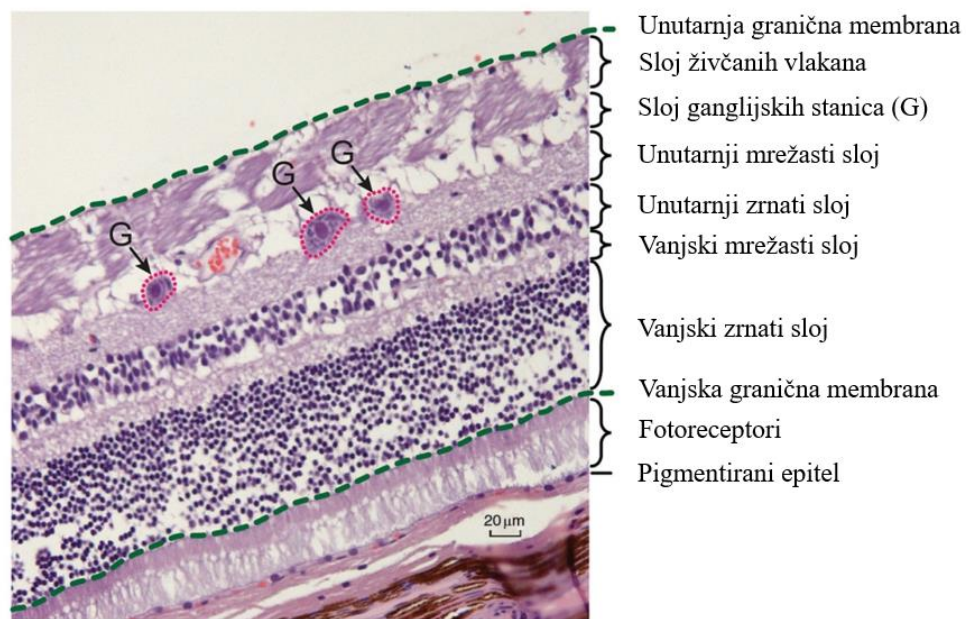


Slika 3. Shematski prikaz odvodnje očne vodice

Stražnji dio srednje očne ovojnice je žilnica (lat. *choroidea*). Nju se može podijeliti na četiri dijela. Prvi dio izvana je lat. *suprachoroidea* koja sadrži elastično pigmentirano vezivno tkivo te je zapravo prijelaz bjeloočnice u žilnicu. Sloj velikih krvnih žila većinom se sastoji od velikih vena te razbacanih arterija. Uz glavnu ulogu opskrbe hranjivim tvarima te velike vene omogućuju odvođenje topline dobivene ulaskom svjetlosti u unutrašnjost oka. Sljedeći sloj je sloj krvnih žila srednje veličine u kojem se nalazi i sloj reflektirajućeg tkiva (lat. *tapetum lucidum*) koji se nalazi dorzalno na očnoj pozadini. Kapilarni sloj je zadnji kojeg čini tanki sloj kapilara odvojen od mrežnice Bruchovom membranom (MILLER, 2013.).

Mrežnica predstavlja živčani dio očne ovojnice te je odgovorna za primanje optičkih impulsa te vođenje slike u mozak putem ocnog živca. Sastavljena je od mnoštva specijaliziranih

stanica. Čunjići i štapići su fotoreceptori koji sadrže pigmente pomoću kojih se svjetlosna energija pretvara u kaskadu biokemijskih reakcija koje se posredstvom neurotransmitera prenose do mozga kao živčani impuls. Retina se sastoji od devet slojeva neuroretine te potpornog sloja pigmentiranog epitela. Neuroretina se dijeli na sloj štapića i čunjića koji naliježe na pigmentirani epitel koji je u vezi sa srednjom očnom ovojnicom, vanjsku graničnu membranu, vanjski zrnati sloj, vanjski mrežasti sloj, unutarnji zrnati sloj, unutarnji mrežasti sloj, sloj ganglijskih stanica, sloj živčanih vlakana te je na kraju unutarnja granična membrana koja je prva u doticaju sa svjetlom (MEEKINS i sur., 2021.) što je prikazano na Slici 4. Aksoni mrežničkih ganglijskih stanica se skupljaju te tvore očni živac.



Slika 4. Histološki prikaz građe mrežnice (prilagođeno prema MEEKINS i sur., 2021.)

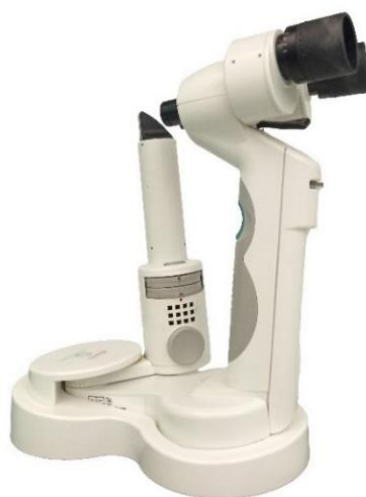Staklovina ili staklasto tijelo (lat. *vitreus*) nalazi se u unutrašnjosti oka. To je prozirna struktura koja je zapravo po sastavu hidrogel koji omogućuje nesmetani prolaz svjetlosnih valova te pruža podršku leći anteriorno te mrežnici posteriorno. Sastav staklovine je 99 % voda te ostatak čine kolagen tipa II te hijaluronska kiselina. Zadnja struktura oka jest leća (lat. *lens*). To je avaskularna bikonveksna struktura koja je okružena cilijarnim tijelom, stražnjom očnom sobicom i šarenicom anteriorno te staklastim tijelom posteriorno. Na površini se nalazi kapsula leće koja je zapravo podrijetlom bazalna membrana epitela. Ispod nje je anteriorni epitel te vlakna koja su podijeljena na korteks i nukleus. Najširi dio leće naziva se ekvator te se blizu njega anteriorno nalaze stanice koje cijelog života proizvode materijal leće. Zbog načina nastajanja vlakna leća ima slojevitost poput glavicice luka. Leću u poziciji drže već prije spomenuta zonularna vlakna koja su podrijetlom od cilijarnog tijela. Uz suspenzornu ulogu

pomažu u akomodaciji leće odnosno promjeni njenog položaja i oblika kako bi se svjetlo pravilno fokusiralo na mrežnicu te u mozgu prikazalo ispravnu sliku (MEEKINS i sur., 2021.).

## 2.2. Oftalmološki pregled

Sam oftalmološki pregled započinjemo uzimanjem anamnestičkih podataka iz kojih je važno saznati informacije koje će pomoći u donošenju konačne dijagnoze. Prvenstveno je važna upotreba životinje, uvjeti držanja, hranidba, cijepljeni status, dehelmintizacija, trenutna primjena oftalmoloških pripravaka te drugih lijekova, ali i prisustvo drugih sistemskih bolesti te mogući pokazatelji pojave zarazne bolesti (FEATHERSTONE i HEINRICH, 2021.). Važno je saznati informacije o mogućim promjenama vida, je li problem jednostran ili obostran, njegovo trajanje, bolnost, ima li promjene u boji očiju te prisustvo i kvalitetu iscjetka (MAGGS, 2013.).

Nakon prikupljenih anamnestičkih podataka za daljnji pregled potrebno je odabrati prostoriju s prigušenim svjetlom. Redosljed pretraga donekle može varirati, no određene dijelove pregleda potrebno je izvoditi pravilnim redosljedom. Kako bi se mogao napraviti oftalmološki pregled potrebna je određena oprema poput fokalnog izvora svjetla kao što je biomikroskop s ugrađenim svjetlom (Slika 5), oftalmoloških lupa ili izravnog oftalmoskopa, trakica za Schirmerov test proizvodnje suza, fluoresceinskih trakica, tonometra, štapića s vaticom, sterilne tekućine za ispiranje oka, hvataljke te topikalnog midrijatika kao i odgovarajućeg lokalnog anestetika (MAGGS, 2013.).




Slika 5. Prijenosni biomikroskop

Pregled iz daljine započinjemo promatranjem životinje. Promatramo simetričnost lica, pokrete očne jabučice, iscjedak i frekvencije treptanja (FEATHERSTONE i HEINRICH, 2021.). Vid životinja provjerava se na više načina. Test odgovora na prijetnju predstavlja

naučeni refleks te se u mladim pasa do 12 tjedana starosti mora tumačiti s oprežnošću. Izvodi se naglim pokretima iz različitih smjerova ispred pacijenta bez proizvedene struje zraka kako bi se izbjegao lažno pozitivan rezultat. Refleks praćenja odnosno test vatom pokazuje sposobnost vizualnog praćenja pomičnog objekta koji ne stimulira ostala osjetila. Vata predstavlja objekt praćenja, a zbog svoje male težine te materijalom koji nema miris ne podražuje se njih niti sluh. Testom vizualnog pozicioniranja također se može provjeriti vid u malih životinja. Podizanjem životinje te dovođenjem do prepreke bez dodirivanja ona će refleksno pozicionirati svoje ekstremitete na prepreku. Prolaskom životinje kroz labirint procjenjuje se vid te snalaženje u prostoru (FEATHERSTONE i HEINRICH, 2021.). Neurooftalmološkim pregledom provjeravaju se mozgovni živci koji su povezani s organom vida, a to su drugi do sedmi mozgovni živci. Testovi provjere navedenih živaca su pupilarni refleks na svjetlo, odgovor na prijetnju, refleks zasljepljivanja, palpebralni i okulocefalički refleks. Pupilarnim refleksom (PLR, engl. *pupillary light reflex*) zjenica se sužava ako svjetlost podraži mrežnicu. Provjerava se izravna te neizravna odnosno konsenzualna reakcija. Konstrikcija zjenice izravnim izazivanjem refleksa jača je nego neizravna jer se vlakna optičkih živaca ne križaju u potpunosti (MAGGS, 2013.). Refleks zasljepljivanja izvodi se brzim obasjavanjem oka jakim izvorom svjetla uslijed čega dolazi do zatvaranja vjeđa. To je urođeni refleks te se koristi kod stanja koja otežavaju izvođenje pupilarnog refleksa. Palpebralnim refleksom izaziva se zatvaranje vjeđa laganim dodiranjem medijalnog ili lateralnog očnog kuta, dok se pomicanjem glave u laterolateralnom ili dorzoventralnom smjeru izaziva fiziološki nistagmus koji je posljedica okulocefaličkog refleksa (FEATHERSTONE i HEINRICH, 2021.).

Nakon neurooftalmološkog pregleda provjerava se količina refleksno proizvedenih suza pomoću Schiermer testa (STT, engl. *Schiermer tear test*) koji mjeri vodenu komponentu suznog filma. Prije njegovog izvođenja izbjegava se lokalna aplikacija kapi kako bi se izbjegle lažne vrijednosti. Sam test se izvodi postavljanjem u konjunktivalnu vreću trakice od upijajućeg papira koja najčešće na sebi ima boju kao indikator te milimetarsku skalu (Slika 6). Produkcija suza se mjeri 60 sekundi te se po završetku odmah očitava vrijednost na milimetarskoj skali. Normalne vrijednosti za pse su 15 mm/min do 25 mm/min (MAGGS, 2013.).



Slika 6. Trakica za izvođenje STT-a

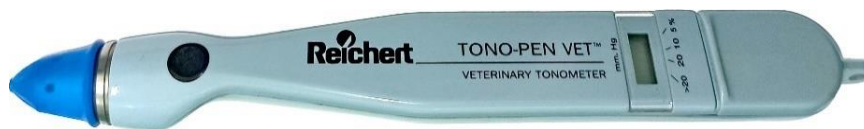

Ako je potrebno prikupiti uzorke za laboratorijske pretrage, prikupljaju se uzorci za mikrobiologiju, citologiju ili lančanu reakciju polimerazom (PCR, engl. *polymerase chain reaction*). Uzorci se prikupljaju ovisno o samoj pretrazi pomoću štapića s vatom na vrhu ili sa četkicom za prikupljanje uzoraka (engl. *citobrush*, Slika 7).



Slika 7. Četkica za prikupljanje uzoraka (engl. *citobrush*)

Očni tlak (IOP, engl. *intraocular pressure*) može se odrediti na nekoliko načina: orijentacijskim mjerenjem palpacijom napetosti očnih jabučica preko zatvorene gornje vjeđe, indentacijskom metodom pomoću *Schiotzovog* tonometra, aplanacijski (npr. Tonopen® uređajem, Slika 8) te povratnom tonometrijom. Aplanacijska tonometrija često se koristi zbog jednostavnosti izvođenja, no zahtijeva upotrebu lokalnog anestetika. Glava pacijenta ne treba biti vertikalna kao kod indentacijske metode, ali se isto upotrebljava dodir uređaja s rožnicom.



Slika 8. Uređaj Tonopen® za mjerenje očnog tlaka

Povratna metoda koristi mali nastavak kojeg izbacuje na površinu rožnice te mjeri brzinu njenog povrata u uređaj (npr. uređaj Tonovet plus®, Slika 9) (MAGGS, 2013.). Fiziološki očni tlak za psa iznosi između 11 i 25 mmHg mjeren Tonovet plus® uređajem (BEN-SHLOMO i MUIRHEAD, 2020.). Postoje mnoge individualne razlike te odstupanja u očnom tlaku, ali i moguće greške te lažno povišeni rezultati kao posljedica obaranja životinje. Vrlo dobra metoda procjene tlaka je odstupanje između tlaka dva oka koje ne bi trebalo biti veće od 20 % (MAGGS, 2013.). Novija istraživanja navode kako se istim uređajem za pse preporučuje interval od 18,54 do 20,76 mmHg za normalni IOP, u navedenom istraživanju srednja vrijednost za IOP navedenim uređajem bila je 19,65 mmHg dok je standardna devijacija iznosila 3,46 mmHg (KOVALCUKA i sur., 2024.).



Slika 9. Uređaj Tonovet plus® za mjerenje očnog tlaka

Slijedeći korak jest pregledati očnicu palpiranjem koštanih struktura, uočavanjem određene nepravilnosti i asimetrije. Pregledavaju se gornja, donja te treća očna vjeđa, njihov otvor i položaj. Treću očnu vjeđu valja pod lokalnom anestezijom hvataljkom (Slika 10) izvrnuti te pregledati i bulbarnu površinu.

a)



b)

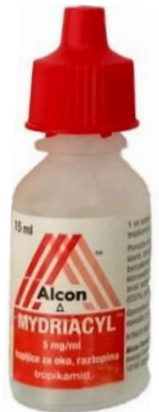

Slika 10. Pribor za pregled treće očne vjeđe: a) topikalni anestetik, b) Graefe fiksacijska hvataljaka

Pomoću usmjerenog izvora svjetlosti utvrđuje se kvaliteta spojnice, prisustvo iscjetka i njegove kvalitete te moguća krvarenja ili emfizem. Uz povećanje pregledava se tarzalni rub i otvori Meibomovih žlijezda, nazolakrimalnog kanala te područje trepavica. Pregled prednjeg očnog segmenta počinje pregledom rožnice. Ukoliko usmjereno svjetlo obasja prozirne


strukture oka utoliko se ono reflektira od rožnice, prednje i stražnje kapsule leće (MAGGS, 2013.). Tako nastaju Purkinje-Sansove sličice čiji izgled ovisi o zdravstvenom stanju navedenih dijelova oka (HEINRICH, 2018.). Prednja očna sobica proteže se između rožnice i šarenice te posteriorno leće. Pri njenom pregledu valja obratiti pozornost na prozirnost, poremećaje u dubini, moguće tumore, ciste ili krvarenja te strana tijela ili strukture koje se tamo ne bi smjele nalaziti kao što je na primjer leća. Osvjetljavanjem prednje očne sobice odnosno očne vodice usmjerenim svjetlom moguće je primijetiti njeno opalesciranje, odnosno maglušavost, koje je posljedica upale i oštećenja krvno očne barijere (KOB) te otjecanja proteina plazme. Pri pregledu šarenice treba opisati njen oblik, moguće promjene boje, pozicije ili druge nepravilnosti. Zjenica je u uskoj vezi s njom te se šarenica pregledava i prije i poslije izazvane midrijaze. Pregledu leće uvelike pomažu prije opisane Purkinje-Sansove sličice. Leća se nalazi između druge i treće. Najčešće patologije se očituju u promjeni prozirnosti ili pozicije. Cjelovit pregled leće moguć je samo u midrijazi (MAGGS, 2013.).

Postigavši midrijazu aplikacijom lokalnog midrijatika (Slika 11) otvara se put k stražnjem segmentu oka. Bitno je pregledati moguće promjene staklastog tijela u vidu zamućenja, likvefakcije ili prisustva perzistentne hijaloidne arterije. Gledajući mrežnicu moguće je uočiti promjene boje, upalu, krvarenja, promjene u reflektivnosti lat. *tapetuma luciduma*, ablacije ili pak promjene u krvnim žilama pozadine oka. Potrebno je obratiti pozornost na veličinu očnog živca te promjene u krvnim žilama oko njega.



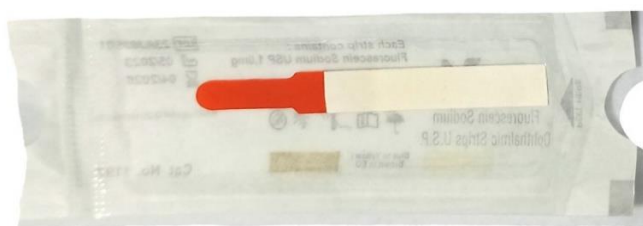Slika 11. Lokalni midrijatik tropikamid

Oftalmoskopija može biti izravna odnosno direktna te se dobiva velika uspravna prava slika s mnoštvom detalja te se najčešće koristi nakon pregleda neizravnom oftalmoskopijom koja daje širu sliku. Neizravna odnosno indirektna naziva se nastala slika koja je virtualna te obrnuta. Izvodi se pomoću izvora svjetlosti te leće (najčešće od 20 D do 30 D jačine, Slika 12) koja se nalazi između oftalmologa i pacijenta (MAGGS, 2013.).



Slika 12. Oftalmološke lupe, a) 20 D, b) 28 D

Od dodanih dijagnostičkih postupaka u oftalmologiji se koriste i ultrazvučna pretraga (UZV) oka kao i elektroretinografija (ERG) koja mjeri električne impulse retine, ali o njima neće biti govora u ovom radu. Fluoresceinskom bojom na jednokratnom papiriću (Slika 13) moguće je napraviti više testova. Prvi je fluorescein test za dokaz oštećenja rožnice. Struktura rožnice je već prije opisana, a fluoresceinska boja boji samo njenu hidrofилnu stromu te kod ozljede epitelnog sloja njena stroma veže zelenu boja koja se pod plavim osvjetljenjem dodatno naglašava. Ako ozljeda seže do Descemetove membrane na tom mjestu nema strome te će se vidjeti kao područje bez obojenja. Fluoresceinskom bojom izvodi se i vrijeme razaranja suznog filma (TFBUT, engl. *tear film break-up time*). Izvodi se promatranjem obojenog suznog filma u dorzolateralnom dijelu oka nakon aplikacije boje te otvaranja vjeđe. Fiziološki TFBUT kod psa iznosi oko 20 sekundi. Aplikacijom fluoresceinske boje u oko može se provjeriti prohodnost nazolakrimalnog kanala Jonesovim testom promatranjem hoće li se boja pojaviti u nosnicama u prosjeku za 4 minute. Seidelovim testom se uz pomoć fluoresceinske boje može dijagnosticirati ruptura te istjecanje očne vodice razrjeđivanjem nanesene boje (MAGGS, 2013.).



Slika 13. Trakica s fluoresceinskom bojom

### 2.3. Uveitis i njegova etiopatogeneza

Uveitis se definira kao upala srednje očne ovojnice (lat. *uvea*). Budući da je struktura srednje očne ovojnice izrazito prokrvljena uveitis se javlja u mnogim sistemskim oboljenjima kao i kod patoloških stanja unutar oka (HENDRIX, 2021.). Uveitis može nastati kao zasebna

bolest, ali i kao posljedica promjena leće, rožnice ili bjeloočnice. Osim primarnih oftalmoloških bolesti javlja se i kao posljedica tumorskih oboljenja, imuno posredovanih bolesti ili uslijed zaraznih bolesti. Jedna od zaraznih bolesti kod koje se može javiti uveitis je i leptospiroza (HENDRIX, 2021.). U konja je opisan specifični oblik rekurentni uveitis koji se uz etiologiju vezanu za leptospirozu može javiti zbog genetske osnove za razvoj bolesti u Appaloosa pasmine konja (FRITZ i sur., 2014.) kao i u Njemačkih toplokrvnjaka (KULBROCK i sur., 2013.). Prema uzroku nastanka uveitis se može podijeliti na endogeni koji je posljedica već prije navedenih stanja i na egzogeni koji je najčešće posljedica traume, ali i mogućih toksičnih tvari kao i radijacije (HENDRIX, 2021.). Prema anatomskoj lokalizaciji uveitis se dijeli na prednji (anteriorni) i stražnji (posteriorni) (Tablica 1).

Tablica 1. Podjela uveitisa i prikaz kliničkih znakova uveitisa u pasa (prilagođeno prema MILLER, 2013. i HENDRIX, 2021.)

Zahvaćene strukture	Anteriorni uveitis		Posteriorni uveitis	
	šarenica	cilijarno tijelo	žilnica	(mrežnica)
Oftalmološke promjene	opalesciranje očne vodice		zamućenje vitreusa	
	fibrin, precipitati u prednjoj očnoj sobici, hipopion, hifema		smanjen vid	
	mioza		korioretinalni granulomi	
	smanjen IOP		ablacija mrežnice	
	episkleralna/cilijarna injekcija		krvarenja po mrežnici	
	edem rožnice		efuzija žilnice	
	šarenica (promjena boje/otečenje)		optički neuritis	
	bol			
	posteriorne sinehije			
	smanjen vid			
	hiperemija spojnice			

Uz srednju očnu ovojniciu uveitis može obuhvatiti i mrežnicu te se tada naziva korioretinitis odnosno upala žilnice i mrežnice koji više zahvaća žilnicu dok je u retinokoroiditisu primarno zahvaćena mrežnica (MILLER, 2013.). Uveitis se ovisno o tijeku može podijeliti na različite faze: akutnu, subakutnu te kroničnu (HENDRIX, 2021.).

Krvno očna barijera, koncentracija antioksidativnih tvari u očnoj vodici te sposobnost odgađanja imunskog odgovora ključni su u razvoju uveitisa. Uveitis uvijek počinje kao ozljeda anatomske strukture oka koja može biti različite etiologije te se narušava krvno očna barijera. Klinički znakovi se javljaju nakon oštećenja krvno očne barijere i posljedičnog lučenja upalnih medijatora. Krvno očna barijera predstavlja barijeru između krvi i unutarnjih struktura oka te je u prednjem dijelu barijera između krvi i očne vodice, a u stražnjem između krvi i mrežnice.

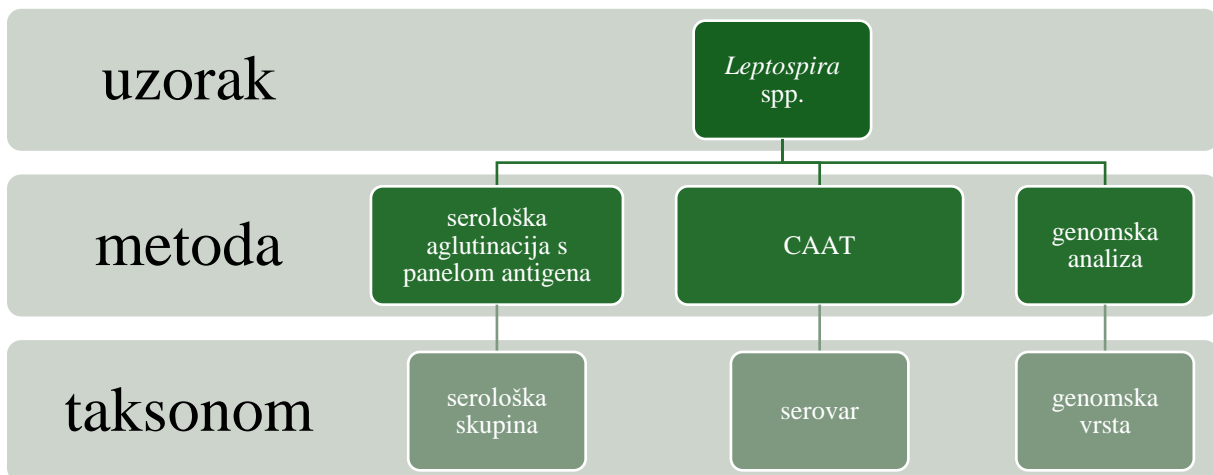
U vrlo ranim stadijima uveitisa vidljivi su kardinalni znakovi upale. Akutnu fazu karakterizira eksudat koji može biti serozni, fibrinozni, hemoragični (lat. *hyphema*) te purulentni (lat. *hypopyon*). Subakutna faza jest faza imunološkog odgovora te cijeljenja. Ako se upala ne uspije smanjiti u navedenim fazama uveitis postaje kroničan ili rekurentan (HENDRIX, 2021.). Prikazani klinički znakovi u Tablici 1 upućuju na uveitis, ali valja napomenuti kako se uz njih javljaju i nespecifični klinički znakovi koji nastaju zbog nelagode u oku poput pojačanog iscjedka, blefarospazma ili fotofobije. Kao posljedica uveitisa ponekad se može javiti odgođen odgovor na lokalne farmakološke midrijatike (MILLER, 2013.).

## 2.4. Etiologija leptospiroze

Leptospiroza je izrazito proširena reemergentna zoonoza uzrokovana gram negativnim bakterijama koje pripadaju koljenu *Spirochaetaes*, porodici *Leptospiraceae* te rodu *Leptospira* (CILIA i sur., 2021.). Bakterije iz roda *Leptospira* obligatno su aerobne (ANDRÉ-FONTAINE, 2006.), a prepoznaju se po spiralnom obliku, promjeru od 0,1  $\mu\text{m}$ , duljini od 6 do 20  $\mu\text{m}$  te karakterističnim krajevima koji nalikuju kukicama (CILIA i sur., 2021.). Leptospire su pokretne bakterije i posjeduju karakterističnu dvostruku membranu. Citoplazmatska membrana te sloj peptidoglikana stanične stjenke usko su povezani s vanjskom membranom (ADLER i DE LA PEÑA MOCTEZUMA, 2010.) unutar koje se nalaze spiralno oblikovani cilindar i dva periplazmatska biča od kojih je jedan pričvršćen subterminalno na krajeve prije navedenog staničnog cilindra (GOLDSTEIN i CHARON, 1988.). Upravo je rotacija bičeva između ovojnice i staničnog cilindra odgovorna za njihovo spiralno kretanje (GOLDSTEIN i CHARON, 1988.). Vanjska membrana sadrži i lipopolisaharid (LPS) koji predstavlja njihov glavni antigen. Strukturno je sličan LPS-u ostalih gram negativnih bakterija, ali je manje toksičan za stanice domaćina. Istraživanja su pokazala da LPS leptospira u miševa ima čak 12 puta manji letalan učinak od LPS-a bakterije *Escherichia coli* (ADLER i DE LA PEÑA MOCTEZUMA, 2010.). Membranski proteini kao što su porin OmpL1 i sekretin GspD su također antigenski aktivni (ADLER i DE LA PEÑA MOCTEZUMA, 2010.). Optimalna temperatura za rast leptospira iznosi od 28 °C do 30 °C iako raste i na 37 °C, a potreban pH je

između 7,2 i 7,4. Za rast je potrebna hranjiva podloga koju je poželjno obogatiti vitaminima B1 i B12, dugolančanim masnim kiselinama i amonijevim solima (ADLER i DE LA PEÑA MOCTEZUMA, 2010.).

Unutar roda *Leptospira* razlikujemo patogene, intermedijarne i saprofitske bakterije. Za taksonomsku razdiobu roda koristimo dva klasifikacijska sustava; serološki i molekularni. Serološki klasifikacijski sustav temelji se na reakciji aglutinacije i razvrstava bakterije iz roda *Leptospira* u različite serovarove (preko 60 apatogenih i više od 250 patogenih serovarova) (CILIA i sur., 2021.). *Leptospire* su izrazito prilagodljive te se evolucijski vješto prilagođavaju domaćinima što je temelj za nastanak serovara. Serovarovi se određuju prema ekspresiji izraženih epitopa čija se specifičnost razlikuje ovisno o sastavu i afinitetu prema određenim šećerima (ADLER i DE LA PEÑA MOCTEZUMA, 2010.). Serološka metoda koju rabimo za određivanje serovara je unakrižna aglutinacija adsorpcija (engl. *cross agglutination adsorption test*, CAAT), iznimno kompleksna i zahtijevna metoda. Antigeno slični serovarovi razvrstani su u 24 serološke skupine koje je puno jednostavnije odrediti uporabom mikroskopske aglutinacije, koja će kasnije biti detaljnije opisana (KO i sur., 2009.). Slika 14 prikazuje različite taksonomske razdiobe unutar roda *Leptospira*.



Slika 14. Prikaz metoda razlikovanja serološke skupine, serovara te vrste leptospira

Genomska klasifikacija ne podudara se s antigenskom. Ista genomska vrsta sadrži više različitih serovara i obrnuto, isti serovar može pripadati dvjema genomskim vrstama (LEVETT, 2001.). Na temelju genskih razlika danas ukupno razlikujemo 68 genomskih vrsta koje su podijeljene na patogene, intermedijarne i saprofitske vrste (GUGLIELMINI i sur., 2019.).

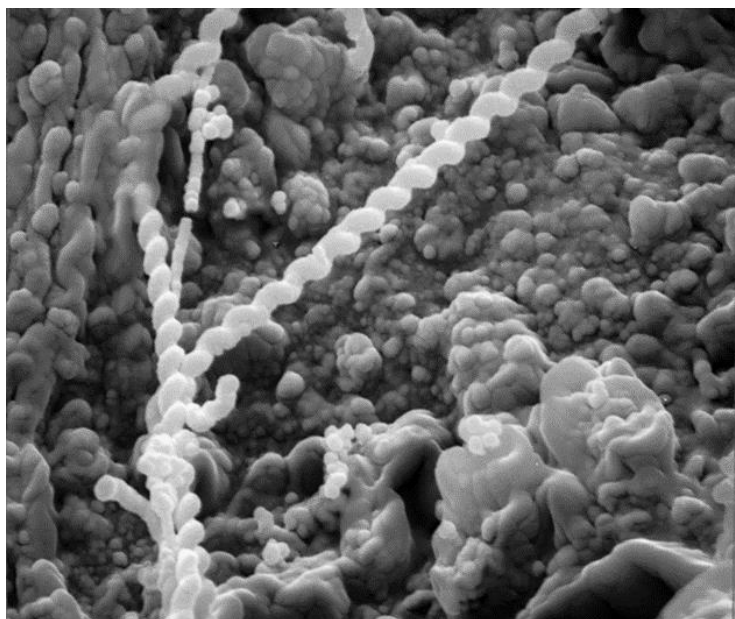
## 2.5. Epizootiologija leptospiroze

Leptospire se u rezervoarima i slučajnim domaćinima najčešće zadržavaju u proksimalnim bubrežnim kanalićima, a urinom se izlučuju intermitentno (VAN DE MAELE i sur., 2008.). Najznačajniji rezervoari leptospiroze su mali glodavci koji nakon infekcije ostaju doživotni kliconoše i ne pokazuju kliničke znakove bolesti. Važno je navesti kako i brojne druge vrste toplokrvnih životinja mogu predstavljati domaćine pojedinih serovara (SCHULLER i sur., 2015.). Ove vrste životinja u pojedinim slučajevima mogu zadržavati i izlučivati leptospire mjesecima, no nakon određenog vremena dolazi do potpune eliminacije leptospira iz organizma i ozdravljenja. Najteže kliničke oblike leptospiroze nalazimo kod tzv. „slučajnih domaćina“, odnosno onih koji se inficiraju patogenim serovarima neprilagođenim određenoj životinjskoj vrsti (GOLDSTEIN, 2010.). Leptospire mogu dulje vrijeme preživjeti i u okolišu koji postaje izvor zaraze, a pogoduju im vlažna staništa kao što su vode stajačice, dok smrzavanje znatno smanjuje njihovo preživljavanje (GOLDSTEIN, 2010.). Njihova sposobnost prilagođavanja i preživljavanja u okolišu izrazito je važna u epizootiologiji ove bolesti. Budući da im pogoduje toplije i vlažnije vrijeme globalno zatopljenje će vjerojatno imati utjecaj na prevalenciju bolesti u područjima sad svrstanim u umjereni klimatski pojas. Razumijevanje i istraživanje mehanizama preživljavanja i prilagodbe kao i njihova genoma od velike je važnosti za prevenciju bolesti (BIERQUE i sur., 2020.). Budući da leptospirama pogoduje vlažno vrijeme bolest je učestalija u kišnim razdobljima godine (GOLDSTEIN, 2010.) te pokazuje sezonski karakter i češća je u okolišu s mnogo jedinki koje žive u lošijim higijenskim uvjetima (SCHULLER i sur., 2015.). Leptospiroza se širi direktnim ili indirektnim kontaktom, a u potencijalnog domaćina ulazi preko sluznica ili oštećene kože (VAN DE MAELE i sur., 2008.). Ova bolest izrazito je proširena, a zaraziti se mogu mnoge vrste domaćih i divljih životinja, ali i čovjek.

## 2.6. Patogeneza leptospiroze

Patogeneza leptospiroze nije u potpunosti razjašnjena. Nakon ulaska u krv kroz oštećenu kožu ili sluznice (Slika 15), patogene leptospire ulaze u krvotok i uzrokuju bakterijemiju koja traje sedam do deset dana (DAROSZ i sur., 2021.). Stvaranjem specifičnih protutijela leptospire bivaju uklonjene iz cirkulacije i dijela organa, no zadržavaju se na predilekcijskim mjestima, prvenstveno proksimalnim bubrežnim kanalićima, ali i genitalnom traktu i očima (WOLLANKE i sur., 2022.).





Slika 15. Prijanjanje i prodiranje leptospira u spojnicu konja (izvor: ljubaznošću dr. Jarlath Nally)

Pretpostavlja se da su čimbenici virulencije različiti toksini, hemolizini, adhezini, ali i drugi površinski proteini koje posjeduju ili izlučuju patogene leptospire (CILIA i sur., 2021.). Pojedini autori spominju proteine vanjske membrane kao moguće molekule pomoću kojih patogena leptospira može međudjelovati s receptorima zaraženog domaćina. Neke od spomenutih molekula su laminin i glikozaminoglikan. Oni su jedni od komponenti ekstracelularnog matriksa za koje se smatra da utječu na patogenezu leptospiroze. Laminin je adhezivni glikoprotein u ekstracelularnom matriksu domaćina pomoću kojeg se leptospira može vezati na stanicu. Glikozaminoglikani su pak sastavni dijelovi proteoglikana koji su odgovorni za upravljanje signalima prihvaćenih proteina te prezentiranje stanici istih (DAROZ i sur., 2021.). Leptospire se mogu vezati i za proteine plazme, odnosno za plazminogen, plazmin, fibrinogen i trombin te mogu međudjelovati s dijelovima komplementa domaćina kao što su *C4b-binding protein*, faktor H, vitronektin te C7, C8 i C9 omogućavajući si tako preživljavanje u serumu (DAROZ i sur., 2021.). Kao što je navedeno leptospire tvore lipopolisaharid odnosno endotoksin. On je izrazito imunogen i odgovoran za razlikovanje serovara. LPS potiče adheziju neutrofila i trombocita na endotelne stanice uzrokujući tako njihovu agregaciju. Navedene promjene mogu dovesti do trombocitopenije čije se posljedice vide u vidu krvarenja, razaranja eritrocita i dr. (LEVETT, 2001.). Kao dodatni čimbenici u prethodno navedenim stanjima sudjeluju i hemolizini pojedinih serovara (ADLER i DE LA PEÑA MOCTEZUMA, 2010.). Prijanjanje bakterija na endotel malih krvnih žila uzrokuje oštećenje endotela i posljedično ishemične ozljede organa, prvenstveno bubrega, jetre, pluća,

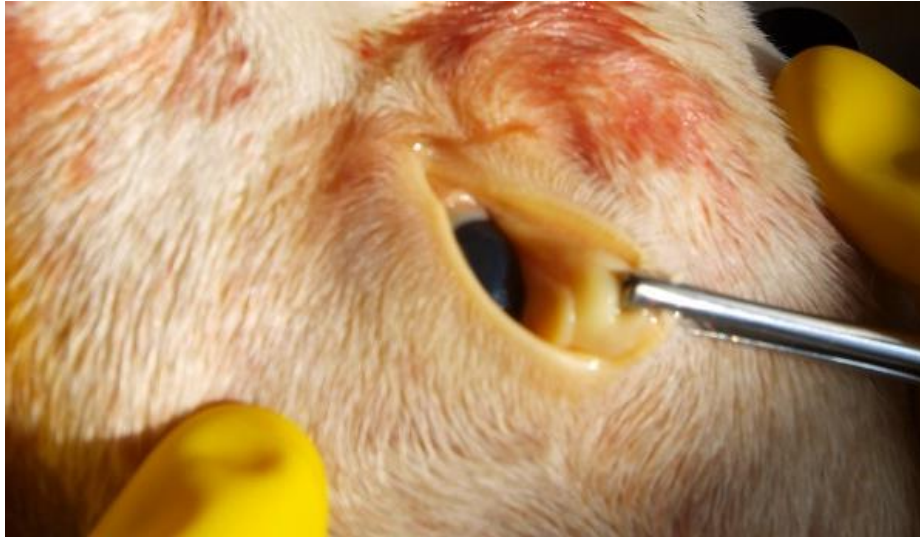meninga, posteljice i mišića. Ishemična oštećenja mogu rezultirati krvarenjem ili žuticom (DAROZ i sur., 2021.).

U ovom poglavlju važno je razjasniti dosadašnje spoznaje koje se tiču patogeneze oftalmoloških promjena. Različiti organizmi različito reagiraju na infekciju što je u idućim poglavljima dodatno objašnjeno. Kao što je patogeneza sistemske leptospiroze kompleksna tako je i utjecaj na organ vida složen i raznolik. Promjene na oku vjerojatno nastaju uslijed migracije protutijela u prednju očnu sobicu. Oko je jedan od organa koji ima sposobnost odgađanja imunogenog odgovora što je obrambeni mehanizam koji smanjuje mogućnost upale i posljedičnih ozljeda. Upala je prijeko potrebna za rješavanje infekcije i patogena, ali ako je ona prejak može dovesti do trajnih oštećenja što može prognostički biti izrazito loše radi li se o vrlo specifičnim dijelovima oka kao što su endotel rožnice ili živčani dijelovi mrežnice koji nemaju sposobnost regeneracije (VERMA i STEVENSON, 2012.). Također novija istraživanja navode kako su kronične promjene na očima u konja zapravo posljedica stvaranje biofilma (RISTOW i sur., 2008.) do kojeg dolazi nakon leptospiremije (SYKES i sur., 2023.). Upravo stvaranje biofilma na živim i neživim površinama vjerojatno doprinosi širenju bolesti zbog produljenog preživljavanja bakterija (RISTOW i sur., 2008.). O biofilmu, njegovom nastanku i ulozi biti će više govora u poglavlju o leptospirozi konja.

## **2.7. Leptospiroza u pasa – oftalmološke promjene**

Pas se smatra rezervoarom za serovar *Canicola*, ali se inficirati može i brojnim drugim serovarima. U pasa se, uz serovar *Canicola*, najčešće utvrđuju infekcije serovarima iz seroloških skupina *Icterohaemorrhagiae*, *Grippotyphosa*, *Pomona*, *Australis* i *Sejroe* (SCHULLER i sur., 2015.).

Klinička slika leptospiroze u pasa je vrlo raznolika. Razlikujemo subkliničke, blage i teške kliničke oblike, koji se očituju oštećenjem bubrega i jetre (VAN DE MAELE i sur., 2008.) Centrolobularna nekroza jetre i oštećenja stanica jetre i žučnih kanalića dovode do ikterusa odnosno žutice koju često zamjećujemo i prilikom oftalmoloških pregleda (Slika 16). Edemi i diseminirana intravaskularna koagulacija mogu nastati uslijed djelovanja leptospira na endotel tijekom prvih dana infekcije. Ostali organski sustavi također mogu biti zahvaćeni što može dovesti do meningitisa, promjena na plućima u vidu krvarenja (leptospirozni plućni hemoragijski sindrom) i do oftalmoloških promjena (GOLDSTEIN, 2010.).



Slika 16. Ikterične spojnice psa s leptospirozom (izvor: arhiva Zavoda za mikrobiologiju i zarazne bolesti s klinikom Veterinarskog fakulteta Sveučilišta u Zagrebu)

Oftalmološke promjene u pasa s leptospirozom uočene su i opisane samo u pojedinim slučajevima. Vaskulitis koji nastaje posljedično samom djelovanju bakterija može dovesti i do uveitisa (TOWNSEND i sur., 2006.), odnosno upale srednje očne ovojnice. Navedena promjena česta je posljedica leptospiroze u konja i ljudi. U pasa se sporadično opisuju i druge promjene poput promjena boje šarenice koja je uočena u zasada jednom opisanom slučaju nakon leptospiroze, a objašnjava se depozitom bilirubina u šarenici bez pigmenta (GALLAGHER, 2011.), ili hifema u drugom slučaju (TOWNSEND i sur., 2006.). Uslijed leptospiroze se mogu javiti i promjene u obliku ablacije mrežnice ili krvarenja na mrežnici (WEBB i CULLEN, 2021.). Opisan je i slučaj u kojemu je jedan od malog broja kliničkih znakova bio bilateralni panuveitis (TOWNSEND i sur., 2006.). Leptospiroza pasa s oftalmološkim očitovanjima nije često opisivana stoga se javlja potreba za daljnjim istraživanjima.

## **2.8. Leptospiroza u konja – oftalmološke promjene**

Leptospiroza u konja, kao i u ostalih životinja, može uzrokovati različite kliničke znakove. Zatajenje bubrega, oštećenje jetre i leptospirozni plućni hemoragijski sindrom vrlo su rijetki u konja (FRELLSTEDT, 2009.). Puno češće, kao i u ostalih farmskih životinja, infekcija u gravidnih životinja može uzrokovati placentitis, pobačaj ili mrtvorodenje. Pobačaji u kobila uzrokovani leptospirama najčešće se javljaju bez prethodnih kliničkih znakova i u kasnoj fazi graviditeta, a gravidne kobile mogu širiti bakteriju urinom i do 14 tjedana nakon infekcije (VERMA i sur., 2013.).

Druga, vrlo česta manifestacija leptospiroze u konja je pojava rekurentnog uveitisa (ERU, engl. *equine recurrent uveitis*) (ADLER i DE LA PEÑA MOCTEZUMA, 2010.) koji je izrazito proširen te se smatra jednim od glavnih uzroka sljepoće u konja (VERMA i sur., 2013.). U Europi ERU najčešće uzrokuje serovar Grippotyphosa (DIVERS, 2015.). Bolest se najčešće očituje na oba oka te ima velik utjecaj na vrijednost životinje (ARRIETA-BECHARA i CARRASCAL-MALDONADO, 2022.).

Moguću ključnu ulogu u patogenezi ovog oblika bolesti ima autoimuna reakcija tijekom koje se protutijela na antigen leptospire vežu i oštećuju tkivo leće, rožnice te mrežnice (DIVERS i sur., 2019.) putem T limfocita koji su u tkivu oka još od prvotne infekcije. Oni se reaktiviraju zbog ponovnog izlaganja antigenu ili pak izlaganja autoantigena koji je sličan leptospirama (FRELLSTEDT, 2009.). Žive leptospire se mogu naći u očnoj vodici ili staklastom tijelu inficiranih konja, a titar protutijela u istim može biti i do četiri puta veći nego u serumu (DIVERS i sur., 2019.).

Novija istraživanja upućuju na značaj stvaranja biofilma kojeg tvore leptospire u određenim strukturama oka, a prisustvo kojeg bi moglo objasniti brojne nepoznanice vezane uz ERU. Biofilm zapravo predstavlja organizirano stanje bakterija koje se nalaze u ekstracelularnom matriksu sastavljenom uglavnom od proteina dok su pričvršćene na određenu podlogu (JAMAL i sur., 2018.). Kako je staklasto tijelo sastavljeno većinom od vode i kolagenih vlakana ono predstavlja odličan medij za tvorbu biofilma u živom organizmu, a ERU pokazuje mnoge znakove infekcija uzrokovanih biofilmom. Takve infekcije najčešće su kroničnog tijeka, a za biofilmom inducirane upale karakteristična je otpornost na djelovanje antibiotika i imunološkog odgovora makroorganizma (ACKERMANN i sur., 2021.).

ERU predstavlja kronični oblik uveitisa kojeg karakteriziraju epizode upale žilnice i periodi bez jasno izraženih kliničkih znakova (ARRIETA-BECHARA i CARRASCAL-MALDONADO, 2022.). Stanje mirovanja odnosno vremenski period bez izraženih kliničkih znakova može trajati od dva tjedna pa do preko godine dana (WOLLANKE i sur., 2022.). U akutnom stadiju bolesti moguće je primijetiti blefarospazam, povećanu proizvodnju suza, kemozu, miozu, smanjen očni tlak, opalesciranje očne vodice, iritis te fotofobiju (FRELLSTEDT, 2009.). ERU može uzrokovati promjene na rožnici, u prednjoj i stražnjoj očnoj sobici (DIVERS, 2015.).

## **2.9. Leptospiroza u ljudi – oftalmološke promjene**

Leptospiroza predstavlja geografski najprošireniju zoonozu (LEVETT, 2001.). Neke od rizičnih skupina ljudi su farmeri, ljudi koji borave u močvarnim područjima, na poljima riže ili

sličnim kulturama, kao i sportaši izloženi vodi (HAAKE i LEVETT, 2014.). Valja ponoviti kako je bolest učestalija u toplijim i vlažnijim klimama (LEVETT, 2001.). Raspon inkubacije iznosi 3 do 30 dana, a bolest se može podijeliti na septikemijsku fazu s vrućicom te imunološku fazu s mogućom pojavom žutice (ARRIETA-BECHARA i CARRASCAL-MALDONADO, 2022.). Od kliničkih znakova u ljudi se najčešće opisuje vrućica i glavobolja s mogućom fotofobijom, a javlja se i bol u mišićima. Za gastrointestinalne simptome i akutno zatajenje bubrega se može reći da su uobičajeni za leptospirozu ljudi. Ako je prisutno zatajenje bubrega, žutica i povećana sklonost krvarenju, bolest se opisuje kao Weil-ova bolest koja se smatra najtežim kliničkim oblikom leptospiroze ljudi (HAAKE i LEVETT, 2014.). Jedna od prvih oftalmoloških promjena u leptospiroze ljudi je kemoza (ARRIETA-BECHARA i CARRASCAL-MALDONADO, 2022.). Uz nju često se javlja hiperemija spojnice bez gnojnog iscjetka. Mogu se javiti i subkonjunktivalna krvarenja sa žuticom (HAAKE i LEVETT, 2014.). Brz razvoj katarakte i glaukoma također se mogu povezati s infekcijom leptospirama (ARRIETA-BECHARA i CARRASCAL-MALDONADO, 2022.).

Najčešća komplikacija leptospiroze u ljudi je uveitis koji može biti jednostran ili obostran, a najčešće se očituje u periodu od dva tjedna do šest mjeseci nakon infekcije. U ljudi je najčešći anteriorni uveitis, ali se može očitovati i kao panuveitis. Prognoza je povoljna te se većina ljudi oporavi, a vid se nakon uveitisa, ako je bio ugrožen, vraća u fiziološko stanje (ARRIETA-BECHARA i CARRASCAL-MALDONADO, 2022.).

## **2.10. Dijagnostika leptospiroze**


Sumnja na leptospirozu postavlja se na temelju epizootioloških i kliničkih podataka, a dijagnoza mora biti potvrđena laboratorijskim pretragama (SAMROT i sur., 2021.). Postoje razne laboratorijske dijagnostičke metode pomoću kojih se može postaviti dijagnoza, a one se mogu podijeliti na one pomoću kojih dokazujemo uzročnika i one koje dokazuju prisustvo specifičnih protutijela. Prvih pet do sedam dana bolesti, ako životinja nije dobivala antimikrobnu terapiju, uzročnika možemo dokazati izdvajanjem ili molekularnim metodama. Leptospire se u to vrijeme mogu pronaći u krvi, cerebrospinalnoj tekućini i zapravo većini parenhimskih organa u koje dospijevaju krvlju. Valja napomenuti kako se nakon prvog tjedna bolesti leptospire izlučuju urinom (MILAS i sur., 2013.). Obzirom da je izdvajanje leptospira vrlo dugotrajno i zahtijeva specijalizirane laboratorije, za dokaz leptospira u kliničkom materijalu često koristimo molekularnu metodu lančane reakcije polimerazom. Direktne metode dijagnostike kao što je mikroskopiranje pojedinih preparata pomoću mikroskopa s tamnim vidnim poljem, kao i imunohistokemijsko bojenje (SAMROT i sur., 2021.) također

moгу poslužiti ako je oprema ograničena, ali je njihova dosljednost i vjerodostojnost upitna. Protutijela se kod leptospiroze stvaraju petog do sedmog dana bolesti pa je često potrebno pretražiti parne serume odnosno dva uzorka seruma uzorkovanih u razmaku od 10 do 14 dana. Ukoliko je vidljivo četverostruko povećanje titra utoliko se zasigurno radi o akutnoj infekciji. Serološka metoda mikroskopske aglutinacije je zlatni standard za dijagnostiku leptospiroze. U sljedećim poglavljima biti će opisane dvije najčešće korištene dijagnostičke metode: test mikroskopske aglutinacije i lančana reakcija polimerazom.

#### 2.10.1. Mikroskopska aglutinacija (MAT)


Mikroskopska aglutinacija temelji se na reakciji antigena i odgovarajućih specifičnih protutijela (GORIS i HARTSKEERL, 2014.). Martin i Pettit prvi su je puta opisali 1918. godine (MUSSO i LA SCOLA, 2013.). Većina slučajeva leptospiroze je dijagnosticirana ovom metodom koja je ujedno i referentna metoda dijagnostike (MILAS i sur., 2013.). Mikroskopska aglutinacija vrlo je specifična metoda, ali budući da leptospire pokazuju izrazitu heterogenost, u testu se ne koristi samo jedan već niz različitih antigena koje nazivamo panel (BUDIHAL, 2014.). Panel antigena sadrži predstavnike svih serovare koji se nalaze u određenom epizootiološkom području ili barem predstavnike njihovih seroloških skupina. Loše izabran panel antigena može rezultirati lažno negativnim testom te krivim tumačenjem rezultata (MILAS i sur., 2013.). Serijskim razrjeđenjima seruma te njihovom inkubacijom s antigenom određuje se titar, odnosno najveće razrjeđenje seruma u kojem je još prisutna aglutinacija više od 50 % leptospira. Korištenjem različitih antigena ovim testom važno je odrediti i vjerojatno infektivnu serološku skupinu odnosno onu serološku skupinu kojoj pripada soj koji je uzrokovao infekciju (GORIS i HARTSKEERL, 2014.). Tumačenje rezultata dobivenih mikroskopskom aglutinacijom poprilično je otežano jer se u inficiranom organizmu na početku infekcije tvore IgM protutijela koja često reagiraju i s drugim serovarima iz panela (tzv. koaglutinacije). Također se može pojaviti takozvana paradoksalna reakcija koja upućuje na najveći humoralni odgovor na serovar koji zapravo nije glavni uzročnik bolesti. Mikroskopskom aglutinacijom moguće je dobiti negativan rezultat u ranim stadijima bolesti dok se još nije stvorila dovoljna odnosno ona količina protutijela koju možemo detektirati testom. Tumačenje nalaza ovisit će i o geografskom području i inficiranoj vrsti. Za očekivati je da u epizootiološkoj jedinici u kojoj je velika prevalencija leptospiroze rezidualni titar bude viši od onoga u području u kojem je potvrđeno tek nekoliko slučajeva. Također, serološki odgovor na serovar koji nije prilagođen domaćinu rezultirati će stvaranjem višeg titra (MILAS i sur., 2013.).

Postupak izvođenja mikroskopske aglutinacije izvodi se pomoću ispitujućeg seruma i antigena koji nije stariji od deset dana. Antigenu, odnosno živim leptospirama, utvrđuje se kvaliteta mikroskopiranjem u tamnom polju. Sama aglutinacija se odvija u mikrotitracijskim pliticama (Slika 17) u kojima se različita razrjeđenja seruma pretražuju sa nizom antigena iz panela.

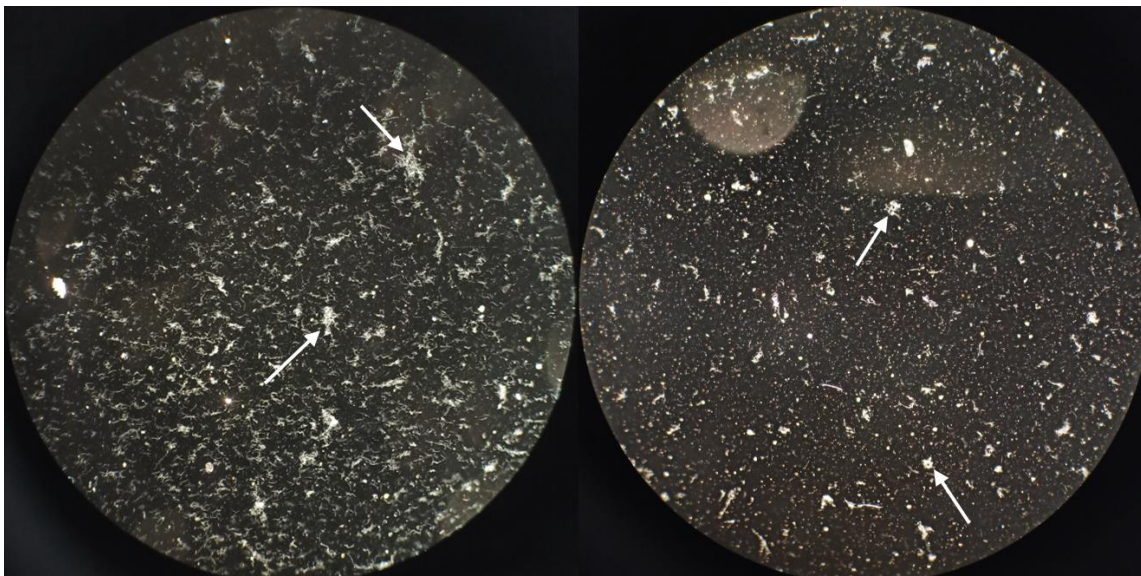


Slika 17. Mikrotitracijska plitica

Kao medij za razrjeđivanje koristi se fosfatni pufer. Pomoću pipete se rade dvostruka razrjeđenja seruma u koja se dodaje antigen. Mikrotitracijske jažice inkubiraju se dva sata pri temperaturi od 28 °C do 30 °C. Nakon inkubacije, iz jažice se mikrobiološkom ušicom kap stavlja se na predmetno stakalce te se pomoću mikroskopa s tamnim poljem utvrđuje udio leptospira te njihovih aglutinata. Najveće razrjeđenje seruma u kojoj je još vidljiva pozitivna reakcija, odnosno u kojoj ima dovoljno protutijela koja bi aglutinirala minimalno 50 % leptospira označuje se kao titar za istraživani serum. Slika 18 prikazuje žive leptospire odnosno antigen, a Slika 19 prikazuje aglutinate leptospira i protutijela pozitivnih seruma nakon inkubacije u mikrotitracijskim pliticama. Aglutinatsi su označeni strelicama.



Slika 18. Prikaz živih leptospira pod mikroskopom s tamnim poljem



Slika 19. Prikaz aglutinata antigena i protutijela nakon inkubacije MAT-a

Laboratorij mora provoditi testove verifikacije kako bi se pomoću standardiziranih hiperimunih seruma utvrdila postojanost antigena korištenih u dijagnostičke svrhe te vjerodostojnost provedenog testiranja.

#### 2.10.2. Lančana reakcija polimerazom (PCR)

Lančana reakcija polimerazom molekularna je metoda umnažanja određenog, specifičnog odsječka molekule DNA u in vitro uvjetima. PCR je otkriven 1983. godine što ga svrstava u novije laboratorijske metode dijagnostike, no zbog svoje specifičnosti i osjetljivosti danas je jedna od najčešće korištenih dijagnostičkih metoda raznih zaraznih bolesti. Prije provođenja ove metode potrebno je izdvojiti DNK (deoksiribonukleinsku kiselinu) iz istraživanog uzorka. Također kako bi reakcija bila uspješna potreban je pufer, smjesa deoksiribonukleotida svojstvenih za DNK te mješavina parova početnica. Najvažniji dio po kojem je i metoda dobila naziv jest termostabilni enzim polimeraza. Metoda se zasniva na ponavljajućim ciklusima. Svaki ciklus se sastoji od tri koraka te se oni ponavljaju 30 do 35 puta što ovisi o protokolu specifične pretrage. Prvo se odvija denaturacija odnosno razdvajanje dva lanca molekule DNK pomoću visoke temperature od 93 °C do 95 °C svega jednu minutu. Slijedi faza spajanja početnica na komplementarna mjesta, odnosno na mjesta dijelova genoma za koji su početnice specifične. Početnice zapravo određuju dijelove DNK molekule koji se žele dokazati u istraživanom uzorku. Ova reakcija se odvija 45 sekundi na 50 °C do 60 °C. Nakon navedene faze u smjesi se nalaze jednostruki lanci DNK molekule s pričvršćenim početnicama koje omeđuju ciljne dijelove molekule. Kako bi prije navedeni enzim mogao djelovati potrebno je



ponovno zagrijati smjesu na 72 °C na dvije minute. U tom periodu polimeraza nastavlja niz započet početnicama te stvara novi komplementarni lanac vežući slobodne deoksiribonukleotide. Navedeni ciklusi se ponavljaju te količina genetskog materijala kojeg omeđuju početnice raste eksponencijalno. Nakon niza PCR ciklusa dobiva se produkt pun genetskog materijala. Kako bi se on vizualizirao radi se elektroforeza u agaroznom gelu. U jažice napravljene u gelu stavlja se dobiveni materijal te fluorescentna boja koja oboji PCR produkte. Posredstvom električne struje produkti na temelju svoje duljine odnosno mase putuju u agaroznom gelu prema anodi jer su negativno nabijeni. Ako je u komori s ultraljubičastim (UV) svjetlom vidljiv trag na gelu nakon elektroforeze reakcija se smatra pozitivnom. U novije vrijeme koristi se i PCR u stvarnom vremenu (engl. *real time PCR*). Reakcija u ovoj metodi vrlo je slična klasičnom PCR-u te ona umnaža, detektira i kvantificira ciljani odsječak DNK molekule. Uz pomoć naprednije tehnologije i računala obilježavaju se DNK produkti fluorescirajućim probama koje se odmah u stvarnom vremenu detektiraju u računalu. Njihov intenzitet ovisi o količini nastalog produkta te se navedeni podatci mogu koristiti za daljnju analizu.

Ovom metodom dokazuje se prisutstvo genetskog materijala leptospira u istraživanom uzorku, a u svakoj reakciji koriste se kontrolni uzorci odnosno pozitivna i negativna kontrola kako bi se isključila moguća kontaminacija ili pak određeni nedostatak reakcijske smjese (TERPSTRA, 2003.). Važno je napomenuti kako je PCR izrazito osjetljiva metoda koja u istraživanom uzorku može detektirati DNK svega desetak leptospira (BUDIHAL, 2014.). Za dijagnostiku leptospiroze pasa mogu se koristiti različiti ciljni geni. Za patogene leptospire specifičan je lipL32/hap1 gen kao i 16S rRNK (ribosomska ribonukleinska kiselina).

Rezultate PCR-a uvijek treba tumačiti uz rezultate mikroskopske aglutinacije i kliničkog nalaza kako bi dijagnoza bila potpuna (SCHULLER i sur., 2015.).

## **2.11. Liječenje i prevencija leptospiroze u pasa**

Liječenje leptospiroze u pasa valja započeti već u ranom stadiju bolesti. Najčešće su u upotrebi intravenski penicilinski antibiotici i/ili oralni doksiciklini. Kako bi se korigirala sva stanja koja uzrokuju leptospire valja krenuti u terapiju akutnog zatajenja bubrega, hepatopatija, problema s plućima ili s hemostatskim mehanizmom (SCHULLER i sur., 2015.). Ako su prisutne oftalmološke promjene, ovisno o njihovoj naravi, liječenje je simptomatsko.

Najučinkovitiji način prevencije leptospiroze u pasa je cijepljenje. Cjepivo protiv leptospiroze pripada neobaveznim cjevivima te se vlasnici odlučuju cijepiti ili ne ovisno o načinu života psa i epizootiološkim čimbenicima. Primovakcijacija se odvija dvokratnim

cijepljenjem u razmaku od 3 do 4 tjedna. Docijepljivanje se provodi u godišnjim razmacima za sve pse sa većim rizikom zaraze. Također treba reći da bi se primovakcinacija trebala ponoviti ako pas nije cijepljen protiv leptospiroze najmanje 18 mjeseci (SCHULLER i sur., 2015.). Iako je cijepljenje vrlo učinkovit način prevencije, valja imati na umu izrazitu heterogenost unutar roda *Leptospira* i nedostatak unakrižne imunosti između seroloških skupina. Cjepiva bi antigeno trebala biti prilagođena području na kojem se rabe, odnosno sadržavati one serovare koji su na tom geografskom području najčešći.

### 3. MATERIJAL I METODE

Ovaj diplomski rad temelji se na retrospektivnom istraživanju i analizi arhivskih podataka iz računalnog sustava za praćenja pacijenata Veterinarskog fakulteta Sveučilišta u Zagrebu. U istraživanje su uključeni podatci dobiveni tijekom pregleda i hospitalizacije pasa zaprimljenih na Klinici za zarazne bolesti Veterinarskog fakulteta Sveučilišta u Zagrebu u kojih je potvrđena leptospiroza. Psima pozitivnim na leptospirozu smatrali su se oni s titrom  $\geq 1:800$  utvrđenim MAT-om ili pozitivnim nalazom PCR-a. Molekularna dijagnostika temeljila se na lančanoj reakciji polimerazom u stvarnom vremenu kojom se u dostavljenom uzorku dokazivalo prisustvo *lipL32* gena, specifičnog za patogene leptospire. Vjerojatno infektivnom serološkom skupinom smatrana je ona čiji su predstavnici u reakciji mikroskopske aglutinacije reagirali s najvišim titrom. Ako je s istim titrom reagiralo više od jednog serovara iz različitih seroloških skupina, pripadnost serološkoj skupini nije se mogla odrediti, te su ti izolati označeni kao nedeterminirani. Istraživanje, odnosno prikupljanje podataka započelo je 1. ožujka 2024., a u istraživanje su uključeni podatci pacijenata zaprimljenih u vremenskom periodu od 10 mjeseci odnosno od 1. rujna 2023. do 1. srpnja 2024.

Pretraživanjem arhivskih podataka iz računalnog sustava svi podatci od interesa zabilježeni su u tablicu u programu MS Office Excel koja je korištena za daljnju obradu prikupljenih podataka. Ekstrapolirani podatci uključivali su:

1. Datum primitka pacijenta na Klinici za zarazne bolesti Veterinarskog fakulteta Sveučilišta u Zagrebu, spol, pasminu i dob.
2. Kliničke znakove zabilježene tijekom izvođenja općeg kliničkog pregleda pacijenata zaprimljenih na Klinici za zarazne bolesti Veterinarskog fakulteta Sveučilišta u Zagrebu.
3. Nalaze dijagnostičkih pretraga provedenih nakon što se na temelju anamnestičkih podataka i nalaza dobivenih kliničkom pretragom postavila sumnja na leptospirozu. Uzorkovali su se uzorci seruma, pune krvi i/ili urina za mikroskopsku aglutinaciju odnosno PCR, ako životinje prethodno nisu dobivale antimikrobnu terapiju. Ako je bolest završila uginućem uzorkovao se uzorak očne vodice te staklastog tijela punkcijom za daljnje serološke (MAT) te molekularne (PCR) analize.
4. Podatke oftalmološkog pregleda nakon postavljene dijagnoze leptospiroze. Oftalmološki pregledi učinjeni su koristeći povećanje pomoću prijenosne slit lampe s plavim svjetlom (Kowa genesis®), vrijednosti očnog tlaka izmjerene su povratnom tonometrijom dok se za pregled pozadine koristila indirektna oftalmoskopija pomoću lupa jačine 20 D i 28 D.

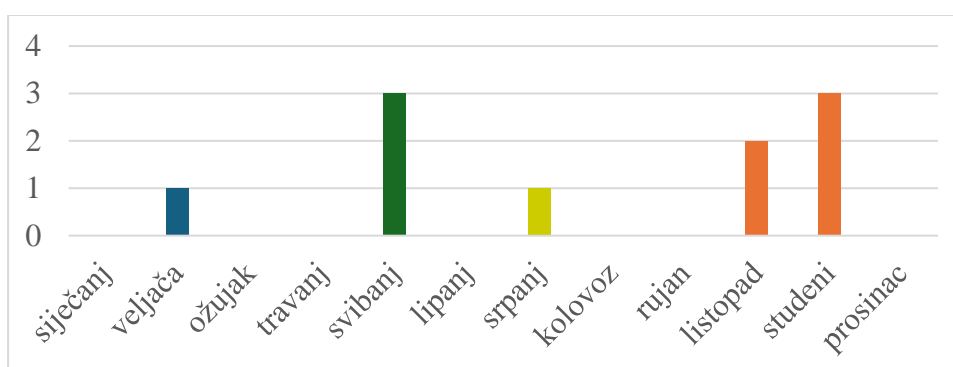
Prema klasifikaciji HENDRIX, 2021. uočene oftalmološke promjene razvrstane su u dvije skupine: anteriorni i posteriorni uveitis. Kao referentne vrijednosti očnog tlaka mjenjenih povratnom metodom preuzete su vrijednosti iz istraživanja KOVALCUKA i sur., 2024. te su se kao snižene vrijednosti očnog tlaka u ovom istraživanju smatrale sve vrijednosti  $\leq 15$  mmHg. Hipertenzivnim pacijentima smatrali su se oni sa sistoločkim krvnim tlakom višim od 160 mmHg (IRIS klasifikacija; engl. *International Renal Interest Society*).

Za statističku obradu podataka kao i za grafičke prikaze rezultata korišten je računalni program Microsoft Excel.

#### 4. REZULTATI

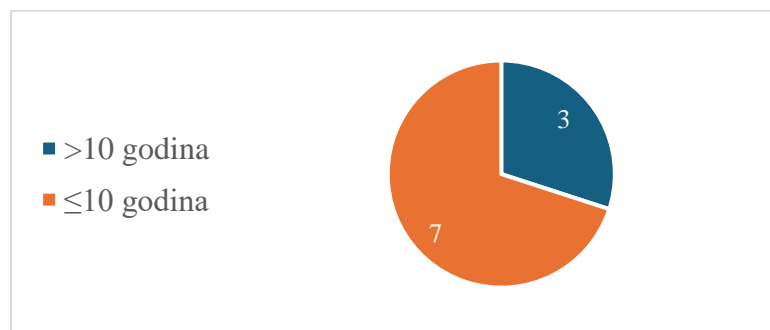
U navedenom razdoblju na Kliniku za zarazne bolesti Veterinarskog fakulteta Sveučilišta u Zagrebu zaprimljeno je ukupno 12 pasa kod kojih je postavljena sumnja na leptospirozu. Parametri potrebni za potvrdu dijagnoze, kako je opisano u ovom istraživanju, potvrđeni su u 10 pasa. Ukupno je pregledano 20 očiju.

Tijekom ovog istraživanja zabilježena je izrazita sezonalnost. Datumi primitka pacijenata pokazuju kako je 50 % pasa s leptospirozom (5/10) zaprimljeno u jesen, 30 % (3/10) tijekom proljeća dok je tijekom ljeta i zime zaprimljena samo po jedna životinja (Slika 20).



Slika 20. Broj zaprimljenih pacijenata po mjesecima (plavo – zima, zeleno – proljeće, žuto – ljeto, narančasto – jesen)

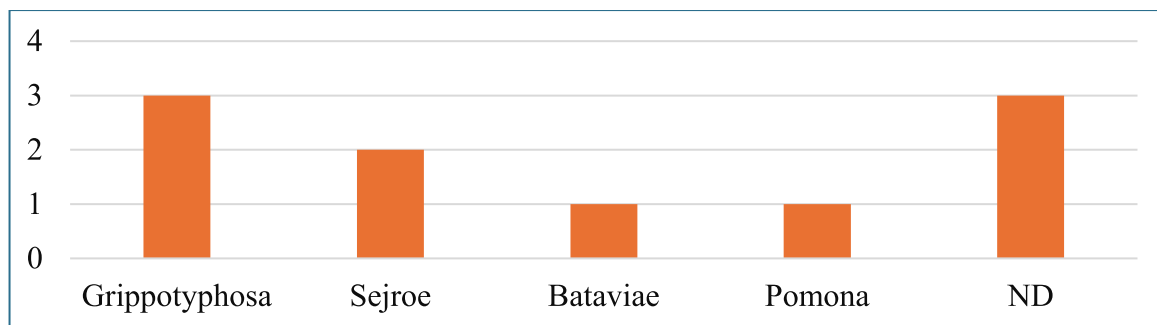
Ukupno 60 % (6/10) zaprimljenih pasa bili su mužjaci, a 40 % (4/10) ženke. Njih 40 % (4/10) je bilo križane pasmine dok je 60 % (6/10) pasa bilo čistokrvno. Prosječna dob pasa koji su uključeni u istraživanje bila je 7,5 (raspon 1-13) godina. Većina zaprimljenih životinja bila je u dobi do deset godina (7/10; 70 %) (Slika 21).



Slika 21. Raspodjela pacijenata po dobi

U zaprimljenih pasa utvrđene su četiri vjerojatno infektivne serološke skupine, od kojih je najučestalija bila serološka skupina Grippotyphosa. U 20 % (2/10) pasa se, zbog pojave

koagulacija u istom titru, nije mogla utvrditi vjerojatno infektivna serološka skupina pa smo te pse označili oznakom ND (nedeterminirano). Važno je napomenuti da titar protutijela na leptospire u parnom serumu jednog pacijenta nije rastao što upućuje na kroničnu infekciju ili rezidualni titar koji smo također označili oznakom ND (Slika 22).



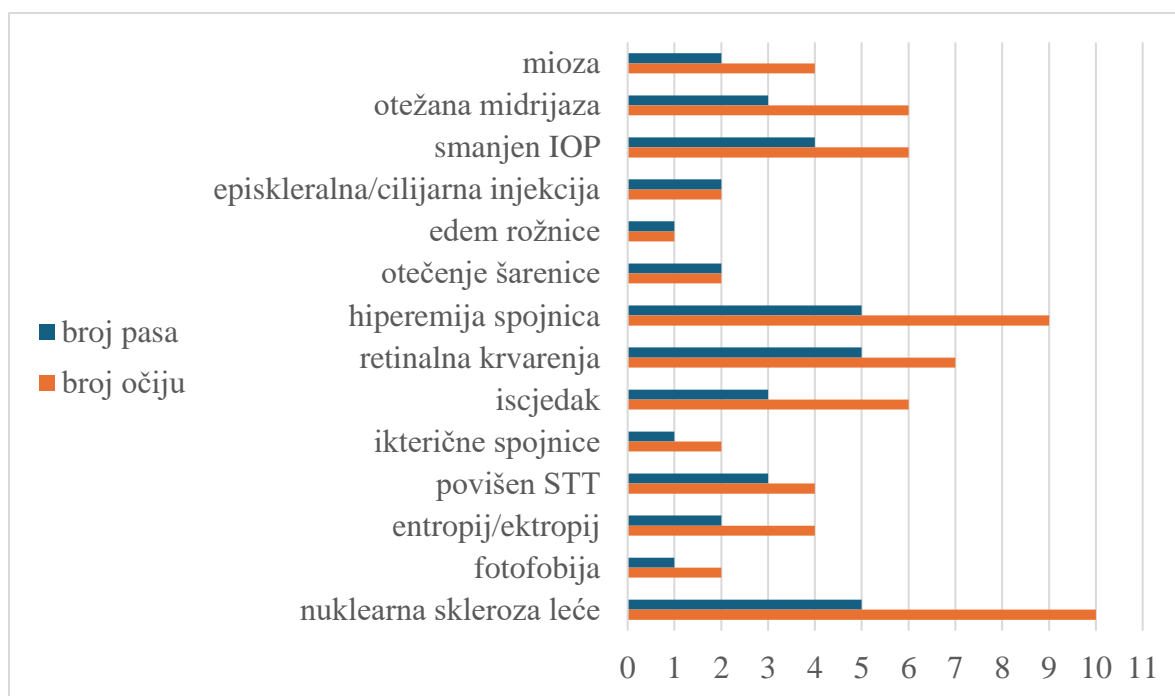
Slika 22. Učestalost vjerojatno infektivne serološke skupine leptospira

U arhivi podataka bili su dostupni podatci o serološkim i molekularnim pretragama postmortalno uzrokovanih uzoraka staklastog tijela i očne vodice tri pacijenta kojima je dijagnosticirana leptospiroza (Tablica 2).

Tablica 2. Prikaz rezultata serološkog i molekularnog pretraživanja staklastog tijela i očne vodice

Redni broj pacijenta	metoda	1		2		3	
		serološka	molekularna	serološka	molekularna	serološka	molekularna
uzorak	očna vodica	neg.	L poz.	neg.	neg.	L i D poz.	neg.
	staklasto tijelo	L poz.	neg.	neg.	neg.	L poz.	neg.

Pregledano je ukupno 20 očiju od 10 pasa te je svako pregledano oko pokazivalo neku oftalmološku promjenu (Slika 23). Uočene promjene razvrstane su u prethodno određene skupine: anteriorni i posteriorni uveitis te ostale oftalmološke promjene koje su posljedica anatomskih ili degenerativnih promjena. U dva oka jednog psa uočene oftalmološke promjene mogu se svrstati u znakove anteriornog uveitisa, ali su isti posljedica anatomskih promjena. Ukupno 13 očiju (7 pasa) pokazivalo je znakove anteriornog uveitisa koje se mogu povezati s leptospirozom. U 7 očiju uočeni su znakovi posteriornog uveitisa. Od svih očiju s uveitisom u 5 očiju (4 psa) je uočen i anteriorni i posteriorni uveitis. Kako bi se povezale uočene oftalmološke promjene promatrane su i vrijednosti sistemskog krvnog tlaka kao i vjerojatno infektivne serološke skupine (Tablica 3).



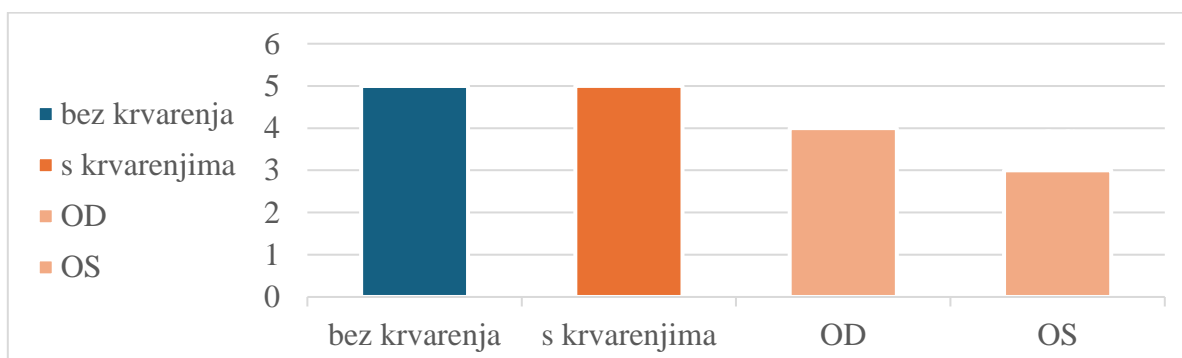
Slika 23. Grafički prikaz učestalosti oftalmoloških promjena u istraživanim pasa

Tablica 3. Klinički znakovi utvrđeni općim kliničkim i oftalmološkim pregledom (1 – jednostrano, 2 – obostrano) i determinacija vjerojatno infektivne serološke skupine

Redni broj pacijenta		1	2	3	4	5	6	7	8	9	10
Oftalmološka promjena		Broj zahvaćenih očiju po pacijentu									
<b>Anteriorni uveitis</b>	mioza	2	2								
	otežana midrijaza	2		2				2			
	smanjen IOP						2	1	2		1
	episkleralna/cilijarna injekcija								1		1
	edem rožnice										1
	otečenje šarenice							1	1		
	hiperemija spojnice	2		2		2	2		1		
<b>Posteriorski uveitis</b>	retinalna krvarenja		2	1	1				1		2
<b>Ostale oftalmološke promjene *</b>	iscjedak	2			2	2					
	ikterične spojnice									2	
	povišen STT	1				2	1				
	entropij/ektropij					2	2				
	fotofobija			2							
	nuklearna skleroza leće	2		2	2					2	2
<b>Sistolčki krvni tlak</b>	mmHg	180	140	210	175	130	130	150	180	150	125
<b>Vjerojatno infektivna ser. skupina</b>		Sej	Grpth	Bat	Grpth	Sej	ND	ND	Pom	ND	Grpth

\* utvrđene promjene povezuju sa drugim oftalmološkim dijagnozama

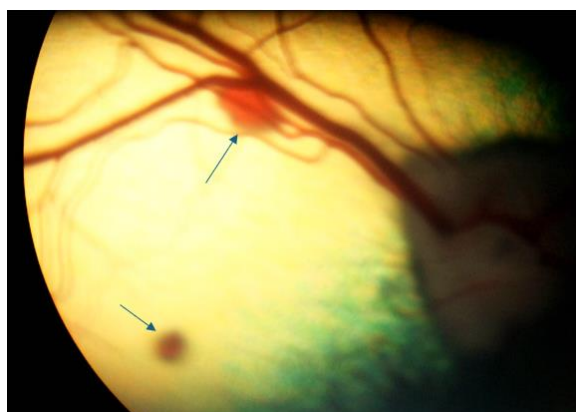
Najučestalija oftalmološka promjena zabilježena tijekom ovog istraživanja bila su retinalna krvarenja (Slika 24, 25, 26 i 27).



Slika 24. Grafički prikaz učestalosti retinalnih krvarenja te zahvaćenost lijevog odnosno desnog oka

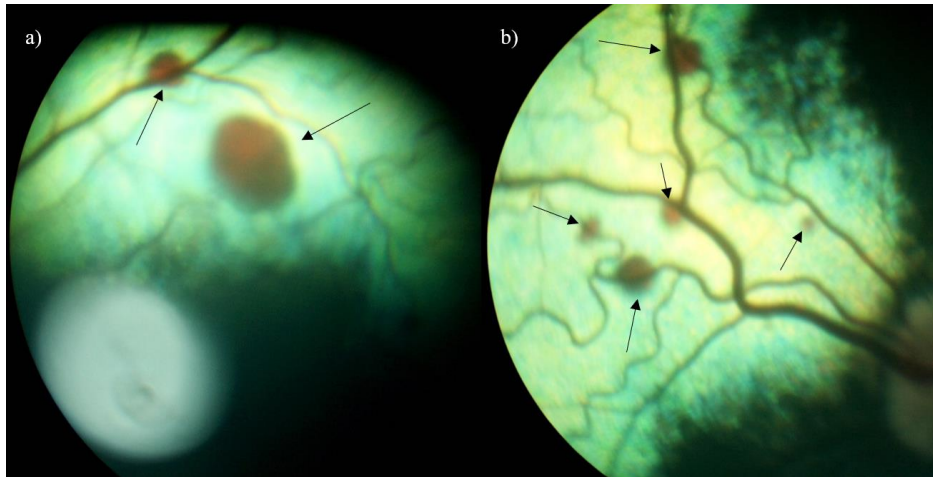


Slika 25. Prikaz točkastih krvarenja fundusa psa indirektnom oftalmoskopijom (izvor: arhiva Klinike za kirurgiju, ortopediju i oftalmologiju Veterinarskog fakulteta Sveučilišta u Zagrebu)



Slika 26. Prikaz točkastih krvarenja fundusa psa retinalnom kamerom (izvor: arhiva Klinike za kirurgiju, ortopediju i oftalmologiju Veterinarskog fakulteta Sveučilišta u Zagrebu)





Slika 27. Prikaz točkastih krvarenja a) lijevog i b) desnog fundusa psa retinalnom kamerom (izvor: arhiva Klinike za kirurgiju, ortopediju i oftalmologiju Veterinarskog fakulteta Sveučilišta u Zagrebu)

U dva (20 %) psa u kojih je zabilježen obostrani anteriori uveitis liječenje se provodilo topikalnim oftalmološkim pripravcima kortikosteroida te cikloplegicima dok se u ostalih pasa liječenje nije provodilo.

## 6. RASPRAVA

Rezultati dobiveni ovim istraživanjem potvrđuju izrazitu sezonalnost leptospiroze. Najveći broj pacijenata zaprimljenih u jesen i proljeće posljedica je odgovarajućih klimatskih uvjeta. Slučaj koji se javio u zimi može se objasniti relativno visokim temperaturama zabilježenim u gradu Zagrebu u zimskim mjesecima. Prema podacima Državnog hidrometeorološkog zavoda veljača 2024. godine proglašena je ekstremno toplom, a siječanj iste godine kišnim što sve pogoduje opstanku leptospira u okolišu. Valja napomenuti kako je isto tijelo navelo kako je i listopad odstupao od prosjeka te je što se tiče padalina proglašen kišnim.

Pojedina istraživanja pokazuju kako je leptospiroza češća u štenaca do jedne godine te u odraslih pasa do deset godina starosti i u mužjaka (MAJOR i sur., 2014.), dok druga navode kako spol i dob nemaju utjecaja na rizik od leptospiroze (SCHULLER i sur., 2015.). Čak 60 % pasa u našem istraživanju nije uredno cijepljeno protiv psećih zaraznih bolesti što svakako predstavlja značajni rizični čimbenik. Oftalmološke promjene u pasa s leptospirozom u našem istraživanju uočene su kod oba spola i različitih pasmina, a nešto češće su se dijagnosticirale u pasa  $\leq 10$  godina starosti. Važno je napomenuti da ovo istraživanje obuhvaća relativno mali broj životinja s jedne strane i vrlo veliki broj promatranih varijabli s druge što onemogućava učinkovitu statističku obradu podataka.

Dosadašnja istraživanja oftalmoloških promjena u pasa s leptospirozom jasno ne navode podatke o učestalosti i tipu promjena koje se mogu uočiti. U objavljenim radovima spominju se razne oftalmološke patologije, no njihovi su opisi sporadični i odnose se uglavnom na opise pojedinih slučajeva. U našem istraživanju uočene oftalmološke promjene u pasa s leptospirozom razvrstane su u skupine anteriorni i posteriorni uveitis, prema svojoj lokalizaciji. S obzirom da su u našem istraživanju sudjelovali psi u ranom stadiju bolesti svi klinički znakovi uveitisa nisu bili razvijeni. Pretpostavljamo da bi se ne liječenjem bolesti sukladno vremenskom periodu razvijali i ostali znakovi uveitisa.

Klinički znakovi anteriornog uveitisa kao što je mioza koja je zabilježena u promatranoj populaciji pasa česta je i u akutnoj fazi leptospirom uzrokovanog uveitisa u konja (FRELLSTEDT, 2009.). Episklernalna i cilijarna injekcija predstavljaju punokrvnost krvnih žila koja se mogu javiti uslijed anteriornog uveitisa te je također opisana u pasa s leptospirozom (SCHULLER i sur., 2015.), kao i peripupilarni edem šarenice (SCHULLER i sur., 2015.).

Jedini i najčešće uočeni klinički znak posteriornog uveitisa u našem istraživanju bila su retinalna krvarenja. Retinalna krvarenja u pasa opisuju se kod koagulopatija ili endokrinopatija kao što je dijabetes, no javljaju se i u pasa sa povišenim sistemskim krvnim tlakom (BECKWITH-COHEN i PETERSEN-JONES, 2024.). Kao što je već navedeno leptospiroza

uzrokuje povećanu sklonost krvarenju koja se također može očitovati i kao retinalno krvarenje (SCHULLER i sur., 2015.). Promatrajući pse s retinalnim krvarenjima u tri pacijenta (3/5; 60 % pasa, 3/7; 43 % očiju) zabilježena je i hipertenzija te se ne može isključiti njezin utjecaj na krvarenje po mrežnici. Treba napomenuti kako je stres pri mjerenju sistemskog tlaka neizbježan te su mogući lažno povećani rezultati. Retinalna krvarenja koja se javljaju posljedično hipertenziji uglavnom su difuzna i oblika „plamena“ dok su krvarenja zabilježena u pacijenata iz ovog istraživanja bila točkasta i oštro ograničena. Ovakva krvarenja opisuju se kod bolesti koje zahvaćaju dublji kapilarni sloj retine i mogli bi se povezati s pojavom vaskulitisa (BECKWITH-COHEN i PETERSEN-JONES, 2024.). Tome u prilog ide i činjenica da u 40 % pasa (2/5 pasa, 4/7; 57 % očiju) s krvarenjima po mrežnici nije uočena sistemska hipertenzija što upućuje na vrlo vjerojatnu povezanost krvarenja s leptospirozom uzrokovanim vaskulitisom.

Fotofobija predstavlja mogući klinički znak akutnog uveitisa te je također zabilježena u konja (WOLLANKE i sur., 2022.) i ljudi (HAAKE i LEVETT, 2014.). Njena učestalost vrlo je mala u našem istraživanju.

Promatrajući ostale kliničke znakove leptospiroza u pasa može uzrokovati povećanu proizvodnju suza, konjunktivitis ili mukopurulentni iscjedak (SCHULLER i sur., 2015.) što se pokazalo i u ovom istraživanju, ali su isti uočeni i kod drugih stanja poput entropijuma koji je također uočen u istraživanih pasa.

Žutica se u ljudi često opisuje u težih kliničkih oblika bolesti, a to je vjerojatno tako i u pasa, (SCHULLER i sur., 2015.), iako druga istraživanja navode da žutica u pasa nije uobičajen klinički znak u ranom tijeku bolesti (GOLDSTEIN, 2010.). U našem istraživanju žutica je uočena samo u jednog psa.

Najučestalija vjerojatno infektivna serološka skupina u ovom istraživanju bila je serološka skupina *Grippotyphosa* koja je utvrđena u 30 % pasa (3/10). U 60 % (3/5) pasa s retinalnim krvarenjima utvrđeni su sojevi iz navedene serološke skupine. Ipak bez dodatnih istraživanja i statističke obrade ne možemo tvrditi da serološka skupina *Grippotyphosa* češće uzokuje uvetis u pasa. Iako je upravo to serološka skupina koja se u konja u Europi povezuje s pojavom rekurentnog uveitisa.

## 7. ZAKLJUČCI

1. Leptospiroza pasa, kao i u konja i ljudi, uzrokuje oftalmološke promjene koje se očituju kao anteriorni, ali i posteriorni uveitis.
2. Najčešći klinički znak posteriornog uveitisa u pasa s leptospirozom je retinalno krvarenje.
3. Najčešće uočena serološka skupina leptospira u istraživanih pacijenta bila je Grippotyphosa, koja je identificirana i kao vjerojatno infektivna skupina u većine pasa s retinalnim krvarenjima.
4. Obzirom na rezultate ovog istraživanja smatramo da je nužno razmotriti potrebu za rutinskim inicijalnim oftalmološkim pregledom i dugotrajnijim praćenjem svih pasa koji se zaprimaju s teškim oblikom leptospiroze na Kliniku za zarazne bolesti Veterinarskog fakulteta kako bi se utvrdila pojavnost i posljedice uveitisa.

## 8. LITERATURA

ACKERMANN, K., R. KENNGOTT, M. SETTLES, H. GERHARDS, J. MAIERL, B. WOLLANKE (2021): In Vivo Biofilm Formation of Pathogenic *Leptospira* spp. in the Vitreous Humor of Horses with Recurrent Uveitis. *Microorganisms*. 9, str. 1915.

ADLER, B., A. DE LA PEÑA MOCTEZUMA (2010): *Leptospira* and leptospirosis. *Vet. Microbiol.* 140, 287–296.

ANDRÉ-FONTAINE, G. (2006): Canine leptospirosis—Do we have a problem? *Vet. Microbiol.* 117, 19–24.

ARRIETA-BECHARA, C. E., A. Y. CARRASCAL-MALDONADO (2022): Ocular leptospirosis: a review of current state of art of a neglected disease. *Rom. J. Ophthalmol.* 66, str. 282.

BECKWITH-COHEN, B., S. M. PETERSEN-JONES (2024): Manifestations of systemic disease in the retina and fundus of cats and dogs. *Front. Vet. Sci.* 11.

BEN-SHLOMO, G., S. F. MUIRHEAD (2020): Estimation of intraocular pressure in normal canine eyes utilizing the newly introduced TonoVet Plus and TonoPen Avia, and their comparison to the established TonoVet. *Vet. Ophthalmol.* 24, 171–174.

BIERQUE, E., R. THIBEAUX, D. GIRAULT, M.-E. SOUPÉ-GILBERT, C. GOARANT (2020): A systematic review of *Leptospira* in water and soil environments. *PLoS One*. 15, str. e0227055.

BUDIHAL, S. V. (2014): Leptospirosis Diagnosis: Competancy of Various Laboratory Tests. *J. Clin. Diagn. Res.*

CILIA, G., F. BERTELLONI, S. ALBINI, F. FRATINI (2021): Insight into the epidemiology of leptospirosis: A review of *Leptospira* isolations from “unconventional” hosts. *Animals*. 11, str. 191.

DAROZ, B. B., L. G. V. FERNANDES, M. F. CAVENAGUE, L. T. KOCHI, F. J. PASSALIA, M. B. TAKAHASHI, E. G. NASCIMENTO FILHO, A. F. TEIXEIRA, A. L. T. O. NASCIMENTO (2021): A review on host-leptospira interactions: what we know and future expectations. *Front. cell. infect. microbiol.* 11, str. 777709.

DIVERS, T. J. (2015): Leptospirosis in Horses. The The Merck Veterinary Manual. Recuperado el. 2.

DIVERS, T. J., Y. CHANG, N. L. IRBY, J. L. SMITH, C. N. CARTER (2019): Leptospirosis: An important infectious disease in North American horses. *Equine Vet. J.* 51, 287–292.

FEATHERSTONE, H. J., C. L. HEINRICH (2021): Ophthalmic Examination and Diagnostics. U: *Veterinary Ophthalmology*. (Gelatt, K. N., Ur.), John Wiley & Sons, str. 564–662.

FRELLSTEDT, L. (2009): Equine recurrent uveitis: A clinical manifestation of leptospirosis. *Equine Vet. Educ.* 21, 546–552.

FRITZ, K. L., H. J. KAESE, S. J. VALBERG, J. A. HENDRICKSON, A. K. RENDAHL, R. R. BELLONE, K. M. DYNES, M. L. WAGNER, M. A. LUCIO, F. M. CUOMO, C. L. BRINKMEYER-LANGFORD, L. C. SKOW, J. R. MICKELSON, M. S. RUTHERFORD, M. E. MCCUE (2014): Genetic risk factors for insidious equine recurrent uveitis in Appaloosa horses. *Anim. Genet.* 45, 392–399.

GALLAGHER, A. (2011): Leptospirosis in a dog with uveitis and presumed cholecystitis. *J. Am. Anim. Hosp. Assoc.* 47, e162–e167.

GOLDSTEIN, R. E. (2010): Canine Leptospirosis. *Vet. Clin. North Am. Small Anim. Pract.* 40, 1091–1101.

GOLDSTEIN, S. F., N. W. CHARON (1988): Motility of the spirochete *Leptospira*. *Cell Motil. Cytoskel.* 9, 101–110.

GORIS, M. G. A., R. A. HARTSKEERL (2014): Leptospirosis Serodiagnosis by the Microscopic Agglutination Test. *Curr. Protoc. Microbiol.* 32.

GUGLIELMINI, J., P. BOURHY, O. SCHIETTEKATTE, F. ZININI, S. BRISSE, M. PICARDEAU (2019): Genus-wide *Leptospira* core genome multilocus sequence typing for strain taxonomy and global surveillance. *PLOS Negl. Trop. Dis.* 13, str. e0007374.

HAAKE, D. A., P. N. LEVETT (2014): Leptospirosis in Humans. U: *Leptospira and Leptospirosis*. , Springer Berlin Heidelberg, str. 65–97.

HEINRICH, C. (2018): The ocular examination. U: *BSAVA Manual of Canine and Feline Ophthalmology*. (Gould, D., G. McLellan, Ur.), BSAVA, str. 1–23.

HENDRIX, D. V. H. (2021): Diseases and Surgery of the Canine Anterior Uvea. U: Veterinary Ophthalmology. (Gelatt, K. N., Ur.), John Wiley & Sons, str. 1259–1317.

JAMAL, M., W. AHMAD, S. ANDLEEB, F. JALIL, M. IMRAN, M. A. NAWAZ, T. HUSSAIN, M. ALI, M. RAFIQ, M. A. KAMIL (2018): Bacterial biofilm and associated infections. J. Chin. Med. Assoc. 81, 7–11.

KO, A. I., C. GOARANT, M. PICARDEAU (2009): Leptospira: the dawn of the molecular genetics era for an emerging zoonotic pathogen. Nat. Rev. Microbiol. 7, 736–747.

KOVALCUKA, L., A. MĀLNIECE, J. VANAGA (2024): Comparison of Tonovet® and Tonovet plus® tonometers for measuring intraocular pressure in dogs, cats, horses, cattle, and sheep. Vet. World., 384–388.

KULBROCK, M., S. LEHNER, J. METZGER, B. OHNESORGE, O. DISTL (2013): A Genome-Wide Association Study Identifies Risk Loci to Equine Recurrent Uveitis in German Warmblood Horses. PLoS One. 8, str. e71619.

LEVETT, P. N. (2001): Leptospirosis. Clin. Microbiol. Rev. 14, 296–326.

MAGGS, D. J. (2013): Diagnostic Techniques. U: Slatter's Fundamentals of Veterinary Ophthalmology. (Maggs, M. P. E., R. Orfi, Ur.), Elsevier, str. 79–109.

MAJOR, A., A. SCHWEIGHAUSER, T. FRANCEY (2014): Increasing Incidence of Canine Leptospirosis in Switzerland. Int. J. Env. Res. Pub. He. 11, 7242–7260.

MEEKINS, J. M., A. J. RANKIN, D. A. SAMUELSON (2021): Ophthalmic Anatomy. U: Veterinary Ophthalmology. (Gelatt, K. N., Ur.), John Wiley & Sons, str. 41–124.

MILAS, Z., N. TURK, Z. ŠTRITOF MAJETIĆ, J. HABUŠ, V. MOJČEC PERKO, L. BARBIĆ, V. STEVANOVIĆ, M. PERHARIĆ, V. STAREŠINA (2013): Dijagnostika i suzbijanje leptospiroze konja u Hrvatskoj. Hrvatski veterinarski vjesnik. 21, 0–0.

MILLER, P. E. (2013): Uvea. U: Slatter's Fundamentals of Veterinary Ophthalmology. (Maggs, M. P. E., R. Orfi, Ur.), Elsevier, str. 220–246.

MUSSO, D., B. LA SCOLA (2013): Laboratory diagnosis of leptospirosis: A challenge. J. Microbiol. Immunol. Infect. 46, 245–252.

RISTOW, P., P. BOURHY, S. KERNEIS, C. SCHMITT, M. C. PREVOST, W. LILENBAUM, M. PICARDEAU (2008): Biofilm formation by saprophytic and pathogenic leptospires. *Microbiology*. 154, 1309–1317.

SAMROT, A. V., T. C. SEAN, K. S. BHAVYA, C. S. SAHITHYA, S. CHAN-DRASEKARAN, R. PALANISAMY, E. R. ROBINSON, S. K. SUBBIAH, P. L. MOK (2021): Leptospiral Infection, Pathogenesis and Its Diagnosis—A Review. *Pathogens*. 10, str. 145.

SCHULLER, S., T. FRANCEY, K. HARTMANN, M. HUGONNARD, B. KOHN, J. E. NALLY, J. SYKES (2015): European consensus statement on leptospirosis in dogs and cats. *J. Small Anim. Pract.* 56, 159–179.

SYKES, J. E., T. FRANCEY, S. SCHULLER, R. A. STODDARD, L. D. COWGILL, G. E. MOORE (2023): Updated ACVIM consensus statement on leptospirosis in dogs. *J. Vet. Intern. Med.* 37, 1966–1982.

TERPSTRA, W. J. (2003): Human leptospirosis: guidance for diagnosis, surveillance and control. World Health Organization.

TOWNSEND, W. M., J. STILES, S. G. KROHNE (2006): Leptospirosis and panuveitis in a dog. *Vet. Ophthalmol.* 9, 169–173.

VAN DE MAELE, I., A. CLAUS, F. HAESEBROUCK, S. DAMINET (2008): Leptospirosis in dogs: a review with emphasis on clinical aspects. *Vet. Rec.* 163, 409–413.

VERMA, A., B. STEVENSON (2012): Leptospiral Uveitis – There Is More to It Than Meets the Eye! *Zoonoses Public Hlth.* 59, 132–141.

VERMA, A., B. STEVENSON, B. ADLER (2013): Leptospirosis in horses. *Vet. Microbiol.* 167, 61–66.

WEBB, A. A., C. L. CULLEN (2021): Ocular Manifestations of Systemic Disease. U: *Veterinary Ophthalmology*. (Gelatt, K. N., Ur.), John Wiley & Sons, str. 2237–2421.

WOLLANKE, B., H. GERHARDS, K. ACKERMANN (2022): Infectious Uveitis in Horses and New Insights in Its Leptospiral Biofilm-Related Pathogenesis. *Microorganisms*. 10, str. 387.



## 9. SAŽETAK

Mihovil Matković

### Oftalmološke promjene u pasa s leptospirozom

Leptospiroza predstavlja jednu od geografski najraširenijih reemergentnih zoonoza koju uzrokuju patogene bakterije iz roda *Leptospira*. Bolest se očituje raznolikom kliničkom slikom koja varira od inaparentnih i blagih do teških kliničkih oblika kao što su hepatorenalni sindrom, sklonost krvarenju, leptospirozni plućni hemoragijski sindrom i pobačaj. Oftalmološke promjene, primarno uveitis, najčešće se opisuju u konja u kojih se očituju u obliku rekurentnog uveitisa, ali i u ljudi u kojih se uveitis može javiti u akutnoj, ali i imunoj fazi bolesti. Različite oftalmološke promjene povremeno se opisuju i u pasa, no ne postoje sustavna istraživanja koja bi upućivala na njihovu učestalost niti narav takvih promjena. U ovom retrospektivnom istraživanju analizirani su arhivski podatci prikupljeni od deset pasa s dijagnosticiranom leptospirozom. Nakon dijagnostike leptospiroze i općeg kliničkog pregleda psima je napravljen oftalmološki pregled te su utvrđene određene oftalmološke promjene. Analizom podataka utvrđeno je kako leptospiroza pasa uzrokuje oftalmološke promjene kao što su anteriorni, ali i posteriorni uveitis, a najčešće zabilježena promjena bila je retinalno krvarenje. Najučestalija vjerojatno infektivna serološka skupina u ovom istraživanju bila je serološka skupina *Grippotyphosa*, koja je utvrđena i u najvećeg broja pasa u kojih je zabilježeno retinalno krvarenje.

**Ključne riječi:** leptospiroza, pas, oftalmološke promjene, anteriorni uveitis, posteriorni uveitis

## 10. SUMMARY

Mihovil Matković

### **Ocular manifestations of leptospirosis in dogs**

Leptospirosis is one of the most geographically widespread re-emerging zoonoses caused by pathogenic bacteria of the genus *Leptospira*. The disease manifests by a diverse clinical signs ranging from inapparent and mild to severe clinical forms such as hepatorenal syndrome, bleeding tendency, leptospirosis hemorrhagic pulmonary syndrome and abortion. Ophthalmology changes, especially uveitis, are most commonly described in horses, where they occur in the form of recurrent uveitis, but also in humans, where uveitis can occur in the acute and immune phases of the disease. Various ophthalmologic changes are occasionally described in dogs, but there are no systematic studies that describe frequency or the nature of these changes. In this retrospective study, archival data from ten dogs diagnosed with leptospirosis were analyzed. Following the diagnosis of leptospirosis and a general clinical examination, the dogs underwent an ophthalmology examination and certain ophthalmologic changes were noted. Analysis of the data revealed that canine leptospirosis causes ophthalmologic changes such as anterior and posterior uveitis, and the most common change noted was retinal hemorrhage. The most common presumptive infective serogroup in this study was Grippotyphosa, which was also found in the most of dogs diagnosed with retinal hemorrhage.

**Key words:** leptospirosis, dog, ophthalmology changes, anterior uveitis, posterior uveitis

## 11. ŽIVOTOPIS

Rođen sam 6. kolovoza 1999. godine u Zagrebu. Pohađao sam osnovnu školu Pavleka Miškine, XV. gimnaziju, a 2018. godine upisujem Veterinarski fakultet, Sveučilišta u Zagrebu. Tijekom školovanja završio sam i glazbenu školu za violinu i saksofon. Od početka studiranja aktivno sam sudjelovao u aktivnostima studentskih udruga i različitim projektima kao što je izrada trajnih anatomskih preparata, edukativna prostorija za vodozemce i gmazove, Reptilomanija +, Noć muzeja, Farmica. Aktivno sam sudjelovao u radu akademskog zbora Ab ovo. Sudjelovao sam na raznim znanstvenim skupovima te konferencijama u Hrvatskoj te inozemstvu. Prisustvovao sam s napisanim radovima na znanstvenom skupu Reptilia, ICEAS i Veterinarska znanost i struka. Od 2022. godine volontiram na Klinici za kirurgiju Veterinarskog fakulteta u Zagrebu. Tijekom studiranja dobivao sam dekanove nagrade za uspjeh i izvrsnost te sam dobitnik rektorove nagrade za projekt Obnova znanstveno-edukacijske prostorije za gmazove. Bio sam aktivan kao demonstrator na Zavodu za veterinarsku biologiju, Zavodu za kemiju i biokemiju te Zavodu za fiziologiju i radiobiologiju.