

VAŽNOST PRIMJENE ULTRASONOGRAFIJE U HITNIM STANJIMA U SVAKODNEVNOJ VETERINARSKOJ PRAKSI

Mautner, Renato

Master's thesis / Diplomski rad

2024

Degree Grantor / Ustanova koja je dodijelila akademski / stručni stupanj: **University of Zagreb, Faculty of Veterinary Medicine / Sveučilište u Zagrebu, Veterinarski fakultet**

Permanent link / Trajna poveznica: <https://um.nsk.hr/um:nbn:hr:178:652134>

Rights / Prava: [In copyright](#) / [Zaštićeno autorskim pravom.](#)

Download date / Datum preuzimanja: **2024-12-02**



Repository / Repozitorij:

[Repository of Faculty of Veterinary Medicine -
Repository of PHD, master's thesis](#)



SVEUČILIŠTE U ZAGREBU
VETERINARSKI FAKULTET

SVEUČILIŠNI INTEGRIRANI PRIJEDIPLOMSKI I DIPLOMSKI STUDIJ
VETERINARSKA MEDICINA

DIPLOMSKI RAD

RENATO MAUTNER

VAŽNOST PRIMJENE ULTRASONOGRAFIJE U HITNIM STANJIMA U
SVAKODNEVNOJ VETERINARSKOJ PRAKSI

Zagreb, 2024.

Renato Mautner

Odjel klinika Veterinarskog fakulteta

Klinika za unutarnje bolesti

Predstojnica: izv. prof. dr. sc. Iva Šmit

Mentorica: izv. prof. dr. sc. Martina Crnogaj

Članovi povjerenstva za obranu diplomskog rada:

1. Izv. prof. dr. sc. Ivana Kiš
2. Doc. dr. sc. Jelena Gotić
3. Izv. prof. dr. sc. Martina Crnogaj
4. Doc. dr. sc. Darko Grden (zamjena)

Rad sadržava 33 stranice, 9 slika, 3 tablice i 19 literaturnih navoda.

Zahvala

Želim se zahvaliti svim svojim kolegama koji su kroz cijeli tijek studiranja bili moja podrška i postali moji dobri prijatelji. Zajednički odlasci na terene, druženja i kave su mi uvelike olakšali pritisak tijekom ovog studija.

Svojim roditeljima i bratu želim zahvaliti na neizmjernej emocionalnoj i financijskoj potpori koju su mi pružili tijekom svih 6 godina fakulteta.

Svojoj mentorici izv. prof. dr. sc. Martini Crnogaj zahvaljujem na strpljenju i stručnoj pomoći oko izrade ovog diplomskog rada.

Zahvaljujem se cijeloj ekipi Veterine Branimir koji su me toplo i srdačno prihvatili u svoj tim i dopustili mi da učim od njih, napredujem i razvijam svoja medicinska znanja koja će mi uvelike pomoći u daljnjoj karijeri.

Popis priloga

Slika 1. Dijelovi ultrazvučnog aparata

Slika 2. Dijelovi kontrolne ploče

Slika 3. Slobodna tekućina u peritoneumu

Slika 4. Algoritam koji uključuje AFAST i AFS za pomoć pri daljnjoj dijagnostici i terapiji

Slika 5. Prikaz AFAST pregleda u desnom bočnom položaju

Slika 6. B-linije na TFAST pregledu

Slika 7. Pas u stojećem položaju s označenih pet točaka TFAST-a

Slika 8. Različiti stupnjevi pneumotoraksa

Slika 9. Perikardijalni izljev

Tablica 1. Indikacije za AFAST pretragu

Tablica 2. Mogućnosti AFAST pretrage

Tablica 3. Indikacije za TFAST pretragu

Popis kratica

AFAST – (engl. *Abdominal Focused Assessment with Sonography in Trauma*), Abdominalna ciljana procjena sa sonografijom u traumi

AFS – (engl. *Abdominal Fluid Score*), Rezultat abdominalne tekućine

CC – (engl. *Cystocolic*), Cistokolični prozor

CdTZ – (engl. *Caudo-dorsal Transitional Zone*), Kaudo-dorzalna prijelazna zona

CTS – (engl. *Chest Tube Site*), Mjesto postavljanja prsne sonde

DH – Dijafragmatsko-hepatični prozor

EKG - Elektrokardiografija

FAST – (engl. *Focused Assessment with Sonography in Trauma*), Ciljana procjena sa sonografijom u traumi

HR – Hepato-renalni prozor

HRU – Hepato-renalni umbilikalni prozor

FCU - (engl. *Focused Cardiac Ultrasound*), Ciljani srčani ultrazvuk

PCS – (engl. *Pericardial site*), Perikardijalni prozor

POCUS - (engl. *Point Of Care Ultrasound*), Ultrazvuk na mjestu zbrinjavanja

PP – Pleuro-pulmonalne linije

PRF - (engl. *Pulse repetition frequency*), Frekvencija pulsa

SR – Spleno-renalni prozor

SRU – Spleno-renalni umbilikalni prozor

TFAST - (engl. *Thoracic Focused Assessment with Sonography in Trauma*), Prsna ciljana procjena sa sonografijom u traumi

TGC - (engl. *Time-Gain Compensation Control*), Kontrola vremenske kompenzacije

Vet BLUE - (engl. *Veterinary Brief Lung Ultrasound Exam*), Veterinarski brzi ultrazvučni pregled pluća

SADRŽAJ

1. UVOD	1
2. PREGLED REZULTATA DOSADAŠNJIH ISTRAŽIVANJA	2
2.1. Općenito o ultrazvučnom aparatu.....	2
2.2. Dijelovi ultrazvučnog aparata.....	3
2.2.1. Transmitter	3
2.2.2. Transduktor.....	3
2.2.3. Prijemnik.....	4
2.2.4. Kontrolna ploča	4
2.2.4.1. Kontrola <i>Power control</i>	5
2.2.4.2. Kontrola <i>Gain</i>	5
2.2.4.3. Kontrole TGC (engl. <i>Time-Gain Compensation Control</i>).....	5
2.3. Ehogenost i siva skala.....	6
2.4. Orijentacija i ravnine	7
2.5. POCUS (engl. <i>Point Of Care Ultrasound</i>) – ultrazvuk na mjestu zbrinjavanja (uz kavez pacijenta).....	8
2.6. Ciljana sonografska procjena u traumi (FAST).....	9
2.6.1. AFAST	10
2.6.2. Priprema pacijenta i opreme.....	13
2.6.2.1. Protokol četiri (+1) akustična prozora	14
2.6.2.2. AFS	17
2.6.3. TFAST.....	20
2.6.4. Priprema pacijenta i opreme.....	21
2.6.4.1. Protokol pet akustičnih prozora.....	22
2.6.5. Dijagnostika pneumotoraksa	24
2.6.6. Dijagnostika perikardijalnog i pleuralnog izljeva	25
2.6.7. Dijagnostika srčane tamponade.....	27
3. ZAKLJUČAK	28
4. LITERATURA	29
5. SAŽETAK	31
6. SUMMARY	32
7. ŽIVOTOPIS	33

1. UVOD

Ultrasonografija je neinvazivna dijagnostička i terapijska metoda koja se koristi u svrhu vizualizacije unutarnjih organa na temelju proizvedenih slika. Ultrazvučne sonde koje proizvode visoke frekvencije zvuka (ultrazvuk) uglavnom se postavljaju na kožu pacijenta. U određenim slučajevima sonde se mogu stavljati i unutar tijela putem probavnog trakta, krvnih žila ili vaginalno. Dijagnostička ultrasonografija može biti anatomska, gdje se dobivaju slike unutarnjih organa, ili funkcionalna koja kombinira informacije o kretanju i brzini tkiva i krvi u tijelu te o njihovoj tvrdoći. Kombinacijom ovih dviju metoda nastaju tzv. „Informacijske mape“ koje pomažu dijagnostičaru prepoznati promjene u funkciji neke strukture ili organa (VARSHNEY, 2022.; NIH, 2024.).

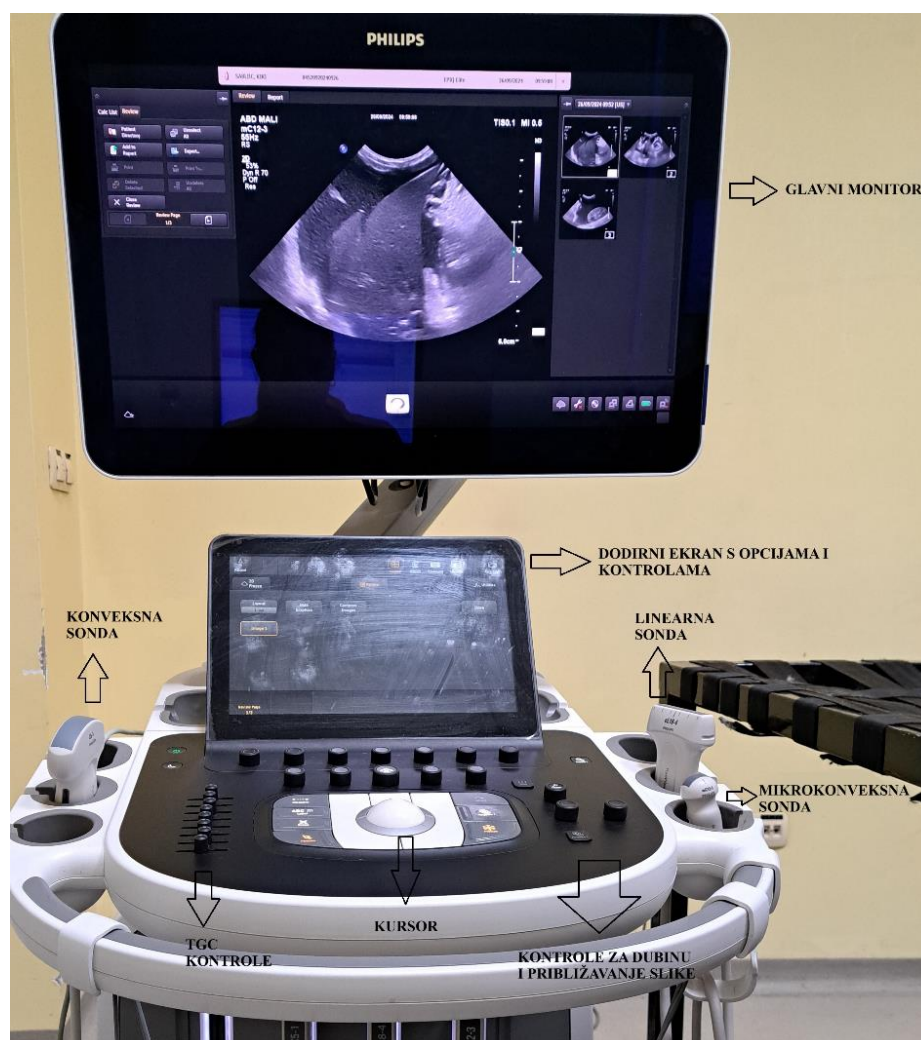
Upotreba ultrazvuka započela je tijekom/ubrzo nakon završetka Drugog svjetskog rata. Doktor Karl Theodore Dussik je 1942. godine u Austriji objavio prvo istraživanje o medicinskoj ultrasonici proučavajući prijenos ultrazvuka u mozgu. Sredinom 1950-ih godina, profesor Ian Donald i njegovi kolege potaknuli su razvoj tehnologije i primjene ultrasonografije što je dovelo do rasprostranjenije upotrebe ultrazvuka. Od 1960-ih ultrazvučni sustavi su postali komercijalno dostupni, a s daljnjim napretkom tehnologije pojavile su se i prve slike u sivoj skali te kretanje slika u stvarnom vremenu (engl. *real-time ultrasound images*). Pojava *Color Doppler* ultrazvuka omogućila je puno bolje istraživanje i praćenje cirkulacije, prokrvljenosti organa, tumora i slično. Rapidnim razvojem tehnologije, nedavno se razvio i *Power Doppler* te 3D prikaz koji će dijagnostičarima moći dati još detaljniji i precizniji uvid u stanje pacijenata (BMUS, 2024.).

Do danas je razvijeno nekoliko dijagnostičkih ultrazvučnih tehnika dizajniranih za brzu procjenu životinja u kritičnim situacijama. Najčešće se koriste POCUS (engl. *Point Of Care Ultrasound*), FAST (engl. *Focused Assessment with Sonography in Trauma*), odnosno TFAST (engl. *Thoracic Focused Assessment with Sonography in Trauma*) i AFAST (engl. *Abdominal Focused Assessment with Sonography in Trauma*) te Vet BLUE (engl. *Veterinary Brief Lung Ultrasound Exam*) pretraga. Ove metode su ključne za otkrivanje životno ugrožavajućih stanja, posebno kada je potrebna hitna intervencija. U ovom radu ćemo se fokusirati na primjeni FAST pretrage. Detaljno ćemo obraditi TFAST i AFAST te ukazati na važnost primjene ovih metoda u svakodnevnoj veterinarskoj praksi s nadom da će ih što više veterinarima češće koristiti i pravovremeno reagirati u pokušaju da spase svoje pacijente.

2. PREGLED REZULTATA DOSADAŠNJIH ISTRAŽIVANJA

2.1. Općenito o ultrazvučnom aparatu

Ultrazvučni aparat može biti stacionarni, koji je češće korišten u maloj praksi, ili može biti prijenosni što se nerijetko nalazi u velikoj praksi zbog svoje mogućnosti prenošenja na razne lokacije, omogućavajući brzu dijagnostiku na terenu. Svaki ultrazvučni aparat sastoji se od transmitera, transduktora/sonde, prijemnika (engl. *Receiver*) i kontrolne ploče (Slika 1). Ultrazvučna pretraga može se obavljati zahvaljujući osnovnim fizikalnim principima i efektu koji se naziva piezoelektrični efekt (MATTOON i NYLAND, 2014.).



Slika 1. Dijelovi ultrazvučnog aparata. TGC (engl. *Time-gain compensation control*), Kontrola vremenske kompenzacije

(izvor: Sveučilišna veterinarska bolnica, Klinika za unutarnje bolesti)

2.2. Dijelovi ultrazvučnog aparata

2.2.1. Transmitter

Transmitter je dio ultrazvučnog aparata koji stvara struju visoke voltaže u pulzirajućim valovima koji odlaze prema transduktoru tj. sondi u kojoj će piezoelektrični kristali primiti takve valove i emitirati ultrazvuk. Ultrazvuk zatim prolazi kroz tkiva i organe u tijelu te se vraća u obliku eha sa svakim pulsni valom i formira se slika. Kako bi se eho stigao vratiti, potrebno je omogućiti određeno vrijeme prije nego što se novi pulsni val emitira. Ako se koristi sonda više frekvencije emitiraju se valovi kraće valne duljine pa se samim time skraćuju i pulsni valovi. Osoba koja upotrebljava ultrazvučni aparat, na transmitteru može prilagoditi voltažu koju sonda prima te frekvenciju pulseva koja se označava kao PRF (engl. *Pulse Repetition Frequency*). Ovo je vrlo važno kako bi se omogućilo dovoljno vremena za povratak eha (MATTOON i NYLAND, 2014.).

2.2.2. Transduktor

Transduktor u sebi sadrži piezoelektrične kristale koji titraju velikom brzinom kada prime pulzirajući val od transmitera. Svojim titranjem, kristali stvaraju ultrazvuk, a taj se efekt naziva piezoelektrični efekt. Ovisno o veličini i karakteristikama piezoelektričnih kristala, stvaraju zvuk različite duljine i frekvencije. Transduktor, osim emitiranja ultrazvuka, zaprima i eho koji se vraća odbijanjem od tkiva i organe pa se može reći da ima dvojaku ulogu. Razvitkom tehnologije omogućen je prikaz raznih dubina istovremeno pomoću valova različitih frekvencija. Postoji više vrsta sondi koje se koriste u praksi, a najčešće su kurvilinearna/konveksna i linerna. Kurvilinearna sonda ima piezoelektrične kristale poredane na zakrivljenoj površini te daje trokutastu/trapezoidnu sliku zbog načina prodiranja ultrazvuka kroz organizam. Njeni ultrazvuci prodiru dublje u tkiva u usporedbi s linearnom. Linearna sonda ima ravnu površinu u kojoj se nalaze piezoelektrični kristali te stvara kvadratičnu sliku s više vidljivih detalja, ali zvuk ne prodire duboko u tkiva. Linerna sonda je idealna za promatranje organa koji se nalaze blizu površine kože (MATTOON i NYLAND, 2014.; PENNING i D'ANJOU, 2015.).

2.2.3. Prijemnik

Kada se eho (odjek) vraća prema piezoelektričnim kristalima, zbog akustičnog pritiska nastaju električni signali male voltaže. Te male signale registrira prijemnik i u konačnici ih prevodi u sliku raznih nijansi sive boje (MATTOON i NYLAND, 2014.).

2.2.4. Kontrolna ploča

Kontrole koje se nalaze na ultrazvučnom aparatu (Slika 2) pomažu operateru da prilagodi sliku u bilo kojem trenutku kako bi prikaz bio što jasniji i detaljniji te kako se ne bi propustile sitne promjene na tkivima. Isto tako, operater treba biti svjestan da mijenjanjem postavki na kontrolnoj ploči direktno utječe na sliku, a samim time i na interpretaciju nalaza pa bi osoba koja se koristi ultrazvučnim aparatom trebala poznavati kontrole koje se na njemu nalaze. Kontrole se mogu prilagođavati na konzoli koja se nalazi ispod ekrana ili putem manjeg ekrana na dodir (MATTOON i NYLAND, 2014.).

Postoje razne kontrole koje se mogu prilagođavati, a njihov naziv i izgled ovisi o proizvođaču te stoga treba proučiti uputu o uporabi aparata prije samog korištenja. Na svim ultrazvučnim aparatima je zajedničko da posjeduju samo jednu kontrolu koja mijenja intenzitet izlaza zvuka iz transduktora, tzv. „Power control“. Sve ostale kontrole služe za pojačavanje eha koji se vraćaju prema sondi (MATTOON i NYLAND, 2014.).

Iako postoji mnogo kontrola kojima se nastala slika može prilagođavati, dvije je iznimno bitno savladati kako bi operater uspješno mogao vizualizirati pravo stanje pacijenta. Kontrola „Gain“ i kontrole „TGC“ (engl. *Time-gain compensation control*) su neizostavni dio svakog ultrazvučnog pregleda, a postavljaju se tijekom cijelog pregleda, a ne samo prije početka (MATTOON i NYLAND, 2014.; VARSHNEY, 2022.).

2.2.4.1. Kontrola *Power control*

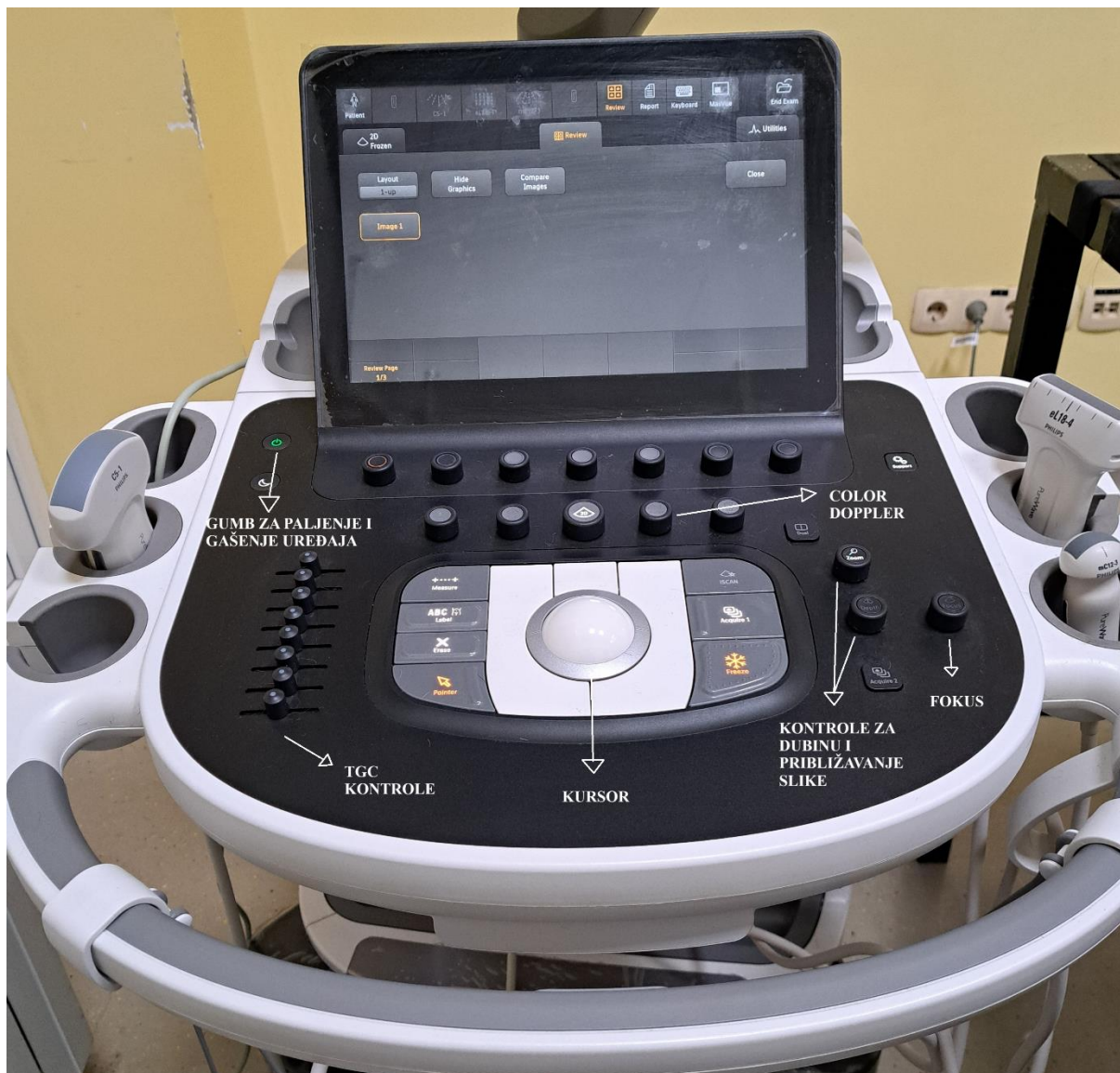Pomoću ove kontrole mijenja se intenzitet izlaza zvuka kao što je već prije spomenuto. Način na koji se postiže željeni učinak je taj da se prilagođava voltaža koja uzrokuje pulsiranje valova na piezoelektrične kristale. Prilagođavanje voltaže u konačnici rezultira i mijenjanjem intenziteta izlaza zvuka iz transduktora (MATTOON i NYLAND,2014.).

2.2.4.2. Kontrola *Gain*

Pomoću ove kontrole direktno se utječe na svjetlinu slike. Pojačavanjem kontrole Gain, pojačava se i povratak eha prema sondi što uzrokuje porast svjetline. Zbog atenuacije zvuka u tkivima, ovom kontrolom se može pojačati električni signal povratnih eha kako bi slika bila što svjetlija. (MATTOON i NYLAND,2014.; PENNINGCK i D'ANJOU, 2015.; VARSHNEY, 2022.).

2.2.4.3. Kontrole TGC (engl. *Time-Gain Compensation Control*)

Eho koji nastaje od valova koji prodiru dublje u tkiva je slabiji od onog koji nastaje bliže površini. Uzrok slabijeg eha je veća atenuacija zvuka što je prodor kroz tkivo dublji. Kontrola TGC služi kako bi se uskladila svjetlina slike koja direktno ovisi o vremenu u kojem se eho vraća prema sondi. Kako bi se uspješno kompenzirala slabost eha koji dolaze iz dubine, kontrola se povisi sukladno vremenu kojem treba da se eho vrati. Zbog izvedbe TGC kontrola koje se pomiču lijevo i desno, postoji tzv. TGC krivulja koja se najčešće koristi u praksi. Operater treba prilagoditi kontrole na način da smanji svjetlinu slike na mjestima blizu površine kože, a postupno povećava svjetlinu na mjestima koja idu u dubinu tkiva (MATTOON i NYLAND, 2014.).



Slika 2. Dijelovi kontrolne ploče. TGC (engl. *Time-gain compensation control*), Kontrola vremenske kompenzacije

(izvor: Sveučilišna veterinarska bolnica, Klinika za unutarnje bolesti)

2.3. Ehogenost i siva skala

Ehogenost je pojam koji se u ultrasonografiji koristi kako bi se objasnila odstupanja od standardne nijanse sive boje koja najčešće predstavlja meko tkivo. Zdravo meko tkivo sive je nijanse, a promjenom strukture, nijansa može postati svjetlije sive boje od standardne pa se govori o hiperehogenosti ili tamnije sive boje pa se koristi termin hipoehogenost.

Fiziološki se u organizmu nalaze tkiva različite gustoće pa će tako i ehogenost biti različita kod pojedinih tkiva. Kost i kamen bit će jako svijetle nijanse sive ili čak bijele boje pa se prikazuju na slici kao hiperehogeni. Meko tkivo bit će standardne nijasne sive boje pa se kaže da je izoehogeno. Kod promjene u strukturi mekog tkiva gdje dolazi do propadanja stanica, nijansa može biti malo tamnija pa se govori o hipoehogenosti. Potpuni izostanak ehogenosti javlja se kod pojave tekućine, a opisuje se kao anehogeno područje. Iako je navedeno da kost prizvodi hiperehogenu sliku, kod pregleda gdje se kost nalazi blizu površine tijela kao npr. rebra, kosti će biti tamne jer ultrazvučni valovi ne prodiru kroz tako gusto tkivo pa će nastati sjene koje se javljaju kao hipoehogena područja. Iako zrak nema veliku gustoću, vrlo dobro reflektira ultrazvučne valove koji se vraćaju prema sondi i stvaraju hiperehogenu sliku. Dakle, hiperehogeno će se prikazivati kosti, kamen, metal i zrak koji vrlo dobro reflektiraju ultrazvučne zrake. Izoehogena tkiva bit će ona koja imaju istu nijansu sive boje dok se hipoehogena tkiva koja nisu aerirana (jetra) smatraju tamnijima. Žuč, krv, urin i transudat opisuju se kao anehogena područja jer ne dolazi do refleksije valova. U slučaju šupljih organa kao što su želudac i crijeva ne može se opisati ehogenost, već se opisuju njihova stijenka (LISCIANDRO,2021.).

2.4. Orijentacija i ravnine

Kako bi se ultrazvučna pretraga kvalitetno obavila, pacijent treba biti pravilno pozicioniran. Pretraga se najčešće izvodi u bočnom položaju gdje je glava na lijevo od operatera, a rep na desno. Područje na koje se prislanja sonda treba biti obrijano, a kao kontaktno sredstvo koristi se izopropilni alkohol i/ili akustični gel. Bez kontaktnog sredstva, zrake ne prodiru kroz tijelo pacijenta pa neće doći do formiranja slike. Na svakoj sondi postoji oznaka (u obliku crtice ili točkice ili sl.) koja ukazuje na kranijalni smjer sonde. Kako bi se operater mogao što bolje orijentirati, označeno mjesto okreće se prema glavi pacijenta tj. kranijalno. Na ekranu također postoji oznaka (najčešće slovo „e“) koja se podudara sa smjerom oznake na sondi. Kako zrake prolaze kroz tkiva i organe, stvaraju se presjeci koji mogu biti longitudinalni, sagitalni ili transverzalni. Longitudinalna ili podužna ravnina je ona koja se pruža paralelno s kralježnicom te se tako dobiva podužni presjek organa kojeg se pregledava. Ukoliko se pregledavaju organi dublje u tjelesnoj šupljini, koristit će se sagitalna ravnina koje se pruža podužno osi organa, ali nije paralelna s

kralježnicom. Zbog bolje vizualizacije i dobivanja cjelokupne slike, tkiva koja su pregledana podužnom osi treba pregledati i transverzalno. Dakle, sonda se okreće za 90° i dobiva se poprečni presjek tkiva. Osim ravnina, jačinom pritiska sonde može se detaljnije proučiti organ kroz različite dubine. Raznim nagibima sonde pod određenim kutevima, s istog mjesta na koži mogu se uočiti i druge priliježee strukture koje se u tom području nalaze (LISCIANDRO, 2021b.).

2.5. POCUS (engl. *Point Of Care Ultrasound*) – ultrazvuk na mjestu zbrinjavanja (uz kavez pacijenta)

Definicija POCUS pretrage je ciljani ultrazvučni pregled koji veterinar provodi „uz kavez“ pacijenta kako bi dobio odgovore na specifična dijagnostička pitanja ili usmjerio izvođenje invazivnih postupaka. U veterinarskoj medicini koristi se izraz V-POCUS (Veterinarski POCUS), čiji sastavni dio čini FAST pretraga. Kombinacijom FAST i Vet BLUE pretraga nastaje globalni FAST koji omogućava uvid u stanje organa prsne i trbušne šupljine. On je idealna nadopuna kliničkom pregledu kako se ne bi propustile promjene koje bitno utječu na zdravstveno stanje životinje (LISCIANDRO, 2020b.; LISCIANDRO, 2021b.).

Glavna funkcija POCUS-a je brz odgovor na klinička pitanja kako bi se potvrdile ili isključile sumnje veterinara. Također, dijagnostičar može dobiti uvid u problemsku listu pacijenta te se dalje odlučiti za medikamentoznu ili kiruršku intervenciju (LISCIANDRO, 2020b). Upravo zbog svoje sigurnosti i lakoće izvođenja, svaki veterinar, bez obzira na specijalizaciju ili područje interesa, trebao bi inkorporirati POCUS i FAST pretragu u svoju svakodnevnu kliničku praksu. Treba imati na umu da se negativnim nalazom tijekom POCUS pretrage ne može isključiti postojanje problema na nekom drugom mjestu u organizmu. Kako bi se minimalizirala mogućnost propusta tijekom dijagnostike, uz klinički pregled izvodi se prvo globalni FAST, a potom POCUS pretraga kako bi se dobio detaljan, cjeloviti pregled koji može spasiti život pacijenta (LISCIANDRO 2020b; LISCIANDRO, 2021b).

2.6. Ciljana sonografska procjena u traumi (FAST)

Ciljana sonografska procjena u traumi podrazumijeva brzu sistemsku procjenu pojedinih mjesta u trbušnoj i prsnoj šupljini s ciljem otkrivanja mogućih ozlijeđa ili prisutnosti slobodne tekućine. Ova pretraga je sigurna za pacijenta, lako se izvodi i ne zahtijeva sedaciju životinje. Potrebno ju je obaviti što prije po dolasku pacijenta, odmah nakon trijažnog pregleda, naročito ako je životinja nestabilnog stanja. Pretraga FAST je odlična za otkrivanje oku nevidljivih i po život opasnih stanja u pacijenata koji pate od udara tupe sile. Posljedice takvog udara su nakupljanje slobodne tekućine u tjelesnim šupljinama poput perikardijalne, peritonealne i pleuralne šupljine koje, ukoliko se ne reagira pravodobno, mogu biti smrtonosne (McMURRAY i sur., 2015.).

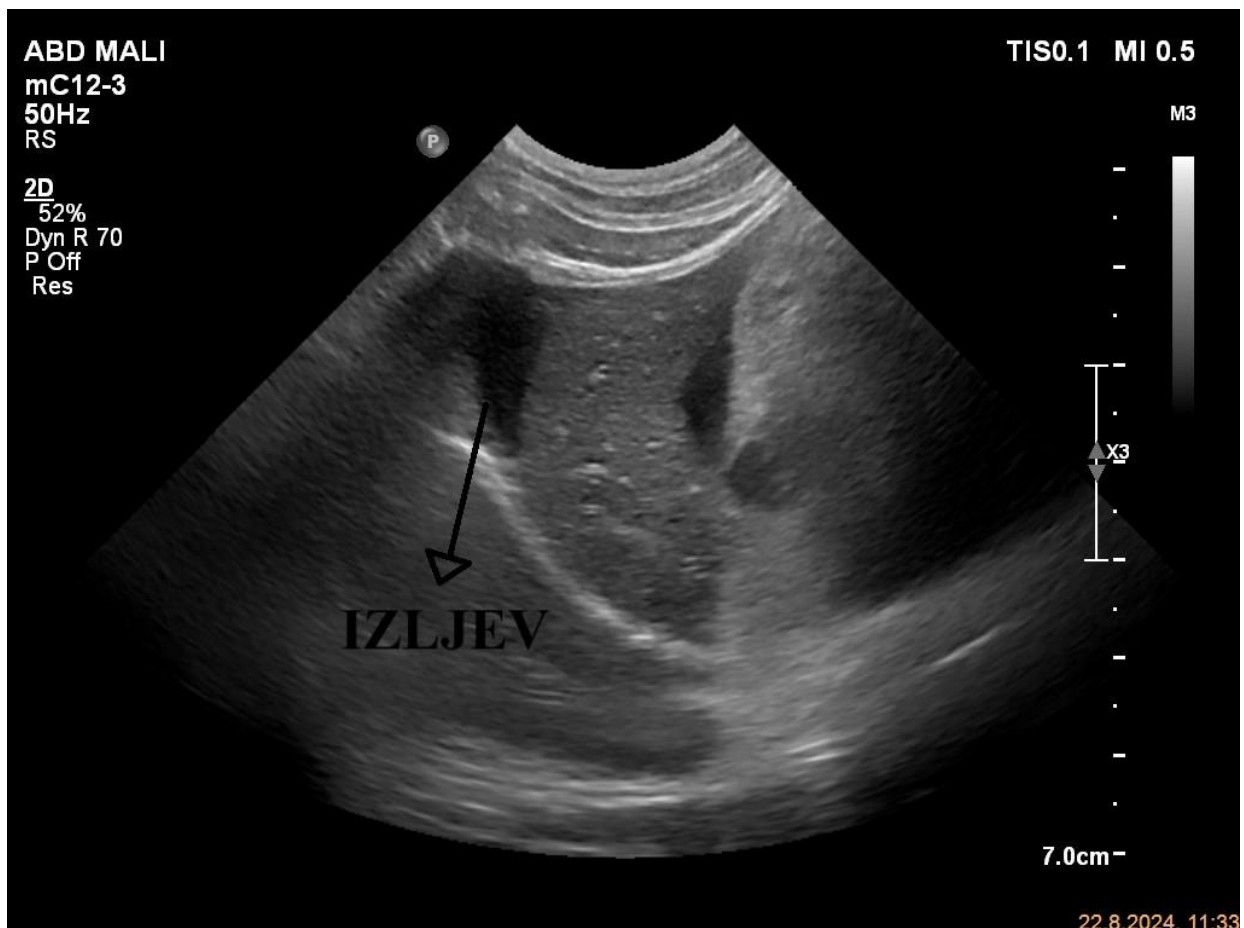
Kao što je već navedeno, tekućina je na ultrazvučnom prikazu vidljiva kao anehogeno (crno) područje, makar joj se ovisno o sastavu ehogenost može mijenjati. Količina stanica, lipida i proteina može mijenjati ehogenost tekućine. Ultrazvučna pretraga kao ni ehogenost ne mogu otkriti o kojoj je tekućini riječ zbog čega je, u slučaju pozitivnog nalaza tekućine u abdomenu, potrebno napraviti aspiraciju tankom iglom i analizu tekućine. Analiza će otkriti da li se radi o transudatu ili eksudatu te krvi, žući, urinu, limfi i slično (BOYSEN i LISCIANDRO, 2013.).

Zbog mogućnosti sonografske pretrage prsne, kao i trbušne šupljine, stvoreni su nazivi TFAST (engl. *Thoracic Focused Assessment with Sonography in Trauma*) i AFAST (engl. *Abdominal Focused Assessment with Sonography in Trauma*) (BOYSEN i LISCIANDRO, 2013.).

Osim traumatskih pacijenata, FAST se koristi i u ne traumatskih nestabilnih pacijenata kako bi se otkrila prisutnost slobodne tekućine u tjelesnim šupljinama što rezultira bržom i preciznijom dijagnostikom uzroka problema, njegovim liječenjem i monitoringom (McMURRAY i sur., 2015.).

2.6.1. AFAST

AFAST predstavlja izvrsnu inicijalnu slikovnu pretragu koja brzo i neinvazivno može potvrditi prisutnost krvi ili drugih tekućina u peritonealnoj šupljini (Slika 3), kao i očite abnormalnosti mekih tkiva ciljanih organa. U tom kontekstu, prije započinjanja AFAST pretrage važno je unaprijed razumjeti indikacije za nju (Tablica 1). Razne studije su pokazale da je AFAST vrlo specifična i osjetljiva metoda za otkrivanje ozljeda uzrokovanih tupom silom, pa se sa visokom sigurnošću može zaključiti da se radi o tupoj traumi, čak i kad pretragu obavlja osoba koja nije iskusan operater (LISCIANDRO, 2020b).



Slika 3. Slobodna tekućina u peritoneumu

(Izvor: Sveučilišna veterinarska bolnica, Klinika za unutarnje bolesti)

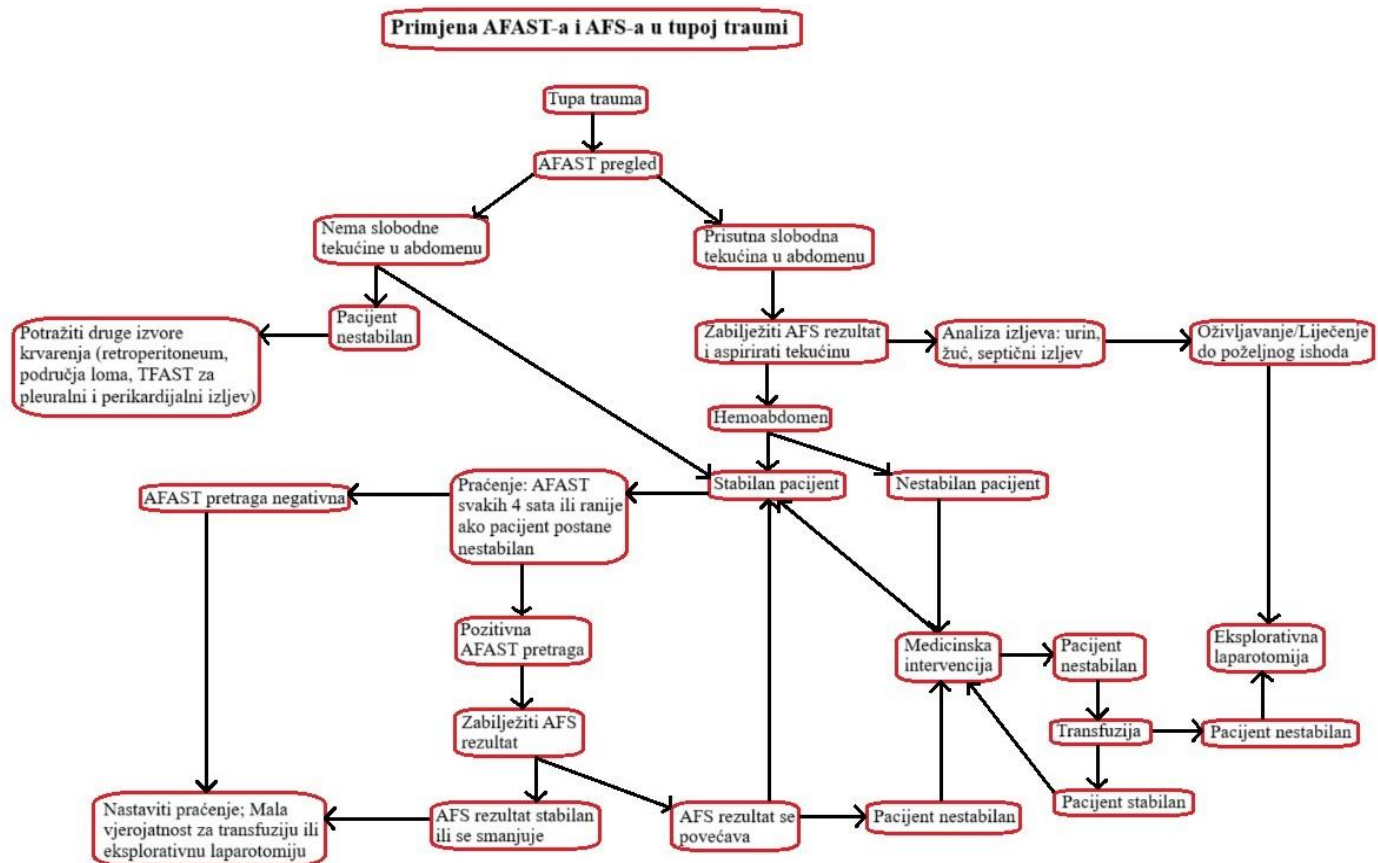
Najčešće dijagnosticirana stanja nastala posljedično traumi abdomena izazvanom tupom silom su uroabdomen i hemoabdomen. Uroabdomen je opasno stanje koje može dovesti do smrtnog ishoda, a nastaje zbog puknuća jednog ili više dijelova mokraćnog sustava što za posljedicu ima istjecanje urina u peritonealnu šupljinu ili u retroperitoneum te pojavu hiperkalemije, azotemije, promjene pH te aritmije (ETTINGER i sur., 2017.; MARVEL, 2023.). Hemoabdomen označava nakupljanje krvi u trbušnoj šupljini. Jaka anemija, šok i smrt posljedica su hemoabdomena ukoliko se pravovremeno ne prepozna i terapija. Najčešći izvor krvarenja su ozlijeđena slezena i jetra no može se pojaviti i zbog oštećenja bubrega i krvnih žila usred traume. Osjetljivost ultrazvučne pretrage na ozlijede slezene i jetre varira od 41% do 80%. Na osjetljivost utječe organ koji je zahvaćen, njegova veličina, mjesto lezije i prisustvo plina u probavnom traktu (BOYSEN i LISCIANDRO, 2013.). AFAST se može koristiti i kod netraumatskih stanja poput hemoabdomena druge etiologije (koagulopatije, neoplazije, post operativno) ili nehemoragijskih izljeva koji se javljaju kao transudati (kod bolesti jetre i gastrointestinalnog trakta), modificirani transudati (kod zatajenja desne strane srca) i eksudati (peritonitis). Ukoliko postoji rizik od krvarenja ili peritonitisa nakon operacije, AFAST-om se takva stanja mogu potvrditi te pratiti odgovor na terapiju (ETTINGER i sur., 2017.; KLOSTERMAN, 2024.).

Tablica 1. Indikacije za AFAST pretragu (Prilagođeno iz: LISCIANDRO, 2021b)

INDIKACIJE ZA AFAST PRETRAGU
Traume nastale pod utjecajem tupe ili penetrirajuće sile
Svi pacijenti koji su kolabirali, neovisno o oporavku, a imaju neobjašnjeno ubrzano bilo, hipotenziju ili promjene u mentalnom statusu
Svi slučajevi anemije i slučajevi u kojima pacijent jednostavno „nije dobro“
Svi pacijenti kod kojih se provodila hitna intervencija, pacijenti nakon operacije
Svi slučajevi potencijalnog peritonitisa uključujući akutni abdomen
Pacijenti koji trebaju biti podvrgnuti anesteziji
Nadopuna na klinički pregled kod sistematskih pregleda

Uz AFAST, od velike je važnosti provesti i AFS (engl. *Abdominal Fluid Score*) o kojem će više biti rečeno nešto kasnije. Serijsko provođenje AFAST-a je višekratno izvođenje

ultrazvučne pretrage kako bi se ustanovilo zakašnjelo nakupljanje tekućine u peritonealnoj šupljini koje na prvom pregledu nije bilo prisutno. Serijski AFAST i AFS u kombinaciji mogu uvelike pomoći veterinaru kako bi se odlučio za daljnju intervenciju i terapiju (medikamentoznu, uključujući transfuziju krvi, ili kiruršku). Radi što uspješnijeg i lakšeg izvođenja AFAST-a i AFS-a, BOYSEN i LISCIANDRO (2013.) su izradili algoritam prikazan na Slici 4 (BOYSEN i LISCIANDRO, 2013.).



Slika 4. Algoritam koji uključuje AFAST i AFS za pomoć pri daljnjoj dijagnostici i terapiji. AFAST (engl. *Abdominal Focused Assessment with Sonography in Trauma*), Abdominalna ciljana procjena sa sonografijom u traumi. TFAST (engl. *Thoracic Focused Assessment with Sonography in Trauma*), prsna ciljana procjena sa sonografijom u traumi. AFS (engl. *Abdominal Fluid Score*), Rezultat abdominalne tekućine.

(Prilagođeno iz: BOYSEN i LISCIANDRO, 2013)

2.6.2. Priprema pacijenta i opreme

Pacijent se u početku pregleda može postaviti u stojeći ili sternalni položaj. Sonda se postavlja na najnižu točku abdomena gdje će se zbog gravitacije najlakše detektirati slobodna tekućina ukoliko je prisutna. U slučaju negativnog nalaza, nema potrebe stavljati pacijenta u bočni položaj. Ukoliko je nalaz pozitivan, AFS bodovanje se ne može provesti dok se pacijenta ne postavi u bočni položaj i pričeka 3 minute kako bi se tekućina redistribuirala. Ovaj protokol se može izvoditi u lijevom i desnom bočnoj položaju. U pravilu nijedna pozicija nije bolja od druge. Pretraga u desnom bočnom položaju je često preferirana jer se lijevi bubreg u splenorenalnom (SR) prozoru te žučni mjehur u dijafragmatskohepatičkom (DH) prozoru brže i bolje identificiraju. Također, u ovom položaju se izvode abdominocenteza, elektrokardiografija (EKG) i ehokardiografija. Dorzalni položaj nije preporučljiv jer pacijenti s tupom traumom često imaju ozlijeđenu prsnu kožu pa može doći do ozbiljnih posljedica u disanju. Ukoliko se pregledava pacijent s dispnejom, tada se on postavlja u modificirani latero-sternalni položaj, gdje je tijelo u sternalnoj poziciji, a stražnje noge na istoj lateralnoj strani, ili u stojeći položaj (bez određivanja AFS-a) (BOYSEN i LISCIANDRO, 2013.; LISCIANDRO 2021b).

Polje na koje se stavlja sonda se uglavnom ne brije, već se samo razmakne dlaka kako bi sonda što bolje prijanjala uz kožu. Time se vrijeme pregleda skraćuje, eksterijer pacijenta ostaje netaknut, a vidljivost je sasvim dovoljna za prepoznavanje prisustva tekućine u tjelesnim šupljinama. Dlaka se brije u slučaju uzimanja uzoraka uz vodstvo ultrazvuka ili ako je krzno gusto i dugačko. Kako bi se spriječilo zarobljavanje zraka između sonde i kože, koristi se izopropilni alkohol ili gel. Operater treba imati na umu da učestalim korištenjem izopropilnog alkohola može doći do oštećenja glave sonde (BOYSEN i LISCIANDRO, 2013.; HAMEL i CLIFFORD, 2018.; LISCIANDRO, 2021b).

Kako bi operater dobio najbolju moguću sliku i točno interpretirao rezultat, važno je poznavati osnovne kontrole ultrazvučnog aparata. Ponajprije se prilagođavaju dubina te fokus. Svjetlina se zatim prilagođava kontrolom „Gain“ najčešće na 70%. Koristi se B-mod ili 2D siva skala kako bi se jasno diferencirale različite nijanse sive između bijele (hiperehogena) i crne (anehogena) (HAMEL i CLIFFORD, 2018.).

Najčešće korištene postavke su dubina od 12-15 cm te raspon od 5-10 MHz. Ovakve postavke najbolje je koristiti uz mikrokonveksnu sondu koja se i najviše koristi prilikom

izvođenja ultrazvučne pretrage. Dubina i raspon se mogu prilagođavati ovisno o veličini i vrsti pacijenta, no navedene postavke su, najčešće, sasvim zadovoljavajuće u većine pasa i mačaka (BOYSEN i LISCIANDRO, 2013.; LISCIANDRO, 2021b).

Sonda se može postaviti u longitudinalnu (sagitalnu) ili transverzalnu orijentaciju, međutim za neiskusnog veterinaru preporuča se postavljanje sonde u longitudinalnu orijentaciju jer je tada puno lakše prepoznati ciljne organe. Svaka sonda ima na sebi oznaku i ona mora biti okrenuta prema glavi pacijenta kada je sonda u longitudinalnoj orijentaciji. Nakon stjecanja iskustva, sonda se dodatno može postaviti i u transverzalnu orijentaciju. Kako bi što bolje obradili FAST prozore potrebno je raditi nježne pokrete sa sondom dok je ona u istoj poziciji. Ti pokreti su “feniranje“ (engl. *fanning*) i “ljuljanje“ (engl. *Rocking*). “Feniranje“ je pomicanje sonde koje imitira pomicanje lepeze, prema gore pa prema dolje dok ciljni organ ne nestane pa potom vraćanje na početnu poziciju. Ljuljanje je usmjeravanje sonde prema kranijalno pa vraćanje u početnu poziciju (LISCIANDRO, 2021b).

2.6.2.1. Protokol četiri (+1) akustična prozora

Prosječno vrijeme potrebno za obavljanje AFAST-a je 3-4 minute po principu protokola četiri akustična prozora (Slika 5). Iako se naziv protokola zadržao, postoji 5 (4+1; dodatni akustični prozor) akustičnih prozora koji svoj naziv dobivaju po organima koji se nalaze na mjestu postavljanja sonde.

1) Životinja u desnom (preferiranom) bočnom položaju:

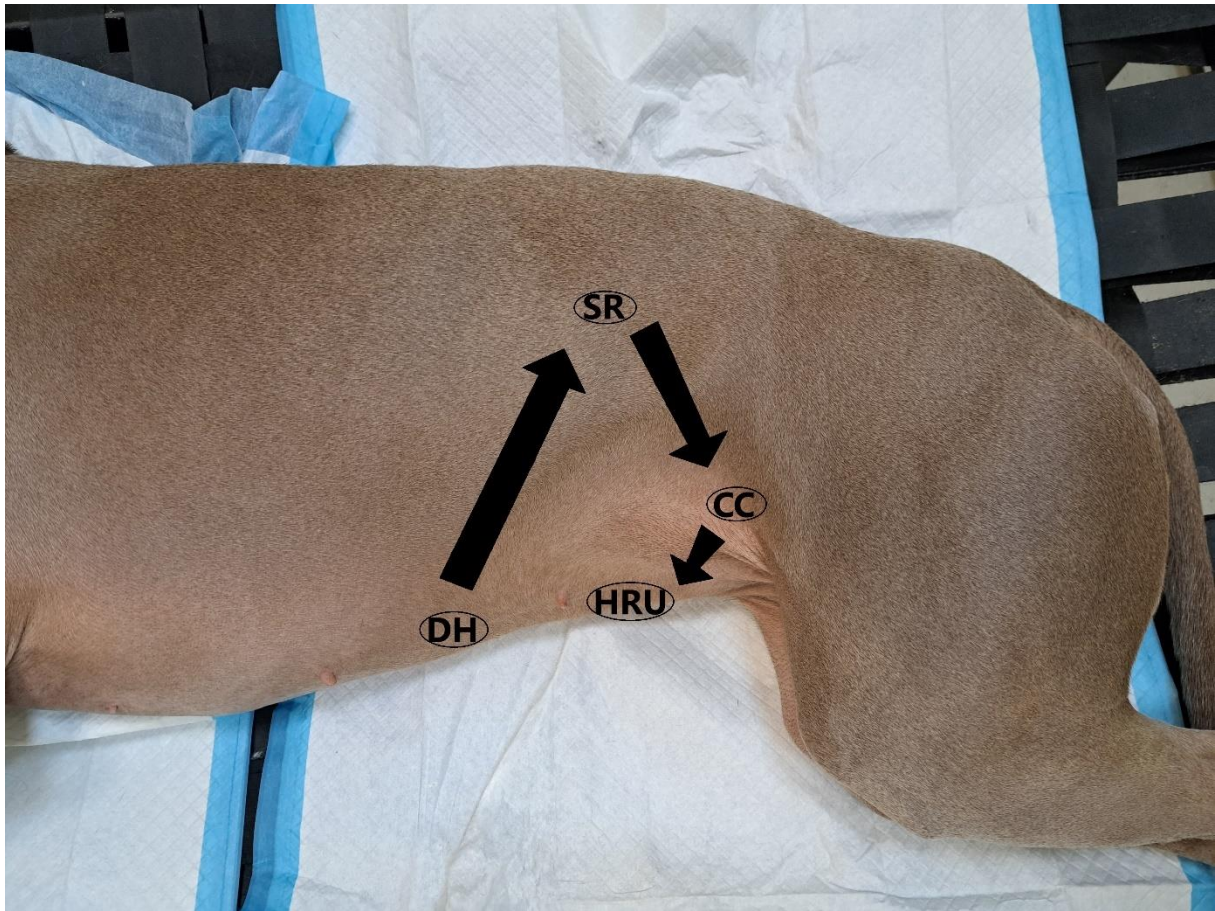
1. DH (dijafragmatsko-hepatički)
2. SR (spleno-renalni)
3. CC (cisto-količni)
4. HRU (hepato-renalni umbilikalni) akustični prozor
5. Dodatni (bonus) prozor: HR5ti (hepato-renalni)

2) Životinja u lijevom bočnom položaju

1. DH (dijafragmatsko-hepatički)
2. HR (hepato-renalni)

3. CC (cisto-količni)
4. SRU (spleno-renalni umbilikalni) akustični prozor
5. Dodatni (bonus) prozor: SR5ti (spleno-renalni)

Kod životinja koje leže u desnom bočnom položaju protokol započinje u subksifoidnom području, gdje se nalazi prvi DH akustični prozor. U tom području se procjenjuje stanje DH područja zajedno s područjem žučnog mjehura te kaudalna vena cava. Putem ovog prozora mogu se dobro procijeniti i perikardijalni te pleuralni prostor jer jetra i žučni mjehur služe kao akustični prozor u prsnu šupljinu. U drugom SR akustičnom prozoru promatra se područje između trbušnog zida, slezene i bubrega kao i retroperitoneuma. Mjesto mokraćnog mjehura čini treći CC akustični prozor u kojem se može procijeniti stanje mokraćnog mjehura te kolon, a zadnji akustični prozor HRU daje uvid u stanje tankih crijeva i slezene. Peti dodatni HR akustični prozor je dohvatljiv nakon postavljanja pacijenta u lijevi bočni položaj, a daje uvid u prostor između trbušnog zida, desnog bubrega i jetre. Ovaj dodatni prozor nije potrebno pregledavati ako se desni bubreg vizualizira kroz SR prozor (manji psi, mačke). Kada je pas u lijevom bočnom položaju razlika je u tome da je, drugi prozor koji se pregledava u biti HR akustični prozor, a zadnji prozor SRU akustični prozor koji kao i HRU akustični prozor daje uvid u stanje tankih crijeva i slezene. Dodatni peti akustični prozor u ovom bočnom položaju je SR5-ti akustični prozor. Ovaj dodatni prozor nije potrebno pregledavati ako se lijevi bubreg vizualizira kroz HR prozor (manji psi i mačke). Oba dodatna peta prozora upotrebljavaju se nakon završenog AFAST, TFAST te Vet BLUE pregleda i nisu dio AFS sustava bodovanja, već služe za pregled retroperitonealnog dijela trbušne šupljine te detekcije nekih očiglednih lezija parenhima vidljivih organa (BOYSEN i LISCIANDRO, 2013.; LISCIANDRO, 2015.; LISCIANDRO, 2021b).



Slika 5. Prikaz AFAST pregleda u desnom bočnom položaju. DH, Dijafrajmatsko-hepatični prozor. SR, Spleno-renalni prozor. CC, Cisto-količni prozor. HRU, Hepato-renalni umbilikalni prozor.

(Izvor: Sveučilišna veterinarska bolnica, Klinika za unutarnje bolesti)

Kroz DH prozor, sondom se fenira preko žučnog mjehura u oba smjera dok on ne nestane, a zatim se sonda ljulja kranijalno dok se ne vizualizira srce te se potom vraća u početni položaj. Nekada se kroz ovaj akustični prozor može uočiti efekt aureole oko žučnog mjehura čija normalna debljina stijenke ne prelazi 0,1 cm u mačaka te 0,2 cm debljine u pasa, a on ukazuje na anafilaksu ili na zatajenje desnog srca. Kako bi dijagnostičar znao o kojem se stanju radi, potrebno je provjeriti punjenost kaudalne vene cave, gdje će ona biti jače punjena u slučaju zatajenja desnog srca, a slabije punjena kod anafilakse. Putem SR prozora, uočava se lijevi bubreg kojeg treba pregledati feniranjem u oba smjera dok ne nestane, a zatim se sonda ljulja kranijalno dok se ne uoči slezena te se opet izvodi pokret feniranja, potom se sonda vraća u početni položaj. Kroz CC prozor, sondom se fenira preko mokraćnog mjehura u oba smjera do njegova nestanka, a zatim se pokretima ljuljanja kranijalno napreduje do „CC džepića“ koji je zapravo dio CC prozora koji je najovisniji o gravitaciji. Pregledom mokraćnog mjehura,

procjenjuje se i stanje te debljina njegove stjenke koja u zdravih mačaka iznosi 0,13cm -0,17 cm, a u zdravih pasa 0,14 cm -0,23 cm ovisno o distenziji mjehura. Putem HRU prozora, tanko crijevo i slezena se pregledavaju feniranjem u oba smjera, a potom se ljujanjem sonde kranijalno vizualizira kranijalni dio abdomena nakon čega se sonda vraća u početni položaj. U HR5-tom dodatnom prozoru sondom se fenira preko desnog bubrega, u oba smjera dok on ne nestane, zatim se ljuja kranijalno do desnih režnjeva jetre, a potom vraća na početnu poziciju kako bi se još jednom vizualizirao bubreg (BOYSEN i LISCIANDRO, 2013.; LISCIANDRO, 2020b.; MEIRELLES i AGIULLERA, 2020.; LISCIANDRO 2021b).

2.6.2.2. AFS

Ocjenjivanje slobodne tekućine u abdomenu je sastavni dio AFAST pregleda koji nam omogućuje uvid u ozbiljnost stanja pacijenta. AFS sustav bodovanja omogućuje dijagnostičaru predvidjeti stupanj anemije u pacijenta te pomoći u daljnjoj odluci oko transfuzije krvi ili eksplorativne laparotomije. Provodi se na način da se bilježi u koliko se vidnih polja nalazi tekućina te se dodjeljuju ocjene od 0 do 4. Ukoliko slobodna tekućina nije vidljiva u nijednom polju, AFS ocjena će biti 0. Ako se u samo jednom vidnom polju pronađe slobodna tekućina, pacijent dobiva ocjenu AFS 1 itd. Serijskim izvođenjem AFAST-a i praćenjem AFS-a moguće je procijeniti radi li se o progresiji, stagnaciji ili regresiji. Razmak između obavljanja serijske pretrage stabilnog pacijenta treba biti 4 sata, međutim ukoliko dođe do pogoršanja kliničkih znakova (pogoršanja hemodinamskog stanja) kod pacijenta, potrebno je pretragu ponoviti odmah te potom skratiti vrijeme između ponavljanja. Posebnu pozornost treba posvetiti nestabilnim pacijentima koji su došli u hipovolemičnom šoku, hipotenzivni i dehidrirani. Prvi AFS može biti 0 ili nizak, međutim ocjena se može promijeniti nakon stabilizacije i rehidracije pacijenta. Treba naglasiti da tekućina pronađena u retroperitonealnom prostoru nije dio AFS sustava bodovanja (BOYSEN i LISCIANDRO, 2013.; LISCIANDRO, 2021b).

Pacijenti s AFS ocjenom 1 ili 2 klasificiraju se kao pacijenti s teškom ozljedom ili patološkim stanjem i malim krvarenjem, dok se pacijenti s AFS ocjenom 3 ili 4 klasificiraju kao pacijenti s teškom ozljedom i obilnim krvarenjem. Pacijenti koji su pri dolasku imali normalan hematokrit i AFS ocjenu 1 ili 2 te pri kontrolnom pregledu nije došlo do promjene bodovanja, uglavnom nisu postali anemični (ili su bili blago anemični s hematokritom > 30%). Izuzetak su

pacijenti koji krvare u intrapelvičnoj regiji. U slučaju AFS ocjene 3 ili 4, postoji veća vjerojatnost za nastanak anemije (hematokrit manji za 25% od inicijalnog). Kod 25% pasa koji imaju visoku AFS ocjenu (3 ili 4) dolazi do ozbiljne anemije s hematokritom < 25%. Životinje s manjim krvarenjem nemaju dovoljno intraabdominalnog volumena kako bi se izazvala anemija u kratkom roku. Ukoliko se ustanovi da je anemija ipak prisutna, tada se u obzir treba uzeti već postojeća anemija, hemodilucija, krvarenje na nekom drugom mjestu ili laboratorijska pogreška. U slučaju malog krvarenja i prisustva anemije, preporučeno je napraviti globalni FAST (LISCIANDRO, 2021a).

Danas se sve češće koristi novi modificirani AFS sustav bodovanja kako bi se što preciznije odredila količina slobodne tekućine, a klasificira se kao 0, ½ te 1. Ukoliko nema slobodne tekućine u prozoru u kojem se pregledava, tada se dodjeljuje AFS ocjena 0. AFS ocjena ½ označava pacijenta kao slabo pozitivnog ukoliko je džep tekućine manji od 5 mm u mačaka i manji od 10 mm u pasa dok se AFS ocjena 1 klasificira kao jako pozitivan nalaz u slučaju džepa tekućine većeg od 5 mm u mačaka i 10 mm u pasa. Zbrojem dobivenih ocjena dobiva se ukupni rezultat koji se interpretira kao i u originalnom AFS sustavu bodovanja. Na ovaj način sigurnije se procjenjuje volumno stanje pacijenta pa će se u slučaju tri pozitivna prozora s ocjenom ½ klasificirati kao 1 ½ umjesto ocjenom 3. Dakle, pacijenti s AFS ocjenom <3 klasificiraju se kao pacijenti s teškom ozljedom ili patološkim stanjem i malim krvarenjem, dok se pacijenti s AFS ocjenom ≥ 3 klasificiraju kao pacijenti s teškom ozljedom i obilnim krvarenjem. Treba imati na umu da će u DH prozoru otprilike 50% odraslih zdravih pasa i 70% mačića imati AFS ocjenu ½, a oko 93% štenaca AFS ocjenu ½ ili 1. Gore navedeni sustav bodovanja može se primijeniti i kod pacijenata koji imaju izljev u abdomen koji nije posljedica krvarenja (LISCIANDRO i sur., 2020a.; LISCIANDRO, 2021a).

Za kraj je bitno naglasiti da iako je AFAST vrlo lako izvediva i korisna metoda ona ne može zamijeniti kompletni detaljni ultrazvučni pregled abdomena kao ni pravilnu obuku. Bitno je unaprijed znati što očekivati od AFAST pretrage odnosno što se s njom može, a što ne može učiniti (Tablica 2) (LISCIANDRO, 2021b).

Tablica 2. Mogućnosti AFAST pretrage (Prilagođeno iz: LISCIANDRO, 2021b)

Mogućnosti AFAST pretrage	
Što se AFAST pretragom može učiniti?	Što se AFAST pretragom ne može učiniti?
Mogu se prepoznati male količine tekućine koje se ne detektiraju na kliničkom pregledu i radiografskoj pretrazi.	Ne može se diferencirati vrsta tekućine tj. izljeva koji se nalazi u tjelesnim šupljinama.
Pleuralni i perikardijalni izljevi se vrlo dobro uočavaju putem DH akustičnog prozora.	
Kroz SR i HR prozore, lako se može uočiti peritonealni izljev ukoliko je prisutan.	AFAST ima malu osjetljivost kod procjene stanja pacijenta uzrokovanog penetracijskom traumom za razliku od traume uzrokovane tupom silom.
Provođenjem serijskog AFAST-a minimalizira se propust u otkrivanju naknadno nastalog izljeva tj. krvarenja te se stanje pacijenta može kvalitetno nadzirati.	
Dijagnostičar može predvidjeti okvirno stanje anemije pacijenta koristeći se AFS sustavom bodovanja.	
U hitnom slučaju gdje se sumnja na anafilaksu, operater može potvrditi svoju sumnju nalazom efekta aureole (engl. <i>Halo effect</i>) oko žučnog mjehura koje se prikazuje kao hipoehogeno područje. Uz efekt aureole, javlja se i slabo punjena kaudalna vena cava.	Kod mačaka, koje nemaju veliki rezervni volumen krvi u slezeni, AFS sustav, iako je vrlo koristan, može navesti doktora na mišljenje da kod velike količine izljeva pacijent gubi mnogo krvi. Kod gubitka tako velike količine krvi, mačka ne bi preživjela pa se u slučaju pronalaska većeg volumena izljeva najčešće radi o uroabdomenu a ne o hemoabdomenu.
Nalaz efekta aureole uz proširenu kaudalnu venu cavu upućuje na zatajenje desne strane srca.	
Može se procijeniti i volumno stanje pacijenta mjerenjem veličine kaudalne vene cave te dokazom prisutnosti proširenih vena u jetri.	
U slučajevima sumnje na rupturu mokraćnog mjehura, putem CC akustičnog prozora, može se procijeniti stanje stjenke mokraćnog mjehura.	
Volumen mokraćnog mjehura može se lako i neinvazivno procijeniti putem CC akustičnog prozora ako se pomnože dužina, širina i visina mjehura te se taj rezultat dodatno umnoži s brojem 0.625.	

2.6.3. TFAST

TFAST pretraga obuhvaća pregled obje polovice prsnog koša s ciljem otkrivanja slobodne tekućine ili zraka u šupljinama prsnog koša. Životinje koje zahtijevaju TFAST pretragu su najčešće u respiratornom distresu i vrlo lošeg općeg stanja pa je ultrazvučnu pretragu najbolje obaviti što prije po ulasku u ambulantu kako bi dijagnostičar dobio vitalne informacije o respiratornom i kardiovaskularnom stanju pacijenta. Indikacije za TFAST su navedene u Tablici 3 no ovom metodom najčešće se dijagnosticiraju pleuralni i perikardijalni izljevi, pneumotoraks te promjene vezane uz srce. Ako se kombinira sa Vet Blue tehnikom, mogu se uočiti druge nepravilnosti i promjene poput plućnog edema (kardiogeni/nekardiogeni), plućnih konsolidacija, prisutnost lezija, novotvorevina i sl. Potrebno je naglasiti da ni TFAST u kombinaciji s Vet blue tehnikom ne može u potpunosti zamijeniti RTG, CT i kompletnu ehokardiografiju. Posebno se to odnosi na promjene koje su locirane dublje (centralno) u parenhimu pluća, odnosno na patologiju koja nije u kontaktu s površinom pluća u području Vet Blue akustičnog prozora. TFAST se danas koristi kao nadogradnja na klinički pregled, kako u traumi tako i u netraumatskih pacijenata te postoperacijski za nadzor zdravstvenog stanja (BOYSEN i LISCIANDRO, 2013.; LISCIANDRO, 2021b).

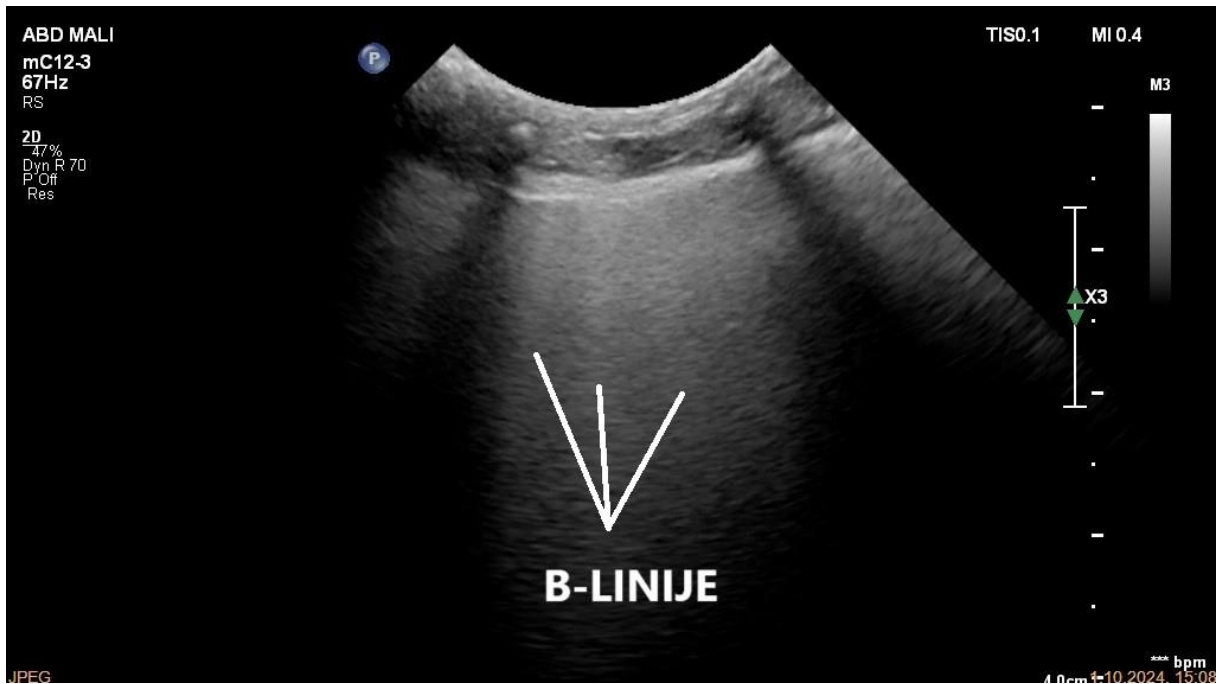
Tablica 3. Indikacije za TFAST pretragu (Prilagođeno iz: LISCIANDRO, 2021b)

INDIKACIJE ZA TFAST PRETRAGU
Ozlijede nastale pod djelovanjem tupe i penetrirajuće sile
Netraumatski slučajevi u kojima pacijent ima promjene u disanju, kolabira i jednostavno „nije dobro“
Bilo koja sumnja na plućno krvarenje ili edem
Respiratorni distres bilo kojeg oblika
Bilo koja sumnja na pneumotoraks
Traume u kojima je moguće nagnječenje pluća
Sumnja na izljev u perikardijalnu ili pleuralnu šupljinu traumatskog ili netraumatskog porijekla

2.6.4. Priprema pacijenta i opreme

Pacijent se, ako je moguće, pregledava u stojećem (ili sternalnom) položaju jer se u tom položaju najlakše može uočiti prisutnost zraka ili tekućine (Slika 7) te je potrebno najmanje sile za obuzdavanje životinje. Međutim, ako je potrebno, kod kritičnih pacijenata koji su došli u lateralnoj poziciji, pacijenta se može pregledavati u bočnom položaju, odnosno modificiranom sterno-lateralnom položaju ako postoji dispneja i ako želimo provesti i AFAST. Dorzalni položaj se ne preporuča jer može dovesti do pogoršanja stanja kod pacijenata s dispnejom i hemodinamski kritičnih pacijenata. Desni bočni položaj se preferira zbog mogućnosti izvedbe EKG-a i ehokardiografije te lakše vizualizacije kaudalne vene cave, hepatičnih vena i žučnog mjehura. U većini slučajeva nije potrebno brijati krzno pacijenta, već se krzno razmakne i nanese alkohol ili gel da bi slika bila zadovoljavajuća. Alkohol bi se trebao koristiti u što manjoj količini jer negativno utječe na kožu pacijenta te dodatno ometa disanje pacijentima koji imaju respiratornih problema, naročito ako se nalaze u malim i zatvorenim prostorima. Najčešće se koristi mikrokonveksna sonda s istim postavkama kao što su opisane u poglavlju o AFAST-u. Sonda se uvijek postavlja longitudinalno tj. usporedno s kralježnicom pacijenta. Dubina se može prilagoditi ovisno o veličini pacijenta, ali se najčešće postavlja na 4-8 cm. U slučaju pregleda pluća može se koristiti i linearna sonda kako bi se što bolje zamijetile promjene na samom tkivu (LISCIANDRO, 2021b).

Prije izvođenja TFAST pregleda treba znati što očekivati na ultrazvučnom prikazu. A-linije su hiperehogene linije koje se pružaju horizontalno na slici i nisu patologija već artefakt te ukazuju na pluća koja ne sadrže tekućinu. Plućne rakete ili B-linije (Slika 6) su linije koje se pojavljuju na ultrazvučnom prikazu kao vertikalne, hiperehogene linije koje prekrivaju A-linije i protežu se u dubinu bez gubitka ehogenosti. Njihova prisutnost najčešće ukazuje na plućni edem. Zbog prisustva tekućine, A-linije ne mogu biti vidljive pa se pronalaskom B-linija pneumotoraks može isključiti. U slučaju pacijenta koji je doživio traumu, prisustvo B-linija smatra se posljedicom nagnječenja pluća dok se ne dokaže suprotno (LISCIANDRO 2021b).



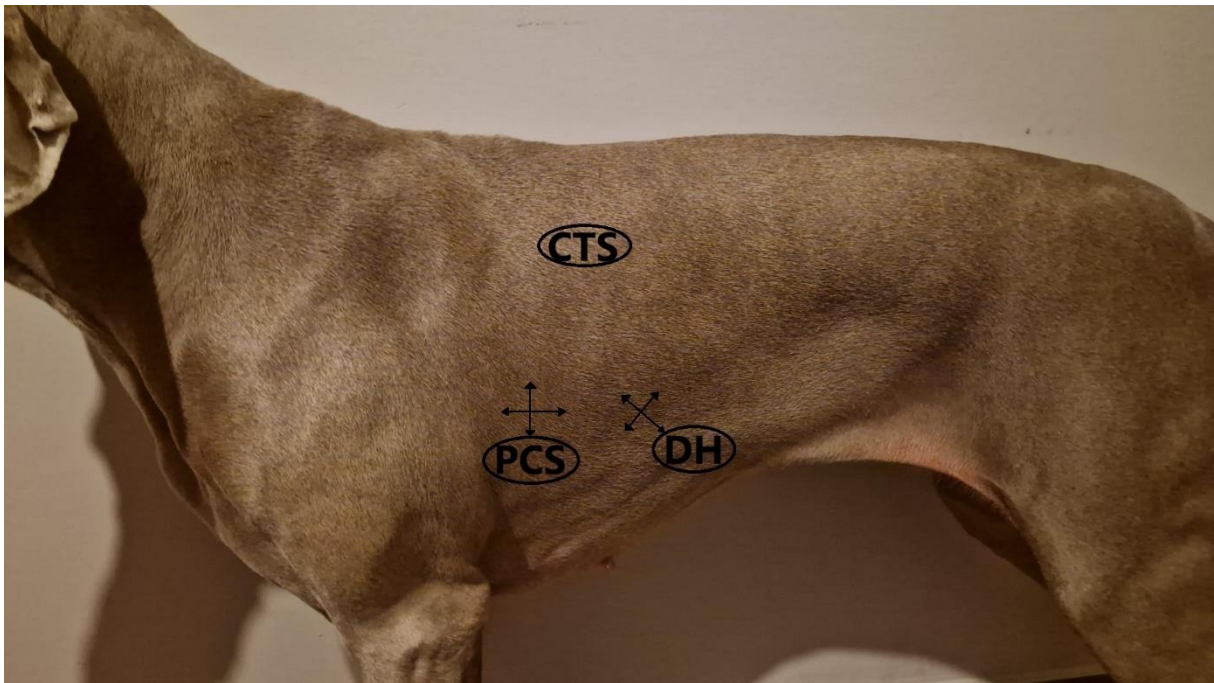
Slika 6. B-linije na TFAST pregledu

(Izvor: Sveučilišna veterinarska bolnica, Klinika za unutarnje bolesti)

2.6.4.1. Protokol pet akustičnih prozora

Kako se prilikom izvođenja AFAST pregleda koriste smjernice s područjima najbolje preglednosti, tako i TFAST pregled ima svojih pet akustičnih prozora (Slika 7). Prva dva prozora (bilateralno) su na mjestima gdje se postavlja prsna cijev (CTS od engl. *Chest Tube Site*), a nalaze se dorzolateralno uz zid prsnog koša između sedmog i devetog međurebrenog prostora. Druga dva akustična prozora (bilateralno) čine perikardijalna područja (PCS od engl. *Pericardial Site*) koja se nalaze od trećeg do petog međurebrenog prostora u razini koštano-hrskavičnog spoja. Peti prozor je DH akustični prozor koji je istovjetan onome koji se spominje kod AFAST pretrage. Ukoliko pregledavamo pacijenta kroz CTS akustični prozor, dubinu treba prilagoditi na 4-8 cm kod manjih životinja te na 7-9 cm u slučaju većih pasa. Sonda se postavlja na najvišem mjestu prsnoga koša tj. na mjestu gdje se nakuplja zrak. Vrlo je važno smanjiti svjetlinu (regulirati TGC) blizu površine kože kako bi se kroz CTS prozor mogao kvalitetno utvrditi znak klizanja. Znak klizanja je normalan znak koji se javlja kada, pri udahu i izdahu,

pluća kližu uz zid prsnog koša što se vidi pomicanjem PP (pleuro-pulmonalnih) linija. Postavljanjem sonde okomito na pacijenta u međurebreni prostor, na ultrazvučnom prikazu se pojavljuje znak aligatora. To je znak koji nastaje kada rebra stvaraju hipoehogenu sjenu s početnim hiperehogenim dijelom (oči aligatora) između kojih su vidljiva pluća (njuška aligatora) i upućuje dijagnostičara na ispravan položaj sonde. Putem PCS prozora locira se srce kao primarna točka orijentacije, ali i za potvrdu potencijalnog perikardijalnog izljeva. Osim pregleda srca i perikardijalne šupljine, u PCS prozoru je moguće zamijetiti i pleuralni izljev u područjima blizu srca. Putem DH prozora potvrđuje se prisustvo tekućine u perikardijalnoj ili pleuralnoj šupljini (BOYSEN i LISCIANDRO, 2013. HAMEL i CLIFFORD, 2018.; LISCIANDRO, 2021b).

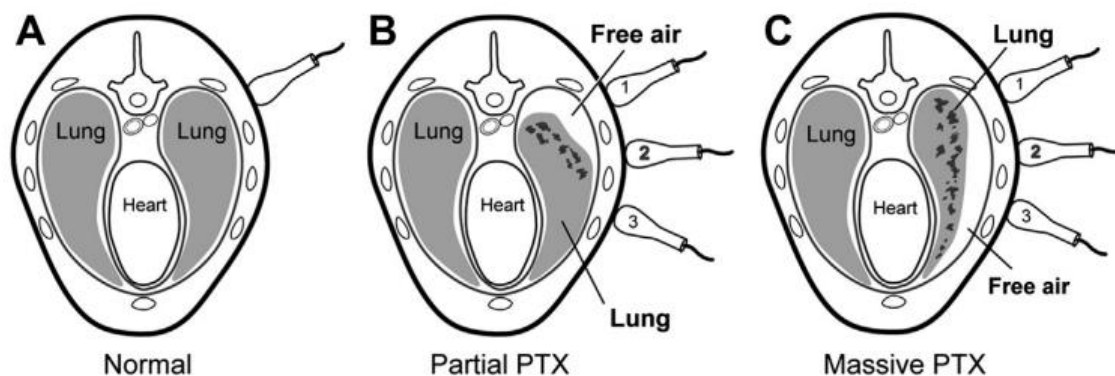


Slika 7. Pas u stojećem položaju s označenih pet točaka TFAST-a. CTS (engl. *Chest Tube Site*), mjesto gdje se postavlja prsna cijev. PCS (engl. *Pericardial Site*), perikardijalni prozor. DH, dijafragmatsko-hepatični prozor.

(Izvor: Sveučilišna veterinarska bolnica, Klinika za unutarnje bolesti)

2.6.5. Dijagnostika pneumotoraksa

Osjetljivost i specifičnost TFAST-a u otkrivanju pneumotoraksa je čak 95%. Pneumotoraks je prisutnost veće količine plina (zraka) u pleuralnoj šupljini uz smanjenje plućnog volumena. Ovo stanje može nastati posljedično traumi gdje, zbog oštećenja zida prsnog koša ili parenhima pluća, zrak prodire u pleuralnu šupljinu i dovodi do kolapsa pluća. Kao što je već rečeno, prilikom dijagnostike pneumotoraksa sonda se postavlja u područje CTS prozora pošto se nalazi na najvišoj točki prsnog koša. Tijekom TFAST pretrage, prvo je potrebno pronaći kaudodorzalnu prijelaznu zonu (CdTZ od engl. *Caudodorsal Transition Zone*) koja se nalazi dorzalno iznad ksifoidnog izdanka između osmog i devetog međurebrenog prostora. To je zona koja označava prijelaz pleuralne šupljine u peritonealnu te nije idealno mjesto za dijagnostiku pneumotoraksa zbog istovremenog pomicanja prsnih i trbušnih organa koji se nalaze u toj zoni. Ova zona se potvrđuje pronalaskom znaka zastora koji se prikazuje vertikalnim linijama različite ehogenosti i izgledaju poput „zastora za tuširanje“. Nakon pronalaska CdTZ zone, sonda se pomiče kranijalno za dva do tri međurebrena prostora kako bi se kvalitetno mogao ustanoviti znak klizanja u CTS prozoru. Uz znak klizanja i PP linije, moguće je uočiti i A-linije. Prisutnost zraka u pleuralnom prostoru potvrđuje se pronalaskom A-linija bez znaka klizanja. U slučaju pozitivnog nalaza sondom se napreduje ventralno do sredine prsnog koša, a zatim u donju trećinu prsnog koša kako bi se ustanovilo postojanje plućne točke. Ova točka označava mjesto gdje su pluća u ponovnom doticaju s prsnim zidom što se vidi pojavom znaka klizanja ili B-linija. Ovisno o mjestu plućne točke postoje različiti stupnjevi pneumotoraksa (Slika 8). Mjerenjem udaljenosti od mjesta gdje se postavlja prsna sonda do plućne točke, subjektivno se može odrediti stupanj pneumotoraksa. Parcijalni pneumotoraks nastaje ukoliko se plućna točka javi u središnjoj ravnini prsnog koša, dok se potpuni pneumotoraks pojavljuje u slučaju pronalaska plućne točke u ventralnom dijelu prsnog koša. Ukoliko plućna točka nije prisutna, može se pretpostaviti da se radi o vrlo velikom pneumotoraksu ili je nalaz neodređen. Osim pneumotoraksa, dijagnosticirati se mogu i nagnječenja pluća te patologije zida prsnog koša (BOYSEN i LISCIANDRO, 2013.; ETTINGER i sur., 2017.; LISCIANDRO, 2021b).



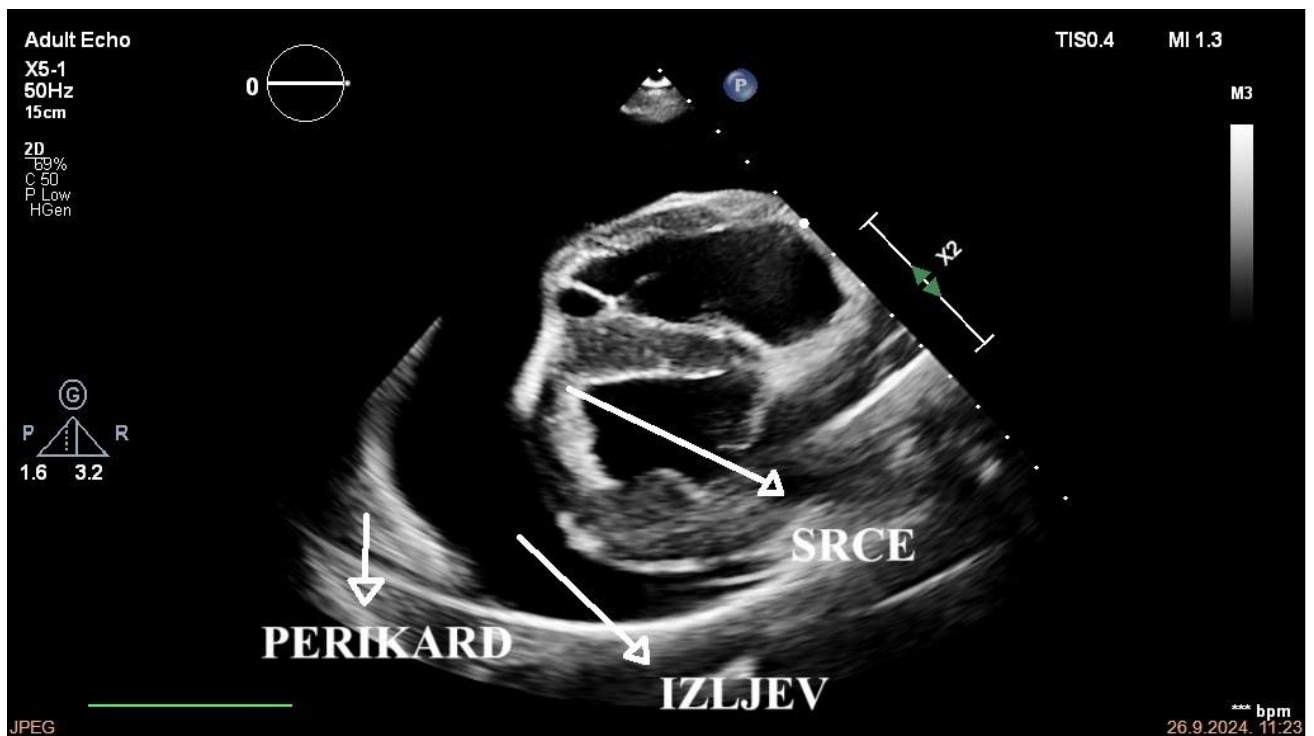
Slika 8. Različiti stupnjevi pneumotoraksa. PTX (engl. *Pneumothorax*), pneumotoraks.

(Preuzeto iz: BOYSEN i LISCIANDRO, 2013)

2.6.6. Dijagnostika perikardijalnog i pleuralnog izljeva

Perikardijalni izljev predstavlja nakupljanje tekućine u osrčju i može nastati posljedično više raznih uzroka, pri čemu najčešće ukazuje na srčane probleme. Uzroci uključuju kongenitalne, zarazne ili neoplastične čimbenike. Kod mačaka je perikardijalni izljev najčešće posljedica kongestivnog zatajenja srca. Ultrazvučna dijagnostika perikardijalnog izljeva provodi se putem PCS i DH akustičnih prozora. Kroz PCS akustični prozor potvrđuje se ili isključuje prisustvo tekućine u pleuralnoj i perikardijalnoj (Slika 9) šupljini na najnižoj točki koja ovisi o gravitaciji. Sonda se postavlja na način da dijagnostičar rukom, u kojoj ne drži sondu, napipa mjesto iktusa i prisloni sondu na to područje. Ukoliko iktus nije opipljiv, sonda se postavlja u području trećeg ili četvrtog međurebrenog luka. U trenutku kada se na ultrazvuku prikaže srce, na ultrazvučnom aparatu je potrebno postaviti odgovarajuću dubinu kako bi se jasno vidio hiperehoični perikard. Tada se sondom kliže kranijalno kako bi se detektirao manji pleuralni izljev između kranijalnog dijela srca i ulaza u prsnu šupljinu. Nakon toga, sonda se pomiče kaudalno s istim ciljem, tražeći pleuralni izljev između vrha srca i ošita. U slučaju pozitivnog nalaza, tekućina odvaja pluća od prsnog zida i na ekranu se pojavljuju linije tipične za prisustvo tekućine i znak zastora. U slučaju pozitivnog nalaza perikardijalnog izljeva, uočit će se anehogeno područje između srca i osrčja. Kako ne bi došlo do zabune tijekom ultrazvučne pretrage, dijagnostičar treba poznavati anatomiju srca i prsne šupljine. Povećanje desnog ventrikula, može se zamijeniti s perikardijalnim izljevom ukoliko se radi pretraga sa samo jednom točkom TFAST-a. Izljev

je najbolje vidljiv u nižim dijelovima, prema apexu srca putem DH akustičnog prozora. Danas je ciljani srčani ultrazvuk tj. FCU (engl. *Focused Cardiac Ultrasound*) najbolja metoda dijagnostike perikardijalnog izljeva (BOYSEN i LISCIANDRO, 2013.; ETTINGER i sur., 2017.; HAMEL i CLIFFORD, 2018.; DEFRANCESCO i WARD, 2021.: LISCIANDRO, 2021b).



Slika 9. Perikardijalni izljev

(Izvor: Sveučilišna veterinarska bolnica, Klinika za unutarnje bolesti)

2.6.7. Dijagnostika srčane tamponade

Pacijenti sa srčanom tamponadom najčešće dolaze u ambulantu sa simptomima letargije, kašljanja, distenzije abdomena, kolabiranja, otežanog disanja i manjkom apetita. Od kliničkih znakova uočljiva je slaba kvaliteta pulsa sa ubrzanim radom srca. Ukoliko se sumnja ili se potvrdio perikardijalni izljev, treba provjeriti postoji li srčana tamponada. Tamponada nastaje onda kada pritisak u perikardu premašuje dijastolički pritisak desne klijetke kao posljedica nakupljanja tekućine u osrčju. Posljedica nastanka tamponade srca je slabije dijastoličko punjenje desne klijetke i posljedično smanjenje izbacivanja krvi iz srca. Kao što je već rečeno FCU je metoda dijagnostike, a kriteriji dijagnostike tamponade je kolaps desnog atrija (moguće i desnog ventrikula) u dijastoli (Slika 9). Također je vidljiva i distendirana nefluktuirajuća kaudalna vena cava. U nekih pacijenata uslijed tamponade dolazi do zadebljanja stijenke žučnog mjehura što je također vidljivo na ultrazvuku (DH prozor). Najčešći uzrok perikardijalnog izljeva je tumor na srcu, naročito u gerijatrijskih pacijenata, što se također može vidjeti ciljanim srčanim ultrazvukom (DEFRANCESCO i WARD, 2021.; LISCIANDRO, 2021b).

3. ZAKLJUČAK

1. Ultrasonografija je vrlo praktična, lako izvediva i sigurna metoda slikovne dijagnostike koja se sve više koristi u veterinarskoj medicini.
2. Potrebna oprema je lako je dostupna i vrlo jednostavna za osnovno korištenje.
3. Uz odgovarajuće obrazovanje, svaki veterinar može izvesti osnovnu ultrazvučnu pretragu u hitnim stanjima.
4. Vrlo je pogodna za orijentacijsku (ponekad i definitivnu) dijagnostiku različitih patoloških stanja i bolesti, naročito u hitnoj i intenzivnoj veterinarskoj medicini.
5. AFAST i TFAST metodama brzo se može otkriti po život opasno stanje i pravovremeno reagirati te spriječiti letalni ishod pacijenta kod traumatskih i ne traumatskih stanja.
6. Osim što se koristi za dijagnostiku, ultrasonografija može poslužiti i kao alat za praćenje stanja pacijenta nakon traume ili operacije, omogućujući nadzor progresije ili regresije potencijalno zabrinjavajućih stanja, poput unutarnjeg krvarenja.
7. Iako se ovaj oblik slikovne dijagnostike sve češće koristi, trebalo bi ga još više inkorporirati u svakodnevne preglede kao dodatni dio kliničkog pregleda.

4. LITERATURA

BOYSEN S.R., G.R. LISCIANDRO (2013): The use of ultrasound for dogs and cats in the emergency room. *Veterinary Clinics of North America: Small Animal Practice*, 43, 773-797

DOI: 10.1016/j.cvsm.2013.03.011

DEFRANCESCO T.C., J.L. WARD (2021): Focused canine cardiac ultrasound. *Veterinary Clinics of North America: Small Animal Practice*, 1-14

DOI: 10.1016/j.cvsm.2021.07.005

ETTINGER S.J., E.C. FELDMAN, E. COTE (2017): *Textbook of veterinary internal medicine*, eighth edition, Elsevier, 3251 Riverport Lane St. Louis, Missouri 63043, 17, 452-453, 149, 1644-1645, 254, 3141

HAMEL P.E., C.R. BERRY (2018): Sonography assessment: overview of AFAST and TFAST. College of Veterinary Medicine University of Florida, 57-66 https://todaysveterinarypractice.com/wp-content/uploads/sites/4/2018/11/TVP-2018-1112_Sonography_AFAST_TFAST.pdf (27.7.2024.).

KLOSTERMAN E. (2024): Hemoabdomen in dogs: signs, causes, diagnosis, and treatment. *MedVet*. <https://www.medvet.com/hemoabdomen-in-dogs/> (30.8.2024.).

LISCIANDRO G.R. (2011): Abdominal and thoracic focused assessment with sonography for trauma, triage, and monitoring in small animals. *Journal of veterinary emergency and critical care*, 21, 104-122

DOI: 10.1111/j.1476-4431.2011.00626.x

LISCIANDRO G.R. (2015): The use of the diaphragmatico-hepatic (DH) views of the abdominal and thoracic focused assessment with sonography for triage (AFAST/TFAST) examinations for the detection of pericardial effusion in 24 dogs (2011-2012). *Journal of veterinary emergency and critical care*, 26, 125-131

DOI: 10.1111/vec.12374

LISCIANDRO G.R., G.T. FOSGATE, L.A. ROMERO i sur. (2020a): The expected frequency and amount of free peritoneal fluid estimated using the abdominal FAST-applied abdominal fluid scores in clinically normal adult and juvenile dogs. *Journal of veterinary emergency and critical care*. Spicewood, Texas, USA, 1-9

DOI: 10.1111/vec.13029

LISCIANDRO G.R. (2020b): Cageside ultrasonography in the emergency room and intensive care unit, Veterinary clinics of North America: small animal practice. Spicewood, Texas, USA. Vet Clin Small Anim 50, 1445-1467
DOI: 10.1016/j.cvsm. 2020. 07. 013

LISCIANDRO G.R. (2021a): AFAST and its Fluid Scoring System for the Bleeding Patient. ISVMA 2021, virtual conference. Hill Country Veterinary Specialists & FASTVet.com, Spicewood, Texas USA, 1-7 <https://www.isvma.org/wp-content/uploads/2021/09/AFASTandItsFluidScoringSystemfortheBleedingPatientSystem.pdf> (26.7.2024.).

LISCIANDRO G.R. (2021b): Point-of-Care Ultrasound Techniques for small animal practitioner, second edition, Wiley Blackwell. Spicewood, Texas, USA, 3-171, 297-334

MARVEL S. (2023): Uroabdomen: Approach and management. Today's veterinary practice. <https://todaysveterinarypractice.com/emergency-medicine-critical-care/uroabdomen-approach-and-management/> (30.8.2024.).

MATTOON J.S., T.G. NYLAND (2014): Small animal diagnostic ultrasound, third edition, Elsevier Saunders. 3251 Riverport Lane St. Louis, Missouri 63043, 1-48

McMURRAY J., S. BOYSEN, S. CHALHOUB (2015): Focused assessment with sonography in nontraumatized dogs and cats in the emergency and critical care setting. Journal of Veterinary Emergency and Critical Care, 26, 64-73
DOI: 10.1111/vec.12376

MEIRELLES A., P. AGUILLERA (2020): Abdominal ultrasound in cats and dogs: an illustrated reference value guide, 4-5, 20-21

NATIONAL INSTITUTE OF BIOMEDICAL IMAGING AND BIOENGINEERING (NIH): Ultrasound. <https://www.nibib.nih.gov/science-education/science-topics/ultrasound> (22.8.2024.)

PENNINCK D., M.A. D'ANJOU (2015): Atlas of small animal ultrasonography second edition, Wiley Blackwell, 2-6

THE BRITISH MEDICAL ULTRASOUND SOCIETY (BMUS): The history of ultrasound. <https://www.bmus.org/for-patients/history-of-ultrasound/> (22.8.2024.)

VARSHNEY J.P. (2022): Ultrasound in veterinary medicine fundamentals and applications, Nipa. 101,103, Vikas Surya Plaza, CU Block L.S.C.Market, Pitam Pura, New Delhi-110 034, 227-230

5. SAŽETAK

Važnost primjene ultrasonografije u hitnim stanjima u svakodnevnoj veterinarskoj praksi

Renato Mautner

Ultrazvučna pretraga našla je svoje mjesto u medicini tijekom Drugog svjetskog rata. Napretkom tehnologije i komercijaliziranjem, ultrazvučni aparati su brzo postali dostupni diljem svijeta i neizravno spasili mnoge živote. Nešto kasnije u povijesti, ultrazvuk se počeo primjenjivati i u veterinarskoj medicini gdje se inkorporirao u svakodnevne dijagnostičke postupke. S napretkom struke i boljom edukacijom, došlo je vrijeme kada se ultrazvuk koristi kao zlatni standard za dijagnosticiranje određenih srčanih bolesti i otkrivanje životno opasnih stanja koja se lako mogu propustiti tijekom standardne kliničke pretrage. Uz odgovarajuće obrazovanje, svaki veterinar može izvesti osnovnu ultrazvučnu pretragu, a postupak je vrlo jednostavan, brz i bezbolan. Sposobnost otkrivanja slobodne tekućine u tjelesnim šupljinama značajno je povećala stopu preživljavanja hitnih pacijenata. Cilj ovog rada bio je budućim kolegama približiti mogućnosti ultrazvučne pretrage i njezinu važnost u svakodnevnoj dijagnostici, naročito u hitnim stanjima kao i prikazati ultrasonografiju kao rutinski dijagnostički alat za praćenje stanja pacijenata i otkrivanje problema koji se ne mogu uočiti konvencionalnim pretragama.

Ključne riječi: Ultrazvuk, AFAST, TFAST, psi i mačke

6. SUMMARY

Ultrasound as an important emergency tool in everyday veterinary practice

Renato Mautner

Ultrasound examination found its place in medicine during the Second World War. With the advancement of technology and commercialization, ultrasound machines quickly became available worldwide and indirectly saved many lives. A little later in history, ultrasound was also used in veterinary medicine, where it was rightly incorporated into daily diagnostic procedures. With the advancement of the profession and better training, the time has come when ultrasound is used as the gold standard for diagnosing certain heart diseases and detecting life-threatening conditions that are easily missed during a simple examination. With proper training, any veterinarian can perform a basic ultrasound examination, and the procedure is very simple, quick and painless. The ability to detect free fluid in body cavities has significantly increased the survival rate of emergency patients. The aim of this paper was to familiarize future colleagues with the possibilities of ultrasound examination and its importance in everyday diagnostics, especially in emergency situations, as well as to introduce ultrasound examination as a routine diagnostic tool for monitoring the patient's condition and detecting problems that cannot be identified by conventional examinations.

Key words: Ultrasound, AFAST, TFAST, dogs and cats

7. ŽIVOTOPIS

Rođen sam 1999. godine u Slavonskom Brodu gdje sam pohađao srednju školu Matije Antuna Reljkovića, smjer veterinarski tehničar i stekao titulu kvalificiranog veterinarskog tehničara. Tijekom treće godine srednje škole osvojio sam drugo mjesto na državnom natjecanju veterinarskih tehničara s temom Hematologija. Godine 2018. nastavljam svoje obrazovanje upisavši Veterinarski fakultet Sveučilišta u Zagrebu. Tijekom studija, postao sam demonstrator na Zavodu za Anatomiju, Histologiju i Embriologiju, gdje sam sudjelovao u kolegiju Anatomija s organogenezom domaćih životinja II. Početkom pete godine studiranja, započeo sam volontiranje u veterinarskoj ambulanti Veterina Branimir, gdje sam tijekom sljedeće dvije godine stjecao dodatna praktična iskustva i znanja iz područja veterinarske medicine. Zbog izrazitog interesa za slikovnu dijagnostiku tijekom šeste godine studija počeo sam volontirati na Zavodu za Rendgenologiju, Ultrazvučnu dijagnostiku i Fizikalnu terapiju. Terensko stručni rad u trajanju od tri mjeseca odradio sam u ambulanti Clinica Veterinaria da Invicta u Portu, Portugal putem ERASMUS+ projekta.