

Učestalost izdvajanja dermatofita s dlačnog pokrivača mačaka

Hećimović, Maja

Master's thesis / Diplomski rad

2024

Degree Grantor / Ustanova koja je dodijelila akademski / stručni stupanj: **University of Zagreb, Faculty of Veterinary Medicine / Sveučilište u Zagrebu, Veterinarski fakultet**

Permanent link / Trajna poveznica: <https://um.nsk.hr/um:nbn:hr:178:011509>

Rights / Prava: [In copyright](#) / [Zaštićeno autorskim pravom.](#)

Download date / Datum preuzimanja: **2025-02-02**



Repository / Repozitorij:

[Repository of Faculty of Veterinary Medicine -
Repository of PHD, master's thesis](#)



SVEUČILIŠTE U ZAGREBU
VETERINARSKI FAKULTET

SVEUČILIŠNI INTEGRIRANI PRIJEDIPLOMSKI I DIPLOMSKI
STUDIJ *VETERINARSKA MEDICINA*

DIPLOMSKI RAD

Maja Hećimović

Učestalost izdvajanja dermatofita s dlačnog pokrivača mačaka

Zagreb, 2024.

Maja Hećimović

Zavod za mikrobiologiju i zarazne bolesti s klinikom Veterinarskog fakulteta Sveučilišta u Zagrebu

Predstojnik: prof. dr. sc. Vilim Starešina

Mentorica: izv. prof. dr. sc. Suzana Hađina

Članovi Povjerenstva za obranu diplomskog rada:

1. doc. dr. sc. Matko Perharić
2. izv. prof. dr. sc. Josipa Habuš
3. izv. prof. dr. sc. Suzana Hađina
4. prof. dr. sc. Vilim Starešina (zamjena)

Rad sadržava 57 stranica, 15 slika, 2 tablice, 116 literaturnih navoda.

Zahvale

Zahvaljujem svojoj mentorici, izv. prof. dr. sc. Suzani Hadini, na uloženom trudu i velikoj pomoći u pisanju mog diplomskog rada te na svakom dobronamjernom savjetu.

Također se zahvaljujem dr. sc. Vesni Mojčec Perko, dipl. ing. mol. biol., i Petri Pavečić na pomoći u laboratorijskom radu, nesebičnim savjetima i riječima ohrabrenja.

Zahvaljujem svojim prijateljima i kolegama na pomoći u prikupljanju uzoraka za izradu ovog rada, ali i na lijepim zajedničkim trenucima tijekom studenskih dana.

Najviše od svega želim se zahvaliti svojoj obitelji koja mi je olakšala studiranje. Bratu Antoniu i sestri Tei na svakom iskrenom savjetu i što su uvijek bili tu kad je trebalo, uz vas je sve bilo lakše i ljepše. Želim zahvaliti svom tati Marku koji je uvijek vjerovao u mene, bio moj oslonac, ostvario sve moje želje i kupio mi mog prvog psa Kana. Od sveg srca zahvaljujem svojoj mami Sanji, koja me svojim savjetima bodrila kroz sve prepreke u životu i pomogla ostvariti snove. Hvala ti na bezuvjetnoj podršci, ljubavi, motivaciji i vjeri da ja to mogu, svakom sendviču za sreću i svakom guranju u životu jer ti najbolje znaš kada je to potrebno.

Zahvaljujem i svojem Domagoju, koji je došao kad je najviše trebalo, bio mi velika podrška, vjerovao u mene i moje snove.

Za kraj svoju diplomu posvećujem svojoj obitelji i našem Kanu, Inni, Kiriju i Oppiju zbog kojih ću ovaj posao raditi srcem.

POPIS PRILOGA

Popis tablica

Tablica 1. Najčešće izdvojene zoofilne, geofilne i antropofilne vrste dermatofita kod domaćih životinja (GNAT i sur., 2020.)	4
Tablica 2. PCR program korišten u svrhu umnažanja ciljne genske regije dermatofita	27

Popis slika

Slika 1. Uznapredovali, generaliziran oblik dermatofitoze u slobodnoživuće mačke.....	10
Slika 2. Prikupljanje uzoraka dlačnog pokrivača mačke: a) zubnom četkicom, b) komadićem tapisona.....	23
Slika 3. Uređaj za lančanu reakciju polimerazom (PCR)	27
Slika 4. Komora za snimanje gelova (Bio Rad, SAD).....	28
Slika 5. Skupine uzorkovanih mačaka	31
Slika 6. Zastupljenost pasmina uzorkovanih mačaka	31
Slika 7. Dobne kategorije uzorkovanih mačaka	32
Slika 8. Zastupljenost spolova uzorkovanih mačaka	32
Slika 9. Prikaz mačaka zaštićenih od ektoparazita	33
Slika 10. Kolonije dermatofita <i>Microsporum canis</i> na SAA podlozi: a) gornja; b) donja površina	34
Slika 11. Makroskopski izgled kolonija dermatofita <i>Microsporum canis</i> na PDA podlozi: a) gornja površina i b) donja površina.....	34
Slika 12. Mikroskopski prikaz makrokonidija (prikazane strelicom) dermatofita <i>Microsporum canis</i> (plavi laktofenol, imerzijski objektiv, povećanje x1000)	35
Slika 13. Postotak pozitivnih i negativnih mačaka prema rezultatima mikološke pretrage....	35
Slika 14. Elektroforeza PCR proizvoda u 1% agaroznom gelu.....	36
Slika 15. Udio asimptomatskih nositelja u odnosu na smještaj.....	37

Popis kratica

DTM (engl. *dermatophyte test medium*) – selektivna hranjiva podloga za izdvajanje dermatofita

DNK – deoksiribonukleinska kiselina

ITS (engl. *intergenic spacer region*) – intergenska razmaknica

MALDI-TOF MS (engl. *Matrix-assisted laser desorption-ionization time of flight mass spectrometry*)- metoda matricom potpomognute desorpcije – ionizacije s analizatorom vremena

MIC (engl. *minimum inhibitory concentration*, MIC) - minimalna inhibitorna koncentracija

PCR (engl. *polymerase chain reaction*) – lančana reakcija polimerazom

PDA (engl. *potato dextrose agar*) – krumpirov škrobni agar

RNK – ribonukleinska kiselina

rDNK – ribosomska deoksiribonukleinska kiselina

SA (engl. *Sabouraud dextrose agar*) – Sabouraudov glukozni agar

SAA - Sabouraudov glukozni agar s dodatkom cikloheksimida i kloramfenikola

TAE – Tris acetatni EDTA puffer

SADRŽAJ

1. UVOD	1
2. PREGLED REZULTATA DOSADAŠNJIH ISTRAŽIVANJA	2
2.1. Povijest	2
2.2. Etiologija	3
2.3. Epizootiologija	7
2.4. Patogeneza	8
2.5. Klinička slika	9
2.6. Dijagnostika	10
2.7. Diferencijalna dijagnostika	14
2.8. Patoanatomski i patohistološki nalaz	15
2.9. Liječenje	15
2.10. Profilaksa	19
2.11. Imunoprofilaksa	20
2.12. Javno zdravstvo	20
3. MATERIJALI I METODE	22
3.1. Ispitivane skupine mačaka	22
3.2. Prikupljane uzoraka	22
3.3. Izrada nativnog preparata	23
3.4. Priprema hranjivih podloga za izdvajanje dermatofita	23
3.5. Uzgoj i identifikacija dermatofita	24
3.6. Molekularna metoda identifikacije	25
3.6.1. Izdvajanje DNK uzorka dermatofita	25
3.6.2. Lančana reakcija polimerazom (engl. <i>polymerase chain reaction</i> , PCR)	25
3.6.3. Gel elektroforeza	28
3.6.4. Sekvenciranje nukleotidnih sljedova	28
4. REZULTATI	30
5. RASPRAVA	38
6. ZAKLJUČCI	43
7. LITERATURA	44
8. SAŽETAK	55
9. SUMMARY	56
10. ŽIVOTOPIS	57

1. UVOD

U današnje vrijeme mačke su jedan od najčešćih kućnih ljubimaca i njihova popularnost sve više raste. Populacija mačaka u svijetu procjenjuje se na oko 220 milijuna kućnih mačaka (INTERNATIONAL FUND FOR ANIMAL WELFARE, 2024.). Iako su mačke neovisne životinje koje vole loviti i slobodno istraživati, također mogu biti vrlo privržene svojim vlasnicima i ljudima kojima ukazuju povjerenje. Dokazano smanjuju razinu stresa i usamljenosti što kod velikog broja ljudi pomaže u rješavanju tjeskobe i depresije, a zabilježen je i njihov pozitivan utjecaj na zdravlje ljudi (BRADY, 2024.). Mačke nalazimo slobodne u prirodi, ali i smještene u kućanstvima te privremeno smještene u azilima ili skloništima. S obzirom na sve pozitivne aspekte držanja mačaka i njihov neodoljiv izgled, one su često u bliskom kontaktu s ljudima, što može predstavljati rizik od širenja zaraznih bolesti, poput dermatofitoze.

Dermatofitoza je zarazna bolest životinja i ljudi uzrokovana keratinolitičkim gljivicama, a očituje se promjenama na koži u obliku nepravilnih bezdlačnih područja, eritema i ljuskanja, a za razliku od drugih kožnih bolesti kod mačaka nije opisan svrbež. Dermatofite s obzirom na stanište možemo podijeliti u tri skupine: geofilne koji se nalaze u tlu, antropofilne koji obitavaju na čovjeku i zoofilne koje nalazimo kod životinja. U mačaka najčešće izdvojen dermatofit je *Microsporum canis*, a mačke su često asimptomatski nositelji ove vrste (CHUPIA i sur., 2022.). Najosjetljivije na infekciju su imunosuprimirane osobe, gerijatrijska populacija i djeca kod kojih je klinička slika izraženija, a liječenje može potrajati. Najveći problem u širenju bolesti predstavljaju asimptomatski nositelji koje je teško prepoznati i na vrijeme izolirati kako se bolest ne bi proširila na druge životinje i/ili ljude.

Cilj ovog istraživanja bio je utvrditi učestalost izdvajanja dermatofita na dlaci mačaka različitog podrijetla i smještaja (kućnih mačaka, mačaka iz skloništa te slobodnoživućih mačaka) uzgojem na hranjivim podlogama namjenjenim za rast dermatofita, te njihovom identifikacijom uporabom laboratorijskih metoda dijagnostike uz potvrdu lančanom reakcijom polimerazom (engl. *polymerase chain reaction*, PCR).

2. PREGLED REZULTATA DOSADAŠNJIH ISTRAŽIVANJA

2.1. Povijest

Prvi opisi gljivičnih infekcija spominju se već u djelima Hipokrata i Celsusa koji su opisali favus i kandidijazu (DŽAJA i SEVERIN, 2019.). Kornelije Celzo u I.st. pr. Kr. u djelu *De re medica* opisao je gljivične promjene na vlasištu. Tijekom povijesti često su se pojavljivale problematike liječenja površinskih gljivičnih infekcija jer su uzročnik i način liječenja bili nepoznati sve do sredine 19. stoljeća, kada je Robert Remark po prvi puta opisao gljivične elemente. Remark je 1836. godine započeo svoje istraživanje o bolesti vlasišta tako da je pod mikroskopom proučavao krastu s tjemena glave pacijenta s kožnim promjenama. Uočio da je krasta sastavljena od brojnih dugih, razgranatih struktura i ovalnih elemenata koji su kasnije opisani kao spore i hife (GRZYBOWSKI i PIETRZAK, 2013.). Svoje spoznaje podijelio je s profesorom Johannom S. Schönleinom koji je opisanim materijalom pokusno inficirao sebe i svojeg prijatelja kako bi povezao kliničku sliku s uzročnikom i time dokazao etiološki značaj dermatofita. Remark je 1845. godine uspio uzgojiti gljivicu koja izaziva favus na povrću, opisao je i dodijelio joj naziv *Achorion schönleinii*, koji se s vremenom promjenio u *Trichophyton schönleinii*. Osnivačem dermatomikologije smatra se mađarski fizičar David Gruby koji je opisao artrospore na površini dlake pacijenata s kožnim lezijama i nazvao ih mikrospore (NAGLIĆ i sur., 2017.). Gruby je potvrdio Remarkov rad i opisao razne vrste gljivičnih infekcija kao što su mikrosporoza, *tinea favosa* i trihofitoza.

Najznačajniji i najutjecajniji znanstvenik na području mikologije je francuski dermatolog Raymond Sabouraud koji je započeo svoja istraživanja 1890-ih godina te je doprinjeo rasvjetljavanju etiologije, taksonomije, morfologije i liječenju dermatofita. Razvio je posebnu hranjivu podlogu pogodnu za uzgoj i izdvajanje gljivica koja se i danas koristi te je po njemu dobila naziv Sabouraudov glukozni agar (engl. *Sabouraud dextrose agar*, SA). Nadalje, na temelju kliničke slike, mikroskopskih i makroskopskih obilježja klasificirao je dermatofite u četiri roda *Achorion*, *Epidermophyton*, *Microsporum* i *Trichophyton* (NEGRONI, 2010.). Chester Emmons 1934. godine reorganizirao je taksonomsku podjelu na tri roda *Microsporum*, *Trichophyton* i *Epidermophyton* vodeći se makroskopskim i mikroskopskim obilježjima aseksualnih stadija dermatofita (WEITZMAN i SUMMERBELL, 1995.). Do 1935. godine opisano je više od 118 vrsta dermatofita koji su kasnije svrstani u sedam rodova. Nastavak daljnjih istraživanja dermatofita i otkrića spolnog stadija gljivica potaknula su snažan interes za proučavanje genoma dermatofita ljudi i životinja.

Prvi slučajevi dermatofitoze u Republici Hrvatskoj opisani su 1975. godine u Zagrebu. Istraživanje su proveli HAJSIG i sur. (1975.), koji su zabilježili slučajeve infekcije vrstom

Trichophyton mentagrophytes u nekoliko pasa te dermatofitom *Microsporum canis* nakon uvoza mačaka iz inozemstva što je dovelo do infekcije ljudi. Time je po prvi puta utvrđen zoonotski potencijal ovih vrsta na području Republike Hrvatske. Nakon toga, prijave kliničkih slučajeva bolesti bile su rijetke, najčešće uzrokovane uvozom životinja iz inozemstva. U poslijeratnom stanju devedesetih godina prošlog stoljeća došlo je do porasta slučajeva infekcija koje su opisali PINTER i sur. (1999). Utvrdili su da je najčešće izdvojena vrsta *Microsporum canis* u 40,7% pozitivnih mačaka, a rjeđe izdvojeni dermatofiti bili su vrsta *Trichophyton mentagrophytes* i *Microsporum persicolor*. U navedenom istraživanju ukazalo se na širenje bolesti putem asimptomatskih nositelja koji prenose artrospore dermatofita, ali nemaju kliničke znakove bolesti. Najveći rizik od širenja infekcije dermatofitima bila je globalizacija i porast uvoza zaraženih životinja pogotovo asimptomatskih nositelja, kao što je i danas (PINTER i sur., 1999.).

2.2. Etiologija

Dermatofiti su gljivice koje pripadaju skupini plijesni, a zbog sposobnosti spolnog i nespornog razmnožavanja svrstani su u koljeno *Ascomycetes* (METIN i HEITMAN 2019.). Nomenklatura gljivica dugo je ovisila o njihovom stadiju razmnožavanja. Primjerice, vrsta *Microsporum canis* je naziv za nesporni stadij, dok kliničari nazivaju spolni stadij *Arthroderma otae*, a zapravo se radilo o istoj gljivici samo je nomenklatura drugačija. Kako bi se usvojila jedinstvena terminologija, 2011. godine donesena je Amsterdamska deklaracija o nomenklaturi gljiva, koja je ujedinila imena prema principu „jedna gljiva = jedno ime”. Ipak, klasifikacija i imenovanje vrsta i dalje se razvijaju (MORIELLO i sur., 2017.; MOSKALUK i VANDEWOUDE, 2022.). Za razliku od drugih gljivičnih vrsta dermatofiti imaju sposobnost keratinolize stanica kože, dlake, nokta ili kandži u životinja i ljudi (NAGLIĆ i sur., 2017.). Prihvaćena je teorija da je dermatofitima prvotno stanište bilo tlo, ali su se tijekom vremena prilagođavali drugim životnim uvjetima te na osnovu staništa i domaćina podijeljeni su na antropofilne, zoofilne i geofilne dermatofite (Tablica 1) (HAINER, 2003.; NAGLIĆ i sur., 2017.).

Antropofilni dermatofiti najčešće uzrokuju bolesti u ljudi, iako se mogu zaraziti i životinje. Najčešći način prijenosa infekcije je putem korištenja ručnika, češljeva, šešira, kapa i sličnih predmeta na kojima se nalaze dlake zaražene artrosporama (SIMPANYA, 2000.). Ove vrste su dobro prilagođene ljudima kao domaćinima te rastu na njihovoj tjelesnoj temperaturi, stoga izazivaju relativno blage kliničke znakove bolesti. Ponekad može doći do razvoja kronične infekcije koje u nekim slučajevima mogu biti teško izlječive, a oporavak može potrajati mjesecima, a nekada i godinama. Najčešće izdvojeni antropofilni dermatofiti su

Trichophyton rubrum, *Trichophyton interdigitale*, *Trichophyton schoenleinii* i *Microsporum audouinii* (SPICKLER, 2013.). Antropofilni dermatofiti su se tijekom vremena prilagođavali ljudskom tijelu stoga su najčešće infekcije stopala (*tinea pedis*), vlasišta (*tinea capitis*), brade (*tinea barbae*) i noktiju (*tinea unguium*) (MOSKALUK i VANDEWOUDE, 2022.). Kod antropofilnih dermatofita postoji dobna predispozicija tako da je infekcija nokta znatno češća u starijih pacijenata, a u mlađih se najčešće pojavljuju infekcije vlasišta.

Zoofilni dermatofiti nalaze se na životinjama, ali često mogu uzrokovati infekcije u ljudi te predstavljati rizik od širenja bolesti za vlasnike i veterinare ili ljude koji su u kontaktu s inficiranom mačkom ili psom (CHERMETTE i sur., 2008.). U nekih životinjskih vrsta često dolazi do razvoja asimptomatskih infekcija što dovodi do veće opasnosti od daljnjeg širenja infekcije (GNAT i sur., 2020.). Vrsta *Microsporum canis* je najčešće izdvojen zoofilni dermatofit kod pasa, a mačke su njegov prirodni domaćin, dok je za glodavce specifičan *Trichophyton mentagrophytes* i *Trichophyton benhamiae*, a *Trichophyton verrucosum* najčešće je izdvojen iz krava. Dermatofit *Trichophyton equinum* izdvojen je kod konja (BAJWA, 2020.), a kod svinja najčešće je izdvojena vrsta *Nannizzia nana*.

Geofilni dermatofiti sudjeluju u razgradnji keratina i otpalih keratiniziranih tkiva te na taj način vraćaju hranjive tvari u tlo. Tlo im je prirodno stanište stoga je kontakt s tлом važan čimbenik rizika nastanka infekcije, a zbog toga su najugroženiji poljoprivrednici i ljudi koji su u kontaktu s tлом (SPIEWAK i SZOZTAK, 2000.). Životinje, pogotovo psi i mačke zbog čestog kopanja zemlje najčešće budu inficirani vrstom *Nannizzia gypsea* (stari naziv *Microsporum gypseum*) (MOSKALUK i VANDEWOUDE, 2022.).

Tablica 1. Najčešće izdvojene zoofilne, geofilne i antropofilne vrste dermatofita kod domaćih životinja (GNAT i sur., 2020.)

ZOOFILNE VRSTE	GEOFILNE VRSTE	ANTROPOFILNE VRSTE
<i>Microsporum canis</i>	<i>Nannizzia gypsea</i>	<i>Trichophyton rubrum</i>
<i>Trichophyton benhamie</i>	<i>Nannizzia corniculata</i>	<i>Trichophyton interdigitale</i>
<i>Trichophyton bullosum</i>	<i>Nannizzia fulva</i>	<i>Trichophyton schoenleinii</i>
<i>Trichophyton mentagrophytes</i>	<i>Nannizzia incurvata</i>	<i>Trichophyton tonsurans</i>
<i>Trichophyton verrucosum</i>	<i>Arthroderma cifferri</i>	<i>Microsporum audouinii</i>
<i>Trichophyton equinum</i>	<i>Arthroderma gloriae</i>	<i>Microsporum ferrugineum</i>
<i>Nannizzia nana</i>	<i>Paraphyton cookei</i>	<i>Arthroderma eboerum</i>
<i>Paraphyton mirabile</i>	<i>Paraphyton cookiellum</i>	
<i>Lophophyton gallinae</i>		

Do danas je identificirano i klinički priznato više od 40 vrsta dermatofita (KRUITHOFF i sur., 2023.) koji se po novoj podjeli dijele u sedam rodova: *Microsporum*, *Trichophyton*, *Epidermophyton*, *Paraphyton*, *Lophophyton*, *Nannizzia* i *Arthroderma* (MOSKALUK i VANDEWOUDE, 2022.)

Rod *Microsporum* uključuje 17 različitih vrsta, od kojih su najznačajnije vrste *M. canis* i *M. audouinii*. Dermatofit *Microsporum canis* prvi puta je opisan kod mačaka, a danas se zna da je najčešći uzročnik dermatofitoze kod mačaka i pasa, koji se često putem izravnog i neizravnog dodira prenosi i na ljude (CAFARCHIA i sur., 2004.; MOSKALUK i VANDEWOUDE, 2022.). Njegove kolonije na hranjivim podlogama rastu zrakasto, vataste su teksture s uzdignutim središtem. Gornja površina je bijele do krem boje, dok je donja strana pigmentirana i žuto-smeđe boje. Rastu vrlo brzo na odgovarajućim hranjivim podlogama kao što su SAA i PDA pri temperaturi od 25°C do 32°C i visokoj vlažnosti zraka. Gljivica *Microsporum canis* je septirana, filamentozna plijesan koja u laboratorijskim uvjetima može proizvesti različite vrste konidija poput makrokonidija i mikrokonidija. Mikrokonidije su sitne, jednostanične i glatke, oblika palice, dok su makrokonidije specifičnog izgleda, s 6 do 12 pregrada, obavijene debelom stijenkom, duljine do 150 µm, a izgledom podsjećaju na lađu (NAGLIĆ i sur., 2005.; MOSKALUK i VANDEWOUDE, 2022.). Mačke su poznati primarni rezervoari i asimptomatski nositelji opisane vrste te kod njih ovaj dermatofit ne uzrokuje uvijek kliničku sliku bolesti. Kod konja, goveda, koza, ovaca, kunića i svinja vrsta *M. canis* je rijetko izdvojena (CHUPIA i sur., 2022.).

Rod *Epidermophyton* često zahvaća ljudsku kožu, a rijetko inficira životinje. Vrsta *Epidermophyton floccosum* je antropofilni dermatofit koji uzrokuje *tineu pedis* i *tineu cruris* kod ljudi, a izoliran je i iz lezija pasa s kliničkom slikom dermatofitoze (THE UNIVERSITY OF ADELAIDE, 2021a.). Kolonije rastu sporo, sredina je uzdignuta i naborana, a rubovi su ravni. Najčešće su kolonije kaki boje, ali mogu biti i zeleno-smeđe nijanse, ponekad starije kulture mogu razviti bijele pleomorfne nakupine micelija. Makrokonidije su glatke, tankih stijenki, koje se često stvaraju u skupinama koje rastu iz hifa, a mikrokonidije nisu prisutne (DE HOOG i sur., 2017).

Rod *Trichophyton* uključuje 16 priznatih vrsta, od kojih su najznačajniji *T. mentagrophytes* kod životinja, a u ljudi vrsta *T. rubrum*. Kolonije su vataste teksture, s gornje strane bijele do žute boje, a donja strana može biti narančasta do smeđa (DE HOOG i sur., 2017.). Mikrokonidije su zaobljene, u obliku suza, a makrokonidije su rijetko vidljive, tanke, podijeljene pregradama. Izduljenog su oblika poput olovke, a mogu biti cilindrične na jednom kraju (SINGH i sur., 2019.). Gljivica *Trichophyton rubrum* postao je najrašireniji dermatofit u svijetu koji često uzrokuje kronične infekcije kože i noktiju (THE UNIVERSITY OF

ADELAIDE, 2021b.). Kod glodavaca najčešće je izdvojena vrsta *T. mentagrophytes* stoga mačke koje love miševе imaju veću predispoziciju za infekcijom ovim dermatofitom, a one mačke koje su izložene govedima često se zaraze vrstom *T. verrucosum* (PIORUNEK i sur., 2024.). Dermatofit *T. benhamiae* je najčešće izdvojen kod glodavaca i kunića, a prenosi se izravnim dodirом s inficiranom jedinkom na druge životinje, pogotovo mačke ili ljude (SABOU i sur., 2018.).

Zbog novije klasifikacije rod *Nannizzia* je proširen, a sastoji se od devet vrsta od kojih je *Nannizzia gypsea* najčešće izdvojena kod mačaka, također se ističe i *Nannizzia persicolor* koja se često izdvaja iz glodavaca (MOSKALUK i VANDEWOUDE, 2022.). Vrsta *Nannizzia gypsea* je geofilni dermatofit koji najčešće uzrokuje infekcije životinja i ljudi pogotovo kod poljoprivrednih radnika tijekom toplog i vlažnog vremena, a kod mačaka kada kopaju po tlu. Tekstura kolonija je uglavnom puderasta do vatasta, bijele do krem boje, a može biti i smeđe do crvene boje. Makrokonidije mogu biti oblika cigarete ili palice, ali i cilindrične, dok su mikrokonidije valjkaste i jednostanične, glatkih stijenki (THE UNIVERSITY OF ADELAIDE, 2021c).

Rod *Paraphyton* tvori zrnate plosnate kolonije žuto-smeđe do blijedo smeđe boje, a s gornje strane tvori blago uzdignuto središte presavijeno s nekoliko radijalnih utora, dok je donja površina tamnocrvene do smeđe boje (THE UNIVERSITY OF ADELAIDE, 2021d.). Mikroskopski su vidljive makrokonidije oblika palice ili cigarete s debelom stijenkom i pet do šest pregrada koje su karakteristične za postavljanje dijagnoze. Jednostanične mikrokonidije imaju glatke i tanke stijenke, a ponekad se vide i spiralne hife (DE HOOG i sur., 2017.).

Rod *Lophophyton* pojavljuje se kod ptica i uključuje samo jednu značajnu vrstu, *L. gallinae*, zoofilnu gljivicu koja se pojavljuje kod pilića i odraslih kokoši. Kolonije su s gornje površine bijele boje s ružičastim pigmentom, a donja površina je crvene boje. Neke kulture rastu uzdignuto od površine hranjive podloge koja je ponekad naborana u središtu. Makrokonidije ako su vidljive imaju obično pet do šest stanica s tankom, a ponekad i debelom stijenkom (THE UNIVERSITY OF ADELAIDE, 2021e.).

Rod *Arthroderma* obuhvaća više od 27 različitih vrsta koje rijetko izazivaju infekcije kod životinja i ljudi, a uglavnom se pojavljuju u tlu i sudjeluju u razgradnji keratina iz životinjske dlake i kože (THE UNIVERSITY OF ADELAIDE, 2021f.). Kolonije na hranjivoj podlozi rastu zrnate do vataste teksture, žute ili smeđe boje s gornje strane, a donja strana je prljavo bijele boje. Makrokonidije su višestanične, oblika palice s debelim staničnim stijenkama, a jednostanične mikrokonidije su sličnog izgleda, ali s glatkom stijenkom (DE HOOG i sur., 2017.).

2.3. Epizootiologija

Dermatofiti rastu u tropskim uvjetima, a za optimalan rast potrebna im je visoka temperatura i visoka relativna vlažnost (SEGAL i ELAD, 2021.). Temperature u rasponu od 20°C do 40°C potiču rast dermatofita (KADHIM, 2015.). Vrsta *Trichophyton* raste pri temperaturi od 26°C do 33°C stupnja, a potrebno je i 97% vlažnosti zraka (KNIGHT, 1976.). Dermatofiti preživljavaju toplinsko sušenje i izloženost temperaturi od 60°C tijekom 90 minuta i smrzavanje na -20°C tijekom 48 sati (AKHOUNDI i sur., 2022.). Na temperaturi od 45°C prestaju rasti, a pri temperaturi od 40°C i dalje je zabilježen rast ovih plijesni (LORINCZ i SUN, 1963.). Kontaminacija artrosporama najčešće se javlja na mjestima s velikim brojem životinja nepoznatog podrijetla, poput skloništa za životinje. Spore dermatofita vrlo su otporne i mogu preživjeti u okolišu od 18 do 20 mjeseci (WHITE, 2021.). U laboratorijskim uvjetima neke vrste su preživjele i do četiri i pol godine (MOSKALUK i VANDEWOUDE, 2022.). Spore dermatofita osjetljive su na dezinficijense koji sadrže hipoklorit, glutaraldehid i benzalkonijev klorid, a najčešće se koriste sredstva na bazi 1%-tnog hipoklorita (SPICKLER, 2013.). Otporne su na alkohol, vodikov peroksid, fenole i anionske deterdžente (TONGKHAM i sur., 2022.). Izlaganje UV zračenju u trajanju od 120 sekundi uništava sve vrste dermatofita (SISTI i sur., 2014.). Metode pohrane dermatofita na dugotrajno razdoblje uključuju proces liofilizacije i zamrzavanja pomoću tekućeg dušika te skladištenje na niskim temperaturama. Razumijevanje održivosti artrospora u kliničkim i laboratorijskim uvjetima može pomoći u unaprjeđenju protokola dekontaminacije i dezinfekcije te smanjiti mogućnost potencijalnih izvora infekcije (MOSKALUK i VANDEWOUDE, 2022.).

Izvor infekcije su zaražene životinje, čovjek ili predmeti te okoliš kontaminiran inficiranim dlakama i ljuskama kože (FERARI-MIŠKULIN, 2019.). Česti su asimptomatski nositelji koji šire artrospore bez vidljivih kliničkih znakova i zbog toga dermatofitoza predstavlja veliki problem u mjestima držanja većeg broja životinja. Bolest se javlja diljem svijeta, a istraživanja potvrđuju da životinje koje žive u toplijim područjima (SEGAL i ELAD, 2021.) i u skupinama češće oboljevaju (WHITE, 2021.). MORIELLO i sur. (2020.) u retrospektivnom istraživanju navode kako se bolest najčešće dijagnosticirala tijekom zimskih i jesenskih mjeseci što se može povezati s višim vrijednostima relativne vlage u zraku koja je česta u tim godišnjim dobima. Skloništa za životinje, uzgajivačnice, trgovine kućnim ljubimcima, (OVERGAAW i sur., 2017.) saloni za uljepšavanje životinja, kao i kućanstva s više mačaka (WHITE, 2021.) predstavljaju velik rizik za pojavu i širenje ove bolesti. Artrospore dermatofita mogu se nalaziti i na dlaci zdravih mačaka te je važan prijenos preko kontaminiranih predmeta kao što je oprema za četkanje, ogrlice, ovratnici, igračke, odjeća, tekstil, ali i sam okoliš (FRYMUS i sur., 2013.; BAJWA, 2020.). Slobodnoživuće mačke

prilikom kopanja mogu biti izložene vrsti *M. gypseum*, geofilnom dermatofitu koji se nalazi u zemlji, a mogu se zaraziti i u kontaktu s zaraženim glodavcima koji često prenose trihofitoze, posebice vrste *T. mentagrophytes* i *T. benhamiae* (FRYMUS i sur., 2013.). Kod nekih vrsta dermatofita dokazan je prijenos artrospora zrakom (SPICKLER, 2013.), a u kontaminiranom prostoru najveći broj artrospora dermatofita nalazi se u prašini (HALICKOVA i sur., 2008.; FRYMUS i sur., 2013.). Istraživanja su pokazala da se dermatofiti fiziološki ne nalaze na koži mačaka (FRYMUS i sur., 2013.), što znači da je osim pogodovnih čimbenika, potrebna prisutnost artrospora i ulazna vrata. Ulazna vrata za dermatofite je ozljeđena koža, ogrebotine ili rane te invazije ektoparazitima, a povećana vlažnost kože naročito pogoduje razvoju infekcija (ŠAKIĆ, 2017.; WHITE, 2021.). Dermatofiti ne mogu prodrijeti u zdravu kožu, stoga su mnoge mačke samo nositelji artrospora (FRYMUS i sur., 2013.). Predisponirajući čimbenici razvoja bolesti su dob, imunosupresija uključujući i terapiju imunosupresivnim lijekovima poput kortikosteroida ili kemoterapeutika, te druge bolesti kao što su alergijski dermatitis, endokrinopatije, nedostatak vitamina A (FRYMUS i sur., 2013.) i neoplazije te ozljede kožne barijere, operacije i loš uzgoj (WHITE, 2021.). U novijim istraživanjima navodi se kako su perzijske i egzotične mačke najčešće inficirane dermatofitima, dok u drugih mačaka nije zabilježena pasminska predispozicija (MORIELLO i sur., 2017.; HOBI i sur., 2024.). Pojavi dermatofitoze pogoduju društveni stres u prenapučenim skupinama mačaka (FRYMUS i sur., 2013.), loši higijenski uvjeti držanja, neadekvatne mjere dezinfekcije, povišena temperatura i vlažnost zraka (PARYUNI i sur., 2020.; MORIELLO, 2020.). Nadalje, samostalno održavanje higijene krzna mačaka, lizanjem, uvelike smanjuje mogućnost infekcije (DEBOER i MORIELLO, 1994.).

2.4. Patogeneza

Imunološki odgovor domaćina ima važnu ulogu u patogenezi infekcije dermatofitima. Većina ovih gljivica su oportunistički patogeni koji dovode do razvoja infekcije u slučaju oslabljenog obrambenog sustava domaćina. Dermatofiti uspješno rastu na tjelesnoj temperaturi životinje i tako napadaju površinske slojeve kože, dlaku, folikul i kandže, brzo inficirajući domaćina, zaobilazeći imunološku obranu proizvodeći enzime kao što su proteaze, lipaze, ceramidaze i adhezine koji potiču prodiranje u tkiva koja sadrže keratin (NUTTALL i sur., 2008.; GNAT i sur., 2020.; WHITE, 2021.). Nakon prodora kroz kožu domaćina u pogodnim uvjetima za razvoj dermatofita dolazi do razvoja infekcije kroz faze prijanjanja i prodiranja.

Dermatofiti ne mogu inficirati dublje dijelove kože niti sam folikul dlake, stoga dlaka normalno raste, ali se lako lomi blizu površine kože što dovodi do njezinog opadanja te rasta kratkih dlaka. Neki metabolički produkti gljivica mogu potaknuti upalni odgovor na koži što se

može uočiti oko inficiranog područja, stvarajući prstenaste lezije sa središnjim područjima zacjeljivanja i papulama na periferiji (FRYMUS i sur., 2013.). Infekcija će se najčešće pojaviti kod mačaka s mikrooštećenjima na koži i ektoparazitima (VERMOUT i sur., 2008.; BAJWA, 2020.). Imunološki odgovor domaćina na prisutnost dermatofitnih hifa i artrospora, posredovan je T limfocitima (TAINWALA i SHARMA, 2011.), neutrofilima, makrofazima i otpuštanjem citokina, što na kraju dovodi do spontanog rješavanja infekcije tijekom nekoliko tjedana do mjeseci (WHITE, 2021.). Iako je infekcija ograničena na površinska keratinizirana tkiva dolazi do razvoja staničnog i humoralnog imunološkog odgovora domaćina (FRYMUS i sur., 2013.).

2.5. Klinička slika

U mnogih mačaka dermatofiti uzrokuju blagu, samoograničavajuću infekciju s gubitkom dlake i ljuškanjem kože. Klinički se manifestira pojedinačnim ili multifokalnim bezdlačnim promjenama nepravilna ili kružna oblika, eritemom, krastama, papulama i hiperpigmentacijom kože (WHITE, 2021.). Ozbiljnost kliničke slike obično ovisi o imunološkom odgovoru mačke na infekciju. Lezije su najčešće lokalizirane na glavi, njušci i vrhovima ušiju te na šapama, području leđa, trbuha i oko repa (MORIELLO, 2014.). Kod nekih mačaka bolest se može očitovati kao milijarni dermatitis koji zahvaća uglavnom dorzalni dio tijela (FRYMUS i sur., 2013.). Kod mačića lezije se protežu od hrpta nosa do sljepoočnica, vanjske strane i rubova ušiju, a može se širiti na šape i rep (MORIELLO i DEBOER, 2012.; MORIELLO, 2019.). Svrbež obično nije prisutan, a u rijetkim slučajevima može se opisivati kao blag, ili se može javiti tijekom invazije ektoparazitima (WHITE, 2021.).

Kod mnogih imunokompetentnih mačaka koje žive u dobrim higijenskim uvjetima promjene su ograničene (npr. na glavi) i najčešće nestaju nakon nekoliko tjedana. U imunosuprimiranih mačaka dolazi do multifokalnih ili generaliziranih kožnih promjena (Slika 1) često u kombinaciji sa sekundarnim bakterijskim infekcijama.



Slika 1. Uznepredovali, generaliziran oblik dermatofitoze u slobodnoživuće mačke

Pseudomicetomi i micetomi su duboke dermalne potkožne gljivične infekcije uzrokovane vrstom *Microsporium canis* koje se najčešće se pojavljuju kod perzijskih mačaka (FRYMUS i sur., 2013.; EUROPEAN SCIENTIFIC COUNSEL COMPANION ANIMAL PARASITES, 2019.). PATRESON (1999.) navodi imunodeficijenciju i otežanu njegu duge dlake kao jedan od razloga učestale pojave dermatofitoza u perzijskih mačaka. Kliničkom slikom bolesti dominira razvoj čvrstih nepravilnih čvorova u dermisu ili dubljim slojevima potkožnog tkiva koji se postupno povećavaju, a ponekad se mogu i spojiti. Bezbolni su na palpaciju (NUTTALL i sur., 2008.) i ne uzrokuju svrbež. Ako se ne liječe, može doći do ulceracija s pojavom seropurulentnog ili gnojnog iscjetka, s obzirom na to da se radi o piogranulomatoznoj upali. Vrlo često ulazna vrata predstavljaju rane koje su nastale uslijed borbi mačaka, pri čemu je obično zahvaćeno dorzo-lumbalno područje (GRANT, 2018.).

2.6. Dijagnostika

Dermatofiti mogu uzrokovati lezije slične mnogim kožnim bolestima mačaka stoga ih je važno imati u vidu prilikom kliničke obrade mačke s bilo kakvim kožnim problemima. Ukoliko je moguće, dijagnostiku dermatofita treba poduzeti prije bilo kakvog liječenja, a odgađanje postavljanja dijagnoze može dovesti do povećane kontaminacije okoliša i većeg rizika od širenja bolesti na druge životinje i/ili ljude (WHITE, 2021.). Izbor dijagnostičke metode ovisi o kliničkoj slici u životinje, stadiju bolesti, prethodnom korištenju veterinarsko medicinskih pripravaka i financijskoj situaciji vlasnika. Točna dijagnoza je važna pri donošenju odluke koje će se mačke terapiirati, staviti u izolaciju te ponovno testirati.

Pretraga Woodovom svjetiljkom koristi se kao orijentacijska metoda dijagnostike, koju je izumio Robert W. Wood (1903). Woodova svjetiljka proizvodi fluorescenciju zbog

prisutnosti fluorescentnog spoja pteridina, kemijskog metabolita, kojeg proizvode neke vrste dermatofita, a nalazi se unutar korteksa i medule dlake (WOLF i sur., 1958.). Fluorescencija koja se javlja rezultat je infekcije, a ne prisutnosti infektivnog materijala ili spora (MORIELLO i sur., 2017.) te uz pomoć UV zraka koju Woodova svjetiljka apsorbira u rasponu od 320 nm do 400 nm dolazi do zeleno plave fluorescencije (MRAZKOVA i sur., 2023.). Poznato je da svega oko 50% vrsta dermatofita fluorescira pod djelovanjem UV svjetiljke, najčešće vrsta *M. canis*. Vrsta *T. schoenleinii* proizvodi kemijski metabolit pteridin i derivate ksanturenske kiseline koji doprinose dodatnoj fluorescenciji jer pod UV svjetlom proizvodi žutu boju (MOSKALUK i VANDEWOUDE, 2022.). Prilikom korištenja Woodove svjetiljke važno je držati je udaljenu dva do četiri centimetra od kože (WHITE, 2021.), a pretragu započeti od glave te polako i pažljivo pregledati cijelo tijelo mačke (MORIELLO, 2020.). Pregled Woodovom svjetiljkom je jeftin i poprilično jednostavan način dijagnostike i samim time prikladan za provođenje u skloništima za životinje, koja nemaju dovoljno financijskih sredstava te nisu u mogućnosti provoditi mikološku pretragu svih novozaprmljenih životinja. Nedavno istraživanje pokazalo je osjetljivost Woodove svjetiljke od 71%, a specifičnost 92% (MRAZKOVA i sur., 2023.). Međutim, izrazito je važno uzeti u obzir da većina dermatofita nema sposobnost fluorescencije te vrlo često dolazi do lažno negativnih rezultata ove pretrage što može rezultirati vrlo brzim širenjem infekcije prilikom držanja velikog broja mačaka na jednom mjestu. U određenim situacijama može doći i do lažno pozitivnih nalaza ako se na dlačnom pokrivaču nalaze tvari koje uzrokuju fluorescenciju primjerice prilikom korištenja krema na bazi tetraciklina, kamenac, vlakna tkanine ili sapun (FRYMUS i sur., 2013.; WHITE 2021.). Također neke druge gljivične ili bakterijske infekcije, mogu uzrokovati pojavu fluorescencije te ponekad pigmentni poremećaji (MORIELLO, 2001.). Ukoliko dlačni folikul fluorescira na samom početku bolesti, upravo te dlake mogu se ciljano uzorkovati te potvrditi infekciju mikroskopskim pregledom nativnog preparata.

Dermatoskopija je uspješna i neinvazivna metoda dijagnostike u pasa i mačaka, a najčešće se koristi u dijagnostici ljudi (MORIELLO i sur., 2017.). Provodi se uz pomoć specijaliziranog dermatoskopa koji ima ugrađenu leću i koristi se kao „povećalo“ te omogućava detaljan pregled kože i dlake (WHITE, 2021.). Kod mačaka s dermatofitozom tipične promjene vidljive dermatoskopom su neprozirne, blago zakrivljene dlake, često slomljene, različitih dužina i zadebljane u obliku zareza, a nekada su prisutne i žuto smeđe kraste na koži (DONG i sur., 2016.; WHITE 2021.). Dermatoskopija omogućava praćenje infekcije tijekom liječenja i pomaže u pregledu folikula dlake i stanja kože. Nedostatak ove metode je nesuradljivost pacijenta, u ovom slučaju mačaka, jer je potrebno znatno više vremena u svrhu dobivanja dobre digitalne fotografije na kojoj se može proučiti stanje dlake i kože. Naime, životinje je često

problematično duže vrijeme zadržati mirnima. Dermatoskopiju može provodit samo stručna osoba jer ova tehnika zahtjeva potrebno iskustvo i vještine.

Mikroskopskim pregledom nativnih preprata dlaka i strugotina kože mogu se vidjeti hife i spore dermatofita. Kod mačaka s kožnim promjenama dlake se uzimaju s periferije lezije, a kod asimptomatskih nositelja koristi se Mackenzie metoda češljanja dlačnog pokrivača novom četkicom za zube i metoda korištenja komadića tapisona. Obje metode su vrlo korisne u svrhu kontrole uspješnosti liječenja i provjere prisutnosti spora na dlaci. Uzorak dlake uroni se u kap 10% kalijeva hidroksida ili laktofenola koja se nalazi na predmetnom stakalcu. Navedeno omogućava bolju vizualizaciju gljivičnih struktura, jer se plava boja veže za hitin u stijenci dermatofita, povećavajući vidljivost hifa i spora pod mikroskopom što olakšava raspoznavanje različitih gljivičnih elemenata. Nadalje, laktofenol plavo bojilo djeluje kao dezinficijens koji inaktivira dermatofite i smanjuje rizik od širenja infekcije (NAGLIĆ i sur., 2005.). U usporedbi s drugim dijagnostičkim metodama ova metoda je relativno brza i jeftina, a negativna strana je to što je potrebno stručno osoblje s iskustvom u prepoznavanju morfoloških karakteristika gljivica i velika mogućnost lažno negativnih, ali i lažno pozitivnih rezultata koji mogu utjecat na pogrešno donošenje odluke liječenja (MOSKALUK i VANDEWOUDE, 2022.).

Izdvajanje dermatofita na hranjivim podlogama predstavlja zlatni standard dijagnostike dermatofitoza. Za njihov uzgoj u laboratorijskim uvjetima koristi se selektivna hranjiva podloga Sabouraudov glukozni agar (engl. *Sabouraud dextrose agar*, SAA) koja sadrži peptone koji služe kao izvor aminokiselina i dušičnih spojeva koji potiču metaboličke aktivnosti dermatofita te glukozu koja predstavlja izvor ugljika i energije koji potiču brži rast gljivica (ARYAL, 2022a.), a za rast dermatofita optimalan je pH 5,6. U takvom kiselom mediju dolazi do inhibicije rasta bakterija, a dodatkom kloramfenikola i cikloheksimida (aktidiona) dodatno se smanjuje stopa kontaminacije saprofitskim plijesni. Uzorci dlake se nacjepljuju na hranjivu podlogu te se inkubiraju u aerobnim uvjetima na temperaturi od 20°C do 27 °C tijekom tri do četiri tjedna (MORRIS i sur., 1996.; NAGLIĆ i sur., 2005.). Potrebno ih je dugo uzgajati jer neke vrste dermatofita sporo rastu. Nadalje, potrebno je svakodnevno kontrolirati rast gljivica kako ne bi došlo do kontaminacije podloge saprofitskim plijesni koje u tom slučaju mogu prerasti kulturu potencijalno izraslih dermatofita. Krumpirov škrobni agar (engl. *potato dextrose agar*, PDA) pogodan je uzgoj dermatofita jer potiče bržu sporulaciju i stvaranje pigmenta koji pomaže u dijagnostici vrste, a hranjive tvari poput glukoze i krumpira osiguravaju njihov dobar rast (ARYAL, 2022b.). Tijekom uzgoja na hranjivoj podlozi, dermatofiti mogu razviti makrokonidije, mikrokonidije i hife, što je ključno za prepoznavanje tih mikroskopskih obilježja. Lažno negativni rezultati mikološke pretrage mogu se pojaviti u slučaju premale količine uzoraka, njihovog nepravilnog skladištenja i inkubacije te prekomjernog rasta bakterija

ili saprofitičkih plijesni na hranjivoj podlozi (MORIELLO i sur., 2017.; WHITE 2021.). Nedostatak mikološke pretrage je dugo vrijeme inkubacije te čekanje rezultata za konačnu odluku o liječenju pacijenta (GNAT i sur., 2020.). Nadalje, potrebno je educirano laboratorijsko osoblje koje će moći identificirati vrste na osnovu makroskopskih i mikroskopskih obilježja kultura, uz čestu problematiku kontaminacije kulturama saprofitičkih plijesni. Međutim, prednost ove pretrage je niska cijena i sam postupak je jednostavan za izvođenje. Uz navedeno, postoji i komercijalno dostupna selektivna hranjiva podloga (engl. *dermatophytes test medium*, DTM) (MOSKALUK i VANDEWOUDE, 2022.). DTM sadrži sve komponente neophodne za rast dermatofita kao što su dušični i ugljikohidratni spojevi koji se nalaze u obliku sojinih peptona i glukoza koja služi kao izvor energije. Kloramfenikol djeluje kao antibiotik širokog spektra, inhibirajući rast G+ i G- bakterija, dok se cikloheksimid dodaje u svrhu sprječavanja rasta saprofitičkih plijesni. Također sadrži i fenolno crvenilo koje djeluje kao indikator pH vrijednosti hranjive podloge. Naime, porastom dermatofita (*Epidermophyton*, *Microsporum* i *Trichophyton*) koji proizvode alkalne metabolite dolazi do promjene pH hranjive podloge, a time i promjene njegove boje iz žuto-narančaste u crvenu. Rast dermatofita očitava se nakon dva dana do dva tjedna. Ova metoda pogodna je za rad u ambulanti jer nije potreban termostat, a nedostatak su lažno pozitivni rezultati zbog alkaličnih metabolita koje proizvode neke druge ne-dermatofitne plijesni (WHITE, 2021.).

Lančana reakcija polimerazom (engl. *polymerase chain reaction*, PCR) koristi se u svrhu identifikacije vrste dermatofita, a temelji se na umnažanju ciljnog odsječka deoksiribonukleinske kiseline (DNK). Za umnažanje intergenskih razmaknica ITS 1 i ITS2 i konzervirane regije 5.8 ribosomske DNK (rDNK) koriste se jedinstvene tzv. *panfungal* početnice ITS1 i ITS4 (MARTIN i RYGIEWICZ, 2005.; CHIEH i sur., 2008.). PCR se može provoditi izravno iz uzorka dlake ili se ona može nacijepiti na hranjivu podlogu što predstavlja zlatan standard dijagnostike dermatofitoza, a nakon toga se iz narasle kulture izdvaja DNK i provodi lančana reakcija polimerazom (FAGGI i sur., 2001.). Postoji mogućnost lažno pozitivnih i lažno negativnih rezultata koji ovise o načinu uzimanja uzorka za analizu. Ako se provodi PCR iz izravno uzetog uzorka, u ovom slučaju dlake, postoji mogućnost lažno negativnog rezultata zbog nedovoljne količine materijala, ali mogući su i lažno pozitivni rezultati zbog kontaminacije samog uzorka. Kada se radi o PCR reakciji iz izrasle kulture nalaz može biti lažno negativan zbog neuspješnog izdvajanja DNK. Pozitivan rezultat PCR reakcije ukazuje na prisutnost DNK dermatofita, ali ne pruža informacije o patogenosti i kliničkom značaju bolesti (WHITE, 2021.). Prednost PCR metode je velika osjetljivost identifikacije, brza i precizna detekcija. Za provođenje PCR metode potrebna je specijalizirana oprema i obučeno osoblje, a važno je napomenuti strogo praćenje protokola kako bi se zbog izrazite osjetljivosti

PCR metode, mogućnost kontaminacije smanjila na minimum. Osim toga visoki troškovi mogu se istaknuti kao negativna strana ove metode dijagnostike.

Matricom potpomognuta desorpcija i ionizacija s analizatorom vremena leta (engl. *Matrix-assisted laser desorption-ionization time of flight mass spectrometry*, MALDI-TOF MS) je metoda koja predstavlja noviji pristup u identifikaciji gljivica, koji se oslanja na mjerenje ionizacijskih signala uzoraka. Ovaj proces omogućuje određivanje omjera mase i naboja analiziranih molekula. U MALDI-TOF spektrometriji, laseri se koriste za ionizaciju i desorpciju molekula uz prisutnost matrice, što omogućava prijenos molekula u plinovitu fazu bez njihova razlaganja. Ova tehnika uspješno se koristi za brzu i točnu identifikaciju različitih vrsta bakterija i kvasaca, ali identifikacija plijesni, uključujući dermatofite, još uvijek nije dovoljno precizna (THEEL i sur., 2011.). Navedeno je posljedica nedostatka sveobuhvatne baze podataka za identifikaciju dermatofita, što može dovesti do nejasnoća u rezultatima (SALEHI i sur., 2021.).

Ispitivanje osjetljivosti dermatofita je metoda koja pomaže kliničarima u odabiru odgovarajuće i djelotvorne terapije kako bi se smanjio razvoj rezistentnih vrsta. Ovu pretragu se preporuča provoditi osobito kod neuspješnog liječenja ili kroničnih infekcija. Ispitivanje osjetljivosti može se provoditi uz pomoć disk difuzijskog testa (engl. *agar-based disk diffusion*, ABDD) kako bi dokazali osjetljivost pojedinih vrsta na antimikotike. ABDD metoda je vrlo jednostavan i pouzdani postupak u kojem se nanose antifungalni diskovi na hranjivu podlogu s inokuliranim dermatofitom (NAMIDI i sur., 2021.). Razrjeđivanje antifungika u tekućem mediju za određivanje minimalne inhibitorne koncentracije (engl. *minimum inhibitory concentration*, MIC) smatra se zlatnim standardom za ispitivanje osjetljivosti na antimikotike, ali taj proces zahtjeva specijaliziranu opremu i stručno osoblje (NORRIS i sur., 1999.). Nešto rjeđe se koristi i razrjeđivanje agra pomoću kojeg se procjenjuje rast dermatofita u podlozi koja sadrži različite koncentracije antimikotika (DOGRA i sur., 2019.).

Precizna identifikacija vrste dermatofita ključna je za uspostavljanje učinkovite kontrole i programa prevencije, kao i za određivanje najprikladnije i najučinkovitije antifungalne terapije te duljine karantene za zaražene životinje (CAFARCHIA i sur, 2013.; FRYMUS i sur., 2013.).

2.7. Diferencijalna dijagnostika

Prilikom postavljanja dijagnoze dermatofitoze potrebno je isključiti druge dermatološke probleme koji imaju sličnu kliničku sliku u obliku alopecije, eritema, prorijeđene dlake i ljuštenja kože. Na primjer, tipično za bakterijski dermatitis je perutanje kože i crvenilo (eritem), a zbog sličnih simptoma važno ga je isključiti prilikom postavljanja dijagnoze. Folikulitis se očituje upalom folikula, a od dermatofitoze se razlikuje po prisutnosti bakterija

Staphylococcus spp. (WHITE, 2021.). Demodikoza pogađa mlade i imunosuprimirane životinje, te uzrokuje nepravilnu alopeciju sličnu dermatofitozi stoga je navedeno potrebno uzeti u obzir prilikom postavljanja dijagnoze (WHITE, 2021.). Klinička slika pemphigusa foliaceusa slična je dermatofitozi s lokalizacijom bolesti na glavi i ljuštenjem kože (MORIELLO, 2020.). Nodularni oblici dermatofitoza mogu nalikovati na infekcije oportunističkim bakterijama kao što su vrste *Mycobacteria* spp. i *Nocardia* spp. (WHITE, 2021.). Parazitarne invazije buhama i šugarcima često se manifestiraju alopecijama, ali se diferencijalno dijagnostički razlikuju od dermatofitoza po izrazitom svrbežu kojeg kod infekcija dermatofita nema (MORIELLO i sur., 2017.). Rano postavljanje dijagnoze i primjena adekvatne terapije su ključni za sprječavanje širenja bolesti i određivanja adekvatne terapije.

2.8. Patoanatomski i patohistološki nalaz

Kod dermatofitoze patoanatomski je vidljiv neuredan dlačni pokrivač s asimetričnim bezdlačnim područjima s rubnim crvenilom i ljuštenjem kože. Lezije se najčešće nalaze na glavi, ušima, repu, ali i na području leđa i trbuha (GRANT, 2018.). U slučaju teže kliničke slike promijenjena područja prekrivena su papulama ili krastama. Dlaka je slomljena, bez sjaja i slaba, a ponekad zahvaća i kandže koje mogu postati sklone lomljenju zbog infekcije dermatofitima. U nekim slučajevima može se klinički manifestirati u obliku čvrstih nepravilnih čvorova u dermisu ili dubljim slojevima potkožnog tkiva, a ponekad dolazi do ulceracija s pojavom seropurulentnog ili gnojnog iscjedka (WHITE, 2021.).

Histološkim pregledom vidljiva je prisutnost septiranih hifa i artrospora unutar rožnatog sloja kože (*stratum corneum*) i folikula dlake. Elementi gljivica mogu se vizualizirati korištenjem posebnih boja, kao što su Shiffov reagens i Gomori Grocott metinamin srebro. Tako je vidljiv i upalni odgovor na prisutnost dermatofita, a okarakteriziran je infiltracijom neutrofila, limfocita i makrofaga (JARJEES i ISSA, 2022.).

2.9. Liječenje

Dermatofitoza je izlječiva, često samolimitirajuća bolest koja može spontano proći. Kod imunokompetentnih mačaka pojedinačne lezije nestaju spontano nakon jedan do tri mjeseca i ponekad ne zahtijevaju liječenje (FRYMUS i sur., 2013.). Životinje se mogu liječiti kako bi se skratio tijek bolesti i smanjila mogućnost infekcije drugih osjetljivih životinja ili ljudi.

Liječenje se provodi po CCATS protokolu (engl. *confinement, cleaning, assessment, topical and systemic therapy*) koji uključuje izdvajanje oboljelih mačaka, čišćenje prostora i kontaminiranih predmeta, procjene epizootiološke situacije te primjene lokalne i sistemske terapije (NEWBURY i MORIELLO, 2014.; MORIELLO, 2014.). Praćenjem protokola raste

stopa ozdravljenja i ograničava se daljnje širenje bolesti. Nadalje, za izlječenje je potrebno pridržavati se higijenskih standarda i mjera opreza uz primjenu terapije kako bi se postiglo uspješno liječenje pacijenta i ograničavanje daljnjeg širenja bolesti.

Svrha zatvaranja i izdvajanja bolesnih mačaka je prvenstveno olakšati čišćenje, smanjiti širenje artrospora te njihov prijenos na druge životinje. Zaražene životinje treba držati izolirane od drugih kućnih ljubimaca dok ne postoji potvrda o njihovom izlječenju odnosno negativna mikološka pretraga. Mačke su često izložene stresu kada su izolirane, što može pogoršati bolest, a neke kliničke smjernice preporučuju korištenje najkraćeg mogućeg boravka u izolaciji (WHITE, 2021.). Važno je napomenuti da su mlade životinje odnosno mačići najprimljiviji na infekciju dermatofitima baš u razvoju kada je socijalizacija neophodna, a kasnije teško nadoknadiva (MORIELLO, 2014.; MORIELLO i sur., 2017.). Stoga izolacija mora biti primjerena smještaju, okolini i samoj životinji te je potrebno pružiti što više zanimacija u obliku igračaka, prepreka i grebalica kako bi se pokušala smanjiti razina stresa tijekom izolacije.

Mehaničko i kemijsko čišćenje je važan korak u sprječavanju širenja bolesti zbog uklanjanja izvora infekcije kao što su dlake i predmeti na kojima se nalaze artrospore dermatofita. Potrebno je istaknuti kako je prijenos putem neizravnog dodira znatno rjeđi te da glavni problem predstavlja prijenos izravnim dodiranjem s inficiranom životinjom.

Topikalno liječenje izrazito je važno jer predstavlja jedini učinkovit način uklanjanja spora na dlaci (MORIELLO, 2014.). Ovaj način liječenja je manje učinkovit u mačaka u odnosu na ljude zbog slabog prodiranja lijekova u samu dlaku i dlačni folikul te mogućeg postojanja nezapaženih manjih lezija na koži, pogotovo kod dugodlakih mačaka. Stoga bi terapijske mjere trebale uključivati kombinaciju sistemskog i lokalnog liječenja, koje bi se provodilo tijekom minimalno 10 tjedana. Mačke treba liječiti ne samo dok lezije u potpunosti ne nestanu, već sve dok nalaz na dermatofite bude u potpunosti negativan, a to može potrajati tjednima, pa nekad i mjesecima (MORIELLO, 1990.; MORIELLO, 2014.). Kod mačaka držanih u okolišu s visokom razine higijene te održavanja mjera dezinfekcije, uz popratno lokalno i sistemsko liječenje, nisu neophodna dva negativna nalaza mikološke kulture za proglašenje izlječenja. Prva negativna kultura kod klinički zdrave mačke ukazuje na eliminaciju uzročnika (STUNTEBECK i MORIELLO, 2020.), dok negativan rezultat molekularne metode PCR kod liječene mačke znači da je mačka izliječena (MORIELLO i sur., 2017.).

U mačaka s ograničenim lezijama i dugodlakih mačaka dlaku je potrebno ošišati jedan do dva centimetara od periferije lezija kako bi obuhvatili što veću površinu (FRYMUS i sur., 2013.). Ošišanu dlaku potrebno je zamotati i dezinficirati prije odlaganja u infektivni otpad. Šišanje treba provoditi pažljivo kako bi se izbjeglo širenje infekcije kojem pogoduju površinske ozljede kože, a šišanje cijelog tijela je kontraindicirano. Naime, dokazano je da šišanje cijelog

tijela životinje rezultira širenjem infekcije te pogoršanjem kliničke slike bolesti (WHITE, 2021.). Šišanje se treba provoditi škarama, a ne aparatom za šišanje u svrhu izbjegavanja nastanka oštećenja kože, ali i stresa mačaka zbog same buke koju proizvodi mašinicica za brijanje. Osim toga, škare se mogu lakše i temeljitije dezinficirati (FRYMUS i sur., 2013.; MORIELLO i sur., 2017.; MORIELLO, 2019.). Također je potrebno provoditi mjere kemijske, mehaničke ili toplinske dezinfekcije svih predmeta koji su bili u kontaktu s zaraženom mačkom (FRYMUS i sur., 2013.).

Lokalno liječenje kožnih promjena ponekad može biti slabije učinkovito stoga se preporuča kupanje cijelog tijela u 0,2% otopini enilkonazola koja se provodi dva puta tjedno (MORIELLO i DEBOER, 2012.), a vrlo je učinkovita i upotreba otopina 2% mikonazola i 2% klorheksidina dva do tri puta tjedno (MORIELLO i DEBOER, 2012.; MORIELLO i sur., 2017.). U SAD-u korištenje vapna i sumpora u obliku mješavine kalcijevih polisulfida pokazala su dobre rezultate u liječenju promjena na koži uzrokovanim dermatofitima u mačaka. Istraživanja su pokazala da najučinkovitiji protokol uključuje primjenu kombinacije enilkonazola i vapnenog sumpora dva puta tjedno (NEWBURY i sur., 2007.; MORIELLO i sur., 2013.; MORIELLO, 2020.). Kod mačaka koje ne dozvoljavaju kupanje predlaže se natopiti dlačni pokrivač mačke namakanjem rukavica u otopinu antimikotika kako bi se izbjegao dodatan stres (FRYMUS i sur., 2013.; NAČERDSKA i sur., 2021.). Dodatna lokalna terapija može se koristiti za kožne promjene na mjestima koja je teško liječiti kao što su uši i njuška. Krema s 1-2% mikonazola može se koristiti na području glave i njuške. Za uši su dostupni pripravci koji sadrže klotrimazol ili kombinacije mikonazola i klorheksidina te se primjenjuju jednom dnevno tijekom minimalno dva tjedna, a dobre rezultate pokazuje primjena ketokonazola i klorheksidina jednom dnevno (MORIELLO, 2020.). Prednost lokalne terapije je to što ne uzrokuje sistemske nuspojave stoga je njihova uporaba sigurna za primjenu kod gravidnih mačaka, malih mačića, ali i starijih i slabijih mačaka (WHITE, 2021.).

Itrakonazol se smatra najučinkovitijim lijekom za dermatofitozu odobrenim za liječenje mačaka (MORIELLO i DEBOER, 2012.; FORSYTHE i GOLLAKNER, 2023.), a po djelovanju je bolji od ketokonazola ili griseofulvina i mačke ga puno bolje podnose (FRYMUS i sur., 2013.). Za razliku od drugih lijekova za liječenje dermatofitoze, itrakonazol ima blage nuspojave koje uključuju anoreksiju, povraćanje i proljev, a može doći i do povišenih vrijednosti jetrenih enzima (FRYMUS i sur., 2013.). Unatoč nižoj embriotoksičnosti i teratogenosti u odnosu na ketokonazol, ne preporuča se njegova primjena u gravidnih mačaka. Za razliku od navedenog njegova primjena u terapiji mačića u dobi od 6 tjedana smatra se sigurnom. Proizvođači i većina veterinarskih dermatologa preporučuju pulsnu terapiju itrakonazolom. Radi se o peroralnoj primjeni itrakonazola u dozi od 5 mg/kg tjelesne težine

jednom dnevno tijekom 7 dana, svaka dva tjedna, u ukupnom trajanju od pet tjedana. To obuhvaća tri tjedna aktivne primjene lijeka, uz dva tjedna pauze između (PULS i sur., 2018.). Istraživanja su pokazala da se na taj način postiže adekvatna razina itrakonazola u plazmi i dlaci mačaka (FRYMUS i sur., 2013.), te da koncentracija lijeka ostaje iznad potrebne minimalne inhibitorne koncentracije (engl. *minimum inhibitory concentration*, MIC) (MORIELLO i VERBRUGGE, 2013.; WHITE, 2021.) čak i do dva tjedna nakon posljednje primjene. Itrakonazol inhibira stvaranje ergosterola u staničnoj membrani gljivica inhibicijom enzima citokroma P450, 14 α demetilaze (WHITE, 2021.). U malim dozama djeluje kao fungistatik, a za fungicidno djelovanje potrebne su više doze. Vrlo je lipofilan i koncentrira se u koži i sebumu u koncentracijama deset puta većim od onih u plazmi. Itrakonazol je dostupan u obliku tableta i kapsula, ali i sirupa koji je znatno lakše i praktičnije primjenjivati kod mačaka. Zbog bolje resorpcije lijeka potrebno ga je davati s hranom i samim time smanjiti nuspojave vezane uz probavni sustav (WHITE, 2021.).

Terbinafin se peroralno primjenjuje u dozi od 30 do 40 mg/kg tjelesne mase i vrlo je učinkovit za liječenje dermatofitoze mačaka (MORIELLO i DEBOER, 2012.; MORIELLO i sur., 2017.). Također je pogodan za pulsnu terapiju jer se dugo zadržava u dlaci i koži (FOUST i sur., 2007.). Međutim, ponekad može izazvati intenzivan svrbež, povremeno povraćanje, gubitak težine i letargiju (FRYMUS i sur., 2013.). Djeluje na način da inhibira enzim skvalen epoksidazu koji se nalazi na membrani dermatofita i onemogućava pretvorbu lanosterola u ergosterol (WHITE, 2021.). Tijekom terapije ponekad dolazi do povišenja jetrenih enzima u serumu životinje, no niti nakon primjene viših doza njihove vrijednosti ne prelaze referentne intervale (MORIELLO i sur., 2017.). Posljednjih desetljeća sve češća je rezistencija na terbinafin zbog točkaste mutacije u genu skvalen epoksidaze, a te mutacije su otkrivene u vrstama *T. rubrum* i *T. interdigitale* (BRISTOW i JOSHI, 2023.). Sve češća stopa rezistencije se pripisuje nepravilnom provođenju terapije, kao što je neredovito ili prekratko uzimanje lijeka (SACHELI i HAYETTE, 2021.). Azolni antimikotici kao što su flukonazol i itrakonazol za razliku od alilamina (npr. terbinafin) potenciraju razvoj rezistencije dermatofita jer dolazi do mutacija u enzimima uključenim u biosintezu ergosterola (GHANNOUM, 2016.).

Ketokonazol se koristi u dozi od 2,5 do 5 mg/kg dva puta dnevno peroralno uz hranu kako bi se poboljšala resorpcija lijeka. Primjena lijekova za smanjenje želučane kiseline smanjuju djelovanje ketokonazola. Mačke su poprilično osjetljive na učinke ovog lijeka, što često dovodi do proljeva, povraćanja i anoreksije. Također su zabilježeni hepatotoksičnost i smanjenje sinteze steroidnih hormona (FRYMUS i sur., 2013.). Terapija ketokonazolom kontraindicirana je u gravidnih životinja. Važno je napomenuti da je utvrđena pojava

rezistencije kod vrsta iz rodova *Trichophyton* i *Epidermophyton*, stoga se preporuča primjena itrakonazola (VAN i sur., 2019.).

Griseofulvin se primjenjuje oralno tijekom 4 do 6 tjedana u dozi od 25 do 50 mg/kg jednom do dva puta dnevno. Nuspojave uključuju anoreksiju, povraćanje, proljev, a može doći i do supresije koštane srži osobito u sijamskih, himalajskih i abesinskih mačaka. Primjena griseofulvina kod mačića mlađih od 6 tjedana i gravidnih mačaka je kontraindicirana jer je spoj teratogen i uzrokuje pobačaj u prvim tjednima gravidnosti (FRYMUS i sur., 2013.). Općenito se ne preporuča se uporaba griseofulvina jer postoje sigurniji i učinkovitiji pripravci koji omogućuju brže izlječenje i manje nuspojava. Rezistencija na griseofulvin u nekim istraživanjima zabilježena je kod svih ispitanih mačaka, a zbog neadekvatne primjene lijeka došlo je do razvoja smanjene otpornosti na ovaj lijek, naročito u vrsta iz roda *Trichophyton Microsporum* i *Epidermophyton* (VAN i sur., 2019.).

Za liječenje pseudomicetoma i micetoma potrebna je kombinacija kirurške obrade i sistemskog liječenja. Izlječenje nije uvijek zagarantirano i može doći do recidiva. GRANT (2018.) opisuje slučaj dugotrajnog liječenja osmogodišnje perzijske mačke koja nije reagirala na terapiju koja je trajala više od četiri godine, unatoč ponovljenim kirurškim resekcijama i višekratnim primjenama griseofulvina i itrakonazola. Na kraju, nakon osam mjeseci primjene terbinafina, došlo je do izlječenja. Ponekad klinička slika dermatofitoze može postati dugotrajna i teško izlječiva stoga je potrebno posvetiti pažnju prilikom izbora antimikotika kako ne bi došlo do razvoja smanjene osjetljivosti gljivice na djelovanje istog. Kod pseudomicetoma i micetoma preporučuje se primjena itrakonazola 10 mg/kg svakih 24 sata oralno, a za izlječenje će biti potrebno nekoliko mjeseci (GRANT, 2018.).

2.10. Profilaksa

Kod provođenja profilaktičkih mjera veliki problem predstavljaju asimptomatski nositelji kod kojih je najveća problematika prepoznavanje bolesti. Dekontaminacija i čišćenje okoliša glavni je korak u liječenju dermatofitoze jer se na taj način uklanja najveći dio zaraznih artrospora. Čišćenje je potrebno provoditi jedanput tjedno, a na mjestima gdje se nalazi veći broj životinja i češće. Prvi najvažniji korak predstavlja detaljno mehaničko čišćenje i uklanjanje svih predmeta koji sadrže dlake i prašinu zaraženu artrosporama dermatofita. Nakon mehaničkog čišćenja površine je potrebno oprati s deterdžentima za kućanstvo te ih dobro isprati kako ne bi došlo do inaktivacije dezinficijensa (MORIELLO, 2019.). Tvrde površine mogu se dezinficirati izbjeljivačem za kućanstvo razrijeđenim u omjeru 1:10 ili 1:100 ili komercijalnim preparatima za dezinfekciju površina koji sadrže odgovarajuću koncentraciju vodikovog peroksida (MORIELLO i HONDZO, 2014.; MARSELLA, 2021.). Enikonazol je

znatno bolji izbor dezinficijensa od natrijevog hipoklorita jer ne oštećuje tkanine i ne nagriza površine, a u koncentraciji od 20 µl/L djeluje djelotvorno na sve oblike gljivica i artrospora dermatofita (MORIELLO, 2019.). Prilikom pranja različitih materijala od tkanine u perilici rublja potrebno je koristiti dugi ciklus pranja te temperaturu od 60°C s naglaskom da perilica nikada ne smije biti prepunjena. Naime, osim djelovanja visoke temperature pranje u perilici, ali i sušenje u sušilici omogućava uklanjanje većeg dijela spora. Namještaj i tepihe potrebno je detaljno usisati i po mogućnosti tretirati s vrućom vodenom parom (FRYMUS i sur., 2013.; MORIELLO, 2014.; MORIELLO, 2020.).

U slučaju pojave dermatofitoze u kućanstvu s više mačaka ili skloništu, na mikološku pretragu šalju se uzroci dlaka ne samo od mačaka s kliničkom slikom bolesti već i zdravih mačaka. Naime, neophodno je isključiti asimptomatske nositelje koji predstavljaju izvor infekcije. Osobe koje rukuju zaraženim životinjama trebaju se pravilno zaštititi i poduzeti posebne higijenske mjere, koristiti rukavice i paziti na kontakt između zaraženih i zdravih životinja. Zdjelice, ležajevi, pijesak i igračke trebaju biti od materijala koji se mogu lako oprati i dezinficirati kako bi se smanjio rizik od širenja bolesti (WHITE, 2021.).

2.11. Imunoprofilaksa

Na tržištu postoje cjepiva za pse i mačke koje sadrže inaktivirani vrstu dermatofita *M. canis*. Međutim istraživanja su pokazala da još uvijek ne postoji sigurna i učinkovita vakcina koja bi se koristila za liječenje i sprječavanje dermatofitoze u mačaka te se ne preporuča njihova primjena (MORIELLO, 1990.; LUND i DEBOER, 2008.; FRYMUS i sur., 2013.; MORIELLO i sur., 2017.).

2.12. Javno zdravstvo

Dermatofitoza je danas jedna od najčešćih zoonoza koja se prenosi s životinja na ljude putem izravnog i neizravnog dodira (FRYMUS i sur., 2013.). Zoofilni i geofilni dermatofiti mogu uzrokovati kliničke promjene na čovjeku (MOSKALUK i VANDEWOUDE, 2022.), a kontaktom čovjeka i mačke ili rjeđe psa najčešće se prenosi vrsta *M. canis* (BAJWA, 2020.). Mikrosporoza kod ljudi na engleskom jeziku dobila je naziv „ringworm“ zbog karakterističnog izgleda kožnih promjena, koje su kružnog oblika s hiperemičnim rubom. Klinička slika dermatofitoze ovisit će o imunološkom statusu inficirane osobe, ali najčešće se očituje u obliku prije navedenih promjena na koži te pojavom papula, krusta, eritrema i alopecija. Ponekad dolazi do ljuškanja rubnih djelova lezija. Za razliku od životinja kod ljudi je opisan svrbež zahvaćenog područja. Liječenje se najčešće provodi topikalnim kremama koje sadrže antimikotike s naglaskom da je terapiju potrebno provoditi redovito kako bi došlo do potpunog

izliječenja. Zoofilne vrste *T. mentagrophytes* i *T. verrucosum*, prenose se rjeđe nego mikrosporoza te najčešće uzrokuju infekcije brade (*tinea unguium*) u ljudi.

3. MATERIJALI I METODE

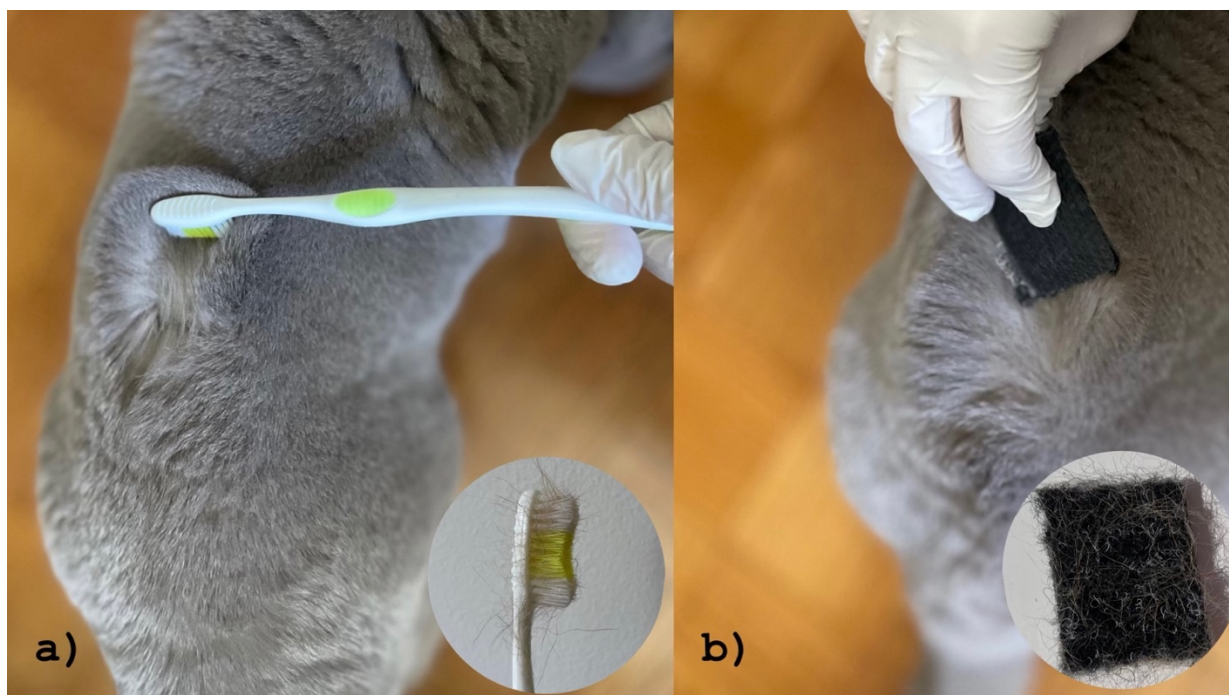
3.1. Ispitivane skupine mačaka

U ovom istraživanju uzorkovano je 57 mačaka podrijetlom iz privatnih kućanstva, skloništa te slobodnoživućih mačaka.

Postavljena su pitanja vlasnicima i osobama koje brinu o mačkama kako bi dobili opširniju anamnezu koja utječe na nalaz i na vrijeme inkubacije uzoraka, u slučajevima kada je to bilo moguće. Kod vlasničkih mačaka ispunjen je upitnik koji je sadržavao sljedeće podatke: nacional životinje (vrstu, pasminu, dob i spol te ime). Nadalje, opisan je način smještaja mačaka, mogućnost izlaska van te eventualan kontakt s drugim životinjama. U skloništima su zabilježeni podaci o duljini njihovog boravka, održavanju higijenskih mjera u svrhu sprječavanja daljnjeg širenja infekcija te same prevencije bolesti. Nadalje, u oba slučaja vodila se evidencija o prethodnim bolestima s naglaskom na kožne promjene u vidu bezdlačnih područja i o eventualnoj terapiji istih te korištenju veterinarsko medicinskih proizvoda poput antiparazitika, antimikrobnih pripravaka i zaštite protiv ektoparazita. U populaciji slobodnoživućih mačaka nisu bili poznati gore opisani traženi podaci. Prilikom uzimanja uzoraka dlaka proveden je kratki klinički pregled s naglaskom na izgled dlačnog pokrivača te su zabilježene eventualne vidljive kožne promjene.

3.2. Prikupljane uzoraka

Za prikupljanje uzoraka dlake i čestica kože koristila se metoda uzorkovanja koja uključuje korištenje komadića tapisona i sterilne četkice za zube. Dlačni pokrivač nježno se četkao tri minute u smjeru suprotnom od rasta dlake, kako bi se spore dermatofita privukle elektrostatskim nabojem mekih vlakana četkice. Pročešljalo se područje oko glave, vrata, leđa, trbuha i repa mačke (Slika 2a). U slučaju postojanja kožnih promjena one su isčetkane na kraju da se artrospore ne bi raširile po cijelom tijelu životinje (SANTANA i sur., 2020.). Kako bi prikupili veću količinu uzorka dlaka u mačaka s kojima je bila otežana manipulacija koristio se komadić tapisona dimenzije 2 x 3 centimetara (MARIAT i ADAN-CAMPOS, 1967.) (Slika 2b). Prije uzorkovanja komadići tapisona bili su autoklavirani i zamotani u aluminijsku foliju tijekom 15 minuta na 121°C. Nakon uzimanja uzorka, četkice i tapisoni pohranjeni su svaki u svoju plastičnu vrećicu do daljnje obrade u Mikološkom laboratoriju Zavoda za mikrobiologiju i zarazne bolesti s klinikom Veterinarskog fakulteta u Zagrebu.



Slika 2. Prikupljanje uzoraka dlačnog pokrivača mačke: a) zubnom četkicom, b) komadićem tapisona

3.3. Izrada nativnog preparata

Nakon uzimanja uzoraka izradio se nativni preparat tako da se na predmetnicu (Isolab, Njemačka) kapnula kap laktofenola (Biognost, Hrvatska) u koju se uronilo nekoliko dlaka te prekrilo pokrovnicom (Deltalab, Španjolska). Kako bi se uočile oštećene dlake korišten je svjetlosni mikroskop (Olympus BX-51) i veliko povećanje (x400). Nalaz se smatrao pozitivnim ako su prilikom mikroskopiranja uočene artrospore na samoj površini dlake. Izravna mikroskopska pretraga je jednostavna, jeftina i brza metoda otkrivanja dermatofita na dlačnom pokrivaču mačaka (MORIELLO, 2014.).

3.4. Priprema hranjivih podloga za izdvajanje dermatofita

Za uzgoj dermatofita u laboratorijskim uvjetima koristio se Sabouraud glukozni agar (SA), hranjiva podloga koja sadrži peptone i glukozu koji služe kao izvor hranjivih tvari potrebnih za uzgoj dermatofita. Kako bi se spriječio rast bakterija i saprofitskih plijesni dodani su kloramfenikol (Sigma-Aldrich, Kina) i cikloheksimid (aktidion) (Alfa Aesar, Njemačka). Za pripremu SAA podloge odvagano je 32,5 grama komercijalne SA hranjive podloge u prahu (Biolife, Italija), 0,25 grama kloramfenikola (Sigma-Aldrich, Kina) i 0,25 grama cikloheksimida (Alfa Aesar, Njemačka). Menzurom je odmjereno 500 mL destilirane vode sobne temperature. U Erlenmeyerovu tikvicu postupno su dodavani suhi sastojci uz destiliranu

vodu, kako bi se spriječilo stvaranje grudica. Tikvica je zatim stavljena u vodenu kupelj i sadržaj se povremeno miješao kako bi se sastojci ravnomjerno otopili te dobila prozirna otopina. Kada se sve otopilo i postigla temperatura vrenja, Erlenmeyerova tikvica bila je zatvorena čepom od staničevine i dodatno prekrivena aluminijskom folijom. Na tikvicu se naljepila trakica za provjeru sterilizacije. Sterilizacija hranjive podloge postignuta je u autoklavu (Inko, Hrvatska) na temperaturi od 121°C tijekom 20 minuta. Nakon što se podloga prohladila na 45°C, u sigurnosnom kabinetu automatskom graduiranom pipetom u volumenu od 25 ml prenesena je u Petrijeve ploče promjera 90 milimetara. Nakon hlađenja na sobnoj temperaturi, podloge su označene te skladištene u hladnjaku na +4°C.

Krumpirov škrobni agar (engl. *potato dextrose agar*, PDA) korišten je u svrhu lakše identifikacije kulture naraslog dermatofita jer potiče sporulaciju i stvaranje pigmenta specifičnog za pojedinu vrstu. Za njegovu pripremu odvagano je 35 grama PDA praha (Bio-Rad, SAD), dodano je 0,5 grama kloramfenikola i 0,5 grama cikloheksimida. U Erlenmeyerovoj tikvici izmiješani su sastojci u jednoj litri destilirane vode, a zatim se otopina zagrijavala u vodenoj kupelji uz povremeno miješanje do vrenja. Kada je suspenzija postala prozirna, sterilizirala se u autoklavu na 121°C tijekom 15 minuta. Nakon postupka sterilizacije, podloga se hladila, razlijevala i označavala na prethodno opisan način.

3.5. Uzgoj i identifikacija dermatofita

Prije samog naciepljivanja uzoraka na hranjivu podlogu u svrhu izolacije i identifikacije uzročnika pripremljene SAA podloge bile su izvađene na sobnu temperaturu i označene. Dok su se podloge temperirale pored plamenika, uz pomoć pincete odvojene su dlake s vlakna četkice i komadića tapisona, isprane s 70% alkoholom i nježno utisnute na površinu SAA podloge. Nadalje, zubna četkica i komadić tapisona nježno su utisnuti na površinu hranjive podloge. Nakon toga Petrijeve ploče s uzorcima pohranjene su u sterilne plastično-papirne vrećice (STERIS, Irska) kako bi se spriječilo njihovo isušivanje i kontaminacija, a zatim su bile inkubirane na 27°C tijekom 28 dana. Ploče su pregledavane svaka dva dana kako bi se utvrdio eventualan porast kolonija dermatofita. Iznimno je bilo važno provjeravati rast na hranjivim podlogama zbog praćenja rasta kolonija dermatofita, ali i drugih vrsta ne-dermatofitnih plijesni koje izrastu puno brže te posljedično često dolazi do krive interpretacije nalaza i samim time lažno negativnih nalaza. Ukoliko je došlo do porasta saprofitskih plijesni uz izraslu kulturu dermatofita uzorci su bili precijepljeni na novu SAA ili PDA podlogu u svrhu dobivanja čiste kulture traženog dermatofita. PDA podloga potiče sporulaciju dermatofita i stvaranje pigmenta što znatno olakšava identifikaciju vrsta na temelju morfoloških obilježja (FAWAY i sur. 2021.).

Makroskopska identifikacija provodila se na temelju morfološkog izgleda kolonija, boje i teksture gornje i donje površine narasle kulture te njezinim rubovima koji mogu biti oštro definirani ili difuzni. Dermatofiti mogu rasti u ravnini s površinom hranjive podloge, a ponekad su uzdignuti i naborani u središtu, vataste do zrnate strukture. Za razliku od dermatofita saprofitske plijesni rastu puno brže, obično unutar tjedan dana, te su često crno-sive do zeleno-plave boje. Njihov porast je očekivan, budući da isti uvjeti pogoduju njihovom rastu, a prirodno se nalaze na dlačnom pokrivaču mačaka, za razliku od dermatofita (GOHAR i sur., 2019.). Ako se procijenilo da se radi o porasloj koloniji dermatofita, pripremljen je nativni preparat u plavom laktofenolu. Preparat se izradio tako da se prozirni komadić ljepljive trake utisnuo na gornji rubni dio kolonije. Na predmetnicu (Isolab, Njemačka) dodala se kap plavog laktofenola, a preko toga je naslojen uzorak ljepljive trake te prekriven pokrovnicom (Deltalab, Španjolska). Tako izrađen preparat mikroskopirao se pod velikim povećanjem (x400) i imerzijskim objektivom (x1000). Promatrani su gljivični elementi kao što su razgranatost i oblik hifa, mikrokonidije i makrokonidije ukoliko su bile prisutne, jer su tipičnog izgleda za svaku vrstu dermatofita. Hife dermatofita su duge, zakrivljene i vrlo septirane, što ih razlikuje od drugih vrsta plijesni. Identificirane kulture dermatofita postrugane su s hranjive podloge te pohranjene na -20°C u Eppendorf epruvete do daljnje obrade uzoraka.

3.6. Molekularna metoda identifikacije

3.6.1. Izdvajanje DNK dermatofita

Za izdvajanje DNK dermatofita koristio se komercijalni komplet Quick-DNA Fungal/Bacterial Miniprep Kit (ZYMO Research Corp., SAD). Prema uputama proizvođača, odvagalo se 50 do 100 mg biomase kulture dermatofita na analitičkoj laboratorijskoj vagi i sterilnom ezom premjestilo u Eppendorf epruvetu zapremine 1,5 ml. U sljedećem koraku dodano je 750 µl pufera koji potpomaže mehaničku lizu stanica (Bashing Bead Buffer) te je resuspendirani uzorak prebačen u epruvetu koja je sadržavala staklene kuglice (ZR BashingBead Lysis Tube). Epruveta je postavljena u horizontalnu tresilicu na najjaču brzinu tijekom 10 minuta, a zatim je centrifugirana jednu minutu pri brzini 10 000 rcf. Nakon toga, 400 µl supernatanta prenijelo se u epruvetu s filterom koji će zadržati DNK (Zymo-Spin III-Filter epruveta), a ona je bila stavljena u sabirnu epruvetu, te centrifugirana na 8 000 rcf tijekom jedne minute. Nadalje, 1 200 µl pufera za lizu (Genomic Lysis buffer) dodano je filtratu u sabirnu epruvetu, te je odpipetiran volumen od 800 µl u drugu epruvetu s filterom (Zymo-Spin II-CR Column) koja je postavljena u novu sabirnu epruvetu. Uzorak se centrifugirao na 10 000 rcf tijekom jedne minute. Filtrat iz sabirne epruvete je odbačen, a Zymo-Spin II-CR Column

epruveta ponovno je vraćena u sabirnu epruvetu te se opisani postupak ponovio još jednom na isti način. Nakon toga, u Zymo-Spin II-CR Column epruvetu s čistom sabirnom epruvetom dodano je 200 µl pufera za predispiranje DNK (DNA Pre-Wash buffer), a zatim je epruveta centrifugirana na 10 000 rcf tijekom jedne minute. Nadalje, dodano je 500 µl pufera za ispiranje DNK (DNA Wash buffer) u Zymo-Spin II-CR Column epruvetu koja je ponovno centrifugirana na 10 000 rcf tijekom jedne minute. Poslije toga, Zymo-Spin II-CR Column epruveta je bila postavljena u novu sterilnu Eppendorf epruvetu volumena 1,5 ml, a zatim je izravno na sredinu membrane bilo dodano 100 µl DNK pufera za ispiranje DNK s filtera (Elution buffer). Nakon inkubacije u trajanju od jedne minute, provedeno je centrifugiranje tijekom 30 sekundi na 10 000 rcf te je izdvojena DNK pohranjena na -20 °C u zamrzivač do daljnje analize.

3.6.2. Lančana reakcija polimerazom (engl. *polymerase chain reaction*, PCR)

Lančana reakcija polimerazom (PCR) koristila se za umnažanje specifičnih sljedova DNK pomoću početnica dizajniranih za identifikaciju dermatofita. U izdvojenim uzorcima DNK iz kulture dermatofita pomoću PCR metode određivala se prisutnost intergenskih razmaknica (engl. *intergenic spacer*, ITS) pomoću jedinstvenih tzv. *panfungal* početnica ITS1 i ITS4 za umnažanje konzerviranih regija 5.8S ribosomske DNK (rDNK) i intergenskih razmaknica ITS1 i ITS2. U lančanoj reakciji polimerazom koristio se poznati slijed nukleotida ITS1- 5' TCCGTAGGTGAACCTGCGG 3' i ITS4 - 5' TCCTCCGCTTATTGATATGC 3'

Za lančanu reakciju polimerazom koristilo se po 6 µL Emerald PCR mješavine 2X, zatim 0,25 µl početnica ITS1 i ITS4 početne koncentracije 10 µM i 5 µl ultračiste PCR vode te se svakom uzorku pojedinačno dodao 1 µl izdvojene DNK. Korištene su pozitivna i negativna kontrola u svrhu provjere ispravnosti PCR reakcije. Negativnoj kontroli dodalo se 1 µl ultračiste vode bez DNA-aza i RNA-aza, a za pozitivnu kontrolu dodana je DNK poznatog dermatofita *Microsporum canis*. Nakon što su se izmješale sve komponente reakcijske smjese uzorci su stavljeni u PCR uređaj (engl. *thermocycler*) (Biorad TC100, SAD) (Slika 3).



Slika 3. Uređaj za lančanu reakciju polimerazom (PCR)

Program umnažanja DNK započeo je sa temperaturom od 95°C u trajanju od 3 minute, gdje došlo do denaturacije i razdvajanja DNK lanaca. Nakon toga se 35 puta ponavljao ciklus u kojem je tijekom 30 sekundi pri temperaturi od 95°C došlo do dodatne denaturacije dvolančane DNK u dva jednolančana lanca. Zatim se smjesa hladila na temperaturu hibridizacije (engl. *annealing*) od 55°C tijekom 30 sekundi pri čemu je došlo do sparivanja početnica na komplementarne baze na DNK lancu. Temperatura se povećala na 72°C i tijekom 1 minute došlo je do aktivacije DNK polimeraze i umnažanja, tj. produljivanja lanca DNK. Zatim je slijedilo završno produljivanje (engl. *extension*) DNK lanca na temperaturi od 72°C tijekom 10 minuta (Tablica 2).

Tablica 2. PCR program korišten u svrhu umnažanja ciljne genske regije dermatofita

TEMPERATURA	TRAJANJE	BROJ PONAVLJANJA
95 °C	3 minute	1x
95 °C	30 sekundi	} 35 x
55 °C	30 sekundi	
72 °C	1 minuta	
72 °C	10 minuta	1x
4 °C	∞	-

3.6.3. Gel elektroforeza

Gel elektroforeza je tehnika koja se koristi za razdvajanje odsječaka DNK u agaroznom gelu na osnovu njihove veličine (STEWART, 2022.). Za pripremu gela koristilo se 0,5 grama agaroze koja se otopila u 50 ml TAE pufera, 1X (Tris-acetatni EDTA pufer). Otopina se zagrijavala do vrenja, prohladila na sobnoj temperature te je dodano 3 µl fluorescentne boje za DNK (Diamond™ Nucleic Acid Dye, Promega). Nakon toga, izlivena je u kadicu u kojoj su bili umetnuti češljici za oblikovanje jažica. Nakon formiranja gela, češljic je bio izvađen. U kadicu za elektroforezu stavljen je TAE pufer. Uz pomoć mikropipete u prve tri jažice dodani su ispitujući PCR proizvodi, zatim pozitivna i negativna kontrola u četvrtu i petu jažicu te u posljednju jažicu dodan je DNK biljeg. Elektroforeza se provodila tijekom sat vremena pod naponom od 80 mA i električnom jakosti od 120 V. Nakon završetka elektroforeze gel je postavljen u komoru za fotografiranje (Gel Doc, Bio Rad, SAD) u kojoj je podvrgnut UV svjetlu te je tako došlo do vizualizacije PCR signala, fotografiranja i arhiviranja (Slika 4). Za određivanje približne veličine umnoženih dijelova DNK signali u jažicama u kojima su bili PCR proizvodi uspoređeni su sa signalima DNK biljega.



Slika 4. Komora za snimanje gelova (Bio Rad, SAD)

3.6.4. Sekvenciranje PCR proizvoda

Sekvenciranje je metoda kojom se utvrđuje točan redoslijed nukleotida unutar DNK lanca. Za određivanje vrste dermatofita analizirao se slijed nukleotida ciljano umnožene intergenske ITS1 i ITS2 regije, te 5.8S ribosomalne DNK (rDNK). PCR proizvodi bili su poslani na sekvenciranje u MacroGen Europe (Nizozemska) kako bi se analizom dobivenih

nukleotidnih sljedova odredila podudarnost sa slijedom baza pohranjenih u banci gena. Rezultati su bili prikazani u obliku postotka s najvećom podudarnosti s određenom vrstom dermatofita.

4. REZULTATI

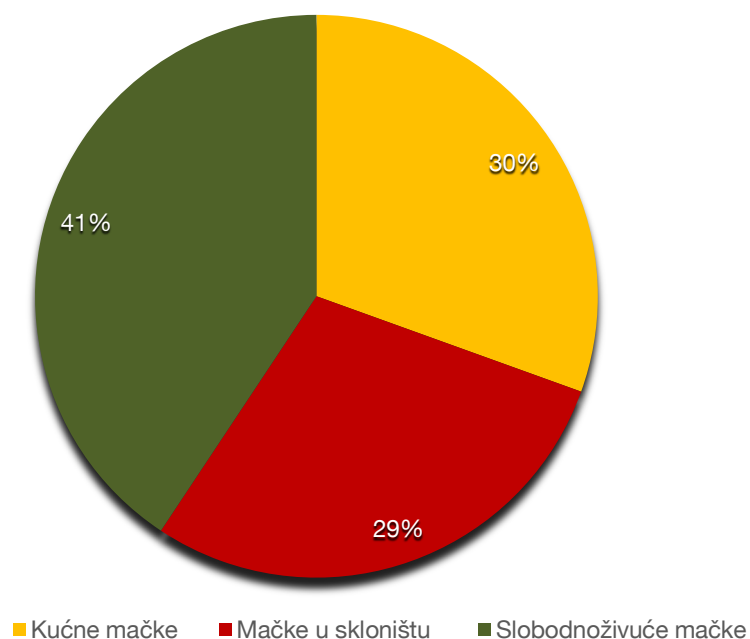
U istraživanju je pretraženo 57 mačaka iz različitih okolišnih uvjeta, a podijeljene su u tri kategorije: kućne mačke, mačke iz skloništa i slobodnoživuće mačke.

Kućne mačke bile su smještene u devet različitih kućanstva bez mogućnosti izlaska van. Mogle su se slobodno kretati po kućanstvima i imale su svoj ležaj, kutiju s pijeskom, zdjelice hrane i vode. U nekim kućanstvima bilo je smješteno po dvije ili više mačaka, dok su u drugim bile jedini kućni ljubimac. Jedanaest mačaka bilo je u kontaktu s drugim mačkama, jedna mačka nalazila se u kućanstvu sa psom, a sedam mačaka nije imalo kontakt s drugim životinjama. U jednom kućanstvu bilo je smješteno devet mačaka, a vlasnici su naveli kako je dva mjeseca prije uzorkovanja jedna mačka bila terapirana ketokonazolom (Oronazol šampon), klotrimazol kremom (Plymicol) i enilkonazol emulzijom (Imaverol) zbog bezdlačnih, nepravilnih promjena na području nosa i vrata. Prilikom uzimanja uzoraka kod nijedne mačke nisu uočene kožne promjene. Od sveukupno 18 uzorkovanih mačaka, osam mačaka je bilo cijepljeno protiv bjesnoće i zaraznih bolesti, 15 mačaka bilo je kastrirano, a dvije mačke su bile zaštićene protiv ektoparazita (Frontline).

Mačke koje su se nalazile u dva skloništa bile su smještene u jednoj prostoriji, svaka u svom metalnom boksu u kojem se nalazila kutija s pijeskom, zdjelice s vodom i hranom, ležaj i igračka. Tijekom boravka u skloništu nisu imale mogućnost kontakta s drugim životinjama. Sveukupno je uzorkovano 17 mačaka, u jednom skloništu šest, a u drugom 11 mačaka. Na četiri mačke bila su uočena bezdlačna područja nepravilnog oblika i povećano ispadanje dlake. Sve mačke bile su cijepljene protiv bjesnoće i zaraznih bolesti, kastrirane te zaštićene od ektoparazita (Selehold ili Advocate).

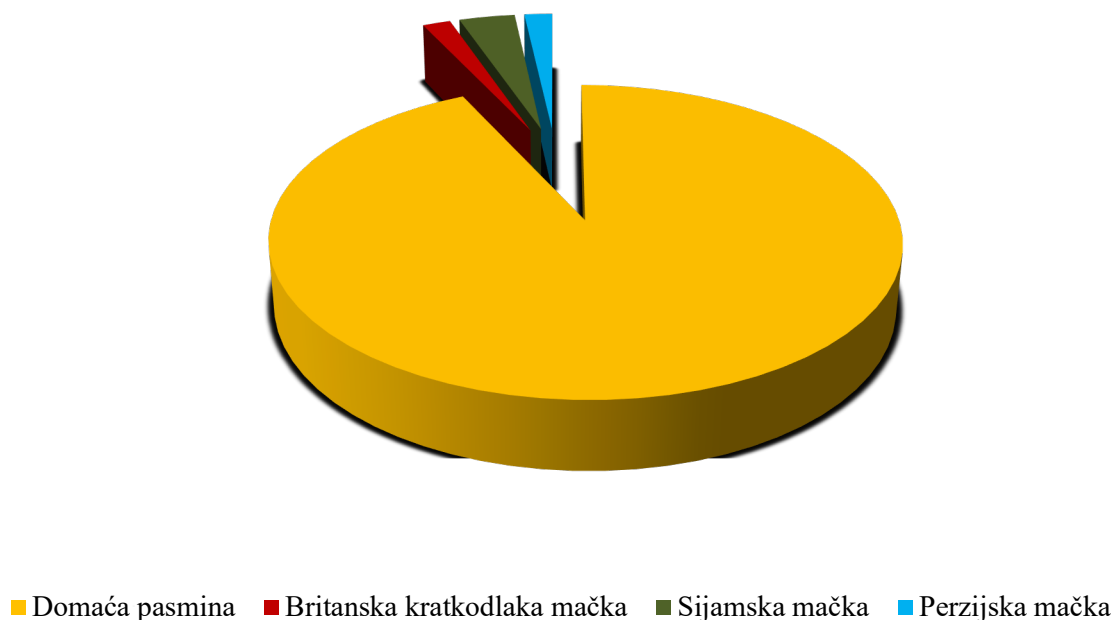
Slobodnoživuće mačke uzorkovane su prilikom dolaska na hranjenje. Podaci o slobodnoživućim mačkama bili su očekivano nepotpuni, uz jednu iznimku gdje je navedeno da je jedna mačka s vremena na vrijeme teratirana klotrimazol kremom (Canesten) zbog vidljivih bezdlačnih promjena. Prilikom uzorkovanja u tri mačke kliničkim pregledom uočena su mala bezdlačna područja. Od sveukupno 24 uzorkovanih mačaka, 15 mačaka je bilo cijepljeno protiv bjesnoće i zaraznih bolesti, jedna mačka je bila cijepljena cjepivom protiv mikrosporoze Biocan M (Bioveta, Češka), 16 mačaka je bilo kastrirano i deset mačaka imalo je zaštitu protiv ektoparazita (Frontline, Selehold, Fyprist).

U ovom istraživanju od sveukupno 57 pretraženih mačaka uzorkovano je 30% (18/57) kućnih mačaka, 29% (17/57) mačaka smještenih u skloništu i 41% (24/57) slobodnoživućih mačaka (Slika 5).



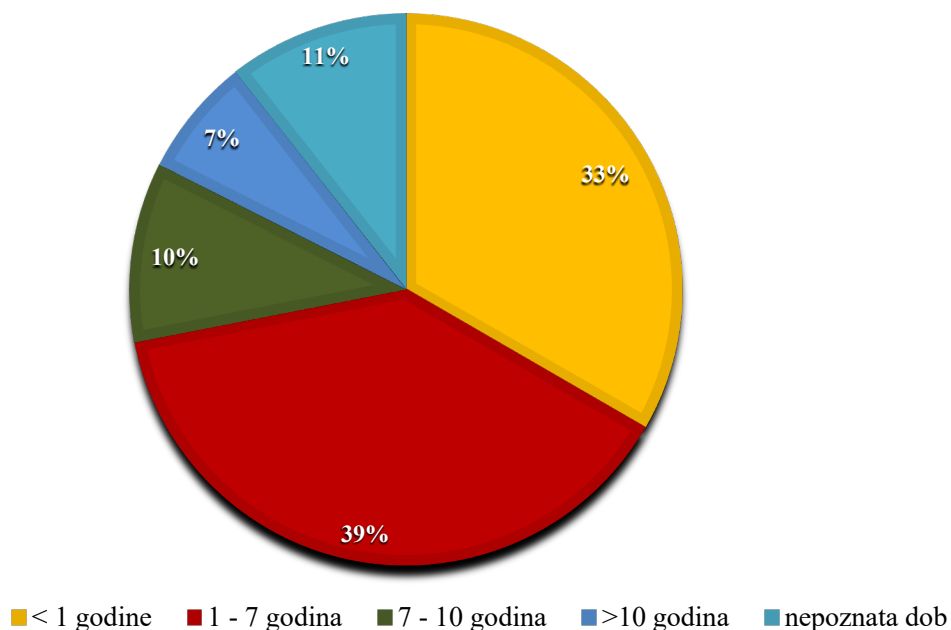
Slika 5. Skupine uzorkovanih mačaka

Od ukupno 57 pretraženih mačaka, 2% (1/57) bile su pasmine britanska kratkodlaka mačka, 3% (2/57) u tipu sijamske mačke, 2% (1/57) u tipu perzijske mačke, dok je preostalih 93% (53/57) pripadalo domaćoj pasmini (Slika 6).



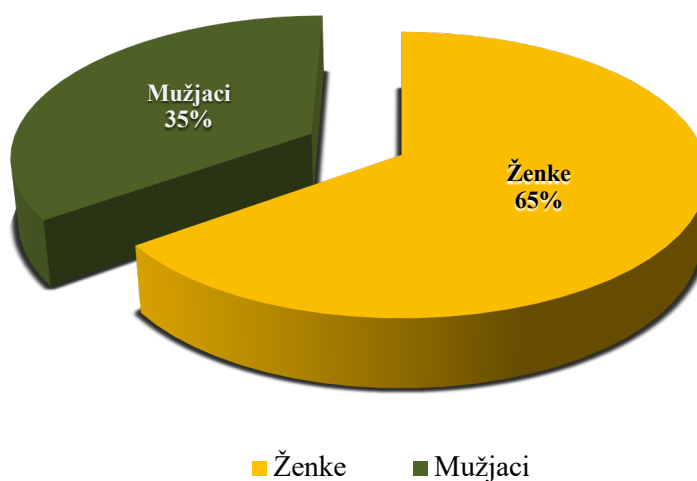
Slika 6. Zastupljenost pasmina uzorkovanih mačaka

Prosječna starost mačaka bila je oko pet godina. Od ukupno 57 pregledanih mačaka, 33% (19/57) mačaka bilo je mlađe od godinu dana, 39% (22/57) mačaka bilo je u dobi između godine dana i sedam godina, dok je 10% (6/57) mačaka je bilo u starosti od sedam do deset godina. Nadalje, 7% (4/57) mačaka bilo je starije od deset godina, dok je dob od 11% (6/57) mačaka ostala nepoznata (Slika 7).



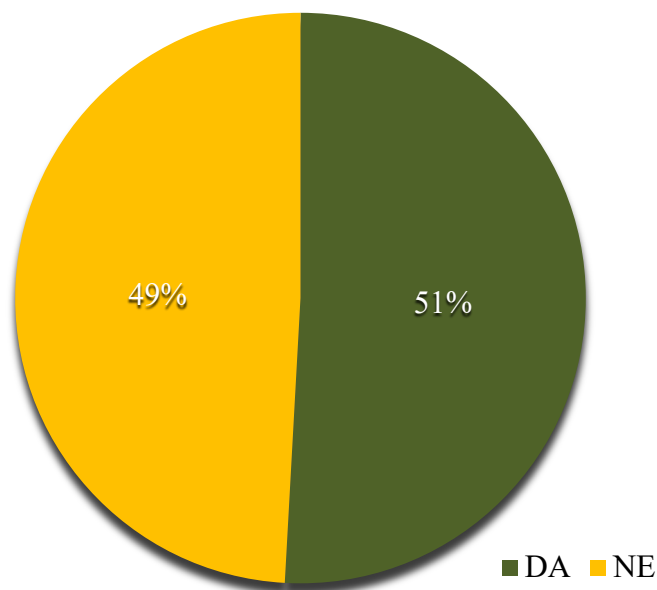
Slika 7. Dobne kategorije uzorkovanih mačaka

Od ukupno uzorkovanih mačaka, 65% (37/57) bile su ženke, dok je 35% (20/57) pripadalo muškom spolu (Slika 8).



Slika 8. Zastupljenost spolova uzorkovanih mačaka

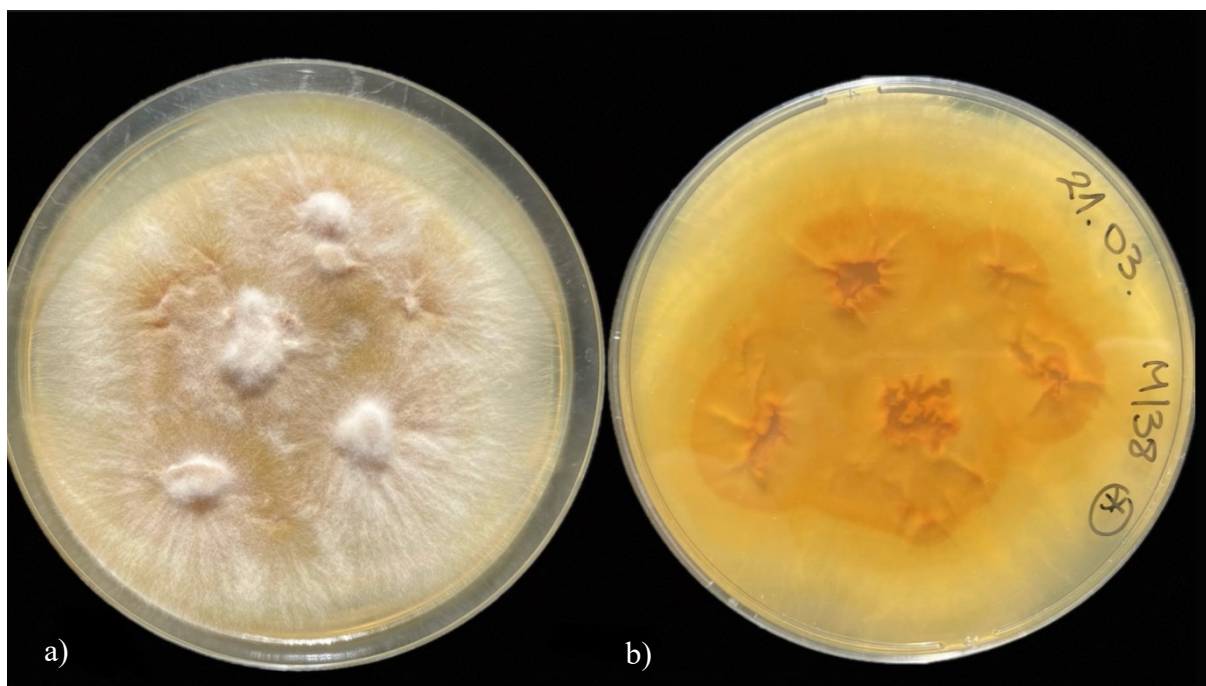
Osim toga, 51% (29/57) mačaka bilo je zaštićeno od ektoparazita, a preostalih 49% (28/57) nije imalo zaštitu (Slika 9).



Slika 9. Prikaz mačaka zaštićenih od ektoparazita

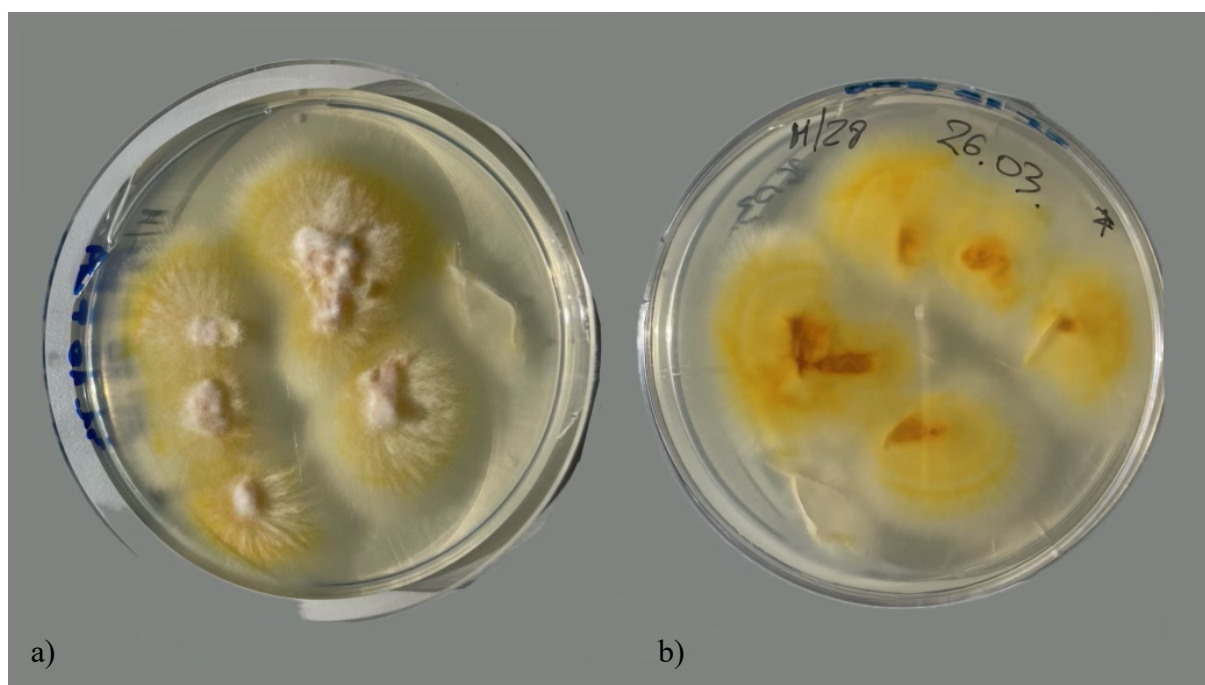Mikroskopskom pretragom svih 57 uzoraka dlaka nije utvrđena prisutnost artrospora dermatofita.

Nacijepljeni uzorci dlake na SAA podlogama bili su inkubirani tijekom četiri tjedna na 27 °C, te je tijekom tog razdoblja na tri Petrijeve ploče (M/17, M/28, M/39) uočen rast zrakastih kolonija vataste teksture. Gornja površina bila je bijele boje, u ravnini s površinom hranjive podloge s nekoliko uzdignutih dijelova, dok su rubovi rasli zrakasto (Slika 10a), a donja strana kolonija bila je žuto narančaste boje (Slika 10b).



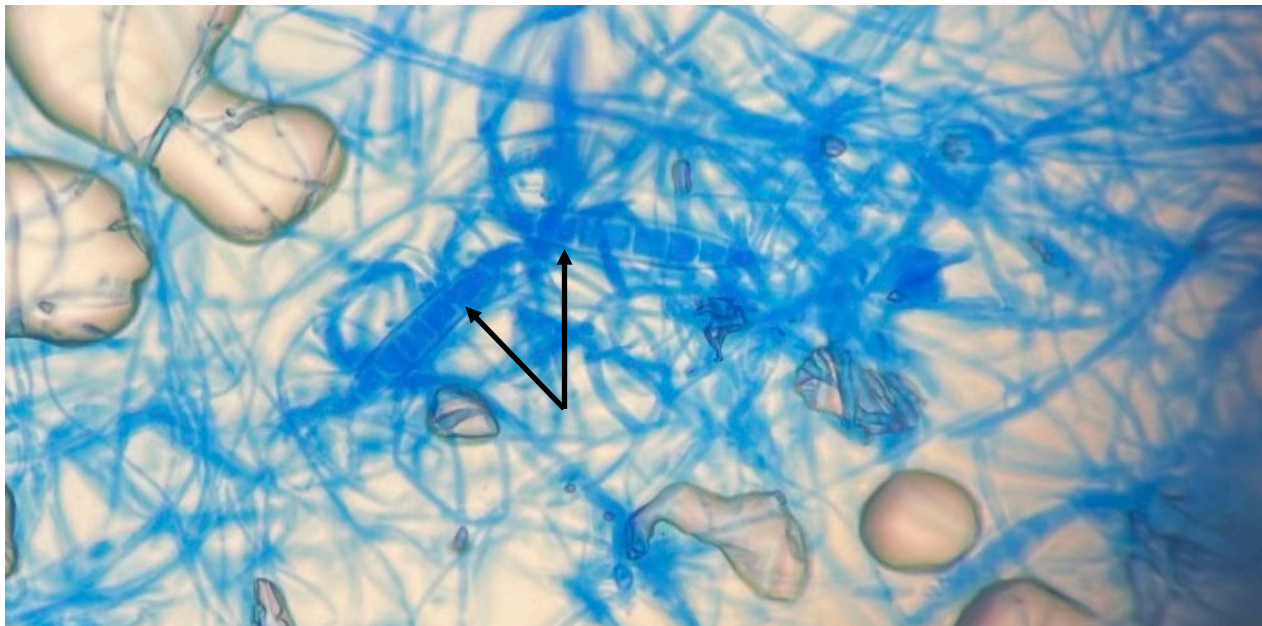
Slika 10. Kolonije dermatofita *Microsporium canis* na SAA podlozi: a) gornja; b) donja površina

Kolonije koje su izrasle na SAA hranjivoj podlozi precijepljene su na PDA podlogu te su bile bijele boje s žutim pigmentom (Slika 11). PDA podloga potiče stvaranje pigmenta i bržu sporulaciju dermatofita.



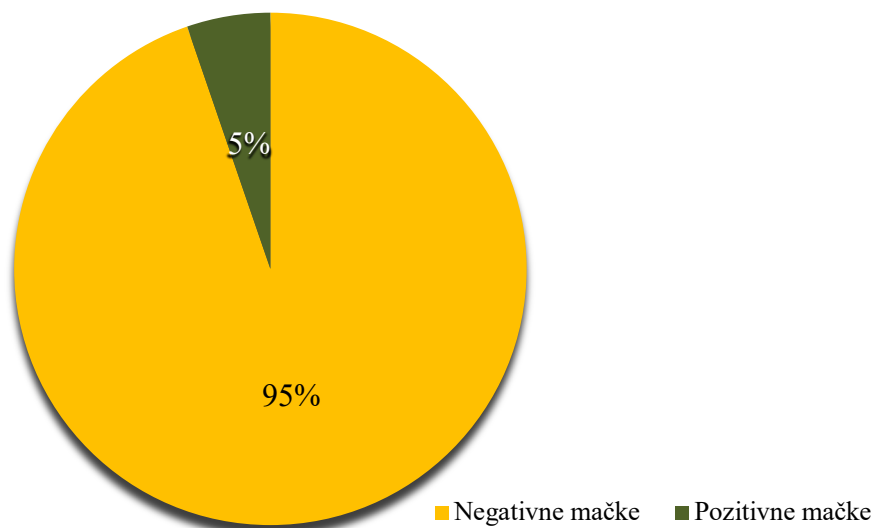
Slika 11. Makroskopski izgled kolonija dermatofita *Microsporium canis* na PDA podlozi: a) gornja površina; b) donja površina

Na nativnom preparatu obojenom plavim laktofenolom te pod imerzijskim povećanjem (x1000), uočene su duguljaste makrokonidije s nekoliko jasno definiranih pregrada koje su izgledom podsjećale na lađice (Slika 12).



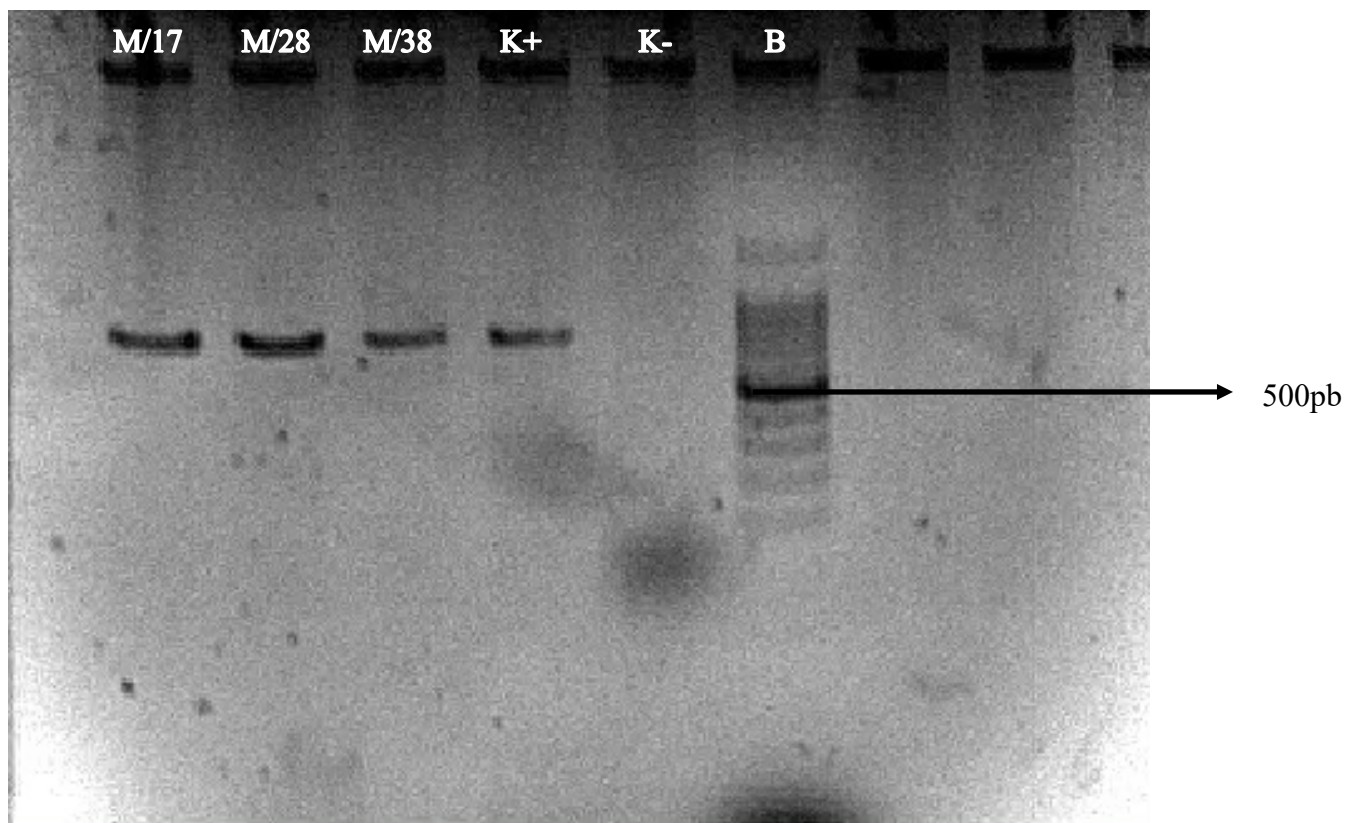
Slika 12. Mikroskopski prikaz makrokonidija (prikazane strelicom) dermatofita *Microsporium canis* (plavi laktofenol, imerzijski objektiv, povećanje x1000)

Od ukupno 57 mačaka, prisutnost dermatofita *Microsporium canis* utvrđena je kod 5% (3/57) mačaka, dok kod preostalih 95% (54/57) nije zabilježena prisutnost ovog dermatofita (Slika 13).



Slika 13. Postotak pozitivnih i negativnih mačaka prema rezultatima mikološke pretrage

Nakon identifikacije na osnovu morfoloških obilježja izdvojena je DNK iz biomase naraslih kultura i provedena je PCR reakcija. Lančanom reakcijom polimeraze uz korištenje početnica ITS1 i ITS4, umnožena je ITS1 i ITS2 intergenska regija, te 5.8S rDNK. Umnoženi PCR proizvod bio je veličine 500 do 600 bp (Slika 14).



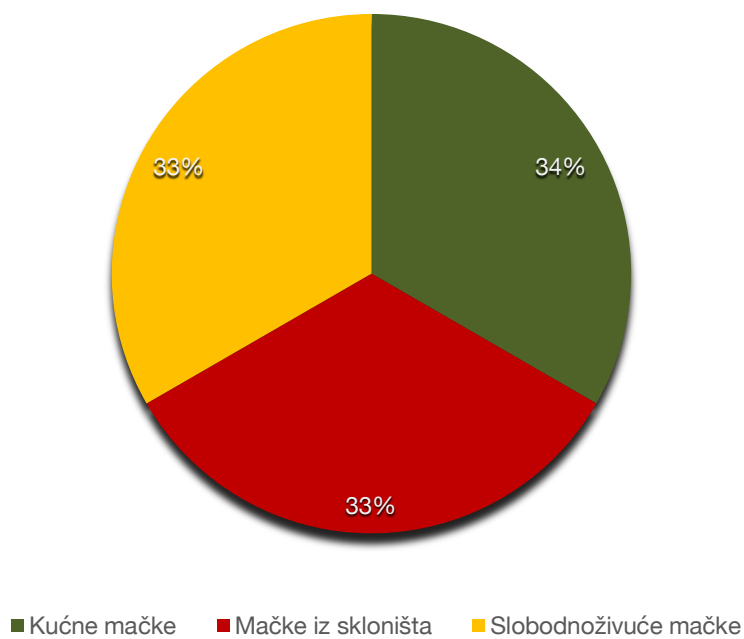
Slika 14. Elektroforeza PCR proizvoda u 1% agaroznom gelu. Uzorci: M/17, M/28, M/38, K+ pozitivna kontrola, K- negativna kontrola i DNK biljeg (B)

Uz pomoć računalnog programa BLAST uneseni su DNK odsječci dobiveni sekvenciranjem i interpretacijom sljedova nukleotida u bazi gena utvrđeno da je riječ o vrsti *Microsporium canis*.

Uzorak dlake M/17 pripadao je domaćoj mački, staroj pet godina koja je bila smještena u kućanstvu sa sedam drugih mačaka. Prilikom uzorkovanja nije pokazivala kliničke znakove bolesti. U tom kućanstvu, prije dva mjeseca, jedna mačka bila je terapijana ketokonazolom (Oronazol šampon), klotrimazol kremom (Plymicol) i enilkonazol emulzijom (Imaverol) tijekom mjesec dana, zbog bezdlačnih promjena na njušci i vratu. Sve ostale mačke u kućanstvu bile su negativne. Uzorak dlake M/28 pripadao je slobodnoživućoj domaćoj mački staroj četiri godine, koja nije imala vidljive kožne promjene, ali je bila slabije tjelesne građe i imala ranu

na bradi. Uzorak dlake M/38 pripadao je domaćem mačku starom godinu dana koji je bio smješten u skloništu tjedan dana. Nije imao vidljivih kožnih promjena, ali imao je zaštitu protiv ektoparazita u obliku ampule (Selehold).

Neovisno o smještaju, sve tri pozitivne mačke bile su asimptomatski nositelji (Slika 15).



Slika 15. Udio asimptomatskih nositelja u odnosu na smještaj

U ovom istraživanju dermatofiti su izdvojeni iz sve tri skupine uzorkovanih mačaka koje su bile podijeljene ovisno o načinu držanja. Sekvenciranjem je potvrđena identifikacija dermatofita *Microsporium canis* u 5% (3/57) mačaka. Niti jedna od pozitivnih mačaka nije imala vidljivih kožnih promjena i sve su bile asimptomatski nositelji artrospora dermatofita.

5. RASPRAVA

Mačke su danas među najpopularnijim kućnim ljubimcima širom svijeta. Poznato je da smanjuju razinu stresa i ublažavaju osjećaj usamljenosti, što mnogim ljudima pomaže u borbi protiv tjeskobe. Znanstvena istraživanja pokazuju da posjedovanje mačaka smanjuje rizik od kardiovaskularnih bolesti kod ljudi, dok kod djece život s mačkom tijekom prve godine može ojačati imunitet. Također, važno je istaknuti da mačke često pružaju podršku osobama s autizmom (BRADY, 2024). Ljudi i mačke razvili su odličan način suživota i često su držane u domaćinstvima gdje se slobodno kreću i dolaze u blizak kontakt s čovjekom. Navedeno može predstavljati potencijalan rizik od prijenosa zaraznih bolesti koje imaju zoonotski potencijal (NEWMAN, 2019.).

Dermatofitoza je zarazna bolest uzrokovana keratinolitičkim gljivicama, koja ponekad rezultira promjenama na dlaci, koži i noktima/kandžama ljudi i životinja (OGAWA i sur., 1998.). Rastu dermatofita pogoduju neadekvatni higijenski uvjeti, prenapučeni prostori s visokim postotkom vlage te temperature okoliša u rasponu od 20°C do 30°C. Najveći rizik od širenja infekcije zabilježen je u azilima, skloništima, uzgajivačnicama mačaka, salonima za uljepšavanje kućnih ljubimaca, ali i na mjestima većeg okupljanja životinja kao što su izložbe mačaka (EUROPEAN SCIENTIFIC COUNSEL COMPANION ANIMAL PARASITES, 2019.; WHITE, 2021.). Najosjetljivije skupine predstavljaju imunosuprimirane životinje, mačke do godine dana starosti te mačke starije životne dobi. U zdravih mačaka stresna okolina i prenapučeni prostori često su okidač nastanka ove zarazne bolesti (FRYMUS i sur., 2013.; EUROPEAN SCIENTIFIC COUNSEL COMPANION ANIMAL PARASITES, 2019.). Glavni problem u širenju dermatofitoze su često asimptomatski nositelji, pogotovo u mačaka, za koje je poznato da predstavljaju glavne rezervoare dermatofita *Microsporium canis* (BAJWA, 2020.; CHUPIA i sur., 2022.). PIER i MORIELLO (1998) ističu kako mačke znatno češće prenose artrospore ovih plijesni nego što se bolest klinički manifestira.

U ovom istraživanju pretraženo je sveukupno 57 mačaka koje su podijeljene u tri različite kategorije ovisno o smještaju na: kućne mačke, mačke u skloništima i slobodnoživuće mačke. Na taj način se utvrdila mogućnost širenja dermatofita s obzirom na različite načine držanja te uvjete u kojima mačke žive. Istraživanja sugeriraju da bi prevalencija izdvajanja dermatofita mogla biti veća kod mačaka u skloništima i slobodnoživućih mačaka (FRYMUS i sur., 2013.) u odnosu na kućne mačke. Očekivana je veća prevalencija zbog okupljanja većeg broja životinja u skloništima i veće mogućnosti od širenja artrospora dermatofita izravnim i neizravnim dodirima prilikom slobodnog kretanja u slobodnoživućih mačaka. Mačke koje borave vani često mogu biti inficirane dermatofitom *N. gypsea*, a ako su u kontaktu s glodavcima postoji mogućnost infekcije vrstama *T. mentagrophytes* i *T. benhamiae*

(PIORUNEK i sur., 2024.). Međutim, važno je uzeti u obzir kućanstva u kojem se nalazi veći broj mačaka i/ili drugih životinja, ali i mogućnost rizika infekcije u salonima za uljepšavanje ili na izložbama mačaka što može biti potencijalan rizik od unosa infekcije u kućanstva (WHITE, 2021.). U ovom istraživanju utvrđena je jednaka prevalencija izdvajanja dermatofita (33%) kod mačaka koje su se nalazile u kućanstvima, u skloništu i kod slobodnoživućih mačaka. CAFARICCHIA i sur. (2004) u Italiji i DURATE i sur. (2010) u Portugalu zabilježili su prevalenciju dermatofita u 29% slobodnoživućih mačaka bez kliničkih znakova, što se podudara s prevalencijom izdvajanja u ovom istraživanju. Istraživanje provedeno u Kanadi obuhvatilo je uzorkovanje dlačnog pokrivača 400 mačaka prilikom njihovog ulaska u sklonište. Rezultati mikološke analize pokazali su negativne nalaze, odnosno nije utvrđena prisutnost kolonizacije dermatofitima kod niti jedne ispitane mačke. Navedeno ukazuje da na prevalenciju dermatofita u mačaka u skloništima utječe način držanja životinja te higijenski i klimatski uvjetima u kojima mačke borave (MOZES i sur., 2017.).

Od svih ispitanih mačaka 93% pripadalo je domaćoj pasmini dok je svega 7% mačaka pripadalo sijamskoj, britanskoj kratkodlakoj i perzijskoj pasmini. Istraživanja su pokazala da pasminska svojstva mačaka ne predstavljaju predispozicijski čimbenik za razvoj dermatofitoze (COSTA i sur., 2013.), međutim MORIELLO i sur. (2017) ističu kako je sve veća učestalost izdvajanja dermatofita kod perzijskih i egzotičnih dugodlakih mačaka posljedica duge dlake te genetski uvjetovanih imunodeficijentnih stanja (HOBİ i sur., 2024.). Određena vrsta i duljina dlake može predstavljati otežavajući čimbenik u održavanju higijene dlake te pravovremenom otkrivanju kožnih promjena (EUROPEAN SCIENTIFIC COUNSEL COMPANION ANIMAL PARASITES, 2019.; LOPEZ i sur., 2024.).

Brojna istraživanja ističu kako dob predstavlja značajan čimbenik rizika nastanka kliničke slike dermatofitoze (SEKER i DOGAN, 2011.; LOPEZ i sur., 2024.). Istraživanja su pokazala da su najosjetljivije mačke do godinu dana starosti i starije mačke te da će se kod njih bolest najčešće očitovati kliničkom slikom dermatofitoze (CAFARCHIA i sur., 2004.; SEKER i DOGAN, 2011.; DEBNATH i sur., 2016.; JARJEES i ISSA, 2022.). Za razliku od njih zdrave i imunokompetentne mačke raspona dobi od jedne godine do sedam godina su najčešći asimptomatski nositelji (LOPEZ i sur., 2024.). Prosječna dob pretraživanih mačaka u ovom istraživanju bila je pet godina. Pozitivna mačka smještena u skloništu bila je mlađa od godine dana, kućna mačka bila je stara pet godina, dok se slobodnoživućoj mački nije sa sigurnošću mogla utvrditi dobna kategorija.

Studije navode kako nema statistički značajne razlike u učestalosti dermatofitoze u muških i ženskih životinja te da spolna predispozicija za razvoj bolesti ne postoji (GUZMAN-CHAVEZ i sur., 2000.; SEKER i DOGAN, 2011.; DEBNATH i sur., 2016.). U ovom

istraživanju u ženskih mačaka utvrđena je veća pojavnost dermatofita u usporedbi s muškim mačkama. Međutim, važno je napomenuti da uzorci nisu bili jednako raspodijeljeni između muških (35%) i ženskih (65%) mačaka, što može objasniti veću pojavnost dermatofita na dlačnom pokrivaču ženskih jedinki.

Invazije ektoparazitima predstavljaju važan predispozicijski čimbenik za razvoj kliničke slike dermatofitoze (VERMOUT i sur., 2008.; ŠAKIĆ, 2017.; BAJWA, 2020.; WHITE, 2021.) jer površinska oštećenja kože, često uzrokovana svrbežom predstavljaju ulazna vrata infekcije dermatofitima. Od tri pozitivne mačke samo je mačka iz skloništa imala adekvatnu zaštitu od ektoparazita. Zaštita protiv ektoparazita umanjuje mogućnost površinskih ozljeda kože koji su posljedica djelovanja buha, šugaraca, grinja i drugih ektoparazita (BAJWA 2020.). Korištenjem zaštite protiv vanjskih parazita dolazi do smanjenje mogućnosti infekcije dermatofitima (EUROPEAN SCIENTIFIC COUNSEL COMPANION ANIMAL PARASITES, 2019.).

U ovom istraživanju utvrđena je niska pojavnost dermatofita od svega 5% u pretraženoj populaciji mačaka podrijetlom iz različitih okolišnih uvjeta koji uključuju način držanja i smještaja. Mikološkom pretragom te lančanom reakcijom polimerazom utvrđena je prisutnost dermatofita *Microsporum canis* u tri mačke koje nisu pokazivale kliničke znakove dermatofitoze i samim time bile su asimptomatski nositelji. Ovi podaci mogu se povezati s istraživanjima provedenim širom svijeta. Primjerice, u Tajlandu je utvrđeno 20,3% pozitivnih mačaka od kojih je 7,3% bilo bez vidljivih lezija (CHUPIA i sur. 2022.). Sličan rezultat zabilježili su VERBRUGGE i sur. (2006) s evidentiranih 8,7% pozitivnih mačaka bez kliničke slike dermatofitoze. U Italiji, PROVERBIO i sur. (2014) izdvojili su dermatofite s dlačnog pokrivača 5,5% mačaka bez kožnih promjena što je u skladu s rezultatima ovog istraživanja. Nadalje, u Istočnoj Indiji utvrđena je prevalencija dermatofita u 21% mačaka od čega je njih 37,3% mačaka bilo asimptomatski nositelj (DEBNAT i sur., 2016.), dok je u istraživanju provedenom u Češkoj 51,4% pozitivnih mačaka bilo bez vidljivih lezija (MRAZKOVA i sur., 2023.). Usporedba ovih podataka s rezultatima dobivenim u ovom istraživanju naglašava mogućnost širenja infekcije putem izravnog kontakta s asimptomatskim nositeljima dermatofita.

U skloništima, azilima, uzgajivačnicama i kućanstvima s više životinja najveći problem predstavljaju asimptomatski nositelji, jer mačke često ne pokazuju kliničku sliku koja se očituje u obliku alopecija, eritema, slomljenih dlaka i perutanja kože (FRYMUS i sur., 2013.; MORIELLO, 2014.). Kako bi se izbjegao rizik širenja artrospora, potrebno je provoditi redovitu mehaničku i kemijsku dezinfekciju (FRYMUS i sur., 2013.). Važno je napomenuti da dekontaminacija i čišćenje okoliša predstavljaju najvažniji korak liječenja dermatofitoze, jer se na taj način uklanja veći dio artrospora. Najprije je potrebno obaviti mehaničko čišćenje,

odnosno ukloniti sve dlake s površina, budući da se uzročnik nalazi u keratinu dlake. Nakon toga slijedi pranje deterdžentima, koje je potrebno temeljito isprati kako bi se spriječila inaktivacija dezinficijensa u sljedećem koraku kemijske dezinfekcije (MORIELLO, 2014.). Natrijev hipoklorit se pokazao najučinkovitijim u uništavanju svih oblika dermatofita stoga predstavlja najbolji izbor mjera dezinfekcije (MORIELLO i HONDZO, 2014.; MORIELLO, 2019.). Prilikom ovog istraživanja za vrijeme laboratorijskog rada korišten je razrijeđen natrijev hipoklorit za dezinfekciju površina na kojima su pregledavane i precjepljivane hranjive podloge.

Mikološka pretraga smatra se zlatnim standardom u dijagnostici dermatofitoza (KOZEL i WICKES, 2014.; MOSKALUK i VANDEWOUDE, 2022.). Navedena pretraga uključuje izdvajanje i uzgoj dermatofita na hranjivim podlogama te na osnovu makroskopske i mikroskopske identifikacije izraslih kolonija omogućava identifikaciju vrste dermatofita. U ovom istraživanju mikološkom pretragom i uporabom laboratorijskih metoda dijagnostike utvrđeno je da je u sva tri pozitivna slučaja riječ o vrsti *M. canis*. Imajući u vidu sve češće izvještaje o rezistentnim sojevima nekih vrsta dermatofita poželjno je provoditi izdvajanje dermatofita koje onda omogućava i njihovo ispitivanje osjetljivosti na antimikotike koje se sve više preporuča (VAN i sur., 2019.; GOLD i sur., 2024.).

Nakon identifikacije izoliranih vrsta dermatofita na temelju njihovih makroskopskih i mikroskopskih karakteristika, potvrda vrste *M. canis* identificiranih laboratorijskom metodom dijagnostike je izvršena primjenom lančane reakcije polimerazom (PCR) i sekvenciranjem. Ovi podaci mogu se usporediti s istraživanjem provedenim devedesetih godina prošlog stoljeća u Republici Hrvatskoj u kojem su PINTER i sur. (1999) zabilježili 40% pozitivnih mačaka, a najčešće izdvojena vrsta također je bila *Microsporum canis* (PINTER i sur., 1999.; MARINOVIĆ i PINTER, 2002.). Usporedivši podatke može se istaknuti kako se broj slučajeva dermatofitoze u današnje vrijeme smanjio, ali najčešće izolirana vrsta je i dalje *M. canis*. Niska prevalencija izdvojenih dermatofita može se objasniti malim uzorkom mačaka u ovom istraživanju. Uzimajući u obzir rezultate brojnih istraživanja širom svijeta, može se zaključiti da je dermatofit *Microsporum canis* najčešće izdvojena vrsta u mačaka (BAJWA, 2020.) i time potvrditi podatke koji navode mačke kao rezervoara ove bolesti. U Italiji dermatofit *Microsporum canis* izdvojen je iz 77,7% mačaka (ROMANO i sur., 1997.; CAFARCHIA i sur., 2004.), u Turskoj iz 57,1% mačaka, dok se u Brazilu spominje kao najčešće izdvojena vrsta u mačaka u čak 83% (NEVES i sur., 2016.) slučajeva bez kliničke slike dermatofitoze (COSTA i sur., 2013.). MORIELLO i sur. (1994) proveli su istraživanje u različitim dijelovima SAD-a kako bi dokazali raširenost vrsta dermatofita. Na jugu države najčešće izdvojen dermatofit bila je vrsta *M. canis*, a na sjeveru države, vrsta *T. rubrum*. Neka istraživanja naglašavaju da

rasprostranjenost različitih vrsta dermatofita ovisi o geografskom položaju (PHILPOT, 1978.). Međutim, zbog sve veće globalizacije, širenje dermatofita se ubrzava, osobito zbog uvoza životinja, što doprinosi širenju zoofilnih vrsta. Geofilne vrste najčešće se šire tlo i pri prevozom biljaka i zemlje, a ljudi dodatno šire antropofilne vrste kao i dvije prethodno navedene vrste koje mogu izazvati kliničke promjene čak i kod ljudi. Raznolikost izoliranih vrsta dermatofita vidljiva je u istraživanju provedenom u Meksiku, gdje je 67% mačaka imalo pozitivan nalaz. Najčešće je izolirana vrsta dermatofita bila *T. terrestre*, dok su *N. gypsea* i *M. canis* zabilježeni u znatno manjim postocima, pri čemu je *M. canis* identificiran u svega 4% slučajeva (GUZMAN-CHAVEZ i sur., 2000.). Različitost ovih podataka može se objasniti utjecajem klimatskih uvjeta specifičnih za određeno geografsko područje, kao i sezonskim varijacijama.

Rezultati ovog istraživanja pokazuju kako su mačke rezervoar vrste *Microsporium canis* te na taj način mogu predstavljati izvor infekcije za svoje vlasnike ili druge životinje u kućanstvu te naročito u skloništima. Neovisno o načinu smještaja utvrđena je prisutnost i kod mačaka koje žive u kućnim uvjetima, kao i kod mačaka u skloništu i slobodnoživućih mačaka. Navedeni podaci upućuju na potrebu za daljnjim istraživanjima u svrhu utvrđivanja i praćenja širenja dermatofitoze kod mačaka, kao i primjene pravilne dijagnostike te liječenja.

Nadalje, ovo istraživanje naglašava važnost osviještenosti o zoonotskim bolestima kod osoba koje su u kontaktu s mačkama, u ovom slučaju naročito dermatofitoze. Vlasnici mačaka, djelatnici skloništa, veterinari i svi koji rade s mačkama trebali bi primjenjivati mjere opreza i dijagnostiku, jer se bolest često prenosi putem asimptomatskih nositelja, što otežava praćenje epizootičke situacije.

6. ZAKLJUČCI

1. U ovom istraživanju utvrđena je niska pojavnost dermatofita, s nalazom dermatofita na dlačnom pokrivaču svega 5% mačaka držanih u različitim uvjetima.
2. Dermatofit *Microsporum canis* izdvojen je iz svih pozitivnih mačaka u čistoj kulturi i identificiran na osnovu svojih makroskopskih i mikroskopskih obilježja te lančanom reakcijom polimerazom i sekvenciranjem.
3. Sve pozitivne mačke nisu imale kliničke znakove dermatofitoze te su bile asimptomatski nositelji artrospora dermatofita.
4. Istraživanje je potvrdilo da su mačke rezervoari dermatofita *Microsporum canis* te mogu predstavljati izvor infekcije za vlasnike, zaposlenike skloništa te druge životinje s kojima borave.
5. Potrebna su daljnja istraživanja na većem broju mačaka različitog podrijetla u svrhu utvrđivanja i praćenja širenja dermatofitoze kod mačaka.

7. LITERATURA

ARYAL, S. (2022a): Sabouraud Dextrose Agar (SDA) - Principle, Uses and Colony Morphology. <https://microbiologyinfo.com/sabouraud-dextrose-agar-sda-composition-principle-uses-preparation-and-colony-morphology/> (08.08.2024.).

ARYAL, S. (2022b): PDA- Composition, Principle, Preparation, Results, Uses. <https://microbenotes.com/potato-dextrose-agar-pda/> (22.10.2024.).

AKHOUNDI, M., J. NASRALLAH, A. MARTEAU, D. CHEBBAH, A. IZRI, S. BRUN (2022): Effect of Household Laundering, Heat Drying, and Freezing on the Survival of Dermatophyte Conidia. *Fungi* 8, 546.

BAJWA, J. (2020): Feline dermatophytosis: Clinical features and diagnostic testing. *Can Vet J.* 61, 1217 – 1220.

BRADY (2024): Is owning a cat good for your health?. <https://brownsburganimalclinic.com/is-owning-a-cat-good-for-your-health/> (30.10.2024.).

BRISTOW I. R., L. T. JOSHI (2023): Dermatophyte resistance- on the rise. *J. of Foot and Ankle Resch.* 16, 69.

CAFARCHIA, C., D. ROMITO, M. SASANELLI, R. LIA, G. CAPELLI, D. OTRANTO (2004): The epidemiology of canine and feline dermatophytosis in southern Italy. *Mycoses* 47, 508 – 513.

CAFARCHIA, C., R. IATTA, M. S. LATROFA, Y. GRASER (2013): Molecular epidemiology, phylogeny and evolution of dermatophytes. *Infect. Genet. Evol.* 20, 336 – 351.

CHERMETTE, R., L. FERREIRO, J. GUILLOT (2008): Dermatophytoses in animals. *Micropath.* 166, 385 – 405.

CHIEH LI, H., J. P. BOUCHARA, M. M. L. HSU, R. BARTON, Š. SU, T. C. CHANG (2008): Identification of dermatophytes by sequence analysis of the rRNA gene internal transcribed spacer regions. *J. Med. Microbiol.* 57, 592 – 600.

CHUPIA, V., J. NINSUWON, K. PIYARUNGSRI, C. SODARAT, W. PRASCHASILCHAI, W. SURIYASATHAPORN, S. PIKULKAEW (2022): Prevalence of *Microsporum canis* from Pet Cat sin Small Animal Hospitals, Chiang Mai, Thailand. *Vet. Sci.* 9, 21.

- COSTA, F., V. A., M. R. FARIAS, D. BIER, C. P. ANDRADE, L. A. CASTRO, S. C. SILVA, L. FERREIRO (2013): Genetic variability in *Microsporium canis* isolated from cats, dogs and humans in Brazil. *Mycoses*. 56, 582 – 588.
- DE HOOG, G. S., K. DUKIK, M. MONOD, A. PACKEU, D. STUBBE, M. HENDRICKX, C. KUPSCH, J. B. STIELOW, J. FREEKE, M. GÖKER, A. REZAEI- MATEHKOLAEI, H. MIRHENDI, Y. GRÄSER (2017): Toward a Novel Multilocus Phylogenetic Taxonomy for the Dermatophytes. *Mycopath*. 182, 5 – 31.
- DEBNATH, C., T. MITRA, A. KUMAR, I. SAMANTA (2016): Detection of dermatophytes in healthy companion dogs and cats in eastern India. *Iran J. Vet. Res.* 17, 20 – 24.
- DEBOER, D. J., K. A. MORIELLO (1994): Development of an experimental model of *Microsporium canis* infection in cats. *Vet. Microbiol.* 42, 289 - 295.
- DOGRA, S., D. SHAW, S. M. RUDRAMURTHY (2019): Antifungal drug susceptibility testing of dermatophytes: Laboratory findings to clinical implications. *Ind. Dermatol. Online. J.* 10, 225 – 233.
- DONG, C., J. ANGUS, F. SCARAMPELLA, M. NERADILEK (2016): Evaluation of dermoscopy in the diagnosis of naturally occurring dermatophytosis in cats. *Vet. Dermatol.* 27, 275.
- DURATE, A., I. CASTRO, I. M. PEREIRA DA FONSECA, V. ALMEIDA, L. M. MADIERA DE CARVALHO, J. MEIRELES, M. I. FAZENDEIRO, L. TAVARES, Y. VAZ (2010): Survey of infectious and parasitic diseases in stray cats at the Lisbon Metropolitan Area, Portugal. *J. Feline Med. Surg.* 12, 441 – 446.
- DŽAJA, P., K. SEVERIN (2019): Veterinarstvo u starom vijeku. *Vet. Str.* 50, 6.
- EUROPEAN SCIENTIFIC COUNSEL COMPANION ANIMAL PARASITES (2019): Superficial Mycoses in Dogs and Cats. https://www.esccap.org/uploads/docs/e0j3ofn9_0765_ESCCAP_Guideline_GL2_v7_1p.pdf (13.11.2024.).
- FAGGI, E., G. PINI, E. CAMPISI, C. BERTELLINI, E. DIFONZO, F. MANCIATI (2001): Application of PCR to Distinguish Common Species of Dermatophyte. *J. Clin. Microbiol.* 39, 3382 – 3385.

FAWAY, E., C. STAEZAWRCK, C. DANZELLE, S. VROOMEN, C. COURTAINE, B. MIGNO, Y. POUMAY (2021): Towards a Standardized Procedure for the Production of Infective Spores to Study the Pathogenesis of Dermatophytosis. *J. Fungi*. 7, 1029.

FERARI- MIŠKULIN, T. (2019.): Mikrosporoza. <https://burza.com.hr/portal/mikrosporoza/13147> (01.09.2024.).

FORSYTHE, L. R., R. GOLLAKNER (2023): Itraconazole. <https://vcahospitals.com/know-your-pet/itraconazole> (30.10.2024.).

FOUST, A. L., R. MARSELLA, L. H. AKUCEWICH, G. KUNKLE, A. STERN, S. MOATTARI, N. J. SZABO (2007): Evaluation of persistence of terbinafine in the hair of normal cats after 14 days of daily therapy. *Vet. Dermatol.* 18, 246 – 251.

FRYMUS, T. T. GRUFFYDD-JONES, M. G. PENNISI, D. ADDIE, S. BELAK, C. BOUCRAUT-BARALON, H. EGBERINK, K. HARTMANN, M. J. HOSIE, A. LLORET, H. LUTZ, F. MARSILIO, K. MOSLT, A. D. RADFORD, E. THIRY, U. TRUYEN, M. C. HORZINEK (2013): Dermatophytosis in cats: ABCD guidelines on prevention and management. *J. Feline Med. Surg.* 15, 598 – 604.

GHANNOUM, M. (2016): Azole resistance in Dermatophytes: Prevalence and Mechanism of Action. *J. Am. Podiatr. Med. Assoc.* 106, 79 – 86.

GNAT, S., D. ŁAGOWSKI, A. NOWAKIEWICZ (2020): Major challenges and perspectives in the diagnostics and treatment of dermatophyte infections. *J. Appl. Microbiol.* 129, 212 – 232.

GOHAR, N. M., EL-BATAL H. M., ELAWADY B. A., SAMIR N. (2019): Phenotypic methods versus PCR-RFLP for the identification of dermatophyte species isolated from patients with dermatophytosis in Egypt. *Afr. J. Clin. Exper. Microbiol.* 20, 117 – 126.

GOLD J. A. W., K. BENEDICT, S. R. LOCKHART, C. LUTFY, M. LYMAN, D. J. SMITH, P. M. POLGREEN, S. E. BEEKMANN (2024): Recognition of Antifungal-Resistant Dermatophytosis by Infectious Diseases Specialists, United States. *Emerg. Infect. Dis.* 30, 1978 – 1980.

GRANT, S. D. (2018): Feline dermatophytic mycetoma (pseudomycetoma). *Cat. Dermatol.* <https://www.veterinary-practice.com/article/feline-dermatophytic-mycetoma-pseudomycetoma> (01.09.2024.).

GRZYBOWSKI, A., K. PIETRZAK (2013): Robert Remak (1815-1865): discoverer of the fungal character of dermatophytoses. *Clin. Dermatol.* 31, 802 – 805.

GUZMAN-CHAVEZ, R. E., C. SEGUNDO-ZARAGOZA, R. A. CERVANTES-OLIVARES, G. TAPIA-PEREZ (2000): Presence of keratinophilic fungi with special reference to dermatophytes on the haircoat of dogs and cats in México and Nezahualcoyotl cities. *Rev. Latinoam. Microbiol.* 42, 41 – 44.

HAINER, B.L., (2003): Dermatophytes Infections. *Am. Fam. Physician.* 67, 101 - 109.

HAJSIG, M., V. SERTIĆ, T. NAGLIĆ, M. BAUER (1975): First findings of *Microsporum gypseum* and *Microsporum canis* infections in the dog and cat in Zagreb. *Vet. arhiv* 45, 117 - 122.

HOBİ, S., W. Y. J. TAM, M. TSE, O. NEKOUËI, Y. CHAI, F. I. HILL, E. CHEUNG, W. BOTES, F. SAULNIER-TROFF, C. T. MCDERMOTT, V. R. BARRS (2024): *Microsporum canis* Causes Cutaneous and Extracutaneous Feline Dermatophytic Pseudomycetomas: Molecular Identification and Clinicopathological Characteristics. *J. Fungi.* 10, 576.

INTERNATIONAL FUND FOR ANIMAL WELFARE (2024): Superficial Mycoses in Dogs and Cats. <https://www.ifaw.org/international/animals/cats> (06.10.2024.).

JARJEES K. I., N. A. ISSA (2022): First study on molecular epidemiology of dermatophytosis in cats, dogs, and their companions in the Kurdistan region of Iraq. *Vet. World.* 15, 2971 - 2978.

KADHİM, S.K., J.K. AL-JANABI, H. AL-HAMADANI (2015): In vitro, determination of optimal conditions of growth and proteolytic activity of clinical isolates of *Trichophyton rubrum*. *J. Contemp. Med. Sci.* 3, 9 – 19.

KNIGHT, A. G. (1976): The effect of temperature and humidity on the growth of *Trichophyton mentagrophytes* spore on human *stratum corneum* in vitro. *Clin. And Experim. Dermatol.* 1, 159 – 162.

KOZEL, T. R., B. WICKES (2014): Fungal Diagnostics. *Cold. Spring. Harb. Perspect. Med.* 4, 4.

KRUITHOFF, C., A. GAMAL, T. S. MCCROMICK, M. A. GHANNOUM (2023): Dermatophyte Infections Worldwide: Increase in Incidence and Associated Antifungal Resistance. *Life. J.* 14, 1.

LOPEZ, R., A. GARCES, A. SILVA, P. BRILHANTE-SIMOES, A. MARTINS, L. CARDOSO, E. L. DUARTE, A. C. COELHO (2024): Dermatophytosis in Companion Animals in Portugal: A Comprehensive Epidemiological Retrospective Study of 12 Years (2012-2023). *Microorganisms.* 12, 1727.

- LORINCZ, A. L., S. H. SUN (1963): Dermatophyte Viability at Modestly Raised Temperatures. *Arch. Dermatol.* 88, 393 – 402.
- LUND, A., D. J. DEBOER (2008): Immunoprophylaxis of dermatophytosis in animals. *Micropath.* 166, 407 – 424.
- MARIAT, F., C. ADAN-CAMPOS (1967): La technique du carré de tapis, méthode simple de prélèvement dans les mycoses superficielles. *Ann. Inst. Pasteur.* 113, 666 – 668.
- MARINOVIĆ, L., LJ. PINTER (2002): Epidemiology of animal dermatophytoses in Croatia and electrophoretic protein patterns of *Microsporum canis* strains. *World. Of Microbes.* str 360.
- MARSELLA, R. (2021): Dermatophytoses in Dogs and Cats. *Vet med. Pract.* <https://todaysveterinarypractice.com/dermatology/dermatophytoses-in-dogs-and-cats/> (10.10.2024.).
- MARTIN, K. J., P. T. RYGIEWICZ (2005): Fungal-specific PCR primers developed for analysis of the ITS region of environmental DNA extracts. *BMC. Microbiol.* 5, 28.
- METIN, B., J. HEITMAN (2019): She loves me, she loves me not: On the dualistic asexual/sexual nature of dermatophyte fungi. *Micropath.* 185, 87 – 101.
- MORIELLO, K. A. (1990): Management of dermatophyte infections in catteries and multiple-cat households. *Vet. Clin. North. Am. Small. Anim. Pract.* 20, 1457 – 1474.
- MORIELLO, K. A., G. KUNKLE, D. J. DEBOER (1994): Isolation of Dermatophytes from the Haircoats of Stray Cats from Selected Animal Shelters in two Different Geographic Regions in the United States. *Vet. Dermatol.* 5, 57 – 62.
- MORIELLO, K. A. (2001): Diagnostic techniques for dermatophytosis. *Clin. Tech. Small. Anim. Pract.* 16, 219 – 224.
- MORIELLO, K. A., D. J. DEBOER (2012.): Cutaneous fungal infections: dermatophytosis. *Infectious diseases of the dog and cat.* 4. izd., St Louis, Elsevier Saunders, str. 588 – 602.
- MORIELLO, K. A., M. VERBRUGGE (2013): Changes in serum chemistry values in shelter cats treated with 21 consecutive days of oral itraconazole for dermatophytosis. *Vet. Dermatol.* 24, 557 - 558.

MORIELLO, K. A., K. COYNER, A. TRIMMER, S. NEWBURY, D. KUNDER (2013): Treatment of shelter cats with oral terbinafine and concurrent lime sulphur rinses. *Vet. Dermatol.* 24, 618 – 620.

MORIELLO, K. A. (2014): Feline dermatophytosis: Aspects pertinent to disease management in single and multiple cat situations. *J. Feline Med. Surg.* 16, 419 - 431.

MORIELLO, K. A., H. HONDZO (2014): Efficacy of disinfectants containing accelerated hydrogen peroxide against conidial arthrospores and isolated infective spores of *Microsporum canis* and *Trichophyton* spp.. *Vet. Dermatol.* 25, 191.

MORIELLO, K. A., K. COYNER, S. PATERSON, B. MIGNON (2017): Diagnosis and treatment of dermatophytosis in dogs and cats.: Clinical Consensus Guidelines of the World Association for Veterinary Dermatology. *Vet. Dermatol.* 28, 266 – 268.

MORIELLO, K. A. (2019): Decontamination of 70 foster family homes exposed to *Microsporum canis* infected cats: a retrospective study. *Vet Dermatol.* 30, 178.

MORIELLO, K. A. (2020): <https://www.msdtvetmanual.com/integumentary-system/dermatophytosis/dermatophytosis-in-dogs-and-cats> (27.08.2024.).

MORIELLO, K. A., R. STUNTEBECK, L. MULLEN (2020): *Trichophyton* species and *Microsporum gypseum* infection and fomite carriage in cats from three animal shelters: a retrospective case series. *J. Feline. Med. Surg.* 22, 391 – 394.

MORRIS, J. A., T. C. BYRNE, J. F. MADDEN, B. RELLER (1996): Duration of Incubation of Fungal Cultures. *J. Clin. Microbiol.* 34, 1583 – 1585.

MOSKALUK, A. E., S. VANDEWOUDE (2022): Current Topics in Dermatophyte Classification and Clinical Diagnosis. *Pathogens* 11, 957.

MRAZKOVA, K., J. KONVALINOVA, I. BEDANOVA (2023): Reliability of using Wood's lamp by shelter personnel to diagnose *Microsporum canis* in cats. *Vet. Med.* 28, 281 – 286.

NAGLIĆ, T., D. HAJSIG, J. MADIĆ, L. PINTER (2005): Veterinarska mikrobiologija specijalna bakteriologija i mikologija. HAJSIG, D. (ur.): Udžbenici Sveučilišta u Zagrebu - Manualia Universitas Studiorum Zagrabiensis, Zagreb.

NAGLIĆ, T., B. ŠEOL MARTINEC, J. MADIĆ (2017): Veterinarska mikrobiologija opća bakteriologija i mikologija. Udžbenici Sveučilišta u Zagrebu - Manualia Universitas Studiorum Zagrabiensis, Zagreb.

NAMIDI, M. H, T. ANATHNARAJA, B. SATYASI (2021): Antifungal Susceptibility testing of dermatophytes by ABDD and E- test, a Comparative study. *Open. J. Med. Microbiol.* 11, 3.

NEGRONI, R. (2010): Historical aspects of dermatomycoses, *Clin. Dermatol.* 28, 125 – 132.

NEVES, J. J. A., A. O. PAULINO, R. G. VIEIRA, E. K. NISHIDA, S. D. A. COUTINHO (2016): The presence of dermatophytes in infected pets and their household environment. *Arq. Bras. Med. Vet. Zootec.* 70, 1747 – 1753.

NEWBURY, S., K. A. MORIELLO, M. VERBRUGGE, C. THOMAS (2007): Use of lime sulphur and itraconazole to treat shelter cats naturally infected with *Microsporum canis* in an annex facility: an open field trial. *Vet. Dermatol.* 18, 324 – 331.

NEWBURY, S., MORIELLO K. A. (2014): Feline dermatophytosis: steps for investigation of a suspected shelter outbreak. *J. Feline Med. Surg.* (2014) 16, 407 – 418.

NEWMAN, K. M. (2019): The science-backed benefits of being a cat lover. <https://www.healthline.com/health/benefits-of-being-cat-lover> (31.10.2024.).

NORRIS, H. A., B. E. ELEWSKI, M. A GHANNOUM (1999): Optimal growth conditions for the determination of the antifungal susceptibility of three species of dermatophytes with the use of a microdilution method. *Am. Acad. Dermatol.* 40, 9 - 13.

NUTTALL, T. J., A. J. GERMAN, S. L. HOLDEN, C. HOPKINSON, N. A. MCEWAN (2008): Successful resolution of dermatophyte mycetoma following terbinafine treatment in two cats; *Vet Dermatol.* 19, 405 - 410.

OGAWA, H., R. C. SUMMERBELL, K. V. CLEMONS, T. KOGA, Y. P. RAN, RAŠID, P. G. SOHNLE, D. A. STEVENS, R. TSUBOI (1998): Dermatophytes and host defence in cutaneous mycoses. *Med. Mycol.* 1, 166 – 173.

OVERGAAW, P. A. M., K. H. A. VAN AVERMAETE, C. A. R. M. MERTENS, M. MEIJER, N. J. SCHOEMAKER (2017): Prevalence and zoonotic risks of *Trichophyton mentagrophytes* and *Cheyletiella* spp. in guinea pigs and rabbits in Dutch pet shops. *Vet. Microbiol.* 205, 106 – 109.

PATRESON, S. (1999): Miconazole/chlorhexidine shampoo as an adjunct to systemic therapy in controlling dermatophytosis in cats. *J. Small. Anim. Pract.* 40, 163 – 166.

PARYUNI, A. D., S. INDARJULIANTO, S. WIDYARINI (2020): Dermatophytosis in companion animals: A review. *Vet. World.* 13, 1174 – 1181.

- PHILPOT, C. M. (1978): Geographical distribution of dermatophytes: a review. *J. Hyg.* 80, 301 – 313.
- PIER, A. C., K. A. MORIELLO (1998): Parasitic relationship between *Microsporum canis* and cat. *Med. Mycol.* 36, 271 – 275.
- PINTER, LJ., Ž. JURAK, M. UKALOVIC, V. SUIC (1999): Epidemiological and clinical features of dermatophytoses in dogs and cats in Croatia between 1990 and 1998, *Vet. Arhiv.* 69, 261 – 270.
- PIORUNEK, M., H. KUBISIAK-RZEPCZYK, A. DANCZAK-PAZDROWSKA, T. TRAFAS, J. WALKOWIAK (2024): Superficial Zoonotic Mycoses in Humans Associated with Cats. *J. Fungi.* 4, 244.
- PROVERBIO, D., R. PAREGO, E. SPADA, G. BAGNAGATTI DE GIORGI, A. PEPA, E. FERRO (2014): Survey of Dermatophytes in Stray Cats with and without Skin Lesions in Northern Italy. *Vet. Med. Int.* 13, 565470.
- PULS, C., A. JOHNSON, K. YOUNG, J. HARE, K. ROSENKRANS, L. YOUNG, K. MORIELLO (2018): Efficacy of itraconazole oral solution using an alternating-week pulse therapy regimen for treatment of cats with experimental *Microsporum canis* infection. *J. Feline Med. Surg.* 20, 869 - 874.
- ROMANO, C., L. VALENTI, R. BARBARA (1997): Dermatophytes isolated from asymptomatic stray cats. *Mycoses.* 40, 471 – 472.
- SABOU, M., J. DENIS, N. BOULANGER, F. FOROUZANFAR, I. GLATZ, D. LIPSKER, P. POIERIER, E. CONDOLFI, V. LETSCHER-BRU (2018): Molecular identification of *Trichophyton benhamiae* in Strasbourg, France: a 9-year retrospective study. *Med. Mycol.* 56, 723 – 734.
- SACHELI, R., HAYETTE M. P. (2021): Antifungal resistance in dermatophytes: Genetic Considerations, Clinical Presentation and Alternative therapies. *J. Fungi.* 18, 983.
- SALEHI, Z., M. SHAMS-GHAHFAROKHI, M. RAZZAGHI-ABYANEH (2021): Molecular Epidemiology, Genetic Diversity, and antifungal susceptibility of major pathogenic dermatophytes isolated from human dermatophytosis. *Front. Microbiol.* 12, <https://www.frontiersin.org/journals/microbiology/articles/10.3389/fmicb.2021.643509/full> (15.10.2024.).

- SANTANA, A.E., P. C. TABORDA, K. D. FILGUEIRA, F. P. SELLERA, C. E. LARSSON, A. RECHE-JUNIOR (2020): Comparison of carpet and toothbrush techniques for the detection of *Microsporum canis* in cats J. Feline Med. Surg. 22, 805 –808.
- SEGAL, E., D. ELAD (2021): Human and Zoonotic Dermatophytoses: Epidemiological Aspects. Front Microbiol. 12, 713532.
- SEKER, E., N. DOGAN (2011): Isolation of dermatophytes from dogs and cats with suspected dermatophytosis in Western Turkey. Prev. Vet. Med. 98, 45 – 51.
- SIMPANYA, M. F. (2000): Dermatophytes: their taxonomy, ecology and pathogenicity. Rev. Iberoam. Micol. 17, 1 – 12.
- SINGH, A., A. MASIH, J. MONROY-NIETO, P. K. SINGH, J. BOWERS, J. TRAVIS, A. KHURANA, D. M. ENGELTHALER, A. CHOWDHARY (2019): A unique multidrug-resistant clonal *Trichophyton* population distinct from *Trichophyton mentagrophytes/Trichophyton interdigitale* complex causing an ongoing alarming dermatophytosis outbreak in India: Genomic insights and resistance profile. Fungal Genet. Biol. 133, 103266.
- SISTI, M., B. PIERETTI, M. DE SANTI, G. BRANDIA (2014): Inactivation of pathogenic dermatophytes by ultraviolet irradiation in swimming pool thermal water. Int. J. Environ. Health. Res. 24, 412 – 417.
- SPICKLER, A. R. (2013): Dermatophytosis. <http://www.cfsph.iastate.edu/DiseaseInfo> (25.08.2024.).
- STEWARD, K. (2022): Agarose gel electrophoresis, how it works and its uses. Tech. Net. <https://www.technologynetworks.com/analysis/articles/agarose-gel-electrophoresis-how-it-works-and-its-uses-358161> (02.08.2024.).
- SPIEWAK, R., W. SZOZTAK (2000): Zoophilic and geophilic dermatophytoses among farmers and non-farmers in Eastern Poland. Ann. Agric. Environ. Med. 7, 125 – 129.
- STUNTEBECK, R. L., K. A. MORIELLO (2020): One vs two negative fungal cultures to confirm mycological cure in shelter cats treated for *Microsporum canis* dermatophytosis: a retrospective study. J. Feline Med. Surg. 22, 598 – 601.
- ŠAKIĆ, B., (2017.): Gljivične bolesti zajedničke ljudima i životinjama. <https://www.adiva.hr/lifestyle/kucni-ljubimci/gljivicne-bolesti-zajednicke-ljudima-i-zivotinjama/> (25.07.2024.).

TAINWALA, R., Y. K. SHARMA (2011): Pathogenesis of dermatophytoses. *Indian. J. Dermatol.* 56, 259 – 261.

THE UNIVERSITY OF ADELAIDE (2021a): *Epidermophyton*. Adelaide, South Australia. <https://www.adelaide.edu.au/mycology/fungal-descriptions-and-antifungal-susceptibility/dermatophytes/epidermophyton> (14.09.2024.).

THE UNIVERSITY OF ADELAIDE (2021b): *Trichophyton*. Adelaide, South Australia. <https://www.adelaide.edu.au/mycology/fungal-descriptions-and-antifungal-susceptibility/dermatophytes/trichophyton#trichophyton-concentricum> (08.08.2024.).

THE UNIVERSITY OF ADELAIDE (2021c): *Nannizzia*. Adelaide, South Australia. <https://www.adelaide.edu.au/mycology/fungal-descriptions-and-antifungal-susceptibility/dermatophytes/nannizzia> (01.09.2024.).

THE UNIVERSITY OF ADELAIDE (2021d): *Paraphyton*. Adelaide, South Australia. <https://www.adelaide.edu.au/mycology/fungal-descriptions-and-antifungal-susceptibility/dermatophytes/paraphyton> (15.09.2024.).

THE UNIVERSITY OF ADELAIDE (2021e): *Lophophyton*. Adelaide, South Australia. <https://www.adelaide.edu.au/mycology/fungal-descriptions-and-antifungal-susceptibility/dermatophytes/lophophyton> (19.09.2024.).

THE UNIVERSITY OF ADELAIDE (2021f): *Arthroderma*. Adelaide, South Australia. <https://www.adelaide.edu.au/mycology/fungal-descriptions-and-antifungal-susceptibility/dermatophytes/arthroderma> (16.09.2024.)

THEEL, E. S., L. HALL, J. MANDREKAR, N. L. WENGENACK (2011): Dermatophyte Identification Using Matrix-Assisted Laser Desorption Ionization–Time of Flight Mass Spectrometry. 49, 4067 – 4071.

TONGKHAM, E., JUNNU S., BORLACE G.N., UOPASAI S., AIEMSAARD J., (2022): Efficacy of common disinfection processes against infective spores (arthroconidia) and mycelia of *Microsporum gallinae* causing avian dermatophytosis. *Vet. World.* 15, 1413 - 1422.

VAN, T. C., K. H. T. NGOC, T. N. VAN, K. T. HAU, M. GANDOLFI, F. SATOLLI, C. FELICIANI, M. TIRANT, A. VOJVODIC, T. LOTTI (2019): Antifungal Susceptibility of Dermatophytes Isolated From Cutaneous Fungal Infections: The Vietnamese Experience. *Open. Access. Maced. J. Med. Sci.* 27, 247 – 249.

- VERBRUGGE, M., K. A. MORIELLO, S. NEWBURY (2006): Correlation of skin lesions and dermatophyte culture status in cats at the time of admission to a shelter. *Vet. Dermatol.* 17, 213.
- VERMOUT, S., J. TABART, A. BALDO, A. MATHY, B. LOSSON, B. MIGNON (2008): Patogenesis of dermatophytosis. *Mycopathologia.* 165, 267 - 275.
- WHITE, T. C., K. FINDLEY, T. L. DAWSON, A. SCHEYNIUS, T. BOEKHOUT, C. A. CUOMO, J. XU, C. W. SAUNDERS (2014): Fungi on the skin: Dermatophytes and *Malassezia*. *Cold. Spring.harb. Perspect. Med.* 4, 019802.
- WHITE, A. G. (2021): Dermatophytosis in cats <https://vetfocus.royalcanin.com/en/scientific/dermatophytosis-in-cats>; (25.08.2024.).
- WEITZMAN, I., R. C. SUMMERBELL (1995): The dermatophytes. *Clin. Microbiol. Rev.* 8, 240 – 259.
- WOLF, F.T, E. A. JONES, H. A. NATHAN (1958): Fluorescent pigment of *Microsporum*. *Nature.* 182, 475 – 476.

8. SAŽETAK

Maja Hećimović

Učestalost izdvajanja dermatofita s dlačnog pokrivača mačaka

Dermatofitoza je zarazna bolest uzrokovana keratinolitičkim gljivicama, koja ponekad rezultira promjenama na dlaci, koži i noktima/kandžama ljudi i životinja. Kod mačaka dermatofitoza očituje se promjenama na koži u obliku nepravilnih bezdlačnih područja, eritema i ljuskanja. Najosjetljivije skupine predstavljaju imunosuprimirane životinje, mačke do godine dana starosti te starije i slabije mačke. Mačke su najčešći asimptomatski nositelji i rezervoari dermatofitoze stoga predstavljaju potencijalnu prijetnju od širenja infekcije na druge životinje i/ili ljude. Cilj ovog istraživanja bio je utvrditi učestalost izdvajanja dermatofita na dlaci mačaka različitog podrijetla i smještaja (kućnih mačaka, mačaka iz skloništa te slobodnoživućih mačaka). Uzorci dlačnog pokrivača mačaka prikupljeni su Mackenzie metodom koristeći pri tome sterilne četkice i komadiće tapisona. Uzorci su nacijepljeni na Sabouraud hranjivu podlogu s aktidionom te inkubirani na 27°C tijekom 28 dana. Od sveukupno 57 pretraženih mačaka, makroskopskom i mikroskopskom identifikacijom izraslih kolonija na hranjivim podlogama utvrđena je niska pojavnost dermatofita u svega 5% (3/57) mačaka držanih u različitim uvjetima. Iz tri pozitivna uzorka izdvojena u čistoj kulturi, lančanom reakcijom polimeraze i sekvenciranjem, utvrđena je prisutnost dermatofita *Microsporum canis* i jednaka prevalencija izdvajanja dermatofita (33%) kod mačaka koje su se nalazile u kućanstvima, u skloništu i kod slobodnoživućih mačaka. Ovo istraživanje potvrdilo je da su mačke rezervoari vrste *Microsporum canis* i česti asimptomatski nositelji dermatofitoze te samim time predstavljaju rizik od širenja infekcije za ljude i/ili druge životinje.

Ključne riječi: dermatofiti, mačke, asimptomatski nositelj, dijagnostika, *Microsporum canis*

9. SUMMARY

Maja Hećimović

The frequency of dermatophytes testing hair coat of cats

Dermatophytosis is an infectious disease caused by keratinolytic fungi, which sometimes results in changes to the hair, skin, and nails/claws of both humans and animals. In cats, dermatophytosis manifests as skin changes in the form of irregular hairless areas, erythema, and scaling. The most susceptible groups are immunosuppressed animals, cats under one year of age, and older or weaker cats. Cats are the most common asymptomatic carriers and reservoirs of dermatophytosis, thus representing a potential threat of spreading the infection to other animals and/or humans. The aim of this study was to determine the frequency of dermatophyte isolation from the hair of cats of different origins and living conditions (household cats, shelter cats, and stray cats). Hair samples were collected from cats using the Mackenzie method with sterile brushes and pieces of carpet. The samples were then cultured on Sabouraud agar with actidione and incubated at 27°C for 28 days. Out of the 57 cats examined, macroscopic and microscopic identification of colonies growing on the agar revealed a low prevalence of dermatophytes in only 5% (3/57) of the cats from various living conditions. From the three positive samples isolated on pure cultures, polymerase chain reaction (PCR) and sequencing confirmed the presence of the dermatophyte *Microsporum canis*, with an equal prevalence of dermatophyte isolation (33%) in cats from households, shelters, and stray cats. This study confirmed that cats are reservoirs of the species *Microsporum canis* and common asymptomatic carriers of dermatophytosis, thus posing a risk of spreading the infection to humans and/or other animals.

Key words: dermatophytes, cats, asymptomatic carrier, diagnostics, *Microsporum canis*

10. ŽIVOTOPIS

Rođena sam 25. rujna 1998. godine u Zagrebu, gdje sam pohađala Osnovnu školu Rudeš i maturirala u XVIII. gimnaziji 2017. godine. Nakon završetka srednje škole upisala sam Veterinarski fakultet Sveučilišta u Zagrebu. Tijekom studija volontirala sam u ambulanti Dugi Dog u Dugom Selu, te tri godine u ambulanti Vet Point u Zagrebu, gdje sam odradila i stručnu praksu. Radila sam kao zapisničar na World Dog Show 2024. godine u Zagrebu.

Tijekom studija prisustvovala sam veterinarskim simpozijima i seminarima: XXXIV. simpozij SZVMŽ (Portorož, Slovenija, 2023.), 6th Eastern European Regional Veterinary Conference (Thessaloniki, Grčka, 2023.) i Dan anestezije i menadžmenta boli (Zagreb, Hrvatska, 2024.).

Maja Hećimović