

Myxobolus sp. u akvariju držanog zlatnog karasa (Carassius auratus auratus)

Mikulić, Ariana

Master's thesis / Diplomski rad

2024

Degree Grantor / Ustanova koja je dodijelila akademski / stručni stupanj: **University of Zagreb, Faculty of Veterinary Medicine / Sveučilište u Zagrebu, Veterinarski fakultet**

Permanent link / Trajna poveznica: <https://um.nsk.hr/um:nbn:hr:178:681464>

Rights / Prava: [In copyright](#) / [Zaštićeno autorskim pravom.](#)

Download date / Datum preuzimanja: **2025-02-10**



Repository / Repozitorij:

[Repository of Faculty of Veterinary Medicine -
Repository of PHD, master's thesis](#)



SVEUČILIŠTE U ZAGREBU
VETERINARSKI FAKULTET

SVEUČILIŠNI INTEGRIRANI PRIJEDIPLOMSKI I DIPLOMSKI
STUDIJ *VETERINARSKA MEDICINA*

DIPLOMSKI RAD

Ariana Mikulić

Myxobolus sp. u akvariju držanog zlatnog karasa (*Carassius auratus auratus*)

Zagreb, 2024.

Ariana Mikulić

Zavod za biologiju i patologiju riba i pčela

Predstojnik: izv. prof. dr. sc. Krešimir Matanović

Mentor: prof. dr. sc. Emil Gjurčević

Članovi Povjerenstva za obranu diplomskog rada:

1. izv. prof. dr. sc. Krešimir Matanović
2. prof. dr. sc. Andrea Gudan Kurilj
3. prof. dr. sc. Emil Gjurčević
4. izv. prof. dr. Franjo Martinković (zamjena)

Rad sadržava 24 stranica, 7 slika, 5 tablica, 19 literaturnih navoda.

ZAHVALA

Zahvaljujem svom mentoru prof. dr. sc. Emilu Gjurčeviću na pomoći, podršci, izdvojenom vremenu, savjetovanju i strpljenu prilikom izrade ovog diplomskog rada. Vaše znanje i stručnost pomogli su mi u ostvarenju i posljednjeg velikog zadatka prije završetka fakulteta i zato Vam od srca hvala.

Također hvala ostalim djelatnicima Zavoda za biologiju i patologiju riba i pčela, ponajprije izv. prof. dr. sc. Krešimiru Matanoviću i dr. sc. Valeriji Benko. Bila mi je čast dvije godine biti dio vašeg Zavoda kao demonstrator. Hvala na svemu što ste me naučili, na svakom ugodnom razgovoru, šali i smijehu.

Hvala mojim roditeljima, mami Silviji i tati Stjepanu. Bez vašeg podupiranja, toplih riječi, strpljenja i financijske podrške završetak ovog puta nebi bio moguć. Hvala sestri Ozani koja je uvijek bila tu za mene i hrabrila me u teškim trenucima.

Hvala Adriani, Višnji, Ivani, Mateju te svim ostalim prijateljima i kolegama na nezaboravnim uspomjenama. Sretna sam što vas imam u životu.

Hvala mom Branimiru koji mi je uljepšao studentske dane, motivirao me i bio mi oslonac. Svaka borba uz tvoju podršku bila je lakša.

Ovaj rad posvećujem baki Mariji i djedu Antunu.

POPIS PRILOGA

Popis slika:

Slika 1. Zlatni karas (*Carassius auratus auratus*) u akvariju

Slika 2. Zlatni karas (*Carassius auratus auratus*) s multinodularnim lezijama na leđima i boku

Slika 3. Spore *Myxobolus lentisuturalis* u svježem preparatu aksijalnog mišićja zlatnog karasa

Slika 4. Histološki prikaz aksijalnog mišićja zlatnog karasa (*Carassius auratus auratus*) invadiranog nametnikom *Myxobolus lentisuturalis* (PAS). U epaksijalnom dijelu vidljive su brojne spore u različitom stadiju razvoja i potpuno razorena mišićna vlakna

Slika 5. Histološki prikaz epaksijalnog mišićja zlatnog karasa (*Carassius auratus auratus*) invadiranog nametnikom *Myxobolus lentisuturalis* (HE). Jasno vidljiv plazmodij ispunjen sporama smješten unutar mišićnog vlakna

Slika 6. Histološki prikaz epaksijalnog mišićja zlatnog karasa (*Carassius auratus auratus*) invadiranog nametnikom *Myxobolus lentisuturalis* (HE). Središnji dio zahvaćenog područja s izraženom likvefakcijskom nekrozom mišićnih vlakana. Treba uočiti pojedinačna mišićna vlakna koja okružuju ostaci razorenog tkiva i brojne spore u različitom stadiju razvoja

Slika 7. Histološki prikaz periferije pseudociste nametnika *Myxobolus lentisuturalis* u zlatnog karasa (*Carassius auratus auratus*) (HE). Treba uočiti oštećena mišićna vlakna epaksijalnog mišićja, edem dermisa uz nakupljanje upalnih stanica i nekrozu epidermisa. U donjem dijelu slike vidljivo je stvaranje ulkusa

Popis tablica:

Tablica 1. Sistematski položaj nametnika roda *Myxobolus* prema FIALA i sur. (2015.)

Tablica 2. Morfometrijske vrijednosti spora *Myxobolus lentisuturalis* izdvojenih iz aksijalnog mišićja srebrnog karasa

Tablica 3. Morfometrijske vrijednosti spora *Myxobolus lentisuturalis* izdvojenih iz aksijalnog mišićja i žučnog mjehura zlatnog karasa

Tablica 4. Sistematski položaj zlatnog karasa (*Carassius auratus auratus*) prema RUGGIERO i sur. (2015.) i ČALETA i sur. (2019.)

Tablica 5. Osnovne morfološke karakteristike i morfometrijske vrijednosti spora *Myxobolus lentisuturalis* izdvojenih iz aksijalnog mišićja zlatnog karasa

SADRŽAJ

1. UVOD	1
2. PREGLED REZULTATA DOSADAŠNJIH ISTRAŽIVANJA	3
2.1. Nametnici roda <i>Myxobolus</i>	3
2.2. <i>Myxobolus lentisuturalis</i> Dyková, Fiala i Nie, 2002	4
2.2.1. Razvojni ciklus	4
2.2.2. Patološke promjene u riba uzrokovane vrstom <i>M. lentisuturalis</i>	5
2.2.3. Morfološke karakteristike i morfometrijske vrijednosti	6
2.3. Zlatni karas (<i>Carassius auratus auratus</i>)	8
3. MATERIJAL I METODE	10
3.1. Porijeklo uzoraka	11
3.2. Determinacija vrste	11
3.3. Histološko istraživanje	11
4. REZULTATI	12
4.1. Morfološke karakteristike i morfometrijske vrijednosti	12
4.2. Histopatološki nalaz	13
5. RASPRAVA	17
6. ZAKLJUČCI	19
7. LITERATURA	20
8. SAŽETAK	22
9. SUMMARY	23
10. ŽIVOTOPIS	24

1. UVOD

Myxobolus lentisuturalis Dyková, Fiala i Nie, 2002 specifičan je nametnik slatkovodnih vrsta riba iz roda *Carassius*, tj. srebrnog karasa (*Carassius auratus gibelio*) i zlatnog karasa (*Carassius auratus auratus*). Utvrđen je kako u slobodno živućih tako i u uzgajanih riba u Kini, Europi i Sjevernoj Americi. Preciznije, u srebrnih karasa u Kini (DYKOVÁ i sur., 2002.), Mađarskoj (SUHAIMI i sur., 2023.) i Republici Hrvatskoj (HUSKANović, 2021.; GJURČEVIĆ i sur., 2023.) te zlatnih karasa u Italiji (CAFFARA i sur., 2009.), Kini (WANG i sur., 2019.) i Sjedinjenim Američkim Državama (HEPPS KEENEY i sur., 2023.). Uz ribljeg domaćina, u razvojnom ciklusu koristi i maločetinaša *Branchiura sowerbyi* u kojem se razvijaju aktinospore koje mogu invadirati ribu (CAFFARA i sur., 2009.). U aksijalnom mišićju invadirane ribe nastaju plazmodiji nametnika u kojima sazrijevaju spore (DYKOVÁ i sur., 2002.; CAFFARA i sur., 2009.; HUSKANović, 2021.; GJURČEVIĆ i sur., 2023.; SUHAIMI i sur., 2023.). Sazrijevanje spora i povećanje plazmodija za posljedicu ima oštećenje mišićnih vlakana (DYKOVÁ i sur., 2002.; CAFFARA i sur., 2009.; HUSKANović, 2021.; GJURČEVIĆ i sur., 2023.; SUHAIMI i sur., 2023.). Osim u aksijalnom mišićju, oslobođene spore nalaze se i u drugim dijelovima tijela, npr. koži (HEPPS KEENEY i sur., 2023.), žučnom mjehuru (DYKOVÁ i sur., 2002.; WANG i sur., 2019.; SUHAIMI i sur., 2023.), ribljem mjehuru (SUHAIMI i sur., 2023.), probavnoj cijevi (DYKOVÁ i sur., 2002.; SUHAIMI i sur., 2023.), škrgama (DYKOVÁ i sur., 2002.) i mozgu (DYKOVÁ i sur., 2002.; HEPPS KEENEY i sur., 2023.).

Morfološke karakteristike i morfometrijske vrijednosti spora *M. lentisuturalis* izdvojenih iz srebrnog (DYKOVÁ i sur., 2002.; HUSKANović, 2021.; GJURČEVIĆ i sur., 2023.; SUHAIMI i sur., 2023.) i zlatnog karasa (WANG i sur., 2019.; HEPPS KEENEY i sur., 2023.) međusobno su slične, iako postoje i određene razlike (CAFFARA i sur., 2009.). Stoga je cilj diplomskog rada utvrditi morfološke karakteristike i morfometrijske vrijednosti spora *M. lentisuturalis* izdvojenih iz zlatnih karasa držanih u akvariju, a porijeklom iz Italije. Nadalje, cilj je i usporediti dobivene rezultate s podacima iz literature. Uz osvrt na morfološke karakteristike i morfometrijske vrijednosti spora nametnika, u diplomskom radu bit će opisane i histopatološke promjene u aksijalnom mišićju invadirane ribe. Kao materijal u diplomskom radu koristit će se arhivirane fotografije izdvojenih spora *Myxobolus* sp. i pohranjeni histološki preparati tkiva i organa (arhivirani materijal) od ukupno šest zlatnih karasa.

Istraživanje će rezultirati detaljnim podacima o morfološkim karakteristikama i morfometrijskim vrijednostima izdvojenih spora te opisom histopatoloških promjena u aksijalnom mišićju zlatnog karasa. To će dati bolji uvid u morfološka obilježja spora nametnika i značaj nametnika za invadirane ribe.

Hipoteza istraživanja je da će morfološke karakteristike i morfometrijske vrijednosti spora općenito odgovarati podacima dobivenim za zlatnog karasa kao i da će invazija nametnika uzrokovati značajne histopatološke promjene.

2. PREGLED REZULTATA DOSADAŠNJIH ISTRAŽIVANJA

2.1. Nametnici roda *Myxobolus*

Nametnici roda *Myxobolus* svrstani su u koljeno Cnidaria, neklasificirano potkoljeno Myxozoa (Tablica 1). U ovo neklasificirano potkoljeno ubraja se 2200 vrsta iz 64 roda i 17 porodica (FIALA i sur., 2015.).

Tablica 1. Sistematski položaj nametnika roda *Myxobolus* prema FIALA i sur. (2015.)

Koljeno:	Cnidaria
Neklasificirano potkoljeno:	Myxozoa
Razred:	Myxosporea
Red:	Bivalvulida
Porodica:	Myxobolidae
Rod:	<i>Myxobolus</i>

Nametnici potkoljena Myxozoa su višestanični organizmi čiji složeni razvojni ciklus uključuje jednostanične i višestanične stadije. Imaju specifične domaćine i morfološki specifične razvojne stadije, tj. spore koje su ujedno i završni stadij razvoja u ribljem domaćinu te aktinospore koje su završni stadij razvoja u nekom od člankovitih crva. Invadiraju različite organe u brojnih vrsta riba što posljedično može dovesti do različitih patoloških promjena (FIJAN, 2006.; JONES i sur., 2015.). Neki od ovih nametnika uzrokuju značajnije bolesti od kojih treba istaknuti: vrtičavost pastrva koju uzrokuje *Myxobolus cerebralis*, upalu ribljeg mjehura koju uzrokuje *Sphaerospora dykova*, proliferativnu bolest bubrega koju uzrokuje *Tetracapsuloides bryosalmonae* te enteromiksozu koju uzrokuje *Enteromyxum leei* (FIJAN, 2006.).

Za determinaciju vrste koriste se morfološke karakteristike i morfometrijske vrijednosti spora. Kao najvažnije morfološke karakteristike i morfometrijske vrijednosti za determinaciju određuju se: duljina, širina te debljina spore, prisutnost sluzne ovojnice, izraženost suturalne linije, kao i duljina, širina i broj polarnih kapsula, udaljenost između vrhova polarnih kapsula, broj zavoja

polarnih filamenata te položaj podužne osi kapsule u odnosu na podužnu os spore (LOM i ARTHUR, 1989.; LOM i DYKOVÁ, 1992.; FIALA i sur., 2015.).

2.2. *Myxobolus lentisuturalis* Dyková, Fiala i Nie, 2002

M. lentisuturalis specifičan je nametnik koji parazitira u aksijalnom mišićju slatkovodnih vrsta riba iz roda *Carassius*, tj. srebrnog karasa (*Carassius auratus gibelio*) i zlatnog karasa (*Carassius auratus auratus*). Utvrđen je kako u slobodno živućih tako i u uzgajanih riba u Kini, Europi i Sjevernoj Americi. Preciznije, u srebrnih karasa u Kini (DYKOVÁ i sur., 2002.), Mađarskoj (SUHAIMI i sur., 2023.) i Republici Hrvatskoj (HUSKANOVIĆ, 2021.; GJURČEVIĆ i sur., 2023.) te zlatnih karasa u Italiji (CAFFARA i sur., 2009.), Kini (WANG i sur., 2019.) i Sjedinjenim Američkim Državama (HEPPS KEENEY i sur., 2023.).

2.2.1. Razvojni ciklus

Uz ribljeg domaćina, u razvojnem ciklusu koristi i maločetinaša *Branchiura sowerbyi* u kojem se razvijaju aktinospore koje mogu invadirati ribu (CAFFARA i sur., 2009.). U aksijalnom mišićju invadirane ribe nastaju plazmodiji nametnika u kojima sazrijevaju spore (DYKOVÁ i sur., 2002.; CAFFARA i sur., 2009.; HUSKANOVIĆ, 2021.; GJURČEVIĆ i sur., 2023.; SUHAIMI i sur., 2023.). Sazrijevanje spora i povećanje plazmodija za posljedicu ima oštećenje mišićnih vlakana (DYKOVÁ i sur., 2002.; CAFFARA i sur., 2009.; HUSKANOVIĆ, 2021.; GJURČEVIĆ i sur., 2023.; SUHAIMI i sur., 2023.). Osim u aksijalnom mišićju, oslobođene spore nalaze se i u drugim dijelovima tijela, npr. koži (HEPPS KEENEY i sur., 2023.), žučnom mjehuru (DYKOVÁ i sur., 2002.; WANG i sur., 2019.; SUHAIMI i sur., 2023.), ribljem mjehuru (SUHAIMI i sur., 2023.), probavnoj cijevi (DYKOVÁ i sur., 2002.; SUHAIMI i sur., 2023.), škrigama (DYKOVÁ i sur., 2002.) i mozgu (DYKOVÁ i sur., 2002.; HEPPS KEENEY i sur., 2023.). Kada u vodu oslobođene spore pojede maločetinaš *B. sowerbyi* završen je razvojni ciklus. Ovog maločetinaša kao domaćina u razvojnem ciklusu koriste i drugi nametnici potkoljena Myxozoa kao npr.

Hoferellus carassii, *Myxobolus cultus*, *Thelohanellus hovorkai*, *Thelohanellus kitauei* te *Thelohanellus nikolskii* (ESZTERBAUER i sur., 2015.).

2.2.2. Patološke promjene u riba uzrokovane vrstom *M. lentisuturalis*

Invazija srebrnog i zlatnog karasa klinički se očituje obostranim uzdignućem kože u području leđa, između glave i leđne peraje (DYKOVÁ i sur., 2002.; CAFFARA i sur., 2009.; HUSKANović, 2021.; GJURČEVIĆ i sur., 2023.; HEPPS KEENEY i sur., 2023.; SUHAIMI i sur., 2023.). Ove egzofitične lezije u napredovalim slučajevima mogu ulcerirati i iz njih se može cijediti viskozni, bjelkasti sadržaj (HUSKANović, 2021.; GJURČEVIĆ i sur., 2023.; HEPPS KEENEY i sur., 2023.). Osim navedenih promjena na koži, u invadiranih riba nema drugih kliničkih znakova kao ni promjene ponašanja (HUSKANović, 2021.; HEPPS KEENEY i sur., 2023.; SUHAIMI i sur., 2023.). Budući da nametnik invadira aksijalno mišićje, mikroskopskim pregledom histoloških preparata unutar mišićnih vlakana uočavaju se plazmodiji nametnika. U završnoj fazi ti će plazmodiji bit ispunjeni sporama. Sazrijevanje spora dovest će do povećanja plazmodija i oblikovanja pseudociste. Ovo povećanje plazmodija uzrokovat će povećani pritisak na susjedna mišićna vlakna i kompresivnu mišićnu atrofiju (HUSKANović, 2021.). Nadalje, uslijed oslobađanja spora u okolno tkivo doći će do daljnjeg oštećenja i likvefakcijske nekroze mišićnih vlakana (GJURČEVIĆ i sur., 2023.; SUHAIMI i sur., 2023.). U oštećenom tkivu dolazi i do infiltracije upalnim stanicama, i to makrofagima, limfocitima, plazma stanicama i ponekim neutrofilom (DYKOVÁ i sur., 2002.; CAFFARA, 2009.; HUSKANović, 2021.; GJURČEVIĆ i sur., 2023.), a na periferiji se mogu uočiti i krvarenja (HUSKANović, 2021.; GJURČEVIĆ i sur., 2023.). Prema CAFFARA i sur. (2009.) iz plazmodija oslobođene spore mogu okružiti epiteloidne stanice uslijed čega dolazi do formiranja granuloma. U nekim od granuloma prisutna je i centralna nekroza (CAFFARA i sur., 2009.). Osim opisanih granuloma, prema SUHAIMI i sur. (2023.) oslobođene spore može okružiti i izražena vezivno-tkivna demarkacija.

2.2.3. Morfološke karakteristike i morfometrijske vrijednosti

Spore su elipsoidne (DYKOVÁ i sur., 2002.; CAFFARA i sur., 2009.; WANG i sur., 2019.; HUSKANOVIĆ, 2021.; GJURČEVIĆ i sur., 2023.; HEPPS KEENEY i sur., 2023.; SUHAIMI i sur., 2023.), uniformne (DYKOVÁ i sur., 2002.; HUSKANOVIĆ, 2021.; HEPPS KEENEY i sur., 2023.) ili pleomorfne (GJURČEVIĆ i sur., 2023.; SUHAIMI i sur., 2023.), bez sluzne ovojnice (DYKOVÁ i sur., 2002.; HUSKANOVIĆ, 2021.; GJURČEVIĆ i sur., 2023.) i sa slabo izraženom suturalnom linijom (DYKOVÁ i sur., 2002.; CAFFARA i sur., 2009.; HUSKANOVIĆ, 2021.; SUHAIMI i sur., 2023.). Prema DYKOVÁ i sur. (2002.) veličina spora izdvojenih iz aksijalnog mišićja srebrnog karasa iznosi 11,8 (11,2 – 12,4) x 7,6 (7,2 – 8,4) x 5,2 μm . Slične morfometrijske vrijednosti spora izdvojenih iz aksijalnog mišićja srebrnog karasa navode i drugi autori (HUSKANOVIĆ, 2021.; GJURČEVIĆ i sur., 2023.; SUHAIMI i sur., 2023.). Morfometrijske vrijednosti spora iz žučnog mjehura (WANG i sur., 2019.) i aksijalnog mišićja zlatnog karasa (HEPPS KEENEY i sur., 2023.) u skladu su s prije navedenim podacima. Nasuprot tomu, prema CAFFARA i sur. (2009.), spore izdvojene iz aksijalnog mišićja zlatnog karasa nešto su manje. Polarne kapsule su simetrične i kruškolikog oblika (DYKOVÁ i sur., 2002.; CAFFARA i sur., 2009.; WANG i sur., 2019.; HUSKANOVIĆ, 2021.; HEPPS KEENEY i sur., 2023.; SUHAIMI i sur., 2023.), a podužna os kapsule paralelna je s podužnom osi spore (HUSKANOVIĆ, 2021.; GJURČEVIĆ i sur., 2023.; HEPPS KEENEY i sur., 2023.). Veličina polarnih kapsula iznosi 4,2 (4,0 – 4,4) x 2,5 (2,0 – 2,8), a udaljenost između vrhova polarnih kapsula iznosi od 2,4 do 2,5 μm (DYKOVÁ i sur., 2002.). I drugi autori u svojim istraživanjima navode slične vrijednosti (DYKOVÁ i sur., 2002.; WANG i sur., 2019.; HUSKANOVIĆ, 2021.; GJURČEVIĆ i sur., 2023.; HEPPS KEENEY i sur., 2023.; SUHAIMI i sur., 2023.). Nasuprot tomu, prema CAFFARA i sur. (2009.), veličina polarnih kapsula i udaljenost između vrhova polarnih kapsula nešto je manja. Polarni filamenti namotani su unutar polarne kapsule u četiri (DYKOVÁ i sur., 2002.; HUSKANOVIĆ, 2021.; GJURČEVIĆ i sur., 2023.) ili četiri do pet zavoja (CAFFARA i sur., 2009.; WANG i sur. 2019.; HEPPS KEENEY i sur., 2023.; SUHAIMI i sur., 2023.). Morfometrijske vrijednosti spora *M. lentisuturalis* izdvojenih iz srebrnog i zlatnog karasa prikazane su u Tablici 2 i Tablici 3.

Tablica 2. Morfometrijske vrijednosti spora *Myxobolus lentisuturalis* izdvojenih iz aksijalnog mišićja srebrnog karasa

	DYKOVÁ i sur. (2002.)	HUSKANOVIC (2021.)	GJURČEVIĆ i sur. (2023.)	SUHAIMI i sur. (2023.)
Podrijetlo	Kina	Hrvatska	Hrvatska	Mađarska
Dužina	11,8 (11,2 – 12,4)	11,96 (11,28 – 12,46)	12,0 (11,3 – 12,5)	11,8 (10 – 13,3)
Širina	7,6 (7,2 – 8,4)	7,84 (7,43 – 8,34)	7,8 (7,4 – 8,3)	7,6 (6,6 – 8,6)
Debljina	5,2	5,2 (5,03 – 5,35)	5,2 (5,0 – 5,4)	5,0 (4,1 – 5,6)
Dužina polarne kapsule	4,2 (4,0 – 4,4)	4,22 (4,01 – 4,54)	4,2 (4,0 – 4,5)	4,3 (3,3 – 5,1)
Širina polarne kapsule	2,5 (2,0 – 2,8)	2,45 (2,20 – 2,80)	2,5 (2,2 – 2,8)	2,7 (1,7 – 3,2)
Udaljenost između vrhova polarnih kapsula	2,4 – 2,8	2,53 (2,23 – 2,77)	2,5 (2,2 – 2,8)	3,0 (1,7 – 3,8)
Broj zavoja	4	4	4	4-5

Tablica 3. Morfometrijske vrijednosti spora *Myxobolus lentisuturalis* izdvojenih iz aksijalnog mišićja i žučnog mjehura zlatnog karasa

	CAFFARA i sur. (2009.)	WANG i sur. (2019.)	HEPPS KEENEY i sur. (2023.)
Lokacija	Aksijalno mišićje	Žučni mjehur	Aksijalno mišićje
Podrijetlo	Italija	Kina	SAD
Dužina	10,5 (9,0 – 11,0)	11,9 (10,4 – 12,9)	11,4 (10,4 – 12,5)
Širina	6,6 (6,0 – 7,0)	7,3 (6,4 – 7,9)	7,1 (6,4 – 8)
Debljina	3,9 (3,0 – 5,0)	–	4,7 (3,9 – 5,0)
Dužina polarne kapsule	3,7 (3,0 – 4,5)	4,1 (3,4 – 5,0)	4,0 (3,5 – 4,5)
Širina polarne kapsule	2,2 (2,0 – 3,0)	2,4 (1,8 – 2,8)	2,6 (2,2 – 3,0)
Udaljenost između vrhova polarnih kapsula	1,5 – 2	–	–
Broj zavoja	4 – 5	4 – 5	4 – 5

2.3. Zlatni karas (*Carassius auratus auratus*)

Zlatni karas (Slika 1) je slatkovodna riba iz roda *Carassius*, porodica Cyprinidae (Tablica 4). Podrijetlom je iz Kine. Osim u Kini, obitava i u otvorenim vodama Japana, Koreje, Vijetnama i Tajvana (BOGUT i PAVLIČEVIĆ, 2006.). Kao akvarijska riba, danas je proširen po cijelom svijetu (HEPPS KEENEY, 2023.). U Japan je uvezen u 16. stoljeću. U Europu tj. Portugal uvezen je 1611. godine (KOTTELAT i FREYHOT, 2007.). U našim krajevima se drži u kućnim akvarijima i vrtnim bazenima (BOGUT i PAVLIČEVIĆ, 2006.). U Italiji se tradicionalno uzgaja u ribnjacima (CAFFARA i sur., 2009.).



Slika 1. Zlatni karas (*Carassius auratus auratus*) u akvariju

Tablica 4. Sistematski položaj zlatnog karasa (*Carassius auratus auratus*) prema RUGGIERO i sur. (2015.) i ČALETA i sur. (2019.)

Koljeno:	Chordata
Razred:	Teleostei
Red:	Cypriniformes
Porodica:	Cyprinidae Rafinesque, 1815
Rod:	<i>Carassius</i> Jarocki, 1882
Vrsta:	<i>Carassius auratus auratus</i> (Linnaeus, 1758)

Osim zlatnog karasa, unutar roda *Carassius* razlikujemo još karasa (*Carassius carassius*) i srebrnog karasa (*Carassius auratus gibelio*). Pripadnike ovog roda odlikuje visoko i latero-lateralno spljošteno tijelo. Svi pripadnici ovog roda imaju relativno malu glavu, bez brkova (BOGUT i PAVLIČEVIĆ, 2006.). Za razliku od karasa i srebrnog karasa, zlatni karas ima zlatnosmeđu do brončanu boja tijela. Hrani se detritusom, planktonom, beskralješnjacima dna te biljnim materijalom. Spolno sazrijeva u dobi od jedne do dvije godine. Mrijesti se pri višim temperaturama vode, u lipnju i srpnju. Za mriješćenje mu pogoduje temperatura vode od 15 do 20 °C. Ikra je fitofilna i ženka ju polaže u gustu vegetaciju (KOTTELAT i FREYHOT, 2007.). Držan u akvariju, može živjeti i do dvadeset godina (KOTTELAT i FREYHOT, 2007.).

3. MATERIJAL I METODE

Kao materijal u diplomskom radu korištene su fotografije izdvojenih spora *Myxobolus* sp. i pohranjeni histološki preparati tkiva i organa od ukupno šest zlatnih karasa držanih u akvariju, a nabavljenih u trgovini za kućne ljubimce u Zagrebu. Na pretragu su ih u Laboratorij za bolesti riba Zavoda za biologiju i patologiju riba i pčela tijekom 2020. godine dostavili privatni vlasnici. Tijekom neeksperimentalne kliničke veterinarske prakse u Laboratoriju, u svih šest dostavljenih primjeraka, na leđima i bokovima između glave i leđne peraje, uočene su multinodularne lezije koje izrastaju iz aksijalnog mišićja te ponekad ulceriraju (Slika 2).



Slika 2. Zlatni karas (*Carassius auratus auratus*) s multinodularnim lezijama na leđima i boku

3.1. Porijeklo uzoraka

Epidemiološkim istraživanjem utvrđeno je da je svih šest zlatnih karasa porijeklom iz Italije. Sav prikupljeni materijal arhiviran je u Laboratoriju za bolesti riba. Za istraživanje je ishođena Odluka Fakultetskog vijeća o etičkoj prihvatljivosti (Klasa: 640-01/24-02/03; Ur. broj: 251-61-01/139-24-51).

3.2. Determinacija vrste

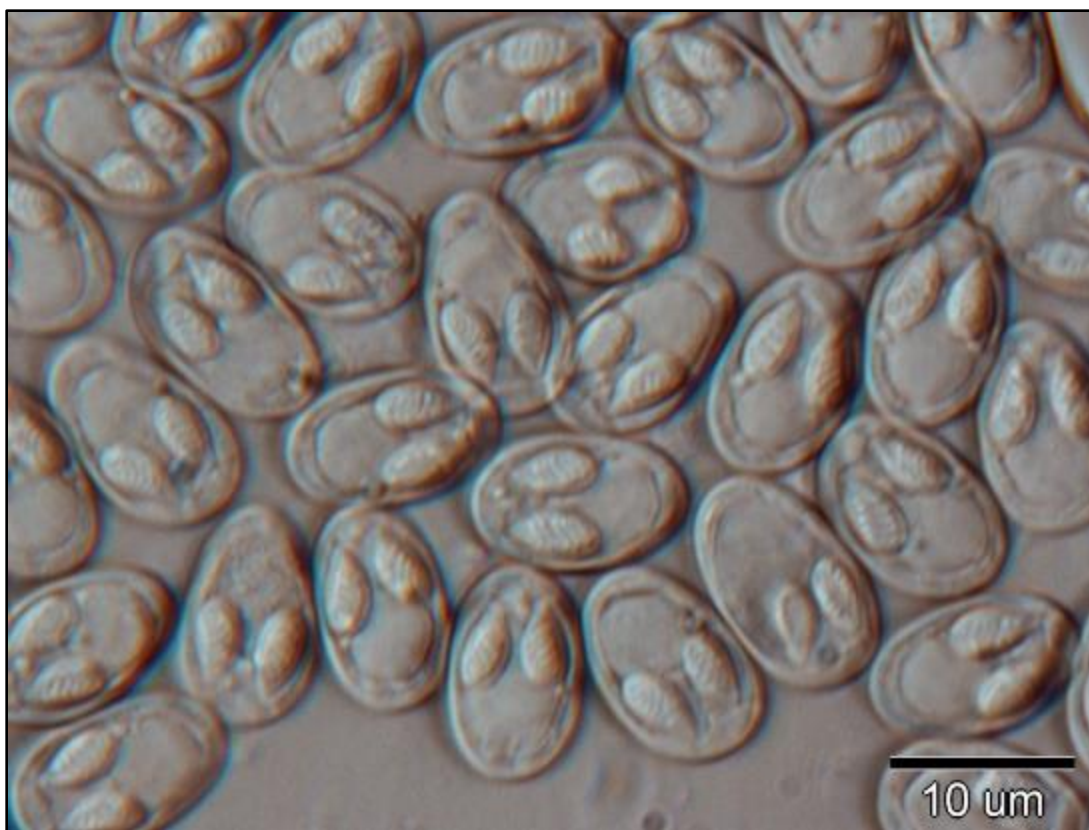
Za determinaciju vrste tj. morfološko istraživanje, od aksijanog mišićja dostavljenih primjeraka pripremljeni su svježi preparati. Pripremljeni preparati promatrani su optičkim mikroskopom Olympus BX41 pod povećanjem od 2000 puta. Uočene spore *Myxobolus* sp. potom su fotografirane pomoću digitalne kamere Olympus DP23. Za mjerenje fotografiranih spora korišten je softver cellSens Entry. Prema uputama LOM i ARTHUR (1989.) te LOM i DYKOVÁ (1992.), morfološke karakteristike i morfometrijske vrijednosti fotografiranih spora korištene su za determinaciju vrste. Morfometrijske vrijednosti u diplomskom radu prikazane su kao: srednja vrijednost (granične vrijednosti) u μm .

3.3. Histološko istraživanje

U svrhu histološke pretrage, uzorci tkiva i organa invadiranih riba fiksirani su u 10%-tnom puferiranom formalinu, uklopljeni u parafin i potom izrezani na 5 μm debele rezove. Dobiveni rezovi bojani su hematoksilin-eozinom (HE) i periodičnom kiselinom Schiff (PAS). Tako obojani histološki preparati promatrani su mikroskopom Olympus BX41 i fotografirani digitalnom kamerom Olympus DP23.

4. REZULTATI

Mikroskopskom pretragom svježih preparata aksijalnog mišićja dostavljenih primjeraka jasno se uočavaju spore *Myxobolus* sp. Vrsta je determinirana kao *Myxobolus lentisuturalis*, i to na osnovi morfoloških karakteristika i morfometrijskih vrijednosti fotografiranih spora (Slika 3) te položaja plazmodija u ribljem domaćinu tj. zlatnom karasu.



Slika 3. Spore *Myxobolus lentisuturalis* u svježem preparatu aksijalnog mišićja zlatnog karasa

4.1. Morfološke karakteristike i morfometrijske vrijednosti

Spore su pleomorfne, uglavnom elipsoidnog oblika, dužine 11,97 (11,38 – 12,57) μm , širine 7,71 (7,14 – 8,85) μm i debljine 5,34 (4,88 – 5,75) μm . Nemaju sluznu ovojnicu, a suturalna im je linija jedva vidljiva. U njihovom prednjem dijelu nalaze se po dvije, kruškolike polarne kapsule, dužine 4,75 (3,72 – 5,52) μm i širine 2,58 (2,19 – 2,93) μm . Polarne kapsule su uglavnom simetrične i

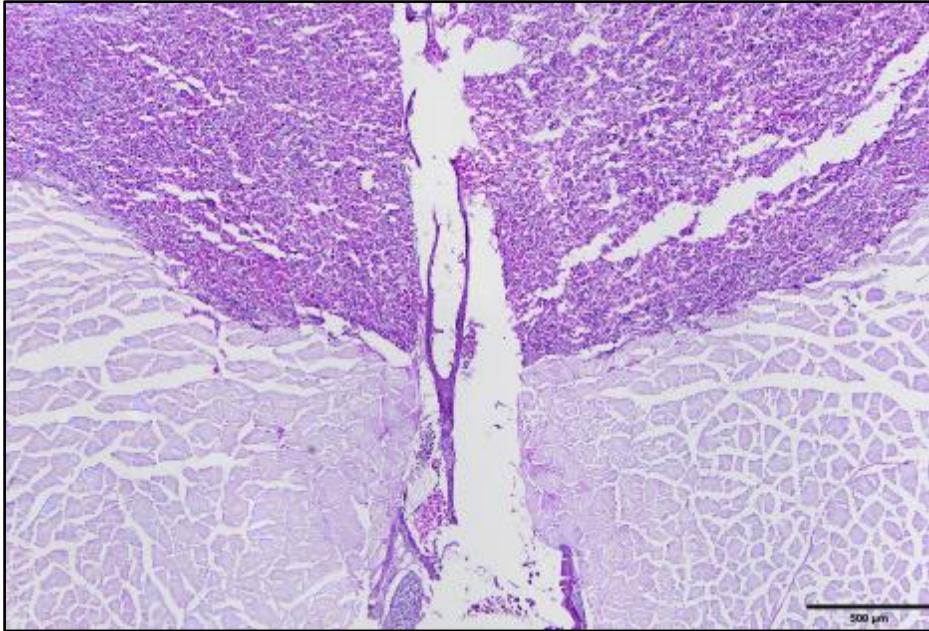
vidljivo odvojene jedna od druge. Međusobna udaljenost između vrhova polarnih kapsula iznosi 2,63 (1,92 – 3,11) μm . Unutar polarnih kapsula nalaze se polarni filamenti namotani u četiri ili pet zavoja. Podužna os kapsula paralelna je s podužnom osi spore. U stražnjem dijelu spora smještena je jasno vidljiva sporoplazma. Osnovne morfološke karakteristike i morfometrijske vrijednosti fotografiranih spora prikazane su u Tablici 5.

Tablica 5. Osnovne morfološke karakteristike i morfometrijske vrijednosti spora *Myxobolus lentisuturalis* izdvojenih iz aksijalnog mišićja zlatnog karasa

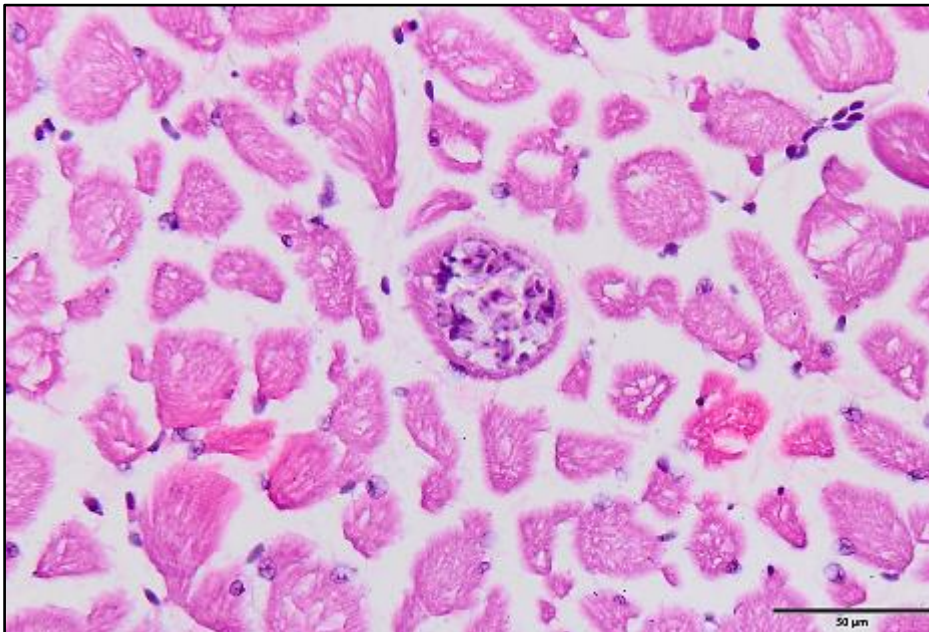
Spore	Pleomorfne, bez sluzne ovojnice; dužina 11,97 (11,38 – 12,57), širina 7,71 (7,14 – 8,85), debljina 5,34 (4,88 – 5,75)
Suturalna linija	Jedva vidljiva
Polarne kapsule	Uglavnom simetrične, kruškolikog oblika; dužina 4,75 (3,72 – 5,52), širina 2,58 (2,19 – 2,93)
Udaljenost između vrhova polarnih kapsula	2,63 (1,92 – 3,11)
Polarni filamenti	Namotani u 4 ili 5 zavoja

4.2. Histopatološki nalaz

Histološki, na serijskim rezovima tkiva i organa, u području stvorene pseudociste, jasno se uočavaju različite patološke promjene kao i brojne spore te plazmodiji nametnika *M. lentisuturalis*. Spore se nalaze u aksijalnom mišićju (epaksijalnom i hipaksijalnom dijelu), ali i koži i potkožju (Slika 4), dok su plazmodiji uvijek smješteni samo u epaksijalnom mišićju i to unutar mišićnih vlakana (Slika 5).

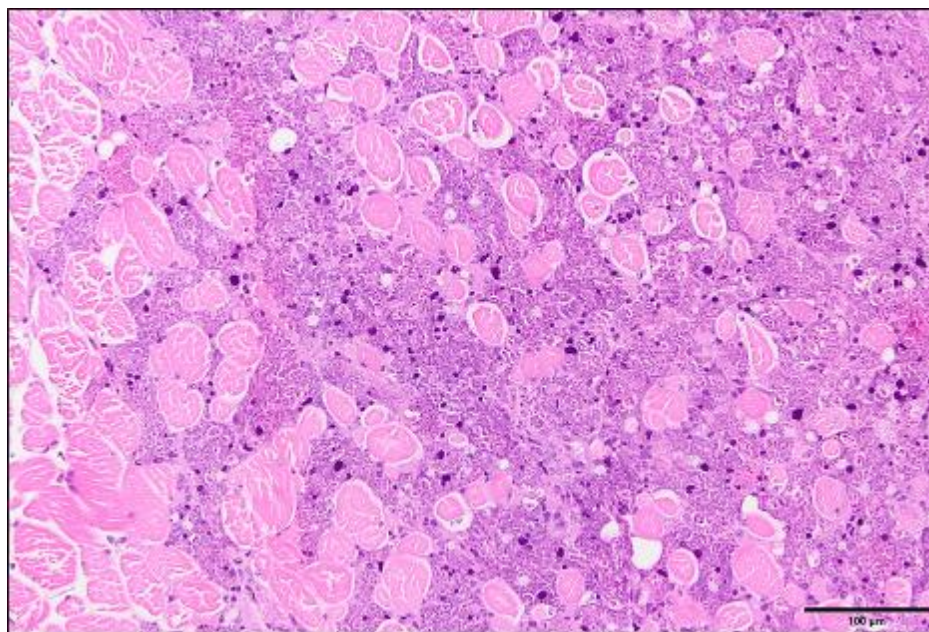


Slika 4. Histološki prikaz aksijalnog mišićja zlatnog karasa (*Carassius auratus auratus*) invadiranog nametnikom *Myxobolus lentisuturalis* (PAS). U epaksijalnom dijelu vidljive su brojne spore u različitim stadijima razvoja i potpuno razorena mišićna vlakna

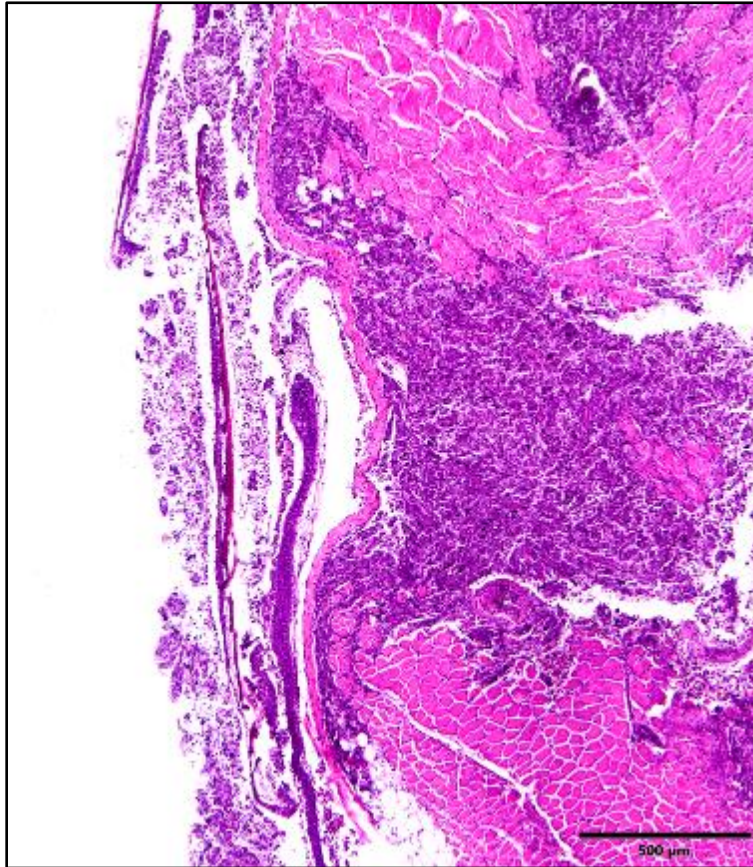


Slika 5. Histološki prikaz epaksijalnog mišićja zlatnog karasa (*Carassius auratus auratus*) invadiranog nametnikom *Myxobolus lentisuturalis* (HE). Jasno vidljiv plasmodij ispunjen sporama smješten unutar mišićnog vlakna

Posljedično invaziji nastale patološke promjene zahvaćaju aksijalno mišićje (epaksijalno i hipaksijalno) te kožu i potkožje neposredno iznad promijenjenog mišićja. U središnjem dijelu zahvaćenog područja prisutna je izražena likvefakcijska nekroza mišićnih vlakana. Tu je većina mišićnih vlakana potpuno razorena, a preostala, još djelomično intaktna, pojedinačna mišićna vlakna ili razasute manje otočiće mišićnih vlakana okružuju ostaci propalih vlakana s povećanim ili piknotičnim mišićnim jezgrama, nešto upalnih stanica, te brojne spore u različitom stadiju razvoja (Slika 6). Na periferiji zahvaćenog područja mišićna vlakna podliježu monofazičnoj segmentalnoj koagulacijskoj nekrozi na koju ukazuje prisustvo vlakana tamnije boje i većeg promjera, bez citoplazmatskih pruga i s fragmentiranom citoplazmom. Ovdje su mjestimično prisutna krvarenja, a oštećena mišićna vlakna okružuje, uz propalo tkivo i spore u različitom stadiju razvoja, i veći broj upalnih stanica, i to pretežito neutrofilni i makrofagi. Kao reakcija na ozljedu i oslobađanje velikog broja spora u okolno tkivo, promjene se javljaju i u potkožju i koži iznad zahvaćenog područja. U potkožju i dermisu uz edem i mjestimična krvarenja, dolazi i do nakupljanja manje količine neutrofila, ali i makrofaga, limfocita i plazma stanica, a u epidermisu dolazi do erozije i nekroze što u konačnici dovodi do stvaranja ulkusa (Slika 7).



Slika 6. Histološki prikaz epaksijalnog mišićja zlatnog karasa (*Carassius auratus auratus*) invadiranog nametnikom *Myxobolus lentisuturalis* (HE). Središnji dio zahvaćenog područja s izraženom likvefakcijskom nekrozom mišićnih vlakana. Treba uočiti pojedinačna mišićna vlakna koja okružuju ostaci razorenog tkiva i brojne spore u različitom stadiju razvoja



Slika 7. Histološki prikaz periferije pseudociste nametnika *Myxobolus lentisuturalis* u zlatnog karasa (*Carassius auratus auratus*) (HE). Treba uočiti oštećena mišićna vlakna epaksijalnog mišićja, edem dermisa uz nakupljanje upalnih stanica i nekrozu epidermisa. U donjem dijelu slike vidljivo je stvaranje ulkusa

5. RASPRAVA

U diplomskom radu detaljno su analizirane morfološke karakteristike i morfometrijske vrijednosti spora *Myxobolus* sp. izdvojenih iz aksijalnog mišićja zlatnih karasa nabavljenih u trgovini za kućne ljubimce, a porijeklom iz Italije. Dobiveni rezultati uspoređeni su s dosadašnjim istraživanjima drugih autora (DYKOVÁ i sur., 2002.; CAFFARA i sur., 2009.; WANG i sur., 2019.; HUSKANOVIĆ, 2021.; GJURČEVIĆ i sur., 2023.; HEPPS KEENEY i sur., 2023.; SUHAIMI i sur., 2023.). Unatoč većoj dužini polarnih kapsula i pleomorfnim sporama utvrđenim u ovom istraživanju, vrsta je determinirana kao *M. lentisuturalis*. Ovdje treba istaknuti da su podaci drugih autora o morfološkim karakteristikama i morfometrijskim vrijednostima spora *M. lentisuturalis* izdvojenih iz srebrnog i zlatnog karasa uglavnom međusobno slični (DYKOVÁ i sur., 2002.; WANG i sur., 2019.; HUSKANOVIĆ, 2021.; GJURČEVIĆ i sur., 2023.; HEPPS KEENEY i sur., 2023.; SUHAIMI i sur., 2023.), no, postoje i određene razlike. Tako su u istraživanju provedenom na zlatnim karasima u Italiji morfometrijske vrijednosti spora iz aksijalnog mišićja nešto manje (CAFFARA i sur., 2009.).

Zanimljiv je podatak da su pleomorfne spore izdvojene iz srebrnog i zlatnog karasa s obostranim uzdignućem kože u području leđa opisane još davne 1940. godine i da je vrsta nazvana *Myxobolus kubanicum* Bykhovskaya-Pavlovskaya i Bykhovski, 1940 (CHEN i MA, 1998.). Usporedimo li podatke iz literature o opisu vrste *M. kubanicum* (BYKHOVSKAYA-PAVLOVSKAYA i sur., 1962.; CHEN i MA, 1998.) s rezultatima dobivenim ovim istraživanjem i prikupljenim podacima o *M. lentisuturalis*, mogu se uočiti sličnosti u morfološkim karakteristikama i morfometrijskim vrijednostima spora ove dvije vrste. Kao sličnosti između ovih vrsta treba izdvojiti elipsoidne spore, kruškolike polarne kapsule, dužinu, širinu i debljinu spora te dužinu i širinu polarnih kapsula. Dodamo li tomu činjenicu da obje vrste parazitiraju u aksijalnom mišićju istih ribljih domaćina (srebrni i zlatni karas), može se zaključiti da su daljnja morfološka i molekularna istraživanja neophodna za pravilnu determinaciju ovih vrsta/vrste.

U ovom se istraživanju, histološki mogu uočiti brojne spore *M. lentisuturalis* u epaksijalnom i hipaksijalnom mišićju, a plazmodiji ispunjeni sporama samo u epaksijalnom mišićju, unutar mišićnih vlakana. Uslijed sazrijevanja spora dolazi do povećavanja plazmodija što dovodi do razaranja mišićnih vlakana i oblikovanja pseudociste. Zahvaćena mišićna vlakna podliježu likvefakcijskoj nekrozi, a na periferiji i monofazičnoj segmentalnoj koagulacijskoj

nekrozi. Likvefakcijsku nekrozu mišićnih vlakana kao posljedicu invazije *M. lentisuturalis* opisuju i drugi autori (GJURČEVIĆ i sur., 2023.; SUHAIMI i sur., 2023.). U zahvaćenom području, jezgre mišićnih vlakana su piknotične. Takve piknotične jezgre propalih mišićnih vlakana također opisuju CAFFARA i sur. (2009.). Nadalje, uočeno oštećenje mišićnih vlakna dovodi do nakupljanja upalnih stanica, što je u skladu s rezultatima istraživanja drugih autora (DYKOVÁ i sur., 2002.; CAFFARA i sur., 2009.; HUSKANović, 2021.; GJURČEVIĆ i sur., 2023.; SUHAIMI i sur., 2023.). Kao posljedica primarno nastalog oštećenja aksijalnog mišićja, pri invaziji *M. lentisuturalis* dolazi i do oštećenja kože te do infiltracije kože upalnim stanicama. To su utvrdili i CAFFARA i sur. (2009.), GJURČEVIĆ i sur. (2023.) te HEPPS KEENEY i sur. (2023.). U koži nastaje erozija epidermisa, a kasnije dolazi i do stvaranja ulkusa. Nastanak ulkusa također opisuju HUSKANović (2021.), GJURČEVIĆ i sur. (2023.) te HEPPS KEENEY i sur. (2023.). Može se zaključiti da su utvrđene histopatološke promjene u aksijalnom mišićju i oštećenje kože ulazna vrata za sekundarne bakterijske infekcije. Zbog svega navedenog, invazija *M. lentisuturalis* može dovesti i do poremećaja u plivanju, posljedično tomu smanjenog uzimanja hrane i u konačnici do uginuća riba.

6. ZAKLJUČCI

1. Zlatni karasi nabavljeni u trgovini za kućne ljubimce, a porijeklom iz Italije, invadirani su vrstom *Myxobolus lentisuturalis*.
2. Invazija nametnikom uzrokuje značajne histopatološke promjene koje mogu dovesti do poremećaja u plivanju, slabijeg uzimanja hrane i u konačnici do uginuća ribe.
3. Utvrđena oštećenja kože predstavljaju ulazna vrata za sekundarne bakterijske infekcije koje mogu pogoršati tijek i ishod invazije.

7. LITERATURA

- BOGUT, I., J. PAVLIČEVIĆ (2006): Sistematika riba. U: Biologija riba. (Bogut, I., Ur.), Poljoprivredni fakultet, Osijek, str. 296 – 298.
- BYKHOVSKAYA-PAVLOVSKAYA, I. E., A. V. GUSEV, M. N. DUBININA, N. A. IZYUMOVA, T. S. SMIRNOVA, I. L. SOKOLOVSKAYA, G. A. SHTEIN, S. S. SHUL'MAN, V. M. EPSHTEIN, L. F. NAGIBINA, E. V. RAIKOVA, Y. A. STRELKOV (1962.): Opredelitely Parazitov Presnovodnykh Rby SSSR. Izdatel'stvo Akademii Nauk SSSR, Moscow – Leningrad, str. 106 – 107.
- CAFFARA, M., E. RAIMONDI, D. FLORIO, F. MARCER, F. QUAGLIO, M. L. FIORAVANTI (2009): The life cycle of *Myxobolus lentisuturalis* (Myxozoa: Myxobolidae), from goldfish (*Carassius auratus auratus*), involves a Raabeia-type actinospore. Folia Parasitol. 56, 6 – 12.
- CHEN, C., C. MA (1998): Fauna Sinica, Myxozoa, Myxosporea. Science Press, Beijing, str. 382 – 383.
- ĆALETA, M., Z. MARIČIĆ, I. BUJ, D. ZANELLA, P. MUSTAFIĆ, A. DUPLIĆ, S. HORVATIĆ (2019): A review of extant Croatian freshwater fish and lampreys – Annotated list and distribution. Croatian Journal of Fisheries 77, 137 – 233.
- DYKOVÁ, I., I. FIALA, P. NIE (2002): *Myxobolus lentisuturalis* sp. n. (Myxozoa: Myxobolidae), a new muscle-infecting species from the Prussian carp, *Carassius gibelio* from China. Folia Parasitol. 49, 253 – 258.
- ESZTERBAUER, E., S. ATKINSON, A. DIAMANT, D. MORRIS, M. EL-MATBOULI, H. HARTIKAINEN (2015): Myxozoan Life Cycles: Practical Approaches and Insights. U: Myxozoan Evolution, Ecology and Development. (Okamura, B., A. Gruhl, J. L. Bartholomew, Ur.), Springer International Publishing, Switzerland, str. 177 – 179.
- FIALA, I., P. BARTOŠOVÁ-SOJKOVÁ, C. M. WHIPPS (2015): Classification and phylogenetics of Myxozoa. U: Myxozoan Evolution, Ecology and Development. (Okamura, B., A. Gruhl, J. L. Bartholomew, Ur.), Springer International Publishing, Switzerland, str. 88 – 89.
- FIJAN, N. (2006): Bolesti prouzročene miksozoima. U: Zaštita zdravlja riba. (Bogut, I., Ur.), Poljoprivredni fakultet, Osijek, str. 234 – 247.

- GJURČEVIĆ, E., K. MATANOVIĆ, J. M. ABBATE, F. MARINO, M. A. FREEMAN, Á. KRISTMUNDSSON (2023): Histopathology of *Myxobolus lentisuturalis* (Myxosporea: Myxobolidae) in farmed and wild gibel carp (*Carassius auratus gibelio*) from Croatia. Abstract book of the 21st EAFP International Conference on Diseases of Fish and Shellfish, 11.-14. rujna, Aberdeen, str. 159.
- HEEPS KEENEY, C. M., T. B. WALTZEK, P. H. DE OLIVEIRA VIADANNA, S. FRASCA JR., E. REINHARDT, J. LOVY, G. A. LEWBART (2023): *Myxobolus lentisuturalis* infection in a farmed population of goldfish *Carassius auratus* from the USA. Dis. Aquat. Org. 154, 7 – 14.
- HUSKANOVIC, L. (2021): Utjecaj nametnika roda *Myxobolus* na zdravstveno stanje srebrnog karasa (*Carassius gibelio* Bloch, 1782) u otvorenim vodama. Diplomski rad, Sveučilište u Zagrebu, Veterinarski fakultet, Zagreb, Hrvatska.
- JONES, S. R. M., J. J. BARTHOLOMEW, J. Y. ZHANG (2015): Mitigating Myxozoan Disease Impacts on Wild Fish Populations. U: Myxozoan Evolution, Ecology and Development. (Okamura, B., A. Gruhl, J. L. Bartholomew, Ur.), Springer International Publishing, Switzerland, str. 397 – 414.
- KOTTELAT, M., J. FREYHOF (2007): Handbook of European freshwater fishes. Kottelat, Cornol, Switzerland and Freyhof, Berlin, str. 78 – 296.
- LOM, J., I. DYKOVÁ (1992): Protozoan parasites of fishes: Developments in aquaculture and fisheries science, Vol. 26. Elsevier, Amsterdam, str. 159 – 227.
- LOM, J., J. R. ARTHUR (1989): A guideline for the preparation of species description in Myxosporea. J. Fish Dis. 12, 151 – 156.
- RUGGIERO, M. A., D. P. GORDON, T. M. ORRELL, N. BAILLY, T. BOURGOIN, R. C. BRUSCA, T. CAVALIER-SMITH, M. D. GUIRY, P. M. KIRK (2015): A Higher Level Classification of All Living Organisms. PLoS ONE 10: e0119248.
<https://pmc.ncbi.nlm.nih.gov/articles/PMC4418965/pdf/pone.0119248.pdf> (19.11.2024.)
- SUHAIMI, N. S., G. COLUNGA-RAMÍREZ, B. SELLYEI, G. CECH, K. MOLNÁR, C. SZÉKELY (2023): The first detection of *Myxobolus lentisuturalis* Dyková, Fiala et Nie, 2002, a highly pathogenic muscle-infecting parasite of gibel carp (*Carassius auratus gibelio* Berg, 1932) in Hungary. J. Fish. Dis. 46, 1367 – 1376.
- WANG, M., Y. ZHAO, C. YANG (2019): The impacts of geographic and host species isolation on population divergence of *Myxobolus lentisuturalis*. Parasitol. Res. 118, 1061 – 1066.

8. SAŽETAK

Myxobolus sp. u akvariju držanog zlatnog karasa (*Carassius auratus auratus*)

Ariana Mikulić

U ovom istraživanju utvrđene su morfološke karakteristike i morfometrijske vrijednosti spora *Myxobolus* sp. izdvojenih iz zlatnih karasa držanih u akvariju, a porijeklom iz Italije. Nadalje, opisane su i histopatološke promjene u aksijalnom mišićju invadirane ribe. Na osnovi mikroskopske pretrage svježih preparata aksijalnog mišićja i položaja plazmodija unutar mišićnih vlakana, vrsta je determinirana kao *Myxobolus lentisuturalis*. U području stvorene pseudociste jasno se uočavaju različite patološke promjene. U središnjem dijelu zahvaćenog područja prisutna je izražena likvefakcijska nekroza mišićnih vlakana dok na periferiji zahvaćenog područja mišićna vlakna podliježu monofazičnoj segmentalnoj koagulacijskoj nekrozi. Kao reakcija na ozljedu i oslobađanje velikog broja spora u okolno tkivo, promjene se javljaju i u potkožju i koži iznad zahvaćenog područja što u konačnici dovodi do stvaranja ulkusa. Invazija nametnikom uzrokuje značajne histopatološke promjene koje mogu dovesti do poremećaja u plivanju i predstavljaju ulazna vrata za sekundarne bakterijske infekcije.

Ključne riječi: zlatni karas, *Carassius auratus auratus*, *Myxobolus lentisuturalis*, histopatološke promjene

9. SUMMARY

***Myxobolus* sp. in Goldfish (*Carassius auratus auratus*) held in Aquarium**

Ariana Mikulić

In this study, the morphological characteristics and morphometric values of the *Myxobolus* sp. spores isolated from goldfish held in aquarium originating from Italy were determined. Furthermore, histopathological changes in the axial musculature of infected fish were analysed. Based on microscopic examination of squash preparations of the axial muscles and the position of the plasmodia intracellularly within muscle cells, the species was identified as *Myxobolus lentisuturalis*. In the area where the pseudocyst was formed, different pathological changes were clearly visible. In the central part of the affected area, there was pronounced liquefactive necrosis of muscle fibres, while in the peripheral part, muscle fibres undergo monophasic segmental coagulation necrosis. As a reaction to injury and the release of a large number of spores into the surrounding tissue, changes also occur in the subcutis and skin above the affected area, ultimately leading to ulcer formation. The parasite infection causes significant histopathological changes that could lead to abnormal swimming behaviour and serve as a portal of entry for secondary bacterial infections.

Key words: goldfish, *Carassius auratus auratus*, *Myxobolus lentisuturalis*, histopathological changes

10. ŽIVOTOPIS

Rođena sam 16. svibnja 1998. godine u Koprivnici. Odrasla sam u Legradu, mjestu dvadesetak kilometara udaljenom od Koprivnice. 2005. godine upisujem Osnovnu školu Legrad te je završavam s odličnim uspjehom 2013. godine. Iste godine upisujem Gimnaziju „Fran Galović“ u Koprivnici, smjer opća gimnazija koju također završavam s odličnim uspjehom. Veterinarski fakultet upisujem u akademskoj godini 2017./2018. Na petoj godini studija odabrala sam smjer „Higijena i tehnologija animalnih namirnica i veterinarsko javno zdravstvo“. U akademskoj godini 2021./2022. te 2022./2023 demonstrirala sam na Zavodu za biologiju i patologiju riba i pčela. Također, 2022. i 2023. godine sudjelovala sam u organizaciji te bila volonter na manifestaciji „Noć muzeja“ na Veterinarskom fakultetu u sklopu Zavoda za biologiju i patologiju riba i pčela. 2024. godine sudjelovala sam u izradi i prezentaciji postera „Fish Mycobacteriosis: Bridging the Gap Between Aquarium Fish Health and Human Health“ na trećem međunarodnom znanstveno-stručnom skupu o gmazovima i egzotičnim životinjama „REPTILIA“. Stručnu praksu odradila sam u Veterinarskoj ambulanti „Nera“ u Zagrebu gdje sam i kasnije volontirala.