

# Uzroci i liječenje krvarenja u prednju očnu sobicu; retrospektivna studija

---

**Vlakančić, Leda**

**Master's thesis / Diplomski rad**

**2025**

*Degree Grantor / Ustanova koja je dodijelila akademski / stručni stupanj:* **University of Zagreb, Faculty of Veterinary Medicine / Sveučilište u Zagrebu, Veterinarski fakultet**

*Permanent link / Trajna poveznica:* <https://um.nsk.hr/um:nbn:hr:178:932182>

*Rights / Prava:* [In copyright](#) / [Zaštićeno autorskim pravom.](#)

*Download date / Datum preuzimanja:* **2025-03-14**



*Repository / Repozitorij:*

[Repository of Faculty of Veterinary Medicine -  
Repository of PHD, master's thesis](#)



SVEUČILIŠTE U ZAGREBU  
VETERINARSKI FAKULTET

SVEUČILIŠNI INTEGRIRANI PRIJEDIPLOMSKI I DIPLOMSKI STUDIJ  
*VETERINARSKA MEDICINA*

DIPLOMSKI RAD

Leda Vlakančić

**Uzroci i liječenje krvarenja u prednju očnu sobicu; retrospektivna studija**

Zagreb, 2024.

Ime i prezime studenta: Leda Vlakančić

Ovaj rad izrađen je na Klinici za unutarnje bolesti i Klinici za kirurgiju, ortopediju i oftalmologiju Veterinarskog fakulteta Sveučilišta u Zagrebu

Predstojnik: prof. dr. sc. Dražen Vnuk, Klinika za kirurgiju, ortopediju i oftalmologiju Veterinarskog fakulteta Sveučilišta u Zagrebu

Predstojnica: izv. prof. dr. sc. Iva Šmit, Klinika za unutarnje bolesti Veterinarskog fakulteta Sveučilišta u Zagrebu

Mentorica: izv. prof. dr. sc. Martina Crnogaj

Komentorica: dr. sc. Valentina Plichta

Članovi povjerenstva za obranu diplomskog rada:

1. Prof. dr. sc. Boris Pirkić
2. Izv. prof. dr. sc. Jelena Gotić
3. Dr. sc. Valentina Plichta
4. Izv. prof. dr. sc. Martina Crnogaj (zamjena)

Rad sadržava 46 stranica, 15 slika, 5 tablica, 32 literaturna navoda .

## **Zahvala**

*Prije svega želim izraziti iskrenu zahvalnost svojim mentoricama izv. prof. dr. sc. Martini Crnogaj i dr. sc. Valentini Plichti na beskrajnom strpljenju, stručnom vodstvu i nesebičnoj podršci tijekom izrade ovog diplomskog rada. Vaša predanost, znanje i savjeti bili su od neprocjenjive važnosti u svakom koraku ovog procesa.*

*Veliko hvala doktorici Plichti na danoj prilici, vremenu provedenom u mentorstvu i stečenom znanju.*

*Hvala cijelom osoblju Klinike za kirurgiju, ortopediju i oftalmologiju Veterinarskog fakulteta Sveučilišta u Zagrebu na svim odgovorima na moja beskrajna pitanja.*

*Doktoru Ivanu Vlaheku zahvaljujem na tumačenju nedoumica oko statističke obrade podataka.*

*Hvala Teni i Tvrtku na bodrenju i podršci kroz čitav studentski period. Radi vas je sve bilo ljepše.*

*Najdublje zahvale upućujem svojoj obitelji, osobito tati, koji je bezuvjetno vjerovao u mene kad mi je najviše trebalo. Tata Hvala.*

*Za kraj, hvala Dadi na smirenosti i ljubavi bez čega danas ne bih bila ovdje.*

*Ledolina*

## **Popis kratica**

BOB – barijera krv – oko (engl. *blood-ocular barrier*)

BAB – barijera krv – očna vodica (engl. *blood-aqueous barrier*)

BRB – barijera krv – mrežnica (engl. *blood-retinal barrier*)

IOP – intraokularni tlak (engl. *intraocular pressure*)

AC – prednja očna sobica (engl. *anterior chamber*)

AH – očna vodica (engl. *aqueous humor*)

STT – Schirmerov test suznog filma (engl. *Schirmer tear test*)

PLR – odgovor zjenice na svjetlo (engl. *Pupillary Light Reflexes*)

UZV – ultrazvuk

NSAID – nestereoidni protuupalni lijekovi (engl. *nonsteroidal antiinflammatory drugs*)

UDS – uveodermatološki sindrom

LIU – uveitis uzrokovan proteinima leće (engl. *lens induced uveitis*)

PHPV – perzistentni hiperplastični primarni vitreus

PACG – glaukom zatvorenog kuta (engl. *primary angle closure glaucoma*)

POAG – glaukom otvorenog kuta (engl. *primary open angle glaucoma*)

## Popis slika

Slika 1. Anatomija oka.....	11
Slika 2. A Povratni tonometar iCare 2. B Aplanacijski tonometar (Reichert) .....	12
Slika 3. Pregled procjepnom svjetiljkom .....	14
Slika 4. Postupak direktne oftalmoskopije.....	15
Slika 5 Prikaz američke akite sa uveodermatološkim sindromom .....	19
Slika 6. Prikaz psa sa melanomom šarenice .....	21
Slika 7. Prikaz mačke sa obostranim krvarenjem u prednju očnu sobicu posljedično sistemske hipertenziji .....	23
Slika 8. Krvarenje u prednju očnu sobicu psa kod glaukoma.....	25
Slika 9. Prikaz traumatske ozljede oka uslijed udarca automobilom.....	26
Slika 10. Grafički prikaz broja zaprimljenih pasa (stupci označeni plavom bojom) i mačaka (stupci označeni rozom bojom) podijeljenih u dvije dobne kategorije.....	31
Slika 11. Grafički prikaz zastupljenosti pasmina pasa sa hifemom.....	32
Slika 12. Grafički prikaz zastupljenosti oftalmoloških bolesti u pasa sa krvarenjem u prednju očnu sobicu .....	33
Slika 13. Grafički prikaz zastupljenosti sistemskih bolesti u mačaka i pasa sa krvarenjem u prednju očnu sobicu. ....	34
Slika 14. Grafički prikaz patologije enukleiranih oka .....	34
Slika 15. Grafički prikaz etiologije krvarenja u prednju očnu sobicu kod pasa koji su oslijepili na to oko.....	35

## Popis tablica

Tablica 1. Etiologija krvarenja u prednju očnu sobicu .....	16
Tablica 2. Uzroci uveitisa .....	17
Tablica 3. Smjernice terapije kortikosteroidima .....	18
Tablica 4. Podjela limfoma .....	22
Tablica 5. Podjela hifeme s obzirom na volumen krvi u AC .....	27

## SADRŽAJ

1. UVOD.....	8
2. PREGLED DOSADAŠNJIH SPOZNAJA.....	9
2.1. Anatomija oka.....	9
2.2. Barijera krv – oko.....	11
2.3. Oftalmološki pregled i dijagnostika.....	12
2.4. Etiologija i mehanizam krvarenja u prednju očnu sobicu.....	15
2.4.1. Uveitis.....	16
2.4.2. Koagulopatije.....	20
2.4.3. Neoplazije.....	20
2.4.4. Infektivne bolesti.....	22
2.4.5. Sistemska hipertenzija.....	22
2.4.6. Urođene anomalije oka.....	23
2.4.7. Glaukom.....	24
2.4.8. Traumatska ozljeda oka.....	26
2.5. Dijagnostika i liječenje krvarenja u AC-u.....	27
3. MATERIJALI I METODE.....	29
3.1. Ustroj studije.....	29
3.2. Predmet istraživanja.....	29
3.3. Metode.....	29
3.4. Statističke metode.....	30
4. REZULTATI.....	31
4.1. Vrsta životinja s krvarenjem u prednju očnu sobicu.....	31
4.2. Prosječna dob životinja.....	31
4.3. Spol životinja.....	32
4.4. Pasmna ispitivanih životinja sa krvarenjem u prednju očnu sobicu.....	32
4.5. Uzrok krvarenja u prednju očnu sobicu.....	33
4.6. Ishodi liječenja na funkciju vida.....	34
5. RASPRAVA.....	36
6. ZAKLJUČCI.....	39
7. SAŽETAK.....	40
8. SUMMARY.....	41
9. LITERATURA.....	42
10. ŽIVOTOPIS.....	46



## 1. UVOD

Krvarenje u prednju očnu sobicu (lat. *hifema*) ozbiljan je oftalmološki problem u veterinarskoj medicini koji zahtijeva hitnu dijagnostiku i liječenje. Prednja očna sobica, koja se nalazi između rožnice i šarenice, u zdravom oku ispunjena je očnom vodicom, no u slučaju narušavanja barijere krv-oko može doći do prodora krvi i krvnih elemenata u ovu regiju. Ova barijera sastoji se od složenih struktura koje omogućuju selektivnu razmjenu tvari između krvotoka i unutarnjih dijelova oka, a njenim narušavanjem dolazi do nakupljanja krvi u prednjoj očnoj sobici, što može ozbiljno ugroziti vid i zdravlje oka.

Krvarenje u prednju očnu sobicu se može pojaviti kao posljedica različitih uzroka, uključujući traumatske ozljede, koje su često rezultat fizičkog kontakta s drugim životinjama ili udara vozila, koagulopatija, koje utječu na normalnu funkciju trombocita i proces zgrušavanja, zatim infektivne bolesti koje uzrokuju uveitis i druge upalne reakcije. Sistemske učinci kao što su hipertenzija i razne sistemske bolesti također mogu dovesti do krvarenja, kao i neke urođene anomalije oka koje povećavaju osjetljivost oka na unutarnja i vanjska oštećenja. U mnogim slučajevima, krvarenje može biti povezano s drugim oftalmološkim poremećajima poput glaukoma i uveitisa, što dodatno komplicira pristup liječenju i otežava donošenje prognoze.

Cilj ovog retrospektivnog istraživanja je utvrditi pojavnost i uzroke nastanka krvarenja u prednju očnu sobicu te ishode liječenja u pasa i mačaka zaprimljenih na Kliniku za unutarnje bolesti i Kliniku za kirurgiju, ortopediju i oftalmologiju. Ovim istraživanjem želimo dobiti bolji uvid u razumijevanje čimbenika koji dovode do krvarenja u prednju očnu sobicu, prisustvo sistemskih bolesti koje su izravnim ili neizravnim utjecajem dovele do razvoja krvarenja kao i učinkovitost i trajanje budućeg liječenja.

## 2. PREGLED DOSADAŠNJIH SPOZNAJA

### 2.1. Anatomija oka

Oko kao organ vida kod domaćih životinja a i ljudi građeno je od 3 ovojnice čije su strukture prikazane na slici 1. Prema MAGGS i sur. (2013.) vanjska očna ovojnica ili lat. *tunica fibrosa oculi* sastavljena je pretežito od kolagenih vlakana koja su kod prozirne rožnice položena paralelno dok u neprozirnoj bjeloočnici izostaje takav raspored. Fibrozna ovojnica služi u oblikovanju oka te kao zaštita delikatnijih unutarnjih struktura oka od vanjskih utjecaja. Srednja očna ovojnica ili *tunica vasculosa oculi* sastoji se od šarenice, zrakastog tijela i žilnice, a uloga joj je prehrana i opskrba hranjivim tvarima unutrašnjih dijelova oka kao i kontrola količine svjetlosnih zraka koje dopiru do mrežnice. Unutarnju očnu ovojnicu ili *tunicu nervosu oculi* sačinjava mrežnica zahvaljujući kojoj svjetlosna zraka biva pretvorena u živčani impuls koji aferentnim živčanim putevima putuje u koru velikog mozga i daje konačnu sliku (KUMAR, 2015.).

Srednja očna ovojnica, kolokvijalno poznata i kao uvea, može se podijeliti na prednju uveu koju sačinjavaju šarenica i zrakasto tijelo te stražnju uveu odnosno žilnicu. Šarenica ili iris mijenjajući veličinu zjenice kontrolira količinu svjetlosti koja ulazi u oko. To postiže dvama antagonističkim glatkim mišićima: *m. sphincter pupillae* i *m. dilatator pupillae*. Klinički šarenicu možemo podijeliti u 3 zone; aksijalnu, tamniju pupilarnu zonu; perifernu, svjetliju cilijarnu zonu i *iris collarette* – zadebljanje šarenice između pupilarne i cilijarne zone u kojoj se sfinkter i dilatator preklapaju. Histološki, gledajući anteriorno ka posteriornom šarenica je sastavljena od: prednjeg graničnog sloja - tanki sloj fibroblasta i melanocita; strome šarenice - najdeblji dio šarenice sastavljen od kolagenih vlakana, krvnih žila i živčanih vlakana. Ovdje se nalaze *m. sphincter pupillae* - kružno postavljen mišić zaslužan za miozu pod kontrolom parasimpatičkog živčanog sustava i *m. dilatator pupillae* - sloj radialno položenih glatkomišićnih vlakana inerviranih simpatičkim živčanim sustavom koji dovodi do midrijaze. Posljednji sloj šarenice je stražnji pigmentni epitel - visoko pigmentirani sloj epitelnih stanica na stražnjoj strani šarenice. Velika količina pigmenta u ovom djelu šarenice služi za apsorpciju i sprječavanje raspršivanja svjetlosti unutar oka (MAGGS i sur., 2013.).

Zrakasto (cilijarno) tijelo leži neposredno iza šarenice i dijeli se u dva dijela; anteriorni nazubljeni dio ili *pars plicata* - izgrađen od izdanaka zrakastog tijela te posteriorni ravni dio ili *pars plana*. U horizontalnom presjeku trokutastog je oblika gdje je jedan kut trokuta usmjeren prema leći i staklastom tijelu, jedan vrh prema bjeloočnici te posljednji vrh prema bazi šarenice

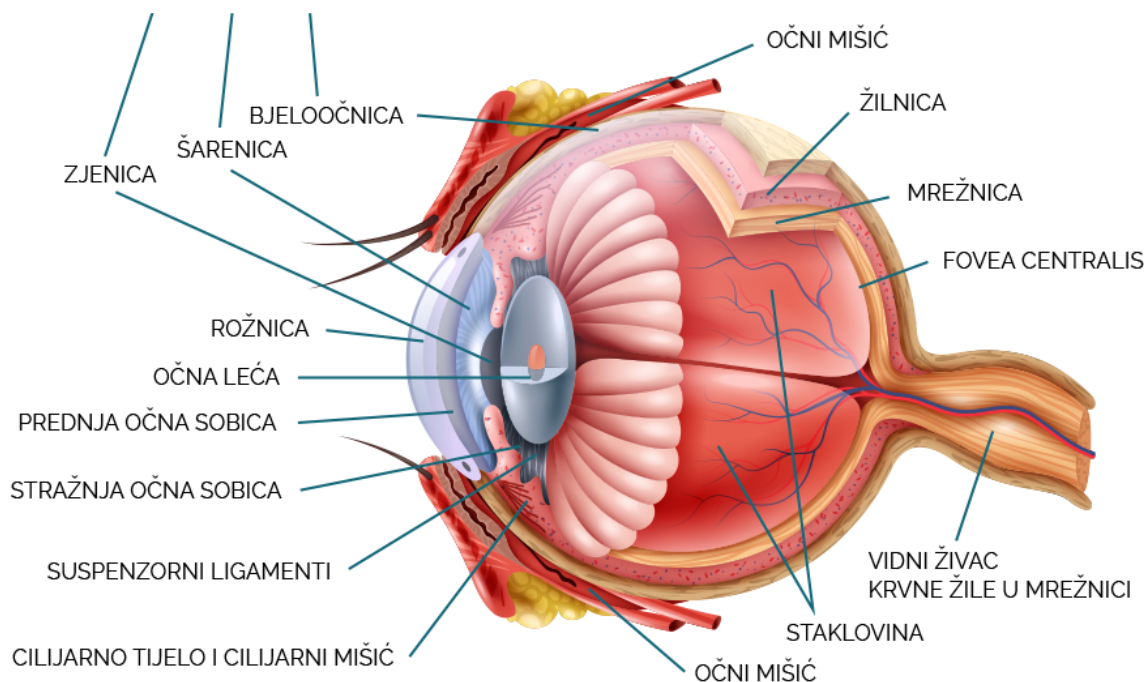
i očnom kutu (MAGGS i sur., 2013.). Prekriveno je dvoslojnim epitelom čiji je vanjski sloj pigmentiran, a unutarnji nepigmentirani sloj izdanaka zrakastog tijela koji je glavni proizvođač očne vodice. Osim izdanaka zrakastog tijela koji su svojom slobodnom stranom usmjereni prema leći, veliki dio zrakastog tijela zauzima i cilijarni mišić koji se na leću povezuje zonularnim vlaknima ili *Zinnovim zonulama* čijom kontrakcijom dolazi do mijenjanja oblika ili pozicije leće i povećanim protokom očne vodice (engl. *aqueous humor*; AH) kroz trabekularnu mrežu u očnom kutu (kut između rožnice i šarenice) (MAGGIO, 2015.).

Žilnica je tanki sloj bogat krvnim žilama koji se nalazi između bjeloočnice i mrežnice. Njena je svrha vaskularizacija vanjskih slojeva mrežnice i eliminacija otpadnih produkata iz oka (CHOLKAR i sur., 2013.). Histološki se dijeli na:

- a) *Lamina suprachoroidea* – supražilnički sloj koji sadrži vlakna vezivnog tkiva koja ju povezuju s bjeloočnicom
- b) Vaskularni sloj sa većim krvnim žilama i obiljem melanocita
- c) Vaskularni međusloj sa tapetumom u gornjoj očnoj pozadini
- d) *Choriocapillaris* – kapilare koje buše tapetum i tvore jedinstveni sloj između tapetuma i pigmentnog epitela mrežnice odnosno Bruchove membrane

Mrežnica je slojevito fotosenzitivno tkivo koje se nalazi na unutarnjoj površini oka. Ti slojevi su: pigmentni retinalni epitel (engl. *Retinal pigment epithel*); sloj fotoreceptora- štapići odgovorni za raspoznavanje svjetlosti i čunjići odgovorni za raspoznavanje boje; vanjska granična membrana; vanjski nuklearni sloj; vanjski pleksiformni sloj; unutarnji nuklearni sloj; unutarnji pleksiformni sloj; ganglijski sloj; sloj živčanih vlakana; unutarnja granična membrana (MAGGS i sur., 2013.).

Unutar navedenih struktura oka postoji šupljina koja je ispunjena očnom vodicom čija je uloga prehrana avaskularnih tkiva oka odnosno rožnice i leće, eliminacija metabolita te održavanje intraokularnog tlaka (engl. *intraocular pressure*, IOP). Ta šupljina se dijeli na prednju očnu sobicu (engl. *anterior chamber*, AC) i stražnju očnu sobicu (engl. *posterior chamber*, PC). AC je omeđena anteriorno rožnicom i posteriorno šarenicom, dok je stražnja očna sobica anteriorno omeđena stražnjom površinom šarenice, periferno zrakastim tijelom, a posteriorno lećom i staklastim tijelom. Dvije sobice komuniciraju preko zjenice. Prema MAGGS i sur. (2013.) nepigmentirani epitel izdanaka zrakastog tijela uz pomoć enzima ugljične anhidraze aktivnom sekrecijom proizvodi AH-e čijih je 98% voda. Zatim, AH napušta stražnju očnu sobicu kroz otvor zjenice te dolazi u AC-u u čijem se očnom kutu nalazi trabekularna mrežica putem koje se filtrira u skleralni venozni pleksus.



Slika 1. Anatomija oka (preuzeto sa <https://www.mojeoko.hr/savjeti-za-zdrave-oci/njega-oka/gradja-oka>)

## 2.2. Barijera krv – oko

VAZ (1979.) definira barijeru krv – oko (engl. *Blood-ocular barrier*; BOB) kao zaštitni mehanizam oka koji kontrolira prolazak tvari između krvotoka i osjetljivih struktura oka. Prema njemu BOB dijelimo na dva dijela:

1. Barijera krv – očna vodica (engl. *blood aqueous barrier*; BAB) predstavlja komunikaciju između krvi i AH-e. Primarne strukture ove barijere su šarenica i zrakasto tijelo odnosno kontakt endotelnih stanica krvnih žila šarenice i zrakastog tijela sa stanicama nepigmentiranog epitela šarenice i zrakastog tijela. Ovaj tijesni spoj kao način povezivanja dovodi do spajanja susjednih staničnih membrana bjelančevinama sa hidrofobnim središtem koje u konačnici dovode do formacije hidrofilnih kanala koji omogućuje prolaženje čestica male molekularne mase iz jedne stanice u drugu. Upravo zbog toga ovakav spoj se još i naziva propusnim tipom (engl. *"leaky type"*).

2. Barijera krv – mrežnica (engl. *blood – retinal barrier*; BRB) je podijeljena na unutarnju i vanjsku. Unutarnja BRB predstavlja tijesne spojeve nepropusnog tipa (engl. "*non-leaky type*") u endotelnim stanicama kapilara mrežnice. Vanjska BRB sastoji se od retinalnog pigmentnog epitela koji služi kao prva linija zaštite mrežnice od propusnih kapilara žilnice (*choriocapillaris*).

### 2.3. Oftalmološki pregled i dijagnostika

Kao i svaki drugi specijalistički pregled, oftalmološki pregled počinje uzimanjem iscrpne anamneze. Osobitu pažnju treba obratiti na informacije o okolini u kojoj životinja živi, ima li životinja poteškoća u snalaženju u prostoru odnosno vidu i jesu li simptomi gori tijekom noći, sumraka ili su uvijek isti, jesu li zahvaćena oba oka ili samo jedno te doima li se oko bolno ili diskolorirano, ima li u kućanstvu drugih životinja sa sličnim ili istim simptomima.

Da bi se oftalmološki pregled mogao pravilno učiniti potrebna je određena oprema: izvor žarišne svjetlosti, povećalo, direktni oftalmoskop, indirektni fundoskopske leće, trakice za Schirmerov test suznog filma (engl. *Schirmer tear test*, STT), trakice za fluorescein test, tonometar (Slika 2), midrijatik, lokalni anestetik, fiziološka tekućina, pinceta (npr. Bishop-Harmon), brisevi za mikrobiologiju i oprema za citologiju (MAGGS i sur., 2013.).



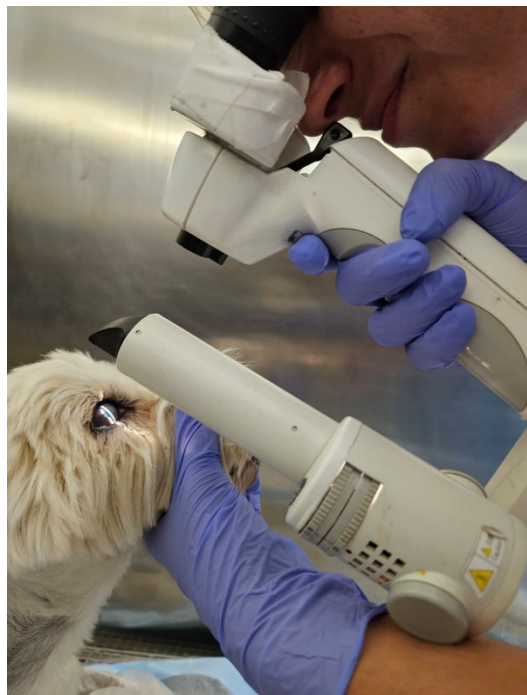Slika 2. A Povratni tonometar iCare 2. B Aplanacijski tonometar (Reichert) (izvor: arhiva Klinike za kirurgiju, ortopediju i oftalmologiju Veterinarskog fakulteta Sveučilišta u Zagrebu)

Kod pristupa pacijentu u osvijetljenoj prostoriji treba obratiti pozornost na simetriju lica, prisustvo eventualnog iscjetka ili promjene boje oka, konjunktiva ili okolne kože odnosno dlake. Zatim se pristupa laganoj palpaciji očne jabučice preko zatvorenih vjeđa sa ciljem utvrđivanja fiziološke retropulzije odnosno pomičnosti. Naposljetku treba provjeriti vidi li životinja zaista tako da joj se u vidno polje baci predmet bez mirisa koji u dodiru sa tlom neće proizvesti zvuk (najbolje klupko vaticice). Neurooftalmološki pregled ispituje senzoričke i motoričke funkcije određenih moždanih živaca, a provodi se testiranjem refleksnog puta. Moždani živci (engl. *cranial nerves*, CN) koji sudjeluju u inervaciji oka i okolnih struktura su: *n. opticus* (CN II), *n. ophthalmicus* (CN III), *n. trochlearis* (CN IV), *n. trigeminus* (CN V), *n. abducens* (CN VI) i *n. facialis* (CN VII). Prilikom neurooftalmološkog pregleda ispituje se odgovor na prijetnju, test palpebralnog refleksa, test okulocefaličnog refleksa, test odgovora zjenice na svjetlosni podražaj.

Pregled prednjeg očnog segmenta izvodi se u prostoriji sa prigušenim osvijetljenjem uz pomoć lupe sa povećanjem i Finoff-ove procjepne svjetiljke (MAGGS i sur., 2013). Inspekcija prednjeg očnog segmenta utvrđuje stanje očnih vjeđa, treće očne vjeđe, spojnice i bjeloočnice. Kod ovih struktura treba pripaziti na eventualne promjene u boji i površini, prisustvu stranih tijela ili masa, promjene u vlažnosti površine ili postojanje iscjetka. Također, valja provjeriti produkciju suznog filma stavljajući test trakice u sredinu konjunktivalne vreće donje vjeđe na 1 minutu. Normalna vrijednost STT u pasa je veća od 15 mm/min, a u mačaka 15-25 mm/min. Fluorescin testom potvrđuje se intaktnost rožnice. Nalaz fluorescina na ventralnoj stjenki nosnih otvora potvrđuje prohodnost nazolakrimalnih kanala. Mjerenje intraokularnog tlaka obavlja se nakon aplikacije lokalnog anestetika pri korištenju aplanacijskih tonometara, ali prije midrijatika. Najčešće korištena metoda mjerenja IOP-a je aplanacijska tonometrija pomoću Tono-Pen-a te su fiziološke vrijednosti IOP-a za pse 8 do 25 mmHg i 9 do 31 mmHg za mačke (MILLER i sur., 1991.).

Naposljetku se pregledaju unutarnje strukture oka, odnosno prednja očna sobica, šarenica, zjenica i leća. Stanje prednje očne sobice otkriva se na 3 načina: gledajući očnu jabučicu sa temporalne strane pacijenta, procjenom prozirnosti unutarnjih struktura oka i pomoću Purkinje-Sanson sličica dobivenih pregledom procjepnom svjetiljkom (MAGGS i sur. 2013.) koja emitira usku vertikalnu zraku svijetlosti (Slika 3). Dobivenim nizom vertikalnih sličica pregledavamo zakrivljenost rožnice, dubinu AC-e i poziciju leće. Opalesciranje (engl. "*aqueous flare*") je nalaz koji se javlja kod AC-e ispunjene proteinima ili stanicama, a prikazuje

se kao slika raspršenog svjetla ili "svjetlosne magle" u prostoru između 1. i 2. Purkinje-Sansonove sličice gdje zraka svjetlosti ne bi trebala biti vidljiva. Javlja se zbog toga što proteini i stanice u AC, dospjeli narušavanjem BOB, uzrokuju refleksiju svjetlosnih zraka. Upravo zbog toga dijagnoza prednjeg uveitisa treba biti postavljena kod nalaza opalesciranja. Pregled šarenice i zjenice obavlja se istovremeno, kao i prije i poslije aplikacije midrijatika. Pozornost treba obratiti na: promjene oblika (dizkorija) ili pozicije zjenice (korektopija); promjene u veličini i boji zjenice ili šarenice, prisustvo mase ili više od jednog otvora u šarenici. Leću se opisuje s obzirom na njenu veličinu, oblik, poziciju i neprozirnost.



Slika 3. Pregled procjepnom svjetiljkom (izvor: arhiva Klinike za kirurgiju, ortopediju i oftalmologiju Veterinarskog fakulteta Sveučilišta u Zagrebu)

Stražnji očni segment (staklasto tijelo, mrežnica, pigmentni epitel mrežnice, optički disk, tapetum, žilnica i nevidljivi dio bjeloočnice) pregledava se oftalmoskopijom. Izgled očne pozadine varira ovisno o vrsti stoga je ovo i najzahtjevniji dio oftalmološkog pregleda koji izuzev detaljnog poznavanja međuvrskih razlika zahtjeva i pravilno korištenje oftalmoskopa. Postoji indirektna oftalmoskopija pomoću fundoskopske leće i direktna oftalmoskopija (Slika 4).

Uz navedene dijelove oftalmološkog pregleda ponekad se provode i dodatne pretrage kao što su ultrazvuk oka te snimanje magnetnom rezonancom i kompjuteriziranom tomografijom.



Slika 4. Postupak direktne oftalmoskopije (izvor: arhiva Klinike za kirurgiju, ortopediju i oftalmologiju Veterinarskog fakulteta Sveučilišta u Zagrebu).

#### 2.4. Etiologija i mehanizam krvarenja u prednju očnu sobicu

Krvarenje u AC-u ili hifema nastaje uslijed narušavanja BOB i smatra se hitnim oftalmološkim stanjem. KOMÁROMY i sur. (1999.) navode da etiologija hifeme može biti raznovrsna, ali svi uzroci imaju za posljedicu slom barijere krv – očna vodica ili barijere krv – mrežnica (Tablica 1). Kao što je prije spomenuto BAB je zaštitni mehanizam komunikacije krvi sa očnom vodicom prije svega u krvnim žilama šarenice i zrakastog tijela dok BRB predstavlja kontrolno tijelo zaštite mrežnice od propusnih krvnih žila žilnice.

Prema izgledu krvi u AC-i možemo ju opisati na jedan od slijedećih načina: zgrušana ili ne, slobodna ili povezana sa fibrinom ili hipopijonom te u kojoj mjeri ispunjava volumen AC-e (TELLE i BETBEZE, 2015.).



Tablica 1. Etiologija krvarenja u prednju očnu sobicu  
(prema TELLE i BETBEZE, 2015.).

<b>UZROK</b>	<b>PRIMJER</b>
<b>Traumatska ozljeda oka</b>	Udarac automobila, napad životinje
<b>Koagulopatije</b>	Trombocitopenija, hemolitička anemija, otrovanje antikoagulansima
<b>Neoplazije</b>	Limfosarkom, melanom šarenice
<b>Infektivne bolesti</b>	Leptospiroza, erlihioza, bruceloza, FIP
<b>Sistemska hipertenzija</b>	Kronična bolest bubrega
<b>Kongenitalne anomalije</b>	"Collie" oko, perzistentna pupilarna membrana, vitreoretinalna displazija
<b>Primarne bolesti oka</b>	Uveitisi, glaukom, ablacija mrežnice

#### 2.4.1. Uveitis

Uveitis je upala srednje očne ovojnice koja nastaje kao reakcija na različite infektivne, autoimune, neoplastične, traumatske i druge uzroke (MRAZOVAC ZIMAK, 2024.). Klinički znakovi upale srednje očne ovojnice su blefarospazam, fotofobija, nizak IOP posljedično smanjenoj produkciji AH-e, edem rožnice, precipitati na endotelu rožnice, izražena episkleralna injekcija, opalesciranje AH-e, epifora, mioza koja ne reagira na upotrebu midrijatika, hipopion odnosno prisutnost gnojnog eksudata u oku, zamagljenost staklastog tijela, edem mrežnice ili ablacija, otečen ili jednoličan izgled šarenice sa prisustvom prednjih ili stražnjih priraslica. Klasifikacija uveitisa na granulomatozni i negranulomatozni uz određivanje specifičnog uzročnika pokazala se najkorisnija kliničarima zbog odabira kasnije terapije. Iako se nalaz granulomatoznog i negranulomatoznog uveitisa potvrđuje histološkom pretragom srednje očne ovojnice, kliničkim nalazom moguće je odrediti o kojem tipu se radi. Granulomatozni uveitis uzrokuju mikroorganizmi ili strana tijela a odlikuju ga precipitati rožnice, kronični tijek, priraslice između leće i šarenice te mogući posteriorni uveitis. Naprotiv, ne granulomatozni uveitis uzrokovan fizičkim, toksičnim ili alergičnim činiteljima karakterizira akutni i kratak tijek te anteriorni uveitis bez prisustva priraslica, precipitata na rožnici i čvorića na šarenici (MAGGS i sur., 2017.). Prema MAGGIO i PARRY (2010.) komplikacije kroničnog

uveitisa su: anteriorne i posteriorne sinehije, katarakta i luksacija leće, atrofija šarenice, pre-iridalne fibrovaskularne membrane, sekundarni glaukom i degeneracija mrežnice i žilnice.

Uzroci uveitisa mogu biti infektivni, neoplastični, metabolički, toksični te imunoso posredovani (Tablica 2).

Tablica 2. Uzroci uveitisa (prema MAGGS-u i sur., 2016.)

<b>TIP UVEITISA</b>	<b>UZROK</b>
<b><i>Uveitisi povezani s neoplazijama</i></b>	Limfosarkom, melanom, granulomatozni meningoencefalitis, primarni intraokularni tumori, metastazirajući tumori
<b><i>Metabolički uveitisi</i></b>	Dijabetes mellitus, sistemska hipertenzija, hiperlipidemija, koagulopatije
<b><i>Imunosno posredovani uveitisi</i></b>	Uveodermatološki sindrom (engl. <i>Vogt-Koyanagi-Harada-like syndrome</i> ), imunoso posredovana trombocitopenija i vaskulitis, katarakta (engl. <i>lens-induced uveitis</i> ) i trauma leće (fakoklastični uveitis)
<b><i>Uveitisi uzrokovani toksinima</i></b>	Lijekovi (pilocarpin, latanoprost, trimetoprim i parasimpatomimetici), radioterapija, endotoksemija, infektivni keratitis sa proizvodnjom bakterijskog toksina
<b><i>Bakterijski infektivni uveitisi</i></b>	<i>Leptospira spp.</i> , <i>Borrelia burgdoferi</i> , <i>Anaplasa platys</i> , <i>Ehrlichia canis</i> , <i>Rickettsia rickettsi</i>
<b><i>Infektivni uveitisi uzrokovani praživotinjama</i></b>	<i>Toxoplasma gondii</i> , <i>Neospora caninum</i> , <i>Leishmania spp.</i>
<b><i>Virusni infektivni uveitisi</i></b>	Virus mačje leukemije, virus mačje imunodeficijencije, virus štenećaka, virus infektivnog peritonitisa u mačaka, herpesvirus, virus bjesnoće
<b><i>Parazitarni infektivni uveitisi</i></b>	<i>Dirofilaria immitis</i> , <i>Toxocara</i> , <i>Trypanosoma spp.</i> , <i>Encephalitozoon cuniculi</i>
<b><i>Traumatski uveitisi</i></b>	Tupa trauma, penetrirajuća ozljeda, strano tijelo rožnice
<b><i>Refleksni uveitisi</i></b>	Episkleritis, ulcerativni keratitis
<b><i>Idiopatski uveitisi</i></b>	

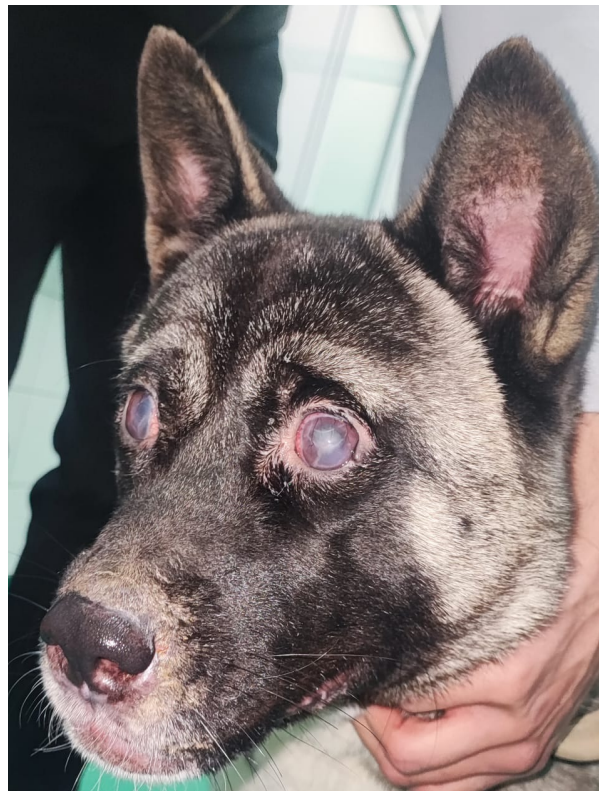
Svaka životinja sa nalazom uveitisa mora biti detaljno klinički pregledana te podvrgnuta dodatnim laboratorijskim testiranjima (kompletna krvna slika, biokemijska pretraga krvi, serološke pretrage na uzročnike endemskih bolesti). Naravno da se kod specifičnih oblika uveitisa liječenje temelji na otklanjanju primarnog oboljenja (npr. antimikotici za sistemsku mikozu, kemoterapija za limfosarkom ili antitoksini za otrovanja). U slučaju da kliničkim i laboratorijskim pregledom nisu utvrđena sistemska oboljenja, odnosno isključeni su svi mogući uzroci uveitisa, postavlja se dijagnoza idiopatskog uveitisa. Liječenje uveitisa se temelji na 3 petpostavke: smanjenje upale, prevencija komplikacija i osiguravanje analgezije. Smjernice terapije kortikosteroidima prikazane su u Tablici 3, no valja napomenuti da je kontraindicirana njihova topikalna uporaba kod ozljede rožnice.

Tablica 3. Smjernice terapije kortikosteroidima (Prilagođeno iz 6. izdanja "Slatter's fundamentals of veterinary ophthalmology").

	<b>TOPIKALNI KORTIKOSTEROID</b>	<b>SISTEMSKI KORTIKOSTEROID</b>
<i><b>Blagi uveitis</b> – blaga hiperemija spojnice, minimalni "aqueous flare", sa/bez mioze</i>	0,1 % deksametazon q6h/q12h 1 % prednizolon acetat q6h/q12h	NE
<i><b>Umjereni uveitis</b> – izražena hiperemija spojnice i "aqueous flare", nizak ili normalan IOP, sa/bez mioze</i>	0,1 % deksametazon q4h/q6h 1% prednizolon acetat q4h/q6h	Prednizon 0.25mg/kg q24h
<i><b>Jaki uveitis</b> – jaka hiperemija, izrazit "aqueous flare", hypopyon, sa/bez mioze</i>	0,1 % deksametazon q1h/q4h 1% prednizolon acetat q1h/q4h	Prednizon 1 mg/kg q24h

Budući da eksudaciju proteina iz krvnih žila tijekom upale pospješuju prostaglandini, uporaba nesteroidnih protuupalnih lijekova (engl. *nonsteroidal antiinflammatory drug*) tijekom liječenja uveitisa smanjuje količinu fibrina u očnim sobicama te samim time i formaciju priraslica (sinehija). Nadalje, aplikacijom midrijatika i cikloplegika sprječava se razvoj anteriornih i posteriornih sinehija, ali i relaksacija cilijarnog mišića čime se smanjuje bol.

Uz infektivni oblik uveitisa često se u veterinarskoj praksi susreće uveodermatološki sindrom (UDS) kao oblik autoimunosne bolesti. UDS se često javlja u akita, samojeda, sibirskih haskija, njemačkih i australijskih ovčara, a karakterizira ju imunogeno posredovano oštećenje melanocita i u konačnici gubitak vida. Iako uzrok nije u potpunosti razjašnjen ZARFOSS i sur. (2018.) smatraju da je smanjena genetska raznolikost u oboljelih jedinki predisponirajući čimbenik. Nadalje, navode da je u pasa oboljelih od UDS-a zabilježen obostrani panuveitis, raspršivanje pigmenta unutar AC, depigmentacija žilnice i ablacija mrežnice, a od dermatoloških simptoma leukoderma i leukotrihija sa crvenilom, ljuskanjem i ulceracijama kože kapaka i njuške (Slika 5). S obzirom da je imunosupresivna terapija osnovni način liječenja UDS-a, zaključuju da u pasa sa nuspojavama usred terapije kortikosteroidima alternativni put može biti oralna administracija ciklosporina.



Slika 5. Prikaz američke akite sa uveodermatološkim sindromom (izvor: arhiva Klinike za kirurgiju, ortopediju i oftalmologiju Veterinarskog fakulteta Sveučilišta u Zagrebu)

Uveitis uzrokovan proteinima leće (engl. *lens induced uveitis*, LIU) još je jedan oblik imunogeno posredovanog uveitisa kod kojeg dolazi do upale šarenice i zrakastog tijela uslijed istjecanja proteina leće u stražnju očnu sobicu. Naime, MAGGIO i PARY (2010.) su LIU podijelili na fakoklastični i fakolitični. Prema njima, ruptura kapsule leće uslijed traumatske

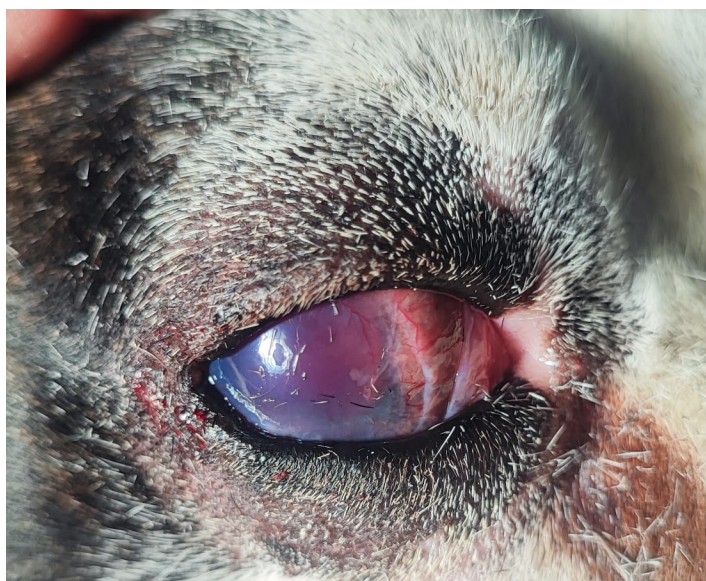ozljede oka uz narušavanje BOB-e karakteristična je za fakoklastični LIU što često ima za posljedicu glaukom zbog ireverzibilnih promjena u očnom kutu. S druge strane, fakolitični LIU obilježava intaktna kapsula leće iz koje spontano istječe manja količina proteina te se često javlja u prezrelih katarakta kod minijaturnih i toy pudli i koker španijela.

#### 2.4.2. Koagulopatije

Koagulopatije su skupni naziv za poremećaje primarne ili sekundarne hemostaze (TELLE, 2015.). Primarna hemostaza je polazno stvaranje krvnog ugruška uz pomoć trombocita, stoga razlikujemo primarne koagulopatije uslijed trombocitopenija - smanjenog broja trombocita ili trombocitopatija - poremećena funkcija trombocita (von Willebrandova bolest u dobermana). Klinički nalaz životinja sa primarnim koagulopatijama karakterizira kroničan gubitak krvi u obliku petehijalnih krvarenja po koži ili sluznicama, epistakse, hematurije, melene i hifeme. Nasuprot tome, simptomi sekundarnih koagulopatija su znakovi hipovolemičnog šoka sa krvarenjima u sve tjelesne šupljine i podljevimima po koži zbog inaktivacije faktora grušanja i sprječavanja stvaranja fibrinskog ugruška. Najčešći primjer sekundarne stečene koagulopatije u veterinarskoj medicini je otrovanje inhibitorima vitamina K (rodenticidi) (MASSA, 2002.).

#### 2.4.3. Neoplazije

Primarne intraokularne neoplazije čine samo 0,78 % bolesti očiju u pasa, odnosno 0,34 % oftalmoloških bolesti u mačaka (BANDINELLI i sur., 2020.). Neoplastične promjene melanocita oka su najčešće primarne neoplazije oka. Prema Svjetskoj zdravstvenoj organizaciji, izraz melanocitom se koristi za benigne neoplazije dok je melanom naziv za tumore malignog karaktera koji se javljaju većinom u mačaka (MOREIRA i sur., 2022.). Melanocitne neoplazije se mogu razviti iz šarenice, cilijarnog tijela ili melanocita žilnice, a u pasa su najčešći uvealni melanocitomi šarenice i zrakastog tijela karakterističnog tamnog ili crnog obojenja. Prema GRAHN i sur. (2019.) klinički znakovi uvealnih melanocitoma su uveitis, krvarenje u AC-u, formacija preiridalnih fibrovaskularnih membrana, glaukom zatvorenog kuta i eksudativna ablacija mrežnice ako je tumor zahvatio i žilnicu (Slika 6). Uvealni melanocitomi su benigni, spororastući tumori, bez metastazirajućeg potencijala, no zbog svojeg ekspanzivnog rasta često dovode do nepovratnih oštećenja struktura oka i konačno gubitka vida stoga je optimalno oboljelo oko enukleirati.



Slika 6. Prikaz psa sa melanomom šarenice (izvor: arhiva Klinike za kirurgiju, ortopediju i oftalmologiju Veterinarskog fakulteta Sveučilišta u Zagrebu).

Difuzni melanom šarenice mačaka javlja se unilateralno na prednjoj površini šarenice u mačaka srednje životne dobi kao multifokalna hiperpigmentacijska područja, zlatne do smeđe boje te promjera 1-3 mm (GRAHN i sur., 2019.). Prema MOREIRI i sur. (2022.), melanom šarenice mačaka proizlazi iz iridalne strome, a zahvaćenost zrakastog tijela ili žilnice predstavlja povećani rizik za razvojem metastaza. Također zaključuju da je za melanom šarenice specifična manja količina pigmenta, izraženi stanični pleomorfizam i velik broj mitoza dok je za melanocitome karakteristična veća količina pigmenta, epiteloidne stanice i mali broj mitoza.

Limfom je najčešće dijagnosticirana sistemska neoplazija u pasa i mačaka, stoga se često pri oftalmološkom pregledu može uočiti sekundarni intraokularni limfosarkom. Ovisno iz koje loze limfocita potječe razlikujemo B stanični limfom, najzastupljeniji fenotip u pasa i T stanični limfom koji se češće javlja u mačaka (BANDINELLI i sur., 2020.). NELSON I COUTO (2013.) uzimajući u obzir njegovu lokaciju i kliničku sliku dijele limfom na različite oblike (Tablica 4).

Tablica 4. Podjela limfoma (Prilagođeno iz 6. izdanja knjige "Small animal internal medicine", NELSON i COUTO).

Multicentrični	Generalno povećanje limfnih čvorova (limfadenopatija)
Medijastinalni	Limfadenopatija medijastinalnih limfnih čvorova zastupljena u mlađih životinja (ZANDVLIET, 2016.)
Alimentarni	Solitarna, difuzna ili multifokalna zahvaćenost gastrointestinalnog sustava koja se nerijetko javlja u mačaka
Ekstranodalni	Zahvaća pojedini organ ili tkivo (kutani, očni, limfom je

Sekundarni intraokularni limfom se prezentira bez proliferativnih lezija kakve su specifične za melanom i melanocitom, već u obliku nespecifičnih simptoma unilateralnog ili bilateralnog uveitisa, ablacije mrežnice, krvarenja u AC-u/ hypopyoon i glaukom (GRAHN i sur., 2019.).

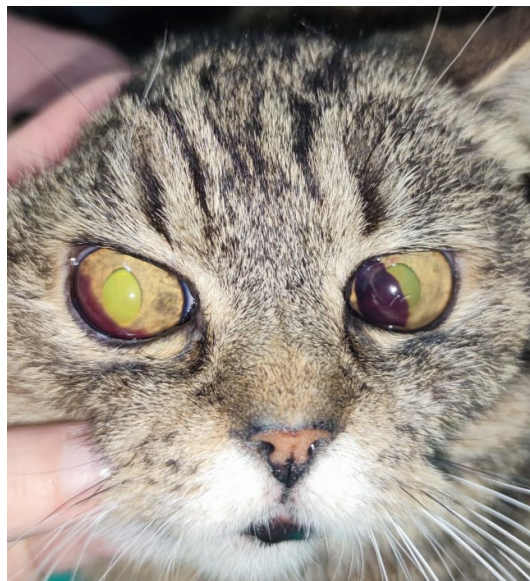#### 2.4.4. Infektivne bolesti

Krvarenje u AC-u kao posljedica infektivnih bolesti uzrokovano je uveitisom. Prema LAPPINU (2000.) najčešći uzrok infektivnih uveitisa u mačaka u SAD-u su: *Toxoplasma gondii*, virus mačje leukemije, virus mačje imunodeficijencije, virus mačjeg zaraznog peritonitisa te različite mikoze kao što su kriptokokoza, histoplazmoza, blastomikoza, kokcidiomikoza i kandidijaza. S druge strane, najčešći uzročnici infektivnog uveitisa kod pasa su *Ehrlichia canis* i *Blastomycosis dermatidis*, dok se uveitisi uzrokovani prototekozama, pjegavom groznicom Stjenjaka, *Dirofilaria immitis* javljaju sporadično (MASSA i sur., 2002.). Dijagnostika infektivnih uveitisa zasniva se na specifičnoj kliničkoj slici za pojedinu infektivnu bolest uz pozitivan nalaz seroloških testova.

#### 2.4.5. Sistemska hipertenzija

MAGGIO i sur. (2000.) sistemska hipertenziju definiraju kao kronično povišenje sistoličkog krvnog tlaka iznad 160 mmHg, a najčešće je posljedica kronične bolesti bubrega. Prema njima, klinički znakovi sistemske hipertenzije se ispoljavaju na organima sa povećanim protokom krvi kao što su oči, bubrezi, srce i mozak. Promjene na očima posljedica su kolapsa sustava autoregulacije krvnog tlaka. Naime, krvne žile mrežnice na povišeni krvni tlak

odgovaraju vazokonstrikcijom nastavno na koju se razvija hipertrofija i hiperplazija glatkog mišićja krvnih žila i konačno dovodi do njihovih degenerativnih promjena. To za posljedicu ima razvoj edema, krvarenja i ablaciju mrežnice. LEBLANC i sur. (2011.) navode da kliničke promjene na očima mačaka i pasa oboljelih od sistemske hipertenzije uključuju: krvarenje u AC-u, subretinalni edem, intraretinalna/subretinalna krvarenja, vijugavost retinalnih krvnih žila, djelomičnu ili potpunu ablaciju mrežnice uz degeneraciju (Slika 7).



Slika 7. Prikaz mačke sa obostranim krvarenjem u prednju očnu sobicu posljedično sistemske hipertenziji (izvor: arhiva Klinike za kirurgiju, ortopediju i oftalmologiju Veterinarskog fakulteta Sveučilišta u Zagrebu).

#### 2.4.6. Urođene anomalije oka

Prema SARAIVA i DELGADO (2020.) urođene anomalije oka se definiraju kao abnormalnosti oka prisutne pri rođenju, nakon otvaranja očnih kapaka ili sa 6 do 8 tjedana života. Mogu se javiti na jednom ili oba oka te pojedinačno ili u sklopu nekoliko abnormalnosti. Nadalje, mogu se podijeliti s obzirom na anatomsku lokaciju na one koje zahvaćaju adneксе oka, vanjsku očnu ovojnici, srednju očnu ovojnici ili unutarnju očnu ovojnici. Određene urođene anomalije oka mogu uzrokovati krvarenje u AC-u. Anomalija oka u kolija (engl. "*collie eye anomaly*") je neprogresivna nasljedna bolest koja se često javlja u pasmina kao što su border koli i šetlandski ovčar, a povezuje se sa mutacijom u NHEJ1 genu (MARELLI i sur., 2022.). Patogeneza bolesti uključuje defektnu diferencijaciju mezoderma fibroznih i



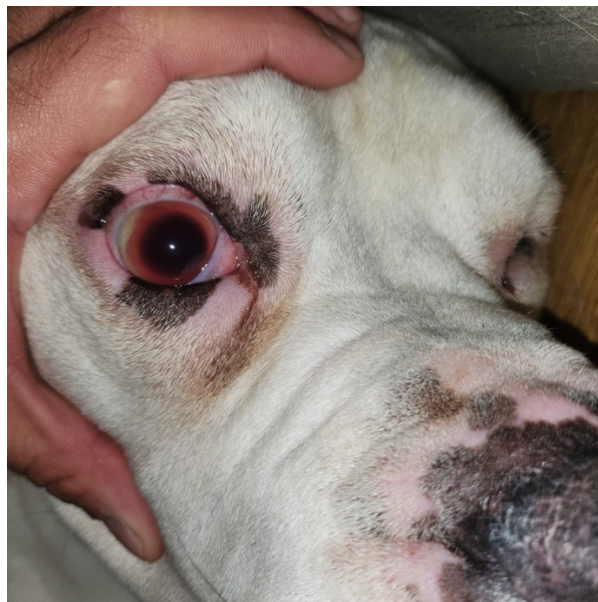vaskularnih slojeva stražnjeg segmenta oka koja konačno dovodi do stanja kao što su: hipoplazija žilnice, korioretinalna displazija, koloboma optičkog diska, ablacija mrežnice i intraokularno krvarenje. Korioretinalna displazija je tijekom oftalmološkog pregleda vidljiva kao bijelo atrofično područje u blizini optičkog diska, a histološki ju karakterizira manje pigmenta u pigmentiranom epitelu i žilnici, manjak krvnih žila te višak fibroznog tkiva u žilnici (BARNETT, 1979; PALANOVA, 2015.).

Također jedna od relativno čestih kongenitalnih anomalija oka koja može dovesti do krvarenja u AC-u je i perzistentni hiperplastični primarni vitreus (PHPV). BAYOÂN i sur. (2001.) PHPV ili perzistentnu hiperplastičnu *tunicu vasculosu lentis* definiraju kao urođenu anomaliju kod koje izostane regresija hijaloidne krvne žile i primarnog staklastog tijela koja je dio embrionalne vaskularizacije zaslužne za opskrbu leće i mrežnice hranjivim tvarima tijekom rane gestacije, a sastoji se od: hijaloidne arterije koja se pruža od optičkog diska prema stražnjoj kapsuli leće kroz sredinu staklastog tijela, kapilara koje se granaju kroz staklasto tijelo i konačnih ogranaka hijaloidne arterije. Također, smatraju da su razlozi izostanka regresije dvojaki; neravnoteža faktora i inhibitora rasta unutar oka te već prisutne nepravilnosti hijaloidne vaskularizacije radi koje ista ne može iščeznuti u potpunosti. Javlja se kao nasljedno svojstvo u dobermana i stafordskih bulterijera, a ozbiljnost stanja varira od slučajnog nalaza retrolentikularnog fibroznog tračka do kompletne hifeme, leukokorije ili katarakte i sekundarnog glaukoma. Kod pacijenata sa izraženom hifemom ili kataraktom, vizualizacija stražnjeg oćnog segmenta je otežana stoga je potrebno napraviti ultrazvućnu pretragu oka za konaćnu dijagnozu PHPV-a.

#### 2.4.7. Glaukom

Glaukom je "šarolika grupa" bolesti sa zajedničkim obilježjem povišenog intraokularnog tlaka koji postepeno dovodi do oštećenja vidnog živca i naposljetku sljepoće. MAGGIO (2015.) fiziološke vrijednosti IOP-a, koje su posljedica ravnoteže proizvodnje i odvodnje AH-e određuje za pse u rasponu od 8 do 25 mmHg te 9 do 31 mmHg za maćke. S obzirom na etiologiju, stadij i morfologiju oćnog kuta, glaukom se dijeli na primarni, sekundarni ili urođeni; rani nekongestivni, akutni/kongestivni ili kronićni te na glaukom otvorenog, uskog ili zatvorenog kuta (MAGGIO, 2015.). Prema PIZIRANNI-ju (2015.) urođeni glaukom se javlja kod životinja pri rođenju ili nedugo nakon rođenja, zbog genetskog poremećaja morfologije trabekularne mrežice i prednje oćne sobice, a klinićki se manifestira kao unilateralni buftalmos sa midrijazom, povećanim episkleralnim venama i subluksacijom ili

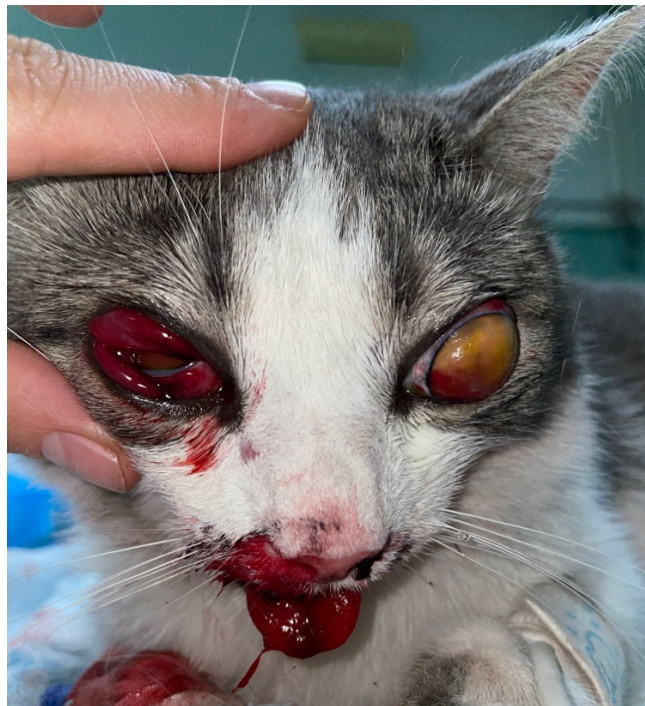luksacijom leće. Kod primarnog glaukoma povećanje IOP-a nije posljedica ostalih oftalmoloških ili sistemskih bolesti već se javlja kao "samostalna" bolest najčešće posljedično promjenama oćnog kuta u određenih pasmina. Detaljnija klasifikacija primarnog glaukoma je na: primarni glaukom zatvorenog kuta (engl. *primary angle closure glaucoma*, PACG) i primarni glaukom otvorenog kuta (engl. *primary open angle glaucoma*, POAG). PIZZIRANI (2015.) ističe da se PACG javlja bilateralno, u dobi između 4 do 10 godina kod pasmina kao što su engleski koker španijel i engleski baset. Nadalje, zaključuje da je češća pojava PACG-a u ženki s omjerom 2:1 naspram mužjaka, a karakterizira ga gonioskopski vidljiva displazija pektinskih ligamenata posljedično nakupljanju pigmenta uslijed starenja, remodelaciji tkiva i blagoj ali stalnoj upali i fibrozi. Klinički znakovi ovise ovisno o stadiju bolesti, međutim pacijent se najčešće dovodi u poodmakloj fazi zbog blefarospazma, epifore, edema roŕnice, crvenila oka (skleralna injekcija i konjuktivalna hiperemija), midrijaze, letargije ili čak gubitka vida. POAG je rijedak oblik glaukoma koji je opisan u mladih biglova, a obilježava ga nakupljanje izvanstanićnog matriksa u trabekularnoj mreŕici. Sekundarni glaukom je rezultat oftalmoloških ili sistemskih bolesti u kojima dolazi oteŕane odvodnje AH. Jedan od primjera je razvoj sekundarnog glaukoma nakon krvarenja u AC-u uslijed traumatske ozljede oka (Slika 8.).



Slika 8. Krvarenje u prednju oćnu sobicu psa kod glaukoma (izvor: arhiva Klinike za kirurgiju, ortopediju i oftalmologiju Veterinarskog fakulteta Sveučilišta u Zagrebu).

#### 2.4.8. Traumatska ozljeda oka

Trauma glave i perforativne ozljede oka nastale uslijed udara vozila ili borbe životinja su jedna od najčešćih hitnih stanja u veterinarskoj medicini. TELLE i BETZEEBE (2015.) navode da je ozljeda oka nerijetko popraćena frakturama lubanje, promjenom svijesti ili poremećajem ravnoteže, a nalaz krvarenja u AC-i uslijed proptoze je loš prognostički pokazatelj koji u većini slučajeva završi enukleacijom (slika 9). Temeljem anamneze i popratnih kliničkih znakova relativno je lako dijagnosticirati krvarenje u AC-u nastalo zbog traumatske ozljede oka te takve pacijente treba podvrgnuti dodatnim dijagnostičkim pretragama sa ciljem otkrivanja eventualnih drugih traumatskih ozljeda.



Slika 9. Prikaz traumatske ozljede oka uslijed udara automobilom(izvor: arhiva Klinike za kirurgiju, ortopediju i oftalmologiju Veterinarskog fakulteta Sveučilišta u Zagrebu).

## 2.5. Dijagnostika i liječenje krvarenja u AC-u

Budući da je krvarenje u AC-u jedan od simptoma mnogih oftalmoloških i sistemskih bolesti, cilj svakog pregleda je pronalazak uzroka krvarenja. Kao i kod svih drugih hitnih stanja u veterinarskoj medicini, točna i detaljna anamneza je od presudne važnosti u dijagnostici krvarenja u AC-u, a iznimno su bitne informacije o cijepljenju i zaštiti od ektoparazita. Pasma i dob životinje svakako trebaju usmjeriti daljnji pregled i dodatne pretrage. Kod mladih i zdravih životinja sa hifemom treba posumnjati na urođene anomalije oka ili intoksikacije. Također, svaka životinja kojoj se tijekom oftalmološkog pregleda dijagnosticira krvarenje u AC-u treba biti i klinički pregledana te podvrgnuta dodatnim dijagnostičkim metodama (mjerenje krvnog tlaka, laboratorijske pretrage). Oftalmološki nalaz niskog IOP-a, mioze, konjuktivitisa i edema rožnice ukazuje na uveitis, dok u slučaju visokog IOP-a i midrijaze treba posumnjati na sekundarni glaukom posljedično hifemi i započeti sa antiglaukomsom terapijom. Pregled prednje očne sobice kao i oftalmoskopija su glavni dijagnostički testovi za krvarenje u AC-u, a uz krv može se naći i gnoj – hypopyon. Potpuno krvarenje u AC-u javlja se najčešće kod akutnog krvarenja, a neugrušana krv u AC-i specifična je za koagulopatije. U slučaju da je vizualizacija stražnjeg oćnog segmenta onemogućena zbog krvi, indikativno je pristupiti UZV-om pregledu za uvid u stanje uvee, staklastog tijela, mrežnice i vidnog živca. Prema Američkoj akademiji oftalmologije u humanoj medicini je krvarenje u prednju očnu sobicu podijeljeno s obzirom na volumen krvi u AC i vjerojatnost nastanka sekundarnog glaukoma (Tablica 5).

Tablica 5. Podjela hifeme s obzirom na volumen krvi u AC (preuzeto od Američke akademije oftalmologa).

Stupanj	Volumen krvi u AC	Vjerojatnost nastanka sekundarnog glaukoma
<b>0</b>	Vidljivo nekoliko eritrocita u AC (mikrohifema)	Nizak rizik
<b>I</b>	Krv ispunjava manje od 1/3 AC	10 %
<b>II</b>	Krv ispunjava 1/3 – 1/2 AC	10 %
<b>III</b>	Krv ispunjava više od pola AC	25 %
<b>IV</b>	Krv ispunjava cijelu AC – potpuna hifema	50 %
Krvarenje nalik na crnu biljarsku kuglu – " <b>eight ball hyphema</b> "	Potpuna hifema sa tamnocrvenom do crnom krvlju nastala zbog niske koncentracije kisika	100 %

Pristup pacijentu sa krvarenjem u AC-u se temelji na liječenju sistemske ili oftalmološke bolesti koja je do njega dovela uz topikalnu aplikaciju kortikosteroida i midrijatika (TELLE, 2015.). Topikalni kortikosteroidi koji se koriste su natrijev deksametazon fosfat i prednizolon acetat, međutim treba imati na umu da je njihova topikalna upotreba kontraindicirana u slučaju ozljede rožnice zbog utjecanja na cijeljenje. Upotreba sistemskih kortikosteroida kao što je prednizon je česti oblik terapije u životinja sa hifemom nastalom uslijed imunoso posredovanih bolesti (UDS). Aplikacija midrijatika (parasimpatolitika) se provodi zbog prevencije nastanka posteriornih sinehija, tzv. „iris bombe“, stabilizaciju BAB-e te relaksacije grča mišića zrakastog tijela. Početno se preporuča midrijatik aplicirati 2 - 3 puta dnevno no kad je midrijaza postignuta učestalost aplikacije se smanjuje. Kod hifeme obvezno je redovito mjerenje IOP-a, a u slučaju povišenih vrijednosti midrijatik se ukida i uvodi se anti glaukomska terapija. U slučaju da je krv u AC-i ugrušana u nju se može aplicirati aktivator tkivnog plazminogena unutar 72 sata od formacije ugruška (KOMÁROMY i sur., 2000.).

### 3. MATERIJALI I METODE

#### 3.1. Ustroj studije

Provedeno istraživanje ustrojeno je kao retrospektivna studija.

#### 4.2. Predmet istraživanja

U istraživanje su uključeni arhivski podaci pasa i mačaka kod kojih je na Klinici za kirurgiju, ortopediju i oftalmologiju Veterinarskog fakulteta sveučilišta u Zagrebu u razdoblju od 18. ožujka 2022. do 18. rujna 2023. utvrđeno krvarenje u prednju očnu sobicu. Podaci o pacijentima prikupljeni su iz elektronskih zdravstvenih kartona arhive Klinike za unutarnje bolesti i Klinike za kirurgiju, ortopediju i oftalmologiju Veterinarskog fakulteta Sveučilišta u Zagrebu.

Prikupljeni podaci uključivali su opće parametre kao što su vrsta, pasmina, dob, spol, anamnestičke podatke o uočenim simptomima primijećenim od strane vlasnika, zabilježene opće kliničke znakove, prisustvo vida, propisanu oftalmološku i sistemsku terapiju te prisustvo sistemskih bolesti.

Također se promatrao učinak propisane terapije sistemskih bolesti te propisane lokalne terapije za oftalmološke promjene te ishod liječenja u vidu regresije krvarenja i povratka vida odnosno potrebom za enukleacijom.

#### 4.3. Metode

Svim životinjama uključenim u istraživanje učinjen je oftalmološki pregled u Klinici za kirurgiju, ortopediju i oftalmologiju. Vid je provjeren odgovorom na prijetnju te testom praćenja. Zatim je pregledan prednji očni segment procjepnom svjetiljkom i izmjerena očna tlak uz pomoć iCare TONOVET Plus® povratne (engl. *rebound*) tonometrijske metode. Pacijenti sa krvarenjem u prednju očnu sobicu bez očitog uzroka (npr. traumatska ozljeda oka) upućeni su na detaljnu internističku obradu kako bi se dokazala ili isključila sistemska bolest. Internistička obrada je uključivala uzimanje anamneze, opći klinički pregled, mjerenje krvnog

tlaka (Doppler ultrazvukom), laboratorijske nalaze krvi (hematologiju i biokemiju) te prema potrebi slikovnu dijagnostiku (RTG i ultrazvuk).

Čimbenici koji su doveli do krvarenja u prednju očnu sobicu u svrhu ovog istraživanja podijeljeni su na sistemske bolesti i oftalmološka stanja.

#### 4.4. Statističke metode

Dobiveni rezultati statistički su obrađeni u programu Statistica for Windows (StatSoft Inc., 2017) u kojem je korišten Hi-kvadrat test. Statistička značajnost koeficijenta korelacije utvrđena je na temelju  $p$  vrijednosti ( $p < 0,05$ ). Također je korišten program Excel 2016 za dizajniranje grafičkih prikaza i izračunavanje srednje vrijednosti.

## 4. REZULTATI

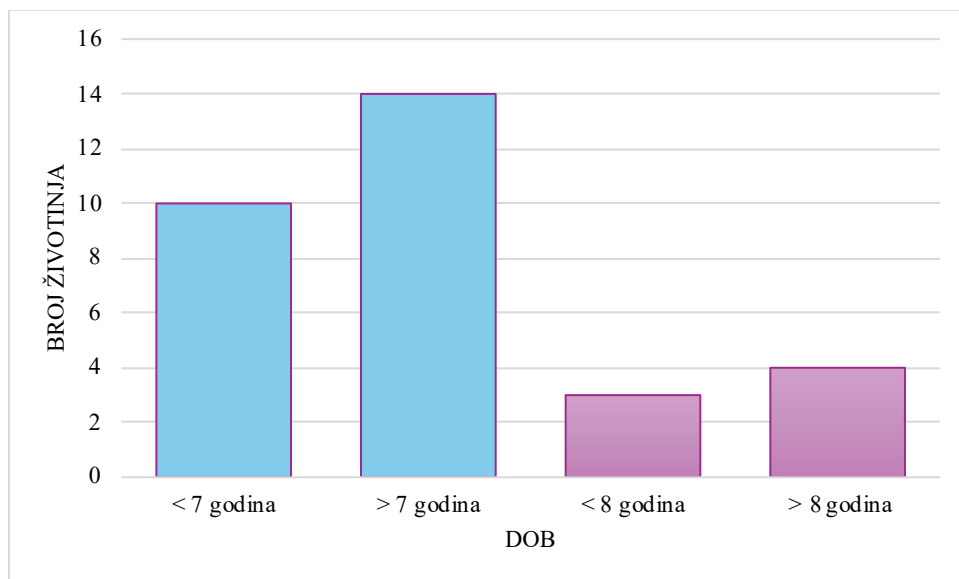
### 4.1. Vrsta životinja s krvarenjem u prednju očnu sobicu

U vremenskom razdoblju istraživanja od 18. ožujka 2022. do 18. rujna 2023. godine ukupno je na navedene klinike zaprimljeno je 24 pasa i 7 mačaka sa znakovima krvarenja u AC-u.

### 4.2. Prosječna dob životinja

Prosječna dob pasa sa nalazom krvarenja u AC-u bila je 8,45 godina, dok je u mačaka ona iznosila 8,15 godina. Mjera središnjeg okupljanja (MOD), odnosno najčešća dob pregledanih pasa je 6, dok su sve pregledane mačke bile različite dobi.

Od ukupnog broja pasa njih 58,3 % bilo je starije od 7 godina (14/24) dok je njih 41,7 % bilo mlađe od 7 godina (10/24). Od pregledanih mačaka njih 57,1 % pripadalo je starijoj dobnoj kategoriji (mačke starije od 8 godina) (4/7) dok je njih 42,9% bilo mlađe od 8 godina (3/7) (Slika 10).



Slika 10. Grafički prikaz broja zaprimljenih pasa (stupci označeni plavom bojom) i mačaka (stupci označeni rozom bojom) podijeljenih u dvije dobne kategorije



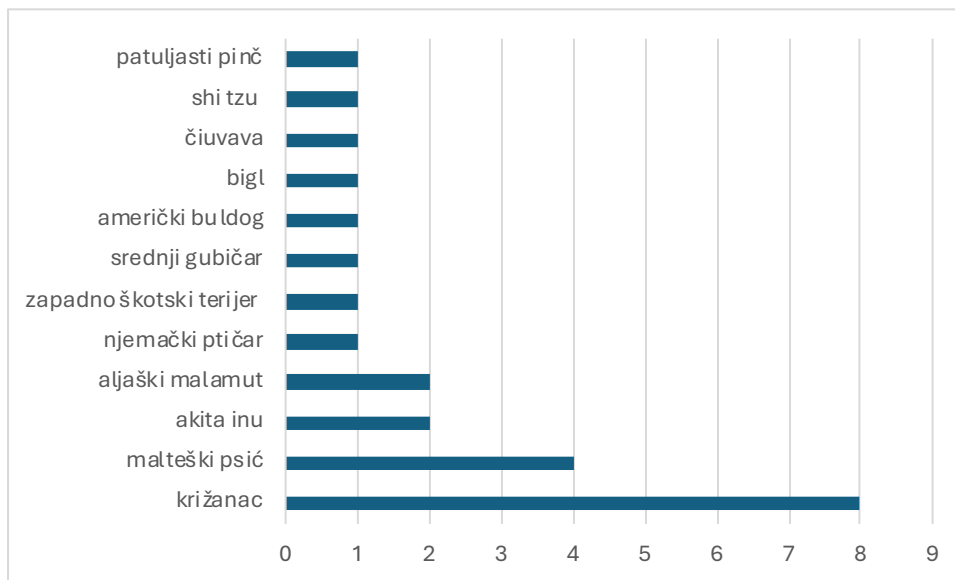
#### 4.3. Spol životinja

Od ukupnog broja pasa sa krvarenjem u AC-u zaprimljenih na Kliniku za kirurgiju, ortopediju i oftalmologiju i Kliniku za unutarnje bolesti Veterinarskog fakulteta Sveučilišta u Zagrebu 58,3 % je bilo mužjaka (M) (14/24) te 41,7 % ženki (Ž) (10/24). Kod mačaka taj je broj iznosio 71,4 % u korist ženskih životinja (Ž) (5/7) odnosno 28,6 % muških životinja (M) (2/7). Bez obzira na veliku razliku broja muških i ženskih pasa i mačaka, provedbom Hi-kvadrat testa nije utvrđena statistički značajna razlika u vrsti i spolu istraživane populacije.

#### 4.4. Pasma ispitivanih životinja sa krvarenjem u prednju očnu sobicu

Pasmine pasa kod kojih je dijagnosticirano krvarenje u prednju očnu sobicu su: križanac (8/24), malteški psić (4/24), aljaški malamut (2/24), akita inu (2/24), američki buldog (1/24), bigl (1/24), čiuavava (1/24), njemački ptičar (1/24), patuljasti pinč (1/24), shi tzu (1/24), srednji gubičar (1/24), zapadno škotski terijer (1/24) (Slika 11).

U ukupnoj populaciji istraživanih mačaka sve zaprimljene mačke bile su domaće pasmine.

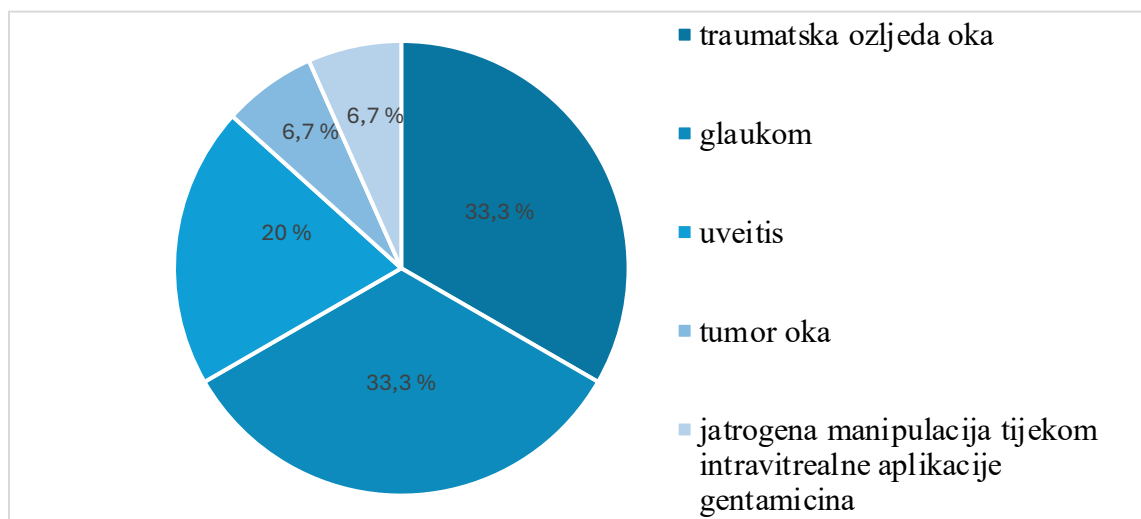


Slika 11. Grafički prikaz zastupljenosti pasmina pasa sa hifemom

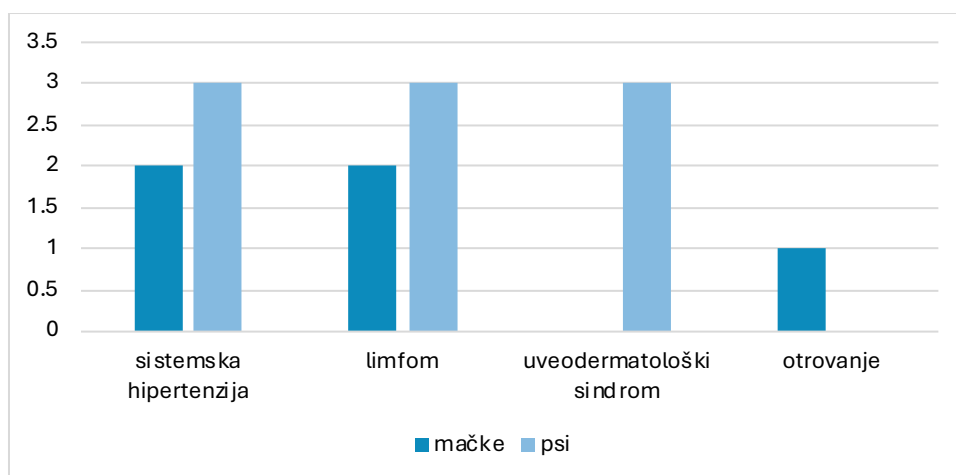
#### 4.5. Uzrok krvarenja u prednju očnu sobicu

Od 24 pasa, krvarenje u AC-u nastalo posljedično primarnoj oftalmološkoj bolesti javilo se u 62,5 % slučajeva (15/24), a krvarenje kao posljedica sistemskih bolesti uočeno je u 37,5 % slučajeva (9/24). Oftalmološka stanja u pasa koja su dovela do krvarenja u prednju očnu sobicu su: traumatska ozljeda oka 33,3 % (5/15), glaukom 33,3 % (5/15), uveitis 20 % (3/15), introkularna neoplazija 6,7 % (1/15) te jatrogeno posljedično intravitrealnoj aplikaciji gentamicina 6,7 % (1/15) (slika 12). Sistemske bolesti koje su dovele do razvoja hifeme su: sistemska hipertenzija 33,3 % (3/9), limfom 33,3 % (3/9) i uveodermatološki sindrom 33,3 % (3/9) (slika 13).

U mačaka, tek 28,6 % krvarenja (2/7) bila je komplikacija već postojećih oftalmoloških stanja dok je 71,4 % slučajeva (5/7) bilo usko povezano uz prisutne sistemske bolesti od kojih 40 % posljedično sistemske hipertenziji (2/5), 40 % slučajeva nastavno na alimentarni limfom (2/5) te 20% slučajeva vezano uz otrovanje rodenticidima (1/5). Od 28,6 % krvarenja nastalo zbog oftalmoloških bolesti, njih 100 % je posljedica traumatske ozljede oka (2/2).



Slika 12. Grafički prikaz zastupljenosti oftalmoloških bolesti u pasa sa krvarenjem u prednju očnu sobicu

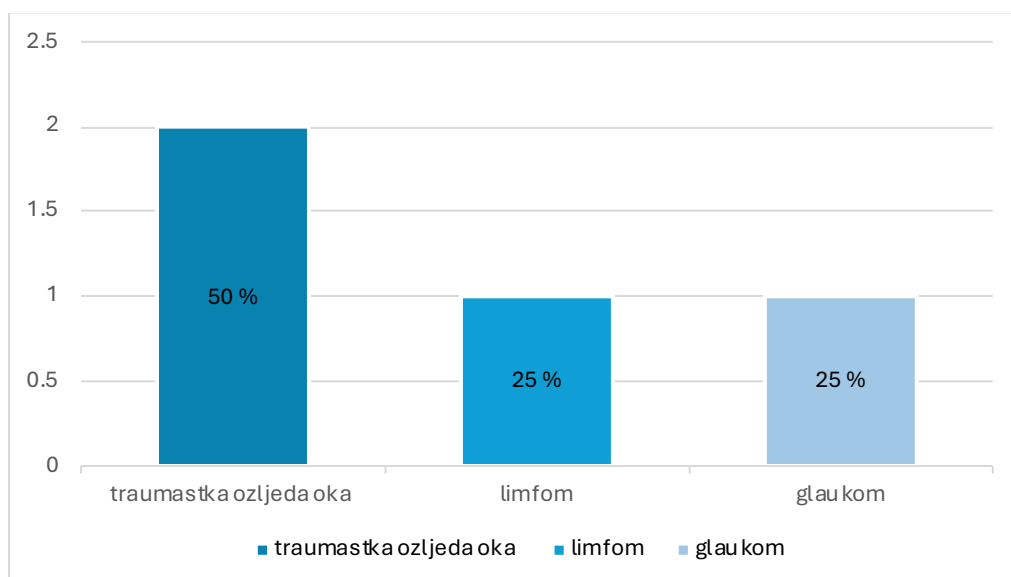


Slika 13. Grafički prikaz zastupljenosti sistemskih bolesti u mačaka i pasa sa krvarenjem u prednju očnu sobicu.

#### 4.6. Ishodi liječenja na funkciju vida

U pasa uključenih u istraživanje, zbog težine krvarenja i ostalih oftalmoloških znakova, enukleirano je 4 oka (12,9 %), od kojih je krvarenje u AC-u nastalo uslijed: traumatske ozljede oka 50 % (2/4), limfoma 25 % (1/4) i glaukoma 25 % (1/4) (Slika 14).

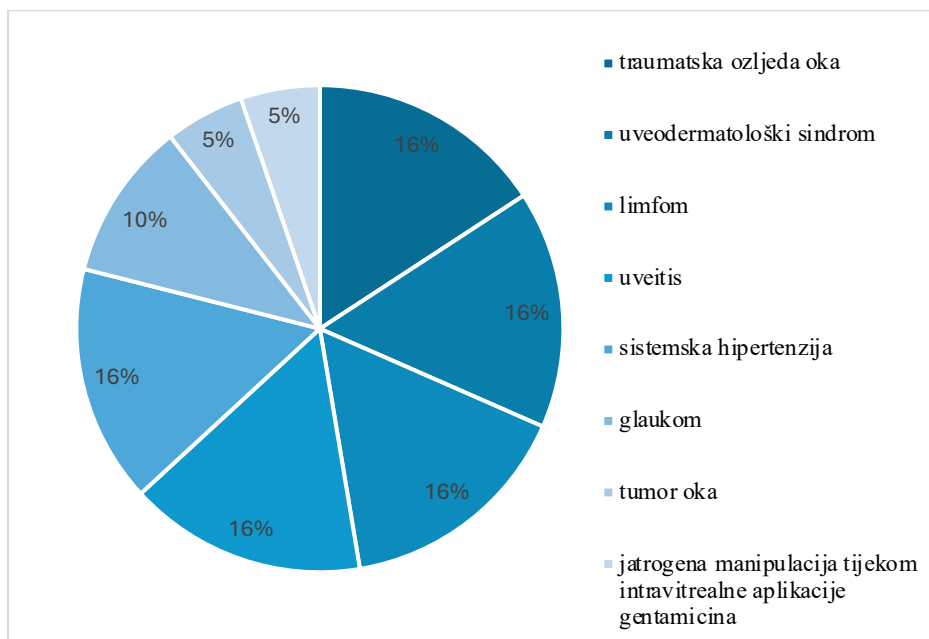
Kod niti jedne mačke sa hifemom nije učinjena enukleacija.



Slika 14. Grafički prikaz patologije enukleiranih oka

Izostanak odgovora na prijetnju oka sa krvarenjem pri inicijalnom oftalmološkom pregledu je uočeno u 79,2 % pasa (19/24) te je bilo jednako zastupljeno u slučajevima traumatske ozljede oka 15,8 % (3/19), uveodermatološkog sindroma 15,8 % (3/19), limfoma 15,8 % (3/19), uveitisa 15,8 % (3/19) i sistemske hipertenzije 15,8 % (3/19), a u manjem broju kod glaukoma 10,4 % (2/19), tumora oka 5,3 % (1/19) i jatrogene manipulacije tijekom intravitrealne aplikacije gentamicina 5,3 % (1/19) (Slika 15).

Kod mačaka u 57,1 % slučajeva (4/7) izostao je odgovor na prijetnju na oku zahvaćenom krvarenjem uslijed hipertenzivne retinopatije (2/4), limfoma (1/4) i traumatske ozljede oka (1/4).



Slika 15. Grafički prikaz etiologije krvarenja u prednju očnu sobicu kod pasa koji su oslijepili na to oko

Od ukupno 19 pasa kod kojih je potvrđena sljepoća na oku zahvaćenom krvarenjem u prednju očnu sobicu povrat vidne funkcije zabilježen je u 5 pacijenta što čini 26,3 % ukupne populacije slijepih pasa. Od pet pasa sa povratom vidne funkcije, u njih 40 % (2/5) je dijagnosticiran limfom te su u trenutku zadnjeg oftalmološkog pregleda prošli jednu kuru kemoterapije, 40 % pasa je zaprimljeno zbog traumatske ozljede oka (2/5), a u 20 % (1/5) je terapijan uveodermatološki sindrom. Kod mačaka, povrat vida zabilježen je u 1 mačke sa hipertenzivnom retinopatijom što čini 25 % od ukupne populacije slijepih mačaka.

## 5. RASPRAVA

Krvarenje u prednju očnu sobicu ili hifema, simptom je koji nastaje posljedično narušavanju barijere krv-oko, a čimbenici koji dovode do njenog narušavanja mogu biti posljedica sistemske bolesti ili primarne oftalmološke bolesti. U našem istraživanju kao i u dosadašnjim istraživanjima nije ustanovljena pasminska predispozicija za razvojem krvarenja u prednju očnu sobicu, makar su određene pasmine ipak bile zastupljenije, odnosno, od 3 psa sa hifemom posljedično glaukomu dva su malteška psića, a jedan je pasmine shi-tzu što je u skladu sa rezultatima istraživanja BROOKS-a (1990.) koji tvrdi da su te pasmine sklonije razvoju glaukoma. Također, ZARFOSS i sur. (2018.) navode da od uveodermatološkog sindroma najčešće oboljevaju akite, aljaški malamuti, samojedi i sibirski haskiji što se poklapa i sa našim rezultatima koji sadrže dvije akite i jednog aljaškog malamuta sa dijagnosticiranim uveodermatološkim sindromom.

Prema istraživanju JINKS i sur. (2018.) drugi najčešći uzrok krvarenja u prednju očnu sobicu u pasa su sistemske i oftalmološke neoplazije i sistemska hipertenzija. Budući da se navedene bolesti primarno javljaju u životinja starijih dobnih skupina posljedično je i prosječna dob životinja sa hifemom veća, što potvrđuje rezultat i našeg istraživanja.

TELLE i BETBEZE (2015.) navode da su najčešći uzroci krvarenja u prednju očnu sobicu traumatska ozljeda oka, sistemske neoplazije, vaskulitis, sistemska hipertenzija i urođene anomalije oka. Traumatska ozljeda oka sa hifemom prednjači u broju pacijenata sa svojih 22 % ukupne ispitivane populacije pasa i mačaka (7/31) što odgovara i rezultatima dosadašnjih istraživanja. Dakako, valja naglasiti da je glaukom uz traumu jedan od najčešćih uzročnika krvarenja u prednju očnu sobicu u pasa. Nadalje, zastupljenost sistemskih bolesti, osobito sistemske hipertenzije i neoplazija, kao uzroka hifeme je u većini dosadašnjih istraživanja na drugom ili čak trećem mjestu (JINKS i sur., 2018). Međutim, u istraživanju MARTINS i BARROS, 2015., krvarenje u prednju očnu sobicu uzrokovano sistemskim bolestima je bilo češće nego ono uzrokovano primarno oftalmološkim patologijama što se razlikuje od naših rezultata u kojima je učestalost primarnih oftalmoloških bolesti 54,8 %. Razliku možemo objasniti time što je navedeno istraživanje provedeno na uginulim životinjama pa je u toj populaciji zastupljenost primarnih oftalmoloških bolesti koje mogu dovesti do uginuća sigurno manja. Također, u istom istraživanju najčešći uzrok hifeme u mačaka je uveitis uslijed zaraznog peritonitisa dok naši podaci ne sadrže ni jedan takav slučaj. Razlog može biti u tome što je zaradni peritonitis mačaka vrlo agresivna smrtonosna zarazna bolest kod koje dolazi do naglog pogoršanja općeg stanja životinje te vlasnici rijetko zatraže oftalmološki

pregled. Dakako, zanimljivo je istaknuti da se u dosadašnjim istraživanjima ne spominje hifema nastala zbog uveodermatološkog sindroma u akita, aljaških malamuta i sibirskih haskija dok smo mi zabilježili pojavnost hifeme od 9,6 % odnosno 3 životinje. Razlog tomu je vrlo vjerojatno današnja velika popularnost tih pasmina u ovom djelu Europe.

Učestalost pojave hifeme u pasa posljedično glaukomu u našem istraživanju je čak 33,3 % (5/24) premda dosadašnji radovi ne navode glaukom kao mogući uzrok hifemi. Ovu pojavu možemo objasniti činjenicom da je česta komplikacija uveitisa upravo glaukom, a uveitis je prema KOMAROMY i sur. (1999.) te prema TELLE i BETBEZE (2015.) jedan od češćih etioloških čimbenika hifeme. Točnije, nakon razvoja uveitisa nepoznatog uzroka dolazi do krvarenja u prednju očnu sobicu sekundarno na koje se razvija glaukom. Klinički znakovi uveitisa, osobito ako se radi o kratkotrajnoj epizodi kao reakcija na sistemske čimbenike (npr. cjepivom induciran uveitis, neke virusne bolesti) obično bivaju previđeni od strane vlasnika stoga životinje budu oftalmološki pregledane u poodmakloj fazi bolesti kad je već došlo do razvoja sekundarnog glaukoma posljedično zatvaranju oćnog kuta upalnim stanicama ili fibrinom. Dakle, za pretpostaviti je da su u našem istraživanju navedene životinje s glaukomom u početnom stadiju imale uveitis koji nije pravoremeno lijećen. S druge strane, uveitis je zabilježen u 20 % ispitivane populacije, odnosno dva malteška psića i jedne ćiuvave gerijatrijske dobne skupine sa prezrelom kataraktom što ukazuje da se radi o fakolitićnom uveitisu. Prema rezultatima istraživanja WOERDT i sur. (1992.) pasmine sklone razvoju prezrele katarakte sa fakolitićnim uveitisom su minijaturne i *toy* pudle te amerićki koker španijel što rezultati našeg istraživanja demantiraju, najvjerojatnije radi zastarjelosti istraživanja odnosno povećane popularnosti tih pasmina u to doba.

Od ukupno 31 pregledane životinje u ovom istraživanju enukleacija je učinjena na samo 4 psa što ćini 12,9 % ukupno ispitivane populacije. U istraživanju JINKS i sur. (2018.) postotak enukleacije je skoro trostruko veći, moguće zbog provedbe enukleacije kod oćiju sa kronićnim uveitisom, dok u našem istraživanju to nije bila uobićajena praksa. S obzirom da je 33,3 % slućajeva razvilo hifemu posljedićno traumatskoj ozljedi oka u pasa ako uspoređujemo s istraživanjem RAMPAZZO i sur., (2006.) za oćekivati je bilo da će broj enukleacija biti veći no također to nije bila uobićajna praksa te se vlasnici vjerojatno ne odlućuju na enukleaciju bez obzira na lošiju prognozu lijećenja.

Zastupljenost slijepih životinja pri inicijalnom oftalmoloćkom pregledu nešto je viša nego u dosadašnjim istraživanjima (JINKS i sur., 2018.; BANDINELLI i sur., 2020.) što moće biti povezano sa dovođenjem životinja na dijagnostićku obradu u poodmaklom stadiju bolesti od strane vlasnika. Od 23 slijepih oćiju pri inicijalnom oftalmoloćkom pregledu, 6 je životinja

povratilo funkciju vida. Neobično je da je 33,3 % tih životinja zaprimljeno radi traumatske ozljede oka koja popraćena proptozom nerijetko ima lošiju prognozu funkcije vida te većinom završava enukleacijom (TELLE i BETBEZE, 2015.). U dva slučaja radilo se o traumatskoj ozljedi oka slabijeg intenziteta sa razderotinom rožnice, stoga je i vid ostao sačuvan. Također, zanimljivo je da su dva pacijenta sa multicentričnim limfom nakon provedbe kemoterapije povratila vid što potkrjepljuje tvrdnju SINGH i sur.-a (2022.).

## 6. ZAKLJUČCI

1. Krvarenje u prednju očnu sobicu češće se može uočiti u pasa nego u mačaka srednje životne dobi.
2. Hifema se u pasa češće javlja posljedično oftalmološkim bolestima za razliku od mačaka gdje se ona javlja posljedično sistemskim bolestima.
3. U pasa se hifema uočava kod traumatske ozljede oka i glaukoma kao primarnih oftalmoloških stanja dok u mačaka najčešće sistemske bolesti koje dovode do hifeme su sistemska hipertenzija te limfom.
4. Prisutnost hifeme prilikom traumatske ozljede oka u pasa predstavlja loš prognostički factor u liječenju te je enukleacija češća u takvih pacijenata.
5. Povratak funkcije vida događa se u oko trećine pacijenata kod kojih je došlo do hifeme došlo posljedično sistemske bolesti.



## 7. SAŽETAK

Leda Vlakančić

Uzroci i liječenje krvarenja u prednju očnu sobicu; retrospektivna studija

Hifema je ozbiljan oftalmološki problem koji nastaje zbog prodora krvi u prednju očnu sobicu oka uslijed narušavanja barijere krv-oko te zahtjeva hitnu dijagnostiku i liječenje. Ona može nastati posljedično mnogim bolestima kako sistemskih tako i oftalmoloških zbog čega je svakoj životinji sa nalazom krvarenja u prednju očnu sobicu potrebna detaljna obrada. Sistemska hipertenzija i sistemske neoplazije jedne su među najzastupljenijim sistemskim čimbenicima koji dovode do hifeme. Međutim, u veterinarskoj medicini u nastanku krvarenja u prednju očnu sobicu izrazitu važnost imaju i traumatske ozljede uslijed naleta automobila ili napada druge životinje. Ovim retrospektivnim istraživanjem hifema je češće dijagnosticirana kod pasa u usporedbi s mačkama. Kod pasa je hifema češće nastala posljedično oftalmološkim bolestima (ozljeda oka i glaukom), a kod mačaka sistemskim bolestima (sistemska hipertenzija, limfom). Prognoza povrata vidne funkcije, kod pasa i mačaka koji su izgubili vid, je nepovoljna te se vid vratio u manjem broju slučajeva hifeme uslijed sistemskih bolesti nakon provedbe odgovarajućeg liječenja.

Ključne riječi: hifema, sistemska hipertenzija, sistemske neoplazije, traumatska ozljeda oka, pas, mačka

## 8. *SUMMARY*

Leda Vlakančić

Causes and treatment of bleeding into the anterior chamber of the eye: a retrospective study

Hyphema is a serious ophthalmic condition characterized by the presence of blood in the anterior chamber of the eye, resulting from a disruption of the blood-ocular barrier. This condition necessitates immediate diagnosis and treatment. It can arise from various systemic and ophthalmic diseases, making thorough evaluation essential. Systemic hypertension and systemic neoplasms are among the most common systemic factors leading to hyphema. In veterinary medicine, traumatic injuries—such as those from vehicle collisions or attacks by other animals—also play a significant role in the development of anterior chamber bleeding. This retrospective study indicates that hyphema is diagnosed more frequently in dogs compared to cats. In dogs, it often results from ophthalmic conditions like eye injuries and glaucoma, whereas in cats, systemic diseases such as systemic hypertension and lymphoma are more common causes. The prognosis for the return of visual function in both dogs and cats that have lost vision due to hyphema is generally poor. However, in cases where hyphema is caused by systemic diseases, appropriate treatment has led to vision restoration in a limited number of instances. It's important to note that hyphema is not a disease itself but a symptom resulting from various underlying conditions. Common causes include trauma, uveitis, tumors, ruptured capillaries, retinal dysplasia, and glaucoma. Given the complexity and potential severity of hyphema, it's crucial to seek immediate veterinary attention for accurate diagnosis and appropriate treatment.

Key words: hyphema, systemic hypertension, systemic neoplasms, traumatic injuries, dog, cat

## 9. LITERATURA

1. BANDINELLI, M. B., M. V. BIANCHI, J. G. WRONSKI, L. S. DE MELLO, R. BLANCO DEMARTINI, C. SAVI, D. DRIEMEIER, S. PETINATTI PAVARINI (2020): Ophthalmopathologic characterization of multicentric or metastatic neoplasms with an extraocular origin in dogs and cats. *Vet. Ophthalmol.*
2. BAYOÂN, A., M. C. TOVAR, M. J. FERNAÂNDEZ DEL PALACIO, A. AGUT (2001): Ocular complications of persistent hyperplastic primary vitreous in three dogs. *Vet. Ophthalmol.* 1, 35-40.  
doi: <https://doi.org/10.1046/j.1463-5224.2001.00133.x>
3. BROOKS, D. E. (1990): Glaucoma in the Dog and Cat. *Vet. Clin. North Am. Small Anim. Pract.* 3, 775-797.  
doi: [https://doi.org/10.1016/s0195-5616\(90\)50062-5](https://doi.org/10.1016/s0195-5616(90)50062-5)
4. CHOLKAR, K., S. R. DASARI, D. PAL, A. K. MITRA(2013): Eye: anatomy, physiology and barriers to drug delivery. In: *Ocular transporters and receptors* (Mitra A. K., Ur.), Woodhead publishing, Sawston, Cambridge, str. 1-36.  
doi: <http://dx.doi.org/10.1533/9781908818317.1>
5. CYNTHIA C. POWELL AND MICHAEL R. LAPPIN (2001): Clinical ocular toxoplasmosis in neonatal kittens. *Vet. Ophthalmol.* 2, 87-92.  
doi: <https://doi.org/10.1046/j.1463-5224.2001.00180.x>
6. F., MAGGIO (2015): The glaucomas. *Top. Companion Anim. Med.* 3, 86-96.  
doi: <https://doi.org/10.1053/j.tcam.2015.07.011>
7. GRAHN, B., PEIFFER R., WILCOCK B. (2018): Intraocular neoplasia. In: *Histologic basis of ocular disease in animals* (Grahn, B., Peiffer, R., Wilcock, B., Ur.) John Wiley and sons, Hoboken, New Jersey, str. 410-413
8. JINKS, M. R., F. OLEA-POPELKA, K. S. FREEMAN (2018): Causes and outcomes of dogs presenting with hyphema to a referral hospital in Colorado: a retrospective analysis of 99 cases. *Vet. Ophthalmol.* 2, 160-166.  
doi: <https://doi.org/10.1111/vop.12491>
9. KOMÁROMY, A. M., D. T. RAMSEY, D. E. BROOKS, C. C. RAMSEY. M. E. KALLBERG (1999): Hyphema. Part II. Diagnosis and Treatment. *Compend. Contin. Educ. Vet.* 1, 74-80.

10. KOMÁROMY, A.M., D. T. RAMSEY ,D. E. BROOKS, C. C. RAMSEY, MARIA E. KALLBERG (1999) : Hyphema. Part I. Pathophysiologic Considerations. *Compend. Contin. Educ. Vet.* 11, 1064-1078.
11. KUMAR, M. A., S. PIZZIRANI, N. LACROIX (2015): The eye, Cranial nerves II, III, IV, VI. In: *Clinically oriented anatomy of the dog and cat* (Kumar M. A., Ur.) Linus Learning, Ronkonkoma, New York, str. 488-520
12. LAPPIN, M. R. (2000): Feline infectious uveitis. *J. Feline Med. Surg.* 3, 159-163.  
doi: <https://doi.org/10.1053/jfms.2000.0090>
13. LEBLANC, N. L., R. L. STEPIEN, E. BENTLEY (2011): Ocular lesions associated with systemic hypertension in dogs: 65 cases. *J. Am. Vet. M. Assoc.* 7, 915-921  
doi: <https://doi.org/10.2460/javma.238.7.915>
14. MAGGIO, F., N. PARRY (2007): Uveitis in dogs. *UK Vet. Comp. Anim.* 2, 81-86.
15. MAGGIO, F., T. C. DEFRANCESCO, C. E. ATKINS, S. PIZZIRANI, B. C. GILGER, M. G. DAVIDSON (2000): Ocular lesions associated with systemic hypertension in cats: 69 cases. *J. Am. Vet. Med. Assoc.* 217, 695-702.  
doi: <https://doi.org/10.2460/javma.238.7.915>
16. MAGGS, D. J., MILLER, P. E., & OFRI, R. (2017). *Slatter's fundamentals of veterinary ophthalmology*. 6. izd., Elsevier Health Sciences, Amsterdam, Nizozemska, str. 23-134.
17. MARELLI, S. P., R. RIZZI, A. PAGANELLI, M. BAGARDI, G. MINOZZI, P. G. BRAMBILLA, M. POLLI (2022): Genotypic and allelic frequency of a mutation in the *NHEJ1* gene associated with collie eye anomaly in dogs in Italy. *Vet. Rec. Open*, 9: e26.  
doi: <https://doi.org/10.1002/vro2.26>
18. MARTINS, T. BECK, CLAUDIO S.L. BARROS (2015): Red eyes in the necropsy floor: twenty cases of hyphema in dogs and cats. *Pesqui. Vet. Bras.* 35, str. 55-61.  
doi: <https://doi.org/10.1590/S0100-736X2015000100012>
19. MASSA, K. L., B. C. GILGER, T. L. MILLER AND M. G. DAVIDSON: Causes of uveitis in dogs: 102 cases (2002). *Vet. Ophthalmol.* 2, 93-98.  
doi: <https://doi.org/10.1046/j.1463-5224.2002.00217.x>
20. MOORE P. A.: Examination techniques and interpretation of ophtalmic findings (2001). *Clin. Techn. Small Anim. Pract.* 16, 1-12.  
doi: <https://doi.org/10.1053/svms.2001.23046>

21. MOREIRA M. V. L., I. M. LANGOHR, M. R. DE ARAÚJO CAMPOS, E. FERREIRA, B. CARVALHO, G. R. BLUME, F. MONTIANI-FERREIRA, R. ECCO (2022): Canine and feline uveal melanocytic tumours: Histologic and immunohistochemical characteristics of 32 cases. *Vet. Med. Sc.* 3, 1036-1048.  
doi: <https://doi.org/10.1002/vms3.752>
22. NELSON, R. W., C. G. COUTO: *Small animal internal medicine* (2013) Elsevier, str. 1160-1164
23. OMOTI, A. E., OMOTI, C. E. (2007): Ophthalmic Manifestations of Lymphoma. *Ann. Afr. Med.* 3, 89-93.  
doi: <https://doi.org/10.4103/1596-3519.55728>
24. PALANOVA, A. (2015): Collie eye anomaly: a review. *Vet. Med.* 7.  
doi: <http://dx.doi.org/10.17221/8381-VETMED>
25. POWELL, C. C., MICHAEL R LAPPIN (2009): Infectious Uveitis. In: *Consultations in Feline Internal Medicine* (August, J. R., Ur.). Saunders, London, str. 17-27.  
doi: <https://doi.org/10.1016/B0-72-160423-4/50006-8>
26. RAMPAZZO, A., EULE, C., SPEIER, S., GREY, P., & SPIESS, B. (2006): Scleral rupture in dogs, cats, and horses. *Vet. Ophthalmol.* 3, 149-155.
27. SARAIVA, I. Q., E. DELGADO (2020): Congenital ocular malformations in dogs and cats: 123 cases. *Vet. Ophthalmol.* 6, 964-978.  
doi: <https://doi.org/10.1111/vop.12836>
28. SINGH, A. (2022): Study on Ocular changes and Cytology in Diagnosis of eye Diseases in dogs. PhD Thesis, Guru Angad Dev Veterinary and Animal Sciences University, Ludhiana, India
29. PIZZIRANI, S. (2015): Definition, Classification, and Pathophysiology of Canine Glaucoma. *Vet. Clin. Small Anim. Pract.* 45, 1127-1157.  
doi: <https://doi.org/10.1016/j.cvsm.2015.06.002>
30. TELLE, M. R., C. BETBEZE (2015): Hyphema: Considerations in the Small Animal Patient. *Top. Comp. Anim. Med.* 30, 97-106.  
doi: <https://doi.org/10.1053/j.tcam.2015.07.008>
31. VAN DER WOERDT, A., M. P. NASISSE, M. G. DAVIDSON (2000): Lens-induced uveitis in dogs: 151 cases. *Vet. Ophthalmol.* 4, 227-234.  
doi: <https://doi.org/10.1046/j.1463-5224.2000.00107.x>
32. VAZ, C. J. (1979): The Blood-Ocular Barriers. *Surv. Ophthalmol.* 5, 279-296.

doi: [https://doi.org/10.1016/0039-6257\(79\)90158-9](https://doi.org/10.1016/0039-6257(79)90158-9)

33. ZANDVLIET, M. (2016): Canine lymphoma: a review. *Vet. Q.* 2, 76-104.

doi: <https://doi.org/10.1080/01652176.2016.1152633>

34. ZARFOSS, M. K., C. A. TUSLER, P. H. KASS, K. MONTGOMERY, C. C.

LIM, F. MOWAT, S. M. THOMASY (2018): Clinical findings and outcomes for dogs with uveodermatologic syndrome. *J. Am. Vet. Med. Assoc.* 10, 1263-1271.

doi: <https://doi.org/10.2460/javma.252.10.1263>

## 10. ŽIVOTOPIS

Rođena sam 30. listopada 1997. godine u Rijeci. Osnovnu školu završila sam u Rijeci, nakon čega sam pohađala Prvu riječku hrvatsku gimnaziju, gdje sam maturirala 2016. godine. Godine 2017. upisala sam Veterinarski fakultet Sveučilišta u Zagrebu, gdje sam od 2023. godine apsolventica. Tijekom studija stekla sam praktično iskustvo volontirajući u kirurgiji Veterinarskog fakulteta, gdje sam sudjelovala u specijalističkim pregledima, asistiranju pri operacijama iz područja meke kirurgije i ortopedije te samostalnom vođenju anestezije. Od najranijih studentskih dana, članica sam studentske udruge Equus kroz koju aktivno sudjelujem u organizaciji edukativne izložbe Reptilomanija +, a stručnu praksu sam odradila u specijalističkoj veterinarskoj ambulanti Bojanić. Također, radom i boravkom u SAD-u usavršila sam engleski jezik, dok francuski i talijanski govorim na osnovnoj razini. Veterinarska medicina za mene je više od struke – strastvena sam u svom radu i motivirana za daljnji profesionalni razvoj.