

# Rendgenološka i ultrazvučna dijagnostika najučestalijih nasljednih bolesti u Maine Coon mačke

---

Uzelac, Nina

Master's thesis / Diplomski rad

2017

Degree Grantor / Ustanova koja je dodijelila akademski / stručni stupanj: **University of Zagreb, Faculty of Veterinary Medicine / Sveučilište u Zagrebu, Veterinarski fakultet**

Permanent link / Trajna poveznica: <https://um.nsk.hr/um:nbn:hr:178:512204>

Rights / Prava: [In copyright](#) / [Zaštićeno autorskim pravom.](#)

Download date / Datum preuzimanja: **2024-07-30**



Repository / Repozitorij:

[Repository of Faculty of Veterinary Medicine -  
Repository of PHD, master's thesis](#)



**SVEUČILIŠTE U ZAGREBU  
VETERINARSKI FAKULTET**

**NINA UZELAC**

**RENDGENOLOŠKA I ULTRAZVUČNA DIJAGNOSTIKA  
NAJUČESTALIJIH NASLJEDNIH BOLESTI U MAINE  
COON MAČKE**

**DIPLOMSKI RAD**

**ZAGREB, 2017.**

## VETERINARSKI FAKULTET SVEUČILIŠTA U ZAGREBU

Diplomski rad je izrađen u Zavodu za rendgenologiju, ultrazvučnu dijagnostiku i fizikalnu terapiju Veterinarskog fakulteta Sveučilišta u Zagrebu.

### PREDSTOJNIK

Prof. dr. sc. Damir Stanin

### MENTOR

Prof. dr. sc. Damir Stanin

Članovi povjerenstva za obranu diplomskog rada:

1. Prof.dr.sc. Alen Slavica
2. Prof. dr.sc. Tomislav Dobranić
3. Prof. dr. sc. Damir Stanin
4. Prof. dr. sc. Tugomir Karadjole (zamjena)

## ZAHVALE

Zahvaljujem se prvenstveno svojoj obitelji na dogodišnjoj potpori u toku cijelog mog studija.

Posebno se zahvaljujem Prof. dr. sc. Damiru Staninu na nesebičnoj pomoći pri izradi diplomskog rada. Zahvaljujem se i cijelom kolektivu Zavoda za rendgenologiju, ultrazvučnu dijagnostiku i fizikalnu terapiju na pomoći tijekom izrade ovog diplomskog rada.

# SADRŽAJ

<b>1. UVOD .....</b>	<b>1</b>
<b>2. HIPERTROFIČNA KARDIOMIOPATIJA.....</b>	<b>2</b>
<b>2.1. Komplikacije HCM.....</b>	<b>3</b>
<b>2.2. Ultrazvučna dijagnostika.....</b>	<b>6</b>
<b>2.3. Rendgenološka dijagnostika.....</b>	<b>10</b>
<b>3. DIPLAZIJA KUKOVA .....</b>	<b>12</b>
<b>4. LUKSACIJA PATELE.....</b>	<b>18</b>
<b>5. POLICISTIČNA BOLEST BUBREGA.....</b>	<b>21</b>
<b>6. POLIDAKTILIJA .....</b>	<b>24</b>
<b>7. ZAKLJUČAK.....</b>	<b>26</b>
<b>8. LITERATURA .....</b>	<b>28</b>
<b>9. SAŽETAK.....</b>	<b>30</b>
<b>10. SUMMARY.....</b>	<b>31</b>
<b>11. ŽIVOTOPIS.....</b>	<b>32</b>

# 1. Uvod

Mačke pasmine Maine Coon mogu naravno oboliti od bilo koje bolesti kao i mačke ostalih pasmina. Specifičnost ove pasmine je ipak u tome što obolijevaju i od genetski predisponirajućih bolesti koje se nasljeđuju. Svaki odgovorni uzgajivač ove pasmine bi o ovim bolestima morao voditi računa i obaviti pretrage i testiranja na najčešće genetski predisponirajuće bolesti. Savez felinoloških društava Hrvatske o tim bolesima vode računa i zahtijevaju od uzgajivača da obave različite pretrage i testiranja da bi se takve jedinke isključivale iz uzgoja i poboljšavala kvaliteta uzgojenih jedinki. U Uzgojnom pravilniku Saveza felinoloških društava Hrvatske mačke pasmine Maine Coon su obvezatne na testiranja kao i sve pasmine mačaka na bolesti i anomalije kao što su : anomalije testisa, polidaktilija i oligodaktilija, škiljavost, a preporuča se testiranje na spinalnu mišićnu atrofiju. Obavezna je ultrazvučna pretraga na hipertrofičnu kardiomiopatiju. DNA testovi na policistične bubrege (PKD) su važeći iz bilo koje generacije ako se iz njih može zaključiti da je mačka PKD negativna. U svakodnevnoj veterinarskoj praksi je preporuka da se učini ultrazvučna dijagnostika na PKD. Kod displazije kukova Pravilnikom je u Hrvatskoj dozvoljeno parenje mačaka koje imaju nalaze kukova A i B. Pravilnikom je određeno da se ženke do starosti od dvije godine mogu pariti, ali imati samo jedno leglo, do definitivnog rendgenološkog nalaza kukova. Za mužjake je pravilo isto, ali se može upotrijebiti samo u vlastitoj uzgajivačnici. Kada mačke navršu dvije godine starosti moraju dobiti trajnu rendgenološku ocjenu displazije kukova. Zabranjen je uzgoj mačaka koje imaju teži ili teški stupanj displazije kukova.

Iz navedenog je razvidna potreba za bliskom suradnjom između veterinarske struke, odnosno veterinara praktičara i Saveza felinoloških društava Hrvatske. Suradnjom se postiže direktan uvid u zdravstveno stanje mačaka, a znanjima veterinara specijalista dobivaju se značajne dijagnostičke informacije o genetski predisponirajućim bolestima u mačaka pasmine Maine Coon. Rendgenološkom dijagnostikom se postavljaju definitivne dijagnoze kod bolesti kao što su displazija kukova, polidaktilija i oligodaktilija. Ultrazvučnom pretragom se postavljaju dijagnoze hipertrofične kardiomiopatije i policističnih bubrega. Na osnovi ovih slikovnih dijagnostičkih metoda voditelji uzgoja i uzgajivači pasmine Maine Coon mogu uspješno vršiti selekciju, te na toj osnovi poboljšavati kvalitetu ove pasmine mačaka.

## 2. Hipertrofična kardiomiopatija (HCM)

Najozbiljniji medicinski potencijalni problem u pasmine mačaka Maine Coon je hipertrofična kardiomiopatija (HCM). Ova bolest je najčešća bolest srca u svih pasmina mačaka, ali je dokazano da u Maine Coona može biti genetski predisponirana (Gundler i sur., 2008).

Hipertrofična kardiomiopatija je bolest srčanog mišića i to primarno miokarda lijevog ventrikula, a karakterizira se primarnom koncentričnom hipertrofijom. Naglasak na primarno, u ovom slučaju ističe o hipertrofiji nastaloj u miokardu lijevog ventrikula, a ne o sekundarnim promjenama koje mogu biti posljedica tlačnih opterećenja ili hormonalne stimulacije. Sekundarni uzroci mogu biti vrlo različiti: stenoza aorte, sistemska arterijalna hipertenzija, hipertireoza, akromegalija, limfomi i drugi. Ako se dijagnosticira bilo koja od navedenih bolesti, ne govorimo o HCM, nego o sekundarnoj koncentričnoj hipertrofiji kao posljedici primarne bolesti. Kada kod navedenih pacijenata nađemo znakove hipertrofije miokarda, slobodne stijenke lijevog ventrikula ili znakove asimetrične hipertrofije potrebno je ipak diferencijalno dijagnostički razmotriti i istovremenu hipertrofičnu kardiomiopatiju, uz neku o navedenih bolesti, jer su moguće više bolesti istovremeno. U rjeđim slučajevima moguće je i infiltrativno zadebljanje miokarda lijevog ventrikula kod slučajeva limfoma. U slučajevima primarnog HCM-a zamjećeno je u serumu povećanje koncentracije hormona rasta. Poznato je da hormon rasta uzrokuje hipertrofiju miokarda, te mačke s akromegalijom mogu imati vrlo tešku koncentričnu hipertrofiju miokarda lijevog ventrikula. Utjecaj hormona rasta nije još detaljno istaražen u mačaka, jer je povećanje njegove koncentracije zapaženo kod mačaka koje su imale znakove zatajivanja srca i kod onih koje nisu imale znakove zatajivanja srca. Iz na vedenog još nije sigurno je li porast serumske koncentracije hormona rasta uzrok HCM-a, njegova posljedica, ili nema nikakve veze sa HCM-om ( KITTLESON i KIENLE 1998).

U mačaka pasmine Maine Coon dokazana je pojava hipertrofične kardiomiopatije u slučajevima parenja zdrave s bolesnom i naravno bolesnom sa bolesnom mačkom, što definitivno ukazuje na potrebu rigoroznog islučivanje jedinki kod kojih je dijagnosticirana ova bolest. Opis načina pojave ove bolesti pokazuje da se bolest nasljeđuje po autosomno dominantnoj shemi, isto kao kod ljudi. Bolest pokazuje znakove progresivnosti pa se navodi da HCM nije bio vidljiv u ranijoj dobi, oko 3 mjeseca, ali je pojavnost već bila vidljiva u dobi o 6 mjeseci do 2,5 godina. U ranijoj dobi je bilo dijagnosticirano tek nezatno zadebljanje miokarda lijevog ventrikula i sistolički pomak mitralnog zaliska prema naprijed, dok su u

starijoj dobi dijagnosticirani teži oblici bolesti. Ova bolest u Maine Coon mačaka ima vrlo maligni oblik, dok u drugih pasmina mačaka može imati benigniji oblik s nešto boljom prognozom.

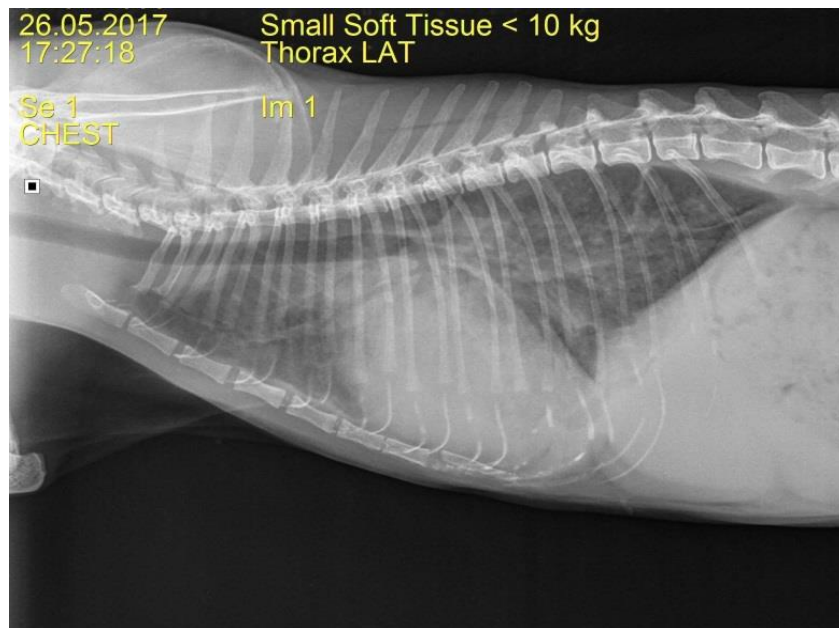Teški oblici ove bolesti sa znatnim zadebljanjem miokarda lijevog ventrikula i posljedičnim smanjenjem lumena lijevog ventrikula. Zbog zadebljanog miokarda lijevog ventrikula on postaje krut. Krutost ventrikula uzrokuje povećanje dijastoličkog intraventrikularnog tlaka, povećanje lijevog atrija i kongestivno zatajivanjem srca. Patofiziološki krutost lijevog ventrikula uzrokuje povišenje tlaka lijevog atrija i posljedično povišenje pulmonalnog venoznog tlaka, što može uzrokovati edem pluća ili pleuralni izljev kod mačaka. Povećavanjem dobi mačaka dolazi do fibroze miokarda što još dodatno pogoršava dijastoličku funkciju srca.

## **Komplikacije HCM**

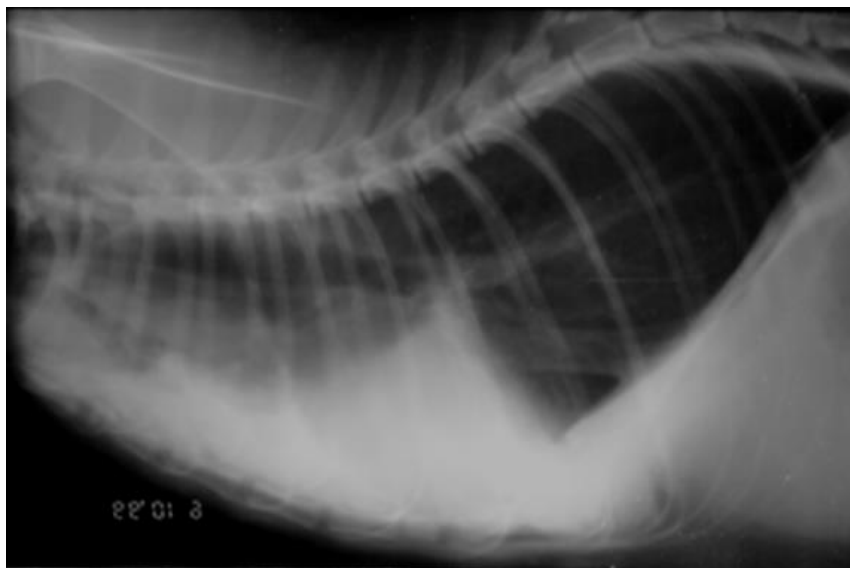
### **Pleuralni izljev**

U mačaka s teškim oblikom HCM vrlo često se dijagnosticiraju znakovi edema pluća. Edem pluća je naravno ekstrakardijalni znak poremećene funkcije „lijevog srca“. Znatno rjeđe nalazimo znakove nakupljanja tekućine u pleuralnom prostoru (*liquidothorax*). Pleuralni izljev kod mačaka može biti modificirani transudat, te pseudoeksudat ili stvarni eksudat. Ne zna se točno zašto kod mačaka dolazi do pleuralnog izljeva. Etiologija nakupljanja tekućine nije do kraja razjašnjena. Jedna od mogućnosti je povećanje tlaka plućne vene i plućnih kapilara koje rezultiraju plućnom vazokonstrikcijom, plućnom hipertenzijom i zatajivanjem desnog srca. Ipak je ovo manje vjerojatno jer je povećanje „desnog srca“ relativno rijetko, a izuzetno su rijetki znakovi zatajivanja „desnog srca“ vidljivi s kongestijom stražnje šuplje vene, kongestijom jetre i posljedičnim ascitesom. Druga mogućnost je da se mačje visceralne pleuralne vene odlijevaju u pulmonarne vene, tako da povišeni tlak plućne vene (kongestivno zatajivanje lijevog srca) uzrokuje formiranje pleuralnog izljeva. Dakle, pretpostavlja se da je pleuralni izljev formiran sekundarno kao posljedica zatajivanja lijevog srca.





Slika 1. Rendgenografski profilni prikaz HCM-a s komplikacijom edema pluća.

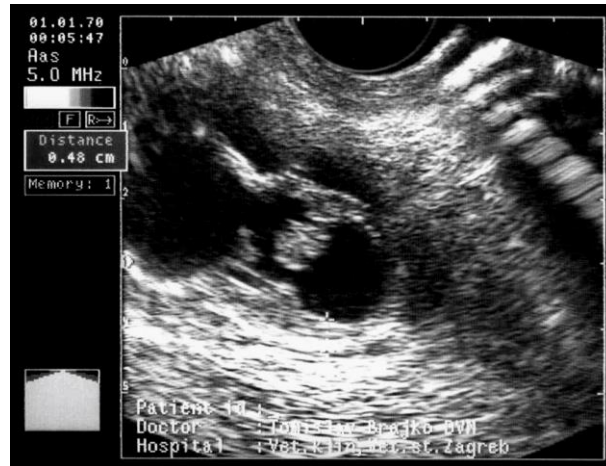

Slika 2. Rendgenografski profilni prikaz HCM-a s komplikacijom nakupljanja tekućine u pleuralnom prostoru.

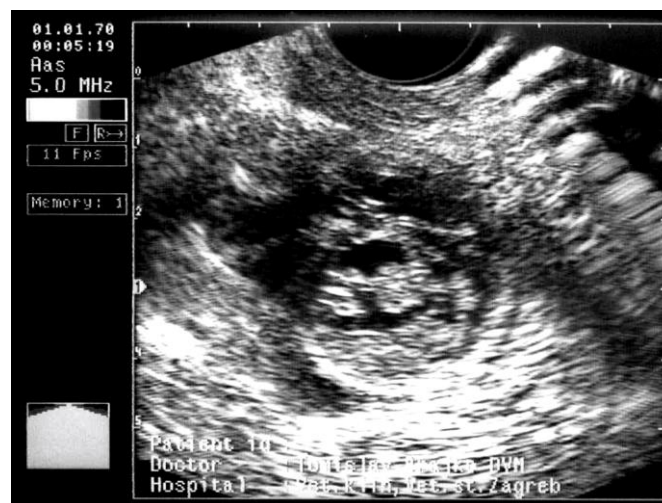### **Tromboembolija**

Kod mačaka sa HCM-om trombi se mogu formirati u lijevom atriju ili lijevom ventrikulu. Trombi lijevog atrija se obično oslobađaju (postaju embolusi) i odnose se krvotokom do krajnjeg dijela aorte, gdje ostaju. Ovi tromboembolusi ometaju aortalni krvotok i proizvode supstance koje stiskaju kolateralne žile. Posljedično dolazi do prekida dotoka krvi i pareze ili paralize stražnjeg dijela tijela (*paresis caudalis*). Opisana

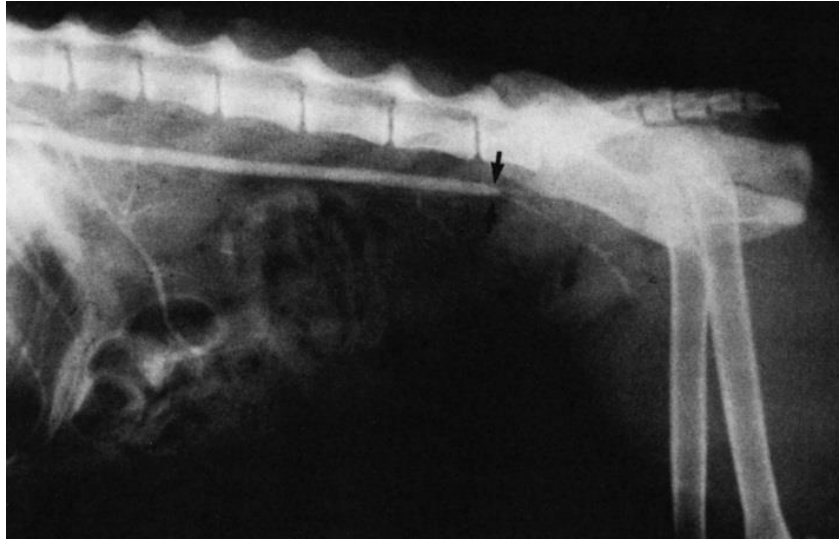
patofiziologija je posljedica smanjene brzine protoka krvi u povećanom lijevom atriju. Nalaz srednjeg ili jakog povećanja lijevog atrija, kod mačaka s HCM-om, smatra se rizičnim faktorom za razvoj tromboembolije.



Slika 3. Ultrazvučno vidljiv tromb unutar lijevog ventrikula na podužnom prikazu srca.



Slika 4. Isti tromb unutar lijevog ventrikula na poprečnom ultrazvučnom prikazu srca



Slika 5. Angiografski prikazan „stop kontrasta“ ilijačnog dijela aorte zbog tromboembolije.

### **Diferencijalna dijagnoza**

U slučajevima kada dijagnosticiramo koncentričnu hipertrofiju miokarda lijevog ventrikula u starijih mačaka prvo je potrebno isključiti hipertireozu, sistemska hipertenziju i moguću akromegaliju. U većem broju mačaka sa sistemskom hipertenzijom povećan je sistolički tlak, iako je moguće da imaju i samo dijastoličku hipertenziju. Smatra se da je tlak od 150 mm Hg nefiziološki i povišen kod mačaka koje nisu pretjerano uzbuđene. U slučajevima kada ne možemo izmjeriti sistemski arterijski tlak, potrebno je barem isključiti najčešće uzroke sistemske hipertenzije kod mačaka s koncentričnom hipertrofijom lijevog ventrikula, a to su hipertireoza i zatajivanje bubrega. Infiltrativni procesi kao što je limfom ne mogu se ultrazvučno razlučiti od pravog HCM-a. Na kraju je potrebno isključiti i pseudohipertrofiju koja se javlja u slučajevima hipovolemije (KITTLESON I KIENLE, 1998).

### **Ultrazvučna dijagnostika hipertrofične kardiomiopatije**

Ultrazvučna pretraga srca u mačaka ( ehokardiografija) je neinvazivna, a istovremeno i najpreciznija dijagnostička metoda za postavljanje dijagnoze ove bolesti. Ehokardiografija nam omogućuje da možemo vrlo uspješno oslikati patološke promjene na srcu. Ovom dijagnostičkom metodom možemo istovremeno dobiti uvid u morfološke, ali i funkcionalne

promjene srca. U usporedbi s rendgenološkom pretragom, nativnom pretragom grudnog koša i interpretacijom veličine siluete srca svakako možemo posumnjati na HCM. U nastavku pretrage možemo koristiti kontrastnu pretragu kardiovaskularnog sustava (angiokardiografiju), ali zbog njene invazivnosti i mogućih komplikacija danas se uglavnom više ne provodi.

Ehokardiografijom u mačaka s težim oblikom HCM-a dijagnosticiramo značajno zadebljanu stjenku lijevog ventrikula (8 do 10 mm), hipertrofiju papilarnog mišića, i povećanje lijevog atrija. Opisana hipertrofija lijevog ventrikula može biti vidljiva tako da je zadebljala kompletna stijenka lijevog ventrikula, ali se moguće promjene mogu izdiferencirati samo na interventrikularnom septumu, slobodnoj stijenci lijevog ventrikula ili primarno može biti zahvaćen apeks srca ili papilarni mišići zajedno sa susjednom slobodnom stijenkom lijevog ventrikula. Zbog ovih opisanih varijacija ultrazvučno oslikavanje je najbolje B - dvodimenzionalnim prikazom u realnom vremenu u više prikaza. Ovim ultrazvučnim prikazom vršimo mjerenje uočenog zadebljalog miokarda u fazi dijastole. TM-ehokardiografskim prikazom može nam promaknuti regionalno zadebljanje miokarda, naročito ako nije vođeno B - dvodimenzionalnim prikazom. U slučajevima kada standardnim TM prikazom, koji radimo neposredno ispod mitralnih zalistaka moguće je da ne uočimo zadebljanje miokarda na nekom od drugih opisanih anatomskih djelova srca.

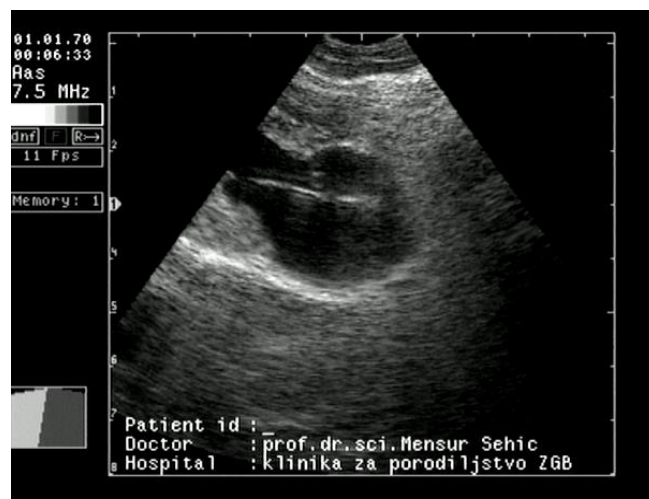### **Sistolički pomak mitralnog zaliska prema naprijed**

Sistolički pomak prema naprijed mitralnog zalistka SAM (Systolic Anterior Motion) je fenomen pomicanja septalnog (prednjeg) mitralnog zaliska. Ovaj zalistak, za vrijeme sistole, biva povučen u izgonski trakt lijevog ventrikula. Tada je uhvaćen i uvučen u tijek krvotoka i guran prema ili od interventrikularnog septuma. Ova je pojava zabilježena u velikom postotku u mačaka koje imaju HCM. Jedna od teorija nastanka SAM je zbog Venturijevog efekta (slično pojavi da kada pušemo između dva lista papira koji stoje jedan uz drugi, dolazi do pomicanja tih listova papira jednog prema drugom, a ne do njihovog razdvajanja). Fiziološki je da je septalni listić mitralnog zalistka u sistoli daleko od septuma i zatvoren je, sa točkom približavanja u centru komore. Ovom teorijom nije do kraja objašnjeno kako septalni listić dolazi u položaj vrlo blizu interventrikularnog septuma, da bi potom bio povučen. Prema nekim mišljenjima je vjerojatnije da se septalni kuspis mitralnog zalistka povlači prema izgonskom traktu u sistoli zbog promjenjenog položaja papilarnih mišića u snažno

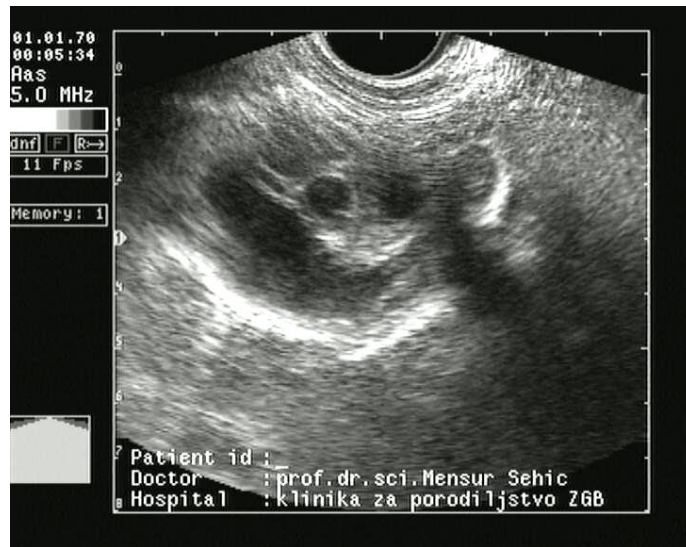hipertrofiranom lijevom ventrikulu kod pacijenata s HCM-om. Vjerojatnije je da do povlačenja kuspisa mitralnog zaliska prema izgonskom traktu lijevog ventrikula dolazi zbog nefiziološki pozicioniranih papilarnih mišića. Kada se povuče u izgonski trakt, krvotok baci vrh kuspisa prema interventrikularnom septumu. Kada se septalni listić povuče prema interventrikularnom septumu, stvara se otvor u mitralnom zalisku, zbog čega dolazi do mitralne regurgitacije. Istovremeno se stvara dinamička subaortalna stenoza koja povećava sistolički intraventrikularni tlak u srednjoj do kasnoj sistoli.

U svakom slučaju ovaj fenomen uzrokuje dvije patofiziološke promjene. Prvo, on opstruira izgon iz lijevog ventrikula u sistoli (dinamička subaortalna stenoza). Time se povećava brzina krvotoka kroz subaortalnu regiju i može se proizvesti turbulencija. Drugo, izvlačenjem septalnog listića iz njegovog normalnog položaja, SAM dovodi do mitralne regurgitacije. Mitralna regurgitacija može biti od primarnog značaja uzrokovana SAM-om kod mačaka, ako je ona dovoljno jaka, bitno učestvuje u razvoju zatajivanja srca kod mačaka s hipertrofičnom kardiomiopatijom.

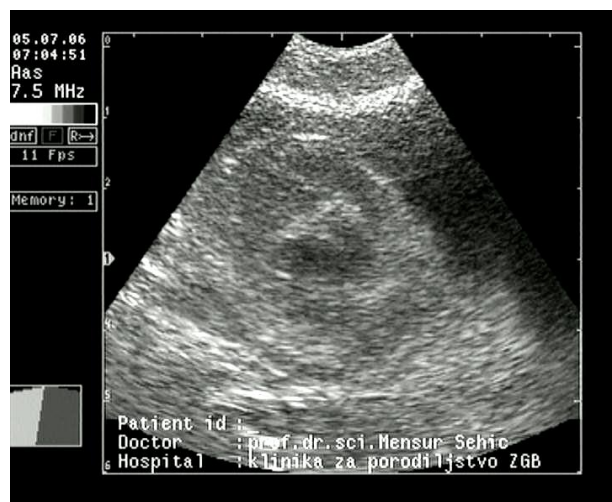Ultrazvučna dijagnostika HCM je teža kod mačaka s manjim zadebljanjem stijenke miokarda lijevog ventrikula i u slučajevima regionalnog zadebljanja miokarda. Zaseban je problem razlikovanje blagog oblika bolesti od hipertrofije uzrokovane kao sekundarna posljedica neke druge bolesti. U postupku postavljanja dijagnoze, naročito u starijih mačaka, mora se primarno isključiti neka druga dijagnoza koja također uzrokuje zadebljanje, blago ili istaknutije zadebljanje miokarda. Na temelju ovakvog pristupa se postavlja konačna dijagnoza HCM. Gornja fiziološka granica ultrazvučno izmjerene debljine miokarda lijevog ventrikula u mačaka je 5.0 do 5.5 mm. Sve vrijednosti od 6mm i više proglašavamo koncentričnom hipertrofijom miokarda. (NYLAND I MATTOON, 2002).



Slika 6. Ultrazvučni prikaz dilatacije lijevog atrija i zadebljanja stijenke miokarda lijevog ventrikula (podužni prikaz).



Slika 7. Ultrazvučni poprečni prikaz povećanja lijevog atrija u visini aorte ( fiziološki odnos dijametara aorte i lijevog atrij je 1 : 1 ili 1,5)



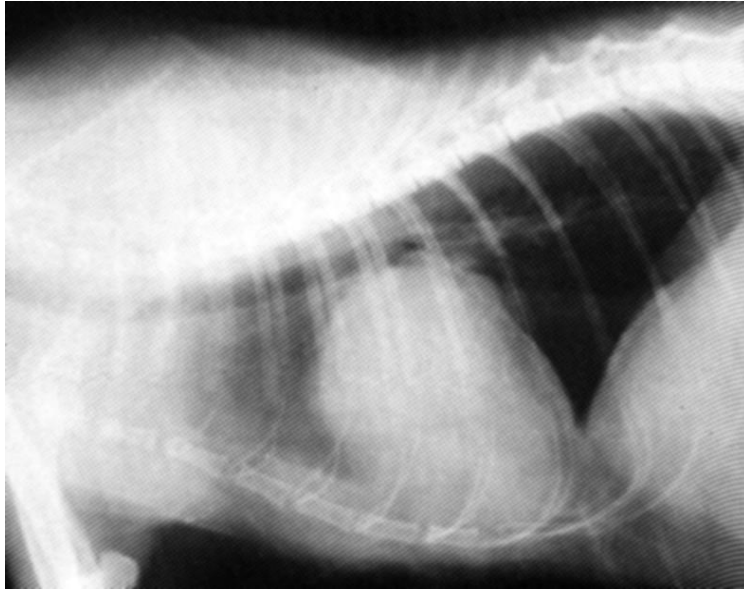
Slika 8. Ultrazvučni poprečni prikaz zadebljanja miokarda lijevog ventrikula.

## **Rendgenološka dijagnostika**

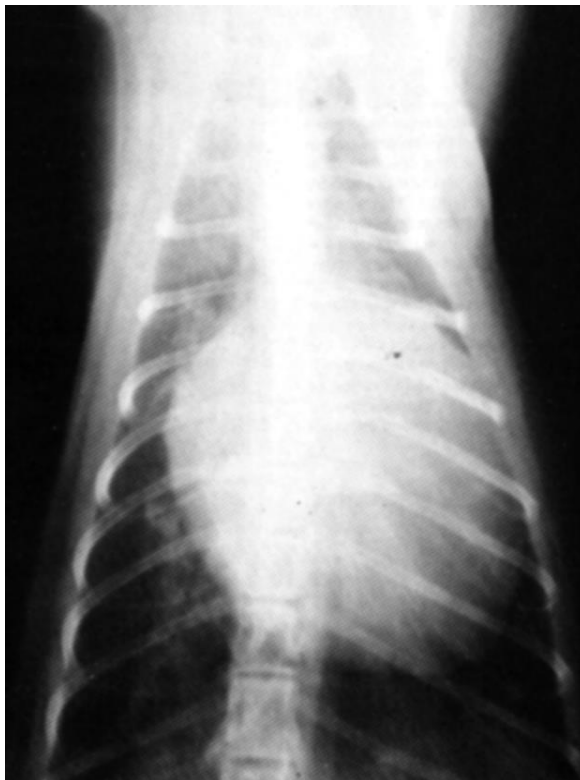
Kod mačaka, u većini slučajeva, vrlo je teško razlikovati hipertrofičnu od ostalih oblika kardiomiopatija. Diferenciranje pojedinih oblika kardiomiopatija moguće je na osnovu angiokardiografije ili ehokardiografije. Kad sumnjamo na hipertrofičnu kardiomiopatiju moramo biti vrlo oprezni pri postavljanju definitivne dijagnoze. Rendgenološki je važno procijeniti veličinu, oblik i položaj siluete srca. Kada rendgenološki dijagnosticiramo povećanu siluetu srca moramo prvenstveno postaviti sumnju na HCM.

Kod komplikacija HCM-a, kao što je pleuralni izljev, auskultatorno su čujni prigušeni srčani tonovi, šumovi nad plućnim poljem, a ponekad i galopirajući ritam srca. Rendgenološki je vidljivo opće povećanje siluete srca sa istaknutim povećanjem lijevog atrija. Na parenhimu pluća su vidljivi znakovi edema, a u prsnom košu često i pleuralno nakupljanje tekućine (*liquidothorax*). Ehokardiografski je moguće vizualizirati dilataciju lijevog atrija i ventrikula, zadebljanje stijenke lijevog ventrikula sa znakovima oslabljene kontraktilnosti što se rendgenološki naravno ne vidi. Kontrastnim prikazom kardiovaskularnog sustava (angiokardiografija) je moguće prikazati nepravilan oblik šupljine lijevog ventrikula te znakove nefiziološkog punjenja lijevog ventrikula. Vidljiv je dilatirani lijevi atrij sa proširenim i zavojitim plućnim venama. Ova se metoda zbog svoje agresivnosti danas gotovo u potpunosti više ne primjenjuje (Kealy, 2000).

Ovakovi tipični rendgenološki znakovi hipertrofične kardiomiopatije su rijetki, te se konačna dijagnoza temelji redovito na ehokardiografskom nalazu.



Slika 9. Rendgenografski profilni prikaz povećane siluete srca, sumnja na HCM



Slika 10. Rendgenografski sagitalni prikaz povećane siluete srca, sumnja na HCM



### 3. Displazija kukova (*Dysplasia coxae*)

Displazija kuka (*Dysplasia coxae*) je poligenetska, nasljedna, degenerativna i progresivna bolest. U osnovi je poremećaj u razvoju kuka koji nastaje kao posljedica labavosti veze između glave bedrene kosti i pripadajućeg acetabuluma. Naime, čahura zgloba, ligamentum teres, potporno vezivno tkivo i okolna muskulatura nisu sposobni uspostaviti sukladnost zglobnih ploha između glave bedrene kosti i pripadajućeg acetabuluma. Bolest je progresivna, s dobi životinje se pogoršava i dovodi do poremećene funkcije zgloba kuka.

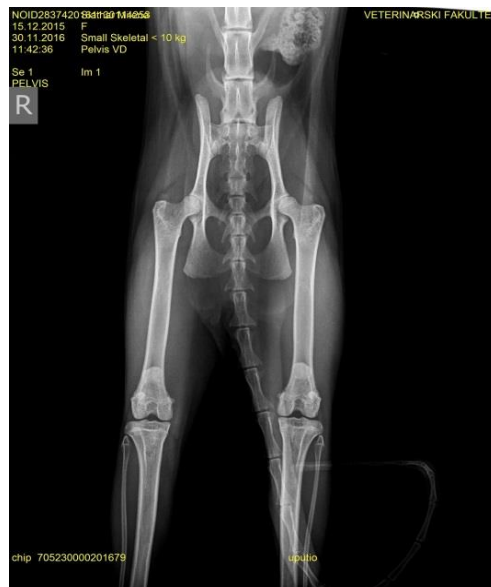Etiologija bolesti je genetska (nasljedna) i stečena, odnosno pod utjecajem vanjskih čimbenika. Nasljeđivanje je uzrokovano složenim utjecajem više gena. Oboljele mačke nasljeđuju te gene od oba roditelja, a mogu se ispoljiti i u slučajevima kada niti jedan od roditelja nije pokazivao znakove displazije kuka. Smatra se da je rizik na pojavu displazije kuka znatno manji naravno u mačaka kod kojih u oba roditelja nije dijagnosticirana displazija kuka, bez obzira, kao što je već spomenuto to nije jamstvo da se neće pojaviti bolest. Opisani način pojavnosti ove bolesti upućuje na to da je bolest uvjetovana recesivno poligenetski.

Displazija kuka u mačaka je, relativno rijetka bolest za razliku u pasa. Neke pasmine mačaka imaju veću genetsku predispoziciju na ovu bolest. Pasma Main Coon spada u skupinu s većom predispozicijom (LODER i TODHUNTER, 2017). U ovu skupinu su i Perzijska mačka, ali i sve mačke s jačim i težim koštanim skeletom. Mačke koje nisu čistokrvne imaju manju predispoziciju na ovu bolest.

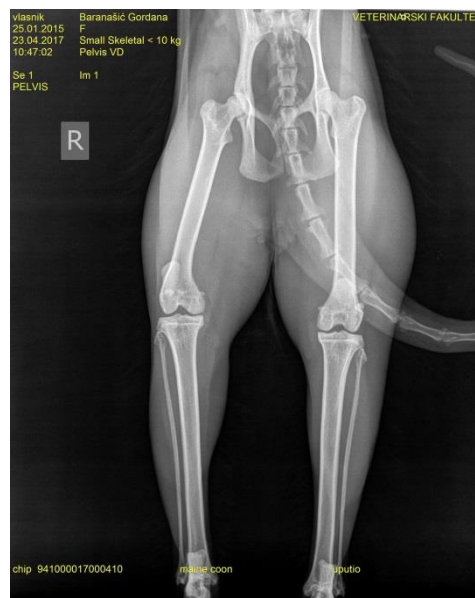Zapaženo je da se bolest češće javlja u skupini koja je naravno genetski predisponirana, ali kao vanjski čimbenik može biti i ubrzano povećanje težine te pretilost životinje (KELLER i sur., 1999).

Rendgenološka pretraga kukova je jedina i objektivna metoda pomoću koje se mogu otkriti znakovi displazije i sekundarne artrotične promjene. Priprema mačke sastoji u tome da se daje blagi relaksant, a preporuka je da se mačkama ne daju sedativi. Zapaženo je da se u dubljoj sedaciji mogu dobiti rendgenološki nalazi kao da mačka ima znatnu inkongruenciju između glave bedrene kosti i acetabuluma ili da su vidljive promjene znatno istaknutije, a istinske promjene su blage ili granične (LANGENBACH i sur., 1998). U vrlo mladih mačaka, pod opisanim uvjetima je moguće da bude dijagnosticirana displazija kuka, a kasnije, snimanjem mačke u starijoj dobi, bude vidljivo da mačka nema displastične promjene. Rendgenografija kukova se obavlja u dobi između 10 mjeseci i 2 godine.

Pravilna rendgenografija kukova je temeljne važnosti za postavljanje precizne dijagnoze i određivanja stupnja displazije kuka. Za postizanje ispravne i kvalitetne rendgenološke slike važna je ispravna pozicija snimanja. Snimanje se obavlja u ventrodorzalnoj projekciji. Standardna projekcija je da mačku položimo na leđa, a stražnji ekstremiteti moraju biti paralelno postavljeni, maksimalno ekstenzirani i neznatno rotirani prema unutra.



Slika 11. Pravilna ventrodorzalna projekcija kukova u mačke

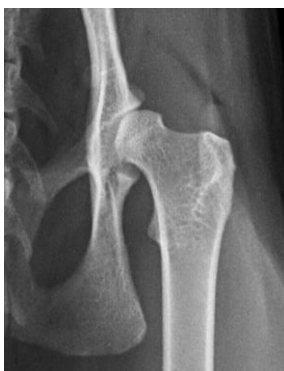

Slika 12. Nepravilna, iskošena projekcija na kojoj je, zbog geometrije slike, na desnom kuku djelomično vidljiv „lažno“ pozitivan nalaz sa znakovima blage inkongruencije glave bedrene kosti i pripadajućeg acetabuluma.

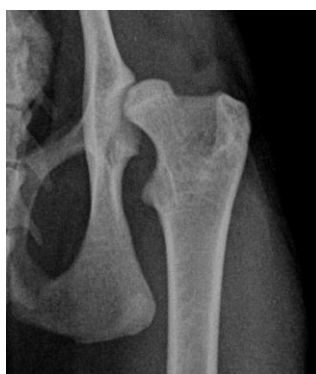Stupnjevi displazije kukova prema europskom udruženju su: A-bez vidljivih promjena, B- nije najbolje strukture, već govorimo o graničnom nalazu, C- blaži oblik displastičnih promjena,

D- umjerene promjene, E- teže promjene. Prema Pravilniku Saveza felinoloških društava Hrvatske dozvoljava se parenje mačaka stupnja A i B. Ženke ( do starosti od dvije godine ) bez preliminarnog nalaza kukova može imati jedno leglo, dok ne snimi i donese konačna ocjena kukova. Za mužjake vrijedi isto, ali se može upotrijebiti samo u vlastitoj uzgajivačnici. Kada mačke navrše dvije godine, moraju dobiti trajnu ocjenu i nalaz kukova. Preporuka je da se pare mačke koje imaju dobar nalaz kukova. Zabranjen je uzgoj mačaka s lošijim nalazom kukova od navedenog. (UZGOJNI PRAVILNIK SFDH)

Procjena dispastičnih promjena na kukovima u mačke zasniva se na određivanju inkongruencije glave bedrene kosti i pripadajućeg acetabuluma (znakovi subluksacije). Sljedeće je uočavanje stvaranja entezofita na rubovima acetabuluma. Remodeliranje glave i vrata bedrene kosti su vrlo rijetki. Najučestalije vidljive degenerativne promjene su na kraniodorzalnom rubu acetabuluma. U težim stupnjevima displazije kukova moguća je i slika jače subluksacije glave bedrene kosti bez vidljivih degenerativnih sekundarnih reakcija i na rubovima acetabuluma (THRALL, 2013).

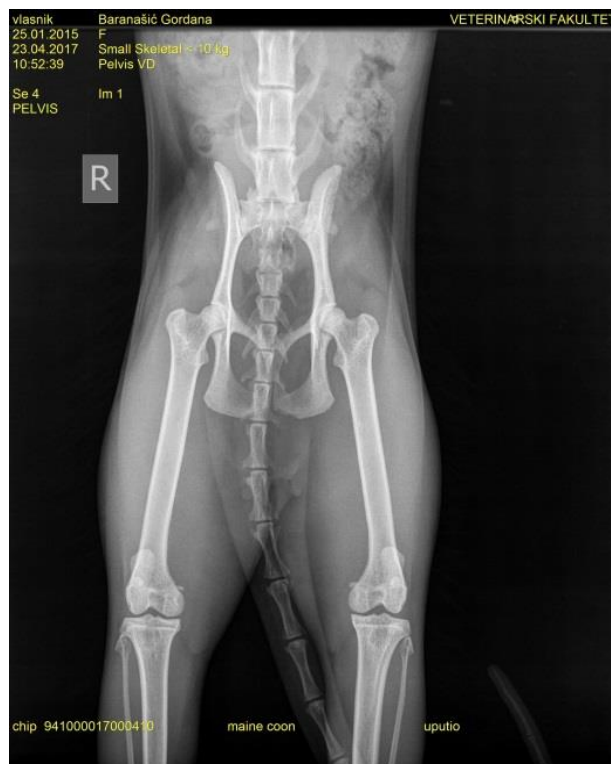

Slika 13. Degenerativne promjene na kraniodorzalnom rubu acetabuluma, vidljivi osteofit, tipična promjena kod degenerativne promjene na kuku mačke.

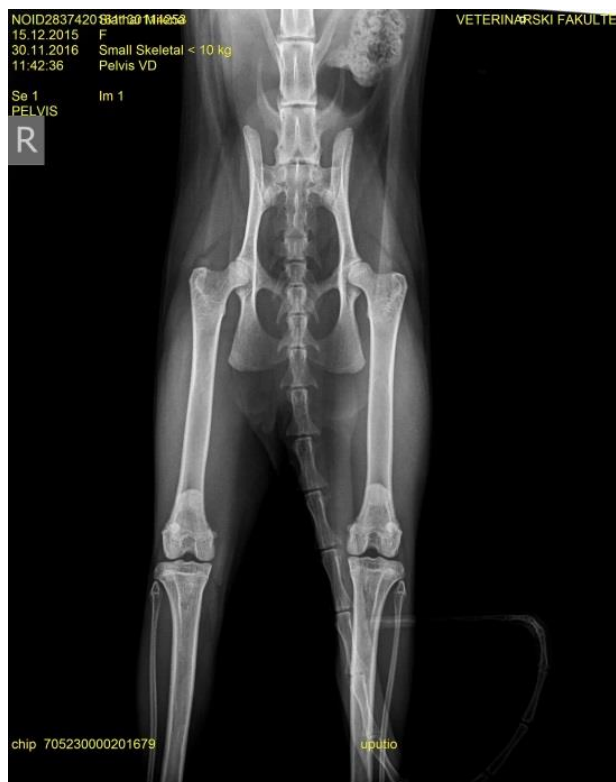

Slika 14. Vidljivo istaknuto remodeliranje acetabuluma, vidljivo strmiji kranijalni rub i jaka subluksacija glave bedrene kosti.

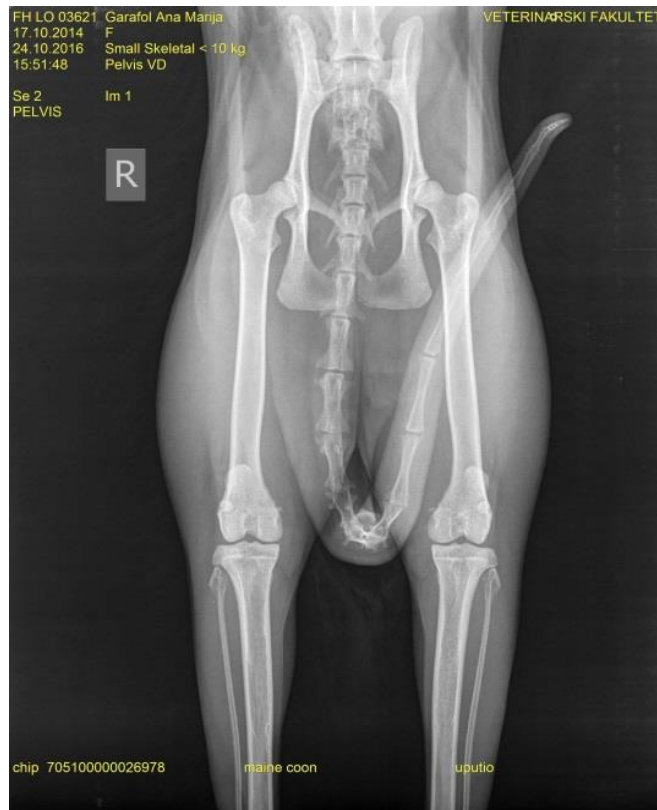## Stupnjevi displazije kuka u mačke.



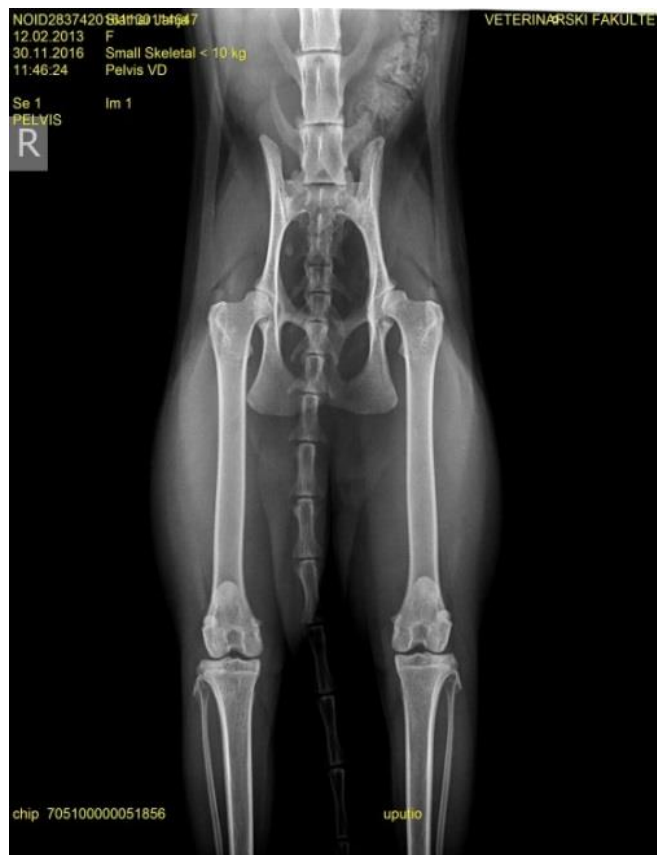Slika 15. HD – A



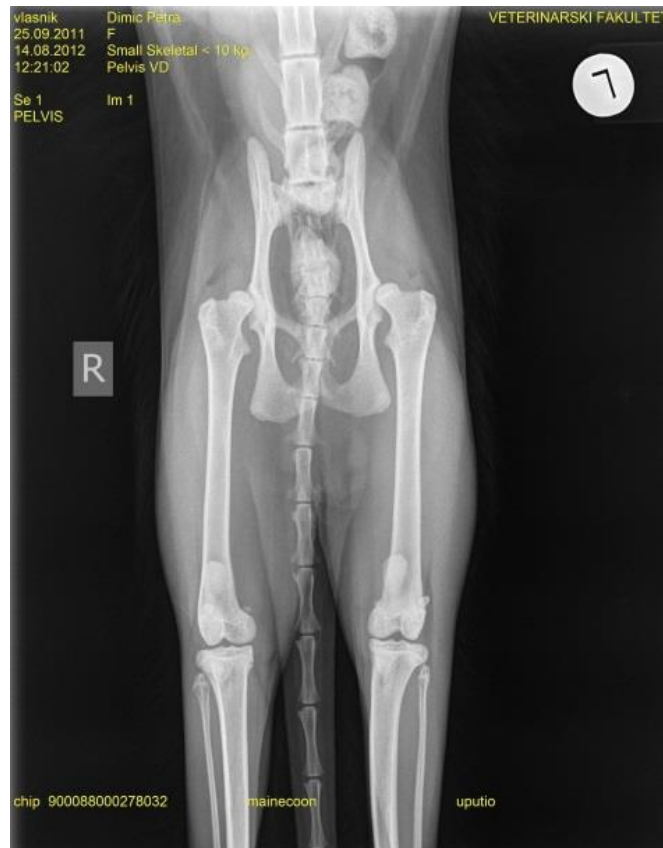Slika 16. HD - B



Slika 17. HD – C



Slika 18. HD – E



Slika 19. HD – E

## 4. Luksacija patele (*Luxatio patellae*)

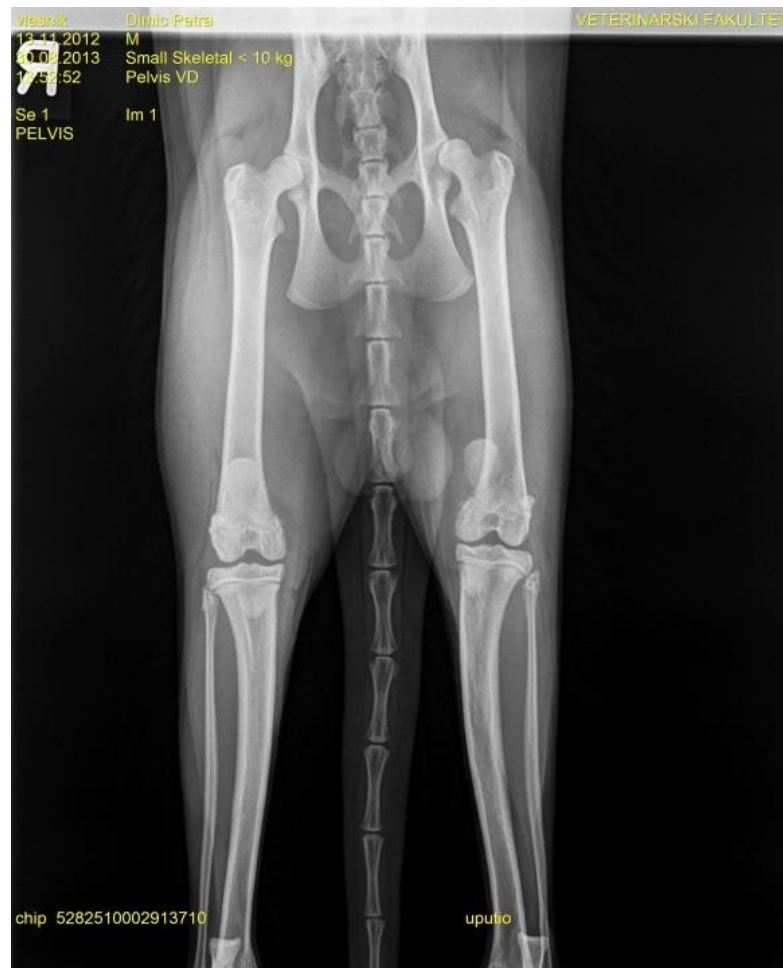Kongenitalna luksacija patele je bolest koja se javlja i u mačaka. Sklonost ovoj bolesti imaju više pasmina mačaka, ali je naročito istaknuta u Maine Coon pasmine. Luksacija patele u mačaka pokazuje znakove nasljeđivanja, ali poremećaji u razvoju koljenskog zgloba su složenije etiologije. DNA metoda dokazivanja ove bolesti još nije do kraja razvijena. Razmatrajući etiologiju ove bolesti nabraja se niz faktora koji su uzroci luksacije patele. Niz etioloških čimbenika, a to su: pojačana rotacija distalnog dijela femura, coxa vara ili povećavanje kuta kojeg čini vrat i podužna os bedrene kosti, genu valgum ili unutarnje zakretanje koljenog zgloba, hipoplazija distalne medijalne epifize femura, tako da je preraste lateralna epifiza i displazija kondila femura. Najučestalija je medijalna luksacija patele (SMITH i sur.,1999). Bolest se najčešće javlja unilateralno, ali nije isključena mogućnost pojave i na oba ekstremiteta.

Luksacija patele se može dijagnosticirati u mačaka mlađe dobi. S vremenom dolazi do progresivnih promjena. U početku bolest može proći neopaženo, međutim za vrijeme upotrebe ekstremiteta u abdukciji dolazi do lateralne rotacije femura i medijalne rotacije tibija, a tetiva kvadricepsa se nategne i smakne medijalno da bi konačno nastala medijalna luksacija patele. (LOUGHIN i sur. 2006). U težem stupnju bolesti izražena je jaka hromost, uzrokovana sekundarnim osteoartrotičnim promjenama te distorzijom kondila femura i tibija. Klinički znakovi usko su povezani s dobi mačke i duljinom trajanja bolesti (DUNCAN i LASCELLES, 2010).

Simptomi luksacije patele ovise će o težini luksacije i kao i o stupnju degenerativnih promjena na koljenskom zglobu. Najčešće mačke kod blažih oblika bolesti pokazuju povremenu i iznenadnu hromost, a kod uznapredovalih slučajeva bitno je poremećena funkcija stražnjeg ekstremiteta i mačke pokazuju dugotrajni poremećaj upotrebe stražnjeg ekstremiteta.

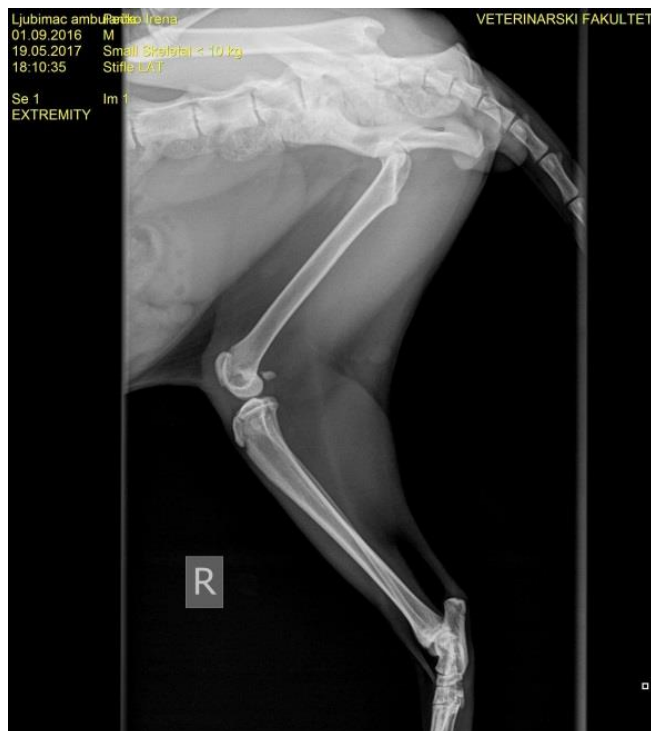Ova bolest se dijagnosticira rendgenološki u dvije osnovne projekcije. Na sagitalnoj projekciji koljenog zgloba, vidljivo je da patela stoji medijalno izvan utora femura. Na profilnom prikazu, opisana promjena je teže uočljiva. Profilno je vidljiva samo jaka luksacija patele, kada je ona u potpunosti izvan interkondilarne utline. Dijagnostika dislokacije patele

može biti otežana u vrlo mladih životinja, jer u njih još nije došlo do završetaka osifikacije skeleta. Rendgenološki nalaz ovisi o tome u kojem je stupnju bolesti obavljena rendgenografija. U ranim fazama bolesti nema degenerativnih promjena na zglobnim plohama koljena. U toj fazi može se uočiti lateralno povijanje bedrene kosti sa iskrivljenjem linija zglobnih ploha femorotibijalnog zgloba. Vidljiva je hipoplazija distalnog dijela medijalnog kondila femura. Kod težih slučajeva, na standardnim slikama vidljive su sekundarne koštane reakcije koje odgovaraju kroničnim artrozičnim promjenama. Kada je pravovremeno postavljena dijagnoza, tada je moguća uspješna kirurška terapija ove bolesti. (RUTHERFORD i sur., 2015).

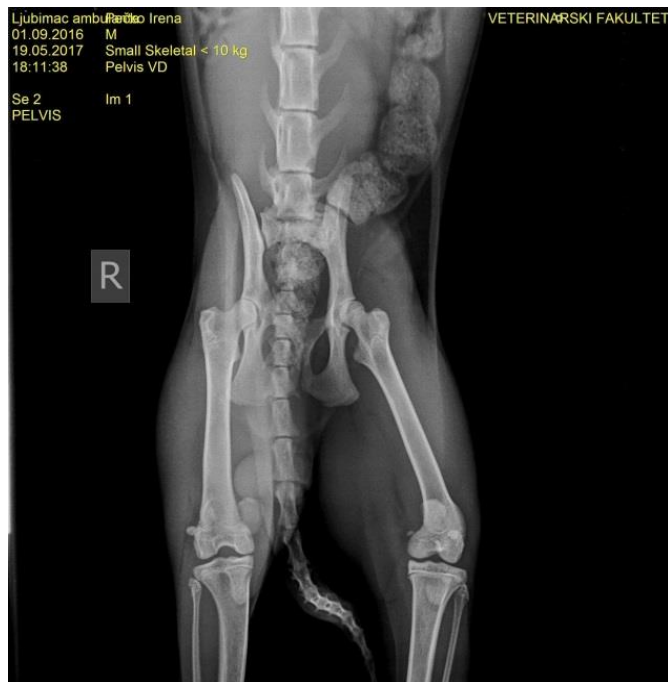

Slika 20. Na sagitalnom projekciji lijevog koljenskog zgloba patela se projicira medijalno od interkondilarne utline femura. Vidljivo je i posljedično povijanje tibije.





Slika 21. Profilna projekcija jače luksacije patele



Slika 22. Sagitalna projekcija jače luksacije patele koja je dislocirana medijalno od kondila femura.

## **5. Policistična bolest bubrega (*Polycystic kidney disease-PKD*)**

Policistični bubreg je genetski predisponirana bolest. Bolest je najčešće dijagnosticirana u Perzijske mačke, ali i u svih mačaka koje su nekad bile križane s ovom pasminom mačaka. Bolest se manifestira nalazom više cista na bubrezima. Nalaz cista je u bubrežnom korteksu i meduli ali ponekad se mogu dijagnosticirati i na drugim organima u trbušnoj šupljini. Ciste na bubrezima se mogu ultrazvučno dijagnosticirati već nakon 7 tjedana starosti mačke, pod uvjetom da je dijagnostičar iskusan i radi na ultrazvučnom uređaju visoke rezolucije (DOMANJKO-PETRIC i sur., 2008). Ciste s vremenom rastu brojem i veličinom. U težim slučajevima ciste obilno prerastu i destruiraju korisni parenhim bubrega, tako da mačke na kraju ugibaju od zatajivanja bubrega. U nekih mačaka taj rast broja i veličine cista može biti znatno sporiji, ali ipak je bolest s nepovoljnom prognozom.

Klinički znakovi bolesti se manifestiraju u letagičnom ponašanju mačke, gube na težini, imaju povećanu žeđ i pojačano mokrenje. Klinička slika, a i terapija je vrlo slična kao kod kroničnog zatajivanja bubrega.

Policistični bubrezi mogu biti ozbiljna i teška bolest i u Maine Coon mačaka.

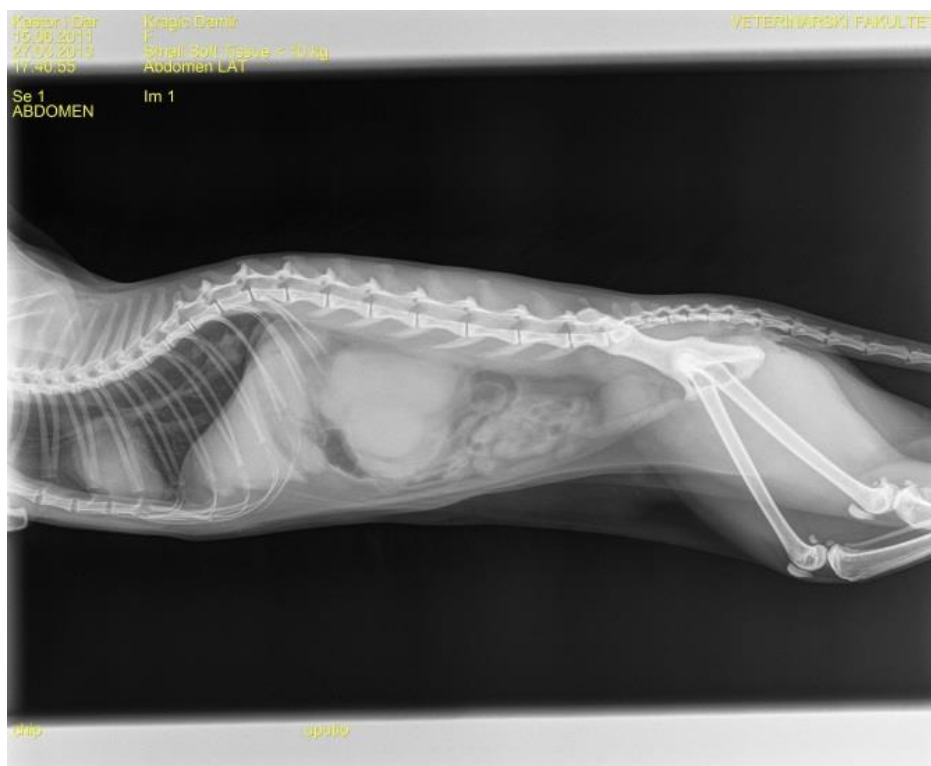Ova bolest je dijagnosticirana i u Maine Coon pasmine mačaka, ali s niskom učestalosti. Vršena genetska testiranja na PKD u ove pasmine i nalazi su bili negativni na mutaciju gena. Sekvestiranje gena također nije pokazalo nikakve specifične promjene. Iz ovoga slijedi da PKD u Maine Coon pasmine nije povezano s istom bolesti koja se javlja u Perzijske pasmine i drugih srodnih pasmina mačaka (GENDRON i sur., 2013).

Uzgojni pravilnik Saveza felinoloških društava Hrvatske ne obavezuje pregled Maine Coon pasmine mačaka na policistične bubrege, ali zbog opisanog bila bi preporuka da se to ipak učini (UZGOJNI PRAVILNIK SFDH).

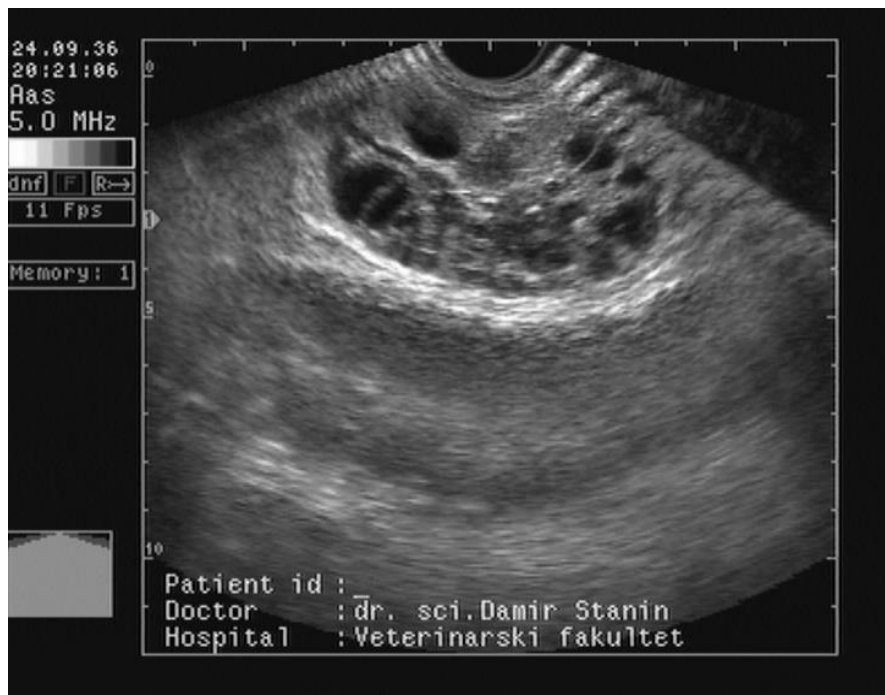
### **Rendgenološka i ultrazvučna dijagnostika**

Rendgenološke promjene na bubrezima se mogu izdiferencirati samo ako su cistične promjene dovele do promjene veličine i oblika bubrega. Rendgenološki vidljivo povećanje i promjena oblika i položaja bubrega može biti diferencijalno dijagnostički od više patoloških procesa, tako da opisane promjene ne možemo označiti kao specifične za dijagnostiku

policističnog bubrega u mačke. Kontrastnom pretragom uropoetskog sustava, urografijom, u fazi punjenja kontrasta u bubrezima (nefrogrami) se mogu uočiti okruglo defekti punjenja kontrasta. Ipak rendgenografija ne oslikava ove patološke promjene slikovno tako precizno kao ultrasonografija bubrega. Ultrazvučno se ciste na bubrezima lako prepoznaju. Učljive ciste u korteksu ili meduli bubrega su vidljive kao anehogene okruglaste tvorbe tankih rubova s istaknutim distalnim akustičnim pojačanjem. Opisane ciste se vrlo liepo razlikuju od okolnog parenhima bubrega, ali diferencijano dijagnostički i od ostalih patoloških procesa na bubrezima. Ultrazvučno možemo razlikovati ciste od novotvorevina, bubrežnih apscesa ili kavitarnih nekrotičnih tumora (NYLAND I MATTOON, 2002).



Slika 23. Na profilnom prikazu abdomena vidljivo je povećanje oba bubrega (to nije specifični znak PKD-a)

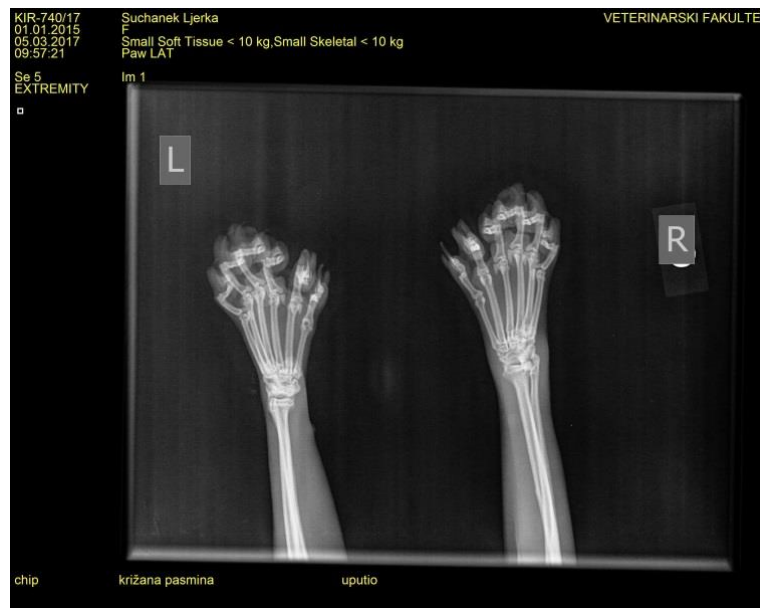

Slika 24. Na podužnom ultrazvučnom prikazu, vidljivo je više oštro ograničenih cističnih tvorbi u korteksu i meduli bubrega.

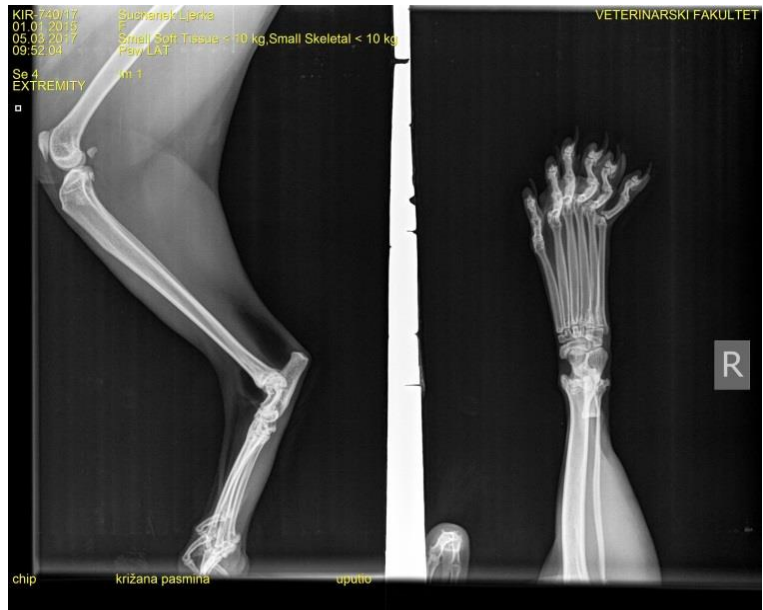## 6. Polidaktilija (*polydactilia*)

Polidaktilija je pojava većeg broja prstiju od fiziološkog na prednjim ili stražnjim ekstremitetima. Pojava polidaktilije je opisana u više vrsta kralježnjaka. U pojedinim linijama Maine Coon pasmine mačaka je učestalija. Ova anomalija se nasljeđuje autosomno dominantno. To znači da takve mačke trebaju imati samo jedan gen od bilo kojeg roditelja da nasljedi ovu anomaliju. Vlasnici mačaka s polidaktilijom uglavnom nisu primjećivali ozbiljnije štetne posljedice za mačku. Redovito nema posljedica lokomotornog sustava mačke, koja bi se manifestirala različitim oblicima hromosti. U istraživanjima su se htjele ustanoviti ovisnosti fenotipa i genotipa mačke i došlo se do zaključka da se polidaktilija u Maine Coon mačaka javlja u vrlo širokoj fenotipskoj raznolikosti. Dokazano je ova pojava ne utječe na oblik i funkciju karpusa i tarzusa i ne ostavlja štetne posljedice (HAMELIN i sur., 2017). Anomalija se vrlo jednostavno dijagnosticira rendgenološkom pretragom distalnih dijelova ekstremiteta u mačke.

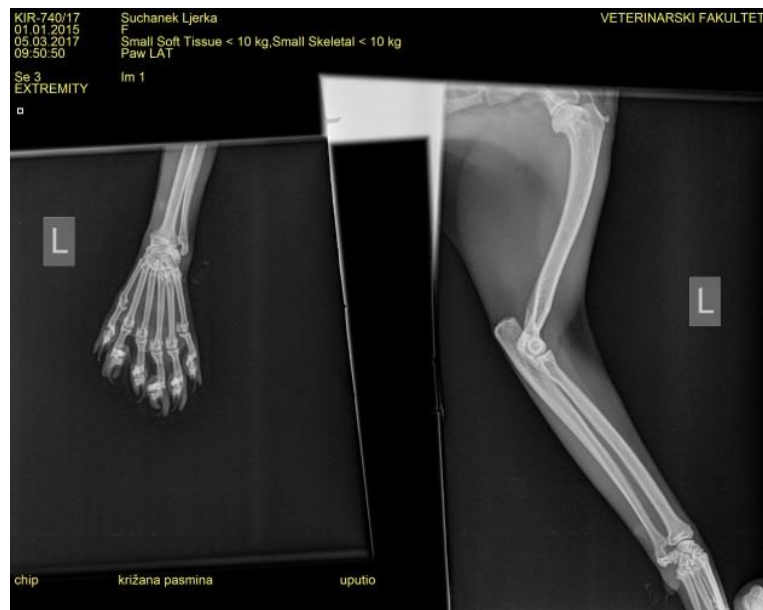Budući da je riječ o vidljivoj anomaliji, u Uzgojnom pravilniku Saveza felinoloških društava Hrvatske, takve jedinke moraju obaviti pregled i isključuju se iz uzgoja.



Slika 25. Polidaktilija prednjih ekstremiteta



Slika 26. Polidaktilija stražnjeg desnog ekstremiteta



Slika 27. Polidaktilija stražnjeg lijevog ekstremiteta

## 7. Zaključak

U suvremenoj veterinarskoj medicini temeljito su obrađeni svi organski sustavi u kojima susrećemo rjeđa ili češća patoanatomska zbivanja različite etiologije i isto tako i prognoze. Općom kliničkom pretragom pacijenata nije moguće postaviti definitivnu dijagnozu. Radi toga se koriste rendgenološke, ultrazvučne, laboratorijske i druge pretrage. Slikovne dijagnostičke metode, rendgenografija i ultrasonografija, su egzaktne i mjerne metode koje koristimo u dijagnostici urođenih i nasljednih anomalija različitih organskih sustava u mačke. Za veterinara dijagnostičara vrlo su interesantne anomalije koštanog, probavnog, dišnog, kardiovaskularnog i urogenitalnog sustava. Rano, odnosno pravovremeno otkrivanje tih bolesti, pruža mogućnost vlasniku i osobito uzgajivaču da mačku isključi iz daljnjeg uzgoja.

Pravilnik Felinoloških društava Hrvatske je odredio obavezan pregled na cijeli niz urođenih i nasljednih bolesti u mačaka. Isključivanjem pojedinih bolesti nastoji se provoditi kvalitetna selekcija i podizanje kvalitete pojedinih pasmina mačaka. Obavezan pregled je određen prema pojavnosti u različitim pasmina mačaka i određene su metode dijagnostike, odnosno način utvrđivanja pojedinih bolesti. Cilj ovog diplomskog rada je da kliničarima praktičarima prikaže metode slikovne dijagnostike, prvenstveno rendgenološke i ultrazvučne, najučestalijih nasljednih bolesti u Maine Coon pasmine mačaka. Obrađene su slikovne dijagnostičke metode najučestalijih medicinski težih bolesti, ali i onih bolesti s manjim medicinskim komplikacijama. Hipertrofična kardiomiopatija je jedna od težih i prognostički nepovoljnih bolesti. Displazija kukova također u svojim težim oblicima može dovesti do degenerativnih promjena na kukovima s primjerenim posljedicama. Policistični bubrezi su vrlo teška bolest koja dovodi do kroničnog zatajivanja bubrega te je bilo neophodno obraditi i tu bolest. Na kraju su opisane i dvije relativno benigne bolesti kao što je luksacija patele i polidaktilija koje sigurno spadaju u slikovnu dijagnostiku nasljednih bolesti u Maine Coon pasmine mačaka.

Uzgojni cilj u svakoj pojedinoj pasmini mačaka je specifičan. Metode uzgoja i selekcije provode se prema istim principima, pa prema tome vodi se računa o određenim sklonostima u pojavi anomalije prema organskim sustavima. Cilj svakog uzgajivača je uzgojiti populaciju što bliže zamišljenom idealu, pasminskom standardu, dakle uzgoj na vidljiva svojstva. Iz toga proistječe da je zadatak Saveza felinoloških društava Hrvatske da

održe ili još više poboljšaju pasminske karakteristike. Pomoć pri selekciji su izložbe, smotre i uzgojni pregledi, jer se takvim postupcima koriste odabrane životinje za uzgoj. Prije uzgojnih pregleda vođe uzgoja zahtijevaju da se obave i određene rendgenološke i ultrazvučne pretrage kojima bi se isključile mačke koje imaju nasljedne bolesti nepoželjne u uzgoju. Iz ovoga slijedi da bi bila potrebna vrlo bliska i kontinuirana suradnja između veterinara praktičara, Saveza felinoloških društava Hrvatske i vlasnika životinja. Ovom suradnjom bi se dobile velike dobiti za sve zainteresirane strane.



## 8. Literatura

1. DOMANJKO-PETRIC A., D. CERNEC, M. COTMAN (2008): Polycystic kidney disease: a review and occurrence in Slovenia with comparison between ultrasound and genetic testing. *J Feline Med. Surg.* 10, 115-119.
2. DUNCAN, B. X., B. LASCELLES (2010) : Degenerative Joint Disease, *Veterinary Surgery* 39, 2–13.
3. GENDRON K., M. OWCZAREK-LIPSKA, J. LANG, T. LEEB (2013): Maine Coon renal screening: ultrasonographical characterisation and preliminary genetic analysis for common genes in cats with renal cysts. *J. Feline Med. Surg.* 15, 1079-1085.
4. GUNDLER S., A. TIDHOLM, J. HÄGGSTRÖM (2008): J. Prevalence of myocardial hypertrophy in a population of asymptomatic Swedish Maine coon cats. *Acta Vet. Scand.* 18, 50-62.
5. HAMELIN A., D. BEGON, F. CONCHOU, M. FUSELLIER, M. ABITBOL (2017): Clinical characterisation of polydactyly in Maine Coon cats. *J. Feline Med. Surg.* 19, 382-393.
6. KEALY, J. K. (2000): *Diagnostic Radiology and Ultrasonography of the Dog and Cat.* Philadelphia, W. B. Saunders . str. 239-246.
7. KELLER G.G., A.L. REED, J.C. LATTIMER, E.A. CORLEY (1999): Hip dysplasia: A feline population study. *Vet Radiol Ultrasound.* 40,460-464
8. KITTLESON, M. D., R. D. KIENLE (1998): *Small Animal Cardiovascular Medicine.* St. luis, Baltimore, Mosby. str. 347-369.
9. LANGENBACH A., P. GREEN, U. GIGER, H. RHODES, T.P. GREGOR, E. LAFOND, G. SMITH(1998): Relationship between degenerative joint disease and hip

- joint laxity by use of distraction index and Norberg angle measurements in a group of cats. *J. Am. Vet. Med. Assoc.* 213, 1439-1443.
10. LODER R.T., R. J. TODHUNTER (2017): Demographics of hip dysplasia in the Maine Coon cat. *J. Feline Med. Surg.* 17, 312-317.
  11. LOUGHIN C.A., S.C. KERWIN, G. HOSGOOD, P.B. RINGWOOD, J. WILLIAMS, J.D., R.J. MCCARTHY (2006): Clinical signs and results of treatment in cats with patellar luxation: 42 cases (1992–2002). *J. Am. Vet. Med. Assoc.* 228, 1370–1375.
  12. NYLAND, T. G., J. S. MATTOON (2002): *Small Animal Diagnostic Ultrasound (Second Edition)*. Philadelphia, W. B. Saunders . str. 408-412.
  13. RUTHERFORD L., S.J. LANGLEY-HOBBS, R.J. WHITELOCK, G.I. ARTHURS (2015): Complications associated with corrective surgery for patellar luxation in 85 feline surgical cases. *J. Feline Med. Surg.* 17, 312-331.
  14. SMITH G.K., A. LANGENBACH, P.A. GREEN (1999): Evaluation of the association between medial patellar luxation and hip dysplasia in cats. *J. Am. Vet. Med. Assoc.* 215, 40–45.
  15. THRALL D.E. (2013): *Textbook of Veterinary Diagnostic Radiology*. Saunders. St. Louis, Missouri, str. 330-335.
  16. UZGOJNI PRAVILNIK SFDH. Savez felinoloških društava Hrvatske, HR-10000 Zagreb Vinogradska cesta 2a, ,web: [www.sfdh.hr](http://www.sfdh.hr) . Preuzeto dana 10.05.2017.

## **9. Sažetak**

### **Rendgenološka i ultrazvučna dijagnostika najučestalijih nasljednih bolesti u Maine Coon mačke.**

Mačke pasmine Maine Coon obolijevaju od bilo koje bolesti kao i druge mačke, ali specifičnost ove pasmine je ipak u tome što obolijevaju i od specifičnih genetski predisponirajućih bolesti koje se nasljeđuju. U radu su obrađene rendgenološka i ultrazvučna dijagnostika najučestalijih nasljednih bolesti. Obrađene su bolesti koje su medicinski teže i prognostički nepovoljne, ali i lakše bolesti i anomalije, koje imaju manje medicinske komplikacije. Hipertrofična kardiomiopatija je jedna od težih i prognostički nepovoljnih bolesti. Displazija kukova također u svojim težim oblicima može dovesti do degenerativnih promjena na kukovima i primjerenih posljedica. Policistični bubrezi su vrlo teška bolest koja dovodi do kroničnog zatajivanja bubrega. Opisane su i dvije relativno benigne i rjeđe bolesti kao što je luksacija patele i polidaktilija koje sigurno spadaju u slikovnu dijagnostiku nasljednih bolesti u Maine Coon pasmine mačaka. Ovim radom se htjela istaknuti potreba za bliskom i kontinuiranom suradnjom između veterinara praktičara, Saveza felinoloških društava Hrvatske i vlasnika životinja. Kvalitetnom suradnjom bi se dobile velike dobiti za sve zainteresirane strane.

## **10. Summary**

### **Radiographic and ultrasound diagnostic of most common hereditary diseases in Maine Coon cats**

Maine Coon cats are prone to any diseases as other cats, but some genetic hereditary diseases are this breed specific. The study summarizes radiological and ultrasound diagnostics of most common hereditary diseases. Both medically severe and prognostically unfavourable as well as less severe conditions and anomalies are described. Hypertrophic cardiomyopathy is one of the severe and prognostically unfavourable diseases. Hip dysplasia in its severe grades may lead to degenerative changes of the hip joint and related consequences. Polycystic kidney diseases present a serious threat of chronic kidney failure. Two relatively benign and not so common diseases are described as well; patella luxation and polydactylia, both radiologically diagnosed hereditary diseases of the Maine Coon breed. The study emphasizes the need of close and continuous cooperation between veterinary practitioners, Croatian Feline Breeders Federation and cat owners. Close collaboration would be a great gain for all involved parties.

## **11. Životopis**

Rođena sam 23. travnja 1987. godine u Zagrebu. Osnovnu školu „Julija Klovića“ i 13. opću gimnaziju sam završila u Zagrebu. Na Veterinarski fakultet sam se upisala 2005. godine. Tijekom studija područje mog interesa je uglavnom rad u laboratoriju stoga sam odabrala smjer javno zdravstvo. U slobodno vrijeme bavim se poslovima na obiteljskoj farmi i poljoprivredom.