

Kompletna krvna slika poluvodenih kornjača roda *Trachemis Spp.* na području grada Zagreba

Dančuo, Dagmar

Master's thesis / Diplomski rad

2017

Degree Grantor / Ustanova koja je dodijelila akademski / stručni stupanj: **University of Zagreb, Faculty of Veterinary Medicine / Sveučilište u Zagrebu, Veterinarski fakultet**

Permanent link / Trajna poveznica: <https://um.nsk.hr/um:nbn:hr:178:185948>

Rights / Prava: [In copyright](#) / [Zaštićeno autorskim pravom.](#)

Download date / Datum preuzimanja: **2024-07-18**



Repository / Repozitorij:

[Repository of Faculty of Veterinary Medicine -
Repository of PHD, master's thesis](#)



SVEUČILIŠTE U ZAGREBU
VETERINARSKI FAKULTET ZAGREB

Dagmar Dančuo

**KOMPLETNA KRVNA SLIKA POLUVODENIH KORNJAČA RODA *TRACHEMYS*
SPP. NA PODRUČJU GRADA ZAGREBA**

Diplomski rad

Zagreb, 2017.

Diplomski rad je izrađen u Zavodu za patološku fiziologiju Veterinarskog fakulteta,
Sveučilišta u Zagrebu

PREDSTOJNICA: Prof. dr. sc. Nina Poljičak Milas

MENTORICE: Doc. dr. sc. Maja Belić

Dr. sc. Maja Lukač

Članovi Povjerenstva za obranu diplomskog rada:

1. Prof. dr. sc. Mirna Robić
2. Doc. dr. sc. Maja Belić
3. Dr. sc. Maja Lukač
4. Izv. prof. dr. sc. Romana Turk (zamjena)

Zahvaljujem dragoj mentorici doc. dr. sc. Maji Belić na neizmjernej pomoći, strpljenju, vodstvu i uloženom vremenu za izradu ovog rada. Zahvaljujem i mentorici dr. sc. Maji Lukač na svoj pruženoj pomoći i potpori.

Sadržaj:

1. UVOD.....	1
2. PREGLED LITERATURE.....	3
2.1. Vađenje krvi.....	4
2.2. Analiza krvi.....	5
2.2.1. Hematokrit.....	6
2.2.2. Koncentracija hemoglobina.....	6
2.2.3. Broj crvenih krvnih stanica.....	7
2.2.4. Određivanje eritrocitnih konstanti.....	7
2.2.5. Morfologija krvnih stanica.....	8
3. CILJ RADA.....	13
4. MATERIJALI I METODE.....	14
5. REZULTATI.....	15
6. RASPRAVA.....	17
7. ZAKLJUČAK.....	18
8. LITERATURA.....	19
9. SAŽETAK.....	21
10. SUMMARY.....	22
11. ŽIVOTOPIS.....	23

1. UVOD

Crvenouha kornjača (lat. *Trachemys scripta elegans*) je poluvodena kornjača iz reda *Testudines*, porodice *Emydidae*, roda *Trachemys*, vrste *Trachemys scripta* u kojoj se uz *Trachemys scripta elegans* još nalaze *Trachemys scripta scripta* i *Trachemys scripta troostii*. Ime je dobila po dvije crvene crte koje se nalaze na glavi iza očiju iako mogu biti blijede i neprimjetne, a s vremenom posive. Karapaks joj je smeđe do maslinasto zelene, a plastron žute boje (BURGER, 2009.).

Crvenouhe kornjače su ektotermni slatkovodni gmazovi koji provode vrijeme tragajući za hranom u jezerima sa gustom vegetacijom ili se sunčaju na kamenju ili panjevima. Iako mogu biti na kopnu dulje vrijeme, preferiraju boravak u neposrednoj blizini vode radi zaštite. Veličina odrasle ženke iznosi 25-30 cm, a mužjaka 20-25 cm. Životni vijek u prirodi im je 20 do 50 godina, dok je u zatočeništvu nešto kraći. Mlađe jedinke su pretežno mesojedi, a odrastanjem postaju svejedi. Ona je i plijen i predator, ali zbog svoje agresivnosti i mogućnosti brze prilagodbe ugrožava prirodnu faunu okoliša u kojem se nalazi.

Crvenouha kornjača autohtona je vrsta u području od rijeke Mississippi pa do meksičkog zaljeva. Danas se može pronaći gotovo u svim mirnim slatkim vodama na svijetu (BURGER, 2009.).

Popularnost za kućnog ljubimca, crvenouhe kornjače prvenstveno su dobile zbog svoje veličine, koja je u prodaji svega 5 cm, te niske prodajne cijene. Nedovoljna informiranost novih vlasnika dovela je do ulaska ove vrste na listu 100 najinvazivnijih vrsta od strane Međunarodnog saveza za očuvanje prirode (LOWE i sur., 2000.). U početku ne zahtjeva mnogo prostora niti obaveze, što se mijenja njezinim odrastanjem. Zbog veličine odrasle jedinke, neočekivano dugog životnog vijeka ili promjene životnih okolnosti, vlasnici se odlučuju na puštanje kornjače u prirodu. Ulaskom u novi ekosustav, narušava njegovo prirodno funkcioniranje i ravnotežu. Dolazi do natjecanja za hranu i mjesta za sunčanje sa prirodnom populacijom tog ekosustava. Osim što iskorištava hranu i zauzima mjesta za gniježđenje, crvenouha kornjača brzo spolno sazrijeva i plodnija je od drugih, agresivna je i grabežljiva te jako prilagodljiva na novo stanište. Dolazi do istjerivanja

tamo nastanjenih vrsta i ugrožavanja opstanak autohtonih vrsta. Osim toga, prijenosnik je bolesti jer unosi u novi okoliš patogene koji nisu uobičajeni na tom području. U našim krajevima ugrožava opstanak prvenstveno Barske kornjače (*Emys orbicularis*).

S obzirom na to da je crvenouha kornjača bila čest kućni ljubimac, a time i pacijent u veterinarskim ambulantama, ustanovljene su i određene hematološke referentne vrijednosti za ovu vrstu životinje. Međutim, budući da na hemogram gmazova utječu brojni vanjski i unutarnji čimbenici kao što su vrsta, spol, dob, fiziološki status, hibernacija, vrijeme parenja, godišnje doba, temperatura, uvjeti okoliša i prehrana, vrijednosti krvnih parametara životinja koje nisu u zatočeništvu, često se ne podudaraju sa vrijednostima dobivenim analizom krvi životinja koje se drže kao kućni ljubimci. Bolje poznavanje krvne slike poluvodenih kornjača daje nam informaciju o zdravstvenom stanju tih životinja te boljem razumijevanju njihovog utjecaja na okoliš.

2. PREGLED LITERATURE

Hematološka pretraga je važan dijagnostički i prognostički pokazatelj zdravstvenog stanja svih životinja, pa tako i gmazova. Mnoge bolesti (npr. upalne bolesti, infekcije, anemije, neoplazme, hemoparazitoze) uzrokuju promjene hematoloških parametara, a upravo hematološkim pretragama dobivamo bolju sliku o zdravstvenom statusu životinje (ZHANG i sur., 2011.).

Dva velika izazova koja se javljaju kod pretrage krvi gmazova su uzimanje krvi i interpretacija rezultata. Veliki broj ovih pacijenata je male tjelesne mase pa je i sam postupak uzimanja krvi otežan, a količina krvi kojom raspolažemo za obavljanje pretraga je veoma mala. Ukupni volumen krvi gmazova je 5-8% njihove tjelesne težine od čega se u zdrave jedinke smije uzeti 10% bez ugrožavanja njezine dobrobiti (JENKINS – PEREZ, 2012.). Kada se raspolaže malim volumenom krvi od pretraga prednost ima krvni razmaz jer se iz njega mogu dobiti informacije o broju i morfološkim promjenama krvnih stanica, iako je sama identifikacija stanica prilično zahtjevna. Broj i morfologija krvnih stanica varira između više od 8000 opisanih vrsta gmazova (STACY i sur., 2011.). Morfološke promjene stanica mogu biti pokazatelj određenih bolesti, pomoć pri diferencijalnoj dijagnostici bolesti i praćenju zdravstvenog statusa pacijenta odnosno uspješnosti terapije (STACY i sur., 2011.). U nekih vrsta gmazova diferencijacija heterofila od eozinofila je otežana, a limfociti se mogu zamijeniti za trombocite (CANFIELD, 2006.). Izazov predstavlja i brojanje stanica jer sve krvne stanice gmazova posjeduju jezgru što onemogućuje korištenje automatskih brojača za brojanje eritrocita i leukocita te se brojanje obavlja ručno (CANFIELD, 2006.). Taj postupak oduzima vremena i postoji velika mogućnost pogreške, a time i nepravilne interpretacije leukograma. Zbog toga se dobiveni rezultati pretraga trebaju interpretirati zajedno sa kliničkim nalazom svake pregledane jedinke (STACY i sur., 2011.).

Na krv gmazova utječu unutarnji (vrsta, spol, dob, fiziološki status, hibernacija, vrijeme parenja) i vanjski (godišnje doba, temperatura, uvjeti okoliša, prehrana) čimbenici koje treba uzeti u obzir prilikom interpretacije hemograma i postavljanja dijagnoze. Na primjer, kod određenih vrsta kornjača uočene su više vrijednosti parametara crvene krvne slike u mužjaka u odnosu na ženke (CHRISTOPHER i sur., 1999.; ZAIAS i sur., 2006.). U vrijeme prije hibernacije, u jesen, uočen je manji broj eritrocita u odnosu na vrijeme nakon hibernacije, odnosno u proljeće. (MACHADO i

sur., 2006.), dok je za vrijeme hibernacije nađen veći udio heterofila, a manji udio eozinofila (FRYE, 1991.; PERPINAN i sur., 2006.; STRIK i sur., 2007.), a utvrđen je i niži udio limfocita tijekom zimskog perioda u odnosu na ljetne mjesece (PIERSON, 2000.; CAMPBELL i ELLIS, 2007.). Na krvnu sliku gmazova utječe i stres tako da dovodi do povećanja hematokrita i koncentracije hemoglobina (FRANKLIN i sur., 2003.).

Praćenje hematoloških promjena i usporedba rezultata pretraga krvi klinički zdravih i bolesnih kornjača omogućuje nam dobivanje vrijednih informacija o njihovom načinju držanja i potrebama. To je iznimno važno za ugrožene vrste gdje dobiveni podaci mogu biti iskorišteni za njihov opstanak. (ZHANG i sur., 2011.).

2.1. Vađenje krvi

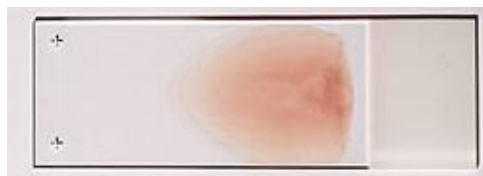U gmazova, limfne žile anatomske prate krvne žile pa se prilikom vađenja krvi može desiti da se iglom ubode i limfna žila i time dođe do hemodilucije uzorka limfom. Da je došlo do probijanja limfne žile prepoznati ćemo po brzom punjenju brizgalice sa prozirnou tekućinom koju prati krv. Onečišćeni uzorci nisu upotrebljivi za daljnje analize. Mjerenje hematokrita nakon uzimanja uzorka je jedna od metoda utvrđivanja da li je došlo do klinički značajnog onečišćenja uzorka limfom. Ako je hematokrit manji od 10% uzorak treba odbaciti, osim u slučaju klinički uočljive jake anemije (SYKES i KLAPHAKE, 2008.).

Kod kornjača je opisano nekoliko mjesta za vađenje krvi, uključujući i srce; jugularna, subkarapaksalna, femoralna, brahijalna i kokcigealna vena, te okcipitalni sinus. Najbolje mjesto za vađenje ovisi o veličini i vrsti kornjače, jačini sedacije, zdravstvenog stanja i iskustva veterinaru. Uzorci iz jugularne vene najmanje podliježu hemodiluciji jer se vena može vizualizirati (SYKES i KLAPHAKE, 2008.). Jugularna vena se koristi postoji li potreba za većim količinama uzoraka. U nekim slučajevima potrebna je sedacija zbog velike jačine mišića. Igla se postavlja paralelno sa žilom i ubada u smjeru toka krvi, od glave. Lokacija repne vene ovisi o vrsti kornjače, može se nalaziti dorzalno, lateralno ili ventralno. Kod dorzalne vene, rep flektiramo ventralno, a igla se usmjerava kranioventralno što je kranijalnije moguće (SYKES i KLAPHAKE, 2008.). Zbog veličine krvne žile, repna vena nije prikladan za uzimanje većih količina krvi. Praktična je jer je lako dostupna, a sedacija nije potrebna

(JENKINS – PEREZ, 2012.). Subvertebralni sinus se također često uzima za uzorkovanje. Nalazi se u razini osmog vratnog kralješka. Ovdje postoji najveća šansa za pojavu hemodilucije limfom, no mjesto je lako dostupno, a prilikom vađenja krvi glava životinje može biti vani ili uvučena u oklop, pa sedacija nije potrebna. Okcipitalni sinus nalazi se dorzolateralno od cervikalnih kralježaka sa desne strane vrata i kaudalno od baze lubanje. Glava se fiksira, a igla ubada pod kutem od 30 stupnjeva. Brahijalna vena nije česta za venepunkciju jer se ubada „na slijepo“, a uzorci su često pomiješani sa limfom. Prednost je laka dostupnost, neovisno o položaju glave, ali nogu treba držati ispruženo što može biti problematično zbog jakih mišića (JENKINS – PEREZ, 2012.).

2.2. Analiza krvi

Krvni razmaz je poželjno napraviti odmah po vađenju krvi prije stavljanja u epruvetu sa antikoagulansom. U slučajevima kada to nije moguće, treba ga napraviti do četiri sata poslije vađenja krvi da se izbjegne utjecaj antikoagulansa na morfologiju stanica. Pri tome pomaže čuvanje krvi na temperaturi 4-6 °C. U kornjača antikoagulans EDTA (etilendiamintetraoctena kiselina) uzrokuje brzu lizu eritrocita što ometa identifikaciju stanica te je preporučljivo koristiti drugi antikoagulans, litij-heparin, koji neće dovesti do ubrzane hemolize no može uzrokovati nakupljanje leukocita i trombocita te dati difuznu plavkastu nijansu razmazu (CANFIELD, 2006.). Nakon napravljenog razmaza preporučljivo je bojenje Wright -Giemsa. Brzo bojenje, poput Diff - Quick-a može rezultirati nedovoljnim bojenjem stanica ili njihovim uništenjem (SYKES i KLAPHAKE, 2008.).




Slika 1. Krvni razmaz. Izvor: arhiva Zavoda za patološku fiziologiju

Pretraga krvi gmazova obuhvaća određivanje hematokrita, koncentraciju hemoglobina, broj eritrocita, eritrocitne konstante, broj leukocita, diferencijalnu krvnu sliku i morfološke procjene krvnih stanica (STACY i sur., 2011.).

2.2.1. Hematokrit

Hematokrit je udio krvnih stanica u ukupnom volumenu krvi. Mjeri se pomoću automatiziranog mjerača, nakon centrifuge krvi u mikrocijevčicama. Krv se centrifugiranjem razdvaja u stupac krvnih stanica i stupac plazme, a prilikom očitavanja se mjeri stupac krvnih stanica. Hematokrit klinički zdravih gmazova je 20 – 40% što je niže u usporedbi sa hematokritom sisavaca i ptica, a to upućuje na činjenicu da gmazovi imaju niži broj cirkulirajućih eritrocita i da im je smanjen kapacitet prijenosa kisika (STACY i sur., 2011.).



Slika 2. Krv u mikrocijevčici nakon centrifuge. Izvor: arhiva Zavoda za patološku fiziologiju

2.2.2. Koncentracija hemoglobina

Koncentracija hemoglobina određuje se spektrofotometrijskom metodom sa cijanomethemoglobinskim reagensom. Jezgre hemoliziranih eritrocita mogu utjecati na optičku gustoću, pa se krv pomiješana sa reagensom prije mjerenja apsorbancije centrifugira. Koncentracija hemoglobina gmazova se kreće ispod 10 g/dL (CAMPBELL i ELLIS, 2007.).

2.2.3. Broj eritrocita

Brojanje eritrocita radi se ručno pomoću Neubauerove komorice, Natt-
Herickove otopine i melanžera za eritrocite. Stanice se broje na pet srednje velikih
kvadratića pod mikroskopskim povećanjem 40x, dobiveni broj se pomnoži sa 10000 i
izražava kao broj eritrocita $\times 10^6/\mu\text{L}$. Smanjen broj eritrocita upućuje na anemiju, koja
se može javiti zbog hemodilucije, loše prehrane, gubitka krvi, hemolize u krvnim
žilama i kroničnih bolesti (TRISTAN, 2008.). Policitemija je utvrđena kod dehidracije.

2.2.4. Određivanje eritrocitnih konstanti

Eritrocitne konstante nam govore o veličini eritrocita i njihovoj zasićenosti
hemoglobinom.

MCV (eng. mean corpuscular volume, prosječan volumen eritrocita) se
izražava u fL, a za izračun se koristi formula:

$$\frac{\text{hematokrit} \times 10}{\text{broj eritrocita}}$$

MCH (engl. mean corpuscular hemoglobin, prosječna količina hemoglobina u
eritrocitima) se izražava u pg, a formula je:

$$\frac{\text{hemoglobin} \times 10}{\text{broj eritrocita}}$$

MCHC (engl. mean corpuscular hemoglobin concentration, prosječna
koncentracija hemoglobina u eritrocitima se izražava u %, a izračunava se po formuli:

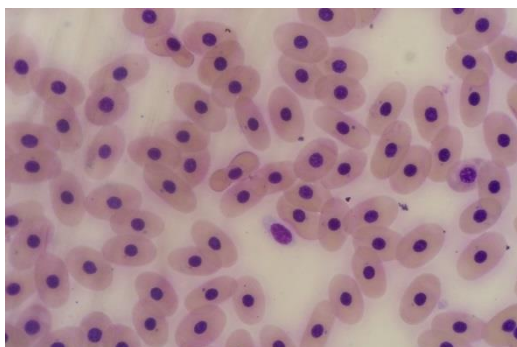
$$\frac{\text{hemoglobin} \times 10}{\text{hematokrit}}$$

(STRIK i sur., 2007.).

2.2.5. Morfologija krvnih stanica

Eritrociti

Eritrociti su elipsoidne stanice sa ovalno, centralno smještenom jezgrom unutar koje se nalazi centralno smještena jezgrica sa gustim nakupinama kromatina. Jezgra je tamnocrvene do ljubičaste boje, a citoplazma je blijedo ružičasta (ZHANG i sur., 2011.).



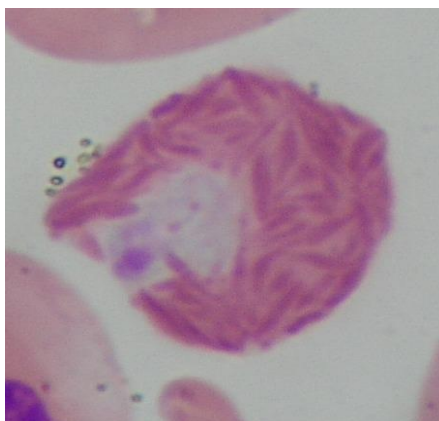
Slika 3. Eritrociti crvenouhe kornjače. Izvor: arhiva Zavoda za patološku fiziologiju

Leukociti

Leukociti gmazova dijele se na granulocite (heterofile, eozinofile i bazofile) i agranulocite ili mononuklearne stanice (limfocite, monocite i azurofile).

Heterofili

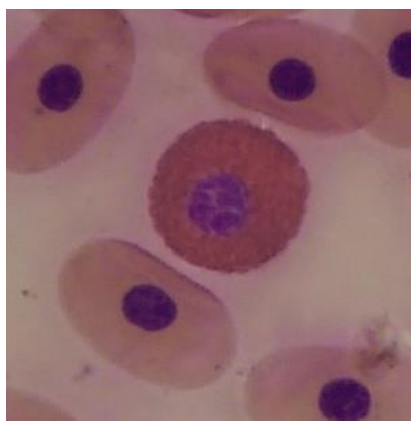
Heterofili su velike okrugle stanice sa okruglom ili ovalnom jezgrom smještenom periferno u citoplazmi. U citoplazmi se nalaze okrugle ili štapičaste granule narančasto-ružičaste boje. U kornjača čine 50% svih leukocita u perifernoj krvi (STACY i sur., 2011.). Primarno su fagociti te su povišeni kod upala i/ili ozljeda tkiva (ZHANG i sur., 2011.).



Slika 4. Heterofil crvenouhe kornjače. Izvor: arhiva Zavoda za patološku fiziologiju

Eozinofili

Eozinofili su okrugle stanice čija veličina ovisi o vrsti kornjače (ZHANG i sur., 2011.). Izgledom su slični heterofilima pa ih je često teško od njih razlikovati (CANFIELD, 2006.). Jezgra je smještena ekscentrično, nerijetko sa dva režnja. Citoplazma je slabo bazofilna ispunjena okruglim eozinofilnim granulama. Čine do 20% svih leukocita u perifernoj krvi. Povišen broj eozinofila ukazuje na parazitarne infekcije, dok se snižen broj povezuje sa lošom prehranom (STACY i sur., 2011.).

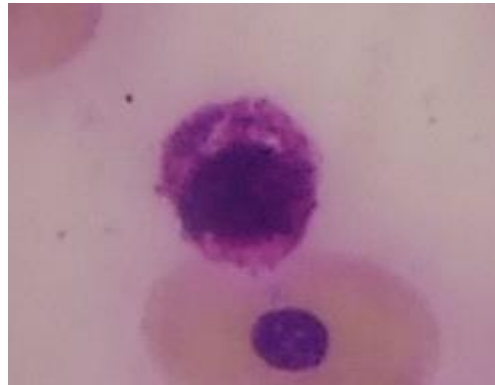


Slika 5. Eozinofil crvenouhe kornjače. Izvor: arhiva Zavoda za patološku fiziologiju

Bazofili

Bazofili su okrugli, najčešće najmanji granulociti, u krvi kornjača. Jezgra je smještena centralno ili ekscentrično u citoplazmi koja je ispunjena sa velikim okruglim metakromatskim granulama od kojih se često ne vidi. Do 65% leukocita mogu činiti upravo bazofili u slatkovodnih kornjača (STACY i sur., 2011.). Razlog povećanog

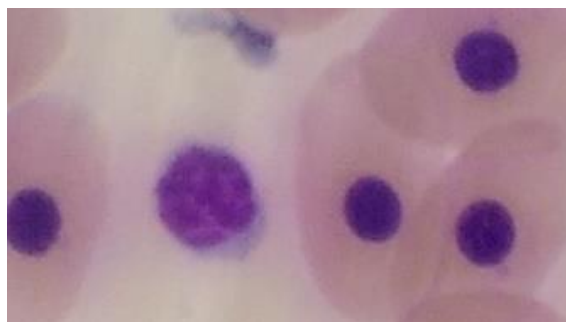
broja bazofila kod kornjača nije poznat (CLAVER i QUAGILA, 2009.). Broj bazofila raste kod virusnih bolesti (npr. Iridovirus) ili kod hemoparazitoza (npr. Tripanosome).



Slika 6. Bazofil crvenouhe kornjače. Izvor: arhiva Zavoda za patološku fiziologiju

Limfociti

Limfociti su male do srednje velike okrugle stanice sa centralno ili ekscentrično smještenom jezgrom i oskudnom citoplazmom koja je slabo bazofilna i može sadržavati azurofilne granule. Mogu činiti i do 80% svih leukocita (STACY i sur., 2011.). Limfopenija se javlja zbog loše prehrane te povišenja endogenih ili egzogenih kortikosteroida. Limfocitoza je prisutna tijekom upala ili infekcija, zaraštanja rana, određenih parazitoza (npr. anisakis, hemotozoa) i virusnih bolesti.



Slika 7. Limfocit crvenouhe kornjače. Izvor: arhiva Zavoda za patološku fiziologiju

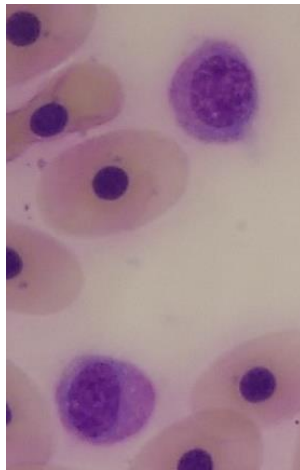
Monociti

Monociti mogu biti okrugli, ovalni ili romboidni, različitih veličina. Jezgra je smještena ekscentrično, okruglog, ovalnog ili bubrežastog oblika. Citoplazma se boji slabo bazofilno, a može sadržavati i vakuole. Čine do 20% svih leukocita (STACY i

sur., 2011.). Broj im raste kod kroničnih antigenih stimulacija, kronične upale te bakterijskih ili parazitarnih bolesti. Monocitoza i heterofilija se najčešće prilikom patološkog procesa pojavljuju skupa.

Azurofili

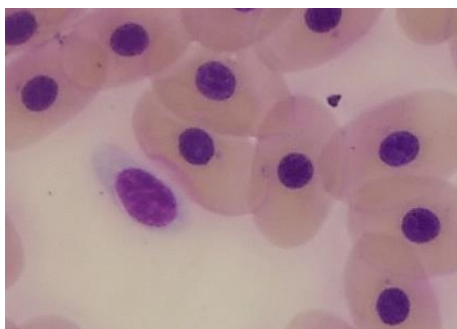
Azurofili su specifične stanice kod gmazova. Funkcionalno su slične i granulocitima i monocitima. To su okrugle stanice sa blijedo plavo-sivom citoplazmom koja sadrži brojne ljubičaste azurofilne granule i ponekad sa pokojom vakuolom. Jezgra je okrugla ili ovalna, smještena ekscentrično. Do 35% azurofila se može naći u perifernoj krvi od ukupnih leukocita (STACY i sur., 2011.), ali rijetko se nalaze kod kornjača (CLAVER i QUAGILA, 2009.). Povećan broj ukazuje na upalu ili bakterijske infekcije u akutnim stadijima.



Slika 7. Azurofili crvenouhe kornjače. Izvor: arhiva Zavoda za patološku fiziologiju

Trombociti

Trombociti su ovalne stanice koje su na krvim razmazima najčešće u velikim nakupinama što ih lako diferencira od malih limfocita. Jezgra je ovalna, a citoplazma oskudna. Nezreli trombociti su veći od zrelih i citoplazma je bazofilna, dok je kod zrelih blijeda do bezbojna. Uočavanjem trombocitopenije treba biti oprezan te isključiti moguće uzroke nastanka kao što su odgoda u obradi krvi, poteškoće prilikom vađenja krvi i laboratorijska pogreška (STACY i sur., 2011.).



Slika 9. Trombocit crvenouhe kornjače. Izvor: arhiva Zavoda za patološku fiziologiju

U tablici 1. prikazane su fiziološke hematološke vrijednosti crvenouhkih kornjača

Tablica 1: Fiziološke hematološke vrijednosti crvenouhe kornjače (CARPENTER, 2013.)

Eritrociti ($\times 10^6/\mu\text{L}$)	0.84 (0.33 - 2.21)
Htc (%)	29 (25 - 33)
Hb (g/dl)	11.1 (10 - 12.2)
MCV (fL)	409 (179 - 697)
MCH (pg)	108
MCHC (%)	30
Heterofili (%)	36 (17 - 86)
Limfociti (%)	24 (2 - 57)
Monociti (%)	2 (1- 3)
Azurofili (%)	4 (1 - 10)
Eozinofili (%)	11 (1 - 43)
Bazofili (%)	28 (2 - 58)

3. CILJ RADA

Cilj ovog istraživanja bio je utvrditi kompletnu krvnu sliku kornjača roda *Trachemys spp.* na području Maksimirskog jezera u gradu Zagrebu. Određivanjem kompletne krvne slike nasumično odabranih kornjača dobit će se bolji uvid u zdravstveno stanje i hematološke parametre poluvodenih kornjača u gradu Zagrebu.

4. MATERIJALI I METODE

U ovom radu korišteno je šest crvenouhих kornjača (*Trachemys scripta elegans*), tri mužjaka i tri ženke, nasumično odabranih iz Maksimirskog jezera. Dopremljene su u ambulantu za ptice i egzotične životinje na Veterinarskom fakultetu. Kornjače su klinički pregledane, određena im je tjelesna masa i dužina karapaksa.

Krv je vađena iz dorzalne repne vene. Odmah po vađenju, od još sviježe krvi bez antikoagulansa napravljeni su krvni razmazi tehnikom razmaza pod kutom od 45° te nakon sušenja obojeni po Wright-Giemsi, a preostala krv prebačena je u ependorf epruvete u koje je dodan litij-heparin i obrađena je u hematološkom laboratoriju Zavoda za patološku fiziologiju Veterinarskog fakulteta. Određivani su slijedeći krvni parametri: hematokrit, koncentracija hemoglobina, ukupan broj eritrocita, eritrocitne konstante i diferencijalna krvna slika.

Za određivanje hematokrita krv je centrifugirana na 10000 okretaja kroz 5 minuta i rezultat očitao na čitaču za hematokrit. Koncentracija hemoglobina određivana je cijanomethemoglobinskim reagensom na spektrofotometru. Brojanje eritrocita rađeno je ručno, sa dodatkom Natt – Herrick otopine, razrjeđenja 1:200 u Neubauerovoj komorici. Eritrocitne konstante (MCV, MCH, MCHC) računane su prema standardnim formulama.

Diferencijalna krvna slika određivana je pregledom krvnih razmaza pod imerzijskim povećanjem. Izbrojano je ukupno 100 leukocita i određen postotak zastupljenosti pojedinih vrsta leukocita: heterofila, limfocita, monocita, azurofila, eozinofila i bazofila.

Iz dobivenih vrijednosti izračunati su: aritmetička sredina, standardna devijacija i medijan. Razlike između pojedinih skupina uzete su kao statistički značajne ako je njihova razina vjerojatnosti bila 95% ($P < 0.05$) ili veća.

5. REZULTATI

Vanjskim pregledom kornjača nisu utvrđene patološke promjene i abnormalnosti.

U tablici 2. prikazani su masa i dužina ispitivanih kornjača. Prosječna masa ženki (\pm SD) iznosila je 1034,1 (\pm 213,24) grama, a mužjaka 469.7 (\pm 180.7) grama. Prosječna dužina karpaksa (\pm SD) u ženki je bila 18,3 (\pm 1,52) cm, a u mužjaka 14,33 (\pm 1,15) cm. Statistički značajna razlika između mužjaka i ženki nađena je samo u masi kornjača ($P=0.025$).

Tablica 3. prikazuje hematološke parametre ispitivanih kornjača i njihovu usporedbu sa referentnim vrijednostima. Broj eritrocita (\pm SD) kod svih životinja 0.3 (\pm 0.1) $\times 10^6/\mu\text{L}$, ali i po skupinama, mužjaci 0.29 (\pm 0.15) $\times 10^6/\mu\text{L}$, ženke 0.32 (\pm 0.02) $\times 10^6/\mu\text{L}$, bio je nešto niži od donje fiziološke granice (0.33 - 2.21) $\times 10^6/\mu\text{L}$. Hematokrit (\pm SD) je također bio ispod donje referentne vrijednosti (25 - 33 %) u svih životinja, 21.5 (\pm 4.3) %, u mužjaka 21 (\pm 5.2) %, a u ženki 22 (\pm 4.3) %. Za razliku od broja eritrocita i hematokrita, koncentracija hemoglobina (\pm SD) bila je na gornjoj granici fiziološke vrijednosti, ukupno 12.3 (\pm 4.6) g/dL, kod mužjaka 12 (\pm 6.9) g/dL, a kod ženki 12.6 (\pm 2.5) g/dL. MCV (\pm SD) u mužjaka bio je 844 (\pm 400.9) fL, odnosno povišen, dok kod ženki 677.6 (\pm 112.54) fL što je unutar referentnih vrijednosti 409 (179 - 697) fL. MCH (\pm SD) je kod svih životinja 436.6 (\pm 179.1) pg bio povišen, kao i po skupinama, u mužjaka 480.6 (\pm 259) pg i ženki 392.6 (\pm 85.5) pg. MCHC (\pm SD) je također bio povišen, u mužjaka 60.6 (\pm 39.32) %, u ženki 60.6 (\pm 24.1) % u odnosu na referentnu vrijednost 30 %, kao i kod svih životinja 60.6 (\pm 29.2) %.

U diferencijalnoj krvnoj slici najzastupljeniji leukociti su bili heterofili u postotku od 42.3 (\pm 7), zatim limfociti sa postotkom 17.3 (\pm 5.7), pa eozinofili i bazofili sa 13.1 (\pm 3.1) % odnosno 13 (\pm 4.9)% te azurofili sa 11.1 (\pm 2.6) %, a namjanje zastupljene stanice bile su monociti (3 (\pm 2.1)%).

Kod hematoloških parametara obuhvaćenih u ovom istraživanju nije nađena statistički značajna razlika između mužjaka i ženki.

Tablica 2. Prosječna masa i dužina \pm SD muških i ženskih kornjača

	Mužjaci	Ženke
Masa (g)	469.7 \pm 180.7*	1034.1 \pm 213.24*
Dužina(cm)	14,33 \pm 1,15	18,3 \pm 1,52

*statistički značajna razlika (P<0.05)

Tablica 3. Hematološki parametri, srednja vrijednost \pm SD mužjaka, ženki i ukupnog uzorka pregledanih životinja te referentne vrijednosti za *Trachemys spp.*, CARPENTER, 2013.

	Mužjaci	Ženke	Ukupno	Referentne vrijednosti
Eritrociti ($\times 10^6/\mu\text{L}$)	0.29 \pm 0.15	0.32 \pm 0.02	0.3 \pm 0.1	0.84 (0.33 - 2.21)
Hct (%)	21 \pm 5.2	22 \pm 4.3	21.5 \pm 4.3	29 (25 - 33)
Hb (g/dL)	12 \pm 6.9	12.6 \pm 2.5	12.3 \pm 4.6	11.1 (10 - 12.2)
MCV (fL)	844 \pm 400.9	677.6 \pm 112.54	760.8 \pm 278.7	409 (179 - 697)
MCH (pg)	480.6 \pm 259	392.6 \pm 85.5	436.6 \pm 179.1	108
MHCH (%)	60.6 \pm 39.32	60.6 \pm 24.1	60.6 \pm 29.2	30
Heterofili (%)	40.3 \pm 9.8	44.3 \pm 4	42.3 \pm 7	36 (17 - 86)
Limfociti (%)	20.6 \pm 5.5	14 \pm 4.3	17.3 \pm 5.7	24 (2 - 57)
Monociti (%)	2 \pm 0	4 \pm 3	3 \pm 2.1	2 (1 - 3)
Azurofili (%)	12.3 \pm 3.5	10 \pm 1	11.1 \pm 2.6	4 (1 - 10)
Eozinofili (%)	13.3 \pm 2.5	13 \pm 4.3	13.1 \pm 3.1	11 (1 - 43)
Bazofili (%)	11.3 \pm 3.5	14.6 \pm 6.4	13 \pm 4.9	28 (2 - 58)

*statistički značajna razlika (P<0.05)

6. RASPRAVA

Broj eritrocita i hematokrit pretraživanih kornjača bili su na donjoj granici referentnih vrijednosti dok je koncentracija hemoglobina bila na gornjoj fiziološkoj granici. Ako uzmemo u obzir činjenicu da stres, koji je u ovom slučaju predstavljao transport kornjača i vađenje krvi, može djelovati na hemogram povećanjem hematokrita i hemoglobina (FRANKLIN i sur., 2003.; SAGGESE, 2009.), možemo pretpostaviti da su vrijednosti navedenih parametara realno niže, što bi moglo ukazivati na vrlo blagu anemiju. Vrijednosti MCV konstante bile su u mužjaka na gornjoj fiziološkoj granici, dok su kod ženki bile unutar fizioloških granica iz čega zaključujemo da su eritrociti normalnog volumena (normociti). Konstante MCH i MCHC ukazuju na koncentraciju odnosno zasićenost eritrocita hemoglobinom. Budući da se koncentracija hemoglobina koristi za izračunavanje MCH i MCHC konstanti, a pretpostavka je da je njegova koncentracija povišena zbog stresa, vrlo je vjerojatno da su realne vrijednosti ovih konstanti u fiziološkim granicama, odnosno da je zasićenost eritrocita hemoglobinom normalna. S obzirom na to da su istraživane kornjače uzete iz prirode, a ne iz kućnog držanja, smatram da životinje nisu bile anemične i da su vrijednosti parametara crvene krvne slike na donjoj fiziološkoj granici posljedica života u divljini i utjecaja vanjskih čimbenika okoliša na koje se kod životinja u prirodi ne može utjecati (temperatura, vrsta hrane, hibernacija, itd.).

Diferencijalna krvna slika i morfologija krvnih stanica nisu ukazivale na odstupanja od fizioloških vrijednosti. Kako bi se dobio detaljniji uvid u zdravstveno stanje životinja bilo bi potrebno napraviti dodatne dijagnostičke pretrage kao npr. biokemijske parametre u serumu te parazitološku i mikrobiološku pretragu obrisa sluznica usta i kloake.

7. ZAKLJUČAK

1. Parametri crvene krvne slike bili su na donjoj granici referentnih vrijednosti što može ukazivati na vrlo blagu anemiju. Međutim, uzmu li se u obzir vanjski čimbenici koji imaju utjecaj na hemogram životinja koje žive u prirodi smatram da je nalaz crvene krvne slike kod pretraživanih kornjača u fiziološkim granicama.
2. Diferencijalna krvna slika i morfologija krvnih stanica bile su u granicama referentnih vrijednosti iz čega s oprezom mogu zaključiti da u trenutku uzimanja krvi životinje nisu imale upalni, infekcijski ili neki drugi poremećaj koji bi se očitovao promjenom u zastupljenosti i/ili morfologiji pojedinih vrsta leukocita.
3. Kompletna krvna slika pretraživanih kornjača iz Maksimirskog jezera nije pokazala značajnija odstupanja od referentnih vrijednosti koja bi ukazivala na promjenu zdravstvenog stanja životinja.

8. LITERATURA

1. CAMPBELL, T., C. ELLIS (2007): Avian and exotic animal hematology and cytology. 3rd ed., Ames, Iowa: Blackwell, 51-81.
2. CARPENTER, J. W. (2013): Exotic animal formulary. 4th ed., Elsevier, St. Louis, Missouri; 31.
3. CHRISTOPHER, M. M., K. H. BERRY, I. R. WALLIS, K. A. NAGY, B. T. HENEN, C. C. PETERSON (1999): Reference intervals and physiologic alterations in hematologic and biochemical values of free-ranging desert tortoises in the Mojave desert. *J. Wildl. Dis.* 35, 212-238.
4. FRANKLIN, C. E., B. M. DAVIS, S. K. PEUCKER, H. STEPHENSON, R. MAYER, J. WHITTIER, J. LEVER, G. C. GRIGG (2003): Comparison of stress induced by manual restraint and immobilisation in the estuarine crocodile, *Crocodylus porosus*. *J. Exp. Zoolog. A. Comp. Exp. Biol.* 298(2), 86–92.
5. FRYE, F. L. (1991): Hematology as applies to clinical reptile medicine. In: Frye F.L., editor. *Biomedical and surgical aspects of captive reptile husbandry*. 2nd edition. Malabar (FL): Krieger Publishing Co., 209–279.
6. JENKINS-PEREZ, J. (2012): Hematologic evaluation of reptiles: A diagnostic mainstay. *Veterinary technician*.
7. LOWE, S., M. BROWNE, S. BOUDJELAS (2000): 100 of the World's Worst Invasive Alien Species A selection from the Global Invasive Species Database
8. MACHADO, C. C., L. F. N. SILVA, P. R. R. RAMOS, R. K. TAKAHIRA (2006): Seasonal influence on hematologic values and hemoglobin electrophoresis in Brazilian Boa constrictor amarali. *J. Zoo. Wildl. Med.* 37(4), 487–491.
9. PERPINAN, D., S. M. HERNANDEZ-DIVERS, M. MCBRIDE, S. J. HERNANDEZ-DIVERS (2006): Comparison of three different techniques to

- produce blood smears from green iguanas, *Iguana iguana*. J. Herpetol. Med. Surg., 16(3), 99–101
10. PIERSON, F. W. (2000): Laboratory techniques for avian hematology. In: Feldman B.F., Zinkl J.G., Jain C, editors. Schalm's veterinary hematology. 5th edition. Philadelphia. Lippincott Williams and Wilkins. 1145-1147
 11. SAGGESE, M. D. (2009): Clinical approach to the anemic reptile. J. Exot. Pet Med., 18(2), 98-111.
 12. STACY, N., A. R. ALLEMAN, K. SAYLER (2011): Diagnostic hematology of reptiles. Clin. Lab. Med. 31, 87-108.
 13. STRIK, N. I., A. R. ALLEMAN, K. E. HARR (2007): Circulating inflammatory cells. U: Infectious diseases and pathology of reptiles: color atlas and text (Jacobson, E. R. Eds.). CRC Press. 167-218.
 14. SYKES, J. M., E. KLAPHAKE (2008): Reptile hematology. Vet. Clin. North. Am. Exot. Anim. Pract. 11, 481-500.
 15. ZAIAS, J., T. NORTON, A. FICKEL, J. SPRATT, N. H. ALTMAN, C. CRAY (2006): Biochemical and hematologic values for 18 clinically healthy radiated tortoises (*Geochelone radiata*) on St Catherines Island, Georgia. Vet. Clin. Pathol. 35(3), 321-325.

9. SAŽETAK

Crvenouhe kornjače su do unazad par godina bile popularni kućni ljubimci zbog jednostavnog održavanja, niske cijene i svoje veličine, a time su postale i česti veterinarski pacijenti. Starenjem rastu i postaju sve zahtjevnije što navodi mnogobrojne vlasnike na njihovo puštanje u okolna jezera čime se uzrokuju drastične promjene faune tih mjesta. U ovom istraživanju nasumično je izvađeno šest crvenouhих kornjača iz Maksimirskog jezera u gradu Zagrebu. Svakoј kornjači je određena masa i izmjerena dužina karpaksa te izvađena krv iz koje je određivan hematokrit, koncentracija hemoglobina, broj eritrocita i diferencijalna krvna slika. Svi određivani parametri bili su u granicama referentnih vrijednosti te temeljem ovih pretraga ne možemo tvrditi da su životinje promijenjenog zdravstvenog stanja.

10. SUMMARY

COMPLETE BLOOD COUNT OF SEMIAQUATIC TURTLES *TRACHEMYS SPP.* IN THE ZAGREB AREA

Until last couple of years the red eared slider turtles were popular pets because of their easy maintenance, low price and small size which also made them frequent veterinary patients. As they grow up, they become bigger and more difficult to maintain so the owners release them to nearby lakes where they become an invasive species. In this research we used six red eared sliders from Maksimir lake in Zagreb. We measured their body mass, carapace length and collected blood samples for hematologic evaluation which included determination of packed cell volume, hemoglobin concentration, red blood cell count and differential blood count. All parameters were within referential values so we could not conclude that the health condition of the examined turtles was changed.

11. ŽIVOTOPIS

Rođena sam u Zagrebu, 01. 08. 1988 godine. U Zagrebu sam završila osnovnu školu Dr. Ivana Merza i prirodoslovnu gimnaziju u Prirodoslovnoj školi Vladimira Preloga. Veterinarski fakultet upisala sam 2008. godine. Na četvrtoj godini studija volontirala sam na Zavodu za rendgenologiju, ultrazvučnu dijagnostiku i fizikalnu terapiju, a tokom cijelog fakultetskog školovanja radila sam u klubu za obuku službenih i sportskih pasa.