

SVEUČILIŠTE U ZAGREBU
VETERINARSKI FAKULTET

Lana Slijepčević

“Tumori okruglih stanica kože“

DIPLOMSKI RAD

Zagreb, 2017

Ovaj rad je izrađen na Zavodu za unutarnje bolesti

Veterinarskog fakulteta

Sveučilišta u Zagrebu

Pod vodstvom

prof.dr.sc. Nikše Leme, profesora Veterinarskog fakulteta

Zavod za unutarnje bolesti

Predstojnik: izv.prof. dr.sc Ivana Kiš

Mentor: prof.dr.sc. Nikša Lemo

Članovi povjerenstva za obranu diplomskog rada:

- 1.doc.dr.sc. Mirna Brkljačić
2. izv.prof.dr.sc. Andrea Gudan Kurilj
3. prof.dr.sc. Nikša Lemo
4. Dr.sc. Iva Šmit (zamjena)

Popis kratica

c-kit je receptor tirozin kinaze koji je šifra za KIT gen

CT računalna tomografija

COX-2 (ciklooksigenaza 2) enzim odgovoran za upalu i bol

DNK deoksiribonukleinska kiselina

KIT gen je gen odgovoran za stvaranje proteina koji pripada receptoru tirozin kinaza

FNA (fine needle aspiration,-engl) označava punkciju tankom iglom

MHC(major histocompatibility complex, engl.) je skupina proteina koji pokrivaju stanice odgovorne za imunološki odgovor u kralježnjacima

MR magnetska rezonancija

p 21 ciklin kinaza inhibitor

p 27 ciklin kinaza inhibitor

TVT Transmisivni Venerični Tumor

Popis priloga

Slika 1. Nikša Lemo, Sveučilište u Zagrebu, Veterinarski fakultet. Kožni mastocitom u psa.

Slika 2. Nikša Lemo, Sveučilište u Zagrebu, Veterinarski fakultet. Citološka pretraga. Histiocitom.

Slika 3. Nikša Lemo, Sveučilište u Zagrebu, Veterinarski fakultet. Histiocitom.

Slika 4. Nikša Lemo, Sveučilište u Zagrebu, Veterinarski fakultet. Histiocitom .

Slika 5. Tina Meichner, Ludwig Maximilian University of Munich. Kutani limfom.

Slika 6. Tina Meichner, Ludwig Maximilian University of Munich. Kutani limfom.

Slika 7. Tina Meichner, Ludwig Maximilian University of Munich. Kutani limfom.

Tablica 1. Histološka klasifikacija mastocitoma u psa.

Tablica 2 . Svjetska zdravstvena organizacija (WHO) klinički sustav ocjenjivanja mastocitoma.

Tablica 3. Kemoterapeutici koji se koriste kod tumora okruglih stanica.

Tablica 4. Akutne nuspojave radioterapije kod tumora okruglih stanica

Tablica 5. Kronične nuspojave radioterapije kod tumora okruglih stanica

Tablica 6. Histološka klasifikacija mastocitoma u mačke

Tablica 7. Stupnjevanje melanoma u psa prema svjetskoj zdravstvenoj organizaciji TNM klasifikacija

Tablica 8.. Klinička klasifikacija limfoma u životinja prema svjetskoj zdravstvenoj organizaciji (WHO)

Sadržaj

Uvod.....	1
Mastocitomi	3
Mastocitom psa	4
Mastocitom mačke	14
Histiocitom	17
Plazmacitom	19
Transmisivni venerični tumor (TVT)	20
Kožni melanom	22
Kožni limfom	25
Zaključak.....	31
Zahvale	32
Literatura.....	33
Sažetak.....	34
Summary.....	36

Uvod

Koža je uobičajeno mjesto za neoplastičan rast u većine životinja, tumori mogu biti : ektodermalnog, mezodermalnog i melanocitnog podrijetla. Ektodermalne neoplazije epidermisa i adneksa su najčešće *dobroćudne*, osim neoplazmi apokrinih znojnih žlijezda, apokrinih žlijezda analne vreće i tumora površinskog epitela (planocelularni karcinom).

Benigni tumori ne metastaziraju niti invadiraju okolno tkivo. Općenito gledano, oni su *dobro ograničeni*, rastu *ekspanzivno* i sastoje se od *dobro diferenciranih stanica* koje nalikuju stanicama tkiva iz kojeg potječu. *Maligni tumori* rastu *invazivno* u okolno tkivo i često *metastaziraju*. Sastoje se od *anaplastičnih stanica* s velikim brojem *mitoza* i ne nalikuju stanicama tkiva iz kojeg potječu. Anaplastične stanice su *pleomorfne* (variraju u veličini i obliku stanice), imaju veliku vezikularnu jezgru s povećanim brojem mitoza. *Maligne stanice* razvijaju površinske promjene, kao što je promijenjena *antigenost*, *smanjeni broj* ili *promjena položaja receptora* za prihvaćanje sa susjednim stanicama i povećanje receptora za komponente ekstracelularnog matriksa. Takve promjene omogućavaju *malignim stanicama* da se odvoje od početnog mjesta nastanka tumora, pokreću kroz tkivo i u nekim slučajevima izbjegnu prepoznavanje od strane *imunskog sustava domaćina*. Specifičan primjer je gubitak *E-kadherina* (- proteina odgovornih za međusobno pričvršćivanje epitelnih stanica). Kod nekih tipova karcinoma, *E-kadherini* su djelomično odgovorni za " *kontaktnu inhibiciju* " koja kontrolira staničnu gustoću i inhibira nekontroliranu proliferaciju epitelnih stanica. Neoplazme kože razvijaju se posljedično molekularnim promjenama koje uzrokuju nastanak tumora u bilo kojem tkivu. *Neoplastična promjena stanice* krajnji je rezultat niza promjena koje uzrokuju oštećenje stanične DNK. *Sunčevo i rendgensko zračenje, virusne infekcije i stalna trauma* dovode do neoplastičnih promjena kože. *Stalna trauma* dovodi do razvoja tumora povećavajući stanično obnavljanje, što povećava mogućnost mutacija. Nisu poznati svi faktori nastanka kožnih neoplazmi, no poznate su *četiri kategorije gena* koje kodiraju veliki broj proteina odgovornih za regulaciju stanične proliferacije i diferencijacije. *Te kategorije su: geni potiskivači tumora, protoonkogeni, geni koji reguliraju apoptozu i geni koji reguliraju popravljanje DNK*. Oštećenje ovih gena rezultira poremećajima proliferacije stanica koje su uzrokovane abnormalnom ekspresijom ili funkcijom proteina, kao što su *faktori rasta, receptori faktora rasta, signalne bjelančevine, regulatori staničnog ciklusa i nuklearni transkripcijski faktori*. Većina *malignih tumora* ima mutacije više gena. Mutacije se često korak po korak, postupno nakupljaju što ima za posljedicu povećanje stupnja *malignog potencijala*. Ove *molekularne promjene* koleriraju s morfološkim promjenama i kliničkim ponašanjem nekih neoplazmi.

Na primjer, poznato je da se *planocelularni karcinomi* često postupno razvijaju i progrediraju preko nekoliko *organizacijskih stadija*: *hiperplazija* (povećan broj stanica, nema stanične atipije ili tkivne dezorganizacije), *displazija* (povećan broj mitoze, stanična atipija, tkivna dezorganizacija s gubitkom polariteta stanice), *carcinoma in situ* (povećana dezorganizacija tkiva, mitoze, anaplastične jezgre, nema invazije ispod bazalne membrane), *invazivni planocelularni karcinom* (prekid bazalne membrane s dermalnom invazijom karcinomskih stanica). Progresija bolesti od obične *hiperplazije* do *invazivnog karcinoma* predstavlja seriju *molekularnih promjena* u populaciji stanica s povećanim brojem gena koji su oštećeni te koji ulaze u prije spomenute skupine. Ove promjene se zbivaju tijekom *duljeg razdoblja*, često godinama, prije nego li tumor dosegne svoj puni *maligni potencijal*. Sam proces može biti zaustavljen u ranom stadiju ako se ukloni *uzročnik genetskog oštećenja* (na primjer, izlaganje *UV zračenju*). Kako je koža rijetko mjesto metastaziranja, većina tumora je *primarna*.

Tumori okruglih stanica (*Round cell tumors, - engl*) su tumori *hematopoetskog i mezenhimalnog podrijetla*, uključuju *neoplazme mastocita, plazma stanica, limfocita, i histiocita*. Oni su najčešći tumori kože u pasa i mačaka. Nazivaju se tako jer su stanice koje se vide pod mikroskopom na mikroskopskom stakalcu okrugle do ovalne, a mogu biti pojedinačne ili činiti nakupine okruglih ili ovalnih stanica.

Smješteni su subkutano, a skupinu čine:

1. <i>Mastocitomi</i>
2. <i>Histiocitom</i>
3. <i>Plazmacitom</i>
4. <i>Transmisivni venerični tumor (TVT)</i>
5. <i>Kožni melanom</i>
6. <i>Kožni limfom</i>

Mastocitomi

Mastocitom je tumor mezenhimalnog podrijetla koji zahvaća pse i mačke

Skupinu mastocitoma čine:

1. *Mastocitom u psa*
2. *Mastocitom u mačke*
3. *Kožna mastocitoza*

Mastocitne proliferacije u ljudi uključuju *pojedinačne i multiple kutane tumore, kutanu i sistemsku mastocitozu, i mastocitnu leukemiju*. Kutana i sistemska mastocitoza su poznate u pasa i mačaka. Uspoređujući sa drugim anatomskim lokacijama u tijelu mastociti su najbrojniji u vanjskom dijelu uha u psa, i vanjski dio uha i noge u mačke. Prekursori mastocita migriraju *iz koštane srži* u krv pa sve do *perifernog tkiva* gdje se diferenciraju u *zrele mastocite*. Humana mastocitna proliferacija je povezana sa mutacijom *proto-oncogena c-kit* koji je šifra za *KIT gen, receptor tirozin-kinaze*. Fosforilacija *KIT gena* rezultira aktivacijom receptora tirozin-kinaze na mastocitima i njihovom proliferacijom. Slično ljudima nastanak mastocitoma psa povezan je sa mutacijom *c-kit proto-oncogena*, što rezultira aktivacijom receptora tirozin-kinaze i proliferacijom mastocita. *Mastociti* produciraju i ispuštaju veliki broj faktora kao što su (citokini, kemokini, prostanglandini, faktori koagulacije..itd) koji se vežu na odgovarajuća mjesta i potiču određene reakcije. Te reakcije uključuje vaskularnu propustljivost, kontrakciju glatkih mišića, leukocitnu kemotaksiju (osobito eozinofila), aktivaciju metaloproteinaza, i promjenu koagulabilnosti. Prema tome javljaju se različiti paraneoplastični poremećaji sa *posljedičnom mastocitnom proliferacijom*.

Mastocitom psa

Etiologija

Etiologija mastocitoma psa je za sad nepoznata. Zna se da se javlja u pasa *starijih od 8 godina*, a najčešće zahvaća *križane pasmine pasa* s time da je zabilježena učestalost kod pasmina: *bokser, mops i bostonski terijer*. Dok se u nekim slučajevima mastocitomi povezuju sa kroničnom upalom ili sa aplikacijom kožnih iritansa, za sad ne postoje dokazi da je uzrok mastocitoma u pasa virusne etiologija. Na razini stanice poremećaji prisutni u mastocitomu su poremećaji u ekspresiji *proteina p21 i p27, ciklina ovisne kinaze, te inhibitora odgovornih za regulaciju staničnog ciklusa*. Mutacija *c-kit proteina* zahvaća najčešće mastocitom *srednjeg i visokog stupnja malignosti* i povezana je sa *lošom prognozom*. *Citosolni receptori za estrogen i progesteron* su pronađeni u mastocitomima pasa, njihova uloga u etiopatogenezi mastocitoma još uvijek nije otkrivena, no postoje dokazi da estrogen i progesteron mogu utjecati na funkciju mastocita.

Tablica 1. Histološka klasifikacija mastocitoma u psa

<p><i>Anaplastični, nediferencirani mastocitom</i> (visoki stupanj malignosti)</p>	<p>3</p>	<p><i>Nediferencirane granice citoplazme ,visoka staničnost, visoki stupanj anizokarioze, česte mitoze, rijetke citoplazmatske granule</i></p>
<p><i>Mastocitom srednjeg stupnja malignosti</i></p>	<p>2</p>	<p><i>Umjerena do visoka staničnost pleomorfnih stanica sa granuliranom citoplazmom i rijetkim mitozama, omjer jezgre i citoplazme je manji nego u anaplastičnog stupnja malignosti</i></p>
<p><i>Dobro diferenciran mastocitom</i> (niski stupanj malignosti)</p>	<p>1</p>	<p><i>Dobro diferencirane stanice sa pravilnim jezgrama i granuliranom citoplazmom, mitoze su rijetke ili ih uopće nema</i></p>

Stupanj metastaziranja anaplastičnih tumora se kreće u rasponu od 55% to 96%. Većina ovih tumora prvo diseminira u *limfne čvorove*, pa u *slezenu i jetru*. Mogu biti zahvaćeni i drugi visceralni organi, kao npr. *pluća*. *Gastrointestinalne ulceracije* su česte zbog histamina koji se otpušta u velikim količinama iz mastocitnih granula te se veže na parijetalne stanice preko H₂ receptora što rezultira s povećanim izlučivanjem klorovodične kiseline, krvarenjima u želucu zbog čega se posljedično javlja melena. *Koncentracije histamina* u plazmi su se pokazale *visokima* u pasa sa mastocitomom, što predstavlja pomoć u praćenju progresije bolesti. Ovakvi psi imaju sniženu koncentraciju *plazminog gastrina* kojeg otpuštaju zdrave želučane G-stanice kao odgovor na povećano izlučivanje klorovodične kiseline, ponašajući se kao negativna povratna sprega.

Klinička slika

Mastocitomi niskog stupnja malignosti su solitarni, sporog rasta, elastične konzistencije, nalik na gumu i bez ulceracija.

Mastocitomi srednjeg stupnja malignosti pokrivaju spektar između mastocitoma niskog stupnja malignosti i visokog stupnja malignosti.

Mastocitomi visokog stupnja malignosti su brzorastući, oblikom veliki i ulcerirani na površini. U okolnom tkivu se uočava upala i edem te se mogu razviti čvorići oblika satelita.

Potkožni oblik mastocitoma se palpacijom osjeti kao mekana i mesnata tvorba koja se često klinički pogrešno dijagnosticira kao *lipom*. Kod prevelikog otpuštanja vazoaktivnog amina (histamina) iz mastocitnih granula na koži se javlja eritem kože poznati još kao *Darierov znak*. Mastocitomi u pasa su najčešće smješteni na ekstremitetima a rijetko na *glavi i vratu*.

Visceralni oblik mastocitoma, koji se još naziva sistemska mastocitoza zahvaća: *limfne čvorove abdomena i prsnog koša, slezenu, jetru, pluća, pleuru i peritoneum*.

Klinički se očituje: *povraćanjem, melenom, anoreksijom, letargijom, pleuralnim i peritonealnim izljevima*.

<i>Stadij</i>	<i>Opis</i>
<i>0</i>	<i>Tumor koji je nepotpuno izrezan iz dermisa ,identificiran histološki , bez zahvaćanja limfnih čvorova</i>
<i>Oa</i>	<i>Bez sistemskih znakova bolesti</i>
<i>Ob</i>	<i>Sa sistemskim znakovima bolesti</i>
<i>I</i>	<i>Tumor je ograničen na dermis, bez zahvaćenosti regionalnih limfnih čvorova</i>
<i>Ia</i>	<i>Bez sistemskih znakova bolesti</i>
<i>Ib</i>	<i>Sa sistemskim znakovima bolesti</i>
<i>II</i>	<i>Tumor je ograničen na dermis, sa zahvaćenim regionalnim limfnim čvorovima .</i>
<i>IIa</i>	<i>Bez sistemskih znakova bolesti</i>
<i>IIb</i>	<i>Sa sistemskim znakovima bolesti</i>
<i>III</i>	<i>Multipli dermalni tumori, veliki, infiltrirajući tumori sa ili bez zahvaćenih limfnih čvorova</i>
<i>IIIa</i>	<i>Bez sistemskih znakova bolesti</i>
<i>IIIb</i>	<i>Sa sistemskim znakovima bolesti</i>
<i>IV</i>	<i>Tumori sa udaljenim metastazama, zahvaćaju koštanu srž i krvi.</i>

Dijagnoza

Mastocitome dijagnosticiramo *citološkom pretragom punkcijom tanke igle (fine needle aspiration FNA, - eng)*. Citološka pretraga aspirata nije dovoljna da bi smo dijagnosticirali mastocitom , već je potrebno kompletno kirurški ukloniti mastocitom i poslati uzorak veterinarskom patologu kako bi *procjenio histološki stupanj malignosti tumora*. Granule prisutne u mastocitima se boje u plavo bojenjem prema Wright-Giemsu, a ljubičasto bojenjem prema toluidinskom modrilu. Potrebno je procijeniti cjelovitost kirurškog odstranjivanja mastocitoma (procjena margina).Trebali bi smo napraviti citološku pretragu regionalnih limfnih čvorova, kompletnu krvnu sliku, ultrazvuk abdomena s citološkom pretragom aspirata slezene ili jetre, rentgen prsnog koša i aspiraciju koštane srži.

Terapija

Terapija mastocitoma visokog stupnja malignosti je frustrirajuća i za kliničara i za vlasnika, jer uključuje kirurško uklanjanje mastocitoma i radioterapiju a prognoza je u većini slučajeva loša.

Kirurško uklanjanje mastocitoma sa dubokom marginom od 3 cm uz lateralne margine od 1 do 2 cm je dovoljno za kompletno uklanjanje mastocitoma. Ako uzmemo u obzir da većina mastocitoma koje susrećemo u veterinarskoj praksi spada u *niski ili srednji stupanj malignosti*, možemo tvrditi da se većina takvih mastocitoma kirurški može ukloniti !

Postoje 4 načina terapije mastocitoma:

1. Kirurško uklanjanje i radioterapija

2. Radioterapija

3. Kemoterapija

4. Kemoterapija i kirurško uklanjanje se koriste u slučajevima u kojima je radioterapija nedostupna ili financijski preskupa za vlasnika životinje.

Terapija koja se preporuča za liječenje mastocitoma *niskog i srednjeg stupnja malignosti* je kombinacija kirurškog uklanjanja i radioterapije. Dok se kod mastocitoma sa *visokim stupnjom malignosti* koristi kombinacija: kirurškog uklanjanje, radioterapije i kemoterapije.

Kemoterapiju smo podijelili na :

1. Neoadjuvantna kemoterapija : terapija koja se primjenjuje prije kiruškog zahvata kako bi se tumor smanjio ili kako bi se pokušalo spriječiti napredovanje već proširenog tumora.

2. Adjuvantna kemoterapija: terapija koja se primjenjuje nakon kiruškog liječenja s ciljem uništenja preostalih zloćudnih stanica i sprječavanja ponovnog nastanka bolesti.

3. Paliјativna terapija: primjenjuje se u odmaklom stadiju bolesti da bi se smanjili ili spriječili simptomi bolesti, smanjili bolovi te ujedno poboljšala kvaliteta života pacijenta

Osnovna podijela citostatika prema mehanizmu djelovanja

1. Alkilirajući spojevi: ciklofosamid, cisplatin, karboplatin, ifosamid, CCNU-lomustin

2. Antimetaboliti: 5-flourouracil, metotreksat, gemcitabin

3. Antitumorski antibiotici: doksorubicin, epirubicin, bleomicin, mitomicin

4. Mitotički inhibitori: vinkristin, vinblastin, paklitaksel, docetaksel

5. Inhibitori tropoizomeraze: topotekan, irinotekan, etopozid

U izboru citostatika važno je nekoliko faktora:

1. Vrsta tumora

2. Lokalizacija tumora

3. Proširenost tumora

4. Utjecaj citostatika na normalne tjelesne funkcije te opće stanje pacijenta

Prije svake kemoterapije provjerava se tjelesna težina pacijenta, kako bi se izračunala točna doza kemoterapeutika. Kemoterapija se provodi u tzv. ciklusima, koji uključuju periode liječenja iza kojih slijede pauze od nekoliko tjedana da se organizam oporavi od popratnih pojava. Svaki protokol kemoterapije čine 2 ili više ciklusa. Za vrijeme protokola obavljaju se kontrolne pretrage (krvni testovi (hematologija i biokemija), rendgen, ultrazvuk, kompjutorizirana tomografija), da bi se pratio učinak kemoterapeutika na tumor !

Rezultati tih pretraga ponekad zahtjevaju promjenu terapijskog protokola. Najčešći razlog promjene terapijskog protokola je da kemoterapija nije dovela do dovoljnog smanjenja tumora.

Citostatici se mogu aplicirati kao:

1.Monokemoterapija: upotreba samo jednog citostatika u liječenju neoplazme

2.Polikemoterapija: aplikacija više citostatika zajedno

Načini aplikacije kemoterapeutika: venskim putem (najčešći način aplikacije citostatika), peroralno, intraperitonealno, intraarterijski, intraperikardijalno, intrapleuralno.

Tablica 3. Kemoterapeutici koji se koriste kod tumora okruglih stanica

<i>Generičko ime kemoterapeutika</i>	<i>Mehanizam djelovanja</i>	<i>Nuspojave</i>	<i>Vrsta tumora okruglih stanica</i>	<i>Doza kemoterapeutika</i>
Ciklofosfamid	Alkilira DNA	Mijelosupresija, hemoragični cistitis, alopecija	Plazmacitom	Psi: 200 do 250 mg/m ² Mačke: 10 mg/kg
Doksorubicin	Inhibira topoisomerasu II	Alergijske reakcije, alopecije, povraćanje, kardiotsičnost, nefrotoksičnost (mačke)	Transmisivni venterični tumor (TVT) Mastocitom	Psi: 30 mg/m ² svaka 3 tjedna Mačke: 1 mg/kg svaka 3 tjedna
Lomustin (CCNU)	Alkilira DNA i RNA, nema križne rezistencije s drugim alkilirajućim spojevima	Alergijske reakcije, hepatotsičnost	Mastocitom Transmisivni venterični tumor (TVT)	Psi: 60 do 90 mg/m ² p.o. Mačke: 50 mg/m ² p.o.
Vinblastin	Inhibira	Alergijske reakcije	Mastocitom	Psi i mačke: 2 mg/m ²

	polimerizaciju tubulina			
Vinkristin	Inhibira polimerizaciju tubulina	Alergijske reakcije, neurotoksičnost	Mastocitom (mačke) Kožni limfom	Psi: 0.5 do 0.75 mg/m ² Mačke: 0.025 mg/kg ili 0.75 mg/m ²

Kemoterapija mastocitoma uključuje: vinkristin, vinblastin (vbl) 2 mg/m² i.v apliciran jednom tjedno kroz 4 terapije, nakon čega slijede 4 dodatne terapije svaka 2 tjedna. Od nesteroidnih protuupalnih koristi se prednizolon (2 mg/kg, oralno dnevno 1 tjedno).

Terapija za sustavne učinke mastocitoma, koji se javljaju posljedično otpuštanju histamina :

H1 blokator difenhidramin (2 do 4 mg/kg oralno 2 puta dnevno) ili klorfeniramin (0.22 do 0.5 mg/kg 3 puta dnevno) H2 blokator cimetidin (4 do 5.5 mg/kg peroralno 3 puta na dan) ili ranitidin (2 mg/kg 2 puta dnevno peroralno). Omeprazol (0.5 do 1 mg/kg 1 dnevno peroralno) je inhibitor protonske pumpe i koristi se za liječenje gastrointestinalnih ulceracija .

Dokazano je da je mutacija *c-Kit proteina* povezana s lošom prognozom mastocitoma . Odgovarajuća terapija u vrijeme prve pojave mastocitoma može popraviti dugoročnu prognozu u pacijenata s mastocitomom.

Radioterapija predstavlja lokalnu terapiju, te je zbog toga njena upotreba limitirana kod pacijenata sa diseminiranim tumorima.

Načini radijacije:

1. Vanjska radijacija (teleradioterapija)

2. Unutrašnje zračenje (brahiterapija)

3. Sistemsko zračenje pomoću radioaktivnih izotopa

1. Vanjsko zračenje (teleradioterapija) je zračenje kod kojeg je izvor zračenja udaljen od bolesnika.

Danas se kao izvori vanjskog zračenja koriste uređaji koji se nazivaju linearni akceleratori. Zračenje se provodi ambulantno tijekom nekoliko minuta, pet dana za redom, ili tijekom više tjedana.

2. Unutrašnje zračenje (brahiterapija) je zračenje kod kojeg se izvor zračenja stavlja u bolesnika, u tjelesne šupljine (maternicu, rodnicu, debelo crijevo) ili izravno u tumor. Kao izvor zračenja koriste se umeci u obliku žica, kuglica, balona s radioaktivnim izotopima npr. joda, iridija i cezija koji se uklanjaju nakon nekoga vremena ili ostaju trajno u pacijentu. Ovaj oblik zračenja omogućuje primjenu većih doza zračenja na manjem području, nego što bi to bilo moguće s vanjskim načinom zračenja. Ona se u veterinarskoj medicini koristi rijetko, jer su potrebni posebni izolacijski odjeli , i ovisno o implantatu potrebna je izolacija od nekoliko dana pa sve do nekoliko tjedana

3. Sistemsko zračenje podrazumijeva primjenu radioaktivnih izotopa u obliku pilula ili intravenskih lijekova.

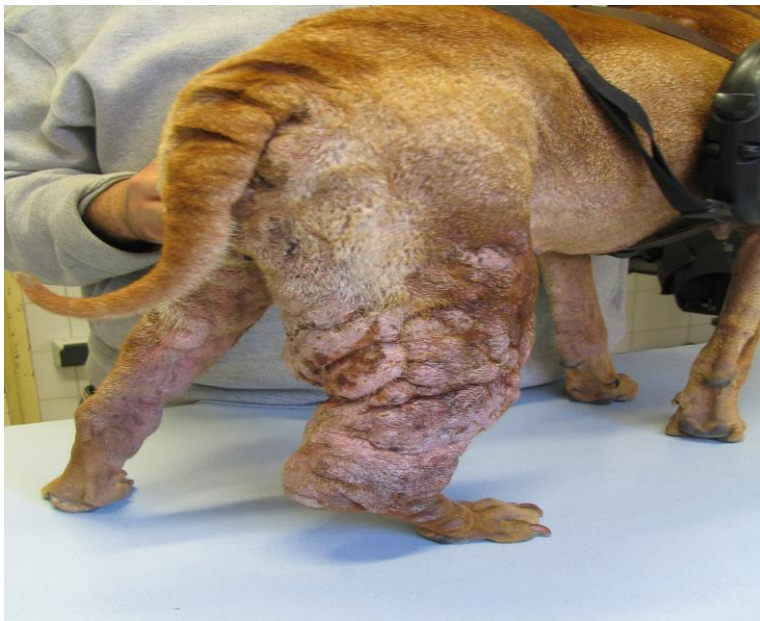Nuspojave radioterapije su klasificirane kao: akutne ili rane i kronične ili kasne.

Tablica 4. Akutne nuspojave radioterapije kod tumora okruglih stanica

Tkivo	Nuspojava	Terapija
Koža	Vlažna deskvamacija kože i alopecije kože	Ovratnik, nesteroidni protuupalni lijekovi, antibiotici u slučaju infekcije
Usna šupljina	Mukozitis, halitoza	Antibiotici, obično metronidazol
Nosna šupljina	Nazalne promjene	Antibiotici širokog spektra
Prsti	Gubitak nokta	Spriječiti lizanje ovratnikom, antibiotici
Oči	Konjuktivitis, keratokonjuktivitis	Antibiotici i nesteroidni protuupalni lijekovi

Tablica 5. Kronične nuspojave radioterapije kod tumora okruglih stanica

Tkivo	Nuspojava
Koža	Fibroza, leukotrihija (uročena obezbojenost dlake)
Usna šupljina	Nekroza kosti, periodontitis
Oči	Keratokonjuktivitis
Gastrointestinalni sustav	Striktura
Pluća	Pneumonitis
Kost	Fraktura



Slika 1: Nikša Lemo, Sveučilište u Zagrebu, Veterinarski fakultet. Kožni mastocitom u psa.

Mastocitom mačke

Etiologija

Postoje dva različita kožna obilka mastocitoma u mačke:

1. Tipični mastocitom u mačke koji je histološki sličan mastocitomu u psa

2. Histiocitski mastocitom, koji je manje učestao sa nakupinama histiocita

Prosječno se javljaju u mačaka dobi od 8 do 9 godina. *Sijamske mačke* su predisponirane za razvoj oba histološka oblika mastocitoma.

Tablica 6. Histološka klasifikacija mastocitoma u mačke

<u>Tip</u>	<u>Podtip</u>	<u>Mikroskopski opis</u>
<u>Mastocitni</u>	<u>Kompaktni (dobro diferencirani)</u>	Homogena gnijezda s malo atipičnih mastocita , s dobro diferenciranim bazofinim jezgrama i eozinofilnom citoplazmom
	<u>Difuzni (anaplastični)</u>	Anaplastični mastociti s velikim jezgrama s 2 do 3 mitoze, anizocitoza. Infiltrati anaplastičnih stanica su smješteni u subkutisu.
<u>Histiocitni</u>		Nakupine histiocita sa povećanom granuliranošću citoplazme , i nasumično razbacanim nakupinama limfocita i

Klinička slika

Mastocitomi u mačaka se javljaju u 3 oblika:

1. Kutani mastocitom

2. Visceralni mastocitom

3. Intestinalni mastocitom

1. Kutani mastocitom mačaka se nalazi na drugom mjestu po učestalosti kožnih tumora u mačaka. Očituje se pojedinačnim nodulima, alopecijom, i eritemom. Najčešće se javlja na glavi i vratu. Svrbež i superficijalne ulceracije su prisutni u samo ¼. slučajeva. Mastocitomi smješteni na glavi se često javljaju na bazi uha, dok se u usnoj šupljini javljaju rijetko.

Kompaktni dobro diferencirani oblik mastocitoma (čini 50% do 90% mastocitoma u mačke) ima benigno ponašanje, a metastaziranje se rijetko javlja.

Difuzni anaplastični mastocitom ima veliki broj mitozu, izrazito je celularan i očituje nuklearni pleomorfizam sa infiltracijama u subkutano tkivo. Ponaša se vrlo maligno sa metastazama koje zahvaćaju sve limfne čvorove prsnog koša i abdomena.

Histiocitski oblik kutanog mastocitoma čine multipli, čvrsti, ulcerirani, eritematozni, subkutano smješteni noduli, bez prisutnog svrbeža kože.

2. Visceralni mastocitom primarno se javlja u mačaka starih oko 10 godina, bez pasminske predispozicije. U organe koji su zahvaćeni visceralnim mastocitomom spada jetra (90%), visceralni limfni čvorovi (73%), koštana srž (40%), pluća (20%), tanko i debelo crijevo (17%).

Splenični mastocitom očituje se: a) difuznom splenomegalijom i b) nodularnim oblikom

Splenični mastocitom očituje se sistemskim znakovima bolesti : *povraćanje, ulceracije probavnog sustava, hemoragije, anoreksija, dispnea (naročito u slučajevima pleuralnih izljeva)*. Prilikom palpacije mezogastrija možemo napipati povećanu slezenu, a u *epigastriju* uz rub rebara povećanu jetru. U *krvnoj slici* prisutna je *anemija* i *hiperglobulinemija*.

3. Intestinalni mastocitom je *treći najčešći primarni intestinalni tumor u mačaka nakon limfoma i adenokarcinoma*. Kod njega ne postoji spolna ili pasminska predispozicija. *Starije mačke* predstavljaju rizičnu skupinu. Očituje se *povraćanjem, dijarejom u kojoj je prisutna krv (hematohezija ili melena)*, *anoreksijom, vrućicom*. Metastaze su česte i zahvaćaju većinom mezenterijalne limfne čvorove , tanko i debelo crijevo . Kliničkim pregledom epigastrija i to palpacijom uz rub rebara palpiramo povećanu jetru (hepatomegalija), a u mezogastriju se mogu palpirati mase na zavojjima crijeva i u ventralnom dijelu povećana slezena (splenomegalija). Peritonealni izljevi mogu biti prisutni.

Dijagnoza

Citološka pretraga pomoću punkcije tanke igle: kutanih lezija, masa koje se nalaze u epigastriju i mezogastriju. U slučaju pleuralnih izljeva treba napraviti torakocentezu, a u slučaju peritonealnih izljeva abdominocentezu. Rentgen prsnog koša i ultrazvuk abdomena mogu samo potvrditi pleuralne i peritonealne izljeve. Pošto citološka pretraga nije dovoljna u dijagnostici mastocitoma, potrebno ju je upotpuniti *biopsijom mastocitoma* , koju radimo u svrhu *histološke klasifikacije tumora*. U slučaju diseminacije mastocitoma (splenični ili intestinalni mastocitom) korisna je aspiracija koštane srži i pretrage parametara zgrušavanja krvi.

Diferencijalne dijagnoze koje trebamo uzeti u obzir kod splenomegalije u mačaka su: *limfom, mijeloproliferativne bolesti, hemangiosarkom, hiperplastični noduli i splenitis*.

Terapija

Kod *kutanog mastocitoma* definitivna terapija je *kiruško uklanjanje* tumora, s time da *anaplastični tumori* imaju vrlo vjerojatnu mogućnost da se ponovno vrate nakon operacije ili da prije operacije već metastaziraju.

Radioterapija kod *kutanog mastocitoma* preporuča se u slučaju ako tumora nije u cijelosti kiruški uklonjen. Preporuča se radioterapija sa radioaktivnim izotopom stroncija – 90.

Od *citostatika* kod mastocitoma mačke preporuča se koristiti *lomustin (CCNU)*.

Splenektomija je terapija kod mačaka sa spleničnim oblikom mastocitoma. Životinje nakon uklanjanja slezene mogu živjeti u rasponu od 12 do 19 mjeseci.

Različita istraživanja su pokazala da mačke sa *visceralnim mastocitomom* mogu imati dobar odgovor na KIT inhibitor *imatinib* ako su mutacije prisutne na *KIT genu*.

Kod *intestinalnog mastocitoma* opcija koja dolazi u obzir je kiruško uklanjanje tumora sa širokim marginama (5 do 10 cm) jer se tumor na histološkoj i molekularnoj razini širi izvan granica svoje vidljivosti. *Intestinalni mastocitom* često ima jako lošu prognozu jer su metastaze najčešće već prisutne u trenutku dijagnoze, te većina mačaka vrlo brzo nakon postavljanja dijagnoze uginu ili bude eutanazirana od strane veterinara.

Histiocitom

Etiologija

Kutani histiocitom je tumor epidermalnog podrijetla Langerhansovih stanica kože, nepoznatog uzroka a javlja se u *pasa mlađih od 3 godine*, no može se javiti i kod životinja koje su starije . Javlja se u: labradora, retrievera, stafordskog terijera, boksera, i jazavčara. Kod mačaka se javlja rijetko.

Klinička slika

Histiocitom je solitarna lezija koja zahvaća kranijalne dijelove tijela (*glavu i vrat*). Uočavamo ga kao pojedinačnu, kupolasto ograničenu tvorbu koja raste *vrlo brzo te spontano može regresirati*.

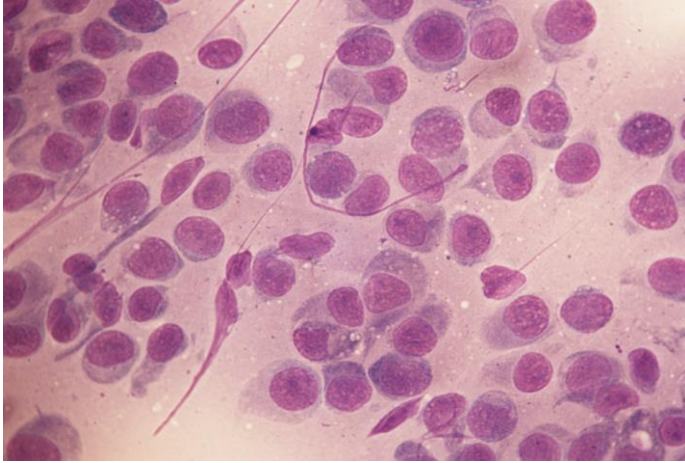
Dijagnoza

Dijagnoza se postavlja *punkcijom tumora* pomoću tanke igle i citološkom pretragom punktata, te *biopsijom* tumora.

Imunohistokemija je bitna kako bi razlikovali histiocitom od kožnog limfoma.

Terapija

Histiocitom ima odličnu prognozu nakon kiruškog uklanjanja tumora.

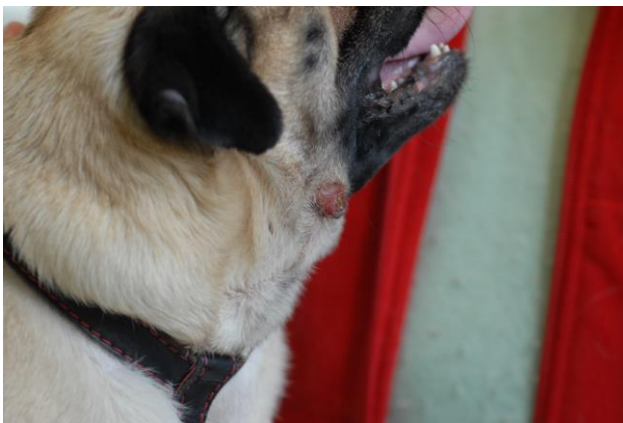


Slika 2: Nikša Lemo, Sveučilište u Zagrebu, Veterinarski fakultet. Citološka pretraga. Histiocitom.



Slika 3: Nikša Lemo, Sveučilište u Zagrebu, Veterinarski

fakultet. Histiocitom.



Slika 4: Nikša Lemo, Sveučilište u Zagrebu, Veterinarski fakultet. Histiocitom .

Plazmacitom

Etiologija

Plazmacitom je dobro diferencirani tumor koji se vrlo lako može prepoznati po solitarnim nakupinama plazma stanica.

Može nastati u mekim tkivima (ekstramedularni plazmacitom) ili kostima (solitarni koštani plazmacitom).

Psi stari oko 10 godina su izloženi riziku od dobivanja plazmacitoma, a pasmine koje su predisponirane na razvoj plazmacitoma su : američki koker španijel, engleski koker španijel, i west highland terijer . Kod mačak se rijetko javlja.

Klinička slika

1.Ekstramedularni plazmacitom

Najčešće zahvaća kožu na glavi i ekstremitetima te sva meka tkiva, a mogu biti zahvaćene i mukozne membrane usne šupljine. Očituje se solitarnim nakupinama glatke površine koje na koži i svim mekim tkivima predstavljaju nakupine tumora. Ako zahvati kolon i rektum tada govorimo o kolorektalnom plazmacitomu koji se očituje rektalnim krvarenjima, melenom, i prolapsom rektuma.

Oni imaju niski stupanj malignosti, i ne vraćaju se nakon kirušskog uklanjanja.

2.Solitarni koštani plazmacitom

Zahvaća koštani sustav, vrlo je agresivan i sklon metastazama .Očituje se bolnošću i hromošću.

Dijagnoza

Dijagnoza solitarnog koštanog plazmacitoma i ekstramedularnog plazmacitoma se postavlja pomoću punkcije tanke igle i citološkom pretragom punktata, biopsijom tkiva ili kosti i slanjem materijala na histopatološku pretražu, jer ipak ona predstavlja zlatni standard u dijagnostici tumora. Ultrazvuk abdomena i radiografija koštanog sustava su vrlo korisni prilikom dijagnoze koštanog plazmacitoma i kolorektalnog plazmacitoma zbog njihove visoke stope metastaziranja. Od pretraga se preporučuje napraviti još endoskopsku pretražu kolona i rektuma.

U slučaju slabo diferenciranog plazmacitoma, imunohistokemija je metoda koja nam može pomoći razlikovati plazmacitom od drugi tumora okruglih stanica

Terapija

Kutani i Ekstramedularni plazmacitom imaju izvrsnu prognozu nakon kirušskog uklanjanja tumora.

Radioterapiju možemo koristiti kao samostalnu terapiju u slučajevima gdje je nemoguće kiruški ukloniti tumor . *Radioterapija* je vrlo korisna kod malih oralnih tumora kod kojih dovodi do njihovog smanjenja kako bi se tumor mogao lakše kiruški ukloniti.

Kemoterapija ima dobar ishod u slučajevima ekstramedularnih plazmacitoma kod kojih je prije kemoterapije napravljeno kiruško uklanjanje tumora. Kemoterapiju možemo koristiti *samostalno* ili u kombinaciji sa *kiruškim uklanjanjem tumora*. Od citostatika u kemoterapiji se koristi ciklofosamid.

Od nesteroidnih protuupalnih lijekova koristi se prednizolon.

Kod koštanog plazmacitoma najbolje bi bilo kombinirati kiruško uklanjanje tumora uz radioterapiju.

Transmisivni venerični tumor (TVT)

Etiologija

Transmisivni venerični tumor (Transmissible venerial tumor, -engl) je spolno prenosivi sarkom pasa koji se povremeno pojavljuje i kod drugih kanida (lisica, šakala, kojota). TVT je rasprostranjen diljem svijeta, pogotovo u područjima gdje je uzgoj životinja slabo kontroliran. Zahvaća spolno zrele životinje, te se najčešće javlja u dobi od 2 do 5 godine. Koitus je klasičan način prijenosa ovog tumora. Mjesta koja zahvaća su prvenstveno vanjski spolni organi, no lizanjem i njuškanjem spolnih organa životinja unosi stanice tumora u usnu šupljinu ,nosnu šupljinu i oči. Smatra se da imunosupresija iz bilo kojeg razloga može pridonjeti razvoju TVT. TVT se prenosi izravno od psa do psa preko sustava tkivne kompatibilnosti (MHC) te preko održivih tumorskih stanica na oštećene površine sluznice tijekom spolnog odnosa, njuškanja ,lizanja, i ugriza. Ta pojava je karakteristična za TVT jer se tumor koji je došao u organizam ponaša kao parazit koji je neovisan o primarnom domaćinu za svoj daljnji rast i razvoj. TVT je tumor koji napada imunološki sustav domaćina te imunološki odgovor domaćina ima ključnu ulogu u nastanku bolesti !

Tijek razvoja tumora je podijeljen u:

1. Progresivnu fazu u kojoj tumor raste kroz 3 do 6 mjeseci,

2. Stacionarnu fazu u kojoj tumor miruje,

3. Regresivnu fazu u kojoj dolazi do regresije tumora

Klinička slika

Primarne lezije se javljaju na vanjskim spolnim organima. Kod muških životinja nalazi se na bazi penisa, dok je kod kuja smješten na predvorju rodnice, čvrste je konzistencije i krvari. Očituje se malim hiperemičnim papulama koje se razvijaju tako da jedna drugu uvlače u nodularnu, multilobularnu, karfiolastu tvorbu koja može narasti u promjeru 10 do 15 cm. Lezije na lokacijama koje ne zahvaćaju spolni sustav uzrokuju krvarenja iz nosa (epistaksu), povećanu produkciju suza (epifora), kihanje, gubitak zuba, deformacije lica, te halitozu (neougodan zadah iz usta).

Dijagnoza

Definitivna dijagnoza se postavlja citološkom pretragom i patohistološkom analizom tumorskih stanica iz tkiva. Obilježje TVT stanica je prisutnost velikog broja okruglih vakuola u citoplazmi tumorskih stanica. Imunohistokemija je korisna dijagnostička metoda za dijagnozu TVT sa metastazama. Rendgen je bitan zbog invazije TVT u nosne šupljine ili druga mjesta u organizmu. Ultrazvuk abdomena je također koristan zbog zahvaćanja limfnih čvorova trbušne šupljine.

Terapija

Kemoterapija

Vinkristinom koji je relativno siguran, jeftin, i pruža odgovor u 95 % pasa. Vinkristin se aplicira u dozi 0.5 do 0.75 mg/m² i.v, jednom tjedno kroz 3 do 6 tretmana.

Doksorubicin 25 do 30 mg/m² i.v, svakih 21 dan kroz 2 do 3 ciklusa, koristan je za TVT slučajeve koji pokazuju otpornost na vinkristin terapiju.

Radioterapija

Smatra se kao dobra alternativa kemoterapiji za lezije koje pokazuju otpornost prema kemoterapeuticima (pogotovo vinkristinu).

Sama prognoza TVT je u većini slučajeva dobra jer tumor ostaje lokaliziran, te se rijetko proširi u domaćinu. Zapravo u većine pasa TVT spontano regresira.

Kožni Melanom

Etiologija

Tumori *melanocita* su relativno česti tumori kože u pasa, dok su u mačaka rijetki. Melanom se najčešće javlja u starijih pasa i to pasa koji imaju tamno pigmentiranu mukožu. Najčešće se javljaju u dobi od 10 do 12 godina. Uzrok melanoma u pasa i mačaka je nepoznat. Melanom ima tendenciju da vrlo brzo raste, u promjera većem od 2 cm, te često ulcerira. Melanoma usne šupljine je tamno pigmentirana uzdignuta masa površine kože.

Pasmine predisponirane na melanom su zlatni retriever, pudla, škotski terijer. Biološko ponašanje melanoma u pasa je izrazito varijabilno, a ono što određuje biološko ponašanje melanoma u psa je: veličina tumora, lokalizacija tumora, i histološki stupanj malignosti tumora.

Klinička slika

Mjesta na kojima se javlja u pasa su: koža, usna šupljina i prsti. Kod melanom koji zahvaća prste i usnu šupljinu maligni potencijal je velik !

Metastaze su najčešće u regionale limfne čvorove i pluća, no mogu se proširiti i u druge visceralne organe kao što su: slezena, jetra , tanko i debelo crijevo, gušterača, bubrezi.

Klinički kod takvih pacijenata nalazimo: pojačano slinjenje, halitozu, krvarenja iz usne šupljine, otežano uzimanje hrane, ispadanje hrane iz usne šupljine, i bol koja se javlja u usnoj šupljini.

Oni koji se javljaju na prstu (nail bed, - eng) očituju se otečenjem prsta zbog proliferacije tumorskog tkiva, infekcijama nokta zahvaćenog prsta, te hromošću zahvaćene noge.

Tablica 7. Stupnjevanje melanoma u psa prema svjetskoj zdravstvenoj organizaciji

TNM klasifikacija

<u>T: Primarni tumor</u>	<u>N : regionalni limfni čvorovi</u>	<u>M: Metastaze</u>
<u>T1 Tumor ≤2 cm u promjeru</u>	<u>N0</u> ne postoji dokaz o zahvaćanju regionalnih limfnih čvorova	<u>M0</u> metastaze ne postoje
<u>T2 Tumor 2 do 4 cm u promjeru</u>	<u>N1</u> histološki/citološki dokaz o zahvaćanju regionalnog limfnog čvora	<u>M1</u> metastaze postoje
<u>T3 Tumor >4 cm u promjeru</u>	<u>N2</u> limfni čvor koji je fiksiran za svoju podlogu	

Stadij I = T1 N0 M0

Stadij II= T2 N0 M0

Stadij III= T2 N1 M0 ili T3 N0 M0

Stadij IV= Bilo koji T , N i M1

Dva pitanja koja si kliničar uvijek mora postaviti kod tumora su:

1. Kakva je lokalna invazivnosti tumora ?

2. Koja je sklonost tumora da metastazira ?

Oralni melanom mukoze se smatra ekstremno malignim tumorom sa visokim stupnjom lokalne invazije i velikom sklonošću za metastaziranje!

Dijagnoza

Biopsija zahvaćenog tkiva ili prsta, citološka pretraga aspirata limfnih čvorova, rentgen prsnoga koša i ultrazvuk abdomena. Kompletna krvna slika (hematološke pretrage i biokemijske pretrage), uzeti uzorke urina, kako bi smo dobili uvid u kompletno zdravstveno stanje pacijenta i procijenili podnošenje same terapije.

Napredne dijagnostičke metode kao što su CT (kompjutorizirana tomografija) i MR (magnetska rezonancija) su poželjne jer nam pomažu da utvrdimo opseg tumora i utvrdimo da li je došlo do zahvaćanja kosti.

Imunohistokemijska metoda pomoću markera melan A, koji je dokazan u 93% oralnih melanoma.

Terapija

Kiruško uklanjanje tumora je najbolji način lokalnog liječenja melanoma.

Mandibulektomija i maksilektomija su indicirane u slučajevima kada je melanom usne šupljine zahvatio kosti donje ili gornje vilice. Kod malih superficijalnih melanoma povezanih sa mandibulom parcijalna mandibulektomija je dovoljna za uklanjanje tumora, no kod većih tumora koji pokazuju intermandibularno širenje i metastaze prednost bi se trebala dati kompletnoj hemimandibulektomiji. Pacijenti koji su bili izloženi takvoj terapiji, već 1 do 2 dana nakon operacije mogu normalno jesti, te se procjenjuje da će imati dobru kvalitetu života .

Radioterapija

S njom možemo postići dobru lokalnu ili regionalnu kontrolu bolesti. Kliničari koji se odluče za radioterapiju melanoma, najčešće zrače područje usne šupljine, lokalni limfni čvor (najčešće mandibularne i medijalne retrofaringealne limfne čvorove). Kod pacijenata sa velikim tumorima gdje je

kiruški nemoguće ukloniti tumor ili gdje postoji dokaz metastaziranja, radioterapija predstavlja *palijativnu terapiju*. Nuspojave koje se mogu javiti kao posljedica zračenja predstavljaju najveću brigu vlasnicima životinja, a one uključuju: nuspojave akutnog zračenja (od mukozitisa bez boli preko fibrinoznog mukozitisa pa sve do ulceracija, hemoragija, i nekroze).

Na koži se javlja alopecija, suhoća i deskvamacija epitela, te fibroza kože.

Kemoterapija

Melanom je rezistentan na kemoterapiju i za sada ne postoji odgovarajući kemoterapeutik koji djeluje na metastatski melanom.

Imunoterapija

Melanom je izrazito imunogen tumor te se pretpostavlja da će daljnja istraživanja imunoterapije melanoma donijeti rezultate nastanka imunoterapeutika koji će biti korisni za liječenje melanoma

Ciklooksigenaza - 2 inhibitori (COX-2) se u zadnje vrijeme sve više istražuju zato jer je dokazana povezanost između proliferacije melanoma i ekspresije COX-2.

Kožni Limfom

Limfom (maligni limfom ili limfosarkom) je skupina neoplazmi koja potječe iz limfo-retikularnih stanica. Oni se obično javljaju u limfoidnim tkivima, kao što su: limfni čvorovi, slezena i koštana srž, međutim oni se mogu pojaviti u bilo kojem tkivu u organizmu pa tako i na koži. Limfom je najčešća neoplazma u pasa. Limfom zahvaća pse srednje dobi (6-9 godina). Pasmine koje imaju veću incidenciju limfoma su: bokser, bulmastif, baset, bernardinac, erdel terijer, i buldog. Pasmine s malom incidencijom su jazavčar i pomeranac.

Etiologija

Postoje mnogi uzroci koji uzrokuju limfom, no većina njih je nepoznata

Genetski i molekularni čimbenici

Infekcijski čimbenici

Infekcija sa herpes virusom 4 je zabilježena kao poveznica između nekih forma limfoma u ljudi i pasa.

Okolišni čimbenici

Herbicidi, pesticidi, industrijska zagađenja, kemikalije.

Imunološki faktori

Sa visokim rizikom od nastanka limfoma imaju imunološke promjene, kao što je imunoposredovana trombocitopenija, neovisno o dobi i spolu životinje.

Podjela limfoma u pasa se temelji na:

1. anatomskoj lokaciji limfoma

2. histološkom stupnju malignosti limfoma

Najčešći oblici limfoma su: *multicentrični limfom, kožni limfom, gastrointestinalni limfom, i medijastinalni limfom.*

Kutani limfom je podrijetla T stanica.

Klinička slika

Kutani limfom može biti: *neepiteliotropni i epiteliotropni.*

Neepiteliotropni limfom se očituje fokalnim nakupinama neoplastičnih limfocita u superficijalnom dermisu i epidermisu. Obično je multipli i zahvaća druga tkiva.

Epiteliotropni limfom je generaliziran limfom koji se očituje sa puno nodula, plakova, ulcera, crvenila, ekfolijacija, fokalnom hipopigmentozom, i alopecijama kože. Karakterizira ga limfocitni epiteliotropizam kroz sve stadije bolesti. Ne zahvaća epidermis kože !

Podijeljen je u 3 tipična stadija: *1. perutanje, alopecija i pruritus kože*

2. eritem, zadebljanje, ulceriranost i eksudacija na koži

3. proliferacija plakova i nodula sa progresivnim ulceracijama kože

<u>Oblik</u>	<u>Stupanj</u>
A Generalizirani	I zahvaća jedan limfni čvor ili limfatično tkivo jednog organa, bez zahvaćanja koštane srži
B Alimentarni	II zahvaća više limfnih čvorova i okolno područje (± tonzile)
C Timusni	III generalizirana zahvaćenost limfnih čvorova
D Kožni	IV zahvaćena je jetra i/ili slezena
E Leukemija: zahvaćena koštana srž i krv	V zahvaća koštanu srž, krv i druge organe
F Drugi	<p><u>Svaki stupanj ima podtip</u></p> <p>A bez sistemskih znakova</p> <p>B sa sistemskim znakovima</p>

Tablica 8.

Klasifikacija limfoma u životinja prema svjetskoj zdravstvenoj organizaciji (WHO)

Kliničko očitovanje i progresija epiteliotropnog limfoma mogu biti jako varijabilni. Kod većine pasa sa epiteliotropnim limfom javiti će se izraziti svrbež kože. Uznapredovali epiteliotropni limfom ili Sézaryjev sindrom se očituje nakupljanjem malignih T stanica u perifernoj krvi.

Dijagnoza

Biopsija kožne lezije (dubine 4 do 8 mm). Uzorak bi trebalo uzeti od najreprezentativnijih lezija.

Histopatološke promjene su karakteristične i uključuju Pautrierove mikroapscese (- nakupine neoplastičnih limfocita oko kutanih dendritičnih stanica u epidermisu, koje pokazuju tropizam prema folikulu dlake i žljezdama znojnicama.)

Citološka pretraga punkcijom tanke igle.

Terapija

Terapija solitarnih lezija :

Kiruškim uklanjanjem tumora

Radioterapijom dijela tijela koji je zahvaćen sa zračenjem od 30 do 45 Gy, sa odmorom od zračenja sljedeća 2 do 4 tjedna.

Terapija difuznog kutanog limfoma

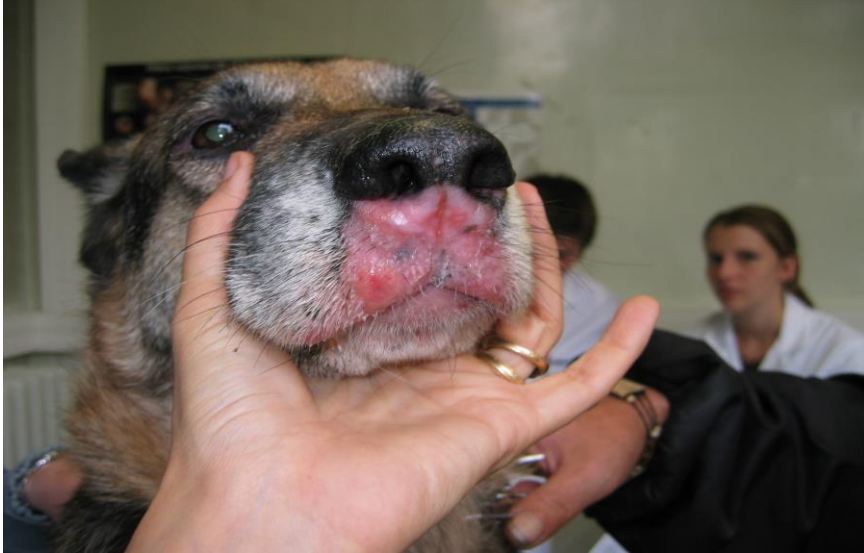Kiruško uklanjanje ili radioterapija za vanjske lezije.

Radioterapija uključuje 3 do 4 terapije od 6 MV jednom tjedno. Od nesteroidnih protuupalnih lijekova prednizolon je koristan za smanjenje svrbeža kod pacijenta sa uznapredovalom bolešću.

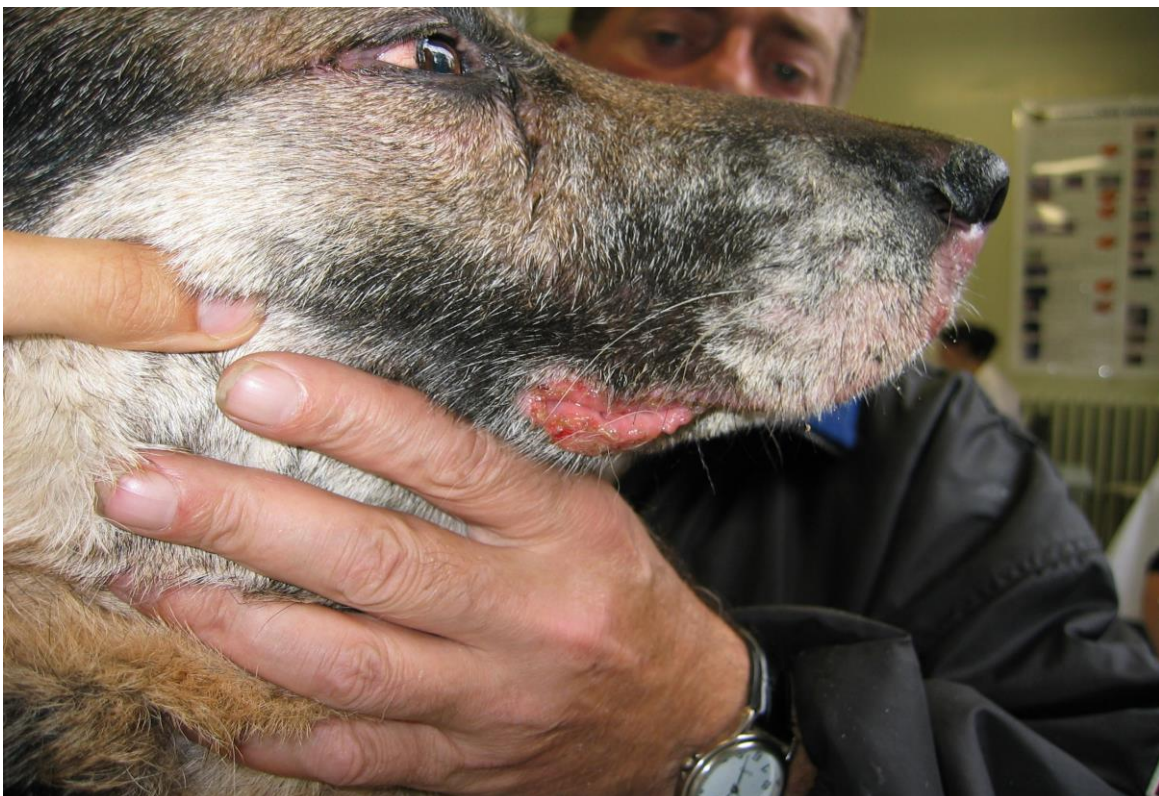Kemoterapija

Protokol za epiteliotropni kutani limfom uključuje:

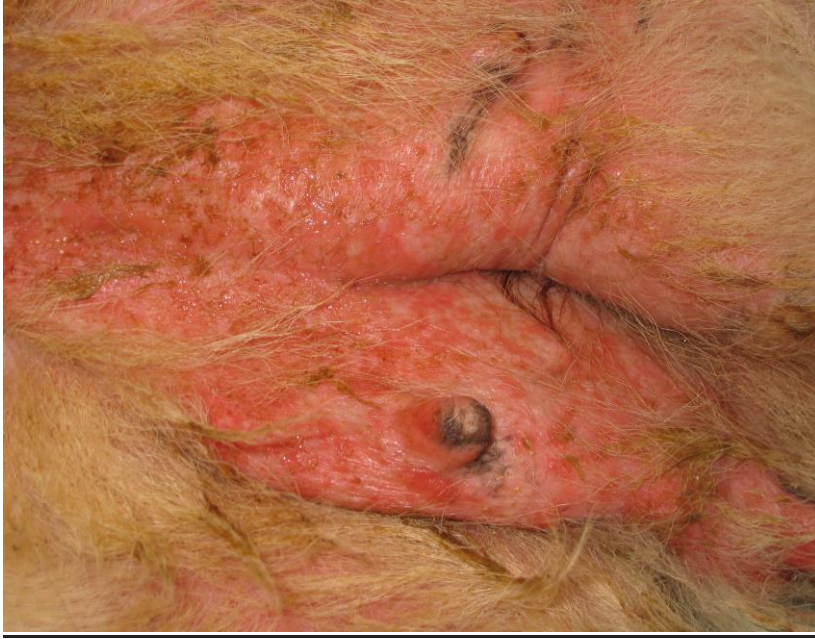Lomustin (CCNU) 60 do 70 mg/m² peroralno jednom dnevno svaka 3 tjedna skupa sa prednizolonom. Nakon 3 ciklusa kemoterapije procjenjuje se kako pacijent reagira na kemoterapiju i da li je potrebno nešto promjeniti u kemoterapiji !



Slika 5: Tina Meichner, Ludwig Maximilian University of Munich. Kutani Limfom.



Slika 6: Tina Meichner, Ludwig Maximilian University of Munich. Kutani Limfom.



Slika 7: Tina Meichner, Ludwig Maximilian University of Munich. Kutani Limfom.

Zaključak

Tumori okruglih stanica predstavljaju važnost u kliničkoj onkologiji. Zbog svoje kliničke raznolikosti predstavljaju izazov onkologu u dijagnostici i liječenju takvih tumora. Trenutne mogućnosti postavljanja dijagnoze i provođenja terapije ne zadovoljavaju u potpunosti. U pogledu liječenja limfoma, melanoma, koštanog plazmacitoma još je puno toga što se može poboljšati. Budućnost veterinarske onkologije će težiti što boljem liječenju tumora okruglih stanica nego što su oni sada.

Zahvale

Veliko hvala dugujem svojoj obitelji koja mi je bila beskompromisna i najveća podrška kroz sve godine studija.

Posebno hvala svim prijateljima na pokazanoj ljubavi, strpljenju, potpori i razumjevanju tijekom studiranja.

Zahvaljujem se mentoru prof.dr.sc. Nikši Lemi na iskazanom povjerenju i podršci.

Literatura

Stephen J. Withrow, David M. Vail, Rodney L. Page (2007): *Withrow & MacEwen's Small Animal Clinical Oncology*, Saunders Publishing, pp 375-720.

Robert Klopffleisch (2016): *Veterinary Oncology*, Springer Publishing, pp 1-99.

Meyrer, B., Bianchi, S. P., Pavarini, S. P. and Gerardi, D. G. (2016), Congenital cutaneous melanoma in a dog. *Vet Dermatol*. doi:10.1111/vde.12391.

Maina, E., Colombo, S. and Stefanello, D. (2014), Multiple cutaneous histiocytomas treated with lomustine in a dog. *Vet Dermatol*, 25: 559–e99. doi:10.1111/vde.12147

Welle, M. M., Bley, C. R., Howard, J. and Rüfenacht, S. (2008), Canine mast cell tumours: a review of the pathogenesis, clinical features, pathology and treatment. *Veterinary Dermatology*, 19: 321–339. doi:10.1111/j.1365-3164.2008.00694.x

MILLER, W. H., SCOTT, D. W. and ANDERSON, W. I. (1993), Feline Cutaneous Melanocytic Neoplasms: A Retrospective Analysis of 43 Cases (1979–1991). *Veterinary Dermatology*, 4: 19–26. doi:10.1111/j.1365-3164.1993.tb00185.x.

Sažetak

Tumori okruglih stanica (Round cell tumors,-engl) su najčešći tumori kože u pasa i mačaka. Smješteni su subkutano. U skupinu tumora okruglih stanica spadaju : mastocitomi, histiocitom, plazmacitom, transmisivni venerični tumor (TVT), kožni melanom, kožni limfom. Kod tumora okruglih stanica opisana je: *etiologija, klinička slika, dijagnoza i terapija*. Mastocitomi: mastocitom psa i mastocitom mačke. Mastocitom u psa je klasificiran histološki na: *mastocitom niskog stupnja malignosti, mastocitom srednjeg stupnja malignosti, i mastocitom visokog stupnja malignosti*. *Dijagnoza se postavlja punkcijom tanke igle i citološkom pretragom aspirata tumora, regionalnih limfnih čvorova, biopsijom tumora*. Bilo bi dobro napraviti ultrazvuk abdomena i rentgen prsnog koša. Postoje 4 načina terapije mastocitoma psa: *1.Kiruško uklanjanje i kemoterapija, 2.Kiruško uklanjanje i radioterapija, 3.Radioterapija, 4.Kemoterapija*. Mastocitom mačke klinički može biti: kutani, visceralni/splenični, i intestinalni. *Dijagnoza se postavlja citološkom pretragom pomoću punkcije tanke igle, biopsijom tumora, rentgenom prsnog koša i ultrazvukom abdomena*. *Terapija mastocitoma mačke*: kiruško uklanjanje mastocitoma i splenektomija kod spleničnog oblika mastocitoma. U slučaju da tumor nije operabilan preporuča se radioterapija pomoću stroncija-90. U kemoterapiji mačaka rabi se lomustin (CCNU). Histiocitom je tumor Langerhansovih stanica kože. *Klinički se očituje*: solitarnim kupolastim tvorbama koje se nalaze na glavi i vratu životinje. Javlja se u mlađih životinja. *Dijagnoza se postavlja citološkom pretragom pomoću punkcije tanke igle i biopsijom tumora*. *Terapija je kiruško uklanjanje tumora*. Plazmacitom je tumor plazma stanica. Javlja se u starijih pasa. *Klinički on može biti ekstramedularni plazmacitom i koštani plazmacitom*. *Ekstramedularni plazmacitom zahvaća sva meka tkiva i kožu na glavi i ekstremitetima, dok koštani plazmacitom zahvaća koštani sustav ,vrlo je agresivan i sklon metastazama*. *Dijagnoza se postavlja citološkom pretragom, biopsijom tkiva ili kosti, ultrazvukom abdomena i rentgenom prsnog koša*. *Terapija uključuje kiruško uklanjanje tumora, radioterapiju, i kemoterapiju*. Transmisivni venerični tumor (TVT) je spolno prenosivi sarkom pasa koji se povremeno pojavljuje i kod drugih kanida (lisica, šakala, kojota). Prenosi se koitusom, njuškanjem, lizanjem i ugrizom. *Klinički se očituje karfiolastim tvorbama kod muških životinja na bazi penisa, a kod ženskih životinja na predvorju rodnice*. Ta masa je čvrste konzistencije sa ulceriranom površinom iz koje curi seromukozna do hemoragična tekućina. Lezije na lokacijama koje ne zahvaćaju spolni sustav uzrokuju krvarenja iz nosa (epistaksu), povećanu produkciju suza (epifora), kihanje, gubitak zuba ,deformacije lica, te halitozu (neugodan z dah iz usta). *Dijagnoza se postavlja citološkom pretragom, histopatološkom pretragom, imunohistokemijom metodom, rentgenom, ultrazvukom*. *Terapija uključuje primjenu kemoterapeutika vinkristina i doksorubicina*. Moguće je primijeniti i radioterapiju. Kožni melanom je tumor melanocita, koji zahvaća

starije životinje. *Klinički* se očituje promjenama na koži, usnoj šupljini i prstima (nail bed,-eng).
Dijagnoza se postavlja biopsijom, citološkom pretragom, rentgenom prsnog koša, ultrazvukom abdomena, i kompjutoriziranom tomografijom (CT).*Terapija* je kiruško uklanjanje tumora (mandibulektomija i maksilektomija) i radioterapija tumora. Kožni limfom je podrijetla T stanica. *Klinički* ga dijelimo na: epiteliotropni i neepiteliotropni.*Dijagnoza* se postavlja citološkom pretragom, biopsijom tumora. Terapija je kiruško uklanjanje tumora, radioterapija i kemoterapija.

Summary

Round Cell Tumors

Round cell tumors are the most common tumors of the skin in dogs and cats. They are located in subcutis. Round cell tumors are: mastocytoma, histiocytoma, plasmacytoma, transmissible venereal tumor (TVT), cutaneous melanoma, cutaneous lymphoma. It is described: etiology, clinical signs, diagnostic and therapy of round cell tumors. Mastocytoma's: mastocytoma in dogs and mastocytoma in cats. Mastocytoma in dogs is classified histologically in: *low stage of malignancy, middle stage of malignancy, and high stage of malignancy tumors*. Diagnostic with fine needle aspiration and cytology, biopsy, ultrasound of abdomen and X-rays of the chest. *Therapy's are* : 1. Surgical removal and chemotherapy, 2. Surgical removal and radiotherapy, 3. Radiotherapy, 4. Chemotherapy. Mastocytoma in cats can be: 1. *Cutaneous*, 2. *Visceral/Splenic*, and 3. *Intestinal*. Diagnostic with fine needle aspiration and cytology, biopsy, ultrasound of abdomen and X-rays of the chest. *Therapy's are* : surgical removal and splenectomy. *Radiotherapy* with strontium-90. *Chemotherapy effective in cats is lomustine (CCNU)*. Histiocytoma is a tumor of Langerhans cells of skin. *Clinically* it is solitary nodule on the skin of the neck and head. *Diagnostic* is made with fine needle aspiration and cytology. *Therapy* is a surgical removal of the tumor. Plasmacytoma is tumor of plasma cells. *Clinically* it can be: *extramedullary and solitary osseous plasmacytoma in dogs and cats*. In cats we can see it very rare. *Diagnostic* with fine needle aspiration cytology, biopsy of tissue or bone. Ultrasound of abdomen and X-rays of the chest. *Therapy* is a surgical removal of the tumor, chemotherapy and radiotherapy. Transmissible venereal tumor (TVT) is sarcoma that is carried with coitus in dogs, coyotes and jackals. *Clinically* it is presented with cauliflower nodules on the base of the penis and vestibulum vaginae. From this nodules blood flows. Lesions that are not in the reproductive system located, are located in oral cavity with halitosis, tooth loss, facial deformities. In eyes is present epiphora (overflow of tears). Epistaxis (bleeding from the nose), and sneezing. *Diagnostic* with fine needle aspiration and cytology, biopsy, immunohistochemistry, X-rays and ultrasound. *Therapy* is chemotherapy with vincristine and vinblastine. It is possible radiotherapy. Cutaneous melanoma is the tumor of melanocytes. It affects elderly animals. *Clinically* it affects skin, oral cavity and fingers. *Diagnostic* with fine needle aspiration and cytology, biopsy of tissue or bone. Ultrasound of abdomen, X-rays of the chest and computed tomography (CT). *Therapy* is surgical (*mandibulectomy and maxillectomy*) and radiotherapy. Cutaneous lymphoma is origin from T cells. *Clinically* we have: epitheliotropic and nonepitheliotropic

form of cutaneous lymphoma. *Diagnostic* with fine needle aspiration and cytology, biopsy. *Therapy* is a surgical removal of the tumor, chemotherapy and radiotherapy.