

Prikaz klinički značajnijih zloćudnih tumora kod pasa

Kralj, Domagoj

Master's thesis / Diplomski rad

2017

Degree Grantor / Ustanova koja je dodijelila akademski / stručni stupanj: **University of Zagreb, Faculty of Veterinary Medicine / Sveučilište u Zagrebu, Veterinarski fakultet**

Permanent link / Trajna poveznica: <https://um.nsk.hr/um:nbn:hr:178:542574>

Rights / Prava: [In copyright](#)/[Zaštićeno autorskim pravom.](#)

Download date / Datum preuzimanja: **2024-07-13**



Repository / Repozitorij:

[Repository of Faculty of Veterinary Medicine -
Repository of PHD, master's thesis](#)



SVEUČILIŠTE U ZAGREBU

VETERINARSKI FAKULTET

DOMAGOJ KRALJ

„PRIKAZ KLINIČKI ZNAČAJNIJIH ZLOĆUDNIH TUMORA KOD PASA“

Diplomski rad

Zagreb, 2017.

Klinika za unutarnje bolesti

Predstojnik: Izv.prof.dr.sc. Ivana Kiš

Mentor: izv.prof.dr.sc. Nada Kučer, doc.dr.sc. Marko Hohšteter

Članovi povjerenstva za obranu diplomskog rada:

1. doc.dr.sc. Martina Crnogaj
2. doc.dr.sc. Marko Hohšteter
3. izv.prof.dr.sc. Nada Kučer
4. prof.dr.sc. Dalibor Potočnjak - zamjena

Zahvala

Veliku zahvalnost, prije svega, dugujem svojim roditeljima, koji su mi bili najveća podrška tijekom studiranja. Želim se zahvaliti na ogromnom strpljenju i vjeri u mene, i u najtežim trenucima. Isto tako neizmjereno hvala i mojoj djevojci i kolegici Kristini Kušer uz koju sam prošao sve najbolje trenutke studiranja.

Također, želim se zahvaliti i svim ostalim članovima svoje obitelji koji su vjerovali u mene i bili mi podrška.

Zahvaljujem se svojim mentorima, prof. dr. sc. Nadi Kučer i doc. dr. sc. Marku Hohšteteru, na stručnoj i profesionalnoj pomoći i savjetima tijekom izrade ovog diplomskog rada.

Popis priloga:

Tablica 1. Osnovne razlike benignih i malignih tumora

Tablica 2. Histogenetska nomenklatura tumora

Tablica 3. Paraneoplastični sindromi po pojedinim organskim sustavima

Tablica 4. Klinički značajniji zloćudni tumori u pasa

Tablica 5. Klasifikacija limfoma prema svjetskoj zdravstvenoj organizaciji

Tablica 6. TNM klasifikacija hemangiosarkoma

Tablica 7. TNM klasifikacija tumora mliječne žlijezde

Slika 1. Limfom, limfni čvor, pas, HE

Slika 2. Melanom, koža, pas, HE

Slika 3. Hemangiosarkom, slezena, pas, HE

Slika 4. Karcinom prijelaznog epitela, mokraćni mjehur, pas, HE

Slika 5. Mješoviti karcinom mliječne žlijezde, mliječna žlijezda, pas, HE

Sadržaj

1. Uvod.....	6
2. Pregled rezultata dosadašnjih istraživanja	7
2.1. Osnovna obilježja tumora.....	7
2.2. Rast tumora i molekularna osnova tumorskih bolesti	8
2.3. Protoonkogeni i njihova uloga.....	8
2.4. Tumor supresorski geni i apoptoza.....	9
2.5. Proces kancerogeneze.....	10
2.6. Metastaziranje tumora.....	11
2.7. Klasifikacija tumora prema biološkom ponašanju i histogenezi	12
2.8. Paraneoplastični sindrom	14
2.9. Klinički značajniji tumori u pasa.....	16
2.9.1. Limfom	17
2.9.2. Etiologija	17
2.9.3. Klinička slika	18
2.9.4. Dijagnostika	18
2.9.5. Liječenje	19
2.10.1. Akutna limfoblastična leukemija	20
2.10.2. Etiologija	21
2.10.3. Klinička slika	21
2.10.4. Dijagnostika	22
2.10.5. Liječenje	23
2.11.1. Maligni melanom	23
2.11.2. Etiologija	23
2.11.3. Klinička slika	24
2.11.4. Dijagnostika	24
2.11.5. Liječenje	25
2.12.1. Mastocitom.....	25
2.12.2. Etiologija	26
2.12.3. Klinička slika	26
2.12.4. Dijagnostika	27
2.12.5. Liječenje	27
2.13.1. Hemangiosarkom.....	28
2.13.2. Etiologija	29

2.13.3. Klinička slika	29
2.13.4. Dijagnostika	30
2.13.5. Liječenje	31
2.14.1. Karcinom prijelaznog epitela (urotela) mokraćnog mjehura	32
2.14.2. Etiologija	32
2.14.3. Klinička slika	32
2.14.4. Dijagnostika	32
2.14.5. Liječenje	33
2.15.1. Tumori mliječne žlijezde.....	34
2.15.2. Etiologija	34
2.15.3. Klinička slika	34
2.15.4. Dijagnostika	35
2.15.5. Liječenje	36
4. Literatura.....	39
5. Sažetak.....	43
6. Summary	44
7. Životopis	45

1. Uvod

Danas, kako se tumorske bolesti sve više pojavljuju u kućnih ljubimaca, veterinari bi trebali biti sve zabrinutiji, te uložiti maksimalnu snagu u dijagnosticiranje i liječenje kako bi se životinjama osigurao što kvalitetniji način života. Zanimljiva je činjenica da u Americi npr. ima otprilike 165 milijuna pasa i mačaka, a tumori ostaju glavni razlog oboljenja tih životinja. Svake godine 4 milijuna pasa, a isto toliko i mačaka razvije tumor. Naravno, stvarna prevalencija ostaje nepoznanica. Tumor je česta i ozbiljna bolest ne samo životinja već i ljudi. Mnogi vlasnici su se već susreli s tom bolesti osobno, nekima su oboljeli najbliži, neki su i sami preboljeli tu opakiju bolest, stoga moramo shvatiti da su naši pacijenti važni njihovim vlasnicima, i da će oni cijeliti našu sposobnost ako pomognemo njihovim ljubimcima. Imajući to na umu, svakom pacijentu moramo pristupiti s puno suosjećanja, strasti, znanja ali i iskustva kako bi olakšali i ljubimcima i njihovim vlasnicima. Danas često veterinarska struka pristupa pesimistično prema pacijentima oboljelima od ove teške i nažalost često neizlječive bolesti što povećava strah kod samih ljudi, stoga dugujemo ljubimcima, ali i njihovim vlasnicima, da budu informirani, i u toku sa trenutnim mogućnostima liječenja kako bi im smanjili osjećaj beznada.

Da bi razumjeli tumor, prvo moramo shvatiti da tumor nije jedna bolest, a isto tako nije jednostavna bolest. Opće je prihvaćeno da je tumor genetska bolest no to nije uvijek tako, odnosno nije uvijek nasljedno. Istina je, da je tumor veliki broj bolesti kojima je zajedničko da nastaju kao posljedica nekontroliranog rasta i proliferacije stanica, i da taj nekontrolirani rast i proliferaciju stanica potiču i neki endogeni čimbenici (geni) i neki egzogeni čimbenici (okoliš). Bilo bi netočno da pretpostavimo da okolišni čimbenici imaju punu odgovornost za nastanak većine tumora, no vanjski čimbenici kao što su dim cigarete ili ultraljubičasta zračenja često su toliko slabi da samostalno ne mogu izazvati razvoj tumora. Danas se sa sigurnošću zna da postoje brojni „unutarnji mutageni“ koji ulaze u interakciju sa vanjskim čimbenicima što na kraju dovodi do razvoja tumora. Jedan od najpoznatijih su i slobodni kisikovi radikali, koji djeluju kao prokarcinogeni mutageni, i koji se stvaraju kod kronične upale. Drugi poznati mutagen je i pogreška u enzimu p53 koji kontrolira DNK replikaciju gdje nakon svakog staničnog dijeljenja, stanica kćer može imati nekoliko stotina mutacija u svom DNK.

Zatim dolazimo i do pojma kancerogeneza koji označava nastajanje tumora. To je pojam koji uključuje vanjske i unutarnje čimbenike koji sudjeluju u nastajanju tumora i nazivamo ih „kancerogenima“ i moramo ih razlikovati od „mutagena“, koji oštećuju samu DNK stanice i stvaraju mutacije. Mnogi mutageni čimbenici su i kancerogeni, ali nisu svi kancerogeni ujedno i mutageni. Danas, nažalost, još uvijek nisu razjašnjeni mehanizmi djelovanja nekih kancerogena, odnosno tek ih treba otkriti ili potvrditi. (*Withrow i sur. 2012.*)

2. Pregled rezultata dosadašnjih istraživanja

Iako je količina današnjih spoznaja o tumorima velika te se mnogo zna o različitim aspektima ovih bolesti, pa su za neke tumore razjašnjena etiologija i patogeneza, za većinu tumora postoji veliki broj nepoznanica. Upravo zbog toga što puno stvari o tumorima nije otkriveno oni predstavljaju jedno široko područje s mnogobrojnim mogućnostima istraživanja. U ovom radu ćemo predstaviti neke činjenice koje je onkologija, znanost koja proučava tumore do danas razjasnila.

2.1. Osnovna obilježja tumora

U uvodu je već rečeno da je tumor (tumor, -oris, m., lat. – oteklina) okarakteriziran kao, autonoman, nesvrshodan, nenormalan i neprestani rast atipičnih stanica, koje perzistiraju u organizmu i kada prestane djelovati faktor koji je i prouzročio njihov nastanak. Ono što je zanimljivo kod tumora je da su građeni od stanica koje morfološki ali i funkcionalno podsjećaju na normalne stanice od kojih su nastale, te da ne obavljaju nikakvu korisnu funkciju u organizmu domaćina. U ovom poglavlju biti će prikazana ukratko njihova građa. Svaki tumor je sastavljen od dva osnovna dijela, to su, parenhim tumora i stroma tumora. Parenhim je građen kao i parenhim većine organa, sastoji se od neoplastičnih proliferirajućih stanica, ali ponekad se u parenhimu mogu pronaći i limfociti što je posljedica imunskog obrambenog odgovora. Stroma je vezivotkivna osnova koja daje podršku tumoru i to u smislu opskrbe krvlju, što se danas smatra i jednim od najvažnijih faktora za njegov rast. Ona, zapravo, nastaje od okolnoga tkiva koje onda proliferira ovisno o čimbenicima rasta koji se izlučuju iz stanica parenhima. Iz toga slijedi da po mogućnosti razlikovanja parenhima i strome tumora postoje histioidni tumori, tumori kod kojih je teško razlikovati parenhim od

strome, i organoidni, tumori kod kojih se lako može uočiti granica između parenhima i strome. (Kufe, 2003.)

2.2. Rast tumora i molekularna osnova tumorskih bolesti

Danas postoje dvije osnovne teorije o nastanku tumora prva je „Monoklonska teorija“ koja kaže da njegovo nastajanje potječe iz jednog staničnog klona, a da se onda njegovim rastom stvaraju različiti klonovi tumorskih stanica, koji se po svojim obilježjima više ili manje razlikuje od primarne stanice. Druga teorija je teorija nastanka tumora iz „Zametih stanica“ prema kojoj tumori nastaju iz malog broja preostalih zametnih stanica koje se nalaze postnatalno u različitim tkivima, a te se stanice onda nakon tumorske transformacije diferenciraju u različite tipove stanica i samim time različite morfološke oblike tumora (Kimberly i sur., 2017). Naravno, osim toga, postoji cijeli niz rizičnih čimbenika koji sudjeluju u nastanku tumora, a podijelili smo ih na predodređene (dob, spol i genetska predispozicija) te varijabilne (okoliš, prehrana, infekcije, lijekovi i kemoterapije). (Grabarević, 2002.)

2.3. Protoonkogeni i njihova uloga

U uvodu je rečeno da je tumor autonomno bujanje stanica, upravo to autonomno označava da se tumorske stanice dijele bez ikakve kontrole odnosno dijele se pod djelovanjem onkogena koji su zapravo mutirani protoonkogeni. Fiziološka proliferacija stanica zbiva se pod kontrolom upravo tih protoonkogena na način da se faktor rasta veže na specifični receptor na površini stanice, nakon toga dolazi do prolazne i ograničene aktivacije receptora koji aktivira brojne proteine koji provode signal, a nalaze se s unutarne strane plazmatske membrane. Putem sekundarnih glasnika ili kaskadom prijenosnih molekula, signal se dalje kroz citosol prenosi u jezgru stanice. Ulaskom signala u jezgru aktiviraju se regulacijski faktori jezgre te stanica započinje s proliferacijom (dijeljenjem). Većina takvih stanica treba stimulaciju faktorima rasta da bi ušla u proces dijeljenja i većina ih stanica izlučuju, te na taj način stimuliraju susjedne stanice na dijeljenje, taj proces se naziva parakrina stimulacija. Za razliku od toga stanice tumora imaju autokrinu stimulaciju što bi značilo da same tumorske stanice otpuštaju faktore rasta i na njih sami reagiraju dijeljenjem. Isto tako, jako bitna razlika je u tome što unutarstanične bjelančevine tumorskih stanica, koje su kodirane onkogenima

imaju svojstvo trajne aktivnosti i bez poticaja faktora rasta izvan stanice što u konačnici i uzrokuje neprestanu proliferaciju stanica, što nije slučaj kod netumorskih stanica. Najpoznatiji onkogeni su RAS onkogeni (H-RAS, K-RAS, N-RAS). (*Lodish i sur. 2000.*)

2.4. Tumor supresorski geni i apoptoza

Nazvani su još i antionkogeni i imaju važnu ulogu u sprječavanju razvoja tumorskih bolesti te njihov gubitak funkcije dovodi do razvoja istih. Produkti tumor supresorskih gena djeluju na restriksijskim točkama staničnog ciklusa gdje provjeravaju oštećenja DNK u prvoj kontroli (G1/S), a u drugoj kontroli provjeravaju točnost replikacije DNK ili njezinog oštećenja (G2/M). Najbolje istraženi tumor supresorski geni su RB-1 i p53. Oni imaju važnu ulogu kontrole na restriksijskim točkama staničnog ciklusa tako da stanicama s neoštećenom DNK dopuštaju ulazak u S fazu staničnog ciklusa, a to je faza s koje nema povratka, odnosno mitozu se mora odvititi do kraja. Isto tako produkti RB-1 imaju ulogu regulatora drugih gena u jezgri stanica. U slučaju da je popravak nemoguć, stanica odmah odlazi u apoptozu ili je ciklus trajno zakočen te dolazi do starenja stanice. Iz tog razloga je vidljivo da ako dođe do mutacije na nekim od ovih gena koji imaju vrlo važnu ulogu u kontroli staničnog ciklusa, doći će do ulaska stanice u mitozu s oštećenom DNK. (*Marshall, 1991.*)

Također, tumori su sposobni izbjeći i samu apoptozu koja se svakodnevno odvija u organizmu (embriogeneza, atrezija folikula u spolnom ciklusu, održavanje normalnog broja epitela crijeva, propadanje upalnih stanica, itd). Naime, to je proces u kojem dolazi do aktiviranja unutarstaničnog mehanizma putem kojeg se aktiviraju enzimi koji degradiraju DNK i vlastite bjelančevine, dok stanična membrana ostaje sačuvana, ali ipak dovoljno promijenjena da aktivira fagocite. Postoje dva puta izbjegavanja apoptoze. Vanjski, koji se događa putem aktivacije tzv. receptora smrti (TNF, FAS receptora) i određenih onkogeni, te unutarnji koji je rezultat povećane mitohondrijske permeabilnosti i izostanka sinteze antiapoptotičnih proteina Bcl-2. Proapoptotični proteini povećavaju permeabilnost mitohondrijske membrane i uzrokuju izlazak citokroma C koji onda aktivira kaspaze koje dovode do apoptoze. Stoga na kraju možemo zaključiti da tumori nastaju kao posljedica inhibicije proapoptotičnih proteina, prekomjernog stvaranja antiapoptotičnih proteina i neadekvatnog signaliziranja koje započinje apoptozu.

Što zapravo takvoj tumorskoj stanici koja ima razne mehanizme „preživljavanja“ omogućuju besmrtnost. Naime, svaka stanica ima *telomere*, a to su dijelovi DNK koji se nalaze na završecima svih eukariotskih kromosoma i štite ih od bilo kakvog štetnog djelovanja koji se mogu dogoditi tijekom mitozom, kao što su terminalna degradacija ili štetne rekombinacije. U svakoj netumorskoj stanici, svakom mitozom dolazi do skraćivanja telomera sve dok se ne dosegne kritična razina smanjenja, što rezultira fatalnim oštećenjem kromosoma te dovodi do uništenja stanice. To je normalan proces starenja stanice. No međutim, u tumorskim stanicama postoji enzim *telomeraza*, a uloga mu je da nakon svake mitoze obnavlja kromosomske telomere. Kao posljedica djelovanja ovog enzima, ne dolazi do skraćivanja telomera, te na taj način stanica teoretski ima mogućnosti neograničenog broja mitozom. (*Hoppe-Seyler, Butz, 1994.*)

2.5. Proces kancerogeneze

Kancerogeneza je niz postepenih reakcija koje dovode do različitih promjena kroz dulje vrijeme, a na kraju završavaju tvorbom tumora. Vanjske čimbenike kancerogeneze smo podijelili na kemijske, fizikalne i infektivne. Ti čimbenici mogu uzrokovati neoplazme kao i mutageni čimbenici koji uzrokuju mutacije i oštećenja DNK. Kemijska kancerogeneza započinje inicijacijom, izlaganje zdravih stanica dostatnoj dozi kemijskog kancerogenog agensa-inicijatora. Sama inicijacija nije dostatna za razvoj tumora, ali se u stanici stvaraju preduvjeti za nastanak tumora. U fazi inicijacije kancerogeni agensi djeluju na genetski materijal stanice, brza je, ali i ireverzibilna. U fazi promocije, promotori mogu izazvati tumor u inficiranoj stanici no samostalno djelovanje promotora na stanicu nije tumorogeno, odnosno, neće dovesti do razvoja tumora. Svi kemijski spojevi koji djeluju kao inicijatori su visoko reaktivne elektrofilne molekule, imaju elektron deficitne atome koji reagiraju s nukleofilnim elektron bogatim mjestima u stanici, a to su DNK, RNK i proteini. No toksični potencijal kemijskog kancerogena ne ovisi samo o njegovim elektrofilnim učincima već i o ravnoteži između reakcije metaboličke aktivacije i detoksikacije. Većina se poznatih kemijskih kancerogena metabolizira preko citokroma P-450 ovisnog o monooksigenazama. Geni koji kodiraju te enzime su izrazito pleomorfni i esencijalni za aktivaciju prokancerogena, ali njihova aktivnost i inducibilnost je varijabilna i individualno u svake životinje pa i čovjeka. Radijacijska kancerogeneza također je sposobna izazvati inicijaciju i promociju u

stanici koja je kontinuirano izložena zračenju. Zračenje direktno oštećuje DNK jednostranim ili obostranim izbijanjem i eliminacijom baza, omogućava nakupljanje slobodnih radikala, oni potiču oslobađanje pirimidinskih dimera koji su potencijalni mutageni. Nakon promocije slijedi faza progresije gdje se neprestano umnaža oštećeni genetski materijal te na kraju nastaje tumor odnosno neoplazija. (Grabarević, 2002.)

2.6. Metastaziranje tumora

Metastaziranje je pojam koji označava prijenos malignih stanica s početnog rasta tumora prema udaljenim mjestima u organizmu koje nije direktno povezano s mjestom nastanka primarnog tumora. Tumori u većini slučajeva počinju rasti lokalno, odnosno proliferacijom epitela iz kojeg nastaju. Problem nedijagnosticiranja su upravo tumori *in situ*, koji kao takvi ostaju na mjestu početne proliferacije te ne metastaziraju, a u toj fazi su gotovo svi tumori izlječivi te ne uzrokuju teške poremećaje zdravlja. Osim metastatskog širenja tumora, njegov rast i širenje može biti direktno ili izravno, a nadalje ono može biti intrakanalikularno npr. karcinom žučovoda preko žučnih kanalića, ali i implataciono odnosno kontaktno kao npr. karcinom gušterače koji može zahvatiti i potrbušnicu. (Argyle, Chand, 2012.)

Metastaziranje može biti limfogeno ili hematogeno. Kod hematogenog metastaziranja u pravilu tumorske stanice zahvaćaju venule i kapilare zbog debljine njihove stjenke. Limfogeni način širenja je puno češći iz razloga što limfne žile ne posjeduju bazalnu membranu što olakšava prodor tumorskih stanica. Općenito možemo reći da tumorske stanice moraju imati određena svojstva kako bi mogla metastazirati, to su prvenstveno sposobnost invadiranja bazalne membrane, mogućnost aktivnog kretanja kroz ekstrastanični prostor, mogućnost intravazacije, sposobnost preživljavanja u krvi ili limfi te na kraju i samo preživljavanje u novom okruženju odnosno tkivu. Tumorske stanice imaju sposobnost metastaziranja jer, kao prvo imaju dobru ekspresiju receptora za određene sastavne dijelove bazalne membrane kao što su *fibronektin*, *laminin*, *proteoglikan* i *kolagen* što im omogućava adheziju za istu, drugo, stvaraju degradacijske enzime koji razgrađuju ekstrastanični matriks što omogućava širenje tumorskih stanica kroz isti, te na kraju, povećani motilitet stanice što joj omogućava faktor mobilnosti (AMF, eng. *Autocrine motility factor*), taj faktor stimulira pružanje pseudopodija na kojima se nalazi mnoštvo integrinskih i lamininskih receptora.

Nakon početne invazije okolnog tkiva, tumorske stanice zahvaćaju i krvne žile gotovo istim procesom kao i lokalna invazija, a naziva se proces intravazacije. No, jednom kada se tumorske stanice nađu u cirkulaciji one moraju imati sposobnost preživljavanja u cirkulaciji, odnosno moraju imati sposobnost „izbjegavanja“ imunskog sustava domaćina ili moraju imati sposobnost blokiranja imunskog sustava. U „izbjegavanju“ imunskog sustava pomaže im smanjena ekspresija antigene molekule *MHCI* te na taj način ne budu prepoznati od strane T-limfocita. *MHC* (eng. major histocompatibility complex) su molekule koje imaju ulogu u prezentiranju antigena preko makrofaga u sklopu glavnih histokompatibilnosnih skupina. Postoje dvije skupina, *MHCI*, koja prezentira antigen *CD8* citotoksičnim limfocitima, i oni djeluju citotoksično na stanicu, dok *MHC2*, prezentira antigen *CD4* pomoćničkim limfocitima koje onda potiču na lučenje limfokina. Uspješnost adhezije na endotel krvnih žila ovisit će i o ekspresiji dvaju molekula, *ICAM-1* (eng. intercellular adhesion molecule) i *CD44* pomoću kojih se tumorske stanice pričvršćuju za endotel krvnih žila. Inače *ICAM* molekule služe kao stimulirajuće molekule za T-limfocite, no tumorske stanice izlučuju te molekule u tolikoj količini da dolazi do zasićenja receptora na njima te samim time i do njihove smanjene aktivnosti. (*Goodison i sur. 1999.*)

2.7. Klasifikacija tumora prema biološkom ponašanju i histogenezi

Osnovna podjela tumora prema njegovom biološkom ponašanju je na *benigne*, *maligne* i *semimaligne*. Semimalignima nazivamo one tumore koji imaju sva obilježja malignosti, ali vrlo rijetko ili uopće ne metastaziraju. Benigni tumori ne stvaraju metastaze i oni zapravo rastu lokalno odnosno na istom mjestu, dok su maligni tumori brzorastuće vrlo invazivne neoplazme.

U tablici 1. su prikazane osnovne razlike između benignih i malignih tumora.

Tablica 1.

Obilježja	benigni	maligni
Brzina rasta	Sporo	Brzo
Broj mitoza	Nizak	Visok
Histološka zrelost tkiva	Visoka diferencijacija, smanjena anaplazija	Niska diferencijacija, povišena anaplazija
Oblik jezgre	Često nepromijenjena	Hiperkromatična, pleomorfna, nepravilnih rubova, više jezgrica
Lokalna invazivnost	Nije prisutna	Prisutna
Metastaze	Ne	Često
Rubovi	Često dobro ograničeni, inkapsulirani	Slabo ograničeni od okoline
Tumorske nekroze	Rijetke	Česte
Ulceracije	Rijetke	Česte
Tip rasta na koži, sluznicama ili serozama	Češće Egzofitičan	Češće Endofitičan

Izvor: Ž. Grabarević, (2002). Veterinarska onkologija, Zagreb: DSK-FALCO. str. 30.

Histogenetska klasifikacija se odnosi na podjelu tumora s obzirom na stanice odnosno tkiva iz kojih je nastao. Ova podjela je dosta složena, ali ipak po podrijetlu se mogu podijeliti u nekoliko skupina; tumori epitelnog tkiva, tumori vezivnog tkiva, mješoviti tumori i teratomi.

U tablici 2. je prikazana histogenetska nomenklatura tumora.

Tablica 2.

Tkivo	Benigni tumor	Maligni tumor
Vezivno tkivo		
Zrelo vezivno	Fibrom	Fibrosarkom
Embrionalno vezivo	Miksom	Miksosarkom
Hrskavica	Kondrom	Kondrosarkom
Kost	Osteom	Osteosarkom
Masno tkivo	Lipom	Liposarkom
Histiociti	Histiocitom	Maligni histiocitom
Mastociti	Mastocitom	Maligni mastocitom

Endotel		
Krvne žile	Hemangiom	Hemangiosarkom
Limfne žile	Limfangiom	Limfangiosarkom
Mišići		
Glatki	Lejomiom	Lejomiosarkom
Poprečnoprugasti	Rabdomiom	Rabdomiosarkom
Hematopoetski sustav		
Eritroblasti	Ne postoji	Eritroidna leukemija
Mijeloblasti	Ne postoji	Mijeloidna leukemija
Limfatično tkivo		
Limfni čvorovi, slezena, timus	Ne postoji	Limfosarkom ili limfom
Limfoblasti	Ne postoji	Limfocitna leukemija
Živčano tkivo		
Glija-stanice	Gliom	Glioblastom
Neuroni	Ganglioneurom	Neuroblastom
Omotaći živaca	Neurofibrom	Neurofibrosarkom
Melanociti	Melanocitom	Maligni melanom
Epitelno tkivo		
Višeslojni pločasti	Papilom	Planocelularni karcinom
Prijelazni epitel	Papilom	Karcinom prijelaznog epitela
Žljezdani epitel	Adenom	Adenokarcinom
Mješoviti tumori		
Bubreg	-	Embrionalni nefrom
Mliječna žlijezda	Benigni mješoviti tumor	Maligni mješoviti tumor
	Složeni adenom	Složeni adenokarcinom
Žlijezde slinovnice	Složeni adenom	Mješoviti tumor slinske žlijezde
Žlijezde znojnice	Složeni adenom	Mješoviti tumor znojnice
Teratomi		
Gonade	Teratom	Maligni teratom

Izvor: Ž. Grabarević, (2002). Veterinarska onkologija, Zagreb: DSK-FALCO. str. 31.

2.8. Paraneoplastični sindrom

Tumori, osim primarnog ili metastatskog štetnog djelovanja na organizam, u organizmu uzrokuju i promjene koje nisu direktno vezane za primarni tumor. Taj pojam nazivamo paraneoplastični sindrom. S obzirom na raznoliko podrijetlo tumorskih masa i

njihovo raznoliko ponašanje, ni ne čudi da uzrokuju brojne promjene u organizmu koje se mogu uočiti i prije postavljanje dijagnoze tumora.

U veterinarskoj medicini ovaj sindrom nije tako dobro opisan kao u humanoj medicini, no ipak neke manifestacije ovog sindroma dobro su poznate i lako se mogu klinički utvrditi kod oboljelog pacijenta. Sami uzrok ovog sindroma je vrlo različit, to jesu najčešće molekule kao što su hormoni, peptidi ili citokini koji se otpuštaju u cirkulaciju, ali uzrok može biti i imunosno križna reakcija između tumorskog tkiva i normalnog tkiva.

U tablici 3. biti će prikazani sindromi po pojedinim organskim sustavima.

Tablica 3.

Organski sustav	Sindrom
Probavni	Kaheksija/anoreksija, enteropatija s gubitkom proteina, ulceracije
Endokrini	Hiperkalcemija, Hipoglikemija, poremećaj u lučenju antidiuretskog hormona, hipokalcemija/hiperglikemija
Krv	Hipergamaglobulinemija, Anemija, Eritrocitoza, trombocitopenija, DIK
Koža	Alopecije, nodularna dermatofibroza
Neurološki	Mijastenija gravis, Periferna neuropatija

Izvor: Withrow & MacEwen's, (2012). Small Animal Clinical Oncology, 5th ed., Saunders. Str. 83-91.

Iako ti sindromi mogu biti različiti i klinički se preklapati jedan preko drugoga, u ovom dijelu ćemo ukratko opisati samo one koji se najčešće javljaju.

Kao prvi i najčešći paraneoplastični sindrom je tumorska kaheksija. Od svih ostalih sindroma ona je najčešća i to u najvećem broju različitih tumora. Ovaj sindrom nastaje kao posljedica otpuštanja TNF alpha, *kahektina*, a njegovo djelovanje se očituje mobiliziranjem triglicerida iz adipocita, ali i smanjuje sintezu lipogenih enzima. Isto tako u tumorskim stanicama energetskei metabolizam se odvija u anaerobnim uvjetima, što dovodi do potrošnje aminokiselina kako bi njih koristile kao izvor energije. Slijedeći najčešći sindrom tumorskih oboljenja je anemija. Ona može nastati iz više razloga, kao što je aktivacija monocitno-makrofagnog sustava što dovodi do pojačane fagocitoze eritrocita. Može doći i do pojave aplastične anemije koja je opet posljedica prodiranja tumora u koštano srž. Hiperkalcemija je također čest simptom, odnosno gotovo uvijek je pratilja neoplastičnog oboljenja tako da kod svakog nalaza hiperkalcemije prvo trebamo isključiti neoplastično oboljenje. Ovaj sindrom može nastati iz jednostavnog razloga, a to je osteolitičko djelovanje primarnog tumora na koštano tkivo. Kako se koštano tkivo razgrađuje, oslobođeni kalcij odlazi u cirkulaciju i kao

posljedica toga imamo nalaz hiperkalcemije. Osim ovog mehanizma, hiperkalcemija može nastati i kao posljedica povećanog izlučivanja parathormona (PTH) ili PTHrP (eng. *parathyroid hormone related peptide*), ali i pojačanog stvaranja prostaglandina (PGE1 i PGE2). Te za kraj, groznica koje je isto česta pratilja neoplastičnih oboljenja, no svakako prije dijagnoze tumora treba isključiti bilo kakvu upalu. (*Peloso i Gerber, 2010.*)

2.9. Klinički značajniji tumori u pasa

U ovom dijelu ćemo iznijeti osnovne podatke o klinički značajnijim i malignim tumorima u pasa. Svakako je ovo jedno opširno područje jer je učestalost pojavljivanja i raznolikost neoplastičnih oboljenja u pasa sve veća, ali nažalost još uvijek zbog dijagnostičkih i terapijskih ograničenja nismo u mogućnosti sve obraditi, no posvetiti ćemo se samo nekolicini njih koji se najčešće pojavljuju i predmet su liječenja u kliničkoj veterinarskoj praksi.

U tablici 4. je prikaz klinički značajnijih tumora u pasa raspoređenih po organskim sustavima.

Tablica 4.

Organski sustav	Dio organskog sustava	Tumor
Zahvaća više organskih sustava	-	Limfom
Kardiovaskularni	Srce	Hemangiosarkom
Uropoetski	Mokraćni mjehur	Karcinom prijelaznog epitela mokraćnog mjehura
Limfopoetski	Limforetikularne stanice	Limfom
Hematopoetski	Matične stanice	Akutna limfoblastična leukemija
Koža	Epidermis, korij i podkožje	Maligni melanom, mastocitom
Mliječna žlijezda	-	Složeni adenokarcinom, osteosarkom, fibrosarkom

Prije nego budu opisani valjalo bi naglasiti kako kod svake kliničke pretrage, odnosno dijagnostike tumora, treba provesti „staging“, to je pojam koji uključuje nekoliko pretraga kao što su hematološke pretrage, biokemijski profil, rendgen, ultrazvuk, FNA (fine needle aspiration) s citologijom, patohistološku pretragu biopsata, „buffy coat“ razmaz i dr. Cilj je procijeniti proširenost tumora po organizmu na temelju dobivenih nalaza ovih pretraga prije početka bilo kakve terapije.

2.9.1. Limfom

Maligni limfom ili limfosarkom je jedan od najčešćih neoplazija u pasa. U većini slučajeva zahvaća limfoidno tkivo (limfni čvorovi, slezena, koštana srž), te se obično javlja u srednje starih do starih pasa (starosti 6-9 godina), u pasmina kao što su bokseri, bulmastifi, škotski terijeri, buldozi, bernardinci, erdel terijeri i engleski baseti.

Prema nacionalnoj fondaciji za tumore pasa, limfomi se prosječno javljaju u 7-24% slučajeva od svih neoplazmi pasa i čak u 83% slučajeva svih hematopoetskih neoplazija pasa. (*Vail i sur. 2012.*)

2.9.2. Etiologija

Sve naprednija molekularna istraživanja u svezu s limfomom pasa dovode kromosomske brojčane aberacije. Najčešće aberacije koje se dovode u vezu s limfomom pasa su trisomija kromosoma 13 i 31, te monosomija kromosoma 14. (*Thomas i sur. 2003*) Od genetski povezanih uzroka limfoma u pasa još se spominje i aberacija enzima p53. (*Veldhoen i sur. 1998.*)

Osim genetskih uzroka, limfom može biti uzrokovan i infekcijama od kojih se spominje infekcija retrovirusima te infekcija bakterijom *Helicobacter Spp.* Također i neki okolišni čimbenici se dovode u vezu s pojavom limfoma kod pasa. Neka istraživanja su pokazala da vlasnici pasa koji su dvorišta često tretirali herbicidnim preparatima (2,4 - diklorfenol), da se kod tih životinja pojavio maligni limfom, no nije u potpunosti dokazan izravan uzrok limfoma s tim preparatima kod pasa. (*Vail i sur. 2012.*)

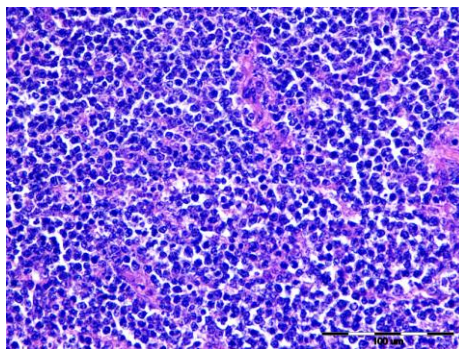
2.9.3. Klinička slika

Simptomi kod pasa oboljelih od limfoma će ovisiti prvenstveno o samoj lokalizaciji tumora, odnosno ovisit će o obliku limfoma koji će se razviti. Oblici limfoma su sljedeći; multicentrični, gastrointestinalni, medijastinalni, kožni i ektranodalni. Limfom se zapravo može pojaviti na bilo kojem mjestu izvan limfatičnog sustava, a najčešće zahvaćeni organi su; koža, središnji živčani sustav, oči, srce, mokraćni mjehur i mukozni sloj sluznice nosne šupljine. Simptom koji se javlja kod multicentričnog oblika limfoma je bezbolno generalizirano povećanje limfnih čvorova. Najčešće jesu povećani mandibularni i preskapularni, a u nekih pasa mogu se pojaviti i nespecifični simptomi za ovo oboljenje kao što su; anoreksija, gubitak težine, povraćanje, proljev, temperatura, nakupljanje tekućine u abdomenu, dispneja te poliurija i polidipsija povezana s hiperkalcemijom kao paraneoplastičnim sindromom limfoma. Svi ovi simptomi također se mogu javiti i kod gastrointestinalnog oblika limfoma uključujući još žuticu i tenezam. Palpacijom trbušne stijenke ponekad se može utvrditi povećana jetra, te u uznapredovalom stadiju palpiraju se tumorske mase. Simptomi medijastinalnog oblika su povezani najčešće s respiratornim simptomima, kao posljedica ili mehaničkog pritiska tumorskih masa na dijelove dišnog sustava, ili izljeva tekućine u pleuralnu šupljinu. Za posljedicu psi se brzo umaraju, a može se javiti i regurgitacija. Zbog mogućeg pritiska tumorskih masa na *v. cavu cranialis*, javljaju se edemi na glavi i prednjim nogama. Limfom se također može javiti i u kožnom obliku i to, kao epiteliotropni i neepiteliotropni. Epiteliotropni se može manifestirati kao bilo koje kožno oboljenje koje se očituje brojnim promjenama na koži, od alopecija, svrbeža, crvenila i depigmentacije, dok se neepiteliotropni manifestira stvaranjem nodularnih masa u dermisu ili subkutisu koje mogu ulcerirati, a često su povećani i regionalni limfni čvorovi. (*Klopfleisch, 2016.*)

2.9.4. Dijagnostika

Kod dijagnostike limfoma provodimo kompletan klinički pregled pacijenta, uključujući i kompletnu krvnu sliku s diferencijacijom stanica i biokemijskim pretragama. Obavezno bi se trebala napraviti i rendgenska pretraga te ultrazvuk jer, 60-75% pasa s multicentričnim limfomom u abdomenu ima abnormalnosti, dok 1/3 ima i znakove plućne

infiltracije. (Geyer, 2010.) Pretragom krvi najčešće nalazimo neregenerativnu normocitnu normokromnu anemiju koja je često udružena s trombocitopenijom i leukopenijom. Kod procjene hematoloških rezultata u ovom slučaju, jako je bitno razlikovati limfom od primarne limfoblastične anemije iz razloga što su prognoze te dvije bolesti potpuno različite. Od biokemijskih pokazatelja najznačajnija je hiperkalcemija kojoj se ne može utvrditi uzrok. Hiperkalcemija je kao i anemija dio paraneoplastičnog sindroma, a hiperkalcemija nastaje kao posljedica izlučivanja PTHrP (*Parathyroid hormone-related peptide*) od strane tumorskih stanica. (Vail i sur. 2012.)



Slika 1. Limfom, limfni čvor, pas, HE
(iz arhive Zavoda za veterinarsku patologiju)

Osim hematoloških i biokemijskih parametara koji su pokazatelji općeg stanja organizma, dijagnostika se temelji i na histološkoj i citološkoj procjeni tkiva zahvaćenog tumorom. FNA (*fine needle-aspiration*) metoda je često dovoljna za potvrdu limfoma kod pasa, s time da kod provođenja ove pretrage treba biti oprezan jer su limfoidne stanice jako osjetljive. Na preparatu dobivenom ovom metodom prevladavaju velike limfoidne stanice koje su promjera i do 2x većeg nego eritrociti. (Sozmen i sur. 2005.)

2.9.5. Liječenje

Liječenje limfoma pasa će ovisiti o stadiju i podstadiju bolesti te da li je ili nije prisutan paraneoplastični sindrom, odnosno klinički znakovi limfoma. Osim toga, sami pristup liječenju ovisit će i o spremnosti vlasnika na suradnju te o njihovoj financijskoj situaciji. Svjetska zdravstvena organizacija napravila je klasifikaciju stadija limfoma prema broju mezastaza i invazivnosti što je prikazano u tablici 5.

Tablica 5.

Anatomski položaj		Stadiji	
A	Generalizirani	I.	Zahvaćen jedan limfni čvor ili limfoidno tkivo
B	Alimentarni	II.	Zahvaćeno više regionalnih limfnih čvorova
C	Medijastinalni	III.	Generalizirana limfadenopatija
D	Kožni	IV.	Hepatosplenomegalija
E	Leukemija	V.	Uključena koštana srž i drugi organski sustavi
Svaki stadij je još podijeljen na a) bez sistemskih znakova i b) sa sistemskim znakovima bolesti			

Izvor: Withrow & MacEwen's, (2012). Small Animal Clinical Oncology, 5th ed., Saunders. Str. 612

Kemoterapija je prvi izbor u liječenju limfoma pasa. Postoje različiti protokoli kemoterapije no najbolje rezultate u liječenju limfoma daje „CHOP“ protokol. To je protokol koji uključuje kombinaciju nekoliko lijekova kao što su; ciklofosamid, doksorubicin, vinkristin i prednison. Svaki protokol koji se temelji na „CHOP“ protokolu daje vrlo dobre rezultate u liječenju gdje u prosjeku 80-95% pasa ima remisiju bolesti, a prosjek preživljavanja je 10-12 mjeseci. Naravno remisija i vrijeme preživljavanja će ovisiti o stadiju bolesti i da li pacijent pokazuje znakove bolesti ili ne. Pacijenti koji se ne liječe ugibaju kroz 4-6 mjeseci od postavljanja dijagnoze. Terapija zračenjem nije prvi izbor liječenja limfoma, ali postoje neke indikacije za njezinu primjenu kao što su limfom 1. stadija limfnog čvora ili solitarne ektranodalne mase, palijativna terapija kod mandibularne limfadenopatije, rektalnog limfoma ili prekavalnog sindroma kod medijastinalnog oblika limfoma. Kirurška obrada dolazi u obzir samo ako se oprezno utvrdi „staging“ i to kod solitarnog limfoma 1. stadija ili kod solitarnih ektranodalnih masa. (*Vail i sur. 2012.*)

2.10.1. Akutna limfoblastična leukemija

Akutna limfoblastična leukemija ili skraćeno ALL je jedna od najčešćih oblika leukemija u pasa, te odmah nakon limfoma najčešća maligna limfoproliferativna bolest u pasa. ALL je progresivna bolest koja se očituje proliferacijom malignih, nediferenciranih limfoblasta u koštanoj srži, slezeni i perifernoj krvi. Iako točna incidencija javljanja u pojedinih pasmina nije utvrđena, smatra se da su najčešće zahvaćene pasmine njemački

ovčari, zlatni retriveri i to u starijoj životnoj dobi. Inače, bolest se javlja u dva generalna oblika; kao akutna limfoblastična leukemija i kao kronična limfoblastična leukemija. Diferencijalno dijagnostički bitno je prepoznati jedan od ova dva oblika jer postoji razlika u liječenju i prognozi.

2.10.2. Etiologija

Etiologija ovog malignog oboljenja u životinja nije u potpunosti razjašnjena dok se kod ljudi pojava ove bolesti povezuje s izlaganjem različitim karcinogenima kao što su benzeni i radijacija. Kod pasa međutim nije dokazana ova povezanost kao i kod ljudi već različita istraživanja pokazuju, da su vjerojatni uzrok ALL retrovirusi i to ne samo u pasa već i u goveda, mačaka i ptica.

Jedno istraživanje navodi kako su kod psa s akutnom limfoblastičnom leukemijom pronađene virusne čestice u plazmatskoj membrani maligno promijenjene stanice. Otkrilo se da se radi o česticama tipa C onkovirusa, to je virus koji spada u porodicu retroviridae u kojem se nalazi i virusi koji uzrokuju mačju leukemiju (FeLV), enzootsku leukozu goveda te ptičju leukozu. Međutim, bez obzira što se u nekim slučajevima može dokazati prisustvo virusa u promijenjenim stanicama, još uvijek nije dokazano da li je virus direktan uzrok ove bolesti. (*Ghernati i sur. 2000.*)

2.10.3. Klinička slika

Kod pasa s ovim oboljenjem od kliničkih znakova se najčešće javljaju gubitak težine, anoreksija, letargija, povraćanje i proljev. Jednom kada neoplastične stanice uđu u cirkulaciju dolazi do infiltracije parenhimskih organa od kojih su jetra i slezena najčešće zahvaćene te iz tog razloga dolazi do njihovog povećanja. Osim infiltracije jetre i slezene, zahvaćeni mogu biti i živčani sustav, probavni trakt te pluća.

U preko 70% oboljelih pasa kliničkom pretragom se ustanovi splenomegalija. Osim splenomegalije preko 50% oboljelih pasa ima prisutnu hepatomegaliju i 40% do 50% oboljelih pasa ima blagu generaliziranu limfadenopatiju. Za razliku od limfoma, gdje su u generaliziranom obliku limfni čvorovi izrazito povećani, kod ALL je to povećanje puno slabije izraženo. Hematološke pretrage ukazuju na poremećaje ukupnog broja leukocita.

Ukupni leukociti mogu jako varirati, od jako visokog broja (>100,000/mikroL), do jako niskog broja (<4000/mikroL). Sljedeća hematološka abnormalnost je anemija, klasificirana je kao neregenerativno, normocitno, normokromna anemija, uz koju se može javiti i trombocitopenija koja može biti srednja do jaka. Ono što u konačnici uzrokuje smanjenje broja stanica je disfunkcija koštane srži te infiltracija iste s neoplastičnim stanicama. Ta pojava infiltracije i u konačnici disfunkcije koštane srži naziva se mijeloftiza. (*Matus i sur. 1983.*)

2.10.4. Dijagnostika

Dijagnostika ALL ponekad može biti teška. U nekim slučajevima mijeloftiza ne mora biti značajna, također, ukupni broj leukocita ne mora biti izrazito promijenjen te uz blage hematološke abnormalnosti teško se dolazi do dijagnoze ALL.

Kako se limfociti dijele na T i B limfocite, za donošenje pravilne dijagnoze potrebno je poznavati njihovu zastupljenost u perifernoj cirkulaciji. Kod zdravog psa u prosjeku 80% cirkulirajućih limfocita su T limfociti, dok je zastupljenost B limfocita oko 15% u perifernoj cirkulaciji. Isto tako unutar skupine T limfocita brojniji su „pomoćnički“ T limfociti od „toksičnih“ T limfocita. Pri svakom nalazu atipičnih limfocita u perifernoj cirkulaciji treba posumnjati na ALL stoga je najčešće dovoljna neinvazivna metoda citološke pretrage krvnog razmaza gdje se u pacijenta s ALL nalaze neoplastične limfoidne stanice koje su i do tri puta veće od zrelih limfocita. Imunocitokemijom utvrđujemo fenotip limfocita u perifernoj cirkulaciji i na temelju povećanja određenog fenotipa, koji je inače u manjoj mjeri zastupljen, može se posumnjati na ovu bolest. Osim citološke pretrage ponekad je potrebno napraviti i pretragu koštane srži. U koštanoj srži ima 80-90% zrelih stanica različitih loza. Stoga ako se pretragom utvrdi preko 30% zastupljenosti nezrelih oblika limfocita to obično upućuje na ALL. Isto tako treba imati na umu da kod zdravih pasa koštana srž sastavljena od stanica različitih loza, međutim kako psi stare tako se koštana srž sve više zamjenjuje s adipoznom (masnim) tkivom, stoga ako se kod starijih pasa kod kojih se i najčešće javlja ALL uočila prekomjerna zastupljenost stanica, i k tome ako su još neoplastične, to može biti jedan od znakova koji upućuju na ALL. (*Vail i sur. 2012.*)

2.10.5. Liječenje

Liječenje ovog teškog malignog oboljenja se nažalost uglavnom sastoji od potporne terapije. Oboljelima najveću prijetnju predstavlja sepsa zbog periferne citopenije. Stoga se oboljeli pacijenti stavljaju na terapiju antibioticima kako bi se spriječila sepsa. Isto tako stavljaju se na tekućinsku terapiju kako bi se spriječila dehidracija a često je potrebna i transfuzija pune krvi. Oboljeli psi se stavljaju pod agresivnu kemoterapiju. U veterinarskoj medicini nažalost do sada nije uspostavljen protokol liječenja pacijenata oboljelih od ALL kao što je to kod limfoma. Od kemoterapeutika najčešće se koriste vinkristin, prednizon, ciklofosamid, L-asparginaza i doksorubicin. Tijekom liječenja česte su komplikacije kao što su sepsa, krvarenja ili diseminirana intravaskularna koagulacija. Kod ljudi liječenje uključuje i transplantaciju koštane srži no u veterinarskoj medicini, to je protokol koji još zasada nije dostupan. Nažalost prognoza za pse oboljele od ALL je loša unatoč svim naporima koji se poduzimaju tokom liječenja. (*Vail i sur. 2012.*)

2.11.1. Maligni melanom

Melanom je tumor podrijetla melanocita, stanica koje luče melanin i nalaze se u *stratum basale* epidermisa. Osim u koži ove stanice možemo naći u oku, meningama, kostima, srcu i dr. Melanom kod pasa najčešće nalazimo na dijelovima tijela kao što su usna šupljina, prstima, koži te oku, i dok su melanomi usne šupljine i prstiju gotovo uvijek maligni i metastaziraju, na koži se rjeđe javljaju maligni oblici tj. melanomi dok su puno češći benigni oblici tj. melanocitomi. Mogu se javiti kod pasa bilo koje dobi no većinom je to kod starijih pasa u dobi između 9-10 godina.

2.11.2. Etiologija

Kod ljudi je dokazana uzročno posljedična veza melanoma i povećanog izlaganja kože sunčevom zračenju, no kod životinja ova teorija se ne može primijeniti jer psi imaju dlakni pokrivač koji prekriva gotovo čitavu površinu tijela. Inače, melanociti su stanice koje se počinju dijeliti kada dođe do oštećenja kože bez obzira na uzrok tog oštećenja, tako se smatra da se kod pasa može javiti nekontrolirano dijeljenje tih stanica kao posljedica neprestanog

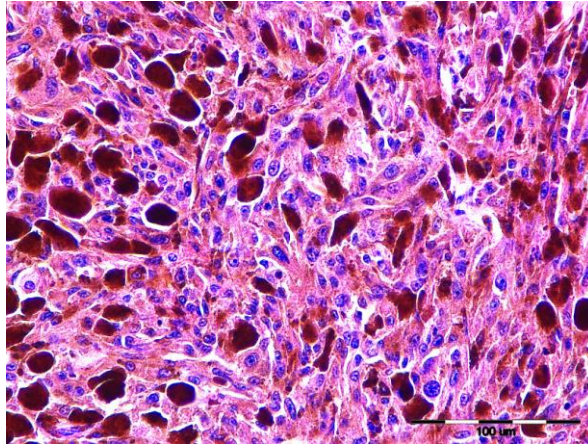
češanja ili lizanja pojedinih dijelova tijela. No ipak, točan uzrok nastanka ovog tumora nije utvrđen. (*Klopfleisch, 2016.*)

2.11.3. Klinička slika

Kao što je već spomenuto, kod pasa, melanomi se najčešće javljaju u usnoj šupljini, prstima te koži i oku. Melanomi na koži i usnoj šupljini su najčešće crne, blaže ili jače uzdignute mase ovisno o stadiju bolesti. Velike mase u usnoj šupljini mogu uzrokovati pojačano slinjenje, otežano gutanje, neugodan zadah, ispadanje zubiju pa čak i krvarenja različitog stupnja. Melanom koji se razvije na prstu, najčešći i prvi znak je otečenje prsta ili cijele šape te posljedično šepanje, a može doći i do ispadanja noktiju. Melanom prsta obično sporo raste pa je do prvog pregleda pacijenta već zahvaćena i kost, a česte su i metastaze u regionalne limfne čvorove i pluća. Kod melanoma u oku, najčešća komplikacija je glaukom, a može se javiti i krvarenje, što onda predstavlja problem prilikom pregleda oka jer se ne može direktno promatrati tumor. Od ostalih komplikacija još se može javiti i asteroidna hijaloza, anomalija staklastog tijela gdje dolazi do odlaganja kalcija u kolagensku mrežu. (*Meuten, 2017.*)

2.11.4. Dijagnostika

Kao i kod svake dijagnostike tumora radi se kompletni klinički pregled pacijenta. Treba analizirati kompletnu krvnu sliku kako bi dobili uvid u stanje organizma u cjelini. U slučaju melanoma koji je lokaliziran na prstu, svakako treba napraviti i rendgensku pretragu pošto često dolazi do destrukcije koštanog tkiva. Za točnu i sigurnu dijagnostiku koristi se biopsija ili FNA (fine needle aspirate) metoda te citološka, histološka i ponekad imunohistokemijska pretraga dobivenog materijala.



Slika 2. Melanom, koža, pas, HE
(iz arhive Zavoda za veterinarsku patologiju)

Citološka pretraga pokazat će prisustvo pojedinačnih ili u grupi smještenih stanica u epidermisu koje su promijenjene. One će imati jezgru nepravilnog oblika, veći broj jezgrica i povećan mitotski indeks. U stanicama će se naći manja ili veća količina pigmenta melanina. No ponekad stanice nemaju dovoljnu količinu ovog pigmenta kako bi se sa sigurnošću mogle proglasiti melanotičke stoga se radi histokemijsko bojanje Fontana-Masson metodom. (*Meuten, 2017.*)

2.11.5. Liječenje

Ovisno o lokalizaciji tumora te o rezultatima citološke i histološke pretrage donijet će se odluka o daljnjem liječenju. Kirurška incizija promijenjenog dijela izvodi se na način da se obuhvati što veća površina tkiva kako bi bili sigurni da smo odstranili sve maligne stanice. Ta metoda bez dodatnih metoda liječenja većinom je uspješna u benignih oblika melanoma, nažalost ne i u malignih gdje su česti recidivi bolesti i metastaze. Kemoterapija sa lijekovima kao što su cisplatin, doksorubicin i ostali kemoterapeutici koriste se kod liječenja oralnog melanoma nažalost s malim uspjehom. (*Klopfleisch, 2016.*)

2.12.1. Mastocitom

Mastocitom je tumor podrijetla mastocita. To su granulociti koji nastaju u koštanoj srži iz mijeloidne loze. Njihove granule sadrže mnoge aktivne tvari kao što su histamin,

heparin, antikoagulanse i ostalo. Nalaze se u koži, sluznici probavnog i dišnog sustava te drugim tkivima.

Mastocitom je najčešći kožni tumor u pasa i čini 16-21% svih kožnih tumora. Tumor se javlja u starijih pasa i to miješanih pasmina ali i u pasmina tipa buldog, šarpei, zlatni retriever, labrador, bigl te mnogi drugi. (*London, Thamm. 2012.*)

2.12.2. Etiologija

Točan uzrok ili bolje rečeno direktan uzrok nastanka ovog tumora do sada nije razjašnjen odnosno dokazan. Postoje mišljenja da na njegov razvoj utječu virusne infekcije, kronične upale različite etiologije te mutacije na tumor supresorskim genima p53, p21 i p27 ali nijedan od ovih uzroka nije dokazan kao direktan uzrok nastajanja ovog tumora. Trenutno se istražuje jedan mogući uzrok, a to je mutacija receptora CD117 (KIT) koji pokreće transkripcijske faktore u različitim stanicama pa tako i u mastocitima. U normalnim mastocitima ekspresija ovog receptora je na membrani, dok je kod neoplastičnih ekspresija u citoplazmi što dovodi do abnormalne funkcije stanice. (*Morini, 2004*)

2.12.3. Klinička slika

Iako se mastocitom može pojaviti gotovo bilo gdje u organizmu, on je kod pojedinih pasmina pasa češći na stražnjim nogama, repu ili glavi. Primarni ekstrakutani mastocitom se javlja u gastrointestinalnom traktu, slinskim žlijezdama, jeziku, konjunktivama, uretri, jetrima i plućima. Kada se mastocitom javi u različitim tkivima i organima, tada se najčešće radi o udaljenim metastazama primarnog kutanog mastocitoma.

Mastocitom se najčešće javlja kao solitarna masa. U istraživanju na 306 pasa, u njih 290 je pronađen pojedinačni mastocitom što pokazuje da je on vrlo čest, i to čak u 95% slučajeva. (*Thompson i sur. 2011.*)

Kutani mastocitom se može javiti u nekoliko oblika; može se javiti kao nodularni osip, kao difuzno otečenje ili najčešće kao uzdignuta eritematozna masa koja nije prekrivena dlakom. Lokalne pa i sistemske promjene koje možemo uočiti prilikom kliničkog pregleda pacijenta posljedica su otpuštanja histamina, heparina i proteaza iz mastocita. U nekih pacijenata prilikom kliničkog pregleda, manipulacijom tumora možemo izazvati tzv. „Darier-

ov znak“. To je stanje u kojem dolazi do crvenila i otečenja tumora uzrokovano degranulacijom neoplastičnih mastocita kao posljedica manipulacije tumora. Kod primarnog gastrointestinalnog mastocitoma mogu se javiti povraćanje, proljev i melena. Smatra se da histamin koji se otpušta iz maligno promijenjenih stanica, uzrokuje povećanje sekrecije klorovodične kiseline u želucu preko H₂ receptora. (Meuten, 2017.)

2.12.4. Dijagnostika

Svakako prije početka bilo kakvog oblika terapije treba postaviti točnu dijagnozu. Za dijagnostiku se može provesti citološka pretraga materijala dobivenog FNA (fine needle aspiration) metodom prije nego se odredi terapija, no međutim, ponekad je na temelju ovako provedene dijagnostike teško odrediti stadij tumora, stoga se za postavljanje sigurne i točne dijagnoze te određivanje stadija tumora koristi patohistološka pretraga biopsata.

Patohistološkom pretragom preparata obojenih hematoksilin-eozinom pronalazimo zrnca unutar neoplastičnih mastocita koji su svijetlo sive do plave boje, ili, ako je preparat obojen toluidinom tada će zrnca biti ljubičasta. Membrane neoplastičnih stanica će se na nekim dijelovima preparata vidjeti, dok će na nekim dijelovima stanice biti toliko približene da se membrane pojedine stanice neće moći prepoznati. Stanice će većinom biti poligonalna oblika, sa centralno ili blago ekscentrično smještenom jezgrom. U dijagnostici nam može pomoći i pronalazak eozinofila koje su često dominantne stanice u preparatu mastocitoma. Svakako prije početka liječenja i davanja prognoze bolesti potrebno je napraviti „staging“ koji uključuje kompletnu krvnu sliku, biokemijski profil, „buffy coat“ razmaz kako bi se utvrdila ili otklonila sumnja na nalaz mastocita u perifernoj cirkulaciji odnosno na sistemsku mastocitozu, rendgenska pretraga prsne šupljine, ultrazvuk abdomena i citološka pretraga FNA preparata regionalnih limfnih čvorova, jetre i slezene, (Klopfleisch, 2016.)

2.12.5. Liječenje

Kod mastocitoma postoje dva stupnja malignosti, to su niski stupanj, kojem je mitotski potencijal malen i prosječno vrijeme preživljavanja iznosi više od 2 godine. Drugi stupanj je visoki stupanj mastocitoma koji ima veliki mitotski potencijal, veliki potencijal za metastaziranje i prosječno vrijeme preživljavanja je manje od 4 mjeseca. Ovo stupnjevanje je

prema Kiupel-u i patohistološkom pretragom biopsata obavezno treba odrediti njegov stupanj. Kirurška ekscizija tumora dolazi u obzir samo ako se radi o niskom stupnju mastocitoma, ako se anatomski nalazi na mjestu gdje je moguće široko odrediti granice ekscizije, te ako je tumor lokalno invadirao tkivo. Pokazalo se da kod niskog stupnja malignosti ovog tumora, kirurškom obradom treba minimalno zahvatiti 1cm okolnog nepromijenjenog tkiva, i minimalno 1mm duboko u tkivo kako ne bi došlo to recidiva i metastaziranja tumora. Ponekad je ultrazvučnom pretragom dobro odrediti granice tumora kako bi se točno odredile granice resekcije. Ukoliko se radi o takvoj anatomskoj poziciji da nije moguće napraviti minimalnu preporučenu resekciju tkiva, tada se uz kiruršku obradu pristupa i drugim dostupnim metodama liječenja. Jedna od njih je i zračenje, kada se zračenje primjenjuje u dozama od 40-50 Gy i kao jedina metoda liječenja, bolest se može kontrolirati do godine dana u 50% pacijenata. Ako se radi o mastocitomu niskog ili srednjeg stupnja malignosti, i ako nije moguća široka kirurška ekscizija, idealno bi bilo da se provodi kombinacija kirurške obrade tumora i zračenja. Te naposljetku, kombinacija kirurške ekscizije i adjuvantne kemoterapije kada se imunohistokemijski potvrde slabo diferencirane i metastatske stanice mastocitma. Od kemoterapeutika koriste se kortikosteroid prednizolon i citostatik vinblastin te inhibitori tirozin kinaze. Kada se ustanovi visoki stupanj malignosti, a naročito uz prisutnost metastaza tada je prognoza izrazito loša bez obzira na primjenu kirurške, kemoterapeutske zahvate ili zračenja. (*London i sur. 2012.*)

2.13.1. Hemangiosarkom

Hemangiosarkom je maligni tumor podrijetla vaskularnog endotela. Najčešće se razvija na slezeni, desnom atriju, koži, potkožju i jetri. Od ostalih anatomskih pozicija može se razviti na plućima, bubregu, mišićima, kostima i jeziku, odnosno može se razviti u bilo kojem dijelu tijela koje je vaskularizirano. To je neoplazma koja se kod pasa javlja puno češće nego kod ijedne druge životinjske vrste. Predstavlja 12% do 21% svih mezenhimalnih tumora. Pacijenti koji su češće zahvaćeni ovim tumorom su uglavnom srednje do starije dobi pasmine njemački ovčar, zlatni retriever te labrador retriever. (*Thamm, 2012.*)

2.13.2. Etiologija

Iako etiologija nije u potpunosti razjašnjena, sve više istraživanja pokazuju da bi glavnu ulogu u razvoju hemangiosarkoma mogli imati razni faktori rasta koji sudjeluju u angiogenezi. Angiogeneza je proces stvaranja novih krvnih žila od već postojećih manjih krvnih žila. To je vrlo važan i složen proces u organizmu koji ima ulogu u fiziološkim procesima kao što je cijeljenje rana, ali i u patološkim procesima kao što je razvoj tumora i njegovo metastaziranje. Cijeli proces se odvija pod kontrolom pro i anti angiogenetskih faktora a jedan od najbolje istraženih je VEGF (eng. vascular endothelial growth factor). U studiji koja je objavljena u „Journal of veterinary internal medicine“ pokazalo se da su svi pacijenti oboljeli od ove neoplazme imala povišeni VEGF faktor koji ima vodeću ulogu u angiogenezi u odnosu na zdrave pse. Međutim, iako VEGF ima potencijalnu ulogu u nastajanju tumora jer se otpušta kod hipoksije koja može biti posljedica razvoja velikih kavernoznih tumora, nije dokazano da VEGF ima ulogu u daljnjem rastu i progresiji hemangiosarkoma. (*Craig i sur. 2001.*)

2.13.3. Klinička slika

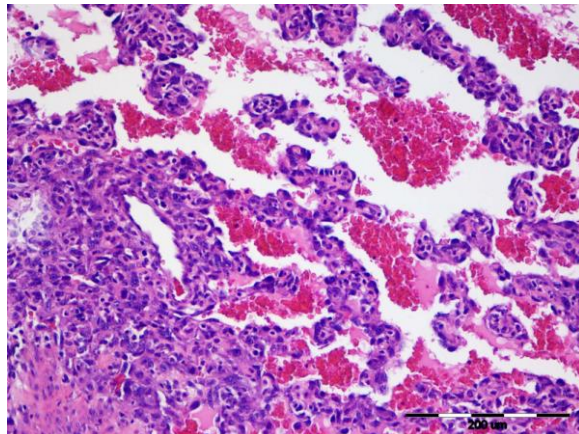
Znakovi hemangiosarkoma mogu biti vrlo različiti ovisno o njegovoj lokalizaciji jer kao što je već rečeno, može se pojaviti na mnogim mjestima u organizmu. Simptome možemo ugrubo podijeliti na one koji su izazvani lokalnim djelovanjem tumora i na one simptome koji su nastali sistemskim djelovanjem tumora. Simptomi koji nastaju zbog lokalnog djelovanja tumora ovise prvenstveno o njegovoj lokalizaciji. Kako se ovdje najčešće radi o dobro vaskulariziranim tumorima krhke konzistencije koji lako rupturiraju, najčešći klinički znak koji prati ovu neoplaziju je blaga do akutna hemoragija. Kao posljedica hemoragija dolazi do razvoja hemoabdomena ukoliko je tumor lokaliziran na slezeni, ili hemoperikarda ukoliko je lokaliziran na desnom atriju što za posljedicu ima tamponadu srca, hipovolemiju i naposljetku hipotenzivni šok, a ukoliko dođe do rupture desnog atrija i do zatajivanja desne strane srca i ascitesa. (*Klopfleisch, 2016.*)

Sistemski znakovi hemangiosarkoma uključuju hemostatske promjene kao što su diseminirana intravaskularna koagulacija i mikroangiopatska hemoliza. Mikroangiopatska hemoliza nastaje kao posljedica prolaska eritrocita kroz abnormalne krvne žile tumora.

Prolazeći kroz fibrinske naslage krvnih žila i turbulentnog strujanja krvi dolazi do djelomičnog raspadanja odnosno fragmentiranja eritrocita koji poprimaju karakterističan oblik trokuta koje nazivamo shistociti. Od ostalih promjena koje se javljaju kod hemangiosarkoma su trombocitopenija, hipofibrinogenemija te povećana količina raspadnih produkata fibrinogena. (*Hammer i sur. 1991.*)

2.13.4. Dijagnostika

Kod sumnje na hemangiosarkom potrebno je napraviti kompletnu krvnu sliku, biokemijski profil pacijenta, testove koagulacije te rendgensku pretragu prsne i trbušne šupljine sa abdominocentezom i ultrazvukom srca i abdomena. U krvnoj slici najčešće nalazimo anemiju uz prisutne shistocite i akantocite u perifernoj cirkulaciji. Uz anemiju vrlo često je prisutna i trombocitopenija. Od testova koagulacije kod hemangiosarkoma vrlo često se javlja produljeno protrombinsko vrijeme (PT), produljeno trombolastinsko vrijeme (APTT) te povišene koncentracije razgradnih produkata fibrinogena.



Slika 3. Hemangiosarkom, slezena, pas, HE
(iz arhive Zavoda za veterinarsku patologiju)

Na rendgenskoj pretrazi prsne šupljine u slučaju hemangiosarkoma na srcu, silueta srca biti će povećana kao posljedica hemoperikarda. Rendgenskom te ultrazvučnom pretragom trbušne šupljine, mogu se uočiti tumorske mase i to najčešće na slezeni ili jetri. Konačna dijagnoza hemangiosarkoma postavlja se histopatološkom pretragom biopsata a moguće je i mjerenjem koncentracije VEGF u plazmi, iako to nije dostupno u rutinskom dijagnostičkom panelu. (*Maruyama i sur. 1991.*)

2.13.5. Liječenje

Prije početka liječenja potrebno je odrediti stupanj malignosti tumora. Kriteriji za stupnjevanje prema TNM klasifikaciji tumora prikazani su u tablici 6. Agresivna kirurška metoda je i dalje prva metoda izbora liječenja kod pasa s hemangiosarkomom. Prije samog operativnog zahvata potrebno je ispraviti bilo kakve hematološke i koagulacijske abnormalnosti. Ovisno o lokalizaciji, vrši se ekscizija tkiva s kirurškim marginama 1-2cm u širinu kod kutanog ili subkutanog oblika, splenektomija kada je zahvaćena slezena, te perikardiektomija više kao palijativna metoda, gdje omogućujemo izlazak tekućine u prsnu šupljine, radije nego da nakupljanjem u perikardu ta ista tekućina ograničava rad srca. Kada je tumor na takvoj anatomskej lokaciji gdje nije moguće izvesti njegovo uklanjanje operativnim zahvatom, ili kada je tumorska masa prevelika i prisutne su metastaze, provodi se adjuvantna kemoterapija kemoterapeutcima, od kojih se najčešće koristi doxorubicin. Zračenje kao terapija nije pokazala veliku uspješnost zbog anatomske pozicije tumora i čestih metastaza. Kako je etiologija tumora povezana s angiogenezom, istraživanja su usmjerena u pronalaženje načina zaustavljanja tog procesa. Od do sada istraženih inhibitora angiogeneze su VEGF receptor kinaza inhibitor, TNP-470 i dr. (*Thamm, 2012.*)

Tablica 6.

T0	Nema dokaza tumora
T1	Tumor veličine manji od 5cm u promjer
T2	Tumor veći od 5cm ili je rupturirao i zahvaća subkutano tkivo
T3	Tumor je zahvatio i mišićno tkivo
N0	Nisu zahvaćeni regionalni limfni čvorovi
N1	Zahvaćeni regionalni limfni čvorovi
N2	Zahvaćeni udaljeni limfni čvorovi
M0	Nema dokaza metastaza
M1	Ima dokaza metastaza
Stadiji	
I.	T0 ili T1, N0, M0
II.	T1 ili T2, N0 ili N1, M0
III.	T2 ili T3, N0, N1 ili N2, M1

Izvor: Withrow & MacEwen's, (2012). Small Animal Clinical Oncology, 5th ed., Saunders. Str. 68

2.14.1. Karcinom prijelaznog epitela (urotela) mokraćnog mjehura

Karcinom prijelaznog epitela (urotela) je maligno oboljenje s čestim metastazama podrijetla prijelaznih stanica epitela. Prijelazne stanice su vrsta epitelnih stanica koje nalazimo u mokraćnom sustavu, a dobile su naziv po sposobnosti da mijenjaju svoj oblik kako se rasteže i skuplja stjenka mokraćnog mjehura. Ovo maligno oboljenje se češće javlja u pasmina škotski terijer i češće u ženskih pasa zbog povećanog odlaganja masti naspram muških pasa. (*Mutsaers i sur. 2003.*)

2.14.2. Etiologija

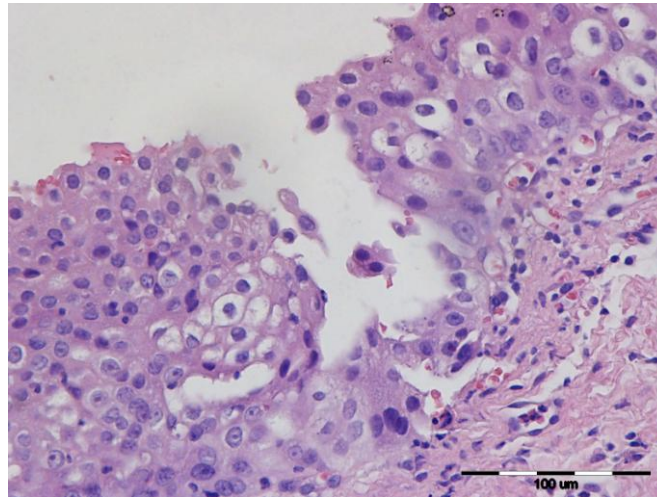
Uzrok ovog malignog oboljenja je multikauzalan. Navodi se kako su od mogućih uzroka insekticidi kojima se tretiraju psi protiv buha i krpelja. Isto tako jedan od mogućih uzroka navodi se i ciklofosamid korišten za liječenje drugih oblika malignih bolesti koji vrlo često uzrokuje kronični cistitis. Od ostalih uzroka ili bolje rečeno pogodovnih faktora je i debljina gdje dolazi do povećanog odlaganja okolišnih karcinogena u masne depoe. (*Lawrence i sur. 1989.*)

2.14.3. Klinička slika

Kliničkom slikom najčešće dominiraju simptomi kao što su hematuria, stranguria i manje češći simptomi letargija, gubitak težine i laminitis kao posljedica metastaza u kostima. Ultrazvukom se može ustanoviti prošireni mokraćni mjehur, povećani ilijačni limfni čvorovi pa i prisutnost mase u mokraćnom mjehuru ili distendirani mjehur, ali nam pomaže i u lokalizaciji tumora, ako u obzir dolazi kirurški zahvat. (*Norris i sur. 1992.*)

2.14.4. Dijagnostika

Za konačnu i sigurnu dijagnostiku karcinoma mokraćnog mjehura potrebna je histopatološka pretraga uzorka dobivenog cistotomijom, cistoskopijom i traumatskom kateterizacijom. Cistoskopija omogućuje vizualnu inspekciju stjenke uretre i mjehura te istovremenu biopsiju.



Slika 4. Karcinom prijelaznog epitela, mokraćni mjehur, pas, HE
(iz arhive Zavoda za veterinarsku patologiju)

Kod slabo diferenciranih karcinoma, imunohistokemijski dokaz *uroplakina III* (UPIII) može biti od pomoći kod razlikovanja karcinoma prijelaznog epitela od ostalih karcinoma. Njegova ekspresija je izražena u 90% slučajeva karcinoma prijelaznog epitela i smatra se specifičnim tumorskim markerom za karcinom prijelaznog epitela. (*Knapp, McMillan, 2012.*)

2.14.5. Liječenje

Kirurško liječenje ovog malignog oboljenja kao monoterapija je često neuspješna iz više razloga. Prvo zbog same lokalizacije tumora na izvodu u uretru, zatim ovaj tumor često zahvaća i samu uretru, a na kraju kada se dijagnoza postavi već su prisutne i metastaze. Kod radikalne cistektomije i kutane ureterostomije, pokazalo se da su postoperativne komplikacije minimalne, a srednje vrijeme preživljavanja nakon operacije je produljeno je za 278,6 dana. No ovakav radikalni kirurški zahvat većinom nije prihvatljiv za vlasnike kućnih pasa. (*Huppes i sur. 2017.*)

Karcinom prijelaznog epitela mokraćnog mjehura slabo reagira na terapiju zračenjem. Sistemska medikamentozna terapija je uobičajena i uključuje kemoterapiju, inhibitore ciklooksigenaze (neselektivni COX inhibitori i COX-2 inhibitori) te njihovu kombinaciju. Dva najčešće korištena protokola liječenja su, COX inhibitor kao monoterapija i mitoxantron u kombinaciji s COX inhibitorom. U monoterapiji se najčešće koristi ne selektivni COX

inhibitor, piroxicam. To je nesteroidni protuupalni lijek koji apliciran i u nižim dozama, koje su manje toksične, ima pozitivno djelovanje na tumori često dovodi do remisije. (*Knapp i sur. 2012.*)

2.15.1. Tumori mliječne žlijezde

Tumori mliječne žlijezde su najčešći tumori ženskih pasa koji nisu kastrirani. (Dobson i sur. 2002).

Mliječna žlijezda je zapravo modificirana znojna žlijezda koja je građena od mnoštva kanalića, koji su obavijeni fibrovaskularnom stromom bogatom adipocitima. Mogu se razviti u bilo koje pasmine iako se nešto češće javljaju u malih pasmina pasa, ali i neke velike pasmine također imaju povećani rizik za pojavu tumora mliječne žlijezde, kao što su engleski seteri, koker španijeli, doberman, bokseri i njemački ovčari. Tumori mliječne žlijezde uglavnom se razvijaju u starijoj dobi. (*Gupta i sur. 2012.*)

2.15.2. Etiologija

Smatra se da je jedan od glavnih uzroka tumora mliječne žlijezde u pasa izloženost hormonima jajnika, estrogena i progesterona. Oni svakako imaju ulogu u funkciji mliječne žlijezde jer dovode do proliferacije intralobularnog epitela, kojim se omogućava stvaranje lobula i duktusa mliječne žlijezde. Kako mliječna žlijezda sadrži puno receptora za ova dva hormona, samim time se povećava i mogućnost karcinogeneze, a i to je jedan od razloga zašto većina pasa razvije tumor na više mjesta u mliječnoj žlijezdi. Ustanovilo se da u pasa s malignim oblikom tumora mliječne žlijezde pronalazimo puno veće koncentracije hormona rasta, inzulinu sličan faktor rasta, progesterona i estradiola nego što je to u pasa s benignim tumorom mliječne žlijezde. (*Klopffleisch i sur. 2010.*)

2.15.3. Klinička slika

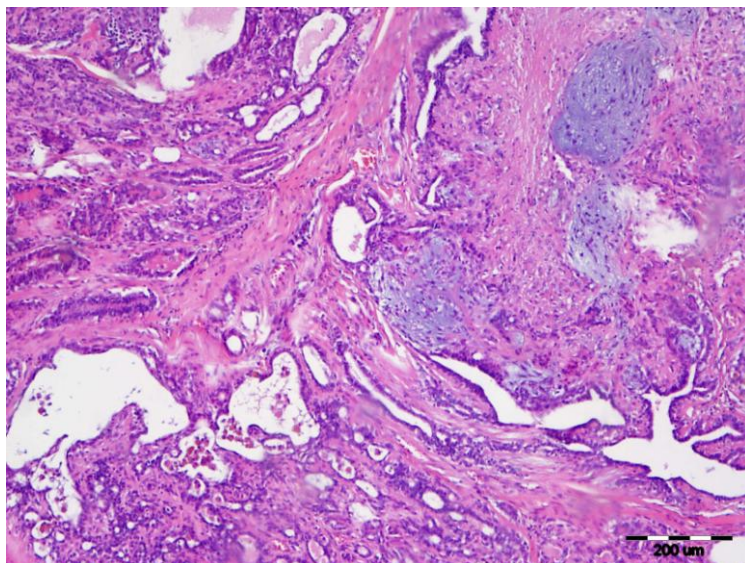
Tumori mliječne žlijezde obično se mogu lagano detektirati prilikom rutinske kliničke pretrage, iako treba imati na umu da starije nekastrirane kuje, i to riskantnijih pasmina trebaju

proći temeljitu kliničku pretragu cijele mliječne žlijezde. Često psi s ovim tumorom nemaju gotovo nikakvih promjena u krvnoj slici, biokemijskim parametrima ili urinokulturi, a znakovi kao što su povećanje regionalnih limfnih čvorova, ulceracije i brzo rastuće mase često su znak malignosti, iako nije nužno da se radi o malignom oboljenju. Tumori obično zahvaćaju kaudalnu trećinu mliječne žlijezde, jer se prirodno tamo nalazi više žljezdanog tkiva. Sistemske znakove bolesti vrlo su rijetki. (*Taylor i sur. 1976.*)

2.15.4. Dijagnostika

Prilikom dijagnostike svakako treba isključiti ili potvrditi postojanje metastaza, posebice ako se patohistološki ne može potvrditi benignost prije nego što se započne s liječenjem. Sigurna i konačna dijagnoza se postavlja patohistološkom pretragom biopsata. Uputno je napraviti i citološki pregled FNA (fine needle aspiration) preparata regionalnih limfnih čvorova iako nisu povećani. (*Gilbertson i sur. 1983.*)

Cilj dijagnostike je utvrditi stadij tumora koji se određuje prema TNM klasifikaciji. (*Owens, 1980.*) U tablici 7. je prikazana TNM klasifikacija tumora mliječne žlijezde



Slika 5. mješoviti karcinom mliječne žlijezde, mliječna žlijezda, kuja, HE
(iz arhive Zavoda za veterinarsku patologiju)

Tablica 7.

T0	Nema dokaza tumora
T1	Tumor veličine manji od 3cm u promjer
T2	Tumor promjera 3-5cm u promjeru
T3	Veći od 5cm u promjeru
T4	Bilo koje veličine
N0	Nisu zahvaćeni regionalni limfni čvorovi
N1	Zahvaćeni ipsilateralni limfni čvorovi
N2	Zahvaćeni bilateralni limfni čvorovi
M0	Nema dokaza metastaza
M1	Ima dokaza metastaza
Stadiji	
I.	T1, N0, M0
II.	T0,T1 ili T2, N0 ili N1, M0
III.	T3, T4, N0, N1 ili N2, M0
IV.	T4, N0, N1, N2, M1

Izvor: Sorenmo K. U., R. Rasotto , V. Zappulli , and M. H. Goldschmidt (2011): Development, Anatomy, Histology, Lymphatic Drainage, Clinical Features, and Cell Differentiation Markers of Canine Mammary Gland Neoplasms. Vet pathol 48, 85. – 97.

2.15.5. Liječenje

Kirurška obrada pacijenta kod tumora mliječne žlijezde je najčešći ali i najdjelotvorniji način liječenja. Koji kirurški postupak ćemo odabrati ovisi prvenstveno o stadiju tumora. Prije zahvata određujemo cilj na osnovi stadija tumora i dogovora s vlasnikom, da li će se raditi odstranjivanje tumorske mase sa širokim marginama resekcije ili će se raditi potpuna mamektomija kako bi spriječili pojavu novih tumora u drugim dijelovima mliječne žlijezde.

Nodulektomija je preporučena ako se radi o malom tumoru promjera manjeg od 1cm koji su najčešće i benigni sa marginama resekcije minimalno 2cm, kako bi se osigurala potpuna resekcija tumorske mase.

Regionalna mastektomija ili takozvana *en bloc* mastektomija, radi se poznavajući limfnu drenažu mliječne žlijezde. Mliječne žlijezde 1-3 imaju limfnu drenažu u kranijalne

prsne i aksijalne limfne čvorove, dok 4 i 5 imaju limfnu drenažu u medijalne ilijačne limfne čvorove i superficijalne ingvinalne limfne čvorove. Upravo zbog takve komunikacije, žlijezde 1-3, ili 4 i 5 trebaju biti uklonjene zajedno. (*Patsikas i Dessiris. 1996.*)

Unilateralna ili bilateralna radikalna mastektomija podrazumijeva kompletnu resekciju svih žlijezda 1-5 ad bloc. Koristi se u slučajevima višestrukih tumora u mliječnoj žlijezdi, ali nedostatak je što se takvim zahvatom stvara velika kirurška rana koja postoperativno vrlo teško zarasta. (*Sorenmo i sur. 2012.*)

Kod tumora mliječne žlijezde za koje postoji pretpostavka da će metastazirati, ili da će se nakon operativnog zahvata ponovno javiti (stadij III. i IV.) dajemo adjuvantnu terapiju kemoterapeuticima i to kombinaciju, 5-fluorouracila i ciklofosfamida, za koju se pokazalo da značajno povećava preživljavanje. Zadnja istraživanja su također pokazala da perioperativno davanje desmopresina povećava preživljavanje pasa s karcinomom II. ili III. stadija povećava preživljavanje. Točan učinak desmopresina nije u potpunosti razjašnjen, ali se smatra da smanjuje mogućnost ulaska tumorskih stanica u krvotok prilikom operativnih zahvata. (*Sorenmo i sur. 2012.*)

3. Zaključci

1. Tumori su vodeći uzrok smrti pasa u svijetu koji su stariji od 10 godina, ali gotovo polovica njih je izlječivo ako se na vrijeme otkriju i liječe.
2. Stručnjaci u ovom području moraju imati opširno znanje ali i iskustvo u radu s onkološkim pacijentima kako bi njima i vlasnicima pružili pravilnu i točnu dijagnostiku, što je preduvjet za ispravno liječenje i osiguranje bolje kvalitete života njihovim ljubimcima.
3. Iako se neprestano radi na istraživanju i otkrivanju uzroka nastanka tumora, još uvijek je to polje onkologije u kojemu puno stvari ostaje nejasno i kao takvo podložno je daljnjim istraživanjima.
4. Početni znaci upozorenja da bi se moglo raditi o tumoru kod pasa slični su kao i kod ljudi. Bilo da se radi o oteklini nepoznate etiologije, krvarenju ili povećanim limfnim čvorovima, no ponekad nema nikakvih znakova, posebice u početnom stadiju oboljenja, stoga je bitno da vlasnici bilo kakve promjene u ponašanju ili promjene na samom tijelu životinje prijave svom veterinaru koji će psa provesti kroz detaljan klinički pregled.
5. Iako možemo vidjeti da se kod pojedinih pasmina pasa češće javljaju određeni tumori, što nas upućuju da kod nekih tumora postoji genetska komponenta njegovog nastajanja, još uvijek ne možemo znati koliku ulogu u etiologiji nekih tumora imaju genetski, a koliku ulogu okolišni čimbenici.
6. Rana dijagnostika tumorskih bolesti je najznačajniji oblik prevencije i u velikom broju slučajeva povećava mogućnost izlječenja.
7. Danas, opcije liječenja onkoloških pacijenata u veterini gotovo su iste kao i u humanoj medicini. Dostupni su različiti protokoli kemoterapija, zračenja i kirurških zahvata koji se koriste u liječenju tumora.

4. Literatura

1. Alan M. Norris, Elizabeth J. Laing, Victor E. O. Valli, Gregory K. Ogilvie, Jim Tomlinson, Dudley McCaw, Guy Pidgeon, Robert M. Jacobs (1992): Canine bladder and urethral tumors: a retrospective study of 115 cases. *J Vet Intern Med* 6, 145. – 153.
2. Anthony J. Mutsaers, William R. Widmer, Deborah W. Knapp (2003): Canine transitional cell carcinoma. *J Vet Intern Med* 17, 136. – 144.
3. Argyle J. David, Khanna Chand (2012): Tumor Biology and Metastasis. In: *Small Animal Clinical Oncology (Withrow & MacEwen's)*, Saunders Elsevier, St. Louis, pp. 30 - 33.
4. Connolly JL, Schnitt SJ, Wang HH, et al. (2003): Tumor Structure and Tumor Stroma Generation. 6th edition, Hamilton (ON): BC Decker
5. Craig A. Clifford, Dez Hughes, Matthew W. Beal, Andrew J. Mackin, Carolyn J. Henry, Frances S. Shofer, Karin U. Sorenmo (2001): Plasma Vascular Endothelial Growth Factor Concentrations in Healthy Dogs and Dogs with Hemangiosarcoma. *J Vet Intern Med* 15, 131-135.
6. Dobson J.M., Samuel S., Milstein H., Rogers K., Wood J.L.N. (2002): Canine neoplasia in the UK: estimates of incidence rates from a population of insured dogs. *J Small Anim Pract.* 43, 240. – 246.
7. Fearon ER (1992): Genetic alterations underlying colorectal tumorigenesis. *Cancer Surveys* 12, 119. – 136.
8. Geyer NE, Reichle JK, Valdés-Martínez A, Williams J, Goggin JM, Leach L, Hanson J, Hill S, Axam T. (2010): Radiographic appearance of confirmed pulmonary lymphoma in cats and dogs. *Vet Radiol Ultrasound* 51, 386. – 390.
9. Ghernati I, Corbin A, Chabanne L, et al. (2000): Canine large granular lymphocyte leukemia and its derived cell line produce infectious retroviral particles. *Vet pathol* 37, 310. - 317.
10. Gilbertson SR, Kurzman ID, Zachrau RE, Hurvitz AI, Black MM (1983): Canine Mammary Epithelial Neoplasms: Biologic Implications of Morphologic Characteristics Assessed in 232 Dogs. *Vet pathol* 20, 127. – 142.

11. Goodison S, Urquidi V, Tarin D (1999): CD44 cell adhesion molecule. *Mol Pathol.* 52, 189. – 196.
12. Grabarević Ž., (2002): *Veterinarska onkologija*, Zagreb: DSK-FALCO. pp. 26-28.
13. Gupta Kuldip, Naresh Kumar Sood, Sanjeev Kumar Uppal, Jitender Mohindroo, Shashikant Mahajan, M Raghunath, Kiranjeet Singh (2012): Epidemiological Studies on Canine Mammary Tumour and its Relevance for Breast Cancer Studies. *Journal of Pharmacy* 2, 322. – 333.
14. Hammer A.S., Couto C.G., Swardson C., Getzy D. (1991): Hemostatic abnormalities in dogs with hemangiosarcoma. *J Vet Intern Med* 5, 11. - 14.
15. Helfand SC, Hamilton TA, Hungerford LL, et al. (1994): Comparison of three treatments for transitional cell carcinoma of the bladder in the dog. *J Am Anim Hosp Assoc* 30, 270. – 275.
16. Hoppe-Seyler F, Butz K, (1994). Tumor suppressor genes in molecular medicine. *J Mol Med* 72, 619. – 630.
17. Huppel Rafael Ricardo, Leandro Z. Crivellenti, Andriago Barboza De Nardi, Bruno Roque Lima, Cristiane Alves Cintra, Jorge Luiz Costa Castro, Christopher A. Adin (2017): Radical Cystectomy and Cutaneous Ureterostomy in 4 Dogs with Trigonal Transitional Cell Carcinoma: Description of Technique and Case Series. *Vet surg* 46, 111. – 119.
18. Kimberly M. Newkirk, Erin M. Brannick, and Donna F. Kusewitt (2017): *Neoplasia and Tumor Biology. U: Pathologic Basis of Veterinary Disease, 6th Edition*, Ur. James F. Zachary; Elsevier, str. 286-321.
19. Klopffleisch R. (2016). *Veterinary oncology, A short textbook*, Springer International Pub. Switzerland, pp. 110-112.
20. Klopffleisch R. , H. von Euler, G. Sarli, S. S. Pinho, F. Gãrtner, and A. D. Gruber (2010): Molecular Carcinogenesis of Canine Mammary Tumors: News From an Old Disease. *Vet pathol* 48, 98. – 116.
21. Knapp W. Deborah, Ralph C. Richardson, Thomas C.K. Chan, Gerald D. Bottoms, William R. Widmer, Dennis B. DeNicola, Robert Teclaw, P.L. Bonney, and Thomas Kuczek (1994): Piroxicam Therapy in 34 Dogs With Transitional Cell Carcinoma of the Urinary Bladder. *Journal of Veterinary Internal Medicine* 8, 273. – 278.

22. Knapp W. Deborah, McMillan K. Sarah (2012): Tumors of the Urinary System. In: Small Animal Clinical Oncology (Withrow & MacEwen's), Saunders Elsevier, St. Louis, pp. 572 – 578.
23. Kufe DW, Pollock RE, Weichselbaum RR, et al., (2003). Cancer medicine: tumor structure and tumor stroma generation. 6th ed.,
24. Lawrence T. Glickman, Frances S. Schofer, Linda J. McKee, John S. Reif & Michael H. Goldschmidt (1989): Epidemiologic study of insecticide exposures, obesity, and risk of bladder cancer in household dogs. *J Toxicol Environ Health* 28, 407 - 414.
25. Leveille R, Biller DS, Partington BP, Miyabayashi T. (1992): Sonographic investigation of transitional cell carcinoma of the urinary bladder in small animals. *Vet Radiol Ultrasound* 33, 103. – 107.
26. Lodish H, Berk A, Zipursky SL, et al. (2000): *Molecular Cell Biology. Proto-Oncogenes and Tumor-Suppressor Genes*. 4th edition, New York: W. H. Freeman.
27. London A. Cheryl, Thamm H. Douglas (2012): Mast Cell Tumors. In: *Small Animal Clinical Oncology (Withrow & MacEwen's)*, Saunders Elsevier, St. Louis, pp. 335 – 345.
28. Marshall CJ. (1991): Tumor suppressor genes. *Cell* 64, 313. - 326.
29. Maruyama H, Watari T, Miura T, et al. (2005): Plasma thrombin-antithrombin complex concentrations in dogs with malignant tumours. *Vet Rec* 156, 839. – 840.
30. Matus RE, Leifer CE, MacEwen EG (1983): Acute lymphoblastic leukemia in the dog; A review of 30 cases. *JAVMA* 183, 859. - 862.
31. Meuten D.J. (2017). *Tumors in domestic animals*, 5th edition, John Wiley & Sons, Ames, Iowa, pp. 132 i 908
32. Morini M., Bettini G., Preziosi R., Mandrioli L. (2004): C-kit gene product (CD117) immunoreactivity in canine and feline paraffin sections. *J. of histochemistry & cytochemistry* 52, 705. - 708.
33. Owens LN (1980): *Classification of Tumors in Domestic Animals*, 1st ed. World Health Organization, Geneva, Switzerland.
34. Patsikas MN, Dessiris A (1996): The lymph drainage of the mammary glands in the bitch: a lymphographic study, part II: the 3rd mammary gland. *Anat Histo Embryol* 25, 139. – 143.

35. Pelosof LC, Gerber DE, (2010): Paraneoplastic syndromes; an approach to diagnosis and treatment, *Mayo clin Proc* 85, 838. - 854.
36. Sorenmo K. U., R. Rasotto , V. Zappulli , and M. H. Goldschmidt (2011): Development, Anatomy, Histology, Lymphatic Drainage, Clinical Features, and Cell Differentiation Markers of Canine Mammary Gland Neoplasms. *Vet pathol* 48, 85. – 97.
37. Sorenmo U. Karin, Worley R. Deanna, Goldschmidt H. Michael (2012): Tumors of the Mammary Gland. In: *Small Animal Clinical Oncology (Withrow & MacEwen's)*, Saunders Elsevier, St. Louis, pp. 538 – 547.
38. Sozmen M, Tasca S, Carli E, et al. (2005): Use of fine needle aspirates and flow cytometry for the diagnosis, classification, and immunophenotyping of canine lymphomas, *J Vet Diagn Invest* 17, 323. – 330.
39. Taylor GN, Shabestari L, Williams J, et al. (1976): Mammary neoplasia in a closed beagle colony, *Cancer Res* 36, 2740. – 2743.
40. Thamm H. Douglas (2012): Miscellaneous Tumors. In: *Small Animal Clinical Oncology (Withrow & MacEwen's)*, Saunders Elsevier, St. Louis, pp. 682.
41. Thomas R, Smith KC, Ostrander EA, et al. (2003): Chromosome aberrations in canine multicentric lymphomas detected with comparative genomic hybridisation and a panel of single locus probes, *British Journal of Cancer* 89, 1530. – 1537.
42. Thompson, J.J., Pearl, D.L., et al. (2011) Canine subcutaneous mast cell tumor: Characterization and prognostic indices. *Vet Pathol.* 48, 156. – 168.
43. Vail M. David, Pinkerton E. Marie, Young M. Karen (2012): Hematopoietic Tumors. In: *Small Animal Clinical Oncology (Withrow & MacEwen's)*, Saunders Elsevier, St. Louis, pp. 608 – 631.
44. Veldhoen N, Stewart J, Brown R, et al, (1998): Mutations of the p53 gene in canine lymphoma and evidence for germ line p53 mutations in the dog. *Oncogene* 16, 249. – 255.
45. Withrow J. Stephen, Vail M. David, Page L. Rodney (2012): Why Worry About Cancer in Companion Animals? In: *Small Animal Clinical Oncology (Withrow & MacEwen's)*, Saunders Elsevier, St. Louis, pp. XV.

5. Sažetak

U ovom radu su prikazani klinički značajniji zloćudni tumori kod pasa, te je prikazana pasminska predispozicija za određene tumore, njihova etiologija, klinička slika, dijagnostika i mogućnosti liječenja. Prikazana je osnovna razlika između benignih i malignih tumora, kao i klasifikacija prema histogenetskoj osnovi. Ukratko je opisana građa tumora, proces nastajanja tumorskih bolesti, kao posljedica unutarnjih genetskih i vanjskih okolišnih čimbenika, ali i molekularna osnova tumorskih bolesti. Opisano je na koje sve načine tumori mogu metastazirati i kako taj proces utječe na organizam. Zatim je opisan paraneoplastični sindrom, te koje sve simptome tumor može izazvati. Kod dijagnostike i liječenja svakog pojedinog tumora, detaljnije su objašnjene samo osnovne metode i zahvati koji se primjenjuju u kliničkoj veterinarskoj praksi.

Ključne riječi: rast tumora, kancerogeneza, paraneoplastični sindrom, metastaziranje

6. Summary

CLINICALLY SIGNIFICANT MALIGNANT TUMORS IN DOGS

In this diploma essay are presented malignant and clinically significant tumors in dogs and breed predisposition for certain tumors, their etiology, clinical image, diagnostics and treatment options. The basic difference between benign and malignant tumors is shown, as well as a histogenetic classification. It contains brief descriptions of the tumor structure, the process of the formation of tumor diseases as a consequence of internal genetic and external environmental factors, as well as the molecular basis of tumor diseases. It is described in which ways tumors can be metastasized and how this process affects the organism. Then it describes paraneoplastic syndrome and all the symptoms tumors can cause. In the diagnosis and treatment of each tumor, only basic methods and procedures that are applied in clinical veterinary practice are explained in more detail.

Key words: tumor growth, carcinogenesis, paraneoplastic syndrom, metastasis

7. Životopis

Rođen sam 17. lipnja 1988. godine u Zagrebu. Nakon što sam završio Osnovnu školu Dragutina Domjanića u Sv. Ivanu Zelini, upisao sam srednju Veterinarsku školu u Zagrebu. Tokom studiranja volontirao sam na klinici za Zarazne bolesti i u laboratoriju za dijagnostiku leptospiroze na Veterinarskom fakultetu u Zagrebu.