

Rekonstrukcijske tehnike u području glave u psa

Pašić, Svea

Master's thesis / Diplomski rad

2016

Degree Grantor / Ustanova koja je dodijelila akademski / stručni stupanj: **University of Zagreb, Faculty of Veterinary Medicine / Sveučilište u Zagrebu, Veterinarski fakultet**

Permanent link / Trajna poveznica: <https://um.nsk.hr/um:nbn:hr:178:647411>

Rights / Prava: [In copyright](#)/[Zaštićeno autorskim pravom.](#)

Download date / Datum preuzimanja: **2025-01-04**



Repository / Repozitorij:

[Repository of Faculty of Veterinary Medicine -
Repository of PHD, master's thesis](#)



SVEUČILIŠTE U ZAGREBU
VETERINARSKI FAKULTET

SVEA PAŠIĆ

REKONSTRUKCIJSKE TEHNIKE U PODRUČJU GLAVE U PSA

DIPLOMSKI RAD

Zagreb, 2016.

KLINIKA ZA KIRURGIJU, ORTOPEDIJU I OFTALMOLOGIJU

Veterinarski fakultet Sveučilišta u Zagrebu

Predstojnik: prof. dr. sc. Boris Pirkić dr. med. vet.

Mentor: izv. prof. dr. sc. Dražen Vnuk dr. med. vet.

Članovi povjerenstva za obranu diplomskog rada:

1. izv. prof. dr. sc. Tomislav Babić dr. med. vet.
2. prof. dr. sc. Darko Capak dr. med. vet.
3. izv. prof. dr. sc. Dražen Vnuk dr. med. vet.
4. dr. sc. Andrija Musulin dr. med. vet. (zamjena)

Zahvala

Veliku zahvalnost, prije svega, dugujem svom mentoru prof. dr. sc. Dražen Vnuk dr. med. vet. na savjetima pri izradi diplomskog rada te strpljenju i vremenu koje je izdvojio za moje brojne upite.

Također, zahvaljujem se svim svojim prijateljicama i prijateljima, koji su mi olakšali cijeli tijek studiranja i učinili ga zabavnijim i uvijek bili uz mene.

Posebnu zahvalnost dugujem cijeloj svojoj obitelji, bez koje bi moje cjelokupno studiranje bilo neostvarivo.

Veliko HVALA svima!

Popis priloga:

Slika 1. Kirurška tehnika rekonstrukcije rascjepa gornje usne

Slika 2. Kirurška tehnika sužavanja usne komisure

Slika 3. Keilopeksija u svrhu samanjenja slinjena

Slika 4. Korekcija facijalnog nabora u brahiocefaličnih pasa

Slika 5. Rekonstrukcija avulzije donje usne

Slika 6. Rekonstrukcija avulzije gornje usne

Slika 7. Resekcija u obliku klina

Slika 8. Resekcija u obliku pravokutnika

Slika 9. Kirurška tehnika izrade kliznog režnja gornje usne pune debljine

Slika 10. Kirurška tehnika izrade kliznog režnja donje usne pune debljine

Slika 11. Izrada i primjena bukalnog režnja

Slika 12. Kirurška tehnika podizanja donje usne

Slika 13. Kirurška tehnika spuštanja gornje usne

Slika 14. Rekonstrukcija usne/obraza pomoću inverznog cjevastog presatka

Slika 15. Korištenje osovinskog kožnog režnja za nadomjestak gornje usne i obraza

Slika 16. Korištenje uvrnutog režnja usne

Sadržaj

1. Uvod.....	1
2. Pregled dosadašnjih spoznaja	2
2.1. Anatomska razmatranja.....	2
2.2. Rekonstrukcijski zahvati na glavi	3
2.2.1. Rekonstrukcija rascjepa usne	3
2.2.2. Sužavanje oralne komisure	5
2.2.3. Keilopeksija za smanjenje slinjenja	6
2.2.4. Korekcija facijalnog nabora u brahiocefaličnih pasa.....	8
2.2.5. Rekonstrukcija avulzije donje usne.....	9
2.2.6. Rekonstrukcija avulzije gornje usne	11
2.2.7. Metoda resekcije u obliku klina	12
2.2.8. Metoda resekcije u obliku pravokutnika	13
2.2.9. Klizni režanj gornje usne pune debljine.....	15
2.2.10. Klizni režanj donje usne pune debljine	17
2.2.11. Metoda rotacije bukalnog reznja.....	19
2.2.12. Metoda podizanja donje usne.....	20
2.2.13. Metoda spuštanja gornje usne	22
2.2.14. Rekonstrukcija usne/obraza pomoću inverznog cjevastog kožnog reznja (engl. <i>inverse tubed skin flap</i>).....	23
2.2.15. Osovinski režanj za nadomještanje gornje usne i obraza.....	25
2.2.16. Rostralni uvrnuti režanj (usne).....	27
2.2.17. Osovinski režanj kuta usana.....	28
2.2.18. Površinski temporalni osovinski režanj	29
2.2.19. Kaudalni aurikularni osovinski režanj	30
3. Rasprava i zaključak	31
4. Literatura.....	32
5. Sažetak	36

6. Summary	37
7. Životopis	38

1. Uvod

U pasa i mačaka opisano je niz defekata obraza, usana i nosa. Ti nedostaci mogu biti rezultat kako traume, kroničnih upala i opsežnih resekcija novotvorenina, tako i kongenitalnih nedostataka. Oni predstavljaju velik izazov za veterinare koji nastoje rekonstrukcijskim tehnikama održati, odnosno obnoviti funkcije usne šupljine i postići zadovoljavajuće "kozmetičke" rezultate za vlasnike životinja. U pasa je površina kože gornje usne i obraza znatno veća, što olakšava zatvaranje čak i srednje velikih defekata. Iako su u pasa češće ozljede na glavi te oralne novotvorenine usana i obraza, navedene tehnike su primjenjive kako u pasa tako i u mačaka. Odabir najprikladnije tehnike za zahvat ovisi o veličini i lokalizaciji defekta, dostupnosti okolnog tkiva te o elasticitetu zahvaćenog tkiva koji je specifičan za vrstu, pasminu i individualnu jedinku. Starenjem koža postaje tanja, manje elastična i slabije prokrvljena, zbog čega su gerijatrijski pacijenti podložniji razvijanju ishemije tkiva kože u području zahvata. Kako bi se spriječila ishemija tkiva i dehiscencija rane u području zahvata, razvijene su i opisane zamišljene silnice koje nam govore u stupnjevima napetosti tkiva na tijelu psa (IRWIN, 1966.; RIDGE, 1966.). Kožni defekti glave uglavnom se zatvaraju kožnim režnjevima (engl. *skin flaps*). U ovakvim zahvatima, primarni cilj veterinara je obnova funkcije tkiva uz nastojanje da učini defekt što neprimjetnijim. Budući da u području glave postoji dovoljna količina kože i sluznice, olakšana je rekonstrukcija rana i defekata. U ovom radu raspraviti ćemo o tehnikama zatvaranja rana i korektivnim postupcima za niz defekata s kojima se susrećemo u rekonstrukcijskoj kirurgiji glave u pasa i mačaka (PAVLETIC, 2010.).

2. Pregled dosadašnjih spoznaja

2.1. Anatomska razmatranja

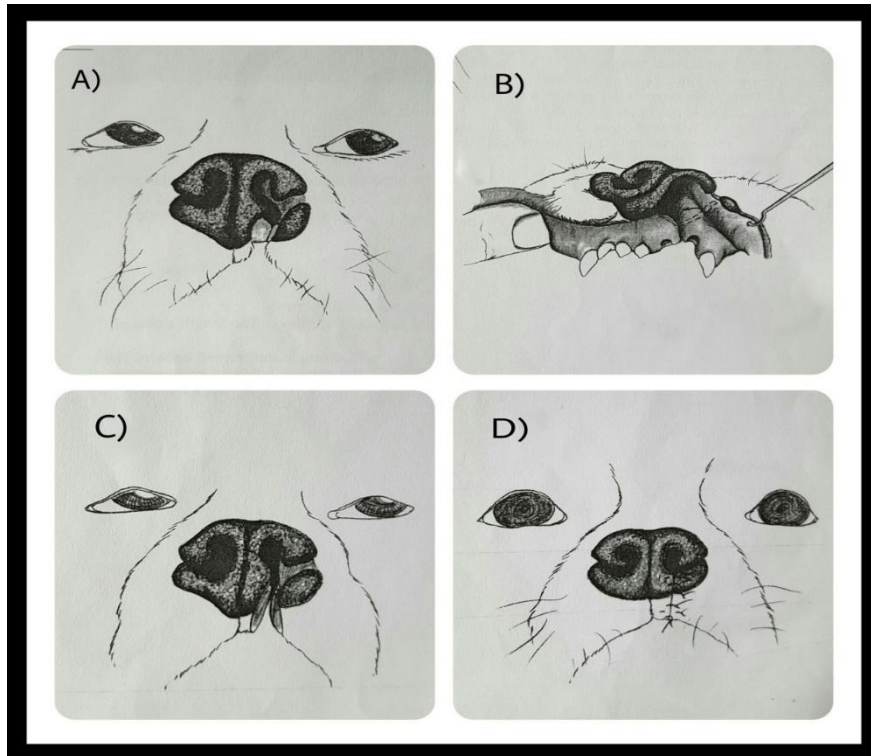
Usne (*labia oris*) formiraju prednju i većinu lateralne granice predvorja usne šupljine. Gornja i donja usna (*labia maxilaria et mandibularia*) spajaju se kaudalno u oštrom kutu, formirajući tako komisure usana (*commissurae labiorum*). Duboki, ravni rascjep, filtrum, označava spoj lijeve i desne gornje usne rostralno. Usne su pokrivene izrazito tankom kožom koja se ne može odvojiti od mišića koji leži ispod njihove površine (*m. orbicularis oris*) (KÖNIG i LIEBICH, 2009.). Unutarnja, mukozna površina gornje usne, veće je površine u usporedbi s donjom koja se sužava anteriorno. Donja usna ima čvrstu vezu sa gingivom između donjeg očnjaka i prvog kutnjaka mandibule (interdentalni prostor). Ova veza održava donju usnu u položaju i tako sprječava da ona visi. Kada je obavljen rekonstrukcijski zahvat na donjoj usni, ova tkivna veza mora biti nadomještena sa pravilno postavljenim šavovima. Usne i obrazi imaju dvije epitelne površine: vanjsku kožu i unutarnju sluznicu. Između ova dvije površine nalaze se dva tanka mišića: vanjski *m. orbicularis oris* i unutarnji *m. buccinator*. Ostali facijalni mišići koje treba napomenuti su *m. levator nasolabialis*, *m. caninus*, *m. levator labii maxillaris*, *m. platysma*, *m. zygomaticus* i *m. sphincter colli profundus pars palpebralis*. Obrazi (*buccae*), koji formiraju lateralne zidove vestibularne šupljine, morfološki su slični usnama na koje se i nastavljaju. Bogata mreža arterija i vena opskrbljuje kožu, sluznicu i mišićje usana i obraza. *A. facialis* se dijeli na *a. labialis superior*, *a. labialis inferior* i *a. angularis oris*. Odgovarajuću opskrbu krvlju za gornju usnu i obraze osiguravaju *a. infraorbitalis*, dok *a. mentalis posterior*, *a. mentalis inferior* i *a. mentalis mediana* opskrbljuju segment donje usne. Zbog ovako dobre kolateralne cirkulacije, čak i veliki tkivni režnjevi za pokrivanje opsežnih defekata imaju jako velike šanse da ostanu vitalni, naročito ako se očuvaju jedan ili dva ogranka spomenutih krvnih žila. *Ductus parotideus* se otvara u usnu šupljinu nasuprot kaudalnog ruba četvrtog pretkutnjaka maksile. U nekim slučajevima, tijekom zahvata potrebno je odstraniti ovo područje zbog njegove infiltracije neoplastičnim tkivom. Iako se *ductus parotideus* može ligirati, lako ga se može očuvati i premjestiti kroz malu inciziju na sluznici, odizujući njegov kraj i pričvršćujući ga na novu poziciju pomoću jednostavnih čvornih šavova, koristeći resorptivni materijal debljine 4-0 ili 5-0. U slučaju velike avulzije gornje usne ili nosa, šavovi se koriste za ponovno pričvršćivanje mekih struktura te kako bi se osiguralo da su nosni prohodni pravilno poravnani. Veće avulzije koje zahvaćaju septum i

vomer će rezultirati značajnom nestabilnošću lateralnih dijelova nosne regije. Parne fisure nepca mogu biti korištene pri stabilizaciji avulzija septuma i vomera tako što pružaju prirodne otvore za stabilizaciju pomoću šavova. Dva šava u obliku petlje mogu biti postavljena s oralne strane jedne fisure u septum ili vomer i provučena natrag kroz nasuprotni foramen (PAVLETIC, 2010).

2.2. Rekonstrukcijski zahvati na glavi

2.2.1. Rekonstrukcija rascjepa usne

Rascjep usne je kongenitalni defekt koji može biti posljedica recesivnog ili nepravilnog dominantnog svojstva. Hormonski, mehanički i nutritivni čimbenici također mogu utjecati na nastanak ovog defekta. Rascjep usne se češće javlja kod brahiocefaličnih pasmina te se može javiti zajedno s rascjepom nepca. Najčešće je unilateralan, a rekonstrukcija unilateralnog rascjepa usne je olakšana zbog mogućnosti korištenja nasuprotne strane kao vizualne smjernice za poravnavanje tkiva u svrhu popravljanja defekta. Životinje s ovim defektom mogu normalno jesti i piti, pa se smatra da je idealno vrijeme za operaciju u razdoblju od 5-6 mjeseci iz razloga što je tkivo u ovom periodu već razvijeno i puno čvršće te je manja vjerojatnost da će konac prerezati tkivo prilikom šivanja. Nakon obavljenog zahvata većina pasa će imati blagu devijaciju na strani na kojoj se prije nalazio defekt, ali ove male nepravilnosti su značajno blaže od izgleda primarnog defekta (PAVLETIC, 2010.).



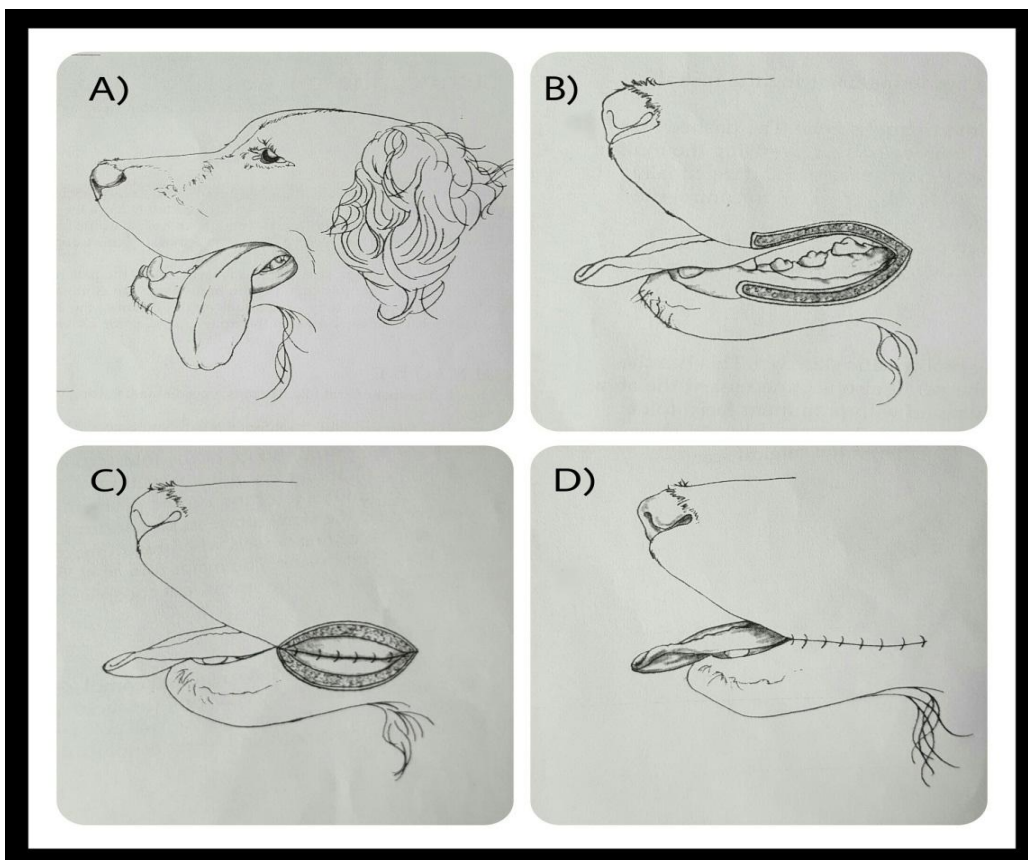
Slika 1. Kirurška tehnika rekonstrukcije rascjepa gornje usne (PAVLETIC, 2010.)

KIRURŠKA TEHNIKA

- (A) Kod unilateralnog rascjepa usne koristi se druga polovica nosa i usne kao anatomska smjernica.
- (B) Podizanjem usne može se vidjeti mjesto oronazalne komunikacije. Ponekad mogu biti prisutni loše poredani sjekutići koji zahtijevaju eksciziju da bi se olakšalo zatvaranje defekta. Potrebno je napraviti inciziju sluznice (na mjestu isprekidane crte) i postaviti šavove koristeći se pritom resorptivnim koncem debljine 3-0 ili 4-0. Nakon zatezanja šavova, linearna incizija se savija na pola i zatvara mjesto oronazalne komunikacije.
- (C) Nakon odvajanja usne šupljine od nosne šupljine, epitelizirani rubovi usnog/nosnog rascjepa se izrežu.
- (D) Sluznica usne šije se resorptivnim koncem 3-0 ili 4-0. Intermedijarni sloj se zatvara pojedinačnim intradermalnim šavom. Pravilno poravnanje ruba usne se postiže šivanjem mukokutanog sloja te preostale kožne površine neresorptivnim koncem. Koriste se jednostavni čvorni šav u kombinaciji s okomitim madracnim šavom kako bi se smanjila regionalna napetost tkiva (PAVLETIC, 2010.). Ranu nikada ne bi trebalo zatvarati izravnim povlačenjem i spajanjem njenih rubova, ukoliko će to rezultirati ishemijom zbog pritiska šavova (JOHNSTON, 1990.).

2.2.2. Sužavanje oralne komisure

Ovim zahvatom se kut usana pomiče kranijalno. On se koristi kada je reseciran znatan dio mandibule uslijed traume ili resekcije novotvorenine kojom je ista bila zahvaćena. Upravo zbog toga jezik ostaje bez velikog dijela lateralne potpore, što za posljedicu ima iskliznuće jezika iz usne šupljine te jezik visi postrance. Jezik leži uz sam kut usana čime se bukalno područje pomiče kaudalnije. Psi se obično prilagođavaju ovom stanju tako što nauče uvlačiti ili odignuti jezik pod različitim kutovima. U nekih pacijenata produženo izlaganje površine jezika zraku može dovesti do sušenja njegove epitelizirane površine, što zahtijeva povremeno vlaženje tog područja vodom. Zbog parcijalne mandibulektomije također se u takvih pacijenata primjećuje slinjenje i ispadanje hrane i vode iz usta, tijekom uzimanja hrane i žvakanja. Ovaj zahvat nije nužno izvesti kod svake mandibulektomije te se može izvesti naknadno kod pacijenata kod kojih je primijećeno da prominiranje jezika predstavlja konstantan problem. Smatra se da je zahvat korisniji kod velikih pasmina pasa koje imaju duži i teži jezik. Zahvat se može izvesti unilateralno i bilateralno (PAVLETIC, 2010.).



Slika 2. Kirurška tehnika sužavanja usne komisure (PAVLETIC, 2010.)

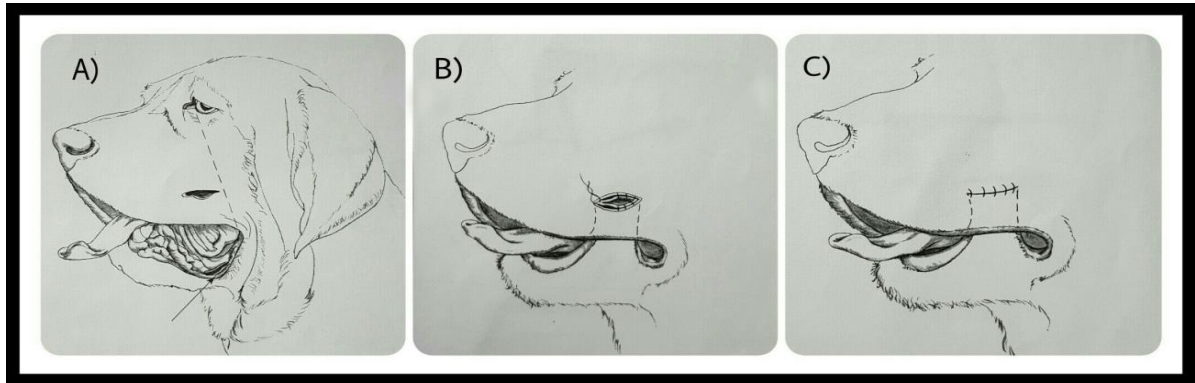
KIRURŠKA TEHNIKA

- (A) Nakon parcijalne mandibulektomije dužina i težina jezika su prouzrokovale konstantno prominiranje jezika izvan usne šupljine te se pacijent nije uspio prilagoditi držanjem jezika u usnoj šupljini.
- (B) Izvodi se parcijalna resekcija rubova gornje i donje usne, uključujući oralnu komisuru, što omogućuje kirurgu da zašije sluzničke i kožne površine. Glavne smjernice za određivanje dužine ekscizije mogu biti određene prema odnosu dužine jezika i rubova usana. Uobičajeno je da se kaudalna polovina ili zadnje kaudalne dvije trećine gornjeg i donjeg ruba usana resekiraju kako bi se stvorila odgovarajuća potpora za jezik. Baza frenuluma jezika može se također koristiti kao anatomska smjernica za određivanje dužine suženja komisure koja je potrebna za postizanje odgovarajuće potpore jezika.
- (C) Zatvaranje komisure se postiže šivanjem gornjeg i donjeg sluzničkog ruba usana sa spororesorptivnim koncem 3-0 koristeći jednostavni čvorni šav.
- (D) Koža se zatvara na sličan način, također koristeći jednostavni čvorni šav (PAVLETIC, 2010.).

2.2.3. Keilopeksija za smanjenje slinjenja

U pojedinim pasmina pasa (bernardinca, pirenejskog planinskog psa, bordorske doge itd.), zbog prekomjernog izvrtanja donje usne, može biti poremećena fiziološka retencija sline. Pretjerano slinjenje može rezultirati vlažnim dermatitisom kože donje usne, a osim toga ovo stanje za mnoge vlasnike predstavlja problem, budući da pas prilikom otresanja glave zaprlja svoju okolinu uključujući i namještaj, dugim tračcima sline. Keilopeksija je kirurška tehnika kojom se podiže i podupire rub donje usne na način da se kirurški prišije dio izvrnute sluznice donje usne za sluznicu gornje usne. Ova tehnika je pokazala zadovoljavajuće rezultate u smanjenju pretjeranog slinjenja. U pacijenata u kojih je došlo do komplikacija nakon fraktura mandibule, koje su rezultirale nesraštavanjem iste (eng. *nonunion mandibular fractures*), ova tehnika može stvoriti potporni tračak tkiva za zahvaćenu stranu čeljusti. Postoperacijski može se primijetiti boranje kože obraza koje se u normalnim uvjetima smanji nakon određenog vremena. Lokalni dermatitis kože donje usne, koja je preklapljena sluznicom gornje usne, ne predstavlja značajan problem u ovakvih pacijenata. Ukoliko dođe do pojave bilo kakvih problema i komplikacija uslijed keilopeksije, vraćanje tkiva u prvobitno stanje ne smatra se

problematičnim zahvatom. Unatoč uspješnosti i postizanju relativno dobrih rezultata ovom zahvatom, mali broj vlasnika se odlučuje za isti iz dva razloga: nedovoljne informiranosti o zahvatu ili zbog prihvaćanja pojačanog slinjenja kao pasminske karakteristike (PAVLETIC, 2010.).



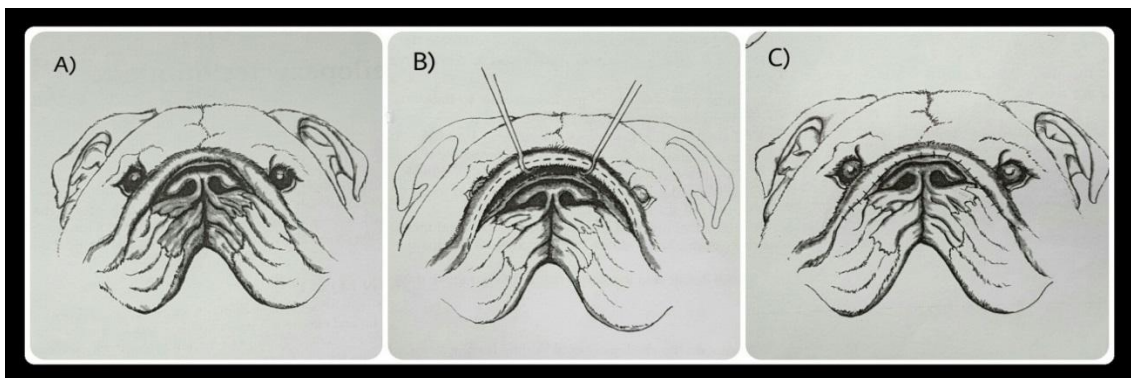
Slika 3. Keilopeksija u svrhu smanjenja slinjenja (PAVLETIC, 2010.)

KIRURŠKA TEHNIKA

- (A) Pomoću pincete hvata se kaudalni dio donje usne te se on povlači dorzalno, kako bi se lakše odredilo mjesto na kojem treba napraviti keilopeksiju. Tijekom izvođenja procjene mjesta keilopeksije, usta pacijenta su otvorena kako bi se omogućilo održavanje fiziološkog raspona pokreta i kako bi se smanjila bilo kakva napetost kože. Kako bi se olakšalo određivanje pogodnog mjesta za izvođenje keilopeksije može se povući zamišljena linija od medijalnog kuta oka pa do kuta usana. Zahvat započinje rezom neposredno kranijalno od spomenute crte, 3 do 5 cm dorzalno od ruba gornje usne. Sam rez bi trebao biti dugačak između 2 i 4 cm i trebao bi teći paralelno s rubom gornje usne. Potom se postavlja još jedan usporedni rez na rubu donje usne, tako da se nalazi ispod reza koji smo prvotno načinili. Nakon toga, pomoću dugačke pincete hvata se tkivo na mjestu donjeg reza te se odiže i provlači kroz gornji rez.
- (B) Rez na sluznici donje usne zatim se šije za sluznicu na dorzalnom rezu, koristeći se nizom jednostavnih čvornih šavova, spororesorptivnim materijalom 3-0.
- (C) Nakon što je sluznica zašivena, šije se koža na dorzalnom rezu i na taj način završava zahvat (PAVLETIC, 2010.).

2.2.4. Korekcija facijalnog nabora u brahiocefaličnih pasa

U brahiocefaličnih pasa često se nalazi veći facijalni nabor (engl. *facial fold*), a može se primijetiti i jedan manji nabor koji se nalazi rostralno u odnosu na veliki nabor, u neposrednoj blizini površine nosa. Najveći nabor može ravnomjerno prelaziti preko površine lica ili se može spljoštiti u određenom stupnju preko dorzalne površine nosa. Korekcija facijalnog nabora u brahiocefaličnih pasa se preporučuje iz dva razloga: kao prvo zbog preklapanja velikog nabora dolazi do stvaranja dermatitisa na njegovoj donjoj površini (intertrigo), kao drugo zbog stršenja dlaka preko ruba nabora može doći do iritacije, odnosno ulceracije ventromedijalnog dijela rožnice. Zahvatom se nastoji otkloniti donji dio velikog nabora i njegov rostralniji dio. Kirurškim uklanjanjem problematičnog dijela kože može se ukloniti kontakt dlaka s okom. Preporuča se uklanjanje problematičnog nabora u cijelosti, međutim takvim zahvatom dolazi do dramatične promjene izgleda pacijenta. Također se to smatra i nepotrebnim budući da navedena tehnika rješava dva najveća problema (intertrigo i potencijalnu ozljedu rožnice) i omogućuje bolje prikriivanje ožiljka nakon cijeljenja (PAVLETIC, 2010.).



Slika 4. Korekcija facijalnog nabora u brahiocefaličnih pasa (PAVLETIC, 2010.)

KIRURŠKA TEHNIKA

(A) U primjeru prikazanom na slici pacijent ima promimirajući facijalni nabor te je donja površina nabora zahvaćena dermatitisom.

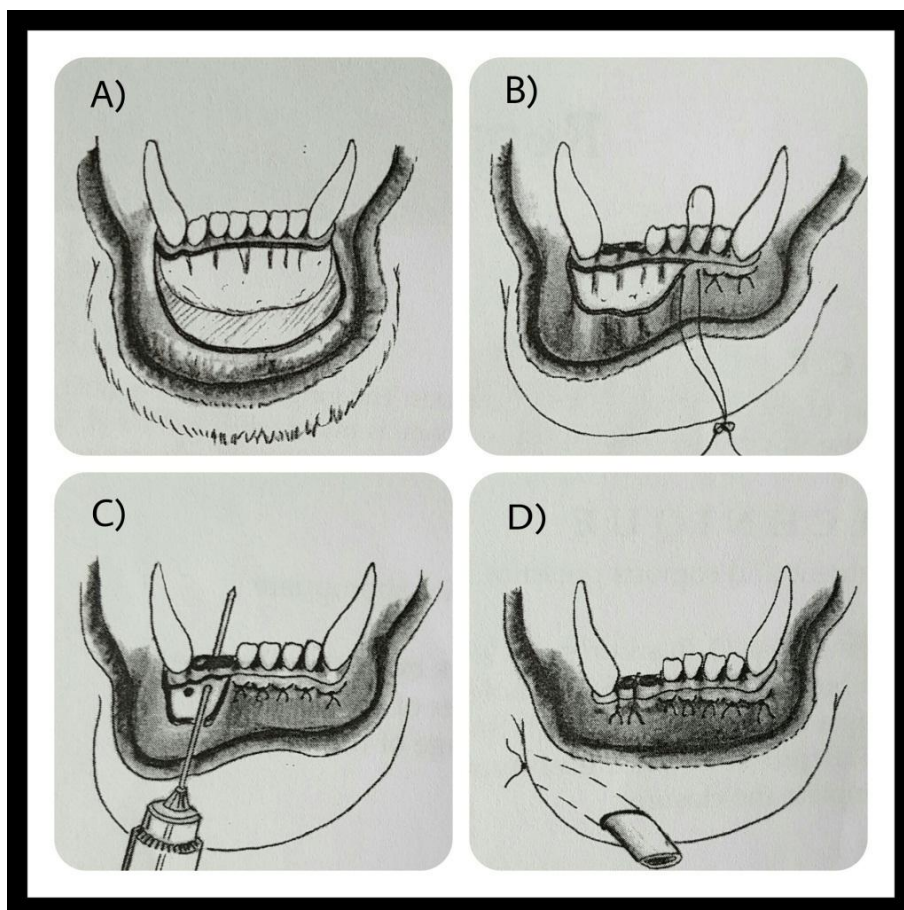
(B) Prvo je potrebno odignuti veliki kožni nabor te tako razotkriti područje zahvaćeno dermatitisom. Isprekidana crta predstavlja područje koje je potrebno resecirati. Treba

imati na umu da koža koja prekriva njušku može biti fibrotična te resekcija može zbog toga biti otežana. Također tijekom ovog zahvata bit će potrebno koristiti elektrokauter kako bi se lakše mogla kontrolirati mnogobrojna krvarenja tijekom resekcije upaljenog tkiva kožnog nabora.

(C) Nakon završene resekcije slijedi zatvaranje kože. Veliki kožni nabor je pri ovakvom zahvatu djelomično očuvan, čime nije značajno promijenjen izgled pacijenta. Ožiljak je mnogo neprimjetniji budući da se nalazi između dva manja kožna nabora (PAVLETIC, 2010.).

2.2.5. Rekonstrukcija avulzije donje usne

Djelovanjem tupe ili oštre sile koja odize kožu od prilježne podloge nastaje avulzija. Tako nastaje avulzijski rezanj koji je pričvršćen za podlogu samo na jednom mjestu. Ovakve ozljede često su vidljive u pasa i mačaka na području usana (MATIČIĆ i VNUK, 2010.). Avulzije usne najčešće se pojavljuju duž ruba gingive, uz sjekutiće, iako se mogu protezati kaudalno do regije prekutnjaka i kutnjaka. Ova vrsta ozljede ipak je najčešća u mačaka, a nastaje kao posljedica udara automobila ili pada s velike visine. Vlasnici najčešće dolaz na pregled s pacijentom pri čemu njegova donja usna i brada vise ispod ruba mandibule. Iako ove ozljede naizgled djeluju zastrašujuće, njihova rekonstrukcija ne predstavlja velik problem. Zahvaljujući odličnoj kolateralnoj cirkulaciji u području usana, odumiranje tkiva nije uobičajena pojava. Ukoliko je kod pacijenta došlo do gubitka velikog dijela tkiva, potrebno je ranu zatvoriti kožnim režnjem susjednog tkiva (PAVLETIC, 2010.).



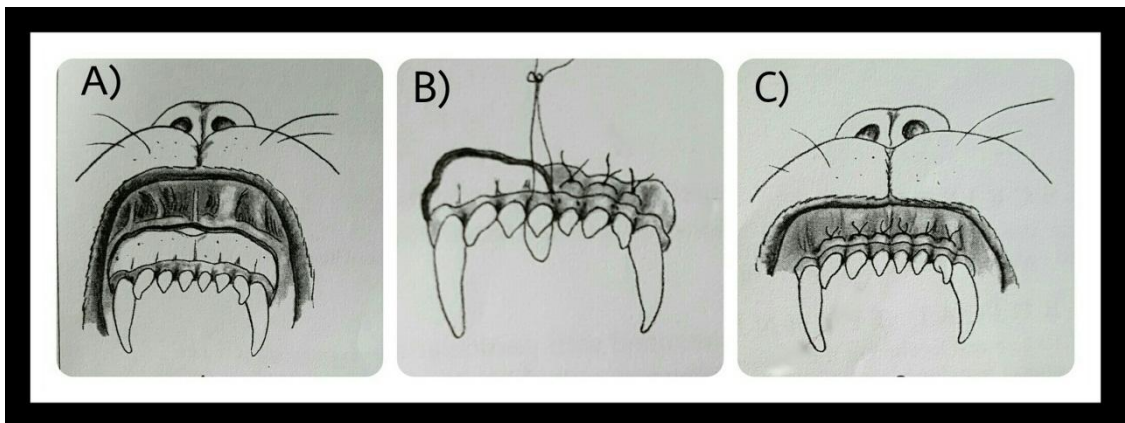
Slika 5. Rekonstrukcija avulzije donje usne (PAVLETIC, 2010.)

KIRURŠKA TEHNIKA

- (A) Prvo je potrebno obraditi ranu, ukloniti nekrotično tkivo te obilno isprati ranu pod pritiskom koristeći fiziološku otopinu. Potom se usna nježno hvata hvataljkama za kožu i odiže do razine sjekutića.
- (B) Budući da u ovom području ima jako malo i nedovoljno mekih česti za koje bi se mogla zašiti usna, koristeći vodoravne madracne šavove, zaokružuju se netaknuti sjekutići, tako da se igla provlači što je moguće bliže samoj mandibuli.
- (C) Ukoliko neki sjekutići nedostaju, mogu se načiniti male rupice na rubu mandibule pomoću K-žice ili Steinmannovog čavla, kako bi se omogućio prolazak šivajućeg materijala.
- (D) Za ovaj zahvat može se koristiti resorptivni ili neresorptivni šivajući materijal debljine 3-0. Može se načiniti i dodatni rez u svrhu postavljanja drena, koji se u pravilu uklanja kroz tri dana (PAVLETIC, 2010.).

2.2.6. Rekonstrukcija avulzije gornje usne

Avulzija gornje usne mnogo se rjeđe javlja od prethodno spomenute avulzije donje usne. Razlozi nastajanja ove vrste ozljede su istovjetni onima koji uzrokuju avulziju donje usne, dakle javlja se kada uslijed djelovanja sile dolazi do pomicanja nosa dorzalno i kaudalno. Gingiva se pritom odvaja od priležeće kosti, a sama ozljeda isprva može biti prikrivena, budući da se pod težinom nosa tkivo gingive vraća skoro u potpunosti u svoj anatomske položaj. Bolji uvid u zahvaćeno područje dobiva se nježnim podizanjem nosa uz vidljivo odvajanje gingive. Nakon zahvata, odnosno prišivanjem usne natrag u njen anatomske položaj također se postiže stabilizacija nosne hrskavice i sprječava se da se ona neprirodno pomica pri normalnim aktivnostima životinje i njenim fiziološkim pokretima. U rijetkim slučajevima može uz avulziju gornje usne doći i do avulzije nosne hrskavice te u spomenutom slučaju treba na početku zahvata postaviti nekoliko šavova u svrhu poravnavanja nosnica (PAVLETIC, 2010.).



Slika 6. Rekonstrukcija avulzije gornje usne (PAVLETIC, 2010.)

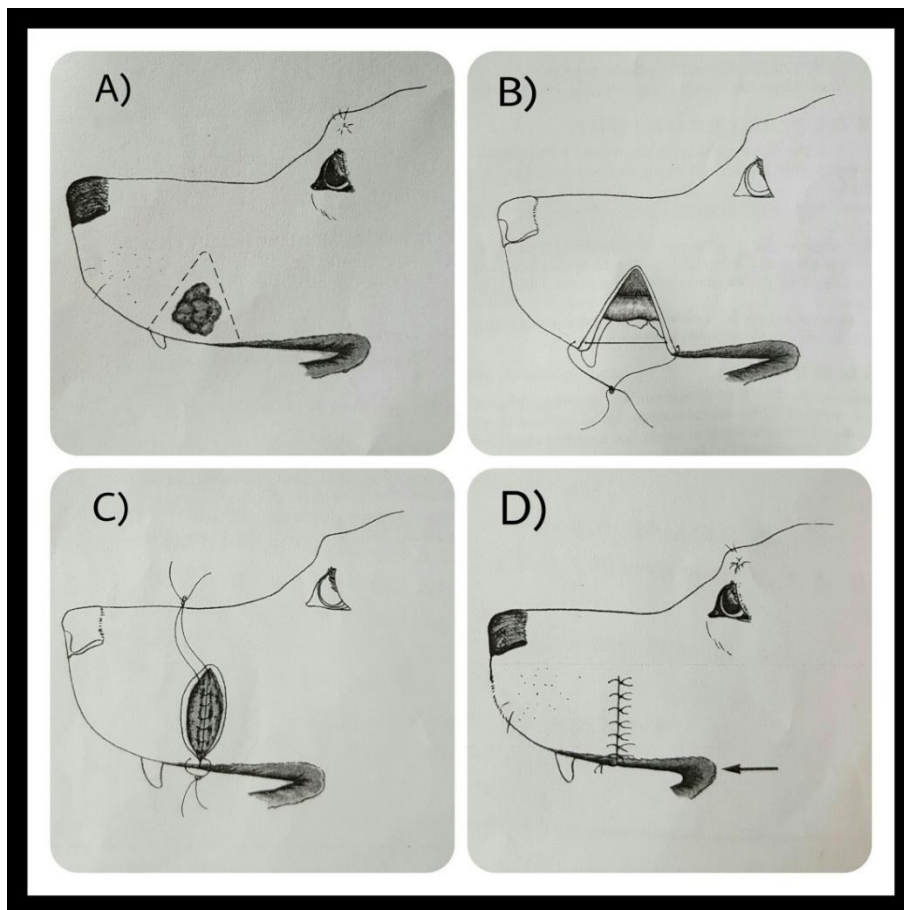
KIRURŠKA TEHNIKA

- (A) Nakon obilnog debridmana i lavože rane pod tlakom potrebno je usnu postaviti u anatomske poziciju.
- (B) Koriste se vodoravni madracni šavovi od resorptivnog materijala, debljine 3-0 te se potom koncem zaokružuju sjekutići, provlačeći pritom iglu što bliže samoj maksili. Ukoliko nedostaju pojedini zubi rupice se mogu izbušiti kao u prethodno opisanom zahvatu rekonstrukcije avulzije donje usne.

(C) Kada smo u potpunosti zašili gingive, zahvat je završen (PAVLETIC, 2010.).

2.2.7. Metoda resekcije u obliku klina

Resekcija u obliku klina koristi se prilikom ekscizije dijela usne, nakon čega se preostali rubovi spajaju bez ikakvih dodatnih rezova za popuštanje napetosti kože. Ovaj oblik resekcije se lako izvodi, naročito u pasa. Manje do srednje velike nepravilnosti, nedostaci i defekti mogu biti uklonjeni ovom tehnikom. Prilikom ekscizije zloćudnih novotvorovina, kirurg bi uz ovu metodu svakako trebao uzeti u obzir i metodu resekcije u obliku pravokutnika u svrhu postizanja odgovarajućih kirurških margina. Tijekom operacije, poželjno je pokretati čeljust, kako bi se osiguralo da nakon zahvata prilikom izvođenja fizioloških pokreta, nema napetosti tkiva (PAVLETIC, 2010.).



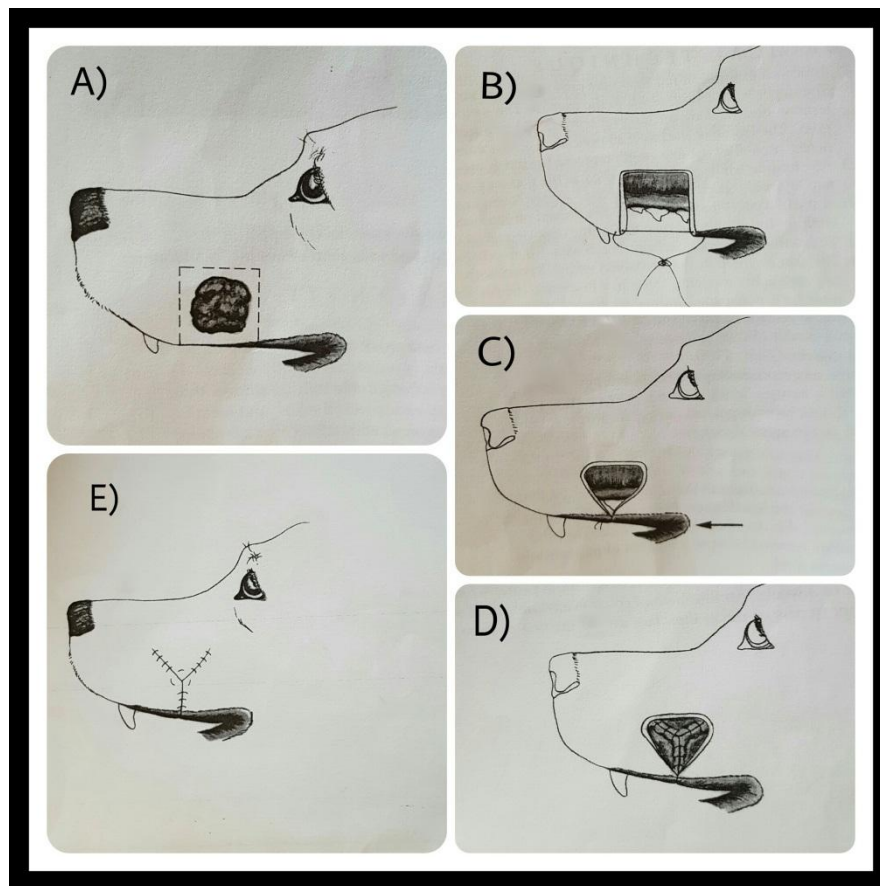
Slika 7. Resekcija u obliku klina (PAVLETIC, 2010.)

KIRURŠKA TEHNIKA

- (A) U danom primjeru veličina i položaj ekscizije određeni su velikom pažnjom kako bi se osigurale odgovarajuće kirurške margine prilikom ekscizije novotvorevine. Prilikom ekscizije uz pomoć skalpela se načini rez cijelom debljinom tkiva usne.
- (B) Margine usne zatim se poravnavaju postavljanjem prvog šava. Ovo je bitno kako bi se izbjeglo nepravilno preklapanje kože prilikom zatvaranja reza.
- (C) Jednostavni čvorni šavovi od resorptivnog materijala debljine 3-0 se postavljaju u submukozu u svrhu poravnavanja tkiva sluznice.
- (D) Ukoliko je potrebno mogu se koristiti i dodatni šavovi za spajanje potkožja i fascije prije zatvaranja kože. Za zatvaranje kože koristimo se šavovima od neresorptivnog materijala debljine 3-0 (PAVLETIC, 2010.).

2.2.8. Metoda resekcije u obliku pravokutnika

Metoda resekcije u obliku pravokutnika koristi se prilikom ekscizije dijela usne cijelom debljinom njenog tkiva. Preostali rubovi, nakon ekscizije, zatvaraju se metodom Y-plastike, za razliku od linearnog načina zatvaranja koji se koristi kod resekcije u obliku klina. Y-plastika omogućava lakše zatvaranje rane uz znatno smanjenje napetosti tkiva (HAMILTON i sur., 1998; TROUT, 2003.). Ovaj oblik resekcije lako se izvodi u pasa, a njegova prednost nad metodom resekcije u obliku klina je ta da nam omogućava postizanje širih kirurških margina. Tijekom zahvata je poželjno pokretati čeljust pacijenta kako bi se osiguralo da se nakon zahvata neće javljati pojačana napetost tkiva tijekom fizioloških kretnji (PAVLETIC, 2010.).



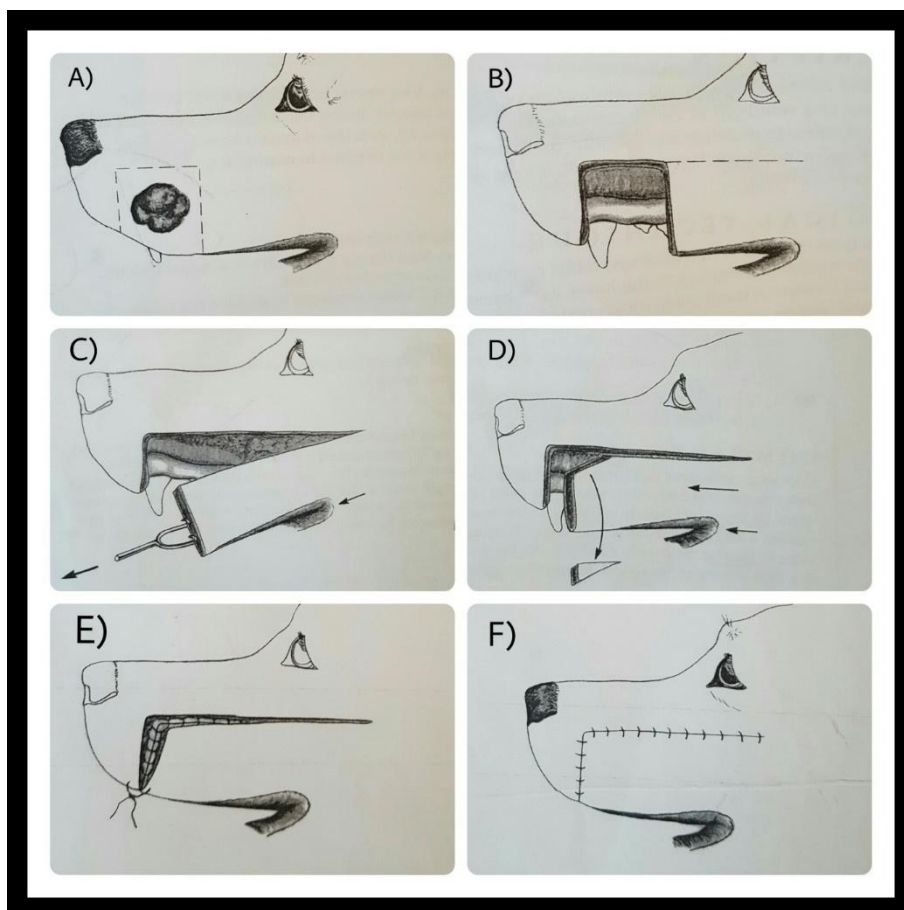
Slika 8. Resekcija u obliku pravokutnika (PAVLETIC, 2010.)

KIRURŠKA TEHNIKA

- (A) Posebnom pažnjom treba odrediti i osigurati dovoljnu širinu kirurških margina tijekom uklanjanja novotvorevine. Nakon određivanja margina, skalpelom se načini rez cijelom debljinom tkiva usne.
- (B) Rubovi usne zatim se poravnavaju postavljanjem prvog šava kako bi se izbjeglo nepravilno preklapanje kože prilikom zatvaranja reza.
- (C) Nakon postavljanja prvog šava može se primijetiti pomicanje oralne komisure prema naprijed.
- (D) Počevši sa zatvaranjem od gornjeg ruba defekta nastavljamo ventralno u stilu Y-plastike (PAVLETIC, 2010.).

2.2.9. Klizni režanj gornje usne pune debljine

Ova vrsta kliznog reznja načinjena je od tkiva gornje usne sa svim njenim pripadajućim slojevima. Režanj se načini tako da se nakon reza kroz sve slojeve usne on odiže i povlači prema naprijed u svrhu pokrivanja željenog defekta. Ova vrsta reznja je idealna za defekte i novotvorevine koje zahvaćaju prednju trećinu gornje usne. Zahvat se može kombinirati sa djelomičnom maksilektomijom ukoliko su se neoplastične promjene proširile mimo tkiva usne. *A. labialis superior* i priležeća *v. labialis superior* osiguravaju odgovarajuću vaskularizaciju tijekom i nakon zahvata. Upravo zbog ovako bogate opskrbljenosti krvlju klizni reznjevi gornje i donje usne mogu se u potpunosti povući prema rostralnim dijelovima usne, u područje defekta (HUNT, 2012.). Po završetku zahvata, zbog jednostranog povlačenja tkiva u stranu presatkom, može doći do blagog pomicanja nosa, međutim za dva do tri tjedna položaj nosa bi se trebao vratiti u prvobitno stanje. Tijekom oporavka pacijentima se preporuča nošenje elizabetanskog ovratnika kako bi se izbjeglo češanje rane i skidanje šavova (PAVLETIC, 2010.). Ovaj režanj je korišten prilikom ekscizije mastocitoma na gornjoj usni u psa (HALL, 2006.).



Slika 9. Kirurška tehnika izrade kliznog režnja gornje usne pune debljine
(PAVLETIC, 2010.)

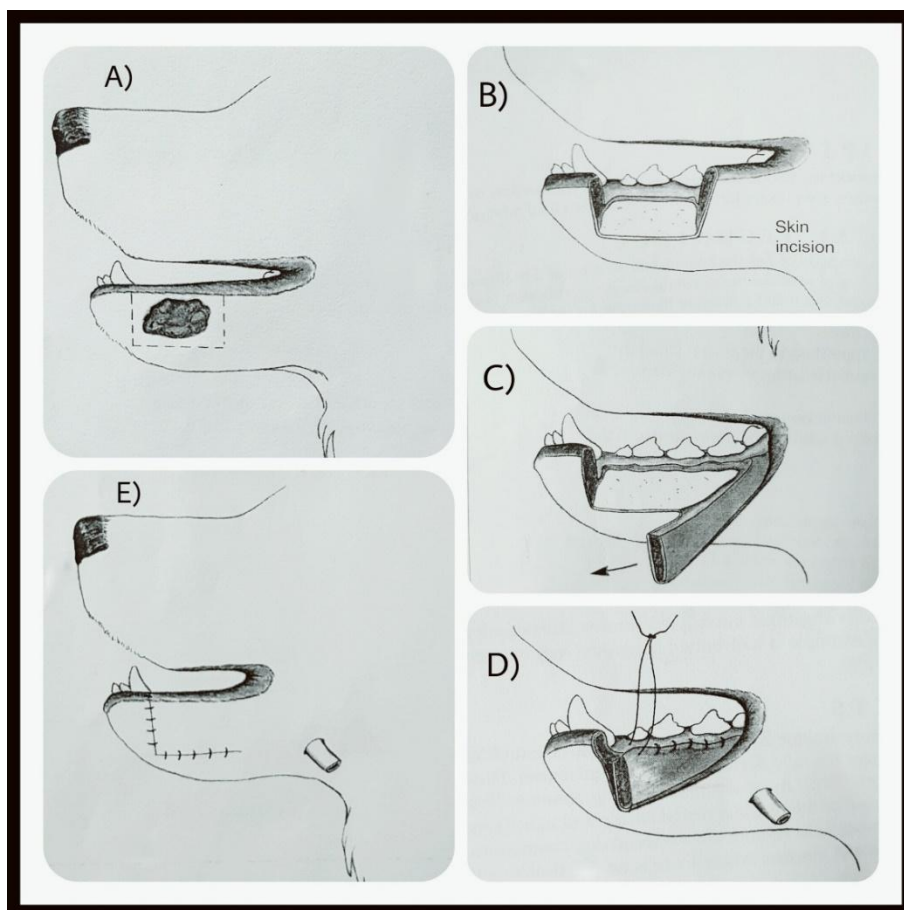
KIRURŠKA TEHNIKA

- (A) Na slici je prikazan primjer ekscizije novotvorine resekcijom u obliku pravokutnika u području gornje usne.
- (B) Zatim je gornja usna zarezana sve do sluznice. Skalpelom se zarezuje na način da se nastoji ostaviti sluznički tračak dužine 5 mm iznad ruba gingive. Ovaj korak je bitan zato što sačuvani tračak sluznice bolje drži šavove od gingive. Dužina kliznog režnja usne varira ovisno o veličini i lokalizaciji defekta.
- (C) Tračci tkiva koji tijekom povlačenja režnja nazalno pokazuju pojačanu napetost, pažljivo se odvajaju i to počevši od baze presatka kako ne bi došlo do ugrožavanja krvotoka. Već u ovoj fazi vidljivo je pomicanje usne komisure prema naprijed.
- (D) Mali komadić tkiva u obliku klina može se izrezati na prednjem dijelu režnja kako bi isti bolje priliegao uz resecirani rub usne.

- (E) Zatvaranje rane započinje šivanjem sluznice. Koristi se jednostavni čvorni šav od resorptivnog materijala debljine 3-0.
- (F) Koža se zatvara na isti način, koristeći pritom neresorptivni materijal debljine 3-0. Ukoliko je to potrebno, na pojedinim područjima mogu se koristiti šavovi za popuštanje napetosti. Čeljust bi trebalo pomicati tijekom prišivanja režnja kako bi se izbjeglo stvaranje napetosti u području kirurških margina (PAVLETIC, 2010.).

2.2.10. Klizni režanj donje usne pune debljine

Klizni režanj donje usne pune debljine omogućava mobilizaciju donje usne uz zatvaranje defekta koji se nalazi u njenom oralnom dijelu. *A. labialis inferior* i *v. labialis inferior* osiguravaju odgovarajuću vaskularizaciju tijekom i nakon zahvata. Sluznica donje usne, odnosno submukoza su glavni ograničavajući čimbenici u smislu količine dostatnog tkiva. Klizni režanj donje usne je lakše mobilizirati i pomaknuti prema naprijed od kliznog režnja gornje usne. Koža i sluznica donje usne nisu toliko usko sljubljene te je elasticitet kože donje usne nešto veći u odnosu na elasticitet kože gornje usne. Zbog svega navedenoga, prilikom izrade kliznog režnja donje usne, nisu potrebni dugi rezovi na koži kako bi se postiglo maksimalno povlačenje režnja prema naprijed. Potrebno je pažljivo izraditi vezu između interdentalnog područja i tkiva usne kako bi se spriječilo da se ista nakon zahvata objesi. Tijekom ovog zahvata lateralna površina mandibule je u potpunosti izložena, u slučaju potrebe obavljanja dodatnog zahvata na njoj, najčešće zbog širenja zloćudnog procesa sa susjednog tkiva (PAVLETIC, 2010.).



Slika 10. Kirurška tehnika izrade kliznog režnja donje usne pune debljine (PAVLETIC, 2010.)

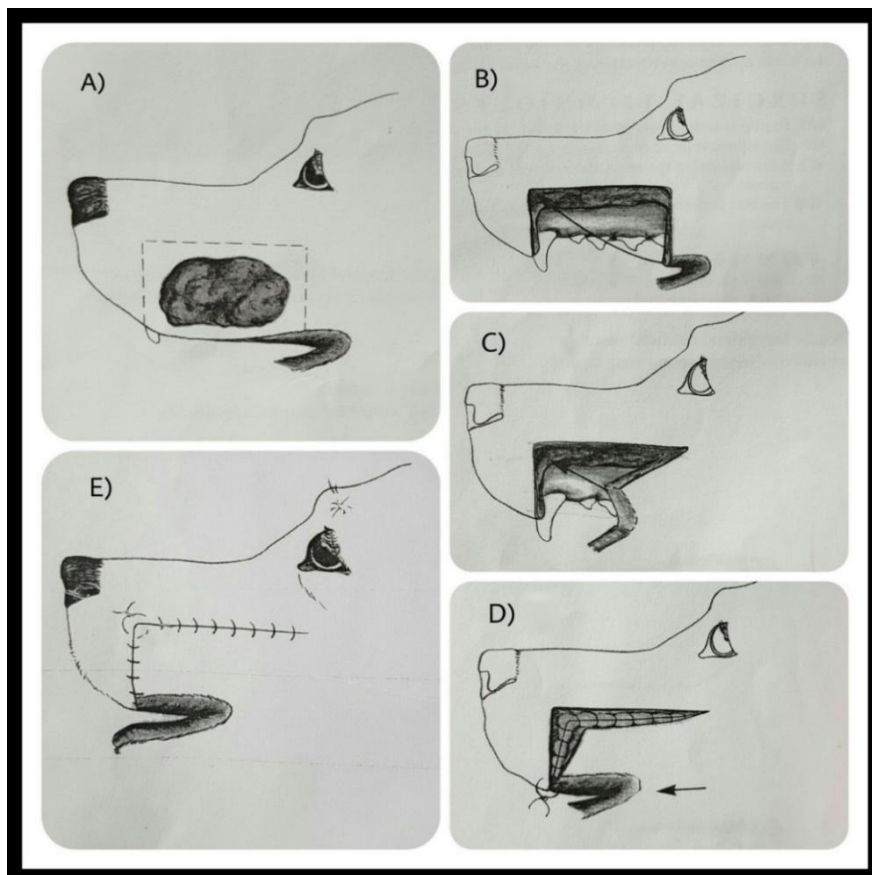
KIRURŠKA TEHNIKA

- (A) Prikazan je primjer potpune ekscizije zloćudne novotvorevine.
- (B) Kada je to moguće, sluznica donje usne se zarezuje 5 mm od ruba gingive. Potom se načini rez na koži.
- (C) Prilikom povlačenja donje usne prema naprijed određuje se veličina reza koja je potrebna za povlačenje kože i sluznice u područje defekta.
- (D) Rez na sluznici zatvaramo pomoću jednostavnih čvornih šavova, koristeći resorptivni materijal debljine 3-0. Šavovima se pažljivo stvara veza između tkiva usne i interdentalnog područja koje se nalazi između donjeg očnjaka i prvog pretkutnjaka. Na taj način sprječavamo tendenciju usne da se objesi.
- (E) Na kraju se postavlja dren kako bi se spriječilo nastajanje mrtvih prostora. To se čini prije samog zatvaranja kože. Koža se potom zatvara neresorptivnim materijalom debljine 3-0,

korištenjem jednostavnih čvornih šavova. U većini slučajeva dren se uklanja kroz tri dana (PAVLETIC, 2010.).

2.2.11. Metoda rotacije bukalnog reznja

Ovu vrstu reznja koristimo za rekonstrukciju većih defekata gornje usne, kod kojih je količina ostalog tkiva nedovoljna za izvođenje kliznog reznja. Tijekom ovog kirurškog zahvata dolazi do pomicanja oralne komisure oralno. Unatoč tome asimetričnost nije znatno primjetna, osim za oko detaljnog promatrača. Iako je moguće produžiti usnu komisuru, zarezivanjem i šivanjem odgovarajućih kožnih i sluzničkih rubova, ovim postupkom ne postižu se nikakva funkcionalna poboljšanja. Ovaj reznj može se koristiti i u slučaju kada je došlo do proliferacije zloćudne novotvorevine do koštanog tkiva, pri čemu se također obavlja i ekscizija zahvaćene kosti i pripadajućih zuba (PAVLETIC, 2010.).



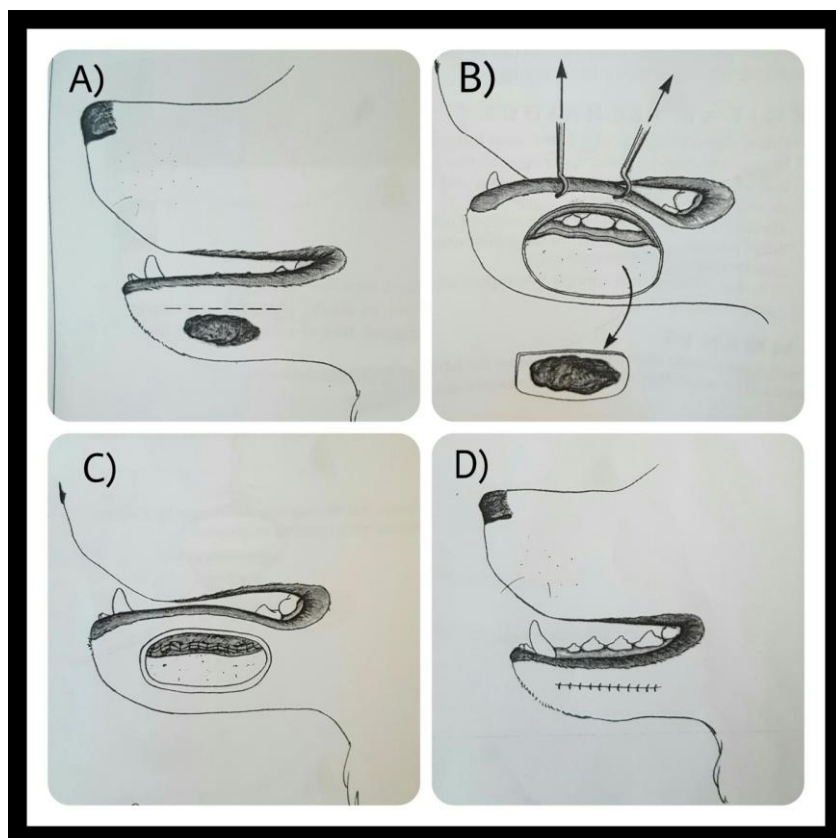
Slika 11. Izrada i primjena bukalnog reznja (PAVLETIC, 2010.)

KIRURŠKA TEHNIKA

- (A) Prikazan je primjer potpune ekscizije zloćudne novotvorevine. Kada je to moguće, trebalo bi očuvati 5 mm deo sluznički rub uz rub gingive, radi lakšeg zatvaranja defekta.
- (B) Nakon uklanjanja većeg dijela gornje usne pristupamo zatvaranju rane na način da se rub bukalnog presatka povlači prema naprijed i rotira za 90°.
- (C) Zatim je potrebno izrezati dio ruba usne dovoljne dužine kako bi bilo omogućeno priližeganje i prišivanje bukalnog presatka za prednji rub usne.
- (D) Nasuprotne površine gingive i usne se priljubljuju pomoću jednostavnih čvornih šavova od resorptivnog materijala debljine 3-0.
- (E) Koža se šiva pomoću jednostavnih čvornih šavova. Područja u kojima se očituje napetost kože šiju se okomitim madracnim šavovima. U ovom slučaju, u gornjem kutu režnja, korišten je paralelni madracni šav (PAVLETIC, 2010.).

2.2.12. Metoda podizanja donje usne

Ovom metodom se koristimo kod uklanjanja različitih vrsta izraslina u području zubnog mesa i ventralnog dijela donje usne. Gornji rub usne se može očuvati uz postizanje odličnih kozmetičkih rezultata, međutim treba postojati određeni oprez prilikom ekscizije zloćudnih novotvorevina, budući da je potrebno osigurati dovoljnu širinu kirurških margina (PAVLETIC, 2010.).



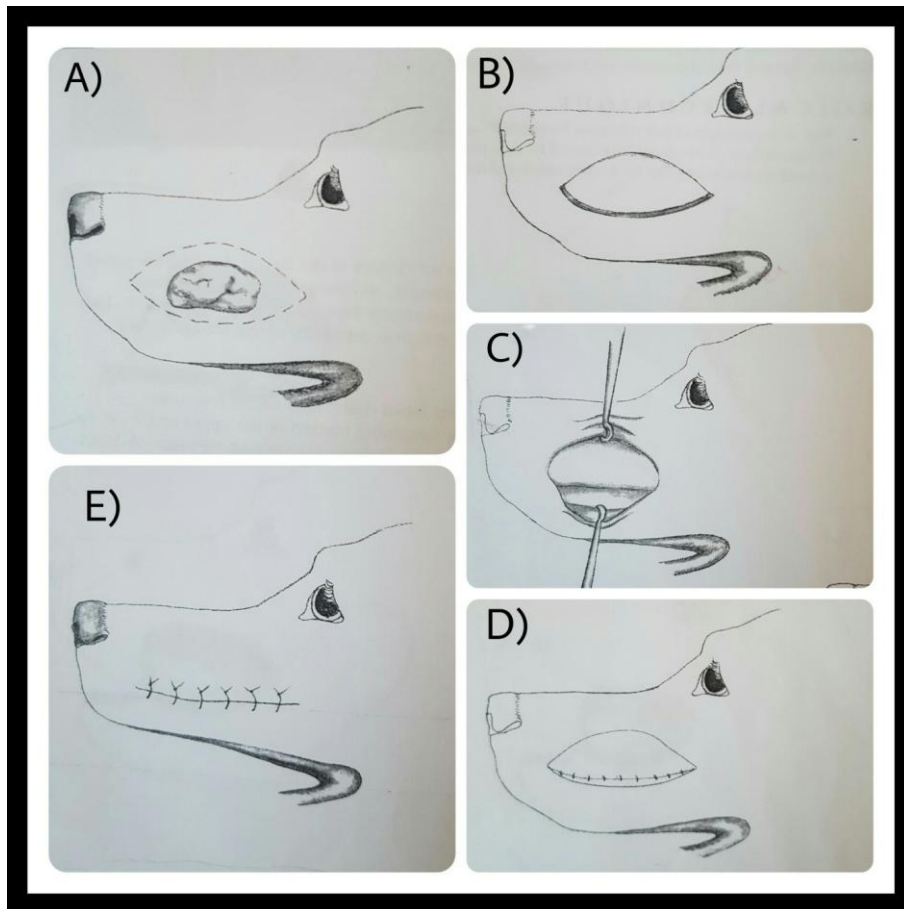
Slika 12. Kirurška tehnika podizanja donje usne (PAVLETIC, 2010.)

KIRURŠKA TEHNIKA

- (A) Potrebno je zarezati usnu paralelno s njenim rubom, iznad novotvorenine.
- (B) Nakon toga, usna se prihvaća neposredno ispod njenog ruba i povlači se dorzalno te se obavlja ekscizija promijenjenog tkiva.
- (C) Nakon otklanjanja zahvaćenog tkiva, rubovi sluznice se ponovno zašiju pomoću jednostavnih čvornih šavova, pritom koristeći resorptivni materijal debljine 3-0.
- (D) Koža se zatvara na isti način, koristeći neresorptivni materijal. Može se postaviti dren kako bi se izbjeglo nakupljanje krvi/seruma u mrtve prostore (PAVLETIC, 2010.).

2.2.13. Metoda spuštanja gornje usne

Metoda spuštanja gornje usne koristi se u slučaju kada na lateralnoj strani maksile, gingive ili susjednih kostiju postoji zloćudna novotvorina. Tada je, često neophodno djelomično otkloniti dorzalni dio gornje usne. U pojedinim slučajevima, kada je potrebno izložiti veću površinu, može se načiniti jedan dodatni rez, paralelan sa gingivom, koji omogućava kirurgu da dodatno povuče usnu prema dolje (PAVLETIC, 2010.).



Slika 13. Kirurška tehnika spuštanja gornje usne (PAVLETIC, 2010.)

KIRURŠKA TEHNIKA

(A,B) Izgled životinje nakon potpune ekscizije novotvorine na dorzalnom dijelu gornje usne.

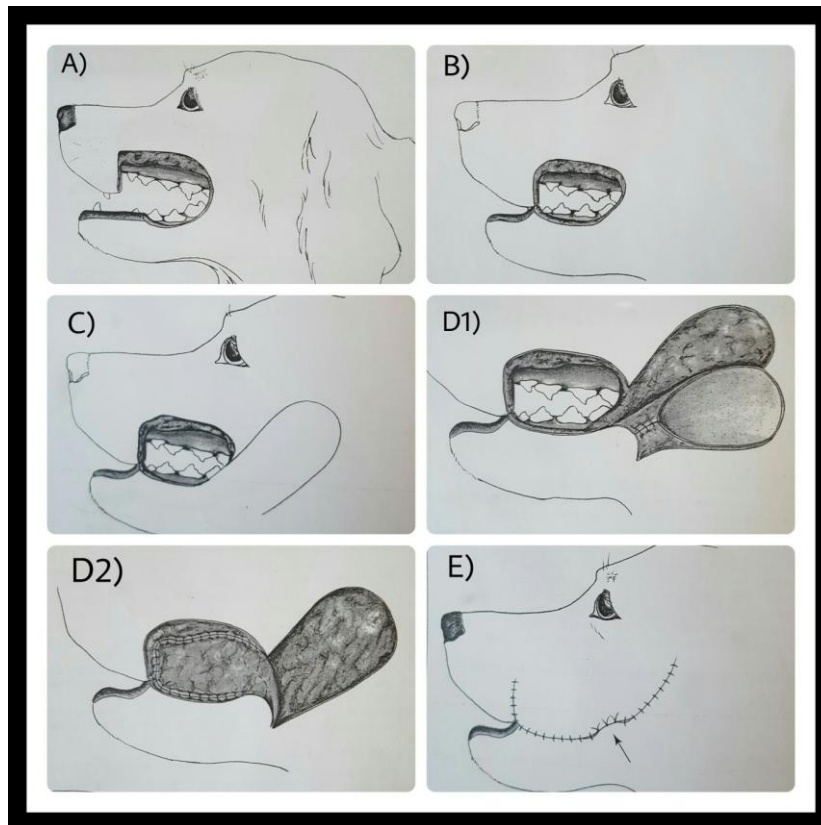
(C) Nakon ekscizije gornja usna povlači se prema dolje, čime kirurg dobiva bolji uvid u zahvaćeno područje. Treba imati na umu da ponekad kod zloćudnih i jako infiltrativnih

novotvorenina postoji mogućnost da će se morati ukloniti i zubi zajedno s maksilom kako bi se postigle odgovarajuće margine.

- (D) Zatim se sluznica usne šije sa susjednom sluznicom gingive nakon ekscizije. Sluznica usne može se zašiti i za nepce kada je zbog veličine novotvorenine i zahvaćenosti tkiva otklonjen dio maksile i tvrdog nepca.
- (E) Koža se zatvara jednostavnim čvornim šavom. Može se postaviti dren da bi se spriječilo nakupljanje tekućine u mrtvom prostoru (PAVLETIC, 2010.).

2.2.14. Rekonstrukcija usne/obraza pomoću inverznog cjevastog kožnog režnja (engl. *inverse tubed skin flap*)

Ovaj zahvat se koristi kada nije raspoloživa dovoljna količina kože ili sluznice za zatvaranje usana ili obraza, što je slučaj kod velikih trauma glave, velikih neoplastičnih, difuznih bujanja i onda kada je zbog recidiva novotvorenina potrebno ukloniti dodatnu količinu tkiva. Transpozicijski režnjevi su jako korisni kod nadomještanja kožnih površina, a isto tako se mogu koristiti za nadomještanje velikih defekata na sluznici usne šupljine (PAVLETIC, 2010.).



Slika 14. Rekonstrukcija usne/obraza pomoću inverznog cjevastog presatka (PAVLETIC, 2010.)

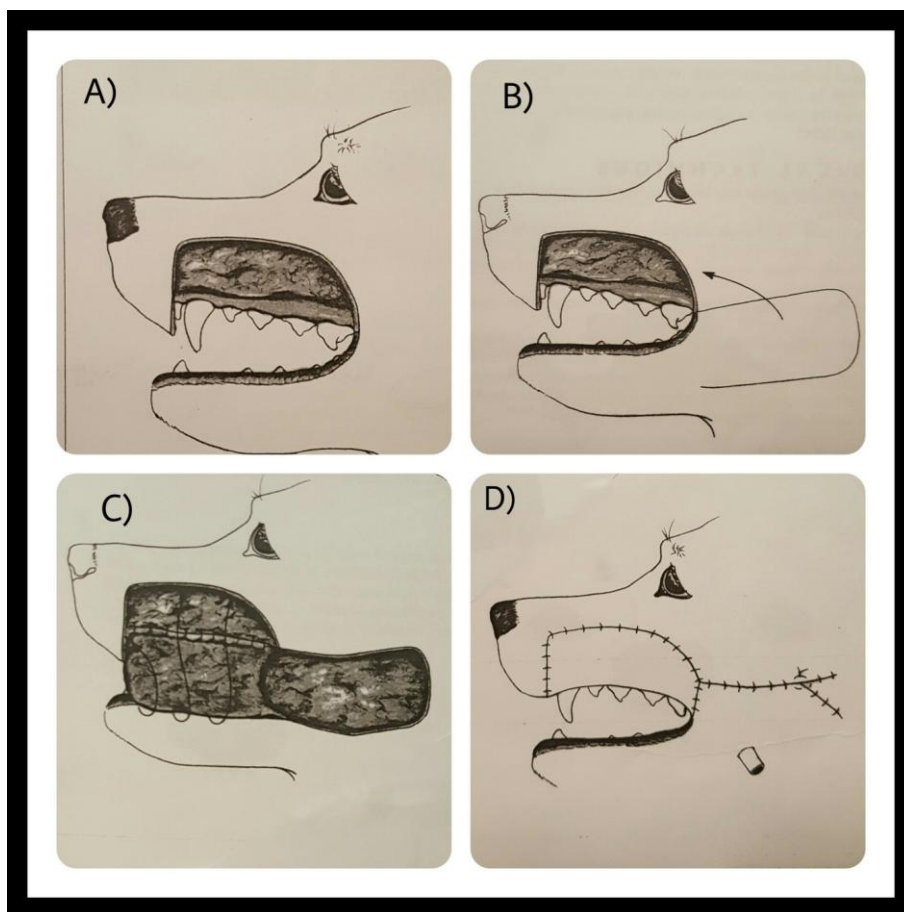
KIRURŠKA TEHNIKA

- (A) Prikazan je primjer defekta obraza i gornje usne nakon potpune resekcije novotvorine.
- (B) Djelomično zatvaranje defekta postiže se priljublivanjem preostalih granica gornje i donje usne.
- (C) Zatim je potrebno pažljivo izmjeriti veličinu transpozicijskog reznja kako bi njegova površina bila dostatna za prekrivanje ostatka defekta.
- (D) Dio transpozicijskog reznja se potom zatvara, inverzno, u obliku cijevi, kako bi se kroz njega moglo provući tijelo reznja. Tijelo reznja se potom povlači do usne šupljine i koristi za zatvaranje defekta sluznice, obraza, usne i priležećeg nepca (D1). Jednostavni čvorni šavovi od resorptivnog materijala 3-0 koriste za pričvršćivanje reznja za preostale rubove sluznice (D2).
- (E) Nakon toga povlačimo kožu preko transpozicijskog reznja i invertiranog cjevastog dijela. Strelica označava otvor epitelom obložene "kožne" cijevi. Po potrebi ovaj kratki cjevasti

segment se može otkloniti nakon što je rana zacijelila i nakon što je uspostavljena normalna vaskularizacija za što je otprilike potrebno 4 do 6 tjedana (PAVLETIC, 2010.).

2.2.15. Osovinski režanj za nadomještanje gornje usne i obraza

Ponekad, veliki segmenti gornje usne i priležećeg dijela obraza zahtijevaju resekciju velikog dijela tkiva zbog zahvaćenosti neoplastičnim procesima. Kožni transpozicijski režanj može se koristiti za istovremenu rekonstrukciju sluznice i kože. Ovaj tip režnja se koristi kada je defekt na zahvaćenom području prevelik da bi se koristila neka od prethodno spomenutih tehnika. Uz ovaj zahvat može se istovremeno izvesti i parcijalna maksilektomija, kada se neoplastični proces proširio na maksilu. Prilikom korištenja ovog režnja koža nam služi za zamjenu tkiva sluznice, iako bi se trebala koristiti sluznica kada god je to moguće (PAVLETIC, 2010.). Može se koristiti i za rekonstrukciju kožnih defekata na njušci, ukoliko su oni u granicama mogućnosti rotacije režnja. Postotak režnjeva koji se održe nakon zahvata iznosi od 87% pa sve do 100% (APER i SMEAK, 2005.; ARGENTA i MORYKWAS, 1997.; ATALAY i YILMAZ, 2009.; BARNETT i SHILT, 2009.; BLOOMENSTEIN, 1997.; BOHLING i sur., 2004.; REMEDIOS i FOWLER, 1995.).



Slika 15. Korištenje osovinskog reznja za nadomjestak gornje usne i obraza (PAVLETIC, 2010.)

KIRURŠKA TEHNIKA

- (A) Zbog veličine novotvorevine otklonjeno je 75% površine gornje usne i velik dio priležeće površine obraza.
- (B) Koriste se standardne smjernice koje su već razvijene za transpozicijske reznjeve. Režanj treba izraditi tako da je njegov dorzalni rub paralelan s ventralnim rubom luka zigomatične kosti, a njegov ventralni rub paralelan s rubom mandibule. Veličina reznja treba biti barem duplo veća od površine kože koja je odstranjena, budući da je polovica reznja potrebna samo za nadomjestak sluznice. Baza reznja obuhvaća oralnu komisuru i priležeće margine gornje i donje usne. Ogranci *a. i v. angularis oris* osiguravaju odgovarajuću vaskularizaciju reznja. Zbog navedenog, tijekom podminiranja tkiva treba paziti na očuvanje ovih vaskularnih struktura. Podminiranje tkiva podrazumijeva odvajanje kože od njoj priležećeg tkiva i struktura uz pomoć skalpela ili tupih škara

KIRURŠKA TEHNIKA

- (A) Novotvorevinom je zahvaćena rostralna površina gornje usne.
- (B) Nakon ekscizije tumora rotiraju se vanjski krajevi margina u dorzalnom smjeru.
- (C) Nasuprotni rubovi usna se reseciraju kako bi se pripremili za zatvaranje rane, a ovisno o veličini reseciranog područja doći će do podizanja usne.
- (D) Zatim se šivaju rubovi sluznica pritom koristeći spororesorptivni materijal debljine 3-0 pomoću jednostavnih čvornih šavova. Dorzalni rub sluznice gornje usne šije se za sluznicu nasuprot gingive uz apoziciju nasuprotnih sluzničkih rubova usne.
- (E) Završavamo zahvat zatvarajući kožu jednostavnim čvornim šavovima debljine 3-0 (PAVLETIC, 2010.).

2.2.17. Osovinski režanj kuta usana

Ovaj osovinski režanj je ovisan o vaskularizaciji putem *a. angularis oris* i *v. angularis oris*, a vaskularizaciju mu također osiguravaju manji susjedni ogranci *a. labialis superior* i *a. labialis inferior*. Osovinski režanj kuta usana koristi se za rekonstrukciju u području nepca, nosa i lica. Često se koristi kao alternativni režanj umjesto bukalnih režnjeva, a daje odlične rezultate (BRYANT i sur., 2003.; YATES i sur., 2007.). Komplikacije se najčešće javljaju u vidu manjih nekroza režnja, iscjetka iz nosa i pomicanja režnja tijekom disanja (WARDLAW i LANZ 2012.).

KIRURŠKA TEHNIKA

Prije početka samog zahvata potrebno je isprati usnu šupljinu povidon-jodom radi antiseptičke pripreme operacijskog polja, nakon čega je bitno palpirati *a. angularis oris* kroz tkivo obraza, kaudalno od kuta usana. Baza režnja se sastoji od kuta usana i kaudalnog ruba obraza. Potrebno je načiniti dva reza na koži. Dorzalni rez načini se rostralno, u razini s kaudalnim rubom kuta usana i paralelno s ventralnim rubom luka zigomatične kosti. Zatim se ovaj rez produži duž ventralnog ruba luka zigomatične kosti, kaudalno, sve do vertikalnog slušnog kanala. Ventralni rez počinje rostralno, u razini s kaudalnim rubom kuta usana i paralelno s ventralnim rubom mandibule. Ova dva reza potom se spajaju kaudalno jednim okomitim rezom preko vertikalnog slušnog kanala. Prvotno se ovaj tip osovinskog režnja protezao

kaudalno skroz do krila atlasa, međutim produžavanje režnja na ovaj način obično nije potrebno za rekonstrukcijske zahvate u području glave, a produžavanjem sam režanj postaje podložniji nekrozi (YATES i sur., 2007.). Režanj se na kraju zahvata zatvara šivanjem u 2 ili 3 sloja, dok se donorsko mjesto zatvara šivanjem u dva sloja. Za nadomještanje sluznice epitelno tkivo se uklanja tijekom izrade režnja (BRYANT i sur., 2003.). U ovom slučaju, načini se jedan rez kroz kožu obraza, koji počinje kod kuta usana i proteže se kaudalno. Koža se potom povlači dorzalno i ventralno, kako bi se lakše uočile i prepoznale krvne žile. Nakon toga načine se rezovi nepotpune debljine (kroz potkožje obraza i oralnu sluznicu), dorzalno i ventralno u odnosu na krvne žile i na taj način režanj se produžuje kaudalno i obuhvaća cjelokupnu površinu obraza. Konačni rezultat je otočni režanj (engl. *island flap*) koji je sastavljen od bukalne sluznice i kaudalnog ruba kuta usana (WARDLAW i LANZ, 2012.).

2.2.18. Površinski temporalni osovinski režanj

Ovaj osovinski režanj je ovisan o vaskularizaciji putem *a. superficialis temporalis* a koristi se za rekonstrukciju medijalnog dijela očnog kapka, defekata maksile i lica te nepca (FAHIE i SMITH, 1999.; FAHIE i SMITH, 1997.; JACOBI i sur., 2008.; LEONATTI i TOBIAS, 2004.). Baza ovog režnja ovisi o kaudalnom aspektu luka zigomatične kosti kaudalno i o bočnom orbitalnom rubu rostralno. Širina režnja je ograničena položajem oka i uha, a jednaka je dužini luka zigomatične kosti. Dužina režnja ne bi trebala prelaziti sredinu dorzalnog orbitalnog luka nasuprotnog oka. Tanki *m. frontalis* treba se odignuti skupa s režnjem, a leži neposredno ispod površine, uz *m. temporalis*. Najčešće komplikacije uključuju pojavu seroma, nekrozu režnja i dehiscenciju rane. Eksperimentalno je dokazano da je postotak održavanja ovog tipa režnja, u pasa, između 93% i 99% za režnjeve koji se protežu do dorzalnog orbitalnog luka nasuprotnog oka, a 69% za režnjeve koji se protežu do nasuprotnog luka zigomatične kosti (FAHIE i SMITH, 1999.; FAHIE i SMITH, 1997.). Zbog navedenog ne preporučuje se dodatno produživanje režnja do nasuprotnog luka zigomatične kosti (WARDLAW i LANZ, 2012.).

2.2.19. Kaudalni aurikularni osovinski režanj

Vaskularizacija ovog osovinskog režnja temelji se na opskrbi krvlju putem *a.* i *v. auricularis caudalis*, a koristi se u pasa i mačaka za rekonstrukciju vrata, dorzalnog dijela glave i uha (SMITH i sur., 1991.; STILES i sur., 2003.). Komplikacije nakon zahvata uključuju pojavu seroma, jako oteknuće u području zahvata, nekrozu distalnog dijela režnja i rast dlaka u suprotnom smjeru (SMITH i sur., 1991; STILES i sur., 2003; SPODNICK i sur. 1996.). Postotak održavanja ovog režnja iznosi 85% u psa, ovisno o dužini samog režnja. Smanjivanjem dužine režnja na minimum, smanjuje se opseg opisanih komplikacija.

KIRURŠKA TEHNIKA

Prvo je potrebno odrediti bazu režnja koja se nalazi na mjestu udubljenja između atlasa i vertikalnog slušnog kanala na bazi uške. U pasa, širina režnja je jednaka veličini središnje trećine lateralne vratne regije koja se pruža preko krila atlasa. Dorzalni i ventralni rez bi trebali biti paralelni i centrirani u središnjem dijelu lateralne regije vrata. Razmak između dorzalnog reza i opipljivog udubljenja (između krila atlasa i baze uške) se mjeri. Ovo mjerenje će pomoći pri određivanju mjesta na kojem ćemo načiniti ventralni rez, koji je paralelan s dorzalnim rezom. Dužina režnja seže sve do *spinae scapulae*. Potom se mišići kože i *m. platysma* odižu zajedno, zarotiraju u željeno područje i pričvršćuju pomoću potkožnih i kožnih šavova uz rubove rane (WARDLAW i LANZ, 2012.).

3. Rasprava i zaključak

U kliničkoj praksi malih životinja često susrećemo pacijente kojima su prijeko potrebni rekonstrukcijski zahvati na glavi, bilo zbog odstranjiva kongenitalnih defekata, npr. rascjepa usne ili nepca, novotvorevina ili jednostavno zbog traumatske ozljede u području glave pri kojoj je došlo do ozljede ili gubitka dijela tkiva. U današnje vrijeme se, u tu svrhu, kada god je to moguće, koriste kožni režnjevi. Opisano je mnogo metoda izrade i mnogo vrsta različitih režnjeva koji nam omogućavaju rekonstrukciju različitih vrsta defekata. Izbor samog režnja ovisi o veličini i lokalizaciji defekta te o dostupnosti i elasticitetu okolnog tkiva. Režanj također biramo ovisno o tipu novotvorevine ukoliko se radi o eksciziji iste, pa pri tome kod malignih novotvorevina treba uvijek birati one metode koje nam omogućavaju postizanje dovoljno širokih kirurških margina, npr. eksciziju u obliku pravokutnika. Kod pasa je u području glave nešto više kožnog tkiva nego u mačaka, ali su opisane metode primjenjive kako u jedne tako i u druge životinjske vrste. Nekim određenim kirurškim tehnikama koje se koriste u rekonstrukcijskoj kirurgiji glave postizemo poboljšanje kvalitete života pacijenta pa i vlasnika. Primjer za to su korekcija facijalnog nabora u brahiocefaličnih pasa i keilopeksija u svrhu smanjenja slinjenja, čime smo u prvom slučaju otklonili uzrok dermatitisa i potencijalnog oštećenja rožnice u psa, a u drugom smo vlasniku olakšali suživot s ljubimcem (smanjeno onečišćenje okoline slinom). Upravo zbog svega navedenog, rekonstrukcijska kirurgija glave je iznimno bitna i zanimljiva jer omogućuje održavanje funkcije tkiva nakon zahvata uz postizanje zadovoljavajućih kozmetičkih rezultata koji su vlasnicima jako bitni.

4. Literatura

1. APER R.L., D.D. SMEAK (2005): Clinical evaluation of caudal superficial epigastric axial pattern flap reconstruction of skin defects in 10 dogs (1989–2001). *J Am Anim Hosp Assoc* 41,185.
2. ARGENTA L.C., M.J. MORYKWA (1997): Vacuum-assisted closure: a new method for wound control and treatment: clinical experience. *Ann Plast Surg* 38(6), 563.
3. ATALAY C., K.B. YILMAZ (2009): The effect of transcutaneous electrical nerve stimulation on postmastectomy skin flap necrosis. *Breast Cancer Res Treat* 117(3), 611.
4. BARNETT T.M., J.S. SHILT (2009): Use of vacuum-assisted closure and a dermal regeneration template as an alternative to flap reconstruction in pediatric grade IIIB open lowerextremity injuries. *Am J Orthop* 38(6), 301.
5. BLOOMENSTEIN R.B. (1979): Evaluation of tests for predicting the viability of axial pattern skin flaps in the pig. *Plast Reconstr Surg* 64(3), 396.
6. BOHLING M.W., R.A. HENDERSON, S.F. SWAIM i sur. (2004): Cutaneous wound healing in the cat: a macroscopic description and comparison with cutaneous wound healing in the dog. *Vet Surg* 33,579.
7. BRYANT K.J., K. MOORE, J.F. MCANULTY (2003): Angularis oris axial pattern buccal flap for reconstruction of recurrent fistulae of the palate. *Vet Surg* 32,113.
8. FAHIE M.A., M.M SMITH (1999): Axial pattern flap based on the cutaneous branch of the superficial temporal artery in dogs: an experimental study and case report. *Vet Surg* 28,141.

9. FAHIE M.A., M.M. SMITH (1997): Axial pattern flap based on the superficial temporal artery in cats: an experimental study. *Vet Surg* 26,86.
10. HALL B.P. (2006): Full-thickness labial advancement flap following mast cell tumor excision. *J Vet Dent*.23(1), 27-31.
11. HAMILTON H.L., S.A. MCLAUGHLIN, R.D. WHITLEY, i sur. (1998): Surgical reconstruction of severe cicatricial ectropion in a puppy. *J Am Anim Hosp Assoc* 34,212–218.
12. HEDLUND C.S. (2002): Surgery of the integumentary system. U: *Small animal surgery*, (Fossum, T.W., urednik), drugo izdanje, St Louis, Mosby, pp. 134–228.
13. HEDLUND C.S. (2006): Large trunk wounds. *Vet Clin North Am Small Anim Pract* 36,847–872.
14. HUNT, H.B. (2012): Local or subdermal plexus flaps. U: *Veterinary surgery: small animal* (Tobias, K.M. i S.A.Johnston, urednici), Saunders Elsevier, St.Louis, pp. 1243-1256.
15. IRWIN D.H. (1966): Tension lines in the skin of the dog. *J Small Anim Pract* 7, 593–598.
16. JACOBI S., B.J. STANLEY, S. PETERSEN-JONES, i sur. (2008): Use of an axial pattern flap and nictitans to reconstruct medial eyelid and canthus in a dog. *Vet Ophth* 11,395.
17. JOHNSTON D.E. (1990): Tension-relieving techniques. *Vet Clin North Am Small Anim Pract* 20,67–80.
18. KÖNIG H.E., i sur. (2009): Topografska klinička anatonija. U: *Anatomija domaćih sisavaca*. (König H.E., H.-G. Lienich, urednici), Naklada Slap, Zagreb, pp. 691-711.

19. LEONATTI S., K.M. TOBIAS (2004): Skin reconstruction techniques:axial pattern flaps. *Vet Med* 99,862.
20. MATIČIĆ D., D. VNUK (2010): Veterinarska kirurgija i anesteziologija, Medicinska Naklada, Zagreb, pp. 112-142.
21. PAVLETIC M.M. (1999): Tension-relieving techniques. U: Atlas of small animal reconstructive surgery, drugo izdanje, Philadelphia, Saunders, pp. 131–171.
22. PAVLETIC M.M. (2010): Facial reconstruction. U: Atlas of Small Animal Wound Management and Reconstructive Surgery, treće izdanje, Iowa, John Wiley and Sons, pp. 434-478.
23. REMEDIOS A.M., J.D. FOWLER (1995): Axial pattern flaps in the cutaneous reconstruction of lower limb wounds. *Compend Contin Educ Pract Vet* 17,1356.
24. RIDGE M.D., V. WRIGHT (1966): The directional effects of skin. A bio-engineering study of skin with particular reference to Langer's lines. *J Invest Dermatol* 46, 341–346.
25. SCARDINO M.S., S.F. SWAIM, R.A. HENDERSON i sur. (1996): Enhancing wound closure on the limbs. *Compend Contin Educ Pract Vet* 18,919–933.
26. SMITH M.M. J.T. PAYNE, M.L. MOON, i sur. (1991): Axial pattern flap based on the caudal auricular artery in dogs. *Am J Vet Res* 52,922.
27. SPODNICK G.J, L.C. HUDSON, G.N. CLAR, i sur. (1996): Use of a caudal auricular axial pattern flap in cats. *J Am Vet Med Assoc* 208,1679.
28. STILES J, W. TOWNSEND, M. WILLIS, i sur. (2003): Use of a caudal auricular axial pattern flap in three cats and one dog following orbital exenteration. *Vet Ophth* 6,121.
29. SWAIM S.F., R.A. HENDERSON (1997): Management of skin tension. U: Small animal wound management, drugo izdanje, Baltimore, Williams & Wilkins, pp.

143–190.

30. TROUT N.J. (2003): Principles of plastic and reconstructive surgery. U: Textbook of small animal surgery, (Slatter, D.H., urednik), treće izdanje, Saunders, Philadelphia, pp. 274–292.
31. WARDLAW J.L., O. I. LANZ (2012): Axial Pattern and Myocutaneous Flaps. U: Veterinary surgery: small animal (Tobias, K.M. i S.A.Johnston, urednici), Saunders Elsevier, St.Louis, pp. 1255-1270).
32. YATES G., B. LANDON, G. EDWARDS, i sur. (2007): Investigation and clinical application of a novel axial pattern flap for nasal and facial reconstruction in the dog. Aust Vet J 85,113.

5. Sažetak

Rekonstrukcijske tehnike u području glave u psa

Rekonstrukcijska kirurgija glave veterinarskim kirurzima pomaže u svakodnevnoj sanaciji defekata i rekonstrukciji različitih segmenata usana, obraza i nosa. Pacijenti dolaze zbog korekcije kongenitalnih defekata, odstranjivanja novotvorenina, ali i trauma koje uzrokuju rane u području glave. Iako ponekad ozljede i novotvorenine u području glave izgledaju zastrašujuće, u većini slučajeva se uz odabir pravilne rekonstrukcijske tehnike i odgovarajućeg kožnog režnja, zahvaljujući dostupnosti tkiva u području glave, rane mogu dosta jednostavno sanirati. U pasa je dostupnost tkiva kože i sluznica nešto veća nego u mačaka, pa je samim time kod njih korištenje rekonstrukcijskih tehnika nešto lakše. Zahvaljujući velikom broju opisanih tehnika i smjernica za izradu kožnih režnjeva, kirurzi imaju velik izbor pri odabiru odgovarajuće tehnike u svrhu najjednostavnijeg i najučinkovitijeg načina pokrivanja defekta, da pritom ne mijenjaju značajno izgled pacijenta. Primarni cilj kirurga je očuvanje funkcije uz postizanje odgovarajućih kozmetičkih rezultata, što je prateći opisane smjernice u većini slučajeva moguće.

Ključne riječi: rekonstrukcijska kirurgija, novotvorenine, glava, pas, usna

6. Summary

Facial reconstructive techniques in dogs

Facial reconstructive surgery is used by veterinary surgeons on daily bases to help in the reconstruction of defects, and for reconstruction of different segments of the lip, cheek and nose. Patients come to have a procedure done due to congenital defects, neoplasia, and trauma in the facial area. Although sometimes injuries and neoplasia in the facial area may seem severe, in most cases, by choosing the right reconstruction technique and the right type of skin flap, they can be repaired easily. Dogs are graced with a slightly larger amount of skin and mucosa tissue in the facial area, in comparison with cats, which makes the procedures easier to implement in dogs. Due to the big amount of described reconstruction techniques and skin flaps, surgeons have a big choice. This helps them to reconstruct the defect in the easiest and most efficient way possible. It also allows them to choose a technique which won't change the appearance of the patient as much. The primary goal of the surgeon is restoration of the function, but also the achievement of adequate cosmetic results, which shouldn't be a problem with the help of all of the available guidelines.

Keywords: reconstructive surgery, neoplasia, head, dog, lip

7. Životopis

Rođena sam 12. kolovoza 1990. godine u Mostaru. Pohađala sam Scuola primaria di Marlia u Italiji u razdoblju od 1996. do 1999. godine nakon čega sam pohađala Osnovnu školu Braća Seljan u Karlovcu u razdoblju od 1999. do 2005. godine. Nakon osnovne škole pohađala sam Opću Gimnaziju u Karlovcu, a 2009. godine sam upisala Veterinarski fakultet Sveučilišta u Zagrebu, gdje sam 2015. godine postala apsolvant.