

# Pregled tumora crijeva kod mačaka

---

**Barišić, Tina**

**Master's thesis / Diplomski rad**

**2017**

*Degree Grantor / Ustanova koja je dodijelila akademski / stručni stupanj:* **University of Zagreb, Faculty of Veterinary Medicine / Sveučilište u Zagrebu, Veterinarski fakultet**

*Permanent link / Trajna poveznica:* <https://um.nsk.hr/um:nbn:hr:178:523558>

*Rights / Prava:* [In copyright](#)/[Zaštićeno autorskim pravom.](#)

*Download date / Datum preuzimanja:* **2024-07-23**



*Repository / Repozitorij:*

[Repository of Faculty of Veterinary Medicine -  
Repository of PHD, master's thesis](#)



**SVEUČILIŠTE U ZAGREBU**

**VETERINARSKI FAKULTET**

**TINA BARIŠIĆ**

**PREGLED TUMORA CRIJEVA KOD MAČAKA**

**Diplomski rad**

**Zagreb, 2017.**

**VETERINARSKI FAKULTET SVEUČILIŠTA U ZAGREBU**

**ZAVOD ZA VETERINARSKU PATOLOGIJU**

**Predstojnik:**

**Doc. dr. sc. Marko Hohšteter**

**Mentor:**

**Izv. prof. dr. sc. Andrea Gudan Kurilj, DECVP**

**Članovi povjerenstva za obranu diplomskog rada:**

- 1. Doc. dr. sc. Marko Hohšteter**
- 2. Doc. dr. sc. Ivan-Conrado Šoštarić-Zuckermann**
- 3. Izv. prof. dr. sc. Andrea Gudan Kurilj, DECVP**
- 4. Prof. dr. sc. Branka Artuković, zamjena**

## **Zahvala**

*Zahvaljujem se svojoj mentorici, izv. prof. dr. sc. Andrei Gudan Kurilj, DECVP, na velikoj pomoći i savjetima pri izradi ovog diplomskog rada.*

*Također veliko hvala mojoj obitelji, svim prijateljima i kolegama na pomoći i podršci tijekom razdoblja studiranja.*

## POPIS PRILOGA

### SLIKE

Slika 1. Limfom kolona, mačka. (Iz: Zachary, McGavin: Pathologic Basis of Veterinary Disease.)

Slika 2. Jejunum; mačka, mukozni T-stanični limfom. (Moore i sur., 2012.)

Slika 3. Jejunum; mačka, transmuralni T-stanični limfom. (Moore i sur., 2012.)

Slika 4. Adenokarcinom kolona, mačka. (Iz: Grant Maxie: Jubb, Kenedy, and Palmers Pathology of Domestic Animals.)

Slika 5. Mastocitom, tanko crijevo, mačka. (Iz: Zachary, McGavin: Pathologic Basis of Veterinary Disease.)

Slika 6. Sklerozirajuća komponenta mastocitoma. (Halsey i sur., 2010.)

Slika 7. Okrugle neoplastične stanice sa eozinofilnim infiltratom. (Halsey i sur., 2010.)

Slika 8. . Lejomiosarkom u stijenci cekuma koji obliterira lumen cekuma mačke. (Iz: Grant Maxie: Jubb, Kenedy, and Palmers Pathology of Domestic Animals.)

Slika 9. Mačka, multicentrični limfom; zahvaćeni organi trbušne šupljine. (Zavod za veterinarsku patologiju)

Slika 10. Mačka, sternum; multicentrični limfom, povećan sternalni limfni čvor. (Zavod za veterinarsku patologiju)

Slika 11. Mačka, multicentrični limfom; bubrezi prorašteni sivo bijelom, slaninastom masom. (Zavod za veterinarsku patologiju)

Slika 12. Mačka, multicentrični limfom; stjenka crijeva zadebljana zbog proraštanja neoplastičnih limfocita. (Zavod za veterinarsku patologiju)

Slika 13. Mačka, crijevo; neoplastični limfociti proraštaju sluznicu i submukozu tankog crijeva. (Zavod za veterinarsku patologiju)

Slika 14. Mačka, crijevo; neoplastični limfociti proraštaju sve slojeve stjenke crijeva. (Zavod za veterinarsku patologiju)

Slika 15. Mačka, crijevo; gastrointestinalni stromalni tumor u stijenci tankog crijeva. (Zavod za veterinarsku patologiju)

## **GRAFOVI**

Graf 1. Raspodjela utvrđenih tipova tumora u crijevima mačaka.

Graf 2. Raspodjela pasmina mačaka kod kojih su utvrđeni crijevni tumori.

## **TABLICE**

Tablica 1. Pregled utvrđenih limfoma crijeva.

Tablica 2. Pregled utvrđenih gastrointestinalnih stromalnih tumora.

# SADRŽAJ

<b>1. UVOD .....</b>	<b>1</b>
<b>2. PREGLED REZULTATA DOSADAŠNJIH ISTRAŽIVANJA .....</b>	<b>2</b>
2.1. UKRATKO O TUMORIMA .....	2
2.2. PODJELA TUMORA CRIJEVA KOD MAČAKA .....	2
2.3. LIMFOMI.....	3
2.4. ADENOKARCINOMI .....	7
2.5. MASTOCITOMI.....	10
2.6. ADENOMATOZNA HIPERPLAZIJA/PAPILARNI ADENOMI/POLIPI.....	12
2.7. NEUROENDOKRINI KARCINOMI (KARCINOIDI) .....	12
2.8. EKSTRAMEDULARNI PLAZMACITOMI .....	12
2.9. GASTROINTESTINALNI STROMALNI TUMORI/ MEZENHIMALNI TUMORI .	13
<b>3. MATERIJALI I METODE .....</b>	<b>15</b>
<b>4. REZULTATI .....</b>	<b>16</b>
<b>5. RASPRAVA .....</b>	<b>23</b>
<b>6. ZAKLJUČCI .....</b>	<b>25</b>
<b>7. LITERATURA .....</b>	<b>26</b>
<b>8. SAŽETAK.....</b>	<b>28</b>
<b>9. SUMMARY.....</b>	<b>29</b>
<b>10. ŽIVOTOPIS.....</b>	<b>30</b>

## 1. UVOD

U crijevima domaćih životinja pojavljuju se različiti tipovi tumora. Tumori crijeva su dijagnosticirani najčešće kod pasa i mačaka, velikim dijelom zbog njihovog duljeg životnog vijeka. Dodatno, kućni ljubimci žive u bliskom odnosu sa ljudima tako da je moguće da neki od okolišnih čimbenika koji uzrokuju tumore kod ljudi mogu uzrokovati slične probleme i kod životinja. Najčešći tumori crijeva kod mačaka su limfomi koji mogu biti solitarni, metastatski i multicentrični (GELBERG, 2012.) te mogu nastati od T ili B limfocita. Najčešće se pojavljuju u tankom crijevu. Najčešće nehematopoetske neoplazije crijeva kod mačaka su adenokarcinomi, a zatim mastocitomi (WILLARD, 2012.). Maligne neoplazije su češće nego benigne (UZAL i sur., 2016.). Najmanji rizik za nastanak crijevnih tumora je kod mladih mačaka te se s povećanjem njihove dobi povećava i učestalost crijevnih tumora. Prosječno se tumori crijeva kod mačaka javljaju u dobi od 11 godina. Zabilježena je veća učestalost crijevnih tumora kod sijamske pasmine te domaćih kratkodlakih i križanih mačaka. Nekastrirani mužjaci i ženke imaju smanjen rizik od pojave crijevnih tumora kada se uspoređuju sa kastriranim, no to može biti zbog toga što mladi pacijenti kod kojih se tumori rjeđe pojavljuju, češće nisu kastrirani. Poznavanje pasmine mačke, njezine dobi te tipa i anatomske distribucije crijevnih tumora može pomoći veterinarima u donošenju odluka oko preporuke dijagnostičkih testova i razmatranja diferencijalnih dijagnoza kod pacijenata sa gastrointestinalnim i nespecifičnim kliničkim znakovima (RISSETTO i sur., 2011.).

Cilj ovoga rada je retrospektivna analiza tumora crijeva mačaka iz arhivskih uzoraka Zavoda za veterinarsku patologiju kako bi se utvrdila učestalost pojedinih tipova tumora te dob i pasmina životinja koje su najčešće oboljevale.



## 2. PREGLED REZULTATA DOSADAŠNJIH ISTRAŽIVANJA

### 2.1. UKRATKO O TUMORIMA

Tumori (neoplazije, novotvorevine, izrasline) predstavljaju eksces normalnog rasta tkiva s autonomnim, atipičnim, neprestanim, neograničenim i nesvršishodnim bujanjem tkiva koji traje i nakon podražaja koji ga je uzrokovao. Znanost koja proučava tumore naziva se onkologija (ČULJAK i sur., 1993.).

### 2.2. PODJELA TUMORA CRIJEVA KOD MAČAKA

Glavne neoplazme i tumorozne proliferativne lezije crijeva mačaka (UZAL i sur., 2016.):

#### 1. EPITELNI TUMORI

- Benigni
  - Papilarna adenomatozna hiperplazija
  - Papilarni adenom
- Maligni
  - Adenokarcinom
  - Neuroendokrini karcinom (karcinoid)

#### 2. STROMALNI TUMORI

- Benigni
  - Lejomiom
- Maligni
  - Lejomiosarkom
  - Gastrointestinalni stromalni tumor

### 3. TUMORI OKRUGLIH STANICA

- Benigni
  - Plazmacitom
- Maligni
  - Limfom (limfosarkom)
  - Mastocitom
  - Maligni plazmacitom

### 4. NEOPLAZME KOJE METASTAZIRAJU U GASTROINTESTINALNI SUSTAV

## 2.3. LIMFOMI

Crijevni limfomi se pojavljuju u mnogih vrsta životinja, a najčešći su kod mačaka (UZAL i sur., 2016.). Limfom je najčešća hematopoetska neoplazija crijeva mačaka (LOUWERENS i sur., 2005.; MOORE i sur., 2012.; RISSETTO i sur., 2011.; UZAL i sur., 2016.; WILLARD, 2012.). U do 70% mačaka sa limfomima zahvaćen je gastrointestinalni sustav. Alimentarni limfomi u mačaka mogu biti tumori B ili T stanica. Različita istraživanja su zabilježila različitu učestalost T-staničnih limfoma naspram B-staničnih limfoma (WILLARD, 2012.). Gastrointestinalni sustav sadrži najveći broj limfoidnih i pomoćnih imunskih stanica stoga ne iznenađuje da je često meta za limfome. Difuzno limfno tkivo povezano sa sluznicom (engl. Mucosa Associated Lymphoid Tissue, MALT) u tankom crijevu, sastoji se uglavnom od CD3 pozitivnih T-stanica u zdravih mačaka, a manje od 10 % su B-stanice. Induktivno okruženje za adaptativni imunološki odgovor je koncentrirano u distalnom dijelu tankog crijeva i ileocekokoličnom spoju, gdje su najistaknutije Peyerove ploče i solitarne limforetikularne strukture (MOORE i sur., 2012.).

Limfomi se najčešće pojavljuju u tankom crijevu mačaka srednje do starije dobi, sa prosječnom dobi od 11 godina (KIUPEL i sur., 2011.; LOUWERENS i sur., 2005.; RISSETTO i sur., 2011.). Češće su zabilježeni kod sijamskih pasmina te domaćih kratkodlakih i križanih mačaka (RISSETTO i sur., 2011.).

Infekcije sa mačjim virusom leukemije (FeLV) i imunodeficijencije (FIV) predstavljaju bitne faktore rizika za nastanak limfoma mačaka (WILLARD, 2012.). FeLV infekcije su povezane uglavnom sa T-staničnim limfomima, dok je infekcija sa FIV uglavnom povezana sa

B-staničnim limfomima. Smatra se da je od svih virusa FeLV najčešće povezan sa nastankom limfoma (LOUWERENS i sur., 2005.; MOORE i sur., 2012.).

Većina istraživanja navodi da je T-stanični limfom najučestaliji limfom kod mačaka (KIUPEL i sur., 2011.; MOORE i sur., 2012.), ali neka istraživanja se ne slažu sa tvrdnjom, kao npr. istraživanje provedeno na australskim mačkama koje je utvrdilo dominaciju B-staničnih limfoma (GABOR i sur., 1999.).

Limfomi mogu biti primarni i sekundarni kao dio sistemskih ili multicentričnih oblika neoplazmi. Primarni limfomi crijeva uključuju slučajeve sa malignim limfocitnim infiltracijama crijeva, sa ili bez zahvaćanja trbušnih organa ili koštane srži, a bez lezija u prsnom košu ili perifernim mjestima. Kod mačaka, gotovo svi slučajevi ispitani biopsijom su primarni tumori. Limfom može biti pojedinačni u bilo kojem dijelu gastrointestinalnog trakta, ili difuzni kada zahvaćaju cijeli gastrointestinalni trakt. Širenje tumora izvan crijeva je najčešće na mezenterijalne limfne čvorove i jetru (UZAL i sur., 2016.).

Kada je zahvaćeno tanko crijevo dolazi do proljeva i gubitka težine. Može se uočiti smanjen apetit i/ili povraćanje, pogotovo ako je prisutno zadebljanje crijevne stijenke koje uzrokuje opstrukciju. Ako je zahvaćeno debelo crijevo česta je pojava proljeva, te gubitak težine ako je ono ozbiljnije zahvaćeno. Ako su zahvaćeni organi izvan gastrointestinalnog sustava, klinički znakovi mogu se razlikovati ovisno koji organi su zahvaćeni. Ikterus zbog zahvaćanja jetre i povećanje abdomena zbog splenomegalije posebno su česti (WILLARD, 2012.).

Kod mačaka postoje tri histološke kategorije crijevnih limfoma:

1. *Small cell lymphocytic villus lymphoma, engl.* - Limfomi malih limfocita koji zahvaćaju resice
2. *Large cell lymphoblastic lymphoma, engl.* - Limfomi velikih limfoblasta
3. *Large granular cell lymphoma, engl.* - Limfomi velikih granularnih stanica (UZAL i sur., 2016.; WILLARD, 2012.).

**Limfom malih limfocita koji zahvaća resice** (engl. small cell lymphocytic villus lymphoma, SCL) je limfom T stanica koji obično počinje na bazi resica tankog crijeva starijih mačaka. Oko 60% crijevnih T-staničnih limfoma su epiteliotropni. Ovo je mikroskopski dokazano povećanjem broja intraepitelnih limfocita unutar resica i epitela kripti. Sindrom dijeli značajna klinička preklapanja sa upalnom bolesti crijeva s tim da je često sporo progresivna i uglavnom je ne prate klinički znakovi povezani sa neoplastičnim infiltracijama jetre, slezene,

limfnih čvorova, iako je često mikroskopski prisutan tumor unutar tih organa. Mikroskopski, stupanj težine bolesti unutar crijeva je obično mnogo veći nego makroskopski dojam za vrijeme operacije (UZAL i sur., 2016.). Histopatologija uzoraka crijevnog tkiva je važna jer je nemoguće dijagnosticirati SCL na osnovi citoloških kriterija jer mali limfociti nemaju maligne karakteristike (WILLARD, 2012.). Determinacija T-staničnih receptora koristeći PCR se pokazala pouzdanom metodom dijagnostike limfoma malih limfocita kod mačaka (UZAL i sur., 2016.).

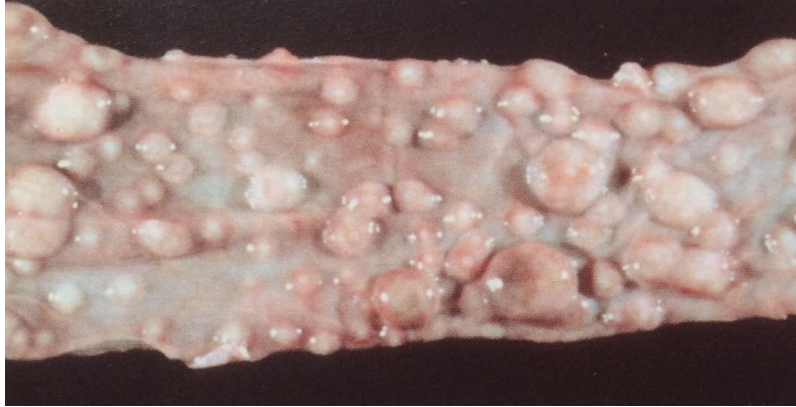Razlikovanje upalne bolesti crijeva (UBC) od limfoma predstavlja dijagnostički izazov. Nalaz infiltrata u submukozi i tuniki muskularis je važan indikator SCL, ali neki pacijenti sa UBC imaju limfocitne infiltrate na istim mjestima, iako su manje uočljivi (WILLARD, 2012.). Monomorfna limfocitna populacija podupire dijagnostiku limfoma, dok limfoplazmaticna populacija podupire dijagnozu upale (KIUPEL i sur., 2011.). Alimentarni limfom i upala probavnog sustava često koegzistiraju u istog pacijenta, tj. mačke mogu imati SCL u jednom dijelu crijeva, a UBC u drugom (WILLARD, 2012.). Kod obje bolesti se pojavljuje zadebljanje stijenke crijeva, a pogotovo muskularis proprije (DANIAUX i sur., 2014.; NORSWORTHY i sur., 2015.). Kao najčešća lokacija crijevnih limfoma pokazao se jejunum, a kod UBC to je bio duodenum (DANIAUX i sur., 2014.). Laparoskopija sa biopsijom cijele stijenke tankog crijeva trebala bi biti metoda izbora za dijagnostiku. Imunohistokemijsko bojanje (imunofenotipizacija bojenjem za CD3 i CD79a) će rezultirati dijagnosticiranjem kod nekih pacijenata za koje se u početku smatralo da imaju UBC, da zapravo imaju limfom (prvenstveno SCL) i obratno. Međutim, imunohistokemijsko bojanje nije uvijek dovoljno za njihovo jasno razlikovanje. Smatra se da je PCR testiranje potrebno za postavljenje definitivne dijagnoze kod nekih pacijenata (WILLARD, 2012.). Razlikovanje mačjeg crijevnog T-staničnog limfoma od UBC je važno zbog odabira odgovarajuće terapije i točnog predviđanja kliničkog ishoda (KIUPEL i sur., 2011.).

**Limfom velikih limfoblata** (engl. large cell lymphoblastic lymphoma, LBL) je agresivan tumor, karakteriziran brzim napredovanjem transmuralnih lezija, što je često praćeno klinički palpabilnim crijevnim masama i značajno povećanim mezenterijalnim limfnim čvorovima (UZAL i sur., 2016.). Česta je i organomegalija slezene i jetre (WILLARD, 2012.). Većina ih je opisana kao tumori B-stanica, ali većina ovih limfoma nisu bili podvrgnuti imunofenotipizaciji. Vjerojatno je učestalost T-staničnih limfoma podcijenjena. Pokazalo se da se limfomi B-stanica najčešće pojavljuju na ileocekokoličnom prijelazu, a limfomi T-stanica u proksimalnom dijelu tankog crijeva, ponajviše u jejunumu. Tumori nalikuju psećim limfomima

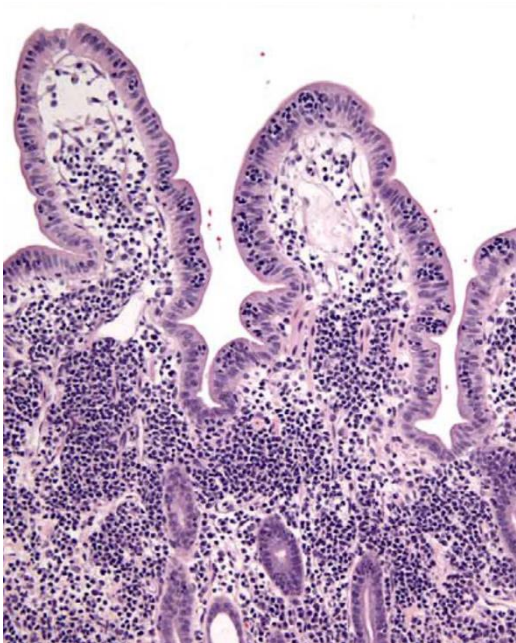
koji su mekane do tvrde konzistencije, krem boje, lokalizirani u submukozi te mogu prodrijeti u lumen crijeva. Priležeća sluznica može biti ulcerirana. Tumori mogu biti nodularni ili difuzni. Uglavnom je prisutno transmuralno brisanje crijevne arhitekture te je narušena struktura zahvaćenih mezenterijalnih limfnih čvorova. Mnogi slučajevi imaju znatan stanični pleomorfizam. Tumorske stanice mogu imati obilnu citoplazmu, rascjep jezgre te prisutnost anizokarioze. Lezije su često oštro ograničene i primarne lezije mogu biti potpuno kirurški odstranjene, međutim, visoka učestalost pojave metastatskih bolesti čini kirurško izlječenje rijetkim (UZAL i sur., 2016.). Sluznica crijeva je zadebljana i u njoj se normalne granice između različitih slojeva gube. Zadebljanje mišićne ovojnice u crijevu mačaka osobito upućuje na limfom. Značaj mezenterijalne limfadenomegalije ovisi o stupnju povećanja. Dok veliko povećanje upućuje na limfom, blago do umjereno povećanje može biti zbog velikog broja upalnih abdominalnih bolesti, uključujući upalnu bolest crijeva. Ako je kliničkim pregledom utvrđena organomegalija (pogotovo jetre ili slezene) ili je ultrazvukom uočena infiltrativna bolest, onda FNA (engl. fine needle aspirate) citologija tog organa može pomoći u dijagnostici. Lakše je postaviti citološku dijagnozu LBL nego SCL jer LBL obično pokazuje očite znakove malignosti. FNA citologija je vrlo specifična, ali nije uvijek osjetljiva. Samo nekoliko stanica je potrebno da bi se postavila dijagnoza, ali one moraju biti intaktne. Histopatologija biopsiranih uzoraka crijeva biti će potrebna ako se dijagnostika ne može postaviti citološki. Uzorci marginalnog tkiva često omogućuju histološku dijagnozu jer je infiltrat često opsežan u zahvaćenim područjima i često su stanične karakteristike malignosti očite. Uzorci tkiva mogu se dobiti endoskopski ili kirurški. Ako se obavlja laparotomija, trebalo bi se biopsirati duodenum, jejunum, ileum, mezenterijalne limfne čvorove i jetru, te bilo koji drugi organ ili tkivo koji izgleda abnormalan. Prognoza za pacijente sa alimentarnim LBL je loša (WILLARD, 2012.).

**Limfom velikih granularnih stanica** (engl. large granular cell lymphoma) obično je brzo progredirajući crijevni limfom mačaka. Tumorske stanice su T-stanice ili NK-stanice (engl. natural killer). Limfociti su srednji do veliki sa pleomorfnom jezgrom sa njenim čestim rascjepima. Karakteristične su velike crvene citoplazmatske granule koje ne smiju biti zamijenjene sa onima od eozinofila te imunoreaktivnost na perforin. Granularne stanice nisu prisutne kao čista populacija. One su često pomiješane sa drugim tipovima limfocita i makrofagima, tako da su ove invazivne i destruktivne transmuralne lezije ponekada zamijenjene sa transmuralnom granulomatoznom bolešću ili mastocitomima. Ovi tumori brzo progrediraju,

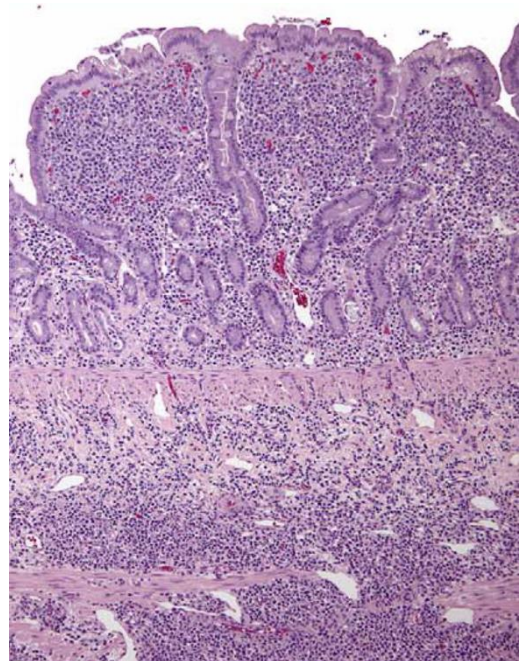
sa rasprostranjenim širenjem i čak leukemijom, te mogu perforirati zahvaćena područja crijeva (UZAL i sur., 2016.).



Slika 1. Limfom kolona, mačka. (Iz: Zachary, McGavin: Pathologic Basis of Veterinary Disease.)



Slika 2. Jejunum; mačka, sluznički T-stanični limfom. (Moore i sur., 2012.)



Slika 3. Jejunum; mačka, transmuralni T-stanični limfom. (Moore i sur., 2012.)

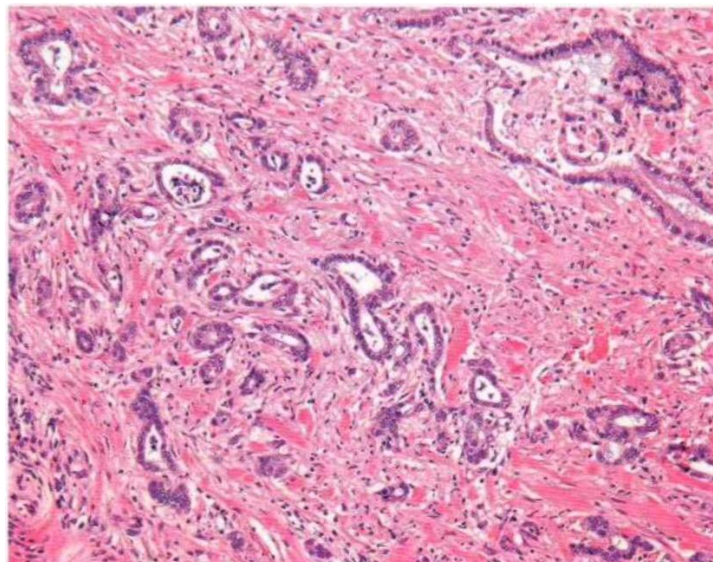
## 2.4. ADENOKARCINOMI

Adenokarcinomi su maligni tumori žljezdanog epitela; oni nastaju u Lieberkuhnovim kriptama crijeva te se šire intramuralnim ili submukoznim limfnim žilama.

Adenokarcinomi su drugi najčešći tumori crijeva kod mačaka, tj. najčešći nehematopoetski crijevni tumori (CRIBB, 1988.). Češći su kod sijamskih pasmina mačaka te kod mužjaka. Najčešće obolijevaju mačke starosti 10-11 godina ili starije (CRIBB, 1988.; UZAL i sur., 2016.). Karcinomi se mogu pojaviti bilo gdje u crijevima mačaka, a najčešće je zahvaćen ileum, a zatim jejunum (UZAL i sur., 2016.). Karcinomi tankog crijeva obično se razvijaju kao solitarne crijevne mase sa sklonošću brzog metastaziranja u regionalne limfne čvorove. Oni su visoko maligni tumori koji uzrokuju opstrukciju crijeva zbog prstenaste, stenotične prirode njihovog rasta (CRIBB, 1988.). Neki adenokarcinomi se razvijaju kao tubularne tj. cjevaste i papilarne tj. bradavičaste proliferacije diferenciranih cilindričnih epitelnih stanica koje se izbočuju u lumen crijeva. To se najčešće uočava kod karcinoma kolona u mačaka. Potrebno ih je razlikovati od rijetkih papilarnih adenomatoznih hiperplazija. Najranije prepoznatljiva histološka lezija crijevnih karcinoma je lokalno brisanje ili obliteracija žljezdane sluzničke arhitekture na mjestu nastanka promjena te proliferacija poligonalnih epitelnih stanica koje proizvode sluz. Ove stanice infiltriraju laminu propriju, a zatim invadiraju kroz submukozu i tuniku muskularis, infiltrirajući u limfne žile, a ponekad i vene. One penetriraju serozu i ljušte se u peritonealnu šupljinu te stvaraju metastaze na omentumu i mezenteriju. Također, tumor se rano širi limfnim i venskim putevima tako da kirurško odstranjivanje čak i na početku bolesti rijetko kada završava izlječenjem jer je prekasno da bi se spriječile metastaze (UZAL i sur., 2016.).

Mikroskopski izgled tumora može prilično varirati i obično se pojavljuje više od jednog histološkog podtipa unutar same neoplazme. Većina su skirozni (čvrsti i fibrozni) karcinomi koji proizvode sluz te mogu stvoriti šupljine u epitelu ispunjene sa sluzi duž crijevne stijenke. Stupanj stanične diferencijacije može biti visok, a dijagnostika karcinoma ipak očita, sa transmuralnim invazivnim ponašanjem. Rjeđe, tumorske stanice invadiraju u tubularnom ili acinarnom obliku, koji je manje skirozan ili kao raspršene individualne anaplastične epitelnje stanice u pratnji mnogo dezmoplastičnog vezivnog tkiva. Međutim, u gotovo svim slučajevima tumorske stanice proizvode sluz. Formiranje stanica poput prstena pečatnjaka (engl. signet ring cells) tj. epitelnih stanica kojima je jezgra potisnuta na periferiju velikom bistrom citoplazmatskom vakuolom je relativno često. Karcinomi koji zahvaćaju debelo crijevo su

skloni da budu papilarni, bolje diferencirani i manje skirozni od karcinoma koji zahvaćaju tanko crijevo. Što se tiče makroskopskog izgleda, tumori su sivo-bijele boje, čvrsti, ponekad okruglog oblika te se stvaraju stenotična područja koja obično utječu na cijelu debljinu crijevne stijenke. Ponekada ulceriraju i izbočuju se u lumen crijeva. Prisutna je dilatacija crijeva proksimalno od stenotičnih i opstruktivnih tumora, te može biti prisutna hipertrofija mišićnice crijeva proksimalno od takvih neoplazmi (UZAL i sur., 2016.). Makroskopski izgled lezije često podsjeća na kronične upalne promjene (CRIBB, 1988.). Kada je patološki proces zahvatio tanko crijevo, bolest se klinički očituje gubitkom težine, perzistentnim povraćanjem, anoreksijom, iznurenošću te distenzijom abdomena. Kod kolorektalnih tumora klinički znakovi su proljev karakterističan za debelo crijevo, tenezam, hematokezija, diskezija te anemija koja može nastati zbog krvarenja iz ulceriranih tumora (UZAL i sur., 2016.). Važna je rana dijagnostika jer su oslabljene mačke više osjetljive na stres pri operaciji te je veća vjerojatnost pojave metastaza u kasnijem tijeku bolesti (CRIBB, 1988.). Eksplorativna laparotomija sa biopsijom i histološki pregled su potrebni za definitivnu dijagnozu. Histološku dijagnozu je najbolje postaviti biopsijom cijele debljine stijenke tankog crijeva. Liječenje se sastoji od kirurške resekcije i anastomoze. Kirurško izlječenje malignih lezija je moguće, ali česte su regionalne metastaze. Dodatna kemoterapija je opravdana, ali palijativna. Ako pacijent ne osjeti komplikacije, resekcija tumora može produžiti život nekoliko mjeseci (WILLARD, 2012.).



Slika 4. Adenokarcinom kolona, mačka. (Iz: Grant Maxie: Jubb, Kenedy, and Palmers Pathology of Domestic Animals.)

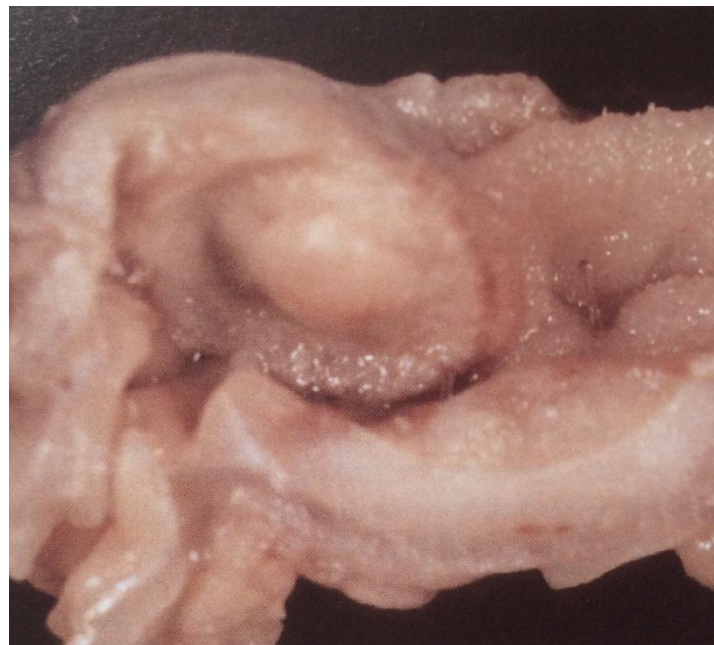


## 2.5. MASTOCITOMI

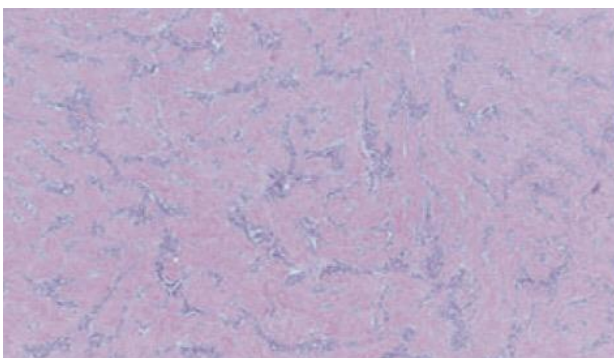
Mastocitomi se rijetko pojavljuju kod mačaka (UZAL i sur., 2016.), a neka istraživanja su pokazala da su treći po učestalosti crijevni tumori kod mačaka, nakon limfoma i adenokarcinoma (HALSEY i sur., 2010.; WILLARD, 2012.). Zabilježena je veća učestalost kod domaćih mačaka sa srednjom dobi od 8 do 12 godina, ovisno o različitim istraživanjima (HALSEY i sur., 2010.; RISSETTO i sur., 2011.). Mogu se pojaviti kao pojedinačni solitarni tumori ili kao multifokalne lezije (HALSEY i sur., 2010.). To je vrlo maligni tumor sa visokim stupnjem metastaziranja (WILLARD, 2012.). Primarni mastocitomi gastrointestinalnog sustava sastoje se od sluzničkih mastocita, koji se razlikuju od vezivno-tkivnih kao što su oni pronađeni u koži, u tome što imaju nekoliko granula koje se obično ne bojaju dobro u tkivima fiksiranim formalinom. Abnormalni mastociti se ne pojavljuju u cirkulaciji kod životinja sa ovim tumorima. Zahvaćena područja u sluznici su čvrsta, zadebljala te su moguće ulceracije, veličine su od jednog do nekoliko centimetara. Arhitektura crijeva je narušena zbog populacije granularnih okruglih stanica u pratnji varijabilnog broja eozinofila. Postoji širok raspon u citološkom izgledu. Neki tumori se sastoje od prilično zrelih mastocita sa obilnim citoplazmatskim granulama koje se mogu lako potvrditi sa toluidinskim modrilom. Drugi se sastoje od anaplastičnih i pleomorfnih okruglih ili vretenastih stanica, ponekad sa velikom jezgrom ili formirajući sincicije, kod kojih citoplazmatske granule sa metakromatskim bojenjem mogu biti teško uočljive. Stanice sa obilnim metakromatskim granulama treba razlikovati od vezivnotkivnih mastocitoma koji metastaziraju u gastrointestinalni sustav te se u tim slučajevima moraju pronaći lezije u koži ili drugdje (UZAL i sur., 2016.).

Mastocitomi se klinički očituju povraćanjem, proljevom, melenom, gubitkom težine te konstipacijom (HALSEY i sur., 2010.; UZAL i sur., 2016.). Biopsijom se uočavaju tumori okruglih stanica koji mogu nalikovati karcinoidima, limfomima i gastrointestinalnim stromalnim tumorima. Definitivna dijagnoza zahtjeva histokemijske i imunohistokemijske pretrage. Mastocitomi imaju barem nekoliko metakromatskih granula kada se oboje sa toluidinskim modrilom i mnogi tumori imaju barem neke stanice koje se boje sa alcian plavom. Oni se boje imunohistokemijski pozitivno na triptazu i c-KIT (CD-117), ali negativno na CD3 (razlikovanje od većine limfoma T-stanica), citokeratin (razlikovanje od karcinoma) i kromogranin i sinaptofizin (razlikovanje od karcinoida).

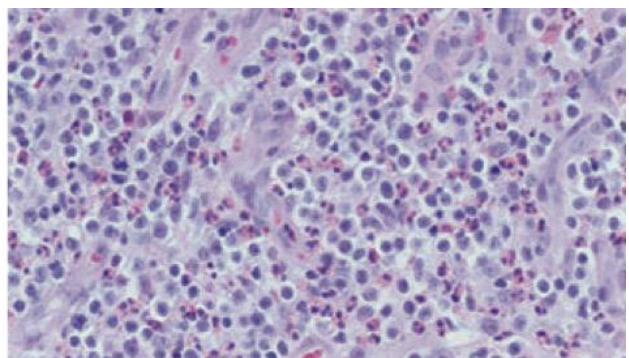
Ultrastruktorno, citoplazma gastrointestinalnih sluzničkih mastocitoma sadrži mnogo membranskih granula koje se pojavljuju kao pojedinačne ili spojene vezikule. Tanki fibrilarni oblici formiraju labavu mrežu unutar ovih vezikula. Metastaze se očituju najčešće u mezenterijalnim limfnim čvorovima, a zatim u jetri, slezeni te rijetko u plućima. Ulceracije gastrointestinalne sluznice obično se javljaju kod sistemskih mastocitoma (UZAL i sur., 2016.). Liječenje se sastoji od kirurške resekcije, ali je uvijek palijativno i za relativno kratko vrijeme (WILLARD, 2012.).



Slika 5. Mastocitom, tanko crijevo, mačka. (Iz: Zachary, McGavin: Pathologic Basis of Veterinary Disease.)



Slika 6. Sklerozirajuća komponenta mastocitoma. (Halsey i sur., 2010.)



Slika 7. Okrugle neoplastične stanice sa eozinofilnim infiltratom. (Halsey i sur., 2010.)

## 2.6. ADENOMATOZNA HIPERPLAZIJA/PAPILARNI ADENOMI/POLIPI

Adenomatозна hiperplazija pojavljuje se kao žarišna papilarna ili papilotubularna proliferacija površinskog epitela. Kod mačaka su polipoidni i adenomatozni tumori rijetki. Benigni adenomatozni polipi su zabilježeni u duodenumu mačaka, pretežno kod mužjaka srednje dobi i to kod azijske pasmine. Oni se očituju povraćanjem, hematemezom te je moguća i anemija. Izlječivi su kirurškom ekscizijom. Ove lezije mogu biti zamijenjene sa papilarnim adenokarcinomima ako su uzorkovane samo endoskopskom biopsijom (UZAL i sur., 2016.).

## 2.7. NEUROENDOKRINI KARCINOMI (KARCINOIDI)

Karcinoidi nastaju iz neuroendokrinih stanica koje su smještene u sluznici mnogih organa uključujući i crijeva. Ove stanice luče polipeptidne hormone niske molekulske mase kao što su sekretin, somatostatin, kolekistokinin ili su dio APUD grupe (*engl. amine precursor uptake decarboxylation*), stvarajući tvari kao što je serotonin. Karcinoidi crijeva se veoma rijetko pojavljuju kod mačaka (UZAL i sur., 2016.).

## 2.8. EKSTRAMEDULARNI PLAZMACITOMI

Plazmacitomi su neoplazme koje se sastoje od plazma stanica različitih stadija diferencijacije tj. od atipičnih neoplastičnih plazma stanica sa monoklinalnom ekspresijom imunoglobulina lakih ili teških lanaca. Najčešće se pojavljuju u koži, a mogu se pojaviti i u crijevima te u drugim organima (MAJZOUB i sur., 2003.). Plazmacitomi crijeva su rijetki kod mačaka, kao i kod drugih vrsta životinja (UZAL i sur., 2016.).

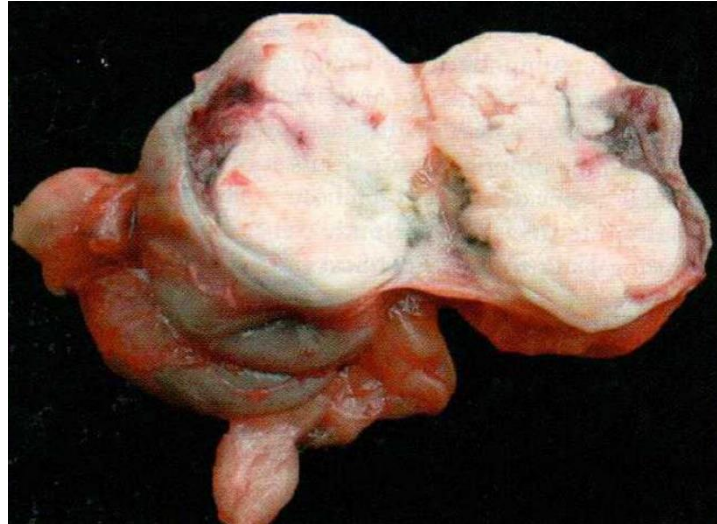
Najčešće se dijagnosticiraju citološki ili imunohistokemijski (MAJZOUB i sur., 2003.).

Tumor se sastoji od čvrstih nakupina pleomorfnih okruglastih stanica. Česta je nuklearna hiperkromazija. Stanice su tipično raspoređene u čvrste nakupine od 10 do 20 stanica, okružene finom fibrovaskularnom stromom te može biti prisutno taloženje AL amiloida među tumorskim stanicama. Može biti uočeno nekoliko sincicijskih plazma stanica ili histiocita. Većina tumorskog rasta je submukozna, sa manjim prodiranjem u dublje dijelove lamine proprije. Mnogi tumori imaju tendenciju diskretnog lokalnog rasta koji se liječi kirurškim putem. Manji dio izražava agresivnije ponašanje, uključujući invaziju tunike muskularis, a neki se šire u regionalne limfne čvorove i slezenu te mogu uzrokovati monoklonalnu gamopatiju (UZAL i sur., 2016.).

## 2.9. GASTROINTESTINALNI STROMALNI TUMORI/ MEZENHIMALNI TUMORI

Ovi tumori uključuju lejomioime, lejomiosarkome, gastrointestinalne stromalne tumore te veoma rijetke tumore kao što su hemangiosarkomi, tumori ovojnice perifernih živaca, fibromi, fibrosarkomi, osteosarkomi, lipomi, ganglioneuromi (mačić). Tumori glatkog mišićja se rijetko javljaju kod mačaka, a jednako su rasprostranjeni u tankom i debelom crijevu. Lejomioimi i lejomiosarkomi predstavljaju dvije suprotnosti morfološkog kontinuuma, koji uključuju prema malignom kraju, tumore sada svrstane kao gastrointestinalni stromalni tumori koji se smatraju da su proizašli iz intersticijskih Cajalovih stanica. Oni se razlikuju od tumora podrijetla glatkih mišićnih stanica pomoću ekspresije c-KIT (CD 117) antigena. Iako neki mogu uključivati aktin glatkog mišićja, oni rijetko ekspimiraju dezmin. S druge strane, lejomioimi i lejomiosarkomi ne ekspimiraju c-KIT, a trebali bi ekspimirati aktin i dezmin glatkog mišićja. Imunohistokemijska reaktivnost je definitivni način za diferencijaciju ovih tumora. Lejomioimi se mogu prepoznati na osnovi njihove histologije i citologije (UZAL i sur., 2016.). Klinički znakovi zbog zahvaćanja gastrointestinalnog sustava su anoreksija, povraćanje, proljev i gubitak težine. Može doći do perforacije stijenke i posljedično septičnog peritonitisa. Tumori su često praćeni paraneoplastičnim sindromom kada može doći do hipoglikemije, eritrocitoze ili pak anemije. Ovi tumori često se pojavljuju kao tvrde mase prekrivene normalnom sluznicom. Mogu se pojaviti i ulceracije. Krvarenje gastrointestinalnog sustava zbog ulceracija

tumora može biti odgovorno za nastanak po život opasnog hemoragijskog šoka. Liječenje se sastoji od kirurške resekcije. Pod pretpostavkom da nema postoperativnih kirurških komplikacija, prognoza je relativno dobra. Regionalni limfni čvorovi, mezenterij i jetra su najčešća mjesta metastaziranja (WILLARD, 2012.).



Slika 8. Lejomiosarkom u stijenci cekuma koji obliterira lumen cekuma mačke. (Iz: Grant Maxie: Jubb, Kenedy, and Palmers Pathology of Domestic Animals.)

### **3. MATERIJALI I METODE**

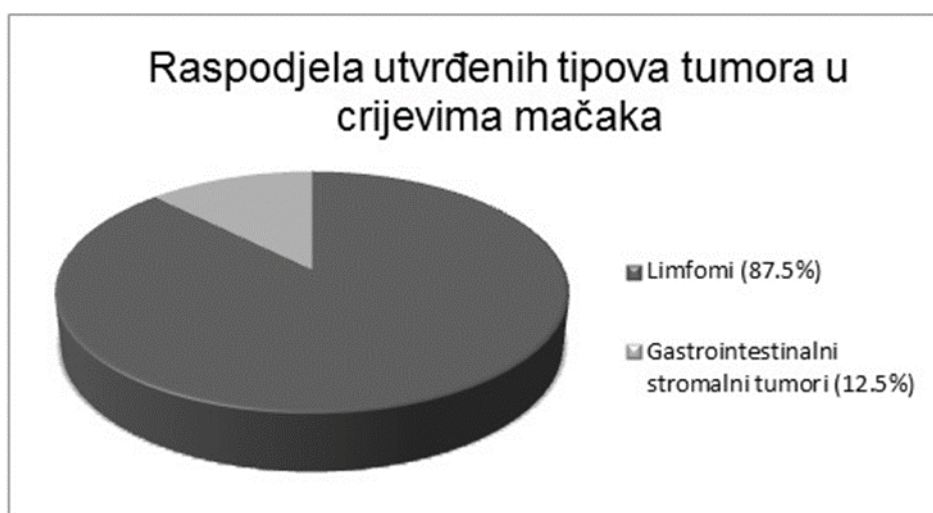Pregledana je arhiva Zavoda za veterinarsku patologiju Veterinarskog fakulteta Sveučilišta u Zagrebu u razdoblju od siječnja 2010. godine do kolovoza 2016. godine te su izdvojena histološka stakalca i histološki analizirani tumori. U svrhu histopatološke pretrage uzorci su bojani standardnom hemalaun-eozin metodom. Uzorci su pregledani mikroskopski s ciljem točnog utvrđivanja histološkog tipa tumora. Također se pretražila i arhiva nalaza te su obrađeni podaci vezani za dob i pasminu životinja te patoanatomski nalaz ukoliko je životinja bila na obdukciji.

## 4. REZULTATI

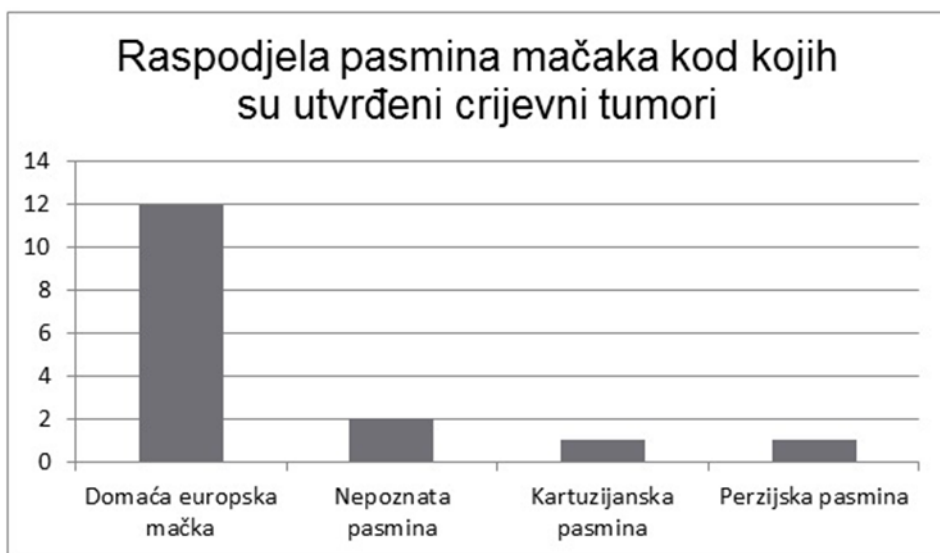
Nakon pregleda arhive Zavoda za veterinarsku patologiju u razdoblju od siječnja 2010. do kolovoza 2016. godine, te izdvajanja histoloških stakalaca i histološke analize tumora utvrđeno je 16 tumora crijeva kod mačaka. Oboljevale su mačke od 3.5 mjeseca do 20 godina starosti. Prosječna dob iznosila je 8 godina. Najviše tumora uočeno je kod domaće europske mačke (12) te su zabilježeni po jedan slučaj kod kartuzijanske i jedan kod perzijske pasmine. Dva tumora su zabilježena kod mačaka nepoznate pasmine (Graf 2).

**Limfomi crijeva** (Tablica 1.) utvrđeni su kod 14 mačaka tj. zauzimaju 87.5% od svih tumora crijeva u ovom istraživanju (Graf 1.). Oboljevale su mačke od 8.5 mjeseci do 14 godina starosti. Prosječna dob iznosila je 7 godina i 8 mjeseci, a oboljevale su pasmine (10) domaća europska mačka, (2) nepoznata pasmina, (1) kartuzijanska pasmina, (1) perzijska pasmina. Najviše limfoma je zabilježeno u jejunumu (4) i ileumu (3), te po jedan u duodenumu, kolonu i na prijelazu iz tankog u debelo crijevo.

**Gastrointestinalni stromalni tumori** (Tablica 2.) utvrđeni su kod dvije mačke tj. zauzimaju 12.5% od svih tumora crijeva u ovom istraživanju (Graf 1.). Obje su bile domaće europske mačke. Jedna je bila stara 3.5 mjeseca, a druga je imala 20 godina. Prosječna dob iznosila je 10 godina i 2 mjeseca.



Graf 1. Raspodjela utvrđenih tipova tumora u crijevima mačaka



Graf 2. Raspodjela pasmina mačaka kod kojih su utvrđeni crijevni tumori

Tablica 1. Pregled utvrđenih limfoma crijeva

	<b>PASMINA</b>	<b>DOB</b>	<b>NALAZ</b>	<b>DIJAGNOZA</b>	<b>VP</b>
<b>1.</b>	Domaća europska mačka	8.5 mjeseci	Kaheksija, nalaz prozirne žućkaste tekućine u trbušnoj šupljini. Ileum proširen, zadebljale stijenke, po sluznici blijedožućkaste fibrinozne naslage. Mezenterijalni limfni čvorovi izrazito povećani, zahvaćeni proliferatom limfocitnih stanica mješovitog tipa koji uključuje T i B limfocite, izrazit pleomorfizam, brojne mitoze, žarišne nekroze. Jaki edem submukoze crijeva i deskvamacija epitelnih stanica crijeva.	Limfom crijeva i mezenterijalnih limfnih čvorova	S
<b>2.</b>	Domaća europska mačka	1 godina	Tumorozne tvorbe oko očiju, u mozgu, bubrezima, plućima, srcu, crijevima, submandibularnim, sternalnim i mezenterijalnim limfnim čvorovima (limfoblastični limfomi). Nalaz svjetlo žute, serozne, neprozirne tekućine u	Multicentrični limfom (Slike 9., 10., 11., 12.)	S



			abdomenu (visokostanični eksudat u kojem su preko 90% stanica limfoblasti). Stijenka ileuma zadebljala, bijele boje, sa cjevastom tumoroznom tvorbom 2x5 cm. Zahvaćena je sluznica, podsluznica i mišićnica crijeva (ileuma) tumorskim procesom, tumorske stanice prerastaju serozu i urastaju u masno tkivo. U mezenteriju mnoštvo malih, crvenih, tvrdih nodula.		
3.	Domaća europska mačka	3 godine	Difuzna, infiltrativna, gusto celularna neoplazija crijeva koja se pruža kroz sve slojeve crijeva. Značajna anizokarioza, brojne mitoze, nekroze, apoptoza tumorskih stanica. Citoplazma stanica je oskudna. Neoplastične stanice infiltrativno rastu i u mezenterij. Visoki stupanj malignosti limfoma.	Alimentarni limfom	H
4.	Domaća europska mačka	5 godina	Tumorozne tvorbe zahvaćaju crijevo, bubreg, limfne čvorove.	Limfom crijeva, bubrega, limfnih čvorova (multicentrični limfom)	NU
5.	Perzijska pasmina	6 godina	U uzorku jejunuma prisutna je difuzna infiltracija okruglastih stanica koje imaju velike jezgre (više od dva eritrocita) i malu količinu eozinofilne citoplazme. Prisutne su mitoze i nekroze.	Limfom visokog stupnja malignosti	H
6.	Domaća europska mačka	7 godina	Arhitektura stijenke crijeva je u potpunosti narušena gustim nakupinama pojedinačnih okruglih stanica koje imaju veliku okruglu jezgru vezikularnog tipa koja sadrži do 4 bizarna nukleolusa (limfoblasti). Neoplastični limfoblasti prorastaju sve segmente sluznice i mišićnice tankog crijeva te probijaju i serozu.	Limfom crijeva – transmuralni (Slika 14.)	H

7.	Domaća europska mačka	8 godina	Tumor u području jejunuma, bijele boje, prorašta crijevnu stijenku.	Alimentarni limfom	NU
8.	Domaća europska mačka	8 godina	Tumor u području jejunuma, bijele boje, prorašta crijevnu stijenku.	Alimentarni limfom	NU
9.	Kartuzijanska pasmina	10 godina	Mezenterijalni limfni čvor infiltriran limfoblastima koji prorastaju koru limfnog čvora i infiltriraju perinodalno masno tkivo. Promjer limfoblasta iznosi oko dva promjera eritrocita. Resice jejunuma su skraćene, lamina proprija sluznice i mišićnica infiltrirana limfoblastima. Limfoblasti okružuju i komprimiraju epitel kripti, popunjavaju i prostor lamine submukoze.	Alimentarni limfom (Slika 13.)	H
10.	Domaća europska mačka	12 godina	Svi mezenterijalni limfni čvorovi izrazito povećani i dijelom slatinastog izgleda. U području ileuma nalazi se tvorba promjera oko 3 cm koja pritišće na ileum i maksimalno mu sužava lumen.	Limfom	NU
11.	Nepoznata pasmina	13 godina	Izrazito zadebljanje duodenuma, pogotovo sluznice, zbog nakupljanja limfocita u lamini propriji resica. Nakupljaju se i u mišićnom sloju. Infiltrat je difuznog obrasca rasta. Dvostruko su ili trostruko veći od eritrocita (limfoblastični tip).	Alimentarni limfom	H
12.	Nepoznata pasmina	13 godina	Kaheksija, ikterus, tumorozne promjene crijeva, jetre i bubrega.	Limfom crijeva, jetre i bubrega (multicentrični limfom)	NU
13.	Domaća europska mačka	14 godina	U uzorku kolona uočava se opsežni infiltrat maligno promijenjenih limfocita koji zahvaća sluznicu i submukozu. Česte su mitoze, a stanice tumora su nešto veće od eritrocita te oskudne citoplazme. U limfnom čvoru se nakuplja isti tip stanica.	Limfom visokog stupnja malignosti	H

<b>14.</b>	Domaća europska mačka	Nepoznata	Na prijelazu iz tankog u debelo crijevo uočava se solidni difuzni infiltrat limfoidnih stanica koji zahvaća submukozu i mišićnicu crijeva. Tumor čine limfociti veličine eritrocita, a mjestimice se uočavaju veće stanice limfoblastičnog tipa. Mitoze su rijetke, a povremeno se uočavaju binuklearne stanice.	Limfom crijeva tipa malih limfocita	H
------------	-----------------------	-----------	--	-------------------------------------	---

Značenje:

VP- vrsta pretrage

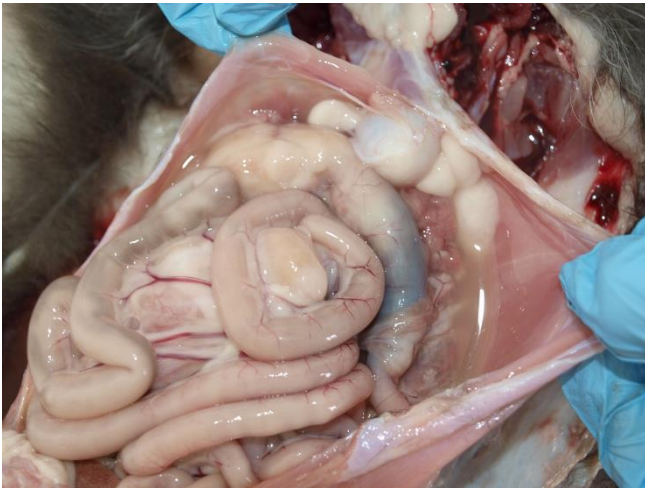
H- napravljena je histopatološka pretraga dijela tkiva koji je dostavljen

S- obavljena je sekcija životinja

NU- pregledane su životinje koje su došle na neškodljivo uklanjanje te im je utvrđena određena patologija

Tablica 2. Pregled utvrđenih gastrointestinalnih stromalnih tumora

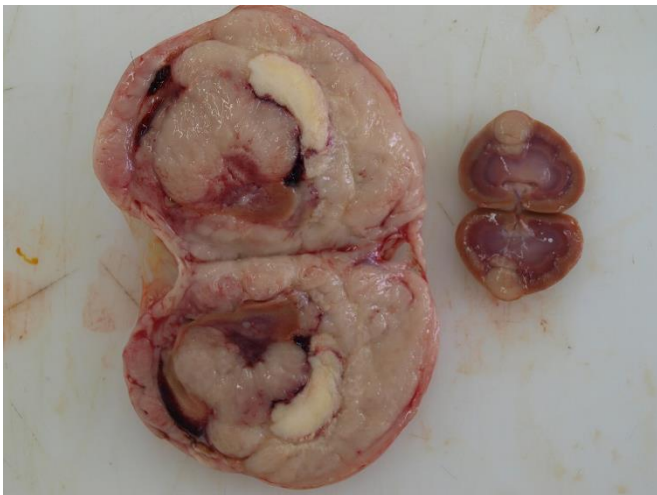
	<b>PASMINA</b>	<b>DOB</b>	<b>NALAZ</b>	<b>DIJAGNOZA</b>	<b>VP</b>
<b>1.</b>	Domaća europska mačka	3.5 mjeseca	U dostavljenom segmentu tankog crijeva vidljiva je difuzna, infiltrativna, neograničena neoplastična proliferacija. Tumor razara sve slojeve stijenke crijeva. Sluznica je ulcerirana, nekrotična. Neoplazija je građena od gusto posloženih stanica u nepravilne, isprepletene snopove i vrtloge između kojih je oskudna fibrovaskularna stroma i ostaci mišićnice i stijenke crijeva. Tumorske stanice su vretenasta do ovalna oblika, izrazita je anizocitoza i anizokarioza, broj mitozna je izrazito visok, a velik je broj i atipičnih mitozna.	Gastrointestinalni stromalni tumor visokog stupnja malignosti (Slika 15.)	H
<b>2.</b>	Domaća europska mačka	20 godina	Tumorozne promjene u stijenci crijeva i mezenteriju na prijelazu tankog u debelo crijevo.	Gastrointestinalni stromalni tumor	NU



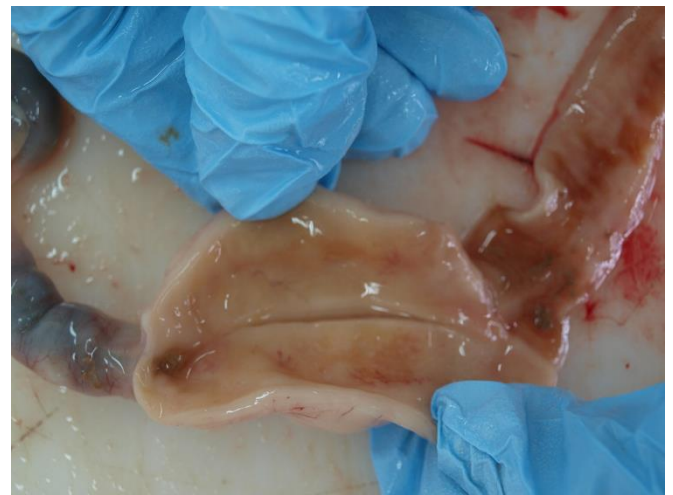Slika 9. Mačka, multicentrični limfom; zahvaćeni organi trbušne šupljine.



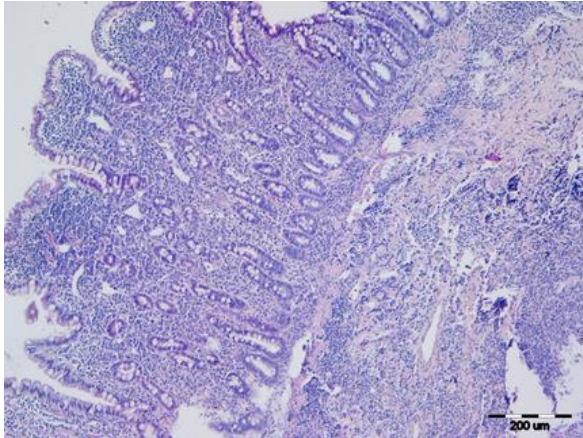
Slika 10. Mačka, sternum; multicentrični limfom, povećan sternalni limfni čvor.



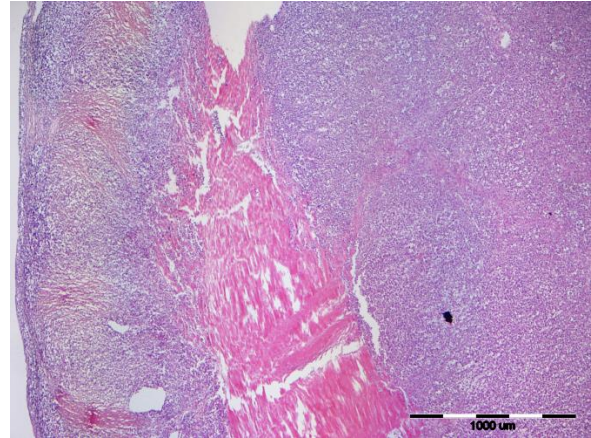
Slika 11. Mačka, multicentrični limfom; bubrezi prorašteni sivo bijelom, slatinastom masom.



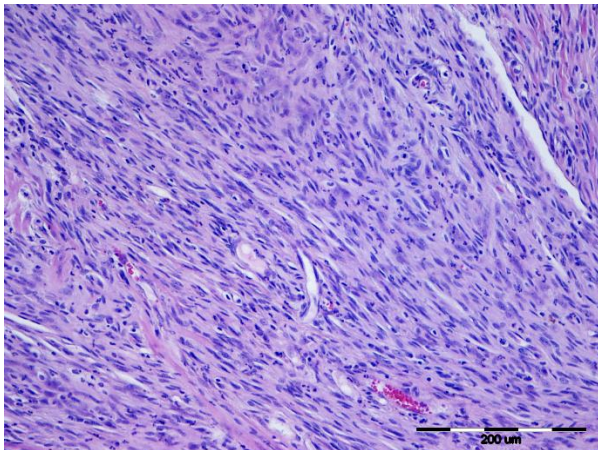
Slika 12. Mačka, multicentrični limfom; stijenka crijeva zadebljana zbog proraštanja neoplastičnih limfocita.



Slika 13. Mačka, crijevo; neoplastični limfociti proraštaju sluznicu i submukozu tankog crijeva.



Slika 14. Mačka, crijevo; neoplastični limfociti proraštaju sve slojeve stijenke crijeva.



Slika 15. Mačka, crijevo; gastrointestinalni stromalni tumor u stijenci tankog crijeva.

## 5. RASPRAVA

U ovom retrospektivnom istraživanju utvrđeno je 16 tumora crijeva kod mačaka u razdoblju od siječnja 2010. godine do kolovoza 2016. godine. Oboljevale su mačke od 3.5 mjeseca do 20 godina starosti. Prosječna dob iznosila je 8 godina. U dosadašnjim istraživanjima se navodi da se prosječno tumori crijeva kod mačaka javljaju u dobi od 11 godina. Najmanji rizik za nastanak crijevnih tumora je kod mladih mačaka te se s povećanjem njihove dobi povećava i učestalost crijevnih tumora. Zabilježena je veća učestalost crijevnih tumora kod sijamskih pasmina te domaćih kratkodlakih i križanih mačaka (RISSETTO i sur., 2011.). U ovom istraživanju od crijevnih tumora su najčešće oboljevale domaće europske mačke (12) te je zabilježen jedan slučaj kod kartuzijanske i jedan kod perzijske pasmine. Dva tumora su zabilježena kod mačaka nepoznate pasmine.

Ovo istraživanje je potvrdilo dosadašnje spoznaje da su najčešći tumori crijeva kod mačaka limfomi (GELBERG, 2012., LOUWERENS i sur., 2005.; MOORE i sur., 2012.; RISSETTO i sur., 2011.; UZAL i sur., 2016.; WILLARD, 2012.). Naime, gastrointestinalni sustav sadrži najveći broj limfoidnih i pomoćnih imunskih stanica stoga ne iznenađuje da je često meta za limfome (MOORE i sur., 2012.). Utvrđeni limfomi zauzimaju 87.5% svih tumora crijeva u ovom istraživanju tj. zabilježeni su kod 14 mačaka od ukupno 16 mačaka kod kojih su utvrđeni tumori crijeva.

Limfomi se najčešće pojavljuju u tankom crijevu mačaka, (LOUWERENS i sur., 2005., RISSETTO i sur., 2011., WILLARD, 2012.) što je i ovo istraživanje potvrdilo. Najviše limfoma je zabilježeno u jejunumu (4) i ileumu (3), te po jedan u duodenumu, kolonu i na prijelazu iz tankog u debelo crijevo. Prijašnja istraživanja također potvrđuju najveću učestalost crijevnih limfoma u jejunumu (DANIAUX i sur., 2014.; KIUPEL i sur., 2011.; MOORE i sur., 2012.). Što se tiče tipova limfoma, oni mogu biti limfomi malih limfocita koji zahvaćaju resice, limfomi velikih limfoblata i limfomi velikih granularnih stanica (WILLARD, M.D., 2012., UZAL i sur., 2016.). U ovom istraživanju je utvrđen jedan slučaj limfoma tipa malih limfocita, te četiri limfoma velikih limfoblata. S obzirom da su kod još nekih tumora opisane visoko maligne značajke tumora, kao što su veliki broj mitoze i nekroza, izrazit pleomorfizam, anizokarioze, apoptoze tumorskih stanica, velike jezgre (više od dva eritrocita) i manja količina citoplazme,

one upućuju na limfoblastični limfom, dok kod limfocitnog limfoma malih stanica maligne značajke tumora nisu u tolikoj mjeri izražene.

Većina limfoma u ovom istraživanju su opisani kao primarni tumori crijeva. Također i literatura navodi da su kod mačaka, gotovo svi slučajevi ispitani biopsijom primarni tumori. Primarni limfomi crijeva uključuju slučajeve sa malignim limfocitnim infiltracijama crijeva, sa ili bez zahvaćanja trbušnih organa ili koštane srži, a bez lezija u prsnom košu ili perifernim mjestima (UZAL i sur., 2016.).

U literaturi se navode i infekcije mačjim virusima leukemije (FeLV) i imunodeficijencije (FIV) kao bitni faktori rizika za nastanak limfoma (LOUWERENS i sur., 2005., WILLARD, 2012.), ali u ovom istraživanju te infekcije nisu analizirane.

**Gastrointestinalni stromalni tumori** su utvrđeni kod dvije mačke tj. zauzimaju 12.5% svih tumora crijeva u ovom istraživanju. Obje su bile domaće europske mačke. Jedna je bila stara 3.5 mjeseca, dok je druga imala 20 godina. Prosječna dob iznosila je 10 godina i 2 mjeseca. Jedan tumor je bio smješten u tankom crijevu, dok se drugi nalazio na prijelazu iz tankog u debelo crijevo. Gastrointestinalni stromalni tumori se rijetko pojavljuju kod mačaka (UZAL i sur., 2016.) te su literaturni podaci vezani uz njih također rijetki. RISSETTO i sur. (2011.) su u svom istraživanju zabilježili učestalost lejomiosarkoma od 1.1% među svim tumorima crijeva kod mačaka. Literatura navodi da su tumori glatkog mišićja jednako rasprostranjeni u tankom i debelom crijevu (UZAL i sur., 2016.).

Kao drugi najčešći tumori crijeva navode se adenokarcinomi (CRIBB, 1988.; WILLARD, 2012.), no u ovom istraživanju oni nisu utvrđeni.

Osim spomenutih tumora crijeva, kod mačaka se još javljaju mastocitomi, papilarna adenomatozna hiperplazija, papilarni adenomi, neuroendokrini karcinomi (karcinoidi) te ekstramedularni plazmacitomi. Ovi tumori se rijetko pojavljuju kod mačaka te ni oni nisu utvrđeni u ovom istraživanju.

## 6. ZAKLJUČCI

Ovo istraživanje potvrđuje dosadašnje spoznaje da su najčešći tumori crijeva kod mačaka **limfomi**. Utvrđeni limfomi zauzimaju 87.5% svih tumora u ovom istraživanju. Prosječna dob mačaka oboljelih od limfoma iznosila je 7 godina i 8 mjeseci. Limfomi su se najčešće pojavljivali u jejunumu te ih je većina opisana kao primarni tumori crijeva. Što se tiče tipova limfoma, zabilježeno je najviše limfoblastičnih limfoma.

Osim limfoma utvrđeni su **gastrointestinalni stromalni tumori** koji zauzimaju 12.5% svih tumora u ovom istraživanju. Prosječna dob oboljelih mačaka iznosila je 10 godina i 2 mjeseca.

Najčešće su oboljevale mačke domaće europske pasmine, a tanko crijevo se pokazalo kao najčešće zahvaćeno mjesto. Prosječna dob svih oboljelih mačaka iznosila je 8 godina.

Poznavanje pasmine mačke, njezine dobi te tipa i anatomske distribucije crijevnih tumora može pomoći veterinarima u donošenju odluka oko preporuke dijagnostičkih testova i razmatranja diferencijalnih dijagnoza kod pacijenata sa gastrointestinalnim i nespecifičnim kliničkim znakovima.



## 7. LITERATURA

CRIB A. E. (1988.): Feline gastrointestinal adenocarcinoma: a review and retrospective study. *Can. Vet. J.* 29: 709-712.

ČULJAK K., Ž. GRABAREVIĆ, R. SABOČANEC (1993.): *Opća veterinarska patologija*, Horetzky, Zagreb. str.179.

DANIAUX L. A., M. P. LAURENSEN, S. L. MARKS, P. F. MOORE, S. L. TAYLOR, R. X. CHEN, AND A. L. ZWINGENBERGER (2014.): Ultrasonographic thickening of the muscularis propria in feline small intestinal small cell T-cell lymphoma and inflammatory bowel disease. *J. Fel. Med. Surg.* 16: 89-98.

GABOR LJ, P. CANFIELD, R. MALIK. (1999.): Immunophenotypic and histological characterisation of 109 cases of feline lymphosarcoma. *Aust. Vet. J.* 77: 436-441.

GELBERG, H. B. (2012.): Alimentary system and the peritoneum, omentum, mesentery and peritoneal cavity. In: *Pathologic basis of veterinary disease*. (Zachary, J. F., M. D. McGavin, Eds.), Elsevier, Mosby, pp. 400-401.

HALSEY C. H. C., B. E. POWERS AND D. A. KAMSTOCK (2010.): Feline intestinal sclerosing mast cell tumour: 50 cases (1997-2008). *Vet. Comp. Oncol.* 8: 72-79.

KIUPEL, M., R. C. SMEDLEY, C. PFENT, Y. XIE, Y. XUE, A. G. WISE, J. M. DEVAUL, AND R. K. MAES (2011.): Diagnostic algorithm to differentiate lymphoma from inflammation in feline small intestinal biopsy samples. *Vet. Pathol.* 48: 212-222.

LOUWERENS M., C. A. LONDON, N. C. PEDERSEN AND L. A. LYONS. (2005.): Feline lymphoma in the post-feline leukemia virus era. *J. Vet. Int. Med.* 19: 329-335.

MAJZOUB, M., W. BREUER, S. J. PLATZ, R. P. LINKE AND W. HERMANS (2003.): Histopathologic and immunophenotypic characterization of extramedullary plasmacytomas in nine cats. *Vet. Pathol.* 40: 249-253.

MOORE, P. F., A. RODRIGUEZ-BERTOS AND P. H. KASS (2012.): Feline gastrointestinal lymphoma: mucosal architecture, immunophenotype, and molecular clonality. *Vet. Pathol.* 49: 658-668.

NORSWORTHY G. D., J. S. ESTEP, C. HOLLINGER, J. M. STEINER, J. O. LAVALLEE, L. N. GASSLER, L. M. RESTINE, M. KIUPEL (2015.): Prevalence and underlying causes of histologic abnormalities in cats suspected to have chronic small bowel disease: 300 cases (2008-2013). *J. Am. Vet. Med. Assoc.* 15; 247: 629-635.

RISSETTO K., J. A. VILLAMIL, K. A. SELTING, J. TYLER, C. J. HENRY (2011.): Recent trends in feline intestinal neoplasia: an epidemiologic study of 1,129 cases in the veterinary medical database from 1964 to 2004. *J. Am. Anim. Hosp. Assoc.* 47: 28-36.

UZAL, A. F., B. L. PLATNER, J. M. HOSTETTER (2016.): Alimentary system. In: Jubb, Kennedy and Palmers Pathology of domestic animals. (Maxie, M. G., Ed.), Elsevier, pp. 100-111.

WILLARD M. D. (2012): Alimentary neoplasia in geriatric dogs and cats. *The Veterinary Clinics of North America. J. Small Anim. Pract.* 42: 693-706.

## 8. SAŽETAK

U ovom retrospektivnom istraživanju pregledana je arhiva Zavoda za veterinarsku patologiju na Veterinarskom fakultetu u Zagrebu. Obuhvaćeno je razdoblje od šest godina i to od siječnja 2010. godine do kolovoza 2016. godine, u kojem su analizirani tumori crijeva mačaka kako bi se utvrdila učestalost pojedinih tipova tumora te dob i pasmina životinja koje su najčešće oboljevale. Ovo istraživanje je potvrdilo dosadašnje spoznaje da su najčešći tumori crijeva kod mačaka limfomi. Gastrointestinalni sustav sadrži najveći broj limfoidnih i pomoćnih imunskih stanica stoga ne iznenađuje da je često meta za limfome. Utvrđeno je 16 tumora crijeva od kojih se kod 14 mačaka radilo o limfomima, dok je kod preostale dvije mačke bio prisutan gastrointestinalni stromalni tumor. Tumori su se najčešće pojavljivali kod domaće europske pasmine, a prosječna dob iznosila je 7 godina i 8 mjeseci kod mačaka sa limfomima te 10 godina i 2 mjeseca kod mačaka sa gastrointestinalnim stromalnim tumorima. Tanko crijevo se pokazalo kao najčešće mjesto pojave tumora. Poznavanje pasmine mačke, njezine dobi te tipa i anatomske distribucije crijevnih tumora može pomoći veterinarima u donošenju odluka oko preporuke dijagnostičkih testova i razmatranja diferencijalnih dijagnoza kod pacijenata sa gastrointestinalnim i nespecifičnim kliničkim znakovima.

Ključne riječi: mačke, tumori crijeva, limfom, gastrointestinalni stromalni tumor

## 9. SUMMARY

### REVIEW OF INTESTINAL TUMORS IN CATS

In this retrospective research data retrieved from archives of the Department of Veterinary Pathology at the Faculty of Veterinary Medicine Zagreb were analyzed. The archives cover a six year period from January 2010 to August 2016 in which intestinal tumors were analyzed in order to determine how frequently certain types of tumors occurred and what was the age and breed of the animals affected by the tumors. The results of this research show that lymphomas are the most common type of intestinal tumor found in cats, which is consistent with previous research. The gastrointestinal tract harbors the largest population of lymphoid and accessory immune cells in the body. Not surprisingly, it is often a target for lymphoma. The research was conducted on sixteen cats, fourteen of them had lymphoma, while the remaining two had gastrointestinal stromal tumor. Regarding breeds, tumors were mostly present in domestic (european) shorthair cat. The mean age of cats diagnosed with lymphoma was seven years and eight months, whereas the mean age of cats diagnosed with gastrointestinal stromal tumor was ten years and two months. The tumors mostly occurred in the small intestine. Knowing the cat's breed, age, type and anatomic distribution of intestinal tumors could help veterinarians make more informed decisions when recommending diagnostic tests and considering differential diagnoses in patients presenting with both gastrointestinal and nonspecific clinical signs.

Keywords: cats, intestinal tumors, lymphoma, gastrointestinal stromal tumor

## 10. ŽIVOTOPIS

Rođena sam 17.09.1991. godine u Splitu. Osnovnu školu sam pohađala u Osnovnoj školi "Bijaći" u Kaštel Novom. Završila sam srednju veterinarsku školu 2010. godine. Iste godine upisujem integrirani preddiplomski i diplomski studij veterinarske medicine na Veterinarskom fakultetu Sveučilišta u Zagrebu. Od tada sam redovna studentica sa konačnim prosjekom ocjena 4,09. Kao svoje usmjerenje tijekom posljednja tri semestra fakultetske nastave odabrala sam smjer Kućni ljubimci. Služim se engleskim jezikom u govoru i pismu. Tijekom studija obavljala sam poslove preko studentskog servisa.