

Osteoarthritis u pasa

Vladimir, Ivanka

Master's thesis / Diplomski rad

2016

Degree Grantor / Ustanova koja je dodijelila akademski / stručni stupanj: **University of Zagreb, Faculty of Veterinary Medicine / Sveučilište u Zagrebu, Veterinarski fakultet**

Permanent link / Trajna poveznica: <https://um.nsk.hr/um:nbn:hr:178:931297>

Rights / Prava: [In copyright](#)/[Zaštićeno autorskim pravom.](#)

Download date / Datum preuzimanja: **2024-07-07**



Repository / Repozitorij:

[Repository of Faculty of Veterinary Medicine -
Repository of PHD, master's thesis](#)



SVEUČILIŠTE U ZAGREBU
VETERINARSKI FAKULTET

Ivanka Vladimir

**OSTEOARTRITIS U PASA
OSTEOARTHRITIS IN DOGS**

Diplomski rad

Zagreb, 2016.

KLINIKA ZA KIRURGIJU, ORTOPEDIJU I OFTALMOLOGIJU

Predstojnik: prof. dr. sc. Boris Pirkić

Mentori: doc. dr. sc. Ozren Smolec

doc. dr. sc. Nika Brkljača-Bottegaro

Članovi Povjerenstva za obranu diplomskog rada:

1. prof. dr. sc. Petar Džaja
2. prof. dr. sc. Josip Kos
3. doc. dr. sc. Ozren Smolec
4. dr. sc. Marko Pećin (zamjena)

Na početku ovoga diplomskoga rada zahvaljujem svojim mentorima doc. dr. sc. Ozrenu Smolecu i doc. dr. sc. Niki Brkljači-Bottegaro koji su svojim znanstvenim i stručnim savjetovanjima pomogli u izradi ovoga rada.

Zahvaljujem se i svojim prijateljima koji su svojim druženjem, pomaganjem i učenjem obilježili studentske dane.

Posebna zahvala ide mojoj obitelji. Bez njih bi ovo danas bilo nemoguće.

Popis priloga

Slika 1 Prikaz zdrave i oštećene hrskavice.....	6
Slika 2 Prikaz zglobnih struktura	8
Slika 3 Prikaz neravnoteže u sintezi i razgradnji hrskavičnog matriksa	11

SADRŽAJ

1	UVOD	1
2	PREGLED REZULTATA DOSADAŠNJIH ISTRAŽIVANJA	2
2.1	Anatomija zgloba.....	2
2.2	Histologija hijaline hrskavice	5
2.3	Etiologija osteoartritisa.....	7
2.4	Patogeneza osteoartritisa	9
2.5	Klinička slika osteoartritisa	11
2.6	Dijagnostika osteoartritisa	12
2.6.1	Ortopedski pregled	12
2.6.2	Radiološki pregled.....	16
2.6.3	Laboratorijski nalazi.....	17
2.6.4	Ostale dijagnostičke metode.....	17
2.7	Osnove liječenja osteoartritisa.....	18
2.7.1	Kontrola težine	18
2.7.2	Tjelovježba i fizikalna terapija	19
2.7.3	Operativne metode	19
2.7.4	Alternativne metode	20
2.7.5	Primjena lijekova i suplemenata	20
3	ZAKLJUČAK	30
4	LITERATURA	31
5	SAŽETAK	35
6	SUMMARY	36
7	ŽIVOTOPIS	37

1 UVOD

Procijenjeno je da je čak 20% pseće populacije starije od jedne godine u SAD-u pod utjecajem nekog oblika osteoartritisa. Osteoartritis (OA, također poznat kao degenerativna bolest zglobova, hipertrofični artritis, degenerativni artritis i osteoartritis) može se definirati kao proces abnormalnog popravka i progresivnog gubitka zglobne hrskavice. Osteoartritis je sporo progresivni, upalni sindrom. Taj sindrom pogađa sva zglobna i okolna tkiva uključujući zglobnu čahuru, sinoviju, zglobnu hrskavicu te subhondralnu kost. Oštećenje zglobne hrskavice i ukrućenje subhondralne kosti mogu biti inicijalni događaj ili posljedice osteoartritisa. Očigledno je da je kombinacija biokemijskih i biomehaničkih događaja uključena u patogenezu ovog kompleksnog sindroma. Citokini, metaloproteinaze i drugi degradacijski enzimi izlučeni iz hondrocita i sinoviocita posreduju u tim događajima. Progresivne promjene koje nastaju su erozija hrskavice, fibroza zglobne čahure i preoblikovanje kosti. Točni mehanizmi osteoartritisa nisu dobro razjašnjeni. Nestabilnost zgloba, ozljede i razvojne ortopedske bolesti su mogući uzroci osteoartritisa, iako često etiologija ostaje nepoznata. Kliničke manifestacije osteoartritisa uključuju bol i ograničenu pokretljivost u jednom ili više zglobova. Vlasnici se mogu žaliti na kroničnu intermitentnu hromost koja se pogoršava tijekom vježbanja, produženog odmora ili za hladnog vremena. Palpacija zahvaćenog zgloba tijekom kliničkog pregleda može ukazati na bol, oticanje, slab opseg kretanji, zadebljanje kapsule i krepitus. Stupanj do kojeg psi s osteoartritisom mogu biti pogođeni je u rasponu od povremene blage hromosti do kompletne nepokretnosti. Stariji psi s osteoartritisom često mogu biti zahvaćeni neurološkim ili metaboličkim poremećajima te kardiopulmonalnim bolestima, stoga je temeljiti opći pregled veoma važan. Dijagnoza osteoartritisa postavlja se prvenstveno na temelju anamneze, kliničkih znakova i radiografije. Rendgenske snimke mogu pokazati zglobni izljev, formiranje osteofita, subhondralnu sklerozu i preoblikovanje kosti. Ostali načini dijagnostike, kao što su kompjutorizirana tomografija, magnetna rezonanca, kinematičke analize hoda i nuklearna scintigrafija, mogu pružiti dodatne informacije naročito u blago zahvaćenih pasa. Promjene unutar zgloba koje nastaju od osteoartritisa su ireverzibilne. Međutim, rano prepoznavanje ove bolesti daje vlasniku više mogućnosti za liječenje s ciljem usporavanja napredovanja i ublažavanje boli i nepokretnosti povezane s ovom bolešću.

2 PREGLED REZULTATA DOSADAŠNJIH ISTRAŽIVANJA

U ovom poglavlju bit će opisan osteoartritis kod pasa. U odjeljku 2.1 opisan će se anatomija zgloba dok odjeljak 2.2 prikazuje histološki pregled hijaline hrskavice kao najvažnijeg dijela zgloba u nastanku ove bolesti. Odjeljak 2.3 opisuje predispozicije za nastanak ove bolesti tj. rizične faktore. U odjeljku 2.4 je opisana patogeneza bolesti odnosno teorije nastanka jer ona sama nije do kraja razjašnjena. Odjeljak 2.5 i 2.6 opisuju klinički oblik bolesti te njenu dijagnostiku. Na samom kraju, u odjeljku 2.7 prikazan je pregled liječenja osteoartritisa.

2.1 Anatomija zgloba

Mogućnost gibanja između dviju susjednih kosti ili hrskavice ovisi uvelike o obliku razmaka između njih. Spojevi bez spojne šupljine nazivaju se sinartroze (synarthrosis) i to su nepokretni spojevi. Ovi spojevi mogu biti ispunjeni vezivnim tkivom. To su vezivnotkivni spojevi ili veze (articulatio fibrosa). Ako su spojevi ispunjeni hrskavicom, to su hrskavični spojevi (articulatio cartilaginea). Povećanje pokretljivosti između dvije kosti postiže se oblikovanjem zglobne šupljine (diarthrosis) i to su pokretni spojevi. Klinički važne bolesti zglobova, kao što je osteoartritis, pogađaju uglavnom sinovijalne zglobove koji imaju najveći opseg kretnji.

Pravi ili sinovijalni zglobovi (articulationes synoviales) razlikuju se prema broju kosti koje čine zglob, prema mogućnosti i vrsti kretanja i prema obliku zglobnih ploha. Zglobovi imaju neke zajedničke sličnosti u građi i funkciji. Osnovni dijelovi zgloba su: zglobna čahura (capsula articularis), zglobna šupljina (cavum articulare) i zglobna hrskavica (cartilago articularis), obično je hijalina te prekriva zglobne površine kosti. Zglobna čahura građena je od dva sloja: vanjskog, sastavljenog od vlaknatog tkiva (stratum fibrosum) i unutarnjeg, bogato opskrbljenog mrežom krvnih žila i živaca, nazvanog sinovijalni sloj (stratum synoviale). Vlaknati sloj zglobne čahure je nastavak njenog susjednog perihondrija ili periosta i može biti pojačan ligamentima, koji se najčešće nalaze izvan zgloba. Debljina vlaknatog sloja znatno varira u različitim zglobovima, ovisno o mehaničkim silama kojima je podvrgnut zglob. Ozljede vlaknatog sloja obnavljaju se sporo zbog slabe opskrbe krvlju. Izgleda da je inervacija zglobne čahure opsežna, što se očituje

njenom povećanom bolnosti kad je napeta (npr. zbog povećane količine sinovijalne tekućine). Sinovijalni sloj je bijel s žutom nijansom. Na njemu se nalaze nabori (plicae synoviales) i resice (villi synoviales) koji se pružaju u zglobnu šupljinu. Njihov oblik, broj i položaj razlikuju se među zglobovima. Sinovijalni sloj može se podijeliti na sloj koji sadrži sinovijalne stanice (intima synovialis) i podsinovijalni sloj (stratum subsynoviale). Unutarnji sloj sinovijalnog lista sadrži dva tipa sinovijalnih stanica (synoviocyti). Tip A sinoviocita nalikuje makrofagima i odgovoran je za fagocitozu, a tip B nalikuje fibroblastima i proizvodi proteine, hijaluronsku kiselinu i potencijalno degenerativne enzime. Zglobna šupljina je ispunjena sa bijelo-žućkastom, viskoznom tekućinom, sinovijom (synovia) koja je formirana kao dijalizat plazme krvnih žila sinovijalne membrane. Sinovija dolazi još u sinovijalnim vrećicama i tetivnim ovojnica. Ona podmazuje zglob kako bi se smanjilo trenje između zglobnih površina. Također sudjeluje u prijenosu hranjivih tvari do hijaline zglobne hrskavice. Sinovija sadrži ugljikohidrate, elektrolite, enzime i hijaluronsku kiselinu. Zglobna hrskavica leži neposredno na epifizi kosti. Ona nije prekrivena perihondrijem i glatka je prema zglobnoj šupljini. Debljina zglobne hrskavice varira, tanja je u sredini konkavnog dijela, a deblja na konveksnim dijelovima zgloba. Orijentacija snopova kolagenih vlakana u hrskavičnom matriksu bazirana je na mehaničkim zakonima pritiska i istezanja. Svojom građom hijalina hrskavica djeluje kao amortizer, savitljiva je i elastična. Hrkavica nema živaca ni krvnih žila. Na zglobnoj hrskavici može se razlikovati nekoliko različitih zona: površinska ili dodirna zona, središnja ili prijelazna zona, zrakasta zona i kalcificirana zona. Površinska zona sastoji se od gusto zbijene mreže vodoravnih kolagenih vlakana. Ova vlakna teku u obliku luka prema zglobnoj površini i smještene su paralelno s njom. Ovakav raspored kolagenih vlakana povećava površinsku stabilnost zglobne hrskavice. Središnja zona je građom homogena. Zrakasta zona sadrži vlakna raspoređena radijalno. U kalcificiranoj zoni snopovi kolagenih vlakana povezani su s kalcificiranim slojem kosti, što osigurava čvrstu vezu kosti i hrskavice. Elastični ekstracelularni matriks hijaline hrskavice sastoji se uglavnom od hrskavično-specifičnog tipa II kolagena i agregirajućih proteoglikana. Proteoglikani se sastoje od proteinske srži sa kovalentno spojenim postranim glikozaminoglikanskim lancima. Primjeri glikozaminoglikana su keratin sulfat i hondroitin sulfat (KÖNIG, 2009). Ispod zglobne hrskavice leži subhondralna koštana ploča, koja se sastoji od kalcificiranog sloja hrskavice i vlaknatog sloja kosti. Ova ploča podupire dinamičke funkcije zgloba, štiti hrskavicu od osovinskih pritisaka kao mehanički amortizer i osigurava metabolizam dubljih slojeva hrskavice. Unatoč svojoj izdržljivosti, kapacitet hrskavice da se očuva i reagira na ozljedu je ograničen jer je ona metabolički poprilično inaktivna te loše opskrbljena krvlju,

limfom te živcima. Zglobna hrskavica ima anaerobni metabolizam. On se odvija braditrofnom difuzijom, a rjeđe preko sinovijalne tekućine u izvrtak zglobne šupljine ili preko medularnih žila. Visoki sadržaj proteoglikana i njihova povećana sposobnost vezanja vode olakšava intrahondralni transport metabolita. Ozljede hrskavice koje ne dopiru do subhondralne kosti obično se ne oporave spontano, dok ozljede cijele hrskavice ovise o veličini i lokaciji ozljede. Dok se mali defekti mogu oporaviti s produktima hijaline hrskavice, veći defekti mogu samo stvaranjem vezivnog tkiva ili fibrozne hrskavice koja nema biomehanička svojstva hijaline hrskavice. Jedine stanice u hrskavici, hondrociti, su odgovorni za sintezu i promet hrskavičnog ekstracelularnog matriksa. Hondrociti izlučuju makromolekularne komponente kao što je kolagen, glikozaminoglikani i hijaluronska kiselina. Sekrecija litičkih medijatora te medijatora koji oštećuju tkivo kao što su citokini, slobodni radikali, proteaze i prostaglandini je kontrolirana od strane anaboličkih i reparativnih substanci kao što su faktor rasta i inhibitori kataboličkih citokina te inhibitori degradativnih enzima.

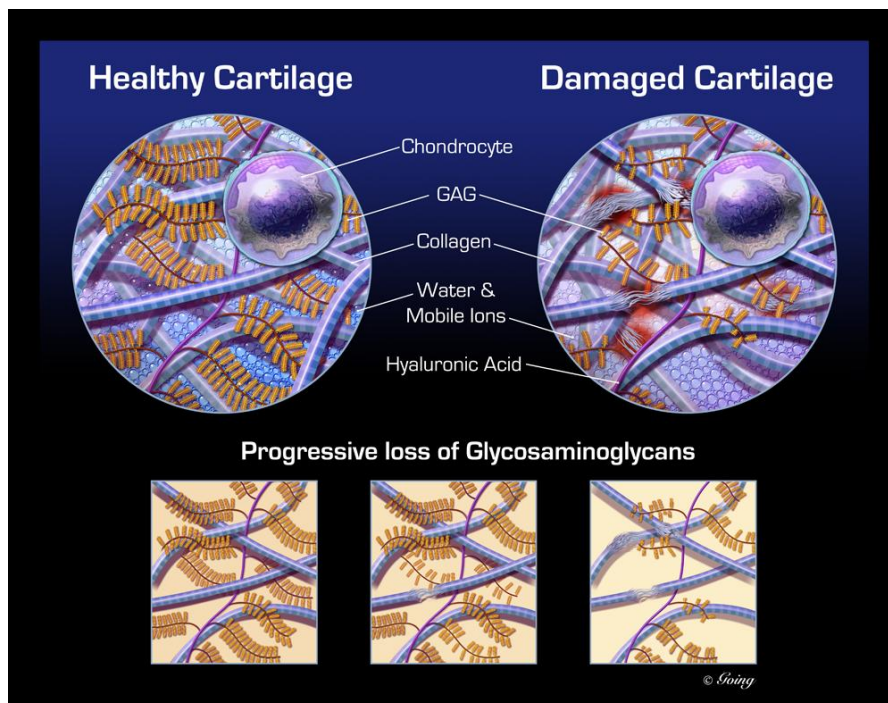
Zglobove drže zajedno ligamenti (ligamenta articularia) koji mogu biti ekstrakapsularni, intrakapsularni ili mogu biti dio zglobne čahure. U nekim se zglobovima između zglobnih površina nalaze intraartikularne pločice od vlaknate hrskavice. One dopuštaju veći opseg kretanja, upotpunjuju inkongruenciju zglobnih ploha i smanjuju potresanje. Primjer su menisci u koljenom zglobu (menisci articulares) ili zglobni disk (discus articularis) u čeljusnom zglobu. Intraartikularni masni jastučići smješteni su u nekim zglobovima radi zaštite.

Prema broju kostiju koji čine zglob, zglobove dijelimo na: jednostavan zglob (articulatio simplex) kojeg čine dvije kosti, npr. rameni zglob te složeni zglob (articulatio composita) kojeg čini više kostiju, npr. karpalni zglob. Prema mogućnosti kretanja zglobove dijelimo na: jednoosne zglobove (valjkasti i klinasti zglob), dvoosne zglobove (sedlasti i elipsasti zglob), mnogoosne zglobove te nepokretne zglobove. Prema obliku zglobnih površina zglobove dijelimo na: kuglasti zglob (articulatio spheroida), polukuglasti/supkasti zglob (articulatio cotylica), elipsasti zglob (articulatio ellipsoidea), sedlasti zglob (articulatio sellaris), čvorasti/kondilarni zglob (articulatio condylaris). Posljednja skupina uključuje podvrste zglobova označene posebnim funkcionalnim obilježjima: valjkasti, pužnički, opružni, klizni, spiralni, ravni i nepodudarni zglobovi (KÖNIG, 2009).

2.2 Histologija hijaline hrskavice

Makroskopski gledano hijalina je hrskavica staklasta izgleda pa se katkad naziva i staklastom hrskavicom. Na njezinoj površini, osim na zglobovima, nalazi se vezivnotkivni perihondrij koji je analogan ovojnici drugih organa. Perihondrij se sastoji od dvaju slojeva. Površinski fibrozni sloj građen je od sjajnoga bijeloga fibroznoga vezivnog tkiva, a ispod njega nalazi se stanični sloj građen od mezenhimalnih stanica od kojih se razvijaju fibroblasti fibroznoga sloja i hondroblasti hrskavice. Na mladoj hrskavici se vide razvojni stadiji, od mezenhimalnih stanica preko hondroblasta do hondrocita. Na površini hrskavice hondroblasti su plosnate, izdužene stanice koje rastom prema središtu hrskavice postaju okrugle i smještene u lakune. Sazrijevanjem hondroblasta i njihov prelazak u hondrocite povezan je sa stanično hipertrofijom, povećanjem i promjenom u izgledu lakune. Hondrociti su specifične stanice hrskavice. U hijalnoj hrskavici one su različita izgleda i veličine, ovisno o smještaju, pa tako od plosnatih na površini hrskavice prelaze u okrugle u središnjem dijelu. Veličina je okruglih hondrocita u aktivnoj fazi 20 do 30 mikrometara. Jezgra im je mala s raspršenim kromatinom, a na površini se nalaze mali nepravilni mostići kojima se hondrocit veže za tzv. kapsulu koja okružuje prostor – lakunu. Kapsula je građena od gusto zbijenih kolagenskih vlakana i na histološkom se preparatu taj prostor boji intenzivno bazofilno, a pokazuje i svojstvo metakromazije zbog velike količine kiselih glikozaminoglikana. U citoplazmi hondrocita opaža se velika količina glikogena, malo mitohondrija, ali mnogo slobodnih i za endoplazmatski retikulum vezanih ribosoma. Golgijev je kompleks izrazito dobro razvijen što je osobina stanica koje intenzivno sudjeluju u sintezi i sekreciji vlaknatih elemenata i amorfne međustanične tvari. Intersticijskim rastom koji je rezultat intenzivne diobe nastaju nakupine od dvaju, četiriju i više hondrocita koje nazivamo izogene skupine. Pojedini su hondrociti u izogenoj skupini okruženi kapsulom i bazofilno obojenim matriksom koji zovemo teritorij, a između pojedinih skupina nalazi se svijetli bezstanični prostor koji zovemo interteritorij. Vlaknati elementi u hijalnoj hrskavici nisu vidljivi svjetlosnim mikroskopom. Razlozi su tome jednak indeks loma svjetlosti kolagenskih vlakana kao i okolnoga matriksa te submikroskopska veličina vlakana. Kolagenska su vlakna građena od kolagena tipa II, promjera su 6 do 25 nm i elektronskim mikroskopom u njima je dobro vidljiva poprečna prugavost. Pretpostavlja se da prisutnost kiselih glikozaminoglikana u matriksu hijaline hrskavice sprečava potpunu polimerizaciju tropokolagenskih jedinica u kolagenskih vlakana. Osnovna međustanična tvar, kao i vlaknasti elementi nastaju sekretornom aktivnošću hondroblasta i u obliku zrnca ispunjavaju prostor između kolagenskih vlakana. Svako se

zrnce sastoji od proteoglikanskog kompleksa koji sadrži veliku količinu hondriotin-4-sulfata, hondriotin-6-sulfata i keratan sulfata koji su kovalentno vezani za središnji proteinski lanac. Oko 200 proteoglikanskih lanaca vezano je hijaluronskom kiselinom u proteoglikanske nakupine. Smatra se da je velika količina kiselih sulfatnih glikozaminoglikana odgovorna za metakromaziju amorfnе međustanične tvari hrskavice. Osim proteoglikana u međustaničnoj tvari nalazimo i glikoproteinske makromolekule hondronektina, koji posreduje u vezu između hondrocita i kolagenskog matriksa. U matriksu epifizne hrskavice nalazimo membranom okružena zrnca koja sadrže alkalnu i kiselu fosfatazu i vjerojatno su mjesta rane kalcifikacije hrskavice. Hijalina je hrskavica najrašireniji oblik hrskavice u tijelu. U toku embrionalnog razvitka ona gradi osnovu skeletnog sustava od kojeg osifikacijom nastaje koštani skelet. Nadalje, hijalinu hrskavicu nalazimo na zglobnim površinama i kao epifiznu hrskavicu u cjevastim kostima. Osim toga, hijalina hrskavica dolazi kao nosna, laringealna i trahealna hrskavica, a nalazimo je u zvukovodu, na rubu lopatice i sternalnome kraju rebara te kao kopitnu hrskavicu (KOZARIĆ, 1997).



Slika 1 Prikaz zdrave i oštećene hrskavice

2.3 Etiologija osteoartritisa

Osteoartritis može biti podijeljen na primarni i sekundarni ovisno o tome može li se temeljni uzrok identificirati. Kod primarnog ili idiopatskog osteoartritisa nije poznat uzrok bolesti. Neki faktori koji mogu biti uzrok sekundarnom osteoartritisu su alteracije u biomehanici zgloba kao što je nestabilnost zgloba ili poremećaji koji dovode do formiranja abnormalne hrskavice. Najčešći uzroci sekundarnog osteoartritisa u pasa su displazija kuka i ruptura prednjeg križnog ligamenta.

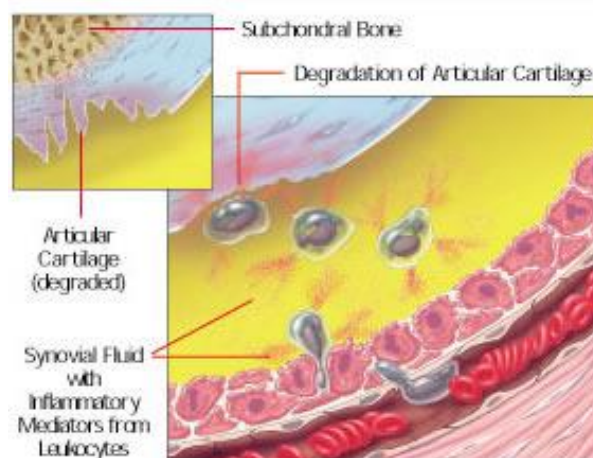
Rizični faktori za nastanak osteoartritisa se mogu podijeliti na dvije glavne kategorije, sistemski i lokalni. Lokalni faktori kao što su prethodne traume zgloba, preopterećenja, nestabilnost, slabost mišića te razvojne abnormalnosti mijenjaju biomehaniku zahvaćenih zglobova. Primjeri sistemskih rizičnih faktora su genetski i nutritivni čimbenici, starost, spol i hormonalni status.

Biološki faktori rizika su dob, veličina, pretilost i genetska predispozicija. U više od 50% pacijenata osteoartritis je primjećen između 8 i 13 godina. Lokomotorne bolesti su vrlo česte u gerijatrijskih pacijenata, a 20% starih pasa boluje od ortopedskih poremećaja. Starenjem vodeni sadržaj hrskavice se povećava, a proteinski sastav hrskavice degenerira. Repetitivno korištenje zglobova tijekom godina uzrokuje oštećenje hrskavice koja vodi do boli u zglobovima i oticanja. Za labrador retrievere starije od 8 godina svojstven je osteoartritis koji zahvaća više zglobova (lakat, rame, kuk, koljeno (MELE, 2007)). Općenito govoreći osteoartritis je često povezan s primarnim poremećajima koji se pretežno javljaju u mužjaka. Primjerice fragmentacija krunastog izdanka se javlja u omjeru 3:1 u korist mužjaka.

45% pasa koji boluju od osteoartritisa su psi velikih pasmina. Od tih 45%, više od 50% su gigantske pasmine, dok je 28% srednjih, a 27% malih pasmina. Pretilost je važna jer ima i sistemsku i lokalnu osobinu rizičnog faktora. Povećano opterećenje na zglob se dugo smatralo jedinim mehanizmom kojim pretilost utječe na razvoj osteoartritisa. Međutim, utvrđeno je da adipokini izlučeni iz masnog tkiva kao što su tumor nekrotizirajući faktor (TNF), interleukin-6 (IL-6) i leptin imaju ulogu u patogenezi osteoartritisa te svojim sistemskim proinflamatornim učinkom uzrokuju promjene u metabolizmu zgloba (SANDERSON, 2012).

Određene pasmine poput zlatnih retrievera i labrador retrievera te njemačkih ovčara pokazuju predispoziciju za razvoj osteoartritisa povrh učestalih primarnih bolesti zglobova u ovih pasmina (MELE, 2007). Kod pasa još nisu identificirani predisponirajući geni za nastanak osteoartritisa.

Mehanički faktori rizika su mikro i marko traume, pretjerano opterećenje zgloba, poremećena statika udova, deformiteti koljena ili kuka (npr. urođeno iščašenje), nepravilno srasli prijelomi, slabosti mišića, kirurški zahvati na zglobu (npr. intraartikularna operacija koljena). Nepravilna podešenost zgloba bila urođena ili stečena, proizvodi abnormalnu koncentraciju sila na važnije zglobove, što rezultira osteoartritisom. Ovdje ubrajamo luksacije ili subluksacije lakta, karpusa, tarzusa i koksofemoralnog zgloba. Razvojni poremećaji kao faktori rizika kod psećeg osteoartrisa su displazija kuka, displazija lakta te ruptura prednjeg križnog ligamenta. Displazija kuka je razvojna anomalija strukture koksofemoralnog zgloba okarakterizirana nestabilnošću kuka te u većini slučajeva pojavljuje se s bilateralnim promjenama. Kod ove displazije najveći problem predstavlja labavost, a posljedica labavosti je nepravilno i prekomjerno oštećenje zglobnih površina, ligamenata i ponajviše zglobne čahure. Najčešće pogođene su velike pasmine pasa kao što su njemački ovčar, buldog, bokser, collie, bobtail, zlatni retriever, labrador retriever, bernardinac, malamut i rotvajler. Displazija kuka javlja se jednako kod mužjaka i ženki (MELE, 2007). Displazija lakta označava stanje nepravilnog i neravnomjernog razvoja koštanih i hrskavičnih segmenata lakatnog zgloba okarakteriziran bolnim, ograničenim i nepravilnim kretanjem lakta popraćen šepanjem. Glavnim uzrocima ove patologije smatraju se prekomjerno hranjenje hranom s visokim udjelom kalcija te ponavljane traume. Displaziji lakta su sklone brzorastuće velike pasmine pasa. Mužjaci su pogođeni 75% češće od ženki (MELE, 2007). Ruptura prednjeg križnog ligamenta predstavlja najčešći uzrok hromosti stražnje noge i boli u pasa. Mnogi predisponirajući faktori su povezani s ovim poremećajem kao što su dob, kondicija, genetika, pretilost, imunološki mehanizmi i inklinacija tibijalne ploče. Istraživanja su dokazala predispoziciju određenih pasmina za nastanak rupture, a to su: newfoundlanderi, labrador retrieveri, zlatni retrieveri i njemački ovčari (MELE, 2007).



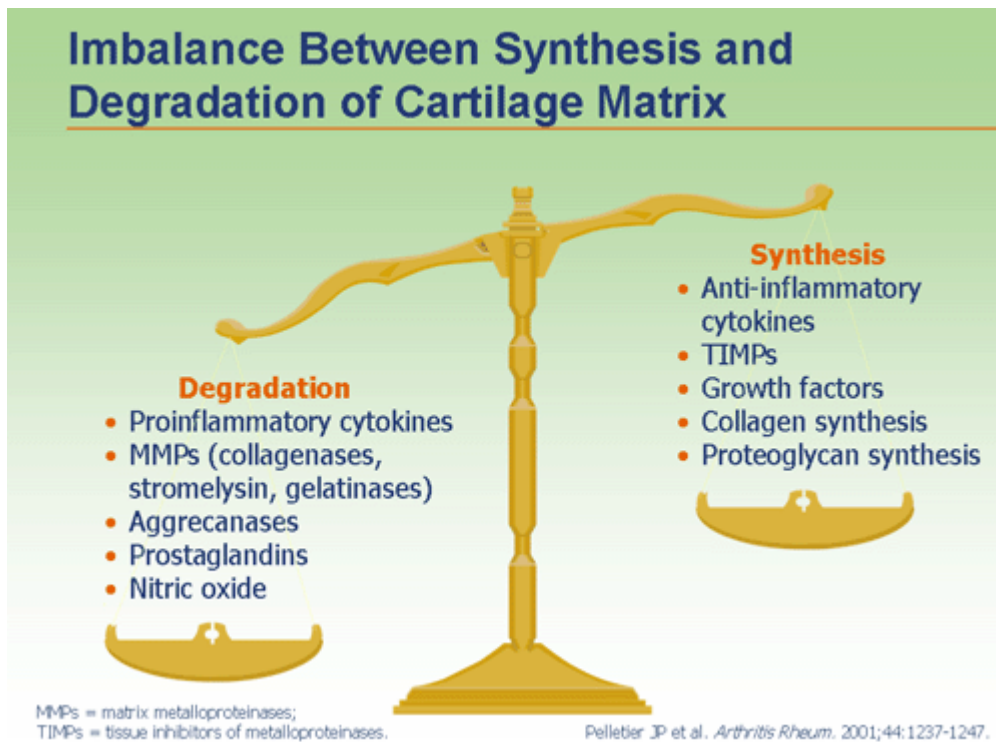
Slika 2 Prikaz zglobnih struktura

2.4 Patogeneza osteoartritisa

Dugo se vremena smatralo da je osteoartritis posljedica jednostavnog trošenja i kidanja hrskavice zgloba sve do prije tri desetljeća kada je prepoznata uloga staničnog mehanizma u patogenezi. Unatoč ovom otkriću i opsežnim istraživanjima patofiziologija osteoartritisa nije još do kraja shvaćena, ali vjerojatno uključuje kombinaciju mehaničkih, bioloških, bokemijskih, molekularnih i enzimatskih procesa (PIIRAINEN, 2013). Iako je najvažnija promjena ove bolesti abnormalna obnova i postupna razgradnja zglobne hrskavice, osteoartritis uzrokuje promjene i u svim drugim strukturama sinovijalnog zgloba uključujući sinovijalnu membranu, sinovijalnu tekućinu i subhondralnu kost. Formiranje osteofita je također tipično za osteoartritis i smatra se pokušajem ograničavanja pokretljivosti i boli koja se pojavljuje kao odgovor na kroničnu upalu i lokalno oštećenje tkiva. Osim zglobnih struktura osteoartritis također pogađa i druga tkiva jer smanjena upotreba zahvaćenog zgloba uzrokuje slabost okolnih mišića, ligamenata i tetiva (PIIRAINEN, 2013). Navedena slabost mišića koja prati osteoartritis povezana je sa boli. Stimulacija živčanih receptora unutar oštećenog osteoartritičnog zgloba potiče refleksni luk koji rezultira stimulacijom mišićnog tkiva. Taj posljedni mišićni spazam i umor mišića uvelike pridonose boli kod osteoartritisa. Kronična bol koja se javlja kod osteoartritisa nema nikakvu fiziološku zaštitnu ulogu, a manje je osjetljiva na liječenje te stoga zahtjeva temeljito strateško tretiranje (FOX, 2002).

Hrskavični matriks nalazi se u trajnom procesu obnavljanja kojeg provode hondrociti, metabolički aktivne stanice hrskavičnog tkiva. U patofiziološkom slijedu događaja kod osteoartritisa upravo su hondrociti ti koji imaju ulogu najznačajnijeg faktora produkcije aktivnih enzimatskih komponenti odgovornih za ovu bolest. Upravo produkti hondrocita, lizosomalni enzimi i katepsin G te pogotovo neutralne metaloproteinaze (stromelizin, gelatinaza, kolagenaza (najznačajnija zbog toga što najviše razgrađuje kolagen tipa II)) dovode do razaranja proteinskog dijela proteoglikana. Kao rezultat te enzimatske aktivnosti dolazi do neto gubitka preteoglikana, što posljedično dovodi do smanjenog hrskavičnog vodenog sadržaja, a time i dogubitka biomehaničkih svojstava matriksa. Metaloproteinaze matriksa (MMP) u zdravim zglobovima sudjeluju u fiziološkom prometu i reparaciji tkiva dok se njihova katabolička aktivnost održava u ravnoteži djelovanjem tkivnih inhibitora metaloproteinaze (TIMP). No, kod osteoartritisa disbalans enzima u korist MMP-a inicira enzimatsku razgradnju matriksa (PANKOW, 1999). Osim toga MMP-i smanjuju koncentraciju hijaluronske kiseline u sinovijalnoj tekućini tako vodeći do smanjenja viskoznosti sinovijalne tekućine i zglobne lubrikacije (MIDDLETON i HANNAH, 1007).

Kod osteoartritisa postoji relativno prekomjerna produkcija kataboličkih i proinflammatoryh medijatora u odnosu na njihove inhibitore što dovodi do kataboličkog stanja u zglobnoj hrskavici, a ono u konačnici do progresivne destrukcije. Otpuštanje degradacijskih produkata iz ekstracelularnog matriksa zglobne hrskavice uslijed mehaničke i enzimske destrukcije može uzrokovati otpuštanje kataboličkih i proinflammatoryh medijatora kao što su citokini IL-1, IL-6 i TNF- α , dušikov oksid te destruktivni enzimi iz hondrocita i sinoviocita. Sve ovo uzrokuje upalni odgovor koji mijenja normalnu ravnotežu razgradnje i izgradnje hrskavičnog matriksa. Smanjena sinteza inhibitora spomenutih proinflammatoryh medijatora uzrokuje dodatno oštećenje hrskavice. Oboljela hrskavica je osjetljivija na mehanička naprezanja i dodatna oštećenja te na taj način započinje začarani krug upale i destrukcije hrskavice. Jače pogoršanje stanja zglobne hrskavice u početku se vidi kao fibrilacija površinskog sloja zglobne hrskavice što na kraju dovodi do dubljih fisura koje dopiru do subhondralne kosti. Aktivirani sinoviociti su jedan od glavnih izvora citokina, te povećanje njihovog broja pogoršava upalu sinovija i drugih zglobnih struktura (SUNAGA, 2012). Izuzetno važnu ulogu u patofiziološkim događajima u osteoartritisu imaju citokini. Tu prvenstveno mislimo na IL-1 i TNF- α , za koje se zna da ne samo da stimuliraju hondroците u procesu zgradnje matriksa, nego uzrokuju i inhibiciju sinteze proteoglikana. Tako imaju dvojaku ulogu u destrukciji odnosno razrijeđivanju sadržaja zglobne hrskavice. Osim toga, oni potiču proizvodnju ostalih citokina što vodi do ubrzanog oštećenja zglobnog tkiva. Uz oslobađanje protuupalnih citokina, oštećenje sinovijalnih staničnih membrana stimulira i proizvodnju arahidonske kiseline, koja se putem ciklooksigenaznog puta može metabolizirati u tromboksane (tromboksan A_2 - TXA_2), prostaglandine (prostaglandin E_2 - PGE_2) i toksične radikale kisika, ili putem lipooksigenaznog puta u leukotriene (leukotrien B_4 - LTB_4). TXA_2 potiče monocite na otpuštanje TNF- α i IL-1, koji potiču proizvodnju metaloproteinaza i razgradnju hrskavice. PGE_2 potiče lokalnu upalu i bol, resorpciju kosti osteoklastima, pojačano razaranje kolagena tipa II i gubitak proteoglikana. LTB_4 potiče sintezu i otpuštanje IL-1 i TNF- α te kao snažan kemotaksans, povećava neutrofilima potaknuto oštećenje tkiva (MIDDLETON i HANNAH, 2007). Unatoč tome što je klasificiran kao neupalna artropatija, osteoartritis uključuje sinovijalnu upalu čiji stupanj varira. Sinovitis se često povezuje sa povećanom kapilarnom permeabilnosti s posljedicom istjecanja serumskih proteina što dovodi do povećanja sinovijalne tekućine i edema zgloba.



Slika 3 Prikaz neravnoteže u sintezi i razgradnji hrskavičnog matriksa

2.5 Klinička slika osteoartritisa

Simptomi osteoartritisa su ukočenost udova, bol u zglobovima nogu i kralježnice, želja za ležanjem nakon dužeg stajanja nakon čega bol popušta. Simptomi se s vremenom pogoršavaju do trenutka vrlo otežanog kretanja koje je popraćeno intenzivnim bolovima. Kliničke manifestacije osteoartritisa u pasa uključuju bol i ograničenu mobilnost jednog ili više zglobova. Vlasnici prvo primjete kroničnu naizmjeničnu hromost koja se pogoršava nakon vježbe, produženog odmora ili tijekom hladnog vremena. Palpacija pogođenih zglobova na kliničkom pregledu može otkriti bol, naticanje, ograničeni raspon pokreta, zadržavanje zglobne čahure te kreptaciju. U slučajevima kod artroitičnih kukova psi se rijetko ili uopće ne rastežu stražnjim nogama. Manjak kretanja u konačnici dovodi do povećanja tjelesne težine, a ona dovodi do dodatnog opterećenja zglobova i pogoršava bolest. Stupanj osteoartritisa kojim su psi pogođeni varira od povremene blage hromosti do potpune invalidnosti.

2.6 Dijagnostika osteoartritisisa

Životinje pogođene osteoartritisom obično se vode veterinaru zbog hromosti i promjena u hodu. Mnoga stanja mogu dovesti do promjena u fiziološkom korištenju udova te ih je potrebno diferencirati od onih koja dovode do osteoartritisisa. Anamneza, temeljiti pregled uključujući i neurološku procjenu moraju biti dio svake pretrage na hromost. Pregled životinje treba popratiti temeljitim ispitivanjem vlasnika. Važno je odrediti kada je hromost prvi put uočena i u kakvim uvjetima. Mora se odrediti da li je životinja pogođena lokalnim ili sistemskim stanjem koje se može manifestirati hromošću ili bolešću zglobova. Utvrđuje se prethodno liječenje, ukoliko ga je bilo, njegov učinak i koliko dugo je bilo provođeno te eventualne nuspojave. Klinička slika se kombinira s nalazima kliničkog pregleda i neurološke pretrage da bi se utvrdila privremena lista diferencijalnih dijagnoza.

2.6.1 Ortopedski pregled

Ortopedski pregled započinje uzimanjem odgovarajuće anamneze i kliničkim pregledom. Opće stanje životinje se mora odrediti prije početka ortopedskog pregleda. Pregled počinje pregledom životinje u hodu. Pritom pazimo na očite znakove šepanja ili pokušavamo odrediti na koju se nogu životinja u hodu te pri sjedanju i ustajanju slabije oslanja. Životinju treba izvesti izvan ambulate i povesti je u lagani trk kako bi znakovi šepanja postali očitiji. Katkad životinje zbog straha ne pokazuju znakove šepanja, osobito ako je problem kroničan. Pri pregledu treba obratiti pozornost na atrofiju pojedinih mišića i mišićnih skupina, tremor mišića, asimetriju zglobova i otečenje mekih tkiva, te kutove zglobova pri opterećenju. Pregled počinje palpacijom i neurološkim pregledom, tj. pregledom proprioceptije i osnovnih refleksa na nesediranoj (svjesnoj) životinji. Sedaciju bi u pravilu trebalo izbjegavati ili, ako to nije moguće, odgoditi dok nismo lokalizirali problem. Životinju pregledavamo dok stoji. Istodobno se s obje ruke palpiraju kontralateralni udovi, pri čemu tražimo nepravilnosti u odnosu na drugu stranu, koje su posljedica traume, upale, tumorskog bujanja, degenerativnih bolesti zglobova ili nasljednih bolesti. Bolnost, otečenje, temperiranost, abnormalna pokretljivost, krepitacija i atrofija mišićja znakovi su na koje treba obratiti pozornost pri palpaciji. Nakon pregleda u stojećem položaju životinju treba polegnuti na bok kako bismo područje interesa što temeljitije pregledali. Bočni položaj omogućuje nam bolje sputavanje životinje, međutim nemoguće je istodobno palpirati i kontralateralni ud.

Pregled započinjemo od zdravoga uda kako bismo životnju opustili i dobili uvid u njezine reakcije na palpaciju. Palpiramo od prstiju proksimalno. Područje koje je bilo bolno pri palpaciji u stojećem položaju palpiramo posljednje. Na muskulaturi tražimo znakove otekuća, atrofije, rascjepe na njihovim hvatištima ili vezama i u građi trbuha mišića. Od limfnih čvorova pregledavaju se poplietalni i aksilarni. Na kostima svakog ekstremiteta palpacijom se traže povećanja, bol i prekid kontinuiteta kosti. Pažljivo se palpiraju i pregledavaju veći zglobovi prednjeg i stražnjeg uda. Svaki zglob se pregledava u punom rasponu pokreta, što se može mjeriti kutomjerom za kosti (goniometrom). Ukoliko je pristuna krepitacija ona često upućuje na stvaranje osteofita ili oštećenje zglobne hrskavice. Također se procjenjuje cjelovitost i labavost ligamenata i tetiva svakog zgloba (LIPOWITZ, 2002).

Pregled prednje noge

Kod prstiju pregledavamo fleksiju i ekstenziju zglobova falangi, pazeći pritom na znakove otečenja, krepitaciju i abnormalnu pokretljivost te bolnost. Prostor između prstiju te mekušci moraju se temeljito pretražiti. Proksimalne sezamoidne kosti palpiraju se s palmarne strane šape u metakarpofalangealnoj regiji. Karpalni zglob pregledavamo u fleksiji i ekstenziji te učinimo varus/valgus stres-test.

Lakat se pregledava u potpunoj ekstenziji i fleksiji. Bolnost se pri hiperekstenziji lakta u pasa pojavljuje pri izoliranom ankonealnom izdanku, dok je bolnost pri unutarnjoj i vanjskoj rotaciji, uz istodobni pritisak prstima na medijalnu plohu zgloba, povezana s fragmentiranim koronoidnim izdankom i promjenama na zglobnoj hrskavici. Kod svih je zglobova važno usporediti kutove maksimalne ekstenzije i fleksije s kontralateralnim udom.

Rameni je zglob teže pregledati zbog obilne muskulature kojom je okružen. Pri pregledu ramena u ekstenziji i fleksiji jednom rukom uhvatimo podlakticu i povlačimo je kaudalno ili kranijalno uz tijelo životinje, dok drugom rukom istodobno palpiramo rameni zglob uz pritisak prstima. U sedaciji se povećana abdukcija može usporediti s kontralateralnom stranom. Nestabilnost u ramenu također je moguće postići guranjem (potiskivanjem) zgloba u kраниокаудалном i mediolateralnom smjeru.

Pregled stražnje noge

Pregled stražnje noge također započinjemo od prstiju pomičući se proksimalno. Prsti se pregledavaju jednako kao i na prednjoj nozi. Tarsus se maksimalno flektira i ekstendira uz varus/valgus stres-test. Nestabilnost, bolnost i krepitacija moguća su posljedica loma i luksacije tarzometatarzalnog i talokruralnog zgloba, puknuća tetiva i ligamenata ili promjena na zglobnoj hrskavici. Plantigradni stav karakterističan je za rupturu Ahilove tetive. Luksacija patele, lom distalne fize femura i ruptura prednjega križnog ligamenta najčešći su uzroci bolnosti i nestabilnosti u koljenu. Patelu je najlakše palpirati ako krenemo od potkoljenične kvrge proksimalno uz ligament patele. Ligament patele u normalnim uvjetima ima oblik valjka, dok je u promijenjenu zglobu više plosnat. Kod malih i mladih životinja fiziološki je moguće patelu pomicati za nekoliko milimetara medijalno i lateralno. Medijalna luksacija patele češća je nego lateralna. Da bismo luksirali patelu medijalno, koljeni zglob je ekstendiran, a prste iste noge rotiramo medijalno, istodobno prstima gurajući patelu medijalno. Lateralnu luksaciju postižemo dok je koljeno u polufleksiji, rotirajući prste lateralno i gurajući patelu lateralno. Katkad je moguće luksirati patelu samom unutarnjom ili vanjskom rotacijom potkoljenice. U većini slučajeva luksiranje patele nije bolan zahvat. Ako patelu luksiramo pri pregledu, moramo je nakon pregleda vratiti u poziciju. Pregled koljena zbog sumnje na rupturu prednjega križnog ligamenta moguće je izvesti samo na opuštenoj životinji. Ako je životinja napeta te reagira bolno pri palpaciji, uputno ju je sedirati. Vrlo su česte ozljede prednjega križnog ligamenta u pasa s luksacijom patele. Prije izvođenja pregleda patelu treba vratiti u poziciju ako je to moguće. U suprotnom, luksirana patela uzrokuje nestabilnost koljena te testovi mogu biti lažno pozitivni. U zdravih životinja kranijalno ili kaudalno pomicanje tibije u odnosu na femur nije moguće. U štenadi velikih pasmina pasa moguć je pomak tibije kranijalno do godine dana starosti. Ako se radi o svježoj rupturi prednjega križnog ligamenta, tibija se u odnosu na femur može pomaknuti kranijalno za 5 do 10 milimetara, uz izraženu bolnost. Za dijagnostiku rupture prednjega križnog ligamenta u pasa najvažnija su dva testa: (1) test kompresije tibije (neizravan efekt ladice) i (2) izravan efekt (test) ladice. Oba testa, ukoliko su pozitivni, za posljedicu imaju pomak tibije kranijalno u odnosu na femur. Test kompresije tibije izvodi se tako da je koljeno u blagoj fleksiji, a metatarsus iste noge u dorzalnoj fleksiji. Kažiprst druge ruke postavljen je na tuberositas tibije. Pri dorzalnoj fleksiji metatarsusa dolazi do pomaka tibije kranijalno, što kažiprst registrira. Tumačenje testa kompresije tibije subjektivno je, ali prednost je u tome što sam test

nije previše bolan u pasa s rupturom ligamenata. Efekt ladice postiže se tako da kažiprst jedne ruke stavimo na patelu, a palac iste ruke iza lateralne fabele. Time smo osigurali stabilnost femura. Kažiprst druge ruke stavimo na tuberositas tibije, a palac iste na glavu fibule. Pomicanjem tibije u odnosu na femur dobiva se efekt ladice, odnosno kranijalni pomak tibije kod rupture prednjega križnog ligamenta. Ovaj se test ponavlja nekoliko puta polagano da se dijagnosticira pomak od 1 do 10 milimetara. Pri izvođenju testa zapešća ruku moraju biti ispružena te se tibija mora gurati kranijalno, a ne rotirati. Dodatnu stabilnost koljenom zglobov osiguravaju kolaterani ligamenti i zglobna kapsula. Njihova ozljeda rezultira medijalnom i lateralnom nestabilnošću koljena što se može dijagnosticirati varus/valgus-testom. Pritom je palac smješten na glavi fibule, a kažiprst uzduž medijalne strane zglobne kapsule. Time se može palpirati neprirodna pokretljivost i otvaranje zgloba. Na ozljedu meniskusa može se posumnjati pri pasivnim kretnjama koljena i testovima za prednje križne ligamente kada pri istima čujemo (kliktaj) krepitiranje. Kuk i zdjelica često su zahvaćeni traumom ili nasljednim promjenama poput displazije kukova. Kukovi se pregledavaju tako da nogu uhvatimo za koljeno te ga pomičemo kranijalno i kaudalno. Time flektiramo i ekstenziramo kuk te provociramo bolnost ako postoje promjene u zglobov. Također možemo osjetiti krepitaciju i nestabilnost. Ako istih nema, kuk se uz fleksiju i ekstenziju rotira prema van. Ovakva rotacija često izaziva bolnost kod pasa s aseptičnom osteonekrozom glave bedrene kosti. Displastične promjene i subluksacija kuka mogu se dijagnosticirati Ortolani-testom. To je zvuk ili pomak pri palpaciji koji nastaje kada subluksirani kuk vratimo u poziciju u acetabulum. On se izvodi na životinji u bočnome ili leđnom položaju. Femur se uhvati za koljeno, aducira i potiskuje prema zdjelici, dok drugom rukom pridržavamo zdjelicu. Na taj način subluksiramo kuk. Kuk se pri abdukciji, podizanjem koljena uz pritisak na trohanter, vraća u acetabulum te tada proizvede specifičan tupi zvuk, Ortolanijev znak. Nestabilnost sakroilijačnog zgloba može se ustanoviti palpacijom krila crijevne kosti te laganim odmicanjem iste od sakruma. Rektalnom je pretragom moguće ustanoviti pomake na sjednoj i stidnoj kosti. Crijevnu kost teže je palpirati zbog obilne muskulature. Dubokom palpacijom moguće je isprovocirati bolnost na mjestu loma, osobito ako postoje promjene na acetabulumu iste strane. Duge cjevaste kosti palpiraju se na kraju ortopedskog pregleda, jer je bolnost pri lomovima, tumorima kostiju ili panosteitisu izuzetna. Da bi se izbjegla bolnost pri palpaciji mišića, duge se cjevaste kosti palpiraju na mjestima gdje je mišića najmanje ili na njihovim okrajcima. Ta su mjesta distalni radijus, proksimalni dio ulne, te proksimalni i distalni dio humerusa. Na stražnjoj je nozi moguće palpirati u potpunosti tarsus, distalni i proksimalni dio tibije, medijalnu dijafizu

tibije, distalni dio femura te krila crijevne kosti. Pritisak na kost mora biti lagan (Matičić, 2009).

2.6.2 Radiološki pregled

Kod osteoartritisa odnosno degenerativnog oboljenja zgloba pojavljuju se deformacije stoga se općenito može govoriti o deformirajućoj artrozi (arthrosis deformans). Ove deformacije očituju se obilnijim promjenama na hrskavici i na kosti. Dijelom su regresivnog, ali i dijelom progresivnog karaktera i na različite su načine međusobno povezane. Jednom kad se identificiraju zahvaćeni zglobovi radiografski se može odrediti stupanj degenerativnih promjena. U početku oboljenja naglašene su čiste degenerativne promjene koje se u osnovi neznatno ili uopće ne razlikuju od čistih starosnih promjena. U daljnjem toku polagano se i nezaustavljivo razvijaju prelazeći granice prilagodbe i tako uzrokuju teška bolna stanja životinja. Hipertrofične promjene su vrlo različite, tako da periartikularni deformirani rubovi i rubni osteofiti mogu biti vrlo veliki. Zglobni prostor se može suziti do te mjere da na koncu potpuno nestane. Zglobne plohe karakteristično su promjenjene i izobličene. U zglobnim okrajcima kosti mogu se razviti pseudociste. Budući da se kod oboljelog zgloba ne mijenjaju samo zglobne plohe, nego i zglobni okrajci u cijelosti, zglobna glavica gubi uobičajeni oblik te se spljošti poput tanjura ili klobuka gljive. Zbog pritiska glavice širi se zglobna čašica i postaje sve plića, a na rubu joj se naslažu osteofiti različitih veličina i oblika. Takve promjene se najčešće susreću na koksalnog zglobu (ŠEHIĆ, 2002). Karakteristične promjene na radiografskim snimkama kod osteoartritisa su subhondralna koštana skleroza, subhondralna tvorba cisti, suženje zglobnog prostora te intraartikularno ili periartikularno formiranje osteofita. Subhondralnu koštanu sklerozu češće nalazimo kod kroničnog osteoartritisa. Rendgenski ona izgleda poput homogenog i zbijenog područja ispod zglobne hrskavice. To područje ujedno je i nepropusno za zračenje. To gusto područje može nastati kao odgovor na pojačani pritisak na subhondralnu kost koja se u fiziološkim uvjetima raspoređuje po zglobnoj hrskavici. Subhondralne ciste nisu uobičajena pojava kod pasa s osteoartritisom. Specifično se javljaju tzv. subhondralne ciste koje nisu prave ciste jer im nedostaje jasno ograničena kapsula. To su prostori u subhondralnoj kosti koji mogu biti ispunjeni tekućinom ili mukozom, a javljaju se kao posljedica mikrofraktura subhondralnih trabekula tijekom odgovora na pojačani mehanički pritisak. S vremenom ti trabekularni prostori se spajaju i sve više nalikuju cistama. Radiografski ove promjene izgledaju kao zaobljena svijetla područja okružena tankim slojem sklerozne subhondralne kosti. Suženje širine zglobnog prostora

predstavlja konzistentnu značajku osteoartritisa pogotovo u kroničnim slučajevima. Ono se javlja zbog gubitka zglobne hrskavice što u konačnici omogućava subhondralnoj kosti da dođe u bliži kontakt što odaje dojam suženog zglobnog prostora. Osteofiti su česta pojava kod osteoartritisa. Oni se formiraju u periartikularnom dijelu zgloba na hvatištima sinovijalne membrane, a rendgentski izgledaju kao mali koštani izdanci koji izlaze sa rubova zglobne površine. Njihova prisutnost ukazuje na abnormalnu aktivnost unutar zahvaćenog zgloba ili u njegovoj okolini. Osteofiti koji su povezani sa osteoartritisom se radiografski najčešće viđaju u kuku, koljenu, ramenu i laktu (LIPOWITZ, 2002).

2.6.3 Laboratorijski nalazi

Rezultati kompletne krvne slike, analize urina i kemijske pretrage seruma su generalno unutar fizioloških granica kod osteoartritisa osim u slučajevima kada je istodobno prisutno neko drugo patološko stanje u organizmu. Analiza sinovijalne tekućine čiji se uzorak uzima punkcijom zgloba (artrocenteza) provodi se u svim slučajevima gdje postoji sumnja na osteoartritis. Ona nam pomaže u razlikovanju osteoartritisa od upalnih artropatija (INNES, 2012). Smanjenje viskoziteta sinovijalne tekućine zbog sniženja koncentracije hijaluronske kiseline, povišenje volumena sinovijalne tekućine te povećan broj mononuklearnih fagocitnih stanica u njoj često potvrđuju prisutnost intraartikularnog upalnog procesa niskog stupnja (LIPOWITZ, 2002).

2.6.4 Ostale dijagnostičke metode

Ostale dijagnostičke metode poput kompjutorske tomografije (CT), magnetne rezonance (MR), ultrasonografije i nuklearne scintigrafije pružaju nam vrijedne informacije pogotovo u slučajevima pacijenata pogođenim blažim simptomima bolesti. U Hrvatskoj se rijetko izvode zbog svoje visoke cijene.

2.7 Osnove liječenja osteoartritisa

S obzirom da je osteoarthritis neizlječiva i progredirajuća bolest trenutna terapija je prvenstveno palijativna. Njezin cilj je smanjenje boli i sprječavanje daljnje degeneracije zgloba. Prije započinjanja terapije potrebno je raspraviti s vlasnikom pacijenta. Veterinar mora svaki slučaj zasebno ispitati i prilagoditi individualnim potrebama svakog psa, uzimajući u obzir dob, fizičko stanje i razinu normalne aktivnosti te najvažnije, vlasnikova očekivanja o rezultatima terapije. Tretiranje osteoartritisa je postalo složeno pogotovo sa povećanjem prihvaćanja i istraživanja alternativnih metoda liječenja.

2.7.1 Kontrola težine

Pretilost je potencijalni predisponirajući čimbenik za razvoj osteoartritisa na način da povećava rizik od mehaničkih ozljeda zglobnih struktura i stvaranjem kronične sistemske upale (RYCHEL 2010; INNES 2012). Prekomjerna težina također može biti rezultat dugotrajne boli koja je dovela do nevoljkosti za kretanjem i vježbanjem (SCHULZ, 2007). Osim što pacijenti boluju od osteoartritisa, veća je incidencija i drugih bolesti povezanih s pretilošću kao što su diabetes mellitus, jetrena lipidoza, dermatitis te kardiovaskularni i respiratorni poremećaji (NELSON i sur., 2007). Najčešći razlozi za pretilost su prekomjerni unos kalorija i nedostatak aktivnosti. Nadalje, genetska predispozicija je dokazana u određenih pasmina pasa poput labradora i koker španijela. S druge strane, pretilost je rjeđe uzrokovana endokrinim bolestima kao što su hipotireoza, hiperadrenokorticism ili hiperinzulinemija ili lijekovima poput progestagena ili kortikosteroida (TAYLOR, 2009). Ono što je najvažnije je da povećano opterećenje na artrozom zahvaćeni zglob pridonosi dodatnom propadanju hrskavice. Kontrola težine može umanjiti izgled kliničke slike osteoartritisa smanjenjem povećane količine opterećenja kojem je zglob izložen. Smanjenje tjelesne težine dokazano dovodi do smanjenja hromosti i važan je dio liječenja osteoartritisa (MARSHALL i sur., 2010). Vlasnike pacijenata mora se informirati o idealnoj težini njihovih ljubimaca prema kojoj se može izračunati dnevna unos kalorija. Teoretski, smanjenje težine može se postići restrikcijom hrane, povećanom tjelesnom vježbom ili modifikacijom ponašanja. Ipak u stvarnosti je jedina praktična opcija smanjenje unosa kalorija (MCPHAIL, 2000).

2.7.2 Tjelovježba i fizikalna terapija

Svim psima sa osteoartritisom je preporučljiva redovita tjelovježba. Načela korištena u fizikalnoj terapiji u humanoj medicini mogu se primjeniti i u veterinarskoj. Koristi od fizikalne terapije uključuju smanjenje boli, povećanje mišićne snage, povećanje raspona pokreta zglobova, poboljšanje fiziološke funkcije ekstremiteta i smanjenje potrebe za korištenjem lijekova. Međutim, tjelovježba se mora izbjegavati u slučajevima akutnog pogoršanja osteoartritisa popraćenog sa klinički vidljivom upalom zglobova. U većini slučajeva, nakon perioda odmora, polako se može ponovo uvesti režim tjelovježbe, pri čemu se intenzivnije aktivnosti moraju izbjegavati. Preporučuju se kontrolirane šetnje i plivanje (iako je manjak kontroliranih studija koje prikazuju efikasnost fizikalne terapije u veterinarskih pacijenata). Osim vježbi manjeg intenziteta, preporučuju se i drugi oblici fizikalne terapije poput terapije hladnoćom i toplinom, pasivnih vježbi istezanja, masaže mišića i zglobova, ultrazvuka i električne stimulacije (JOHNSTON i sur., 2008; RYCHEL 2010). Povećana cirkulacija i protok limfe u zahvaćenom području, prevencija atrofije mišića i smanjenje upale su primjeri mogućih blagotvornih učinaka fizikalne terapije (JOHNSTON i sur., 2008). Plivanje je idealan način vježbanja. Ono povećava mišićnu masu i zglobnu pokretljivost. Pasivne vježbe istezanja se mogu pokazati vlasnicima čime se omogućuje izvođenje fizikalne terapije u kućnom okruženju. Te pasivne vježbe uključuju nježnu fleksiju i ekstenziju ekstremiteta bez oslanjanja na podlogu. Cilj ovih vježbi je rastezanje mekih tkiva i poboljšanje mobilnosti zglobova (MCPHAIL, 2000).

2.7.3 Operativne metode

Uloga kirurgije u tretiranju osteoartritisa ovisi o stupnju bolesti i o stanju zahvaćenog zgloba. Traumatske ozljede moraju biti dijagnosticirane i ispravljene rano ukoliko se želi zaustaviti progresija bolesti. Operativni zahvat je indiciran kada se konzervativno liječenje pokaže neuspješnim (SCHULZ, 2007). Primarni cilj kirurškog tretmana je ublažavanje boli i upale i istovremeno održavanje funkcionalnosti zgloba. Napretkom tehnike, kirurških instrumenata i implantata, artroskopija je postala u najvećem broju slučajeva konkretna terapijska metoda u liječenju ozljeda zglobova te spada u red najčešće obavljanih operativnih zahvata u ortopediji (MCPHAIL, 2000). Artroplastične tehnike kao što su uklanjanje glave i vrata bedrene kosti, zamjene zgloba s protezom, kirurška fuzija zgloba tehnikom artrodeze ili čak amputacija može se razmotriti u pacijenata čiji simptomi ne odgovaraju na nekirurške mogućnosti liječenja (SCHULZ, 2007).

2.7.4 Alternativne metode

Akupunktura se koristi kao pomoćna terapija kod osteoartritisa pri čemu se smatra metodom koja pomaže samoizlječenju tijela stimulacijom živaca, povećanjem cirkulacije, olakšanjem mišićnog grča te oslobađanjem endorfina i endogenog kortizola. Tvrdi se da osigurava dugotrajniju analgeziju, smanjuje upalu i pojačava protok krvi u pogođenom području (ALTMAN, 1998). Blagotvorni učinci drugih načina alternativne medicine poput homeopatije, kiropraktike i herbalizma nisu dovoljno dobro istraženi. Konvencionalna medicina ne treba zanemariti korist alternativnih načina liječenja, no oni bi se trebali koristiti prvenstveno samo kao dodacima tradicionalnim pristupima. Još jedan zanimljivi put liječenja osteoartritisa u životinja predstavlja primjena botoksa. Botoks je neurotoksin koji blokira i centralnu i perifernu osjetljivost. Njegovu široku primjenu ograničava manjak potrebnih istraživanja, visoka cijena i činjenica da većinu pacijenata prije primjene treba anestetizirati što dodatno komplicira i poskupljuje sam postupak.

2.7.5 Primjena lijekova i suplemenata

2.7.5.1 Nesteroidni protuupalni lijekovi (NSPUL)

Primjena NSPUL-a za ublažavanje boli temelj je konzervativnog liječenja osteoartritisa. To su uglavnom derivati slabih kiselina i dobro se apsorbiraju iz probavnog sustava pri čemu hrana ne utječe znatno na njihovu bioraspoloživost. Izlučuju se većinom putem bubrega glomerularnom filtracijom i tubularnom sekrecijom. Djelomično se izlučuju i putem žuči uz reapsorpciju u crijevima odnosno eneterohepatičkom cirkulacijom. Stoga kod uznapredovalih bolesti jetre ili bubrega može doći do povišenja koncentracije ovih lijekova i povećanog rizika od nuspojava. Terapeutsko djelovanje im se temelji na inhibiciji sinteze prostagladina blokadom ključnog enzima – ciklooksigenaze (COX) u ciklusu arahidonske kiseline (AA). Ta inhibicija je reverzibilna nakon prestanka primjene NSPUL-a (MIMICA-MATANOVIĆ, 2014). Određeni broj znanstvenika smatra da NSPUL imaju značajan negativan učinak na hrskavični matriks koji uzrokuje propadanje zglobne hrskavice osteoartritičnih zglobova te da ubrzavaju samu bolest za koju se najčešće koriste i propisuju. Oni smatraju da upala koja se odvija pomoću PGE₂ nakon ozljede zdravog ili osteoartritičnog zgloba predstavlja pokušaj imunološkog sustava da popravi nastalu štetu.

Korištenjem ovih lijekova koji blokiraju ovaj odgovor, iako se smanjuje bol, istodobno se inhibiraju reparativni mehanizmi zgloba. Dugotrajne posljedice ove inhibicije mogu biti ubrzavanje degenerativnih osteoartritičnih procesa. Konačni učinak je ubrzanje razgradnje zglobne hrskavice. Zato je preporučeno da u bolesnika sa simptomatskim osteoartritisom NSPUL treba koristiti u najnižim učinkovitim dozama te ukoliko je to moguće izbjegavati njihovu dugotrajnu uporabu (HAUSER, 2010). NSPUL se moraju oprezno pripisivati starijim psima zbog mogućeg postojeći bolesti jetre ili bubrega (MACPHAIL i sur., 1998 ; BORGES i sur., 2013). U gravidnih kuja i dojlja treba procijeniti rizik i dobit, a najbolje ih je izbjegavati pogotovo pri kraju gravidnosti zbog mogućeg produljenja porođaja. U pacijenata s oštećenjem jetara i bubrega dozu treba smanjiti i redovito kontrolirati jetrene i bubrežne funkcije. Istodobna primjena sa antikoagulansima mora biti pod strogim nadzorom. U srčanih bolesnika treba voditi računa da smanjuju učinak antihipertenziva te da mogu pogoršati insuficijenciju miokarda. Zbog značajne uloge prostaglandina u fiziološkim funkcijama (održavanje integriteta gastičke mukoze, reguliranje protoka krvi kroz bubreg i glomerularne filtracije) inhibicijom sinteze prostaglandina tumače se i nuspojave NSPUL-a. Najčešće su gastrointestinalne koje mogu varirati od blagih kao što je dispepsija pa do život opasnih kao što su ulkus, krvarenje i perforacija. Bubrežne nuspojave su rjeđe, a pojavljuju se u obliku porasta kreatinina ili poremećaja elektrolita, a rijetko kao intersticijski nefritis ili zatajenje bubrega. Oštećenje jetara obično se sastoji u prolaznom porastu transaminaza, a rijetko u jetrenom oštećenju. Rijetko se može pronaći trombocitopenija, hemolitička anemija, agranulocitoza i aplastična anemija, osip, angioedem, bronhospazam, fotosenzibilnost, hematurija, alveolitis, pankreatitis, očne lezije i aseptični meningitis. Vlasnici moraju biti informirani o potencijalnim nuspojavama i savjetovani da prestanu s primjenom navrijeme. Rizik od razvoja štetnih učinaka može se umanjiti osiguranjem da se istovremeno ne koriste drugi NSPUL ili neki kontraindicirani lijekovi poput glukokortikoida. Nakon prestanka kliničkih znakova može se nastaviti s daljnjom primjenom NSPUL-a. Dobro je nastaviti s istovremenom primjenom gastroprotektivnih sredstava. Druge opcije su smanjivanje doze lijeka dodavanjem analgetika drugog razreda ili prebacivanje na drugi NSPUL (PIIRAINEN, 2013). Prilikom prelaska na drugi NSPUL preporučuje se tzv. „period ispiranja“ u trajanju od nekoliko dana kako bi se smanjila mogućnost pojave neželjenih interakcija lijekova. Pacijenti na NSPUL-u moraju se redovito kontrolirati. Kod dugotrajnih primjena doze lijekova treba svesti na najmanju moguću učinkovitu dozu. Prije propisivanja lijeka mora se obaviti kompletni klinički pregled, temeljito uzimanje anamneze te naročito identifikaciju postojećih bubrežnih i jetrenih bolesti. Kada je očito da će biti potrebno dugotrajnije liječenje

preporučljivo je izvaditi biokemijske i hematološke parametre te ih kontrolirati tijekom liječenja u određenim periodima.

Karprofen

Karprofen je NSPUL iz razreda propionske kiseline čiji se mehanizam djelovanja temelji na inhibiciji cikloksigenazne aktivnosti. Kod pasa se koristi za ublažavanje boli i upale povezane sa osteoartritisom. Jedan je od najduže korištenih licenciranih lijekova za liječenje psećeg osteoartritisa. Trajanje liječenja ovim lijekom nije ograničeno te je u većini europskih zemalja odobren za dugotrajnu uporabu pod nadzorom veterinara. Osim što, uz meloksikam, predstavlja najučinkovitiji NSPUL u suzbijanju simptoma osteoartritisa u pasa (MONTEIRO-STEAGALL i sur., 2013), provedenim istraživanjem gastrointestinalnih nuspojava kod dugotrajne primjene pojedinih NSPUL-a (karprofen, ketoprofen i meloksikam), dokazano je da karprofen uzrokuje najmanje nuspojava vezanih uz gastrointestinalni trakt (LUNA i sur., 2007). Na tržištu se prodaje pod zaštićenim imenima Rimadyl® (Pfizer) i Rycarfa® (Krka). U terapijskim koncentracijama karprofen u hondrocitima povećava sintezu proteoglikana. Na ovaj način se umanjuje razlika u neravnoteži degeneracijskih i regeneracijskih procesa hrskavičnog matriksa što usporava napredak razgradnje zglobne hrskavice (SCHMITT i sur., 1990). Trajanje liječenja ovisi o odgovoru organizma na njega. Nakon dvotjedne primjene moraju se provesti temeljite pretrage svakog pacijenta. Većina pasa dobro reagira na karprofen. No poput svih NSPUL-a, sposoban je uzrokovati gastrointestinalne, jetrene i bubrežne probleme u nekih pacijenata. Takve nuspojave su česte tijekom primjene znatno većih doza od terapijskih (RUBIO i sur., 1980). Na temelju niza provedenih istraživanja zaključeno je da se karprofen može sigurno koristiti u dugoročnijim terapijama osteoartritisa u pasa. Kontinuirana dugoročna terapija će vjerojatnije dovesti do uspješnijih kliničkih rezultata u usporedbi sa kratkim, povremenim liječenjima (HOLLOWAY i sur., 2012).

Meloksikam

Meloksikam je NSPUL koji djeluje kočenjem sinteze prostaglandina čime se postižu snažna protuupalna i analgetička svojstva. U manjoj mjeri inhibira nakupljanje trombocita te smanjuje infiltraciju leukocita u upaljeno tkivo (MIMICA-MATANOVIĆ, 2014). Specifičnost meloksikama je njegova tendencija akumulacije u upaljenim zglobovima u višim

koncentracijama nego u zdravim zglobovima (JOHNSTON i NARBE, 2012). Na tržištu se prodaje pod zaštićenim imenima Metacam® (Boehringer Ingelheim Vetmedica GmbH) i Meloxidol® (Genera). Ovaj lijek se uglavnom daje za kontrolu artritične boli u pasa iako se može dati kod mnogi drugih bolnih stanja (ozljede, rak, dentalne infekcije). Meloksikam smanjuje oslobađanje PGE₂ iz osteoartritičnog tkiva i nema velik utjecaj na sastav hrskavičnog matriksa (BUDSBERG, 2013). Meloksikam se potpuno apsorbira nakon oralne primjene (JOHNSTON i NARBE, 2012). Iako meloksikam pokazuje dobru gastrointestinalnu podnošljivost u usporedbi s drugim NSPUL-a, iritacija želuca i probavne smetnje su standardne nuspojave (YUAN i sur., 2009). Sigurnost lijeka nije provjerena kod mladih pasa pa se isti nebi trebao koristiti u štenadi mlađih od šest mjeseci kao ni u gravidnih kuja i kuja u laktaciji.

Ketoprofen

Ketoprofen je NSPUL iz razreda propionske kiseline sa analgetskim, protuupalnim i antipiretskim učinkom koji se koristi za simptomatsko liječenje osteoartritisa, akutnog i kroničnog reumatskog artritisa, ankiloznog spondilitisa te postoperativne boli. Kod pasa se koristi za uklanjanje akutne boli, a djelovanje temelji na inhibiciji sinteze prostaglandina i leukotriena (MILOVANOVIĆ i sur., 2010). Ketoprofen sporo prodire u sinovijalnu tekućinu i sporo je napušta. Najveći učinak postiže se tijekom parenteralne primjene (NEIRINEKX i sur., 2011; HAZEWINDEL i sur., 2003.). Najčešće nuspojave su gastrointestinalne poput povraćanja, opstipacije te dijareje.

Firokoksib

Firokoksib je NSPUL koji spada u noviju skupinu. On djeluje analgetski, protuupalno i antipiretski selektivnom inhibicijom ciklooksigenaze što ga izdvaja iz skupine. Njegova specifičnost je da je incidencija gastrointestinalnih nuspojava manja (MIMICA-MATANOVIĆ, 2014). Koristi se za smanjenje bolova i upale povezane s osteoartritisom u pasa (LEES, 2005). Osim što je visoko učinkovit, stvara minimalno nuspojava i dokazan je kao siguran lijek izbora kod dugotrajnijih primjena (AUTEFAGE i sur., 2011). Na našem tržištu prodaje se pod zaštićenim nazivom Previcox® (Merial). Većina pasa dobro reagira na primjenu ovog lijeka, a moguće nuspojave uključuju najčešće gastrointestinalne probleme (RYAN i sur., 2006).

2.7.5.2 Analgetici

Tramadol

Tramadol je centralno djelujući analgetik odnosno sintetski opioid te se koristi za liječenje boli u pasa. Osim opioidnog djelovanja on inhibira ponovnu pohranu serotonina i prihvata norepinefrina te time pojačava inhibicijske učinke na prijenos boli u leđnoj moždini (BABIĆ-NAGLIĆ, 2014). Tramadol je postao popularan u veterinarskoj medicini zbog relativno niske učestalosti gastrointestinalnih i kardiovaskularnih nuspojava kod dugotrajnije uporabe. Jedna od važnih prednosti za primjenu ovog lijeka je da proizvodi skoro isti učinak kao morfij, ali pritom ne uzrokuje ovisnost. Ovaj analgetik se može primjenjivati samostalno recimo za liječenje blage boli iako pritom ne pruža odgovarajuće djelovanje (DAVILA i sur., 2013). Najčešće se koristi kao pomoćna terapija NSPUL-a (JOHNSTON i sur., 2008).

2.7.5.3 Glukokortikoidi

Glukokortikoidi / glukokortikosteroidi su razred steroidnih hormona koje fiziološki proizvodi kora nadbubrežne žlijezde. Prirodni kortikosteroidi osiguravaju važne životne funkcije. Održavaju razinu šećera u krvi, reguliraju krvni tlak, kontroliraju snagu mišića te utječu na rast. Sudjeluju u kontroli ravnoteže minerala i vode u tijelu. Djeluju protuupalno na način da zaustavljaju upalne reakcije sprječavanjem stvaranja medijatora upale, stabiliziranjem biološke membrane, kočenjem migracije leukocita, smanjenjem permeabilnosti krvnih žila i posljedične ekstravazacije, kočenjem stvaranja veziva i ublažavanja znakova povišene tjelesne temperature i toksemije. Kortikosteroidi inhibiraju čitav niz citokina i enzima uključenih u razgradnju zglobne hrskavice. Točan mehanizam kojim utječu na osteoartritisom zahvaćeni zglob nije u potpunosti poznat. Smatra da je njihov učinak većinom posredovan inhibicijom aktivnosti fosfolipaze A što u konačnici dovodi do smanjene proizvodnje ciklooksigenaza i lipooksigenaza (PIIRAINEN, 2013). Iako su klinički relativno učinkoviti, primjena glukokortikoida za liječenje osteoartritisa je kontroverzna. Unatoč tome što su snažni protuupalni agensi, postoje studije koje dokazuju da njihova dugotrajna primjena pojačava razgradnju hrskavice i uzrokuje pogoršanje kliničkih simptoma jer dolazi do smanjenja sinteze kolagena i proteoglikana matriksa (MCPHAIL, 2000). Uz to sve postoji rizik od pojave nuspojava kod dugotrajne uporabe (imunosupresija, diabetes mellitus, Cushingov sindrom, ulceracije, gastritis). Najčešće nuspojave ipak su polidipsija, poliurija i polifagija. Mogu se javiti još i osteoporoza, miopatije, pankreatitis, zadržavanje

tekućine, hiperlipidemija, lipoliza itd. Kod pasa se kortikosteroidne injekcije ostavljaju za slučajeve jakog krajnjeg stadija osteoartritisa koji ne reagira na druge opcije liječenja (odnosno NSPUL-e) i ako životinja očigledno pati (HENROITIN i sur., 2005). Nadalje, kombinirana uporaba glukokortikoida i NSPUL-a ne donosi nikakvu prednost u liječenju i snažno je kontraindicirana zbog povećanog rizika za razvoj toksičnih učinaka na organizam (SCOTT, 2007). Iako je upotreba glukokortikoida kontroverzna, sistemska ili intraartikularna primjena može pružiti kratkoročno olakšanje pacijentima koji su rezistentni na terapiju s NSPUL-a ili onima koji su u završnom stadiju bolesti (MCPHAIL, 2000). Prednizolon, deksametazon i ostali kortikosteroidi umanjuju edeme i upale zahvaćenih zglobova. Kod dugotrajne uporabe moraju se primjenjivati u najmanjim dozama kojima se postiže rezultat i izbjegava supresija hipotalamusno-hipofizne-nadbubrežne osovine (ABRAHAM i sur., 2006).

Prednizon / Prednizolon

Prednizon / prednizolon su glukokortikoidi koji djeluju protuupalno i analgetički na bol slabog do umjerenog intenziteta. Primjenjuju se u malim dozama kroz kratke vremenske periode da bi se umanjila mogućnost nastanka nuspojava. U jetri pacijenata prednizon se pretvara u prednizolon. Kod pasa sa teškim jetrenim poremećajima nije moguća ova pretvorba. Ovaj lijek se najčešće primjenjuje kroz duži period (nekoliko tjedana ili mjeseci) kako bi kronični proces doveli pod kontrolu. Nakon uspostave te kontrole važno je da se lijek primjenjuje svaki drugi dan. Razlog za to je što nadbubrežne žlijezde mogu prestati proizvoditi vlastite glukokortikoide i s vremenom atrofirati. Nadalje, organizam pacijenta nakon prestanka uzimanja lijeka neće moći odgovarati na stresne situacije. Posljedično tome može doći do poremećaja u cirkulaciji. Korištenje lijekova svaki drugi dan omogućuje nadbubrežnim žlijezdama da ostanu aktivne (ABRAHAM i sur., 2006). Moguće nuspojave: promjene ponašanja, inhibiran rast u mladim pasa, diabetes mellitus, Cushingov sindrom, polifagija, povraćanje, proljev, gastrointestinalna ulceracija i letargija. Prednizon i prednizolon potiču resorpciju soli u bubrezima što dovodi do razvoja polidipsije i poliurije. U tom slučaju može se smanjiti doza lijeka ili prebaciti na neki drugi iz ove iste skupine. Povećano zadržavanje soli predstavlja problem pacijentu sa kongestivnim zatajenjem srca.

Deksametazon

Deksametazon je snažan kortikosteroid koji se koristi za smanjivanje upale i ukočenosti zglobova u pasa s osteoartritisom. Također se koristi za liječenje trauma tetiva i hrskavične degeneracije pri čemu djeluje blagotvorno na upalu i simptome, ali ne i na progresiju bolesti. Njegova primjena je često povezana sa rupturom tetive i otežanim zacjeljenjem tetiva i hrskavica (HOSSAIN i sur., 2008). Ovaj lijek je snažniji od ostalih kortikosteroida te se u liječenju koriste niske doze. S njim vrlo lako može doći do predoziranja te je važno dati vlasnicima pacijenata upute o doziranju i načinu primjene lijeka. Deksametazon ima protuupalno, analgetsko, protualergijsko djelovanje te potiskuje imunološki sustav. Upravo iz ovog razloga indiciran je za liječenje reumatskih, sistemskih vezivno-tkivnih, alergijskih i kožnih bolesti, nekih oblika raka, reakcija odbacivanja nakon presađivanja organa, šoka... Na našem tržištu se prodaje pod zaštićenim nazivom Plivacor® (Genera). Lokalna primjena injektabilnim putem može u početku pružiti vidno olakšanje kod manifestacije bolesti u nekoliko kronično zahvaćenih zglobova ili kod sinovitisa te time spriječiti invalidnost olakšavanjem mobilnosti zglobova koji bi inače postali nepokretni. Upala pokazuje tendenciju još intenzivnijeg ponavljanja nakon prestanka primjene lijeka te se broj primjena treba ograničiti. Mora se koristiti s oprezom u pasa sa zglobnim ili tetivnim problemima (HOSSAIN i sur., 2008).

2.7.5.4 Hondroprotektivi

Hondroprotektivi ili u novije vrijeme zvani sporodjelujuća bolest-modificirajuća sredstva (Disease – Modifying Osteoarthritis Drug - DMOAD) su lijekovi koji usporavaju progresiju razgradnje hrskavičnog matriksa, pospješuju regeneraciju hijaline hrskavice te im se pripisuje protuupalno djelovanje (BUDSBERG, 2007). Njihov mehanizam djelovanja temelji se na povećanju sinteze glukozaminoglikana i hijaluronske kiseline koje artritični zglob ne može sam proizvesti u dovoljnim količinama. Primjenjuju se peroralno ili parenteralno intraartikularno, intramuskularno ili intravenski (SANDERSON, 2009).

Polisulfatni glukozaminoglikan

Polisulfatni glukozaminoglikan (Polysulfated Glycosaminoglycan - PSGAG) je polusintetski glukozaminoglikan. Dobiva se od goveđe hrskavice dušnika. Primarni glukozaminoglikan u

PSGAG-u je hondroitin sulfat. PSGAG je odobren za intramuskularnu primjenu u pasa za kontrolu simptoma povezanih s degenerativnim neinfektivnim ili traumatskim osteoartritisom (INNES, 2012). Učinkovitost ovog lijeka ocijenjena je slabom do umjerenom u dva pregledna istraživanja (ARAGON i sur., 2007; SANDERSON i sur., 2009). Nakon intramuskularne injekcije, PSGAG se apsorbira u sistemsku cirkulaciju i konačno akumulira u zdravu i oštećenu hrskavicu. Točan mehanizam djelovanja nije poznat. In vitro studije pokazuju da PSGAG inhibira prostaglandin E₂ i kataboličke enzime poput stromelizina, elastaze, metaloproteinaze i hijaluronidaze koje razaraju kolagen, proteoglikane i hijaluronsku kiselinu u artitičnom zglobu (NETHERY i sur., 1992). S druge strane on povećava sintezu hijaluronske kiseline, proteoglikana i kolagena. Zbog kemijske sličnosti s heparinom prekomjerno doziranje može inhibirati koagulaciju pa istodobna uporaba aspirina može produljiti vrijeme krvarenja. Korištenje ovog lijeka je kontraindicirano u zglobovima sa sekundarnom bakterijskom infekcijom. Na svjetskom tržištu se prodaje pod nazivom Adequan® Canine (Norvatis), a na europskom pod nazivom Arteparon® (Luipold-Werk). Adequan je injektibilni polisulfatni glukozaminoglikan. Indiciran je u pasa za kontrolu simptoma kod neinfektivnog degenerativog i/ili traumatskog osteoartritisom sinovijalnih zglobova. Adequan se akumulira u nepromjenjenom stanju prvenstveno u fibroznim vezivnim tkivima tetiva, meniskusa i fibroznog prstena te u zglobnoj hrskavici veća nakon nekoliko sati nakon čega mu razina postepeno pada tijekom narednih par dana. Izvješća tvrde da su vlasnici vidjeli očigledne razlike u njihovih pasa već nakon 2-3 injekcije, a promjene u fizičkoj aktivnosti za oko pola godine. Intraartikularna primjena ovog lijeka potencira razvoj zglobne sepse u prisutnosti obično subinfektivnog broja bakterija.

Glukozamin i hondroitin-sulfat

Glukozamin i hondroitin-sulfat su sastojci dodataka koji se naširoko koriste u liječenju simptoma osteoartritisa ljudi i životinja (SCHOENHERR, 2005). Zbog zapanjujućeg uspjeha u liječenju bolesnika s osteoartritisom ovi su proizvodi došli u prvi plan liječenja i postali popularni proizvodi za liječenje osteoartritisa u svijetu (PIIRAINEN, 2013). Glukozamin je glavni amino šećer glukozaminoglikana i hijaluronske kiseline, a oni su važne građevne jedinice u sintezi i održavanju metabolizma zglobne hrskavice. Hondroitin sulfat je primarni glukozaminoglikan hrskavičnog matriksa koji potiče sintezu hijaluronske kiseline i proteoglikana te inhibira razarajuće djelovanje hijaluronidaze u zglobu (PANKOW, 1999).

Kod osteoartritisa dolazi do patološkog „trošenja zgloba“ te do trošenja zglobne hrskavice po površini zgloba i prilikom kontakta susjednih kostiju zgloba dolazi do boli. Dakle, glukozamin i hondroitin-sulfat osiguravaju hondrocitima građevne jedinice za sintezu nove hrskavice i reparaciju već oštećene hrskavice. Važno je znati da ovi proizvodi nisu analgetici, oni samo repariraju oštećenu hrskavicu. Da bi oni djelovali, odnosno da bi započela obnova hrskavice potrebno je najmanje šest tjedana. Pacijenti će morati cijeli život biti na njima da bi se spriječila daljnja razgradnja hrskavice. Generalno govoreći nijedan proizvod nije povezan s ozbiljnijim nuspojavama tako da se njihova primjena smatra sigurnom (PIIRAINEN, 2013). Međutim, trebali bi biti svjesni da svi ovi proizvodi ne mogu preokrenuti nastale strukturne promjene u zglobu s obzirom da je osteoartritis ireverzibilan i progresivan (SCHOENHERR, 2005).

Hijaluronska kiselina (hijaluron)

Hijaluronska kiselina je sastavni dio ekstracelularnog matriksa zglobne hrskavice i važan je sastojak sinovijalne tekućine. Ona omogućuje viskoznost i elastičnost sinovijalne tekućine što je od temeljne važnosti za fiziološku funkciju zgloba odnosno za svojstva podmazivanja i amortizacije udara. Važna je za odgovarajuću strukturu proteoglikana u zglobnoj hrskavici. Kod osteoartritisa količina i molekularna težina hijaluronske kiseline je izrazito smanjena zbog fragmentacije, ali i nedovoljne proizvodnje. Zbog toga se ometaju fiziološke funkcije sinovijalne tekućine budući da smanjena lubrikacija povećava pritisak na zahvaćeni zglob što u konačnici dovodi do daljnjeg oštećenja hrskavice (PIIRAINEN, 2013). Na tržištu je dostupna hijaluronska kiselina kao pročišćeni glukozaminoglikan iz pijetlove krijeste. Primjenjuje se intraartikularno u zahvaćeni zglob radi povrata viskoziteta sinovijalne tekućine i smanjenja boli uzrokovane pokretanjem zgloba. Intraartikularna primjena hijaluronske kiseline ima protuupalni učinak i vidljivo smanjuje hromost kod pasa. Mehanizam djelovanja ovog učinka je trenutno nepoznat, no vjeruje se da se hondroprotektivno djelovanje postiže povećanjem viskoziteta sinovijalne tekućine i stimulacijom hondrocitne sinteze sastavnih dijelova matriksa te inhibicijom hondrocitne sinteze metaloproteinaza matriksa. Protuupalni učinak je možda uzrokovan smanjenom migracijom upalnih stanica i sniženom razinom upalnih medijatora. Izvješća o nuspojavama ovog proizvoda su rijetka i korištenje se kod pasa smatra relativno sigurnim (PIIRAINEN, 2013). Još uvijek nije objašnjeno zašto hijaluronska kiselina svoj maksimalni učinak ispoljava nekoliko tjedana nakon injekcije i traje relativno

dugo vremena usprkos činjenici da se iz zglobnog prostora očisti za manje od jednog dana. Zasad jedna od teorija je da primjena egzogene hijaluronske kiseline potiče sintezu endogene. (EVANS, 2005).

Polinezasićene masne kiseline (Polyunsaturated fatty acids - PUFA)

Primjena polinezasićenih masnih kiselina dokazano smanjuje stupanj ukočenosti zglobova i hromosti u pasa (MCPHAIL, 2000). Dodavanje ovih kiselina zapravo zamjenjuje arahidonsku kiselinu u sintezi eikosanoida što u konačnici dovodi do stvaranja potencijalno manje upalnih enzima od prostaglandina E_2 i leukotriena. Glavnu ulogu u smanjenju proizvodnje upalnih medijatora igra dugolančana omega-3-masna kiselina / eikosapentenoična kiselina (EPA). Glavna omega-6-masna kiselina u staničnim membranama je arahidonska kiselina. Ona služi kao prekursor u proizvodnji snažnih upalnih medijatora kod osteoartritisa: prostaglandin E_2 , tromboksan A_2 i leukotrien B_4 . Ako je hrana bogata sa dugolančanim n-3 polinezasićenim masnim kiselinama pogotovo EPA-om i dokosaheksenoičnom kiselinom (DHA), dio arahidonske kiseline u staničnim membranama biti će zamjenjen ovim n-3 masnim kiselinama. EPA tada može biti iskorištena umjesto arahidonske kiseline što rezultira nastankom različitih upalnih spojeva: prostaglandin E_3 , tromboksan A_3 i leukotrien B_5 . Nutritivne n-3 polinezasićene masne kiseline također potiskuju protuupalne medijatore interleukin 1, interleukin 2 i tumor nekrotizirajući faktor u hrskavičnom tkivu (WALDRON, 2004). Dakle, djelomična zamjena omega-6-masnih kiselina omega-3-masnim kiselinama bi trebala smanjiti upalu i kliničku sliku osteoartritisa. Provedena istraživanja na psima su pokazala vidljivo poboljšanje artritičnih simptoma unutar samo dva tjedna te bolje nalaze biokemijskih parametara. Nadopuna prehrane sa ribljim uljima je iznimno preporučljiva kod liječenja osteoartritisa jer su ta ulja bogat izvor EPA i DHA (WALDRON, 2004).

3 ZAKLJUČAK

Osteoartritis je kronična bolest. Uz svoj kronicitet ona je neizlječiva i progresivna. U maloj praksi je najčešći uzrok ortopedskih poremećaja. Otprilike 45% pasa velikih pasmina boluje, a neke pasmine imaju predispoziciju na nju. Na ovu bolest se više ne gleda kao na jednostavnu posljedicu staračkog trošenja zgloba već kao kompleksni odgovor na abnormalnu zglobnu mehaniku, sistemske i genetske čimbenike i učinke medijatora upale pri čemu posljedično dolazi do pojačanog remodeliranja zglobnog tkiva. Osteoartritis se javlja kao rezultat mehaničkih i bioloških zbivanja koje narušavaju ravnotežu između razgradnje i izgradnje zglobne hrskavice i subhondralne kosti. Ova bolest je u početku karakterizirana ograničenim ili žarišnim stanjivanjem, a kasnije i difuznim erozijama zglobne hrskavice što posljedično dovodi do gubitka hijaline hrskavice u zglobu. Opterećenje u zglobu se sve više prenosi na subhondralnu kost što je klinički vidljivo kao otežano i bolno kretanje. Najvažniji dijagnostički pristup je, osim temeljitog ortopedskog pregleda, radiološki pregled. Trenutna terapija kod pasa je većinom palijativna odnosno liječenje je usmjereno na smanjenje boli i usporavanje progresije ove bolesti. Postoji mnogo načina na koji se mogu ublažiti simptomi i tijek osteoartritisa, ali osnova liječenja je na farmakoterapiji. NSPUL-i su prvi izbor u medikamentoznoj terapiji. Njihovo djelovanje se temelji na inhibiciji sinteze prostaglandina blokadom najvažnijeg enzima u ciklusu arahidonske kiseline – ciklooksigenaze. S obzirom da je uloga prostaglandina u fiziološkim funkcijama organizma neophodna, inhibicijom njihova nastanka se temelje i nuspojave NSPUL-a. Najznačajnije od njih su gastrointestinalne te je njihova varijabilnost velika i kreće se od blagih do životno ugrožavajućih poput krvarenja, ulkusa i perforacije. Nadalje, pojedini autori smatraju da NSPUL-i sprječavanjem upale blokiraju inhibitorne reparativne mehanizme zgloba što bi značilo da dugotrajne posljedice ove inhibicije mogu ubrzati degenerativne procese u osteoartritičnom zglobu. Budući da NSPUL lijekovi posjeduju potencijal poticanja gastrointestinalnih, jetrenih i bubrežnih problema preporučuje se izbjegavati njihovu istodobnu primjenu sa drugim protuupalnim lijekovima. Uloga glukokortikoida u liječenju osteoartritisa ostaje kontroverzna. Oni jesu snažni protuupalni agensi, ali sistemske nuspojave i pojačanje hrskavične degeneracije ograničava njihovu upotrebu kao dugoročno rješenje. Posljednjih godina kao alternativna terapija predstavlja se primjena hondroprotektiva za koje se smatra da imaju dobar učinak na metabolizam hondrocita i sinoviocita.

4 LITERATURA

1. Abraham G, F Demiraj, FR Ungemach (2006): Comparison of the hypothalamic-pituitary-adrenal axis susceptibility upon single-dose i.m. depot versus long-acting i.v. triamcinolone acetonide therapy: a direct pharmacokinetic correlation. *J Endocrinol.* 191(2):491-496.
2. Altman RD, CJ Lozada (1998): Practice guidelines in the management of osteoarthritis. *Osteoarthritis Cartilage*, 6Suppl A: 22-24.
3. Aragon CL, Hofmeister EH, Budberg SC (2007): Systematic review of clinical trials of treatments for osteoarthritis in dogs. *Journal of the American veterinary medical association*, 230:514-521.
4. Autefage A, FM Palissier, E Asimus, C Pepin-Richard (2011): Long-term efficacy and safety of firocoxib in the treatment of dogs with osteoarthritis. *Vet Rec.* 11;168(23):617.
5. Babić-Naglić Đ (2014): Liječenje mišićno koštane boli. *Medicus*, Vol 23 No 2, 111-116.
6. Borges M, R Marini Filho, CB Laposy, PT Guimarães-Okamoto, MP Chaves, AN Viera, A Melchert (2013): Nonsteroidal anti-inflammatory therapy: Changes on renal function of healthy dogs. *Acta Cir Bras.* 28(12):842-847.
7. Budberg SC, MS Bergh, LR Reynolds, HK Streppa (2007): Evaluation of pentosan polysulfate sodium in the postoperative recovery from cranial cruciate injury in dogs: a randomized, placebo-controlled clinical trial. *Vet Surg.* 36(3):234-244.
8. Budberg SC, AM Stoker, Sa Johnston, W Liska, LR Reno, JL Cook (2013): In vitro effects of meloxicam on metabolism in articular chondrocytes from dogs with naturally occurring osteoarthritis. *Am J Vet Res.* 74(9):1198-1205.
9. Davila D, TP Keeshen, RB Evans, MG Conzemius (2013): Comparison of the analgesic efficacy of perioperative firocoxib and tramadol administration in dogs undergoing tibial plateau leveling osteotomy. *J Am Vet Med Assoc.* 15;243(2):225-231.
10. Evans CH (2005): Novel biological approaches to the intra-articular treatment of osteoarthritis. *BioDrugs.* 19(6):355-362.
11. Fox SM (2002): Pathophysiology of osteoarthritic pain. 1st World Orthopaedic Veterinary Congress, Munich. 85-87.

12. Hauser RA (2010): The acceleration of articular cartilage degeneration in osteoarthritis by NSAIDs. *Journal of Prolotherapy*. (2)1:305-322.
13. Hazewinkel HA, WE van den Brom, LF Theijse, M Pollemeier, PD Hanson (2003): Reduced dosage of ketoprofen for the short-term and long-term treatment of joint pain in dogs. *Vet Rec*. 4;152(1):11-14.
14. Henrotin Y, Sanchez C, Balligand M (2005): Pharmaceutical and nutraceutical management of canine osteoarthritis: present and future perspectives. *The veterinary journal*, 170: 113-123.
15. Holloway H, A Robinson, TP Mailand (2012): Benefits of continuous long-term treatment of canine degenerative joint disease with carprofen. *Revue Med. Vet*. 163, 2, 95-104.
16. Hossain MA, J Park, SH Choi, G Kim (2008): Dexamethasone induces apoptosis in proliferative canine tendon cells and chondrocytes. *Vet Comp Orthop Traumatol*. 21(4):337-342.
17. Innes JF, (2012): Arthritis in KM Tobias & SA Johnson(Eds.), *Veterinary surgery: small animal* (Vol.One, pp. 1078-1111). St.Luis:Elsevier.
18. Johnston SA, RM McLaughlin, SC Budsberg (2008): Nonsurgical management of osteoarthritis in dogs. *Vet Clin North Am Small Anim Prac*. 38(6):1449-1470.
19. Johnston L, R Narbe (2012): Preferential accumulation of meloxicam in inflamed synovial joints of dogs. *Vet Rec*. 25;170(8):207.
20. König HE, HG Liebich , (2009): *Anatomija domaćih sisavaca*. Naklada slap, Jastrebarsko, 22-25.
21. Kozarić Z, (1997): *Veterinarska histologija*. Naklada Karolina, Zagreb, 55-85.
22. Lees P (2005): *Clinical Pharmacology of NSAIDs: Current status and future prospects*. Hills European Symposium on Osteoarthritis and Joint Health, Genova, 40-47.
23. Lipowitz AJ (2012): *Degenerative Joint disease*. Poglavlje 143 iz: Sletter D: *Textbook of Small Animal Surgery* (Volume 2), 3rd edition.
24. Luna Sp, AC Basilio, PV Stegall, LP Machado, FQ Moutinho, RK Takahira, CV Brandao (2007): Evaluation of adverse effects of long-term oral administration of carprofen, etodolac, flunixin meglumine, ketoprofen and meloxicam in dogs. *Am J Vet Res*. 68(3):258-264.
25. MacPhail CM, MR Lappin, DJ Meyer, SG Smith, CR Webster, PJ Armstrong (1998): Hepatocellular toxicosis associated with administration of carprofen in 21 dogs. *J Am Vet Med Assoc*. 15;212(12):1895-1901.

26. Marshall WG, HAW Hazewinkel, D Mullen, G De Meyer, K Baert, S Carmichael (2010): The effect of weight loss on lameness in obese dogs with osteoarthritis. *Vet Res Commun.* 34(3):241-253.
27. Matičić D (2009): Ortopedski pregled i dijagnostičke metode kod malih životinja, Klinika za kirurgiju, ortopediju i oftalmologiju, Veterinarski fakultet u Zagrebu.
28. McPhail CM (2000): Treatment of canine osteoarthritis. *Waltham Focus*, Vol 10 No2, 25-31.
29. Mele E, (2007): Epidemiology of osteoarthritis. *Vet focus*, vol 17, No. 3, 4-10.
30. Middleton RP, SS Hannah (2004): Osteoarthritis and its origins : Disease development at the cellular and molecular level. *Clinical Edge*, 6-8.
31. Milovanović M, m Jovanović, S Vučković, M Prostran (2010): Farmakoterapija kancerskog bola kod pasa i mačaka. *Vet.glasnik* 64 (3-4), 265-275.
32. Mimica-Matanović S (2014): Farmakokinetika i farmakodinamika analgetika. *Medicus*
33. Monteiro-Steagall BP, PVStegall, BD Lascelles (2013): Systematic review of nonsteroidal anti-inflammatory drug-induced adverse effects in dogs. *J Vet Intern Med.* 27(5):1011-1019.
34. Neirinckx E, S Croubles, S De Boever, JP Remon, T Bosmans, S Daminet, P De Backer, C Vervaet (2011): Species comparison of enantioselective oral bioavailability and pharmacokinetics of ketoprofen. *Res Vet Sci.* 91(3):415-421.
35. Nelson RW, Delaney SJ, Elliot DA (2007): Disorders of metabolism. In Nelson RW, Cuoto GC(ed.) *Small animal internal medicine.* 4th ed. Mosby Elsevier, St. Louis. 851-884.
36. Nethery A, I Giles, K Jenkins, C Jackson, P Brooks, D Burkhardt, P Ghosh, J Whitelock, RL O'Grady, HG Welgus, et al (1992): The chondroprotective drugs, Arteparon and sodium pentosan polysulphate, increase collagenase activity and inhibit stromelysin activity in vitro. *Biochem Pharmacol.* 20;44(8):1549-1553.
37. Pankow WR (1999): Pathology and therapeutical menagment of chondropathy in canine osteoarthritis. *Tierarztliche umschau* 54 (1).
38. Piirainen K (2013): Intra-articular injections in the menagment of canine osteoarthritis – A review of the literature. Licentiate thesis. Faculty of Veterinary Medicine, University of Helsinki.
39. Rubio F, S Seawall, R Pocelinko, B DeBarbieri, W Benz, L Berger, L Morgan, J Pao, TH

40. Ryan WG, K Moldave, D Carithers (2006): Clinical effectiveness and safety of a new NSAID, firocoxib: a 1000 dog study. *Vet Ther.* 7(2):119-26.
41. Rychel JK (2010): Diagnosis and treatment of osteoarthritis. *Top Companion Anim Med.* 25(1):20-25.
42. Sanderson RO, C Beata, RM Flipo, JP Genovois, C Macias, S Tacke, A Vezzoni, JF Innes (2009): Systematic review of the management of canine osteoarthritis. *Vet Rec.* 4;164(14):418-424.
43. Sanderson SL (2012): The epidemic of canine obesity and its role in osteoarthritis. *Israel Journal of Veterinary Medicine.* 67(4): 195-202.
44. Schmitt M, TW Guentert (1990): Biopharmaceutical evaluation of carprofen following single intravenous, oral and rectal doses in dogs. *Biopharm Drug Dispos.* 11(7):585-594.
45. Schoenherr WD (2005): Fatty acids and evidence-based dietary management of canine osteoarthritis. *Hills European Symposium on Osteoarthritis and Joint Health, Genova,* 54-59.
46. Schulz K (2007): Disease of the joints. In: Fossum TW (2007): *Small animal surgery,* 3rd edition, Mosby Elsevier, ST. Louis, 1143-1315.
47. Scott H (2007): Current medical therapies for canine and feline osteoarthritis. *Vet Focus,* Vol 17 No 3, 18-23.
48. Sunaga T, N Oh, K Hosoya, S Takagi, M Okumura (2012): Inhibitory effects of pentosan polysulfate sodium on MAP-kinase pathway and NF- κ B nuclear translocation in canine chondrocytes in vitro. *J Vet Med Sci.* 74(6):707-711.
49. Sunaga T, N Oh, K Hosoya, S Takagi, M Okumura (2012): Pro-apoptotic effects of tepoxalin, a cyclooxygenase/lipoxygenase dual inhibitor, on canine synovial fibroblasts. *J Vet Med Sci.* 74(6):745-750.
50. Šehić M (2002): *Klinička rentgenologija u veterinarskoj medicini,* Zagreb.
51. Waldron M (2004): The role of fatty acid in the management of osteoarthritis. *Clinical Edge,* 14-16.
52. Yuan Y, XY Chen, SM Li, XY Wei, HM Yao, DF Zhong (2009): Pharmacokinetic studies of meloxicam following oral and transdermal administration in Beagle dogs. *Acta Pharmacol Sin.* 30(7): 1060-1064.

5 SAŽETAK

U ovom diplomskom radu pregledno je prikazan osteoartritis pasa. Počevši anatomijom zgloba i histologijom hrskavice preko rizičnih čimbenika za nastanak ove bolesti te njene patogeneze dolazi se do brojnih metoda liječenja. Liječenje uključuje smanjenje težine, fizikalnu terapiju te medikamentoznu terapiju s naglaskom na NSPUL-e. Kombinacijom ovih metoda dolazi do olakšavanja života pasa s osteoartritisom te smanjenja i ublažavanja simptoma same bolesti.

Ključne riječi: osteoartritis, hrskavica, fizikalna terapija, NSPUL

6 SUMMARY

Osteoarthritis in dogs

In this graduation thesis there is an overview of osteoarthritis in dogs. Beginning with joint anatomy and cartilage histology followed by risk factors of occurrence of this disease and its pathogenesis finalised by many treatment methods. These treatment methods include weight reduction, physical therapy and drug therapy stressing on usage of NSAIDs. Combining all of these methods there is improvement in life quality of dogs with osteoarthritis followed by decrease and reduction of this disease symptoms.

Key words: osteoarthritis, cartilage, physical therapy, NSAIDs

7 ŽIVOTOPIS

Ivanka Vladimir rođena je 15. travnja, 1991. godine u Metkoviću. Godine 1998. upisala je Osnovnu školu „Stjepana Radića“ u Metkoviću. Godine 2006. upisala je prirodoslovno-matematičku gimnaziju, također u Metkoviću. Po završetku Gimnazije 2010. godine upisala je Veterinarski fakultet Sveučilišta u Zagrebu. Tijekom studija dobitnica je Dekanove nagrade. Provela je godinu dana kao demonstrator na Zavodu za anatomiju, histologiju i embriologiju te bila član orkestra veterinarskog fakulteta.