

Dijagnostika hromosti u pasa

Zamuda, Vinko

Master's thesis / Diplomski rad

2017

Degree Grantor / Ustanova koja je dodijelila akademski / stručni stupanj: **University of Zagreb, Faculty of Veterinary Medicine / Sveučilište u Zagrebu, Veterinarski fakultet**

Permanent link / Trajna poveznica: <https://um.nsk.hr/um:nbn:hr:178:377134>

Rights / Prava: [In copyright](#)/[Zaštićeno autorskim pravom.](#)

Download date / Datum preuzimanja: **2024-07-13**



Repository / Repozitorij:

[Repository of Faculty of Veterinary Medicine -
Repository of PHD, master's thesis](#)



SVEUČILIŠTE U ZAGREBU
VETERINARSKI FAKULTET

Vinko Zamuda

DIJAGNOSTIKA HROMOSTI U PASA

Diplomski rad

Zagreb, 2017.

ZAVOD ZA KIRURGIJU, ORTOPEDIJU I OFTALMOLOGIJU

Predstojnik: prof. dr. sc. Boris Pirkić

Mentori: doc. dr. sc. Ozren Smolec

izv. prof. dr. sc. Mario Kreszinger

Članovi Povjerenstva za obranu diplomskog rada:

1. dr. sc. Marko Pećin
2. izv. prof. dr. sc. Mario Kreszinger
3. doc. dr. sc. Ozren Smolec
4. dr. sc. Andrija Musulin (zamjena)

Zahvala

Zahvaljujem se svojim mentorima doc. dr. sc. Ozrenu Smolecu i izv. prof. dr. sc. Mariju Kreszingeru na velikoj pomoći i brojnim savjetima koje su mi pružili tijekom izrade ovog diplomskog rada.

Najveću zaslugu za ono što sam postigao pripisujem svojim roditeljima koji su mi svojom potporom i odricanjima omogućili studiranje. Također se zahvaljujem curi i prijateljima koji su mi bili veliki oslonac kroz svih šest godina studiranja.

Popis priloga:

Slika 1. Pregled lakta na lakatnu displaziju, rotacijom lakta u polufleksiji	7
Slika 2. Fleksija ramenog zgloba uz pritisak s medijalne strane	8
Slika 3. Izvođenje testa kompresije tibije	11
Slika 4. Izvođenje Ortolanijevog testa na boku	13
Tablica 1. Skala refleksa	16
Tablica 2. Kutane probe za ispitivanje površinske boli	20
Tablica 3. Stupanj displazije kukova po FCI	23

SADRŽAJ:

1.	UVOD	1
2.	DIJAGNOSTIKA	2
2.1.	NACIONAL	3
2.2.	ANAMNEZA	3
2.3.	STATUS PRAESENS	3
2.4.	INSPEKCIJA	4
2.5.	PALPACIJA	4
2.5.1.	PALPACIJA U STOJEĆEM POLOŽAJU	4
2.5.2.	PALPACIJA U LEŽEĆEM POLOŽAJU	6
2.6.	NEUROLOŠKI PREGLED	14
2.6.1.	TEST PROPRIOCEPCIJE	14
2.6.2.	SPINALNI REFLEKSI	16
2.6.3.	OSJET BOLI	19
2.6.4.	NEUROANATOMSKA DIJAGNOZA	21
2.7.	RENDGENSKA DIJAGNOSTIKA	22
2.8.	DIJAGNOSTIKA ULTRAZVUKOM	24
2.9.	ARTROCENTEZA	24
2.10.	ARTROSKOPIJA	25
2.11.	OSTALE METODE	25
3.	ZAKLJUČAK	26
4.	LITERATURA	27
5.	SAŽETAK	31
6.	SUMMARY	32
7.	ŽIVOTOPIS	33

1. UVOD

Hromost (*lat. claudicatio*) predstavlja poremećaj u pravilnom korištenju ekstremiteta. Iako široka, ova definicija je potrebna kako bi obuhvatila sva patološka stanja koja mogu dovesti do hromosti. Oboljenja koja dovode do hromosti mogu se u grubo podijeliti na oboljenja mišićno-skeletnog sustava i oboljenja živčanog sustava. Svakako, treba imati na umu da bol na drugim lokalizacijama (prsna, trbušna šupljina) može izazvati promjene u načinu kretanja. Kroz povijest prve podatke o hromosti životinja nalazimo kod istraživanja hromosti na konjima, razlog toga je što su u povijesti konji imali izuzetno veliki značaj. Tako još Aristotel opisuje uzrok i kliničku sliku laminitisa. Rimski veterinari smatraju se pionirima u istraživanju hromosti kod životinja. Zanimanje za hromost i ortopedske probleme kod pasa započinje nešto kasnije, sredinom 20. stoljeća. Vrlo važno je osnivanje AO (Arbeitsgemeinschaft für Osteosynthesefragen) 1958. godine u cilju što većeg saznanja primjene osteosinteze u veterinarskoj ortopediji. Razvoj rendgenske tehnologije u 19. i 20. stoljeću znatno je pridonio poboljšanju dijagnostike u oboljenju lokomotornog sustava. U suvremenoj dijagnostici hromosti upotrebljavaju se kompjuterizirana tomografija (CT), magnetna rezonanca (MR), nuklearna scintigrafija (NS) te kinetičke analize koraka.

2. DIJAGNOSTIKA

Kao uzrok hromosti u pasa najčešće se navodi oboljenje lokomotornog sustava. Oboljenje lokomotornog sustava možemo podijeliti na oboljenje kostiju, oboljenje zglobova i oboljenje mekog tkiva. Osim problema s lokomotornim sustavom, hromost može biti izazvana neurološkim oboljenjima kao što su oštećenja perifernih živaca, oštećenja leđne moždine i sl. Dijagnostika hromosti u pasa sastoji se od ortopedskog pregleda na koji se onda nadodaju različite metode specijalne kirurške dijagnostike. Najprije se prikupljaju podaci o životinji, zatim se uzima anamneza i procjenjuje trenutno stanje same životinje. Međutim, ako imamo slučaj kada je uzrok hromosti očigledan (lom, rana) odustajemo od detaljnog kliničkog pregleda te se posvećujemo stabilizaciji i zbrinjavanju pacijenta (terapija stanja šoka, zaustavljanje krvarenja, smanjenje boli). Kod uzimanja anamneze, prilikom razgovora s vlasnikom, započinjemo ortopedski pregled i to inspekcijom pacijenta. Kod inspekcije radimo sistemsko promatranje psa. Ukoliko je potrebno, radimo procjenu koraka životinje u hodu, trčanje po ravnoj plohi te trčanje pod nagibom ili po stepenicama. Pregled dalje nastavljamo palpacijom pri čemu životinja stoji, zatim životinju postavljamo u bočni položaj te pristupamo palpaciji, radimo probu pasivnih pokreta, fleksiju, ekstenziju, procjenjujemo bolnost, krepitacije te pokretljivost. Neurološki pregled je također vrlo dobro napraviti pošto znamo da katkad neurološka oboljenja mogu uzrokovati smetnje u upotrebi ekstremiteta koje nalikuju na hromost. Osim kliničkog pregleda dijagnozu nadopunjujemo različitim specijalističkim metodama kao što su rendgen, ultrazvuk, magnetska rezonanca, kompjuterizirana tomografija, često se također koriste artroskopija, artrocenteza, biopsije i kinetičke analize koraka.

2.1. NACIONAL

Nacional ili opis životinje sadrži podatke o vrsti, pasmini, zatim o spolu, dobi te boji i posebnim znakovima životinje. Svi ti podaci su nam vrlo važni u određivanju i usmjeravanju

dijagnostičkih postupaka. Tako kod malih pasmina pasa češće nalazimo npr. medijalnu luksaciju patele i aseptičnu nekrozu glave bedrene kosti, dok kod većih pasmina pasa imamo više problema s displazijom kukova. Također, kod mlađih pasa češće se javlja hipertrofična osteodistrofija, dok kod starijih pasa nalazimo neoplazije kostiju (osteosarkom).

2.2. ANAMNEZA

Podaci koje dobijemo od vlasnika vrlo su nam korisni za dijagnostiku hromosti. Kod uzimanja anamneze jako nam je važno da saznamo od vlasnika koji je vremenski period prošao od prve pojave hromosti, okolnosti eventualne traume povezane s hromošću, napredovanje bolnosti, eventualne prethodne terapije (NSPUL i sl.) te progresiju ili smanjenje intenziteta hromosti nakon aktivnosti. Kod puknuća ligamenata i luksacija javlja se trenutačna hromost visokog intenziteta, dok kod osteoartritičnih promjena na zglobovima uočavamo sporo napredovanje simptoma hromosti. Kod osteoartritisa uobičajeno je da se simptomi hromosti umanjuju nakon fizičke aktivnosti, dok kod neuro-muskularnih oboljenja nakon aktivnosti dolazi do pojačanja hromosti.

2.3. STATUS PRAESENS

Trenutno stanje (*lat. status praesens*) označava stanje životinje u trenutku obavljanja kliničke pretrage. Status praesens obuhvaća opće stanje životinje i stanje pojedinih organa. U opće stanje životinje ubrajamo habitus, trijas, pregled vidljivih sluznica te pregled limfnih čvorova. Kod hromosti, habitus je najčešće izmjenjen jer životinja „štedi“ bolni ekstremitet prilikom oslanjanja. Trijas isto može biti promjenjen ako se radi o nekim infektivnim procesima koji dovode do pojačanog osjeta boli. Često kod pasa koji ne upotrebljavaju određeni ekstremitet možemo vidjeti atrofiju muskulature.

2.4. INSPEKCIJA

Kod hromosti često samo promatranjem možemo uočiti uzrok. Vrlo je lako promatranjem uočiti na koju nogu životinja šepa, primjetiti neko oticanje ili povredu. Inspekcija se može provoditi u mirovanju i kod hodanja životinje. Ponekad već kod životinje koja miruje možemo primjetiti da šteti određani ekstremitet, podvlači ga ili se samo oslanja na vrh šape. Ako kod životinje u stanju mirovanja ne primjećujemo nikakve znakove hromosti potrebno je životinju natjerati na kretanje. Važno je da podloga po kojoj se životinja kreće nije previše mekana i skliska, betonski ili asfaltirani podovi najbolje odgovaraju ovom tipu pretrage. Životinju promatramo kada se kreće prema nama, od nas te s obje strane, a pažnja mora biti na pozicioniranju nogu i ritmu koraka (TOHOLJ, 2015; GILLETTE et ANGLE, 2008).

2.5. PALPACIJA

Nakon inspekcije pristupa se dijagnostičkoj metodi palpacije. Palpacija se izvodi na životinji koja stoji te na životinji koja je prethodno postavljena u bočni položaj. Najprije se radi palpacija u stojećem stanju životinje te se odmah radi i neurološki pregled, a nakon toga životinja se stavlja na bok te se radi palpacija, proba fleksije i ekstenzije. Temperiranost, bolnost, otečenje, krepitacija, abnormalna pokretljivost i atrofija mišića znakovi su na koje treba posebno obratiti pozornost prilikom palpacije.

2.5.1. PALPACIJA U STOJEĆEM POLOŽAJU

Kad životinja stoji potrebno ju je postaviti u položaj tako da opterećenje bude ravnomjerno na sve četiri noge. Palpacija se radi tako da se istovremeno palpiraju kontralateralni udovi, pri čemu tražimo nepravilnosti u odnosu na drugu stranu, koje mogu nastati kao posljedice upala, trauma, nasljednih ili degenerativnih bolesti.

Pregled prednje noge

Palpacija prednje noge započinje od proksimalnog dijela prema distalnom. Ako smo već prije postavili sumnju koja noga bi mogla biti bolna, onda tu nogu palpiramo zadnju. Zdrave noge se palpiraju prve tako da dobijemo uvid kako životinja reagira na dodir na zdravom ekstremitetu. Neke životinje reagiraju agresivno na svaki dodir, bez obzira bio on bolan ili ne. Ako utvrdimo da je uzrok hromosti u području lopatice, vrlo često nam to upućuje na neku mehaničku povredu. Kako palpiramo distalnije dolazimo do ramenog zgloba gdje se mogu javiti neke značajnije promjene kao što su OCD (*lat. osteochondrosis dissecans*), okoštavanje supraspinalne tetive, upale tetive bicepsa. Rameni zglob je nešto teže pregledati zbog obilne muskulature kojom je okružen. Ako bilo koje patološko stanje potraje vidljiva je atrofija mišića koja je izražena na području lopatice (QUINN et al., 2014). Nakon ramenog zgloba palpiramo lakatni zglob. Kod dijagnostike hromosti lakatnog zgloba u obzir često dolaze oboljenja koja spadaju u displaziju lakta (*lat. dysplasio cubiti*). Displazija lakta očituje se jednim ili kombinacijom četiri patološka procesa. Od patoloških procesa može se javiti nesklad zglobnih ploha pri čemu je izražen stepeničasti prijelaz uslijed neusklađenog rasta radiusa i ulne, nesraštavanje ankonealnog procesa koji nastaje zbog nemogućnosti povezivanja osifikacijskog centra ankonealnog izdanka i baze, tj. olekranona, fragmentiranje (odvajanje) medijalnog koronoidnog nastavka koji se odvaja od ulne zbog sudaranja s glavicom radiusa. U težim i uznapredovalim stadijima životinja zauzima tipičan stav. Primjećuje se zakretanje lakta prema van, a karpusa (zapešća) prema unutra. U displaziju lakta ulazi i osteohondritis lakta. Osteohondritis lakta (*lat. osteochondritis dissecans – OCD*) je zadebljanje hrskavice na medijalnom kondilu humerusa, koje uzrokuje poremećenu difuziju

hranjivih tvari iz sinovijalne tekućine prema dubokom sloju hrskavice, sporu osifikaciju hrskavice u dubokoj zoni i posljedično odvajanje nekalcificirane od kalcificirane hrskavice. Rezultat je odvajanje zglobnog segmenta, tzv. zglobni miš. Bilateralnom palpacijom potrebno je procijeniti razmak između lateralnog i medijalnog kondila humerusa, ako je on povećan može nam ukazivati na frakturu, iščašenje ili osteoartritis (JANUTA et al., 2005).

Pregled stražnje noge

Kod pregleda stražnje noge radimo palpaciju vrlo slično kao kod pregleda prednje noge. Palpiramo istovremeno obje stražnje noge da bi što lakše uočili eventualna odstupanja. Važne točke koje palpiramo su krila crijevne kosti (*lat. ala osis ilii*), sjedna kvrga (*lat. tuber ischiadicum*), bočna kvrga (*lat. tuber coxae*) i dio bedrene kosti (*lat. trochanter major*). Kod pregleda stražnje noge dosta pažnje treba posvetiti koljenom zglobu. Kod koljenog zgloba često nailazimo na različita patološka stanja kao što su iščašenje zglobne čahure (patele), ruptura ligamenata i sl. Kod pregleda koljenog zgloba najprije palpiramo greben tibije (*lat. crista tibiae*), a zatim dorzalno palpiramo patelarni ligament. Patelarni ligament vrlo lako palpiramo osim u slučaju artritisa. Kod artritisa se javlja pojačano punjenje zglobne čahure, pa se patelarni ligament ne može obuhvatiti prstima. Nakon koljenog zgloba prelazimo na palpaciju skočnog zgloba (*lat. articulatio tarsi*). Kod skočnog zgloba često imamo prisutne osteofite te fibrozu.

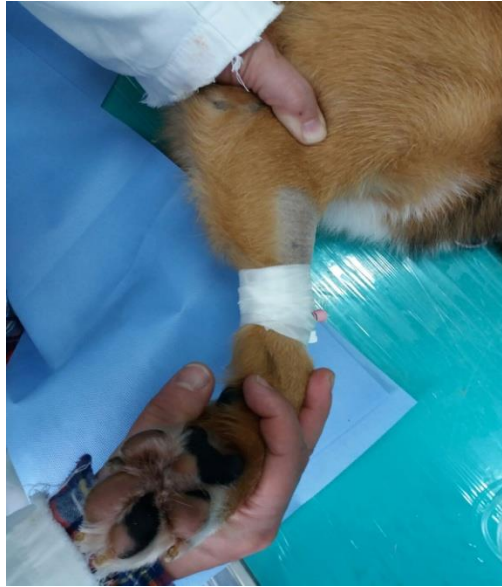2.5.2. PALPACIJA U LEŽEĆEM POLOŽAJU

Nakon što smo obavili pregled životinje u stojećem položaju, prelazimo na pregled životinje koja se stavlja u ležeći položaj. Životinju stavljamo u bočni položaj na stol za pregled ili na pod na mekanu podlogu, što je možda i najbolja opcija. Ako životinja ne surađuje uputno je zatražiti pomoć vlasnika ili tehničkog osoblja. Pregled uvijek započinjemo s onim ekstremitetom za koji pretpostavljamo da nije uzrok hromosti te radimo palpaciju, probe

fleksije i ekstenzije, istežanje ekstremiteta i varus-valgus stres test. Najprije pregledavamo šape pa prelazimo sve proksimalnije, no treba imati u vidu da u bočnom položaju nije moguće raditi pregled istovremno oba kontralateralna prednja ili stražnja ekstremiteta. Ako kod palpacije određenog područja životinja reagira bolno, probu koja je dovela do bolne reakcije potrebno je ponoviti.

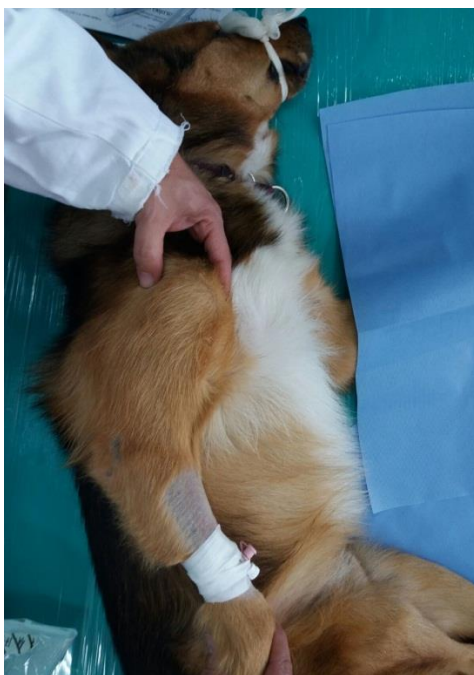Pregled prednje noge

Pregled prednje noge započinjemo pregledom šape. Šapu primamo rukom te radimo probu fleksije i ekstenzije falangi, pritom pazimo na moguće znakove krepitacije, otečenja, bolnosti i abnormalne pokretljivosti. Potrebno je detaljno pregledati prostor između prstiju i provjeriti mekušice zbog mogućeg pronalaska stranog tijela. Proksimalne sezamoidne kosti palpiraju se s palmarne strane u metakarpofalangealnoj regiji. Isto tako potrebno je pregledati karpalni zglob u fleksiji i ekstenziji te učiniti varus-valgus stres test. Lakat pregledavamo u potpunoj fleksiji i ekstenziji, zatim radimo medijalnu i lateralnu rotaciju te varus-valgus stres test. Bolnost pri hiperekstenziji lakta javlja se kod izoliranog ankonealnog izdanka, a ako se osjet boli javlja pri unutarnjoj i vanjskoj rotaciji, uz istodoban pritisak prstima na medijalnu plohu zgloba, to nam ukazuje na moguću povezanost s fragmentiranim koronoidnim izdankom i promjenama na hrskavici zgloba (KUNKEL et ROCHAT, 2008).



Slika 1. Pregled lakta na lakatnu displaziju, rotacijom lakta u polufleksiji

Kod svih zglobova koje pregledavamo važno je usporediti kutove maksimalne fleksije i ekstenzije s kontralateralnim ekstremitetom. Nakon lakta pregledava se rameni zglob i to probama fleksije i ekstenzije (CANNAP, 2007). Pri pregledu ramena u fleksiji i ekstenziji jednom rukom hvatamo podlakticu i povlačimo je kaudalno ili kranijalno uz tijelo životinje, dok drugom rukom istovremeno palpiramo rameni zglob uz vršenje pritiska prstima. Kod OCD-a ovim postupkom se izaziva bol. Kad rameni zglob postavimo u fleksiju, a prisutna je upala tetive bicepsa, izazvati ćemo bol. Otečenje ramenog zgloba dosta je teško prepoznati palpacijom jer je okružen snažnom muskulaturom koja služi za stabilizaciju. Za dijagnostiku tendinitisa tetive bicepsa brachii izvodi se fleksija ramenog zgloba uz istovremeni palpatorni pritisak u žlijebu iza tubera major s medijalne strane ramena.



Slika 2. Fleksija ramenog zgloba uz pritisak s medijalne strane

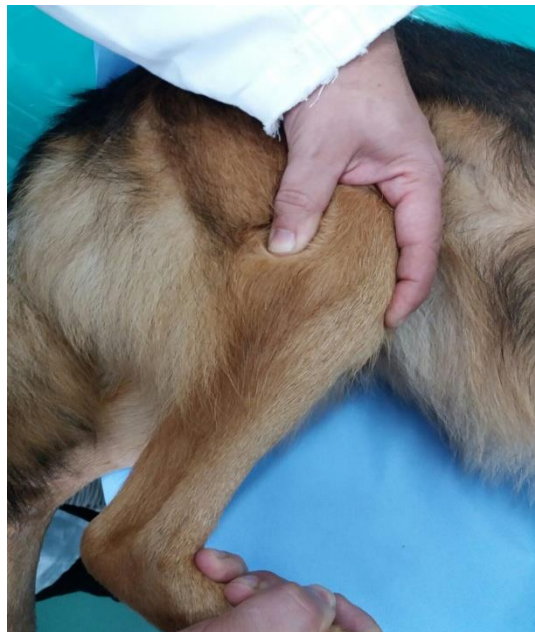
Nakon što smo pregledali sve zglobove prelazimo na palpaciju dugih kosti. Palpaciju radimo da bi eventualno otkrili prisutnost koštanih neoplazija, osteodistrofiju, panosteitis i sl. Važno je da prilikom pregleda palpaciju radimo direktno na kost, a ne preko mišićja jer bi pritisak na mišić životinji mogao izazvati bol te će ona pokazati reakciju boli. Kod pasa starije dobi moramo uzeti u obzir mogućnost nalaza neurofibrosarkoma sa simptomima Hornerovog sindroma (LANG et al., 1998).

Pregled stražnje noge

Pregled stražnje noge započinjemo, kao i kod prednje noge, od prstiju pa sve proksimalnije. Pregled prstiju je jednak kao i kod prednje noge. Tarzalni zglob najprije postavljamo u potpunu fleksiju, zatim ekstenziju uz varus-valgus stres test. Pronalazak kreptacije, bolnosti, nestabilnosti može biti posljedica luksacije i loma talokruralnog i tarzometatarzalnog zgloba, oštećenja tetive i ligamenata ili promjena na hrskavici zgloba. Tijekom fleksije i ekstenzije

tarzokruralnog zgloba palpira se i Ahilova tetiva. Plantigradni stav životinje karakterističan je za rupturu Ahilove tetive. Pregled koljena zahtjeva dosta pažnje i znanja. Zglob koljena kod psa sastoji se od više kostiju, a stabilnost mu omogućavaju križni ligamenti, zglobna kapsula i kolateralni ligamenti. Ruptura prednjeg križnog ligamenta, luksacija patele i lom distalne fize femura najčešći su uzroci bolnosti i nestabilnosti u koljenu. Patelu najlakše palpiramo ako krenemo od potkoljениčne kvrge proksimalno uz ligament patele (TOWLE et al., 2005). Kad palpiramo ligament patele on je u normalnim uvjetima valjkastog oblika, dok u patološkom stanju postaje sve više plosnati. Medijalna luksacija patele češće se pojavljuje nego lateralna luksacija. Medijalna luksacija patele česta je kod malenih pasa i to kao urođeni problem ili problem koji se javlja u razvoju psa, pa je obično dijagnoza postavljena kada je pas star 6-7 mjeseci (APPELT et al., 2005). Nešto češće obolijevaju ženke, a u 25% slučajeva problem je prisutan na oba koljena. Da bismo luksirali patelu medijalno, koljeni zglob mora biti u ekstenziji dok prste iste noge rotiramo medijalno, istovremeno prstima gurajući patelu medijalno. Luksacija patele podijeljena je na četiri stupnja. Kod prvog stupnja luksacije zglob koljena je normalan, a do luksacije patele doći će samo kada je zglob u ekstenziji i mi pritisnemo patelu prstom. Vrlo često nema nikakvih kliničkih znakova bolesti i ne preporučuje se izvođenje kirurških zahvata. Kod drugog stupnja luksacije, patela obično leži na svojem mjestu, ali u fleksiji zgloba dolazi do njene luksacije i ona ostaje luksirana dok ju pritiskom ruke ili stavljanjem zgloba u položaj ekstenzije ne vratimo natrag na mjesto (HANS et al., 2016). Ponekad se sama patela vrati natrag prilikom istegnuća noge i šepanje prestaje. U ovom stupnju već možemo očekivati pojavu degenerativnih promjena na koljenom zglobu. Ako je patela u luksaciji većinu vremena, ali se može vratiti na mjesto postavljanjem noge u ekstenziju tada govorimo o luksaciji trećeg stupnja. U četvrtom stupnju patela je stalno luksirana i ne može se vratiti natrag na mjesto. Kod takvih jakih luksacija bitno je što prije obaviti kirurški zahvat. Lateralna luksacija patele nešto je češća u većih pasmina pasa i to u vrijeme adolescencije te je popraćena problemima s kukovima i križnim ligamentima. Lateralnu luksaciju postižemo dok je koljeno u polufleksiji pritom rotirajući prste lateralno i gurajući patelu lateralno. U većini slučajeva luksiranje patele nije bolan zahvat, ali je važno da nakon pregleda vratimo patelu u poziciju. Ruptura prednjeg križnog ligamenta (*lat. ruptura lig. cruciata cranialis*) jedan je od najčešćih poremećaja lokomotornog sustava koji rezultira s pojavom hromosti (GINJA et al., 2017). Problemi s prednjim križnim ligamentima najčešće su prisutni kod mladih, fizički aktivnih velikih pasmina pasa. Dodatni vrlo bitan čimbenik čini prekomjerna tjelesna težina životinje (pretilost) koja znatno opterećuje koljeno. Nastanku bolesti pogoduje i istovremeno prisutna luksacija patele ili artritis koljena. Pregled koljena

kod sumnje na rupturu prednjeg križnog ligamenta moguće je izvesti samo na opuštenoj životinji koju se po potrebi može i sedirati. Ako se radi o svježoj rupturi, tibija se u odnosu na femur može pomaknuti kranijalno do deset milimetara uz prisutnost boli. Dijagnostika se svodi na procjenu stabilnosti koljenog zgloba pomoću specifičnih ortopedskih testova. Najvažnija dva testa su test kompresije tibije (neizravni efekt ladice) i Lachmanov test (izravni efekt ladice). Oba testa, ako su pozitivna, imaju posljedicu pomaka tibije kranijalno u odnosu na femur. Kod izvođenja testa kompresije tibije životinja je u lateralnom položaju, koljeno se stavlja u blagu fleksiju, a metatarzus iste noge u dorzalnu fleksiju, pritom je kažiprst druge ruke postavljen na tuberositas tibije. Pri dorzalnoj fleksiji metatarzusa tibija se pomiče kranijalno, što se osjeti kažiprstom (INNES et al., 2000). U slučaju negativnog nalaza, na kažiprstu ruke koji prekriva patelu, osjeća se otpor patelarnog ligamenta. Ukoliko pas odmah na početku pregleda reagira bolno, potrebno je sedirati psa da se što lakše procijeni intenzitet nestabilnosti.

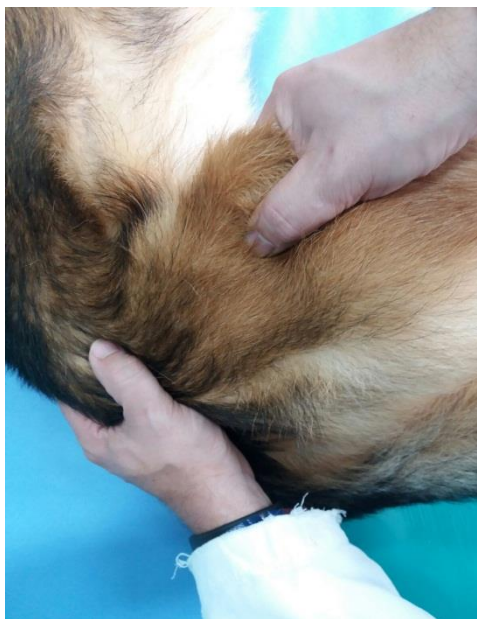

Slika 3. Izvođenje testa kompresije tibije

Kod izvođenja izravnog efekta (Lachmanov test) ladice životinja se nalazi u bočnom ležećem položaju. Kažiprst jedne ruke stavlja se na patelu, a palac te iste ruke nalazi se iza lateralne

fabele. Kažiprst druge ruke stavljamo na tuberositas tibije, a palac na glavu fibule. Efekt ladice dobivamo pomicanjem tibije u odnosu na femur, odnosno kranijalni pomak tibije kod rupture prednjeg križnog ligamenta. Ovaj test ponavlja se nekoliko puta da se točno utvrdi pomak od 1 do 10 milimetara (SLOCUM, 1993). Kod izvođenja ovog pregleda tibija se mora gurati kranijalno, a ne rotirati. Preporučeno liječenje uvijek je operacijsko. Najčešće se izvodi modificirana tehnika imbrikacije retinakula (MRIT), klinasta osteotomija potkoljenice (TWO) te kranijalizacija tuberositasa tibije (TTA). Dodatnu stabilnost koljenom zglobu pridonose kolateralni ligamenti i zglobna kapsula. U slučaju njihove ozljede javlja se nestabilnost koljena koja se može dijagnosticirati varus-valgus testom. Palac se stavlja na glavu fibule, a kažiprst uzduž medijalne strane zglobne kapsule te time možemo palpirati neprirodnu pokretljivost i otvaranje zgloba. Na povredu meniskusa treba posumnjati ako se prilikom proba fleksije i ekstenzije s rotacijom primjeti škripanje, pucketanje ili grebanje. Konačna dijagnoza se postavlja magnetskom rezonancom ili artroskopijom jer se meniskus ne može vidjeti na rendgenskoj snimci (WARZEE et al., 2001). Displazija kukova, traume i aseptična nekroze glave bedrene kosti (Legg-Calve Perthes disease) najčešća su patološka stanja koja pogađaju zglob kuka. Displazija kukova (*lat. dysplasia coxae*) u osnovi je razvojna nepravilnost (anomalija) građe kukova, kada brzorastući koštani dio kukova nije dovoljno učvršćen potpornim strukturama (SWENSON et al., 1997). Kod displazije kukova kao ishodišni problem pojavljuje se labavost koja se očituje već u ranoj dobi, između 4. i 12. mjeseca starosti (GINJA et al., 2010). Posljedica ove labavosti su nepravilna i prekomjerna opterećenja zglobnih površina, ligamenata i ponajviše zglobne čahure. Kako bolest napreduje dolazi do trajnih i nepovratnih promjena na kukovima u obliku koštanih reakcija (bujanja u formi osteofita), propadanja hrskavice i promjenjene građe zgloba (SMITH et al., 1995). Aseptična nekroza glave bedrene kosti (Legg-Calve Perthes disease) zahvaća proksimalni dio bedrene kosti u mlađih pasa malih i patuljastih pasmina. Pasmine s većom predispozicijom za pojavu i nasljednim faktorima za aseptičnu nekrozu glave femura su mali pudl, kern terijer, jorkširski terijer, patuljasti pinč, mops, toy pudl, zapadnoškotski bijeli terijer – westy. Bolest je najčešća u malih terijerskih pasmina, naročito zapadnoškotskih bijelih terijera, kern i jorkširskih terijera. Za ova patološka stanja je karakteristično da kod manipulacije zglobom dolazi do pojave boli. Kukove pregledavamo tako da nogu uhvatimo za koljeno te ga pomičemo kaudalno i kranijalno. Na taj način radimo fleksiju i ekstenziju kuka te provociramo bolnost ukoliko postoje kakve promjene (SMITH et al., 1997; TOHOLJ, 2015). Ako od životinje nismo dobili reakciju tada uz fleksiju i ekstenziju radimo i rotaciju prema van. Displastične promjene i subluksacija kuka možemo dijagnosticirati Ortolanijevim testom.

Ortolanijev test se izvodi tako da se životinja postavlja na bok ili leđa, zatim se uhvati ekstremitet za koljeno, adducira i potiskuje prema zdjelici, dok se drugom rukom zdjelica pridržava. Na taj način se vrši sublukcija kuka. Kuk se kod abdukcije, podizanjem koljena uz pritisak na trohanter, vraća u acetabulum. Pritom nastaje vidljivi pomak popraćen tupim prizvukom. Ovaj test je preuzet iz humane ortopedske dijagnostike nestabilnosti kukova u djece i naziva se prema autoru, Ortolanijev znak ili Orolanijev manevar (PUERTO et al., 1999).



Slika 4. Izvođenje Ortolanijevog testa na boku

Nestabilnost sakroilijačnog zgloba se provjerava pritiskom na krila crijevne kosti (*lat. alla ossis ilii*) te laganim odmicanjem iste od sakruma. Ako sumnjamo na neki pomak na stidnoj ili sjednoj kosti radimo rektalnu pretragu kojom možemo palpirati eventualno nastale promjene. Kod provjere nestabilnosti kuka može se raditi i Barlov test (manevar). Izvodi se tako što je pas u lateralnoj ili dorzalnoj poziciji, nogu se hvata u području koljena, adducira se i zatim se femur gura proksimalno, dok se drugom rukom pritišće na zdjelicu. Ako prilikom zahvata dođe do luksacije glave femura preko dorzalnog ruba acetabuluma, onda je test

pozitivan. Na kraju ortopedskog pregleda palpiraju se duge cjevaste kosti jer je bolnost kod lomova, neoplazija ili panosteitisa izuzetno jaka. Palpiramo ih na mjestima gdje je najmanje mišićja da bi izbjegli bolnost pri palpaciji samog mišića. Na stražnjoj nozi možemo u potpunosti palpirati tarzus, proksimalni i distalni dio tibije, medijalnu dijafizu tibije, distalni dio femura i krila crijevne kosti (PUERTO et al., 1999; ORTOLANI, 1976).

2.6. NEUROLOŠKI PREGLED

Osim mišićno-koštanog sustava uzrok hromosti mogu biti oboljenja živčanog sustava. Zbog toga je vrlo važno da se kod traženja uzroka hromosti napravi neurološki pregled. Naravno, ako je uzrok hromosti očigledan (fraktura) nećemo raditi neurološki pregled. Ukoliko se utvrdi da je uzrok hromosti neurološki problem, onda nam je cilj da točno utvrdimo lokalizaciju patološkog procesa i točnu etiologiju. Kompletan neurološki pregled sastoji se od pregleda funkcije središnjeg živčanog sustava, spinalnih refleksa i kranijalnih živaca. Neurološki pregled započinje, kao i ortopedski, već pri samom ulazu životinje u ambulantu. Kod hoda životinje lagnu možemo uočiti poremećaj svijesti, parezu ili paralizu jednog ili više ekstremiteta, hipometriju ili hiperometriju i sl. Na osnovu samog stava životinje možemo već pretpostaviti lokalizaciju problema. Opistotonus, fleksija zadnjih ekstremiteta i pojačani tonus ekstenzora prednjih ekstremiteta karakteristična je slika za lezije maloga mozga, dok je kod oštećenja kralježničke moždine u lumbosakralnom dijelu uobičajen antalgičan položaj koji je karakterističan zbog podvlačenja zdjelice tzv. Schiff-Scherington položaj s paralizom zadnjih i ekstenzijom prednjih udova. Hipometrija prednjih ekstremiteta uglavnom ukazuje na problematiku vratnog dijela leđa. Kod pregleda se najprije vrši inspekcija, a nakon inspekcije palpacija kojom određujemo posturalne reakcije i propiocepciju. Palpiramo kralježnicu, abdomen te mišićno-skeletni sustav (TOHOLJ, 2015).

2.6.1. TEST PROPRIOCEPCIJE (posturalne reakcije)

Propriocepcija je svijest o položaju ekstremiteta u odnosu na trup. Poremećaji u propriocepciji vidljivi su kaudalno od mjesta oštećenja živca. Test propriocepcije radi se pomoću tzv. posturalnih reakcija, a to su kompleksne reakcije životinje da održi stojeći stav. Pozicioniranje šape prva je posturalna reakcija koju radimo kod testa propriocepcije. Hvata se šapa životinje i postavlja na njezin dorzum, pritom je šapa u dodiru s tlom koje nesmije biti sklisko. Normalna, fiziološka reakcija je da životinja odmah ispravi šapu te se osloni natrag na mekuši. Kod nekih patoloških stanja životinja neće ispraviti nogu. Drugi način na koji možemo provjeriti propriocepciju je da na stolu za pregled, ispod šape, stavimo list papira te papir lagano izvlačimo lateralno prema van. Normalna reakcija psa je da podigne nogu i postavi je u prvobitni, uravnotežen položaj. Taktilno pozicioniranje je test koji je praktičan za izvedbu samo kod manjih životinja koje možemo nositi. U ovoj probi životinji prekrivamo oči, podignemo je i pristonimo uz rub stola. Kad životinja šapom dodirne stol odmah ju podiže kako bi ju postavila na površinu. Moguća je pojava da neke zdrave životinje neće tako reagirati ako su previše naviknute na nošenje od strane vlasnika. Test vizualnog pozicioniranja izvodi se jednako kao i test taktilnog pozicioniranja samo što oči životinje nisu prekrivene. Fiziološka reakcija psa je postavljanje šape na površinu stola prije dodira dorzuma šape. Ovim testom, također, možemo otkriti mogući deficit vida kod životinje. Probu propriocepcije možemo izvesti testom skakutanja. Test izvodimo tako da životinji pridržavamo sve noge osim jedne, potom životinju pomičemo prema naprijed, nazad te u stranu. Uobičajeno je da životinja skakuće na nozi na koju je oslonjena postavljajući je pod tijelo. Kod skakutanje se katkad može vidjeti hipermetrija. Ako veterinar procijeni da je skakutanje teško izvedivo, radit će se proba poluhodanja i proba „vožnja kolica“. Poluhodanje izvodimo tako da istovremeno psu podignemo prednju i stražnju nogu s iste strane te psa guramo lateralno. Pri tome pas pozicionira svoje šape i prilagođava ih novom položaju. „Vožnju kolica“ izvodimo tako da životinji podignemo zadnje udove pridržavajući ih ispod abdomena i potom psa guramo prema naprijed. Isto tako možemo podići prednje udove. Kod manjih pasa možemo jednom rukom pridržavati istovremeno oba ekstremiteta, hvatajući ih u području karpusa. Veće pse pridržavamo za šape i podlakticu te ih guramo prema natrag (kao kod plesa). Normalne životinje hodat će simetričnim, naizmjeničnim koracima bez gubitka ravnoteže i ukrštenja ekstremiteta. Kad izvodimo posturalnu reakciju

ekstenzora, psa hvatamo za toraks i podižemo na zadnje noge, a zatim ga podignemo tako da su mu zadnji udovi u ekstenziji i da skoro dodiruju tlo. Nakon toga psa lagano spuštamo tako da se lagano osloni samo na zadnje noge. U trenutku kad pas sa zadnjim nogama dođe u dodir s tlom, trebao bi napraviti par koraka unatrag kako bi prednji dio tijela postavio kranijalnije te spustio prednje šape na tlo (TOHOLJ, 2015).

2.6.2. SPINALNI REFLEKSI

Refleks je nevoljan motorički odgovor na specifičan podražaj. Spinalnim refleksima procjenjujemo cjelovitost osjeta i motoričke komponente refleksne luka te utjecaj silaznih motornih puteva gornjih motornih neurona. Potpuni ili djelomični gubitak refleksa označava se kao arefleksija ili hiporefleksija i javlja se kod ozljede donjih motoričkih neurona. Hiperrefleksija je naziv za pojačane reflekse i javlja se kod ozljede gornjih motoričkih neurona. Dvije su osnovne vrste spinalnih refleksa: miofascijski refleks ili refleks istezanja te fleksorni refleks ili refleks povlačenja. Refleksi mogu biti odsutni (0), usporeni (+1), normalni (+2), ubrzani (+3), ubrzani s klonusom (+4). Pregled refleksa radimo dok se životinja nalazi na boku. Prvo pregledavamo stražnje noge, a onda prednje.

Stanje refleksa	Oznaka	Naziv promjene
odsutan	0	Arefleksija
usporen	+1	Hiporefleksija
normalan	+2	-
ubrzan	+3	Hiperrefleksija
ubrzan s klonusom	+4	hiperrefleksija s klonusom

Tablica 1. Skala refleksa

Miotatički refleksi

Miotatički refleks (refleks istežanja) još se naziva i monosinaptički refleks zbog toga što jedini u organizmu ima monosinaptički refleksni luk. Da bi pravilno procijenili refleks potrebna nam je pravilna izvedba. Stimulaciju radimo perkusijskim čekićem s gumenim vrhom po mišiću ili tetivi, koja mora biti dostatna i ujednačena. Mišić mora biti postavljen u optimalni položaj; mora biti pasivno održavan u stanju prikladne napetosti, a pacijent maksimalno moguće opušten. Patelarni refleks slovi kao najpouzdaniji miotatički refleks na zadnjoj nozi. Životinja se postavlja u lateralni položaj, jednom rukom ulazimo ispod femura i polako ga podižemo dok se koljeno nalazi u laganoj fleksiji. Patelarni refleks se dobija udarcem perkusijskim čekićem po patelarnom ligamentu, a reakcije je brza ekstenzija koljenog zgloba. Ako se javi arefleksija na samo jednoj nozi to može upućivati na bolest donjeg motoričkog neurona npr. ozljeda n. femoralis, a ako se javi arefleksija patelarnog refleksa na obje noge to nas upućuje na oštećenje segmenta L4-L6 kralježničke moždine. Hiperrefleksija upućuje na gubitak inhibicijskih putova, a uz hiperrefleksiju često možemo uočiti i klonus (višeputna reakcija na jedan podražaj). Kod izazivanja kranijalnog tibijalnog refleksa životinja se postavlja na bok te se perkusijskim čekićem udara po kranijalnom tibijalnom mišiću (*lat. m. tibialis cranialis*). To dovodi do uspostavljanja refleknog luka, kontrakcije mišića i fleksije tarzalnog zgloba. Ovaj mišić inervira n. peroneus koji je grana n. ischiadicusa. Hiperrefleksija kod ovoga refleksa ukazuje nam na moguću ozljedu kranijalno od segmenta L6-L7 kralježničke moždine. Refleks m. extensor carpi radialis ima možda i najveći klinički značaj. Ispitujemo ga tako što životinju postavljamo na bok, uhvatimo

ekstremitet s medijalne strane lakta te ga lagano podignemo. Karpalni zglob stavljamo u polufleksiju te perkutiramo m. extensor carpi radialis malo distalnije od lakta. Fiziološka reakcija je refleksna ekstenzija karpalnog zgloba. Ukoliko ova reakcija izostane ili je oslabljena moguće da se radi o ozljedi radijalnog živca ili ozljedi segmenta C7-T1 kralježničke moždine. Ako se pojavi hiperrefleksija, moguće je da se radi o ozljedi gornjih motornih neurona kranijalno od C7 (DEWEY, 2008). Refleks m. triceps brachi izazivamo tako što životinju postavimo u lateralni položaj te perkusijskim čekićem udaramo po tetivi tricepsa proksimalno od olekranona. Taj podražaj izaziva ekstenziju lakatnog i karpalnog zgloba. Pojava hiperrefleksije nam ukazuje na oštećenje kranijalno od C7. Reakciju refleksa m. bicepsa dobivamo kad životinju postavimo u lateralni položaj, prst postavljamo na tetivu m. bicepsa i m. brachialis te udaramo po prstu perkusijskim čekićem. Reakcija koja je vidljiva je fleksija lakta. Hiperrefleksija nas upućuje na ozljedu kranijalno od C6 (TOHOLJ, 2015).

Fleksorni refleksi

Fleksorni refleksi (refleksi povlačenja) ili polisinaptički refleksi su obrambeni refleksi jer životinja reagira na bolni podražaj povlačenjem uda. Podražajem kože ili sluznice dobiva se reakcija više mišića. Reakcija povlačenja ispituje se tako što postavljamo životinju na bok, nježno uhvatimo nogu te je pokušamo ispraviti. Radimo pritisak na mekušci, interdigitalni prostor ili spoj kandže i kože. Potrebno je testirati sve prste. Životinja reagira fleksijom noge, a potrebna je vokalizacija i okretanje glave životinje na bolan podražaj da bi refleksi proglašili pozitivnim. Slaba reakcija ili arefleksija od trećeg do petog prsta zadnje noge ukazuje na ozljedu segmenta L7-S1 ili na ozljedu n. ischiadicus (DEWEY, 2008). Ako radimo stimulaciju medijalnog segmenta noge te izostane reakcija vjerojatno se radi o ozljedi segmenta L4-S6 kralježničke moždine ili oštećenje n. saphenus medialis. Ukoliko se pojavi

ekstenzija suprotne noge, to nam ukazuje na oštećenje kranijano od L4 i takvo stanje se naziva unakrižni refleks ekstenzora. U pravilu, unilateralna hiporefleksija ili arrefleksija upućuju na oštećenje n. ischiadicus, a bilateralna hiporefleksija ili arrefleksija upućuje na oštećenje kralježničke moždine. Na sličan način se radi i refleks povlačenja na prednjoj nozi, pri čemu izostanak refleksa upućuje na oštećenje C6-T1, a hiperrefleksija na oštećenje kranijalno od C6.

Perinealni refleks (analni refleks)

Perinealni refleks ukazuje nam na stanje n. pudendus ili segmenta S1-S2 kralježničke moždine. Ispitujemo ga dodirivanjem kože u području anusa hemostatom, a normalna reakcija je spuštanje korijena repa i kontrakcijom vanjskog sfinktera anusa. Ovaj refleks sličan je fleksornom refleksu. Kod oštećenja kralježničke moždine refleks je znatno usporen ili izostaje.

Refleks m. cutaneus trunci (panniculus refleks)

Ovaj mišić životinja koristi da bi s kože maknula nečistoću, insekte i sl. Refleks ispitujemo tako što podražujemo kožu lateralno od kralježnice s jedne i druge strane. Početak je lumbosakralna regija, u visini kralješka, pa prema cervikotorakalnoj regiji. Fiziološka reakcija je trzaj potkožnog mišića u području stimulacije. Ako se javi hiporefleksija ili arrefleksija to nam ukazuje na moguće oštećenje segmenta C8-T2 ili oštećenje brahijalnog plexusa. Kod nekih zdravi životinja može se dogoditi da refleks izostaje, pa ga bez nepravilosti u stavu ili posturalnim reakcijama ne treba gledati kao klinički značajnog (TOHOLJ, 2015).

2.6.3. OSJET BOLI

Osjet boli radimo na kraju neurološkog pregleda da izbjegnemo gubitak suradnje s pacijentom. Povećana osjetljivost na podražaj naziva se hiperestezija. Parestezija je spontani osjet bockanja, žarenja, trnjenja koji nastaje kao posljedica oštećenja perifernog živca, a atipičan, neugodan osjet izazvan spontano ili podražajem naziva se disestezija. Osjet boli, nocicepcija, nastaje uslijed podražaja posebnih struktura živčanog sustava koji se nazivaju nociceptori. Nociceptori su slobodni završeci živaca, A-delta tankih mijeliniziranih vlakana i C nemijeliniziranih vlakana specijaliziranih za provođenje osjeta boli. Nocicepcija je svjesni doživljaj boli pri kojem informacije idu od perifernih nociceptora do struktura u središnjem živčanom sustavu kore mozga (KAUPPILA et al., 1998). Proces nastanka boli se odvija u četiri faze. Prva faza se naziva transdukcija, ona označava pretvaranje mehaničkog, kemijskog ili termičkog podražaja u živčani impuls. Transmisija je druga faza gdje dolazi do provođenja živčanog impulsa A-delta tankim mijeliniziranim i C- debelim nemijeliniziranim nitimado drugoga, transdukcijskog neurona u kralježničnoj moždini te prijenos podražaja ascendentnim putovima prema subkortikalnim centrima, talamusu i neuronima trećeg reda do kortikalnih centara. Modulacija je treća faza u kojoj se odvija obrada podražaja boli u složenoj mreži živčanih puteva. Najznačajnija modulacija se odvija u stražnjem rogu kralježnične moždine. Četvrta faza, percepcija, je osjećaj boli koji ne ovisi samo o intenzitetu stimulacije nociceptora već i o mnogim drugim faktorima. Bolni se podražaji dalje analiziraju u somatosenzornom dijelu moždane kore. Na osnovu percepcije bol dijelimo na površinsku i duboku bol. Površinska bol je akutna oštra bol koja se lako lokalizira. Osjećaj površinske boli određujemo, pomoću hemostata, štipanjem kože. Pretragu započinjemo distalno prema proksimalno te od kaudalno prema kranijalno. Reakcija nabiranja kože i refleksna fleksija ekstremiteta nam ukazuje da su senzorni neuroni i spinalni segmenti nedirnuti, a cviljenje ili pokušaj napada životinje ukazuje na očuvanje ascendentnih puteva za osjet boli u moždanom deblu i leđnoj moždini (De LAHUNTA, 2008).

ŽIVAC	PODRUČJE
n. radialis	Dorzalna površina trećeg i četvrtog prsta
n. axillaris	Lateralna strana brahijalnog područja
n. ulnaris	Lateralna strana petog prsta
n. musculocutaneus	Medijalna površina antebrahija, distalno od laktnog zgloba
n. peroneus	Dorzalna površina trećeg prsta
n. saphenus	Medijalna strana stražnje noge, distalno od koljenog zgloba
n. tibialis	Plantarna površina šape i metatarzalnog jastučića
n. perinealis	Muške životinja: lateralna površina skrotuma Ženske životinje: kranijalno od stidnice

Tablica 2. Kutane probe za ispitivanje površinske boli

Osjet duboke boli testiramo samo ukoliko nedostaje osjet površinske boli. Duboku bol izazivamo pritiskom na prst životinje te pratimo njenu reakciju, ako nema reakcije uzimamo hemostat i postupno pojačavamo pritisak na prst ili šapu životinje. Kao i kod površinske boli, povlačenje noge ukazuje na intaktni refleksni luk, a cviljenje i okretanje glave ukazuje na očuvanost svjesne propriocepcije.

2.6.4. NEUROANATOMSKA DIJAGNOZA

Simptomi koji ukazuju na oštećenje kraljezničke moždine zbog određenih specifičnosti mogu manje ili više precizno ukazati na lokalizaciju oboljenja. Uobičajeni znakovi ozljede kralježnice su bol i slabost kaudalno od mjesta lezije. Oštećenje segmenta C1-C5 uzrokuje tetraplegiju ili tetraparezu te je moguća ipsilateralna hemipareza ili hemiplegija s pojačanim refleksima na svim ekstremitetima. Kod jačih ozljeda javlja se respiratorna pareza ili apneja.

Kod oštećenja C6-T2 segmenta, također, se javlja tetraplegija ili tetrapareza te je moguća i ipsilateralna hemiplegija ili hemipareza. Refleksi zadnjih nogu su pojačani, dok se kod prednjih nogu javlja hiporefleksija. Mogući je i ipsilateralni Hornerov sindrom. Ozljede koje zahvaćaju segment T3-L3 uzrokuju različiti stupanj slabosti zadnjih nogu, dok je funkcija prednjih ekstremiteta u potpunosti očuvana. Refleksi na stražnjim nogama su pojačani, a katkad je vidljiv Schiff-Sheringtonov stav. Oštećenje L4-S3 segmenta uzrokuje sindrom donjih motornih neurona stražnjih nogu, patelarni, fleksorni i perinealni refleksi oslabljeni, a vidljiva je i hipotonija mišićja. Za preciznu lokalizaciju oštećenja najbolje je koristiti specijalne dijagnostičke metode, u prvom redu rendgen, a zatim mijelografiju, kompjuteriziranu tomografiju i magnetnu rezonancu (TOHOLJ, 2015.)

2.7. RENDGENSKA DIJAGNOSTIKA

Rendgenska dijagnostika ima veliki značaj u dijagnostici hromosti u pasa, a pogotovo kod oboljenja zglobova i kostiju. Posebne tehnike snimanja i pozicioniranja životinje omogućavaju bolju vizualizaciju unutarnjih organa i skeletnog sustava, ponekad uz dodatnu upotrebu kontrastnih sredstava. Kod snimanja nam je vrlo važno da je životinja apsolutno mirna i da je u pravilnom položaju. Snimanje se uglavnom provodi u dvije projekcije. Kod snimanja glave, toraksa i abdomena radi se dorzo-lateralna i dorzo-ventralna projekcija, a kod snimanja ekstremiteta radi se latero-medijalna i kranio-kaudalna projekcija, odnosno dorzo-palmarna i dorzo-plantarna projekcija. Kod rendgenske dijagnostike displazije lakta uvijek radimo najmanje dvije snimke različitih projekcija. OCD (*lat. osteochondrosis dissecans*) i odvajanje ankonealnog izdanka vrlo lako dijagnosticiramo rendgenom, dok fragmentirani koronoidni nastavak teško uočavamo zbog superponiranja s ostalnim koštanim strukturama. Kod rendgenske dijagnostike displazije kuka rade se dvije projekcije i to s fleksijom i ekstenzijom stražnjih nogu. Pošto je displazija kuka najčešća nasljedna ortopedska bolest pasa te vodi do osteoartritisa kuka, kupci pasa često traže veterinarsku potvrdu o zdravstvenom stanju kukova psa (TOHOLJ, 2015). U svijetu postoje tri glavna načina klasifikacije kriterija za procjenu displazije kukova, to su: FCI (Federation Cynologique Internationale), OFA (Orthopedic Foundation for Animals) i BVA/KC (British Veterinary Association / The

Kennel Club). U Europi se najčešće koristi FCI sistem klasifikacije. Za dobivanje potvrde po FCI sistemu psi moraju biti u dobi od najmanje 12 mjeseci. Pas moram biti sediran ili anesteziran i postavljen u odgovarajuću poziciju. Promjene na kukovima razvrstene su u 5 stupnjeva, od A do E te se radi analiza šest jasno definiranih parametara. Prvi parametar je Norbergov kut, to je kut koji zatvara linija koja spaja središte glave femura s linijom koja spaja kranio-lateralni rub acetabuluma. Taj kut ne smije biti manji od 105 stupnjeva. Drugi parametar je stupanj prekrivenosti glave femura, on nam pokazuje koliki dio glave femura je unutar acetabuluma. Da bi se odredio stupanj prekrivenosti, gleda se odnos centra glave femura prema kranio-dorzalnom rubu acetabuluma. Treći parametar koji nam je važan je izgled kranio-lateralnog ruba acetabuluma, pratimo ima li kakvih degeneracija koje bi nastale zbog opterećenja kod hoda ili skakanja. Pojava subhondralne osifikacije u području kranijalnog ruba acetabuluma je četvrti parametar. Peti parametar koji promatramo su promjene na glavi femura koje su obično prvo vidljive na kranio-medijalnom i kaudolateralnom rubu glave femura. Posljednji, šesti, parametar su egzostoze na kaudolateralnoj strani prijelaza glave u vrat femura. Ove egzostoze nazivaju se još i Morganove linije. Prema promatranim parametrima daje se konačna ocjena od A do E. Ako je dodijeljena ocjena A znači da nema displazije kukova. Glava i acetabulum su kongruentni, kranio-lateralni rub acetabuluma je oštro ocrtan i blago zaobljen, kut po Norbergu je oko 105 stupnjeva te kranio-lateralni rub pokriva glavu femura nešto više u kaudolateralnom smjeru. Kod ocjene B radi se o približno normalnim kukovima. Glava femura i acetabulum blago su inkongruentni, a kut po Norbergu je oko 105 stupnjeva ili su glava femura i acetabulum kongruentni, ali kut po Norbergu je nešto manji od 105 stupnjeva. Srednji stupanj displazije označava se s ocjenom C. Kod C stupnja glava i acetabulum femura su inkongruentni, kut po Norbergu je oko 100 stupnjeva, kranio-lateralan rub acetabuluma je blago spljošten i vidljive su blage artrotične promjene. Ocjena D označava umjereni stupanj displazije kukova. Glava femura i acetabulum su inkongruentni, dobro je vidljiva subluksacija, Norbergov kut je manji od 90 stupnjeva, kranio-lateralni rub acetabuluma je spljošten i vidljiva je izrazita osteoartroza. Jaka displazija kukova označava se ocjenom E. U ovom slučaju ističe se subluksacija ili luksacija glave femura, kut po Norbergu je manji od 90 stupnjeva, glava femura potpuno je deformirana i istaknuti su znakovi osteoartroze (KRONTVEIT, 2012).

KATEGORIJA	STUPANJ DISPLAZIJE KUKOVA
A	Nema displazije kukova (normalan nalaz)
B	Približno normalni kukovi
C	Srednji stupanj displazije
D	Umjereni stupanj displazije
E	Jaka displazija

Tablica 3. Stupanj displazije kukova po FCI

2.8. DIJAGNOSTIKA ULTRAZVUKOM

Kod dijagnostike hromosti u pasa ultrazvuk ima veliki značaj pogotovo kod pregleda mekih tkiva. Bitno je naglasiti da je to neinvazivna i bezbolna dijagnostička metoda. Ultrazvukom vrlo lako dijagnosticiramo rupturu mišića, rupturu ili upale tetiva, entezopatije fleksora lakatnog zgloba i sl. Uglavnom se koristi linearna sonda visoke frekvencije.

2.9. ARTROCENTEZA

Artrocenteza je punkcija ili perforacija zgloba iglom u svrhu dobivanja sinovijalne tekućine. Važno je da je životinja prilikom artrocenteze sedirana ili kratkotrajno u općoj anesteziji. Za manje pasmine pasa koristi se igla 25G, dok kod većih pasmina koristimo iglu 22G. Artrocenteza karpalnog zgloba radi se s dorzalne strane, time da karpalni zglob postavimo u polufleksiju. Kod lakatnog zgloba artrocenteza se radi s lateralne strane medijalno od lateralnog kondila paralelno s olekranonom. Ramenom zglobu pristupamo s kranijalne strane,

ali je mogući i lateralni pristup distalno od akromiona. Kod artrocenteze tarzalnog zgloba pristupamo s dorzalne strane pritom palpirajući prostor između tibije i talusa, također, možemo artrocentezi pristupiti i s lateralne strane. Koljenom zglobu prilazimo s lateralne strane, iglom ulazimo lateralno od patelarnog ligamenta ili s dorzalne strane pri čemu iglom ulazimo dorzalno od patele, tako da prolazi između trohlearnog žlijeba i patele. Kod zgloba kuka nogu medijalno rotiramo i abduciramo te iglu usmjeravamo ventrokaudalno u zglobnu šupljinu dorzalno od trochanter majus. Zamućenje ili pojava krvi u sinovijalnoj tekućini ukazuju na neki patološki proces. Makroskopski kod sinovijalne tekućine procijenjujemo boju, količinu, prozirnost i viskoznost. Sinovijalna tekućina se može poslati i u laboratorij da se izoliraju bakterije i odredi antibiogram (TOHOLJ, 2015).

2.10. ARTROSKOPIJA

Artroskopija predstavlja minimalno invazivnu dijagnostičku i terapijsku metodu pri kojoj se artroskop uvodi u zglobnu šupljinu, pri čemu nam omogućuje da vidimo realno stanje unutrašnjosti zgloba. Osim dijagnostičkog značaja ima i veliki terapijski značaj jer nam omogućuje da bez artrotomije uklonimo eventualni sadržaj koji smeta normalnoj artikulaciji.

2.11. OSTALE METODE

Osim navedenih dijagnostičkih metoda, postoje još neke koje se ne koriste toliko često, ali imaju veliki značaj u otkrivanju hromosti pasa. Kompjuterizirana tomografija (CT), magnetska rezonanca (MR) i nuklearna scintigrafija su metode koje koristimo u onim slučajevima kad ne možemo postaviti točnu dijagnozu pomoću primarnih dijagnostičkih metoda. Glavna prednost kompjutorske tomografije pred klasičnim radiološkim metodama je mogućnost mjerenja gustoće pojedinog patološkog procesa, pa je superiornija u dijagnostici

oboljenja koštanog tkiva. Magnetska rezonanca (MR) je dijagnostička tehnika snimanja koja ne koristi rendgensko zračenje. Magnetska rezonanca koristi jako magnetno polje i radiofrekvencijske valove kako bi proizvela detaljne slike unutrašnjih organa i tkiva, tako da je MR uspješnija kod dijagnostike oboljenja mekih tkiva. Nuklearna scintigrafija koristi se za lokalizaciju upalnog procesa, ali ne i za točnu dijagnozu bolesti.

3. ZAKLJUČAK

Dijagnostika hromosti u pasa vrlo je zahtjevan skup kliničkih pretraga koje zahtjevaju iznimno dobro poznavanje anatomije, fiziologije i biomehanike ekstremiteta u tih životinja. Osnovni ortopedski pregled dio je sveobuhvatnog kliničkog pregleda i neizostavno se nadopunjuje pomoćnim kliničkim metodama, primarno radiološkom dijagnostikom. Cilj ortopedskog pregleda jest utvrditi ekstremitet kojim životinja šepa, intenzitet šepanja, lokalizaciju i konačno narav patološkog procesa koji uzrokuje šepanje. Ponekad je uzrok hromosti neurološki poremećaj te se pritom radi neurološki pregled.

4. LITERATURA:

1. APELT, D., M. P. KOWLESKI, J. DYCE (2005): Comparison of computed tomographic and standard radiographic determination of tibial torsion in the dog. *Vet Surg* 34, 54–59.
2. BERTOCCI, G. E., N. P. BROWN, P. M. MICH (2017): Biomechanics of an orthosis-managed cranial cruciate ligament-deficient canine stifle joint predicted by use of a computer model. *American Journal of Veterinary Research* 78:1, 27-35.
3. CANAPP, S. O., R. ACCIANI (2007): Rotator cuff injury in performance dogs. *Clean Run* 11, 1–5.
4. COOK, J. L., D. C. RENFRO, J. L. TOMLINSON, J. E. SORENSEN (2005): Measurement of angles of abduction for diagnosis of shoulder instability in dogs using goniometry and digital image analysis. *Vet Surg* 34, 463-468.
5. DEWEY, C. W. (2008): *A practical guide to canine and feline neurology*. 2nd Edition, Wiley & Sons.
6. GILLETTE, R. L., T. C. ANGLE (2008): Recent developments in canine locomotor analysis: A review. *Vet J* 178, 165-176.
7. GINJA, M. M. D., A. M. SILVESTRE, J. M. GONZALO-ORDEN, A. J. A. FERREIRA (2010): Diagnosis, genetic control and preventive management of canine hip dysplasia: A review. *The Veterinary Journal* 269-276.

8. HANS, E. C., S. C. KERWIN, A. C. ELLIOTT, R. BUTLER, W. B. SAUNDERS, D. A. HULSE (2016): Outcome Following Surgical Correction of Grade 4 Medial Patellar Luxation in Dogs: 47 Stifles (2001–2012). *Journal of the American Animal Hospital Association* 52, 3-162.
9. INNES, J. F., D. BACON, C. LYNCH , et al (2000): Long term outcome of surgery for dogs with cranial cruciate ligament deficiency. *Vet Rec* 147, 325-328.
10. JANUTTA, V., H. HAMANN, S. KLEIN, O. DISTL (2006): Genetic analysis of three different classification protocols for the evaluation of elbow dysplasia in German Shepherd dogs. *J Small Animal Prac* 47(2), 75-82.
11. KAUPPILA, T. (1998): Correlation between autotomy behavior and current theories of neuropathic pain. *Neurosci. Biobehav. Rev.* 23, 111–129.
12. KRONTVEIT, R. I., C. TRANGERUD, A. NODTVEDT, I. DOHOO, L. MOE, B. K. SAEVIK (2012): The effect of radiological hip dysplasia and breed on survival in a prospective cohort study of four large dog breeds followed over a 10 year period. *Vet J.* 193(1), 206-11.
13. KUNEL, K. A., M. C. ROCHAT (2008): A review of lameness attributable to the shoulder in the dog: Part one, *JAAHA* 44, 156-162.
14. LAHUNTA, De. (2008): *Veterinary neuroanatomy and clinical neurology*. 3rd Edition, Saunders.
15. LANG, J., A. BUSATO, D. BAUMGARTNER, M. FLUCKIGER, U. T. WEBER (1998): Comparison of two classification protocols in the evaluation of elbow dysplasia in the dog. *Journal of Small Animal Practice* 39, 4-169.

16. LIGHT, V. A., J. E. STEISS, R. D. MONTGOMERY, et al (2010): Temporal-spatial gait analysis by the use of a portable walkway system in healthy Labrador retrievers at a walk. *Am J Vet Res* 71(9), 997-1002.
17. ORTOLANI, M. (1976): Congenital hip dysplasia in the light of early and very early diagnosis. *Clin Orthop* 119, 6-10.
18. PUERTO, D. A., G.K. SMITH, T. P. GREGOR, et al (1999): Relationships between results of the Ortolani method of hip joint palpation and distraction index, Norberg angle and hip score in dogs. *JAVMA* 214, 497-501.
19. QUINN, R., C. PRESTON (2014): Arthroscopic Assessment of Osteochondrosis of the Medial Humeral Condyle Treated With Debridement and Sliding Humeral Osteotomy. *Veterinary Surgery* 43, 7-814.
20. SLOCUM, B., T. D. SLOCUM (1993): Tibial plateau leveling osteotomy for repair of cranial cruciate ligament rupture in the canine. *Orthop Clin North Am* 23, 777-795.
21. SMITH, G. K., C. A. POPOVITCH, T. P. GREGOR, et al (1995): Evaluation of risk factors for degenerative joint disease associated with hip dysplasia in dogs. *J Am Vet Med Assoc* 206, 642-647.
22. SMITH, G. K., E. LAFOND, S. J. HEYMAN, et al (1997): Biomechanical characterization of passive laxity of the hip joint in dogs. *Am J Vet Res* 58, 1078-1082.
23. SWENSON, L., L. AUDELL, A. HEDHAMMAR (1997): Prevalence and inheritance of and selection for hip dysplasia in seven breeds of dogs in Sweden and benefit: cost analysis of a screening and control program. *J Am Vet Med Assoc* 210, 207-214.

24. TOHOLJ, B., M. STEVANČEVIĆ (2015): Dijagnostika hromosti domaćih životinja. U: Dijagnostika hromosti pasa. (Popović, M.), Univerzitet u Novom Sadu, Poljoprivredni fakultet, Novi Sad, 66-90.

25. TOWLE, H. A., D. J. GRIFFON, M. W. THOMAS, A. M. SIEGEL, D. DUNNING, A. JOHNSON (2005). Pre- and postoperative radiographic and computed tomographic evaluation of dogs with medial patellar luxation. *Vet Surg* 34, 265-272.

26. WARZEE, C. C., L. M. DEJARDIN, S. P. ARNO CZKY, et al (2001): Effect of tibial plateau leveling on cranial and caudal tibial thrusts in canine cranial cruciate-deficient stifles: An in vitro experimental study. *Vet Surg* 30, 278-286.

5. SAŽETAK

U ovom diplomskom radu pregledno je prikazana dijagnostika hromosti u pasa. Raznim kliničkim pretragama pokušava se postaviti dijagnoza i lokalizacija procesa koji uzrokuju hromost. Uz neizostavno uzimanje nacionala, anamneze i vršenja inspekcije, vrlo je važno napraviti palpaciju prednjih i stražnjih ekstremiteta prilikom čega se rade specijalni testovi koji olakšavaju put do konačne dijagnoze. Kompjuterizirana tomografija, magnetska rezonanca i nuklearna scintigrafija su metode koje se ne koriste često, ali uvelike mogu olakšati postavljanje dijagnoze. Najčešći oblici dijagnostike su rendgenološka pretraga i pretraga ultrazvukom. Osim lokomotornog sustava, uzrok hromosti mogu biti neurološke poremetnje stoga se uz ortopedski pregled radi i neurološki pregled.

Ključne riječi: Dijagnostika, hromost, pas, ortopedski pregled, neurološki pregled

6. SUMMARY

Diagnostics of lameness in dogs

This graduate thesis presents an overview of diagnostics of lameness in dogs. With various clinical examinations we are trying to get a diagnosis and localization of the process which cause lameness. With inevitable taking description of animal, anamnesis and performing inspection, it is very important to do palpation of the front and back extremities. During palpation special tests are performed to make the final diagnosis easier. Computed tomography, magnetic resonance and nuclear scintigraphy are not often used methods, but they can facilitate setting the diagnosis. The most common forms of diagnostics are X-ray scan and ultrasound search. Apart from the locomotor system, cause of lameness may also be some neurological disorder. Because of that, beside of orthopaedic examination, we have to do a neurological examination.

Keywords: Diagnostics, lameness, dog, orthopaedic examination, neurological examination

7. ŽIVOTOPIS

Vinko Zamuda rođen je 2. rujna 1992. godine u Čakovcu. Završio je Osnovnu školu Nedelišće u Nedelišću te 2007. godine upisao Prvu privatnu gimnaziju s pravom javnosti u Varaždinu, gdje je 2011. godine maturirao s odličnim uspjehom. Veterinarski fakultet Sveučilišta u Zagrebu sa studijskim usmjerenjem liječenje kućnih ljubimaca upisuje 2011. godine. Dvanaesti semestar studija proveo je na Erasmus programu u Brnu na University of Veterinary and Pharmaceutical Sciences Brno.