

Diferencijalna dijagnostika i terapija bolesti prostate u pasa

Šperanda, Nika

Master's thesis / Diplomski rad

2018

Degree Grantor / Ustanova koja je dodijelila akademski / stručni stupanj: **University of Zagreb, Faculty of Veterinary Medicine / Sveučilište u Zagrebu, Veterinarski fakultet**

Permanent link / Trajna poveznica: <https://um.nsk.hr/um:nbn:hr:178:436197>

Rights / Prava: [In copyright](#) / [Zaštićeno autorskim pravom.](#)

Download date / Datum preuzimanja: **2024-12-01**



Repository / Repozitorij:

[Repository of Faculty of Veterinary Medicine -
Repository of PHD, master's thesis](#)



SVEUČILIŠTE U ZAGREBU
VETERINARSKI FAKULTET

DIPLOMSKI RAD

Diferencijalna dijagnostika i terapija bolesti prostate u pasa

Nika Šperanda

Zagreb, 2018.

SVEUČILIŠTE U ZAGREBU
VETERINARSKI FAKULTET
KLINIKA ZA UNUTARNJE BOESTI

Mentori: izv. prof. dr. sc. Nada Kučer

Članovi Povjerenstva za obranu diplomskog rada:

1. dr. sc. Jelena Gotić
2. izv. prof. dr. sc. Nada Kučer
3. dr. sc. Darko Grden
4. doc. dr. sc. Marin Torti (zamjena)

Izjavljujem da sam ovaj rad izradila samostalno koristeći stečeno znanje tokom studija i navedenu literaturu.

Ovim putem, zahvaljujem se svojim mentorima prof. dr. sc. Nadi Kučer i dr. sc. Darku Grdenu na stručnom vodstvu i strpljenju.

Hvala mojoj obitelji na pruženoj podršci za vrijeme studiranja.

SADRŽAJ

POPIS PRILOGA

1. UVOD.....	2
2. ANATOMIJA I FIZIOLOGIJA PROSTATE.....	4
3. BOLESTI PROSTATE.....	6
3.1 Benigna hiperplazija prostate.....	6
3.2 Prostatička cista.....	7
3.3 Prostatitis.....	8
3.4 Apsces.....	9
3.5 Neoplazija.....	9
4. DIJAGNOSTIKA.....	11
4.1 Klinička dijagnostika.....	11
4.2 Laboratorijska dijagnostika.....	15
5. TERAPIJA BOLESNIH STANJA PROSTATE.....	18
5.1 Terapija benigne hiperplazije prostate.....	18
5.2 Terapija prostatičke ciste.....	19
5.3 Terapija prostatitisa.....	20
5.4 Terapija apscesa.....	21
5.5 Terapija neoplazija.....	21
6. ZAKLJUČAK.....	24
7. POPIS LITERATURE.....	25
8. SAŽETAK.....	28
9. SUMMARY.....	29
10. ŽIVOTOPIS.....	30

POPIS PRILOGA

Slika 1. Anatomska pozicija prostate psa.....	5
Slika 2. Vaskularizacija i inervacija prostate.....	5
Slika 3. Transverzalni prikaz normalne prostate snimljene ultrazvukom.....	13
Slika 4. Ultrazvučni prikaz benigne hiperplazije	14
Tablica 1. Najzastupljenije bolesti prostate pasa	2
Tablica 2. Najzastupljeniji dijagnostički postupci	16

1. UVOD

Bolesti prostate pasa stanja su koja se često susreću u maloj praksi, a nerijetko se krivo ili uopće ne dijagnosticiraju. Uzrok tom problemu je sličnost i preklapanje kliničkih znakova bolesti prostate, ali i ostalih bolesnih stanja urinarnog trakta. Također, jedan od problema je i nepravodobno reagiranje vlasnika što rezultira dolaskom pacijenta u kasnom stadiju bolesti kada su mogućnosti terapije, a samim time i rezultati bitno umanjeni. Klinički znakovi ne moraju biti specifični, stoga je potrebno znati koji su dijagnostički testovi i kada indicirani da bi se došlo do ispravne dijagnoze. Također, bolesti prostate mogu se javiti pojedinačno, ali i simultano što uvelike može otežati dolazak do ispravne dijagnoze. S obzirom na navedeno jasno je kako su lociranje samog problema, tj. identifikacija patologije prostate te pravodoban dolazak pacijenta ključ za uspješnu terapiju i ozdravljenje.

Bolesti prostate najčešće zahvaćaju nekastrirane mužjake starije od 6 godina, a sama žlijezda može biti zahvaćena sa nekoliko bolesti istovremeno što dovodi do preklapanja kliničkih znakova i otežanog odabira prikladnog dijagnostičkog postupka (Smith, 2008.).

Najzastupljenije bolesti prostate pasa
Benigna hiperplazija prostate
Prostatička cista
Prostatitis
Apsces prostate
Neoplazija

Tablica 1.

Iako su bolesti prostate zabilježeni i kod ostalih vrsta životinja, u najvećoj mjeri obolijevaju psi koji su jedini veliki sisavci, osim ljudi, sa značajnim dokazom spontanog

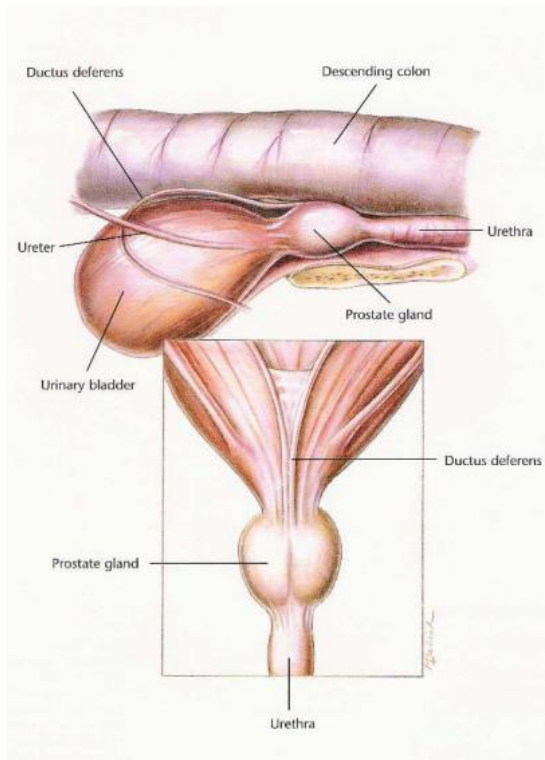
nastanka tumora prostate (LeRoy i sur., 2009.). Samim time oni igraju značajnu ulogu i kao model istraživanja u terapiji neoplazija prostate kod muškaraca.

2. ANATOMIJA I FIZIOLOGIJA PROSTATE

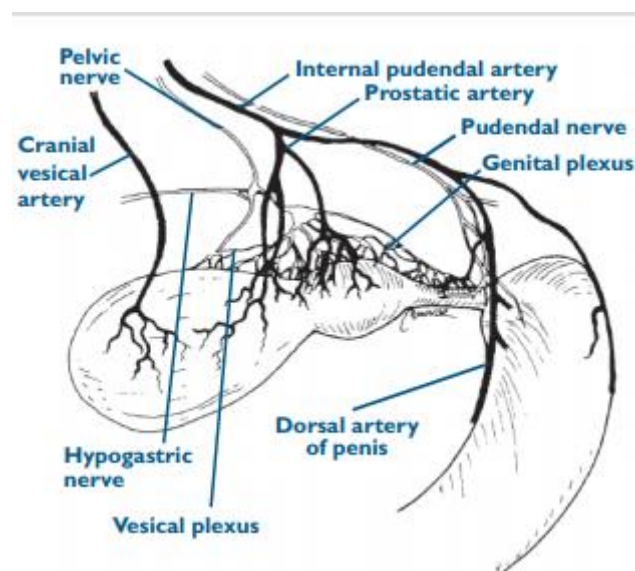
Prostata je akcesorna spolna žlijezda koja se nalazi u zdjeličnoj šupljini juvenilnih jedinki. Spolnim sazrijevanjem i rastom životinje smješta se u kaudalnom abdomenu (Adel i sur., 2017.). Okružena je fibroznom kapsulom, a ograničena mokraćnim mjehurom kranijalno, abdominalnim zidom lateralno, rektumom dorzalno, a simfizom stidne kosti ventralno. Ovalnog je oblika, bilobarne strukture te okružuje proksimalnu uretru. Također, fibrozim se tkivom drži za rektum na dorzalnoj strani, a ventralno je prekrivena slojem masnog tkiva. *Ductus deferens* ulazi u prostatu kraniolateralno i prolazi kaudoventralno te ulazi u uretru u blizini *colliculus seminalis*. Sastoji se od dva lobusa koje dijeli septum, a trabekulima svaki je lobus podijeljen na lobule. U njima se nalaze tubuloalveolarne žlijezde, apokrinog tipa, koje svoj sekret luče u uretru. Vaskularizacija se odvija putem grane unutarnje pundentalne arterije koja ulazi u kapsulu na dorzalnoj ili dorzolateralnoj strani. Venska se krv odvodi unutarnjom ilijačnom venom. Inervacija se provodi putem *n. hypogastricus* (simpatička) koji je odgovoran za kontrakciju prostate i *n. pelvicius* (parasimpatička) koji ima ulogu u sekreciji. Prostata obogaćuje prvu i treću frakciju ejakulata, a sekret sadrži citrat, laktat i kolesterol, kao i cink i magnezij. On predstavlja medij za spermatozoide tokom ejakulacije kada se izlučuje najvećim dijelom, ali sekrecija se odvija i kontinuirano tokom dana, najčešće za vrijeme uriniranja od 0,1 do 2 ml po satu (Mann i sur., 1951.). Također svojim lužnatim pH kompenzira kiselost vaginalnog sekreta, ali i mehanički zatvara sfinkter i priječi retrogradnu ejakulaciju u mjehur (Adel i sur., 2017.).

Prostata sazrijeva i doseže svoju punu veličinu tokom puberteta kada se u krvi povećava razina testosterona. Kod nezrelih pasa predstavlja rudimentan organ bez lumena, a sastoji se od razgranatih tubularnih stanica okružena stromalnim tkivom. Pod utjecajem testosterona dolazi do diferencijacije primitivnog epitela u bazalne i luminalne epitelne stanice te ekspanzije alveolarnih žlijezda, a umanjuje se količina strome. Volumen normalne prostate moguće je izračunati uz pomoć formule :

$$V (\text{cm}^3) = \{0.867 * \text{tjelesna težina (kg)}\} + \{1.885 * \text{dob (godine)}\} + 15.88$$



Slika 1. Anatomska pozicija prostate psa (Hill's Atlas of Veterinary Clinical Anatomy, 2006.)



Slika 2. Vaskularizacija i inervacija prostate (Freitag i sur., 2007.)

3. BOLESTI PROSTATE

3.1 BENIGNA HIPERPLAZIJA PROSTATE

Benigna hiperplazija prostate najčešći je poremećaj prostate koji se susreće kod pasa. Prevalencija benigne hiperplazije doseže do 100% u pasa iznad 7-8 godina, dok su karcinomi prostate, u usporedbi s ljudima, dosta rijetki (Gallardo i sur., 2007.). Razlog nastanka benigne hiperplazije nije u potpunosti razjašnjen. S obzirom da psi predstavljaju model istraživanja za benignu hiperplaziju kod ljudi, istražen je imuni odgovor u hormonalno induciranih benignih hiperplazija prostate u pasa (Schalken, 2015.). Biopsijom je ustvrđeno da je prisutan i stanični i humoralni odgovor, tj. da je hormonalni disbalans, kao primarni događaj, doveo do izražene upale te su onda procesi djelovali zajedno. Većina upalnih stanica u mononuklearnom infiltratu bili su T limfociti, B limfociti pronađeni su u područjima sa folikularnom formacijom, a makrofagi uglavnom u atrofičnim i cističnim područjima bez upale.

Ono što je za sada sigurno poznato jest da hormonalni disbalans igra veliku ulogu u samom začetku bolesti pa tako nerazmjer androgena i estrogena, povećan broj androgenih receptora i povećana osjetljivost tkiva na androgene navode se kao mogući uzroci (Kay,2006.). Glavni krivac za pojavu parenhimalne hiperplazije je dihidrotestosteron, metabolit testosterona, stvoren uz prisutnost enzima 5 α -reduktaze u epitelnim stanicama prostate, koji promovira rast glandularnog i stromalnog dijela prostate. Starenjem, pojačava se sinteza dihidrotestosterona, ali i sama prostata postaje osjetljivija zbog povećanja broja nuklearnih receptora za androgene. Sama hiperplazija ne održava se toliko zbog povećane mitotske diobe koliko zbog smanjenja apoptoze stanica. Kombinacija estrogena i dihidrotestosterona utječe na umanjenu pojavu stanične smrti pa stoga dolazi do abnormalne akumulacije stanica (Coffey i sur., 1990.). Pojavom hiperplazije smanjuje se sekretorna sposobnost prostate te dolazi do pojave krvi u sekretu prostate, urinu ili ejakulatu. Sami poremećaji mokrenja u vidu strangurije i polakiurije nisu prisutni jer je hipertrofija ekscentrična pa ne stvara pritisak na uretru nego na debelo crijevo. Stoga je kod ovog poremećaja prisutan tenezam i otežano pražnjenje crijeva, dok u pacijenata koji manifestiraju probleme donjeg urinarnog trakta treba obratiti pozornost na ostale potencijalne bolesti prostate poput prostatitisa ili neoplazije. Ova bolest može biti uzrokom smanjene plodnosti jer smanjuje biokemijsku strukturu sekreta prostate pa više ne predstavlja kvalitetan medij za transport spermatozoida. Dolazi do smanjenja kvalitete sjemene tekućine, smanjenog vremena preživljavanja i povećanih abnormalnosti spermatozoida. Kliničkim pregledom oboljele

životinje ne pokazuju izrazite znakove bolesti, hemogram i biokemijska pretraga krvi najčešće su nepromijenjeni, a jedini nalaz tokom pregleda može biti prostamegalija koja je simetrična i bezbolna.

Poznate su dvije vrste hiperplazije: glandularna i kompleksna. Glandularna se počinje razvijati u ranijim godinama (već 1.-2. godine života), ali se najvećim dijelom manifestira kod pasa starosti 5-6 godina. Kod ovakve vrste hiperplazije dolazi do proliferacije sekretornih struktura; do hiperplazije i hipertrofije epitelnih stanica, a moguća je, ali u manjoj mjeri, proliferacija stromalnih fibroblasta i glatkog mišićja. Kompleksna se hiperplazija razvija u kasnijim godinama života, a okarakterizirana je promjenama kao i kod glandularne uz povećanu stromalnu komponentu (primarno glatko mišićje). Životinje sa kompleksnom benignom hiperplazijom uglavnom imaju i dodatnu patologiju kao što su ciste, kronična upala ili skvamozna metaplazija.

Do metaplazije, odnosno do morfološke alteracije epitelnih stanica sa glandularnom opstrukcijom i retencijom sekreta prostate te formacijom cisti dolazi zbog povećane stimulacije estrogenom. Kod pasa, za razliku od ljudi, hiperplazija je uglavnom glandularna. To se objašnjava većom aktivnošću 5α -reduktaze u epitelu nego u stromi te samim time veća je i koncentracija dihidrotestosterona (Mahapokai i sur., 2000.).

3.2 PROSTATIČKA CISTA

Nastanak ciste uzrokovan je opstrukcijom žljezdanih izvodnih kanala, čija je uloga sekrete prostate transportirati od acinusa do uretre i samim time dolazi do nakupljanja sekreta. To su takozvane retencijske ciste koje, u pravilu, nastaju u sklopu drugih oboljenja prostate, najčešće benigne hiperplazije, metaplazije ili hiperestrogenizacije, bilo endogene ili egzogene (Pačlikova i sur, 2006.). Povećana koncentracija estrogena uzrokuje stazu u izvodnim kanalima i okidač je za nastanak skvamozne metaplazije. Promjene koje nastaju prvo su mikroskopske, no daljnjim napredovanjem ciste počinju međusobno komunicirati i postaju makroskopski vidljive. Njihova je odlika da se formiraju unutar parenhima prostate te je to drugo oboljenje po učestalosti od 15,3 % (Adel i sur., 2017.).

Paraprostaticke ciste nalaze se izvan prostate te su povezane priraslicama i predstavljaju ostatak embrijske strukture Mullerovih kanala. Ako dovoljno narastu mogu stvarati mehanički problem pritiskom na okolne organe, a moguće ih je palpirati preko abdomena. Ciste mogu kalcificirati i tako svojim izgledom podsjećati na apscese. Ako se cista

otvara u uretru njen će rast biti spor ili ga uopće neće biti, ali u slučaju da nema komunikacije sa uretrom zbog nakupljanja tekućine doći će do njenog brzog povećanja. Ovisno o smještaju i veličini može pomicati susjedne organe poput mjehura ili tankog crijeva te uzrokovati abdominalnu distenziju. Upravo je distenzija abdomena značajan klinički znak koji treba usmjeriti sumnju na prisutnost cisti s obzirom da ostale lezije na prostati u pravilu ne narastu do dovoljne veličine da izazovu takve promjene (White i sur., 1987.).

3.3 PROSTATITIS

Prostatitis je upalno stanje prostate koje može biti akutnog ili kroničnog oblika. Sam način infekcije može biti ascedentni, putem normalne uretralne flore, descedentni putem bubrega ili hematogeni. Prostata je zaštićena od bakterijske kolonizacije lokalnom produkcijom sekretornih IgA, produkcijom antibakterijskog faktora i mikturicijom. Predisponirajući čimbenici za nastanak ovog oboljenja su stanja koja remete normalnu glandularnu strukturu prostate (benigna hiperplazija, skvamozna metaplazija, neoplazija, cista), ali mogu biti infekcije urinarnog trakta, uretralne bolesti ili disfunkcija imunološkog sustava. Etiološki, najčešći uzročnik je *E. Coli*, a zatim slijede *Staphylococcus aureus*, *Klebsiella spp.*, *Proteus mirabilis*, *Mycoplasma canis*, *Pseudomonas aeruginosa*, *Enterobacter spp.*, *Streptococcus spp.*, *Pasteurella spp.*, *Haemophilus spp.* Moguća je infekcija i sa *Brucella canis*, no ona se više povezuje sa infekcijom epididimisa i testisa (Johnston i sur.,2008.). Gljivične infekcije, blastomikoze i kriptokokoze, rijetki su uzročnici upala prostate te su dio sistemske infekcije (Aiello i sur., 2016.). Za razliku od benigne hiperplazije, kod akutne upale prostate prisutni su znakovi sistemske bolesti (anoreksija, povišena temperatura, nujnost, povraćanje), a hematološki nalaz pokazuje neutrofiliju sa pomakom u lijevo. Zbog upale dolazi do oticanja prostate što čini pritisak na okolno tkivo, krvne žile i živce te uzrokuje bol u području zdjelice pa životinja izbjegava skakanje, hodanje ili oslanjanje na stražnje noge.

Simptomi kroničnog prostatitisa mogu proći nezamjetno s obzirom da je često jedini klinički znak smanjena kvaliteta sjemena, a palpacijom prostate se utvrdi normalna veličina i bezbolnost što može navesti na zaključak da prostata nije oboljela. Kroničnu upalu prostate prate i kronične infekcije urinarnog trakta pa životinja ima povijest rekurentnih cistitisa, intermitentnog hemoragičnog ili purulentnog uretralnog iscjetka i hematurije (Adel i sur., 2017.). Epitel atrofira, a stroma se povećava te se nakupljaju plazmociti, limfociti i mononuklearne stanice. Žlijezda prorašta fibroznim tkivom što u konačnici dovodi do smanjenja sekretorne funkcije (Korodi i sur., 2008.).

3.4 APSCES

Apscedirajući procesi najčešće nastaju kao nastavak kroničnog prostatitisa, uslijed benigne hipertrofije ili terapije estrogenima. Dolazi do stvaranja šupljina ispunjenih gnojem unutar parenhima prostate koje mogu biti fokalne ili difuzno raspoređene. Klinički znakovi ovise o veličini apscesa i postojanju sistemske infekcije pa tako mogu biti vidljivi generalni nespecifični simptomi (letargija, anoreksija, povišena temperatura), gastrointestinalni (tenezam, bolan abdomen) i disurija koji nastaju kada apsces naraste u tolikoj mjeri da tvori pritisak na okolne organe te lokomotorni (ukočen hod i nenormalno zadržavanje položaja). Palpacijom je vidljivo povećanje prostate koje može ili ne mora biti bolno, a moguće je osjetiti fluktuirajuća područja ako se apsces razvio u blizini periferije žlijezde (Smith, 2008.).

3.5 NEOPLAZIJA

Novotvorevine prostate rijetka su oboljenja koja čine 5-7% bolesnih stanja te spada u jedinu patologiju prostate koja zahvaća i kastrirane mušjake kod kojih je prevalencija od 32 do 44.2% (Adel i sur., 2017.). Uglavnom zahvaća pse starije dobi (u prosjeku 10 godina), no takvi psi već prezentiraju kliničke znakove kada su često prisutne metastaze što samim time uvelike umanjuje mogućnost uspješne terapije. Osim starosti životinje nastanku pogoduje i hormonalni disbalans pa tumor može nastati pod utjecajem hormona testisa ili hormona netestikularnog porijekla kao što su adren i hipofiza (Kay, 2006.). Najčešće dijagnosticirani tumori su adenokarcinomi i tumor prijelaznih stanica koji potječe iz urinarnog trakta, a nastaju iz stanica glandularnog ili tubularnog epitela prostate ili iz urotela uretre. Metastaze su česta pojava i zahvaćaju regionalne limfne čvorove, kosti i pluća. Kliničke znakove koje prezentira oboljela životinja su anoreksija, tenezam, hematurija, strangurija, slabost u stražnjim nogama, ataksija sa parezom ili paralizom. Palpatorno prostata je asimetrično povećana i može biti bolna, a ovisno o njenoj veličini smještena je u zdjeličnom kanalu ili abdomenu. Kada se palpacijom ustanovi povećanje prostate u kastriranih mušjaka mora se postaviti sumnja na karcinom. Bol i neurološki deficiti koji se mogu javiti na stražnjim nogama povezani su sa metastazama u regionalnim limfnim čvorovima i kostima zdjelice (Smith, 2008.), a opseg kliničkih znakova ovisi o stupnju napretka bolesti, invazivnosti tumora i postojanju metastaza.

Tumori prostate mogu biti ovisni ili neovisni o androgenu. Vjeruje se da kastracija promovira rast hormonalno neovisnog tumora s obzirom da uzrokuje pad broja epitelnih stanica koje su ovisne o androgenu, ali broj bazalnih stanica ostaje nepromijenjen. Bazalne stanice nisu ovisne o androgenim hormonima te je moguće da se iz takvih stanica razvija

karcinom prostate (Teske i sur., 2002.). Razliku u tumorskim promjenama između kastriranih i nekastriranih životinja Teske i suradnici navode i u diferencijaciji stanica. Pa su tako dobro diferencirani adenokarcinomi zastupljeniji u nekastriranih jedinki, dok je manji stupanj diferencijacije stanica sa više anaplazije zastupljen kod pasa koji su kastrirani u ranoj dobi. Nadalje, u svom radu Teske navodi i postojanje određenih gena upravo u bazalnim stanicama koji uzrokuju proliferaciju anti-apoptotičkog faktora i faktora rasta, a povećana ekspresija omogućuje tim stanicama pojačan rast i preživljavanje bez prisutnosti androgena što na kraju dovodi do pojave karcinoma prostate. Na temelju navedenog može se zaključiti da kastracija nije uzrok, ali u pojedinim slučajevima može pomoći progresiji tumora.

Incidencija tumora prostate je niska, no potencijalni je razlog nedostatak brzih i točnih laboratorijskih testova koji mogu detektirati bolest. Definitivna potvrda dijagnoze je patohistološki pregled biopsata, ali takva se pretraga radi samo uz prisustvo značajnijih kliničkih znakova kada je kasno za nalazak ranih promjena kao što je to intraepitelna neoplazija (engl., prostatic intra-epithelial neoplasia, PIN) kod ljudi. Također, psima sa metastazama na lumbalnom dijelu kralježnice i zdjelici mogu biti dijagnosticirane kao primarne bolesti.

Velik problem na putu izlječenja predstavlja prezentacija pacijenata u kasnim stadijima bolesti, a uslijed empirijskog liječenja antibioticima za pretpostavljeni prostatitis može doći do djelomičnog poboljšanja kliničkih znakova, no ono je kratkotrajno, a u konačnici dovodi do daljnjeg napretka bolesti.

4. DIJAGNOSTIKA

Sama dijagnostika bolesti prostate nije jednostavna. Zbog nespecifičnosti kliničkih znakova vlasnici životinja često se obraćaju veterinarima tek u odmakloj fazi bolesti, a čak i tada lako je moguće zamijeniti određene znakove za bolesti gastrointestinalnog sustava, lokomotornog sustava ili za neurološke poremetnje. Zbog toga od iznimne je važnosti sustavnim pregledom ustanoviti pravi uzrok i mjesto nastanka poremećaja. Idealna je dijagnostika ona koja lokalizira bolest na prostatu i eliminira druge dijelove urinarnog i reproduktivnog trakta.

4.1 KLINIČKA DIJAGNOSTIKA

Svaki pregled započinje sa iscrpnom anamnezom. Vlasnici uglavnom dovode svoje životinje zbog gastrointestinalnih poremećaja kao što su konstipacija, bolnosti u području abdomena, prisutnosti znakova infekcije donjeg urinarnog trakta (pojačani iscjedak iz penisa, hematurija, disurija) ili zbog znakova sistemske infekcije pri kojoj je nužno posumnjati na akutni prostatitis.

Fizikalni pregled započinje se palpacijom abdomena pri kojemu je moguće ustanoviti bol u području kaudalnog abdomena, distenziju ili abdominalnu masu.

Rektalni je pregled ključan u dijagnostici bolesti prostate. U većini slučajeva palpabilan je kaudalni kraj prostate, a moguće je palpaciju izvesti sa istovremenom vanjskom kompresijom abdomena tako da se mjehur i prostata poguraju u zdjelični kanal. Koliki dio prostate će biti dostupan rektalnom pregledu ovisi o veličini psa, a samim time i smještaju prostate. Rijetko je moguća palpacija cijele prostate, naročito kod velikih pasmina pasa. Prilikom rektalnog pregleda potrebno je utvrditi veličinu, oblik, simetričnost te postojanje bolnosti. Pa tako normalna prostata treba biti bilateralno simetrična, glatke površine i bezbolna. Osim ventralne palpacije dobro je dorzalno ispalpirati ilijačni limfni čvor da bi se ustanovilo eventualno povećanje ili bolnost u lumbalnoj regiji koji onda sumnju mogu usmjeriti na postojanje tumora. Rektalna pretraga ima visoku specifičnost (75%), ali nisku osjetljivost (53%) i nisku negativnu prediktivnu vrijednost (34%) (Ettinger, 2009.). S obzirom na navedena ograničenja pretragu je potrebno nadopuniti drugim dijagnostičkim testovima. Abdominalna radiografija, ultrazvuk, citološka i bakteriološka pretraga sekreta te biopsija najčešće su korišteni daljnji postupci za utvrđivanje točne lokalizacije i etiologije bolesti.

Samom radiografijom nije moguće utvrditi etiologiju bolesti, ali pomoću ove dijagnostičke metode vidljiva je prostamegalija, asimetrija, abnormalna masa u abdomenu,

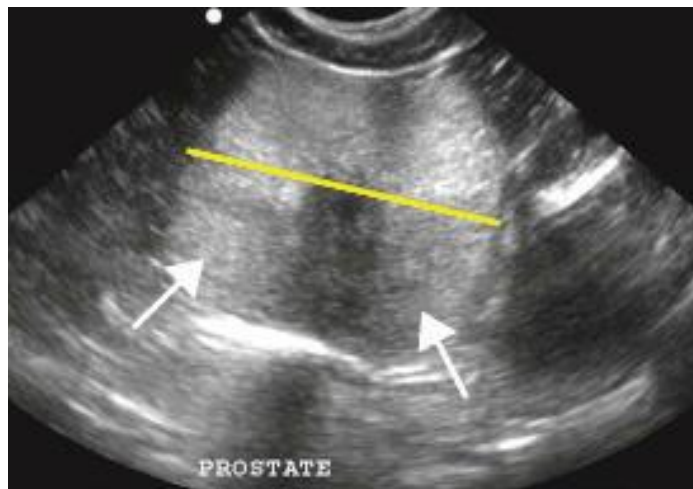
povećanje ilijačnih limfnih čvorova, retencija fecesa ili urina te eventualno smanjeni detalji mekog tkiva u kaudalnom abdomenu nastali zbog upale. Nepromijenjenu prostatu teško je uočiti, a smatra se povećanom ako je dijametar prostate čini 70% udaljenosti između *os pubis* i *promontorium ossis sacri* (Johnston, 2000.). Retrogradnom uretrocistografijom moguće je diferencirati prostatu od mjehura, vizualizirati eventualno suženje prostatičke uretre, sluznicu koja je u slučaju upalnih stanja nepravilna ili postojanje paraprostatičkih cisti.

Ultrazvuk prostate izvrstan je način vizualizacije i detekcije abnormalnosti u žlijezdi. Uz pomoć ove metode moguće je odrediti oblik, veličinu, unutrašnjost prostate, kao i utvrditi postojanje ciste, apscesa ili tumora. Osim navedenog ultrazvuk se koristi u svrhu navođenja igle pri uzimanju citoloških uzoraka punkcijskom aspiracijom ili biopsata. S obzirom da se sastoji od glandularnog epitela, glatkog mišićja i vezivnog tkiva pretragom su vidljivi karakteristični ehogeni uzorci. Konturu prostate čini tanka hiperehoična kapsula, uretralni trakt vidljiv je kao hipoehoični krug u transverzalnoj projekciji, a u sagitalnoj je linearan. Transverzalnim prikazom sredine prostate vidljivo je hiperehoično područje oblika leptira te ono odgovara vezivnom tkivu sastavljeno pretežno od kolagena, dok su dva hipoehoična područja vidljiva su na dorzalnim i ventralnim dijelovima koji odgovaraju glandularnom epitelu (Cooney i sur., 1992.).

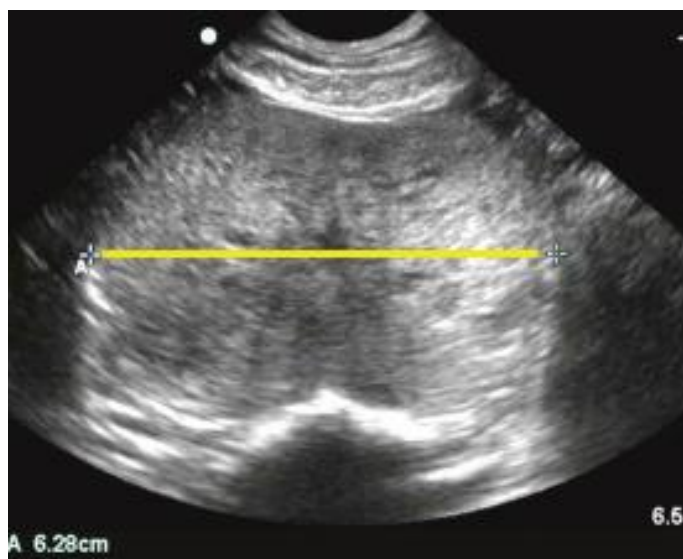Dva su dijagnostička pristupa moguća pri ultrazvuku prostate; jedan je transabdominalni (TAUS), a drugi transrektalni (TRUS). Najčešće korištena metoda je TAUS. Za takav pregled sedacija nije potrebna, već samo prethodno ukloniti dlake sa područja kaudalnog abdomena. Zbog lake pristupačnosti područja koje se pregledava sondom ova je metoda zastupljenija, no ima određena ograničenja pa tako omogućuje dobru vizualizaciju samo ventrokranijalnih područja prostate i prostate koja je smještena u abdomenu. Još jedno od ograničenja koje se mora uzeti u obzir je apsorpcija ultrazvuka koje se može javiti kod mršavijih pasa sa normalnom ili smanjenom prostatom. Stidne kosti u tom slučaju mogu apsorbirati dio ultrazvučnog vala te dolazi do pojave zasjenjenja koja ograničava mogućnost procjene kaudalnog ruba prostate (Debiak i sur., 2009). S druge strane, TRUS metoda omogućuje dobar uvid u kapsulu i parenhim u cijelosti, a osim toga pregledu su dostupni i subilijačni limfni čvorovi.

Ultrazvučna dijagnostika adenokarcinoma može biti otežana, s obzirom da je 40% tumora prostate izoehoično što uvelike otežava identifikaciju (Bigliardi i sur., 2011). Nastankom tumora dolazi do pojačane angiogeneze u tom području u usporedbi sa benignim tkivom, stoga Doppler metoda omogućuje bolju dijagnostiku tumora prostate detekcijom tumorske neovaskularnosti. Svaki lobus ima svoju vaskularizaciju te se opskrbljuje iz *a*.

prostatica, direktne grane *a. pudendalis*, koja se opet grana u 3 grane kroz prostatu (kranijalnu, srednju i kaudalnu). Nadalje, podijeljena je u 3 vaskularne zone: kapsularnu, parenhimsku i uretralnu. Doppler ultrazvučnom metodom omogućena je procjena protoka krvi s obzirom da intraprostaticke krvne žile ne mogu biti detektirane zbog svoje nedovoljne veličine. Intravenskom uporabom kontrasta pri ovoj pretrazi pojačava se Doppler signal do 30 db što omogućuje bolju detekciju protoka krvi, a samim time i bolju diferencijaciju normalne od abnormalne vaskularizacije. Kontrastno sredstvo koje su rabili u svom istraživanju Bigliardi i Ferrari (2011.) bilo je kombinacija galaktoze i palmitinske kiseline. Prethodnom rekonstitucijom u vodi stvarali su se mjehurići zraka, veličine 2-8 μm , koji su važni za amplifikaciju signala. Šećer u suspenziji služi kao nosač za zrak te se otapa u plazmi, a palmitinska kiselina osigurava njegovu stabilnost. Koristeći se kontrastnom Doppler ultrazvučnom dijagnostikom životinju je potrebno sedirati i pri tome imati na umu da opća anestezija umanjuje kontraktilnost srca, a samim time i protok krvi kroz krvne žile.



Slika 3. Transferzalni prikaz normalne prostate snimljene ultrazvukom (Barbosa de Souza, 2017.)



Slika 4. Ultrazvučni prikaz benigne hiperplazije (Barbosa de Souza, 2017.)

4.2. LABORATORIJSKA DIJAGNOSTIKA

U hematološkim i biokemijskim parametrima uglavnom ne dolazi do drastičnih promjena. Moguće promjene su neutrofilija, pogotovo kod bakterijskog prostatitisa te u slučaju tumora ili kroničnog porstatitisa blaga neregenerativna anemija. Još jedan od promijenjenih parametara je povećana aktivnost alkalne fosfataze koja je povezana sa pojavom tumora ili bakterijskih prostatitisa.

Metoda koju je moguće koristiti u ranoj dijagnostici benigne hiperplazije je mjerenje razine arginin esteraze (engl. canine prostate specific esterase, CPSE) u serumu. Taj je protein sekret epitelnih stanica prostate te je reguliran testosteronom, odnosno njegova aktivnost prati razinu testosterona u krvi. CPSE je koristan biomarker s obzirom da je dokazano da je njegova aktivnost veća u pasa koji boluju od benigne hiperplazije te se potencijalno može koristiti kao rani indikator benigne hiperplazije u subklinički oboljelih životinja (Holst i sur., 2017.). Izvodi se biokemijskom metodom, ELISA testom, a smatraju ga sličnim humanom prostata specifičnom antigenu (engl. prostate specific antigen, PSA), koji se pokazao kao vrlo dobar prediktor rasta prostate u ljudi (Pinheiro i sur., 2017.). Za ostale patologije prostate kao što su prostatitis ili karcinom prostate CPSE bilježi jednaki porast aktivnosti pa stoga nije pogodan za njihovu diferencijaciju.

Česti klinički znak u bolestima prostate su znakovi bolesti donjeg urinarnog trakta. U tom slučaju urinokultura uvijek je indicirana, no ona se može koristiti samo kao dodatak u procjeni sekreta prostate i tkiva.

Analizom sjemene tekućine mogu se identificirati pojedina bolesna stanja poput benigne hiperplazije, skvamozne metaplazije, prostatitisa ili neoplazije. Ako se uzorkuje sperma, zbog otežavajućih okolnosti (stres, bolnost, starost), pretraga ne mora uvijek završiti sa uspješno polučnim uzorkom. Također, ovako dobivenim uzorkom ne može se lokalizirati proces što je bitna stavka u samoj dijagnostici. Druga metoda uzimanja uzorka sekreta prostate je masaža i ispiranje prostate. Ovim je načinom izglednije uzorkovati neoplastične stanice nego samo ejakulatom. Sam proces uzimanja uzorka zahtijeva anesteziranje životinje i aseptičnu kateterizaciju mjehura da bi se uklonio urin te isprao fiziološkom otopinom. Uzimaju se dva uzorka, jedan prije same masaže, a drugi nakon što se kateter postavi u prostatičku uretru i transrektalno se masira prostata uz istovremenu aplikaciju još 10 ml fiziološke otopine. Drugi se uzorak aspirira kada se kateter produži u mjehur te se usporedi citološki i mikrobiološki sa uzorkom dobivenim prije masaže. Treba imati na umu da ovakva pretraga nema smisla ako pas boluje od bakterijskog cistitisa te u slučaju postojanja apscesa može uzrokovati njegovu rupturu.

Aspiracijska punkcija (engl. fine needle aspiration, FNA) radi se pod vodstvom ultrazvuka te je vrlo dobra metoda za utvrđivanje lokacije procesa i dijagnostiku bakterijskih infekcija. Citološkim pregledom dobivenog uzorka dobija se bolji uvid u staničnu arhitekturu i samog uzročnika, a kao manje invazivna tehnika od primjerice histopatološkog pregleda uglavnom ne zahtijeva upotrebu anestezije. S druge strane potreban je oprez jer u slučaju prisutnosti apscesa ili tumora može doći do puknuća i posljedičnog peritonotisa ili rasijavanja tumorskih stanica po organizmu. Razlikuju se tri pristupa: transabdominalni (koji je moguć ako je žlijezda povećana), transperinealni i perirektalni.

Citološki nalaz nepromijenjene prostate može se razlikovati s obzirom na način uzimanja uzorka (Kraft i sur., 2008). Normalan sekret prostate u prosjeku sadrži 100 bakterija/ml, no moguća je uretralna kontaminacija ako su uzorci dobiveni ejakulacijom ili masažom kada je prisutnost bakterija 10^5 /ml ali bez vidljivih znakova upale. Takva kontaminacija najčešće se sastoji od gram pozitivnih bakterija, dok je veća količina gram negativnih sa prisutnošću neutrofila indikativna za infekciju. Također, bitno je znati da nalaz skvamoznih stanica u preparatu ovisi o načinu uzorkovanja. Takav nalaz dobiven FNA upućuje na skvamoznu metaplaziju, dok u uzorku dobivenim masažom predstavljaju epitelne stanice porijeklom iz donjeg urinarnog trakta. U citološkom nalazu benigne hiperplazije stanice su dobro diferencirane i nalik normalnim epitelnim stanicama, ali se pojavljuju u klasterima, unifomne su veličine i bazofilne citoplazme. Omjer jezgre i citoplazme je očuvan, a eventualno je vidljiva blaga anizokarioza. Procjenom uzoraka prostatitisa vidljiva je velika količina neutrofila od kojih neki mogu biti degenerativni sa prisutnom kariolizom i karioreksom dok veća prisutnost makrofaga upućuje na kronični oblik navedene bolesti. Epitelne stanice mogu biti normalne ili hiperplastične u vidu povećanog omjera jezgre i citoplazme te bazofilije citoplazme. FNA uzorci karcinoma prostate sastoji se od vakuoliziranih bazofilnih epitelnih stanica. Prisutne su anizocitoza i anizokarioza te je omjer jezgre i citoplazme promijenjen. Jezgra je promijenjena sa često multiplim jezgricama, a nerijetko su vidljiva područja sa benignom hiperplazijom, cističnom dilatacijom ili supurativnom limfoplazmatskom upalom (Solano-Gallego i sur., 2016).

Do definitivne dijagnoze moguće je doći biopsijom tkiva i patohistološkom pretragom kojom je moguće razlikovati primjerice adenokarcinome od benigne hiperplazije, a ujedno je to i jedini način da se odredi samo porijeklo tumora. Za biopsiju se odlučuje u slučaju da manje invazivni oblici dijagnostike nisu uspješno odredili dijagnozu, ako pacijent ne odgovara na inicijalnu terapiju ili kao neposredna dijagnostika potrebna za provedbu promptne terapije (Smith, 2008). Biopsat je moguće dobiti operativno ili perkutano. Perkutana

metoda obavlja se perirektalnim pristupom sa istovremenom transrektalnom palpacijom ili transabdominalnim pristupom koji je navođen ultrazvukom. Zajedno sa operativnom biopsijom radi se i eksplorativna laparatomija . Kontraindicirano je biopsirati prostatu sa potencijalnim akutnim prostatitisom ili apscesom.

Najzastupljeniji dijagnostički postupci
Palpacija abdomena
Rektalni pregled
Biokemijska i hematološka pretraga krvi
Urinokultura
Abdominalna radiografija
Ultrazvuk
Citološki pregled sekreta
Mikrobiološki pregled sekreta
Patohistološka procjena tkiva

Tablica 2.

5. TERAPIJA BOLESNIH STANJA PROSTATE

5.1. TERAPIJA BENIGNE HIPERPLAZIJE

Odabir prikladne terapije u slučaju benigne hiperplazije prostate ovisi o tome postoje li klinički znakovi bolesti kao i namjena samog psa. U slučaju da životinja ne očituje nikakve smetnje uzrokovane benignom hiperplazijom terapija nije nužna.

Moguća su dva pristupa liječenju: operativni i konzervativni. Kastracija značajno smanjuje prostatu 1-4 tjedna nakon zahvata (Kay, 2006) te omogućuje najbržu i potpunu atrofiju prostate. S obzirom da su testisi glavni izvor androgena na taj se način uklanja izvor same bolesti.

U slučaju da je pas uzgojno vrijedan te vlasnici žele sačuvati njegove reproduktivne sposobnosti može se odlučiti za konzervativnu terapiju antiandrogenima. Takvo liječenje nije ni brzo niti efikasno kao operativni zahvat, ali u konačnici uzrokuje regresiju kliničkih znakova. Inhibitor 5 α -reduktaze, finasterid, blokira pretvorbu testosterona u dihidrotestosteron. To je humani lijek koji se koristi u terapiji hiperplazije, a u dozi od 0,1-1 mg/kg na dan peroralno, uvelike nadmašuje preporučene dnevne doze za muškarce (5mg/dan). Veličina prostate znatno je smanjena osmog tjedna terapije jer dolazi do atrofije epitela i fibromuskularne strome (Johnson, 2008). Finasterid uzrokuje smanjenje volumena sjemena, ali njegova kvaliteta i libido su nepromijenjeni. U konačnici dolazi do smanjenja volumena prostate, promjera i serumske koncentracije dihidrotestosterona nakon 16 tjedana terapije (Kay, 2006).

Upotrebom progestina u visokim dozama suprimira se spermatogeneza i motilnost spermatozoa, povećava se pojavnost morfoloških defekta te suprimira serumski testosteron, no unatoč navedenom ne djeluje na libido životinje. Megestrol acetat direktno suprimira hipofizu i interferira sa konverzijom testosterona u dihidrotestosteron. Daje se doza od 0,55 mg/kg peroralno, jednom dnevno, 4 tjedna, a nakon toga ista doza jednom na tjedan. Navedena se terapija ne smije davati dulje od kontinuirana 32 dana. Jednokratnom aplikacijom medroxyprogesterona u dozi od 3 mg/kg potkožno dolazi do povlačenja kliničkih znakova na 10-24 mjeseca, a delmadinone acetat, antagonist androgenih receptora, u dozi od 1-2 mg/kg potkožno, tokom 3-4 tjedna, uvelike poboljšava kliničku sliku. Upotrebom

progestina u terapiji treba imati na umu njegov utjecaj na adrenalnu funkciju, hormon rasta i homeostazu inzulina i glukoze (Johnson, 2008.).

Terapija estrogenima suprimira vezu između hipotalamusa, hipofize i gonada te samim time dovodi do smanjenja koncentracije testosterona. Međutim, upotreba dietilstilbestrola i estradiol cipronata nije preporučljiva jer mogu inducirati skvamoznu metaplaziju, pogoduju nastanku cisti i umanjuju spermatogenezu.

GnRH antagonistima suprimira se produkcija testosterona pa samim time dolazi do smanjenja veličine prostate, ali također dovodi do smanjenja testisa i smanjenja serumske koncentracije testosterona što uvelike utječe na spermatogenezu.

5.2 TERAPIJA PROSTATIČKE CISTE

Nakon identifikacije cistične strukture oblik terapije ovisit će o veličini ciste kao i o opsegu priraslica. Aspiriranje cisti jedna je od mogućnosti terapije, no ona je samo privremena metoda s obzirom da je vrlo izgledno ponovno nakupljanje tekućine, a prostatektomija i ekscizija ciste nije praktična zbog urinarne inkontinencije koja se često javlja kao postoperativna komplikacija (White, 1987). Kastracija se preporuča kao jedna od metoda terapije pogotovo kada se radi o malim cistama, a u slučaju većih kombinira se sa ekscizijom i omentalizacijom (postavljanje omentuma u parenhim prostate). Sama ekscizija može biti otežana ovisno o prisutnosti i veličini adhezija na okolnim organima.

Marsupijalizacija je kirurška metoda kojom se radi otvor u abdominalnom zidu te se omogućuje produljeno dreniranje kroz abdominalni zid, no problem predstavlja upravo dugotrajno dreniranje koje može trajati i nekoliko mjeseci kao i mogućnost pojave kronične urinarne infekcije ili apscediranja pa se iz tog razloga rijetko radi. Još jedna mogućnost je postavljanje Penrose drenova, ali sve navedene metode, iako su učinkovite u dreniranju ciste, povezani su sa postoperativnim komplikacijama, produljenom hospitalizacijom, a samim tim i povećanim troškovima (Boland i sur., 2003). Postoperativne komplikacije uključuju urinarnu inkontinenciju, skrotalni edem, peritonitis, apsces, sepsu, šok i smrt.

Perkutano dreniranje ciste navođeno ultrazvukom minimalno je invazivna tehnika te je efektivan način terapije cisti i apscesa bez pojave naknadnih komplikacija. Ultrazvuk omogućuje vizualizaciju kavitarne lezije, a relativno tankom iglom se evakuira sadržaj. Da bi se izbjeglo naknadno curenje sadržaja kroz otvor koji je napravila igla potrebno je u

potpunosti drenirati cistu te se ovaj postupak najčešće mora ponoviti do razrješenja kliničkih znakova. Kastracija je je uvijek preporučljiva metoda jer smanjenjem sekretorne komponente prostate manja je mogućnost za nastanak perzistentnih infekcija

5.3 TERAPIJA PROSTATITISA

Tretiranje upalnih stanja prostate uključuje specifičnu antimikrobnu terapiju kombiniranu sa kastracijom ili terapijom antiandrogenima da bi se smanjila veličina žlijezde. Izbor antibiotika ovisi o osjetljivosti mikroorganizma na pripravak i sposobnosti lijeka da difundira u sekret prostate u terapijskim količinama. S obzirom da je pH sekreta prostate koja je zahvaćena upalom u pravilu niži od 7.4, antibiotici poput eritromicina i trimetoprima djelotvorniji su zbog svoje bazične strukture, a još jedan takav pripravak je fluorokinolon koji svoju djelotvornost, bez obzira na pH sekreta, temelji na bipolarnosti (Smith, 2008). Na umu barijeru između krvi i prostate treba imati kod kroničnih infekcija, dok je u akutnima ona narušena pa antibiotik izbora temelji se na određivanju kulture i osjetljivosti (Olin i sur., 2015). Također, trebao bi biti topiv u mastima, a poželjno je da minimalno veže proteine zbog veće raspoloživosti. Trimetoprim-sulfa, kloramfenikol i enrofloksacin djelotvorni su u terapiji aerobnih infekcija prostate, a uz to enrofloksacin pogodan je za terapiju mikoplazmatskih infekcija (Johnston i sur., 2000). Gljivične se infekcije u pravilu javljaju u sklopu sistemskih gljivičnih infekcija, a terapiraju se antimikoticima: fluconazolom, itraconazolom ili amphotericinom B. Terapija bakterijskog prostatitisa zahtijeva dulje tretiranje antibioticima koje treba trajati 4-6 tjedana, a da bi se potvrdila uspješnost terapije potrebno je napraviti urinokulturu i analizu sekreta prostate na dan završetka i 30 dana po završetku terapije. Kastracija se treba uzeti u obzir kao dio terapije u slučaju rekurentnih infekcija ili ako je povezana sa benignom hiperplazijom ili apscesom (Johnston i sur., 2000). Ipak, ako se radi o prostatitisu akutnog tijeka preporuča se privremena terapija sa megestrol acetatom (0.11 mg/kg peroralno, jednom dnevno) ili finasteridom (5 mg peroralno, jednom dnevno) dok se infekcija ne smiri pod antibiotskom terapijom. Također, kombinacija antiandrogena sa antibioticima koristi se u slučaju uzgojno vrijednih životinja kod kojih kastracija nije poželjna.

5.4 TERAPIJA APSCESA

Pri tretiranju apscesa prostate potrebno je provesti drenažu. Sama antibiotska terapija nije dovoljna jer zbog ishemije nije moguće postići zadovoljavajuću koncentraciju lijeka u prostati. Ovisno o veličini promjene drenaža se može napraviti operativnim zahvatom ili perkutano uz navođenje ultrazvukom kao što je slučaj kod cisti. Velike je apscese potrebno kirurški drenirati uz omentalizaciju (Johnson, 2008.). Moguće je provesti kiruršku terapiju postavljanjem Penrose drenova, provedbom marsupijalizacije ili prostatektomije, ali svi navedeni postupci nose visoki rizik postoperativnih komplikacija kao što su peritonitis i urinarna inkontinencija. Također, velika je mogućnost ponovnog nastanka apscesa. Do toga dolazi ili zbog nepotpune drenaže ili ranog uklanjanja drenova (White i sur., 1995.). Omentalizacija nosi najmanji rizik nastanka urinarne inkontinencije jer čuva integritet prostatičke uretre, manje oštećuje trigonium, a omentum potiče angiogenezu i samim time ubrzava cijeljenje (White i sur., 1995.).

Za razliku od operativnog zahvata, drenažom apscesa perkutanom metodom, kako navode u radu Boland i suradnici, psi nisu imali komplikacije poslije zahvata. Potencijalne komplikacije prilikom ovakvog zahvata su curenje sadržaja i posljedična kontaminacija abdominalne šupljine ili slučajna laceracija susjednih vaskularnih struktura (Boland i sur., 2003).

Nakon evakuacije sadržaja potrebno je odrediti prikladnu antibiotsku terapiju, a do rezultata bakteriograma poželjno je započeti terapiju sa fluorokinolonom, ampicilinom ili cefalosporinima prve generacije. Tjedan dana nakon provedene terapije pa ponovno 2-4 tjedna iza prve provjere potrebno je uzorkovati urin i sekret prostate za potvrdu uspješnosti terapije. U obzir se treba uzeti i kastracija, no ona se može izvesti tek kada je hemodinamski i metabolički status psa dovoljno stabilan (Johnson, 2008).

5.5 TERAPIJA NEOPLAZIJA

S obzirom da tumori prostate imaju veliku tendenciju metastaziranja, a pacijenti se često dijagnosticiraju u uznapredovalim slučajevima sama prognoza je loša. Najbolja terapija se pokazala kombinacijom lokalne i sistemske, ali još uvijek ne postoji univerzalni standard u veterinarskoj onkologiji.

Među palijativne metode spada totalna i parcijalna prostatektomija . Parcijalnom se nastoji očuvati dio prostatičke uretre, ali obje metode vežu na sebe ozbiljan rizik za nastanak komplikacija kao što su šok i inkontinencija (LeRoy, i sur., 2009). Također, psi su najčešće dijagnosticirani u uznapredovalim oblicima bolesti kada agresivna lokalna terapija nema velikog učinka na samu bolest. U slučaju da tumor opstruira uretru pražnjenje mjehura može se omogućiti putem cistostomije, ali postoji mogućnost inkontinencije i strangurije zbog prisutnosti stranog tijela (LeRoy i sur., 2009).

Hormonalna terapija ovisi o osjetljivosti tumora, ali kod pasa koji su kastrirani ona nema učinka jer su takvi tumori neovisni o testosteronu. Iako dosta rjeđi, hormonalno ovisni tumori mogu se terapiirati kombinacijom kastracije, nespecifične hormonalne terapije, imunoterapije i kemoterapije, ali takav pristup ima učinka samo kod onih pacijenata bez prisutnih metastaza. Njihovo je vrijeme preživljavanja, u radu Negreanu i suradnika (2015.), bilo dulje od jedne godine sa odgođenom pojavom metastaza. Pacijenti koji su terapiju primili u uznapredovalo fazi bolesti sa metastazama, multimodalna kemoterapija olakšala je kliničke simptome i poboljšala kvalitetu života, ali ga nije produžila.

Trenutna istraživanja o djelovanju nesteroidnih protuupalnih lijekova (NSPUL) na tumor predstavljaju jednu od mogućih terapija. Pokazalo se da je enzim ciklooksigenaza 2 (COX-2) izražena samo u tumorskim stanicama prostate, za razliku od enzima ciklooksigenaze 1 (COX-1) koju se može naći u nepromijenjenoj, ali i tumorozno promijenjenoj prostati te je zaslužna za održavanje stanične homeostaze. Inhibicijom enzima COX-2 dolazi do značajnog produljenja vremena preživljavanja za razliku od pasa koji nisu terapiрани sa NSPUL (LeRoy i sur., 2009). Mehanizam djelovanja nije u potpunosti poznat, ali vjeruje se da inhibira angiogenezu, stimulira apoptozu i aktivira imunu funkciju (Sorenmo i sur., 2004). Nesteroidni protuupalni lijekovi koji su koristili Sorenmo i suradnici su piroksikam 0.3 mg/kg peroralno, jedan put dnevno ili carprofen 2,2 mg/kg peroralno, dva puta dnevno. Dokazano je značajno produljenje vremena preživljavanja od 6.9 mjeseci nasuprot onih pacijenata koji nisu primali NSPUL terapiju (0.7 mjeseci), a psi koji nisu imali metastaze te su primali NSPUL terapiju preživjeli su 1 godinu ili više sugerirajući time da uporaba nesteroidnih protuupalnih lijekova nema samo palijativan već i antitumorski efekt (Sorenmo i sur., 2004).

Samarium-153-etilenediamin-tetrametil-fosfonska kiselina (SM-EDTMP) je injektibilni radiofarmaceutik koji djeluje na primarne i metastatske lezije na kostima.

Umanjuje bol te uzrokuje involuciju metastatskog tumora, ali kao terapijska metoda nije lako dostupan (LeRoy i sur., 2009).

6. ZAKLJUČAK

Bolesti prostate relativno su česta oboljenja pasa koja, dijagnosticiraju li se u samome začetku, mogu imati povoljan ishod. Veliki problem predstavljaju nespecifični klinički znakovi koji sumnju pogrešno mogu usmjeriti na bolesti probavnog sustava, na lokomotorne poremetnje ili neke druge bolesti sa sistemskom manifestacijom, stoga je od iznimne važnosti lokalizirati problem te ustvrditi da se zaista radi o poremećaju prostate. Svim muškim psima, naročito onim kastriranim, koji prezentiraju kliničke znakove poput strangurije, polakiurije, krvi u urinu ili ejakulatu, tenezma, ukočenog držanja ili nevoljnog hodanja na stražnjim nogama se treba pregledati prostata. Najjednostavniji dijagnostički test koji može usmjeriti sumnju u pravome smjeru jest rektalni pregled koji bi se, zbog svoje jednostavnosti i brzine, trebao redovito raditi na svim muškim psima. Takvom bi se praksom uvelike doprinijelo ranom otkrivanju i dijagnostici poremećaja i prije manifestacije kliničkih znakova. Nažalost, pacijenti se najčešće prezentiraju u odmakloj fazi bolesti kada su opcije za terapiju uvelike smanjene. To naročito vrijedi u terapiji tumora prostate koja sama po sebi nije dovoljno istražena i razvijena. Premda postoje obećavajuće terapije poput one sa inhibitorima ciklooksigenaze 2 trenutna se temelji na palijativnoj skrbi, umanjivanju boli i produljenju kvalitete života koje u prosjeku traje 1-2 mjeseca od postavljanja same dijagnoze. Za potvrdu određene bolesti prostate potrebno je kombinirati više dijagnostičkih testova počevši od manje invazivnih prema onim invazivnima. To su najčešće rektalni pregled, radiografija, ultrazvuk, urinokultura, pregled sekreta prostate i biopsija. Također, indicirane su hematološke i biokemijske pretrage krvi, ali osim u određenim upalnim stanjima nisu znatno promijenjene. Bitno je naglasiti da se sve bolesti prostate, osim karcinoma, mogu spriječiti pravodobnom kastracijom životinja stoga je važno informirati vlasnike o bitnosti rane kastracije. Također, to je najučinkovitiji i najbrži oblik terapije benigne hiperplazije prilikom koje dolazi do potpune atrofije prostate unutar mjesec dana. Terapijske mogućnosti cisti i apscesa dosta su ograničene, a naročito se to odnosi na kirurške zahvate koje redovito prate recidivi, inkontinencija, infekcija pa čak sepsa i smrt. Kod takvih je zahvata bitno informirati vlasnika o mogućim ishodima i komplikacijama koje se mogu javiti.

7. POPIS LITERATURE

- [1] Adel, A., M. Khadidja (2017) Canine Prostatic Disorders. *Veterinary Medicine-Open Journal*, 2 (3), str. 83-90.
- [2] Aiello, S. E., M. A. Moses (2016) *The Merck Veterinary Manual*. Fungal Infections. 11. izdanje, Merck & Co., INC. Kenilworth, NJ, USA,
- [3] Barbosa de Souza, M., L. Machado da Silva, R. Moxon, M. Russo, G.C.W. England (2017) Ultrasonography of the prostate gland and testes in dogs. *In Practice* 39, str. 21-32.
- [4] Bigliardi, E., L. Ferrari (2011) Contrast enhanced ultrasound of the normal canine prostate gland. *Veterinary Radiology and Ultrasound* 52 (1), str. 107-110.
- [5] Boland, L. E., R. J. Hardie, S. P. Gregory, C. R. Lamb (2003) Ultrasound-Guided Percutaneous Drainage as the Primary Treatment of Prostatic Abscesses and Cysts in Dogs. *Journal of the American Animal Hospital Association* 39 (2), str. 151-159.
- [6] Coffey, D. S., P. C. Walsh (1990) Clinical and experimental studies of benign prostatic hyperplasia. *The Urologic Clinics of North America*, 17 (3), str. 461-475
- [7] Cooney, J. C., R. E. Cartee, B. W. Gray, P. F. Rumph (1992) Ultrasonography of the canine prostate with histologic correlation. *Theriogenology* 38, str. 877-895.
- [8] Debiak, P., I. Balicki (2009) Diagnostic Imaging of the canine prostate gland subject to its location and size. *Bulletin of the Veterinary Institute in Pulawy* 53, str. 313-317.
- [9] Ettinger, S. J., E. C. Feldman (2009) *Reproductive System: Prostatic Diseases*. U: *Textbook of Veterinary Internal Medicine*. (Ettinger, S. J., E. C. Feldman.), Saunders Elsevier, St. Louis, Missouri, str. 1921-1942.
- [10] Freitag, T., R. M. Jerram, A. M. Walker, C. G. A: Warman (2007) Surgical Management of Common Canine Prostatic Conditions. *Compendium*, 29 (11), str. 656-672.
- [11] Gallardo, F., T. Mogas, T. Baro, R. Rabanal, J. Morote, M. Abal, J. Reventos, J. Lloreta (2007) Expression of Androgen. Oestrogen α and β and Progesterone Receptors in the Canine Prostate: Differences between Normal, Inflamed, Hyperplastic and Neoplastic Glands. *Journal of Comparative Pathology*, 136, str. 1-8.

- [12] Hill's Pet Nutrition Inc. (2006) Urogenital sysem: Normal Prostate Gland. U: Hill's Atlas of Veterinary Clinical Anatomy. (Hill's Pet Nutrition Inc.), Veterinary Medicine Publishing Company, Inc., str. 72.
- [13] Holst, B. S., E. Holmroos, L. Friling, S. Hanas, L. M. Langborg, M. A. Franko (2017) The association between the serum concetration of canine prostate specific esterase (CPSE) and the size of the canine prostate. *Theriogenology* 93, str. 33-39.
- [14] Johnston, S. D., K. Kamolpatana, M. V. Root-Kustritz, G. R. Johnston (2000) Prostatic disorders in the dog. *Animal Reproduction Science*, 60-61, str. 405-415.
- [15] Johnson, C.A. (2008) Reproductive System Disorders. U: *Small Animal Internal Medicine*. (Nelson, R. W., C. G. Cuoto), Saunders Elsevier, St. Louis, Missouri, str. 975-980.
- [16] Kay, N. D. (2006) Disease of the Prostate Gland. U: *Saunders Manual of Small Animal Practice*. (Birchard, S. J., R. G. Sherding), Saunders Elsevier, St. Louis, Missouri, str. 949.
- [17] Korodi, G., V. Igna, H. Cernescu, C. Mircu, I. Frunza, R. Knop (2008) Canine prostate pathology. *Scientifical papers: Veterinary medicine* 41, str 187-194.
- [18] Kraft, M., H. M. Brown, B. E. LeRoy (2008) Cytology of the canine prostate. *Irish Veterinary Journal* 61 (5), str. 320-324.
- [19] LeRoy, E. B., N. Northrup (2009) Prostate cancer in dogs: Comparative and clinical aspects. *The Veterinary Journal*, 180, str. 149-162.
- [20] Mahapokai, W., F. J. Van Sluijs, J. A. Schalken (2000) Models for studying benign prostatic hyperplasia. *Prostate Cancer and Prostatic Disease* (3), str. 28-33.
- [21] Mann, T., C. Lutwak-Mann (1951) Secretary Function of Male Accessory Organs of Reproduction in Mammals, *Physiological Reviews*, 31(1), str. 27-55.
- [22] Negreanu, R., F. Grosu, D. Cringanu (2015) Poli-chemotherapy, hormonal therapy and immunotherapy in canine patients (dogs) with prostate cancer. *Scientific Works C Series Veterinary Medicine* 61(2), str. 191-194.
- [23] Olin, S.J., J. W. Bartges (2015) Urinary Tract Infections: Treatment/Comparative Therapeutics. *Veterinary Clinics of North America: Small Animal Practice* 45 (4), str. 721-746.

- [24] Palickova, K., P. Kohout, M. Vlasin (2006) Diagnostic possibilities in the management of canine prostatic disorders. *Veterinari Medicina* 51 (1), str. 1-13.
- [25] Pinheiro, D., J. Machado, C. Viegas, C. Baptista, E. Bastos, J. Magalhaes, M. A. Pires, L. Cardoso, A. Martins-Bessa (2017) Evaluation of biomarker canine prostate specific arginin esterase (CPSE) for the diagnosis of benign prostatic hyperplasia. *BMC Veterinary Research* 13 (76).
- [26] Schalken, J. (2015) Inflammation in the Pathophysiology of Benign Prostatic Hypertrophy. *European Urology Supplements*, 14 (9), str. 1455-1458.
- [27] Smith, J. (2008) Canine Prostatic disease: A review of anatomy, pathology, diagnosis and treatment. *Theriogenology*, 70, str. 357-383.
- [28] Solano-Gallego, L., C. Masserdotti (2016) Reproductive System. U: Canine and Feline Cytology; A color atlas and interpretation guide. (Raskin, R.E., D.J. Meyer), Saunders Elsevier, St. Louis, Missouri, str. 313-353.
- [29] Sorenmo, K.U., M. H. Goldschmidt, F. S. Shofer, C. Goldkamp, J. Ferracone (2004) Evaluation of cyclooxygenase-1 and cyclooxygenase-2 expression and the effect of cyclooxygenase inhibitors in canine prostatic carcinoma. *Veterinary and Comparative Oncology* 2(1), str. 13-23.
- [30] Teske, A., E. C. Naan, E. M. Van Dijk, E. Van Garderen, J. A. Schalken (2002) Canine prostate carcinoma: epidemiological evidence of an increased risk in castrated dogs. *Molecular and Cellular Endocrinology* 197 (1-2), str. 251-255.
- [31] White, R. A. S., M. E. Herrtage, R. Dennis (1987) The diagnosis and management of paraprostatic and prostatic retention cysts in the dog. *Journal of Small Animal Practice* 28, str. 551-574.
- [32] White, R. A. S., J. M. Williams (1995) Intracapsular Prostatic Omentalization: A New Technique for Management of Prostatic Abscesses in Dogs. *Veterinary Surgery* 24 (5), str. 390-395.

8. SAŽETAK

Prostata je jedina akcesorna spolna žlijezda u pasa, a njena je funkcija tvorba prve i treće frakcije ejakulata i transport sperme. Bolesti prostate česta su oboljenja koja se uglavnom javljaju u starije populacije pasa. To su benigna hiperplazija, prostatičke i paraprostatičke ciste, prostatitis, apscesi prostate i neoplazije. Klinički znakovi koji se manifestiraju prilikom oboljenja prostate mogu biti vezani uz poremećaje mikturicije (strangurija, polakiurija, krv u urinu ili ejakulatu, recidivirajuće infekcije mokraćnog sustava), probavne smetnje (tenezam), promjene općeg stanja, lokomotorne i neurološke poremetnje. Oni ovise o tipu bolesti i njenom napretku. Prognoza i uspješnost terapije ovise o pravovremenoj dijagnozi koja se postavlja na temelju kliničkog nalaza, rektalne pretrage, radiološke i ultrazvučne pretrage, pregleda urina i ejakulata te po potrebi biopsije.

9. SUMMARY

Differential diagnostics and therapy of the prostatic disease in dogs

The prostate is the only accessory sex gland in dogs and its function is to form the first and third fraction of the ejaculate as well as transporting sperm. Prostatic disease commonly occurs in older dogs. Those are benign prostatic hyperplasia, prostatic and paraprostatic cysts, prostatitis, prostatic abscess, and neoplasia. Clinical signs that manifest during the occurrence of a disease can be related with micturition disorders (stranguria, polakiuria, blood in the urine or ejaculate, recurrent infections of urinary tract), digestive disorders (tenesmus), changes in general state, locomotor and neurological disorders. They depend on the type of the disease and its progress. Prognosis and success of the therapy depend on the prompt diagnosis based on clinical findings, rectal examinations, radiological and ultrasound tests, examinations of urine and ejaculate together with biopsy if needed.

10. ŽIVOTOPIS

Nika Šperanda rođena je u Dubrovniku, 31. 12. 1992. godine. Nakon završene Klasične gimnazije Ruđera Boškovića u Dubrovniku, 2011. upisuje Veterinarski fakultet Sveučilišta u Zagrebu.

Tokom studiranja aktivno sudjeluje u djelovanju studentskih udruga Veterinarskog fakulteta IVSA i EQUUS u sklopu koje je nagrađena Rektorovom nagradom za sudjelovanje i organizaciju projekta REPTILOMANIA+. Također, kao dio međunarodne suradnje studenata veterinarske medicine, 2015. godine sudjeluje na kongresu na Sveučilištu u Milanu o velikim životinjama, kućnim ljubimcima i egzotičnim životinjama. Početkom 2016. godine sudjeluje u studentskoj razmjeni Sveučilišta u Liverpoolu, a iste godine odlazi na Maltu gdje odrađuje praksu kao dio ERASMUS + projekta u trajanju od 2 mjeseca, u klinici za male životinje.