

# Medijalno iščašenje ivera u pasa

---

**Samardžić, Anja**

**Master's thesis / Diplomski rad**

**2017**

*Degree Grantor / Ustanova koja je dodijelila akademski / stručni stupanj:* **University of Zagreb, Faculty of Veterinary Medicine / Sveučilište u Zagrebu, Veterinarski fakultet**

*Permanent link / Trajna poveznica:* <https://um.nsk.hr/um:nbn:hr:178:669580>

*Rights / Prava:* [In copyright](#)/[Zaštićeno autorskim pravom.](#)

*Download date / Datum preuzimanja:* **2024-08-11**



*Repository / Repozitorij:*

[Repository of Faculty of Veterinary Medicine -  
Repository of PHD, master's thesis](#)



**SVEUČILIŠTE U ZAGREBU**  
**VETERINARSKI FAKULTET**

Anja Samardžić

**Medijalno iščašenje ivera u pasa**

Diplomski rad

Zagreb, listopad 2017.

Klinika za kirurgiju, ortopediju i oftalmologiju

Predstojnik: prof. dr.sc. Boris Pirkić, dr. med. vet.

Mentor: izv. prof. dr. sc. Mario Kreszinger, dr. med. vet.

Komentor: dr. sc. Marko Pećin, dr. med. vet.

Članovi povjerenstva za obranu diplomskog rada:

1. izv. prof. dr. sc. Tomislav Babić, dr. med. vet.
2. izv. prof. dr. sc. Mario Kreszinger, dr. med. vet.
3. dr. sc. Marko Pećin, dr. med. vet.
4. doc. dr. sc. Ozren Smolec, dr. med. vet. (zamjena)

## **ZAHVALA**

*Zahvaljujem se mentoru izv. prof. dr. sc. Mariu Kreszingeru, dr. med. vet. i komentoru dr. sc. Marku Pećinu, dr. med. vet. na pomoći pri izboru teme i izradi diplomskog rada. Veliku zahvalnost dugujem svojoj obitelji, a posebno svojim roditeljima mami Snježani i tati Nenadu na beskrajnoj podršci tijekom cijelog mog studiranja. Zahvaljujem se svojoj najboljoj prijateljici Nini i kolegici Marini koje su bile uz mene u svim lijepim i teškim trenucima kroz sve ove godine. Hvala svim prijateljima i kolegama koji su vjerovali u mene i doprinijeli ostvarenju ovog diplomskog rada.*

## **POPIS KRATICA**

ADLC- (*eng. Amorphous Diamond-Like Coating*) amorfni dijamantni sloj

aLDFA- (*eng. anatomic Lateral Distal Femoral Angle*) anatomski lateralni distalni kut bedrene kosti

CFO- (*eng. Corrective Femoral Osteotomy*) korektivna osteotomija bedrene kosti

FVA- (*eng. Femoral Varus Angle*) kut varusa bedrene kosti

PGR- (*eng. Patellar Groove Replacement*) zamjena hrskavičnog žlijeba

TTT- (*eng. Tibial Tuberosity Transposition*) transpozicija goljenične kvрге

## POPIS SLIKA

Slika 1. Osnovni prikaz anatomije koljenskog zgloba u psa

Izvor: <https://vcahospitals.com/know-your-pet/luxating-patella-or-kneecap-in-dogs>

Slika 2. Detaljniji prikaz anatomije koljenskog zgloba

Izvor: <http://www.famouschihuahua.com/chihuahua-health-concerns/patellar-luxation-a-knee-problem-in-chihuahuas>

Slika 3. A) Prirodni položaj ivera, B) Medijalno iščašenje ivera

Izvor: <http://www.gandyanimalhospital.com/orthopedic-surgery---rehabilitation/medial-patellar-luxation---mpl.html>

Slika 4. Rendgenski prikaz obostranog medijalnog iščašenja ivera i anatomskih deformacija goljenične kosti

Izvor: [https://commons.wikivet.net/images/e/e1/SmAnOrth\\_16b.jpg](https://commons.wikivet.net/images/e/e1/SmAnOrth_16b.jpg)

Slika 5. Prikaz stupnjeva medijalnog iščašenja ivera

Izvor: <http://cal.vet.upenn.edu/projects/orthopod/oldsite/mpl/mpl04.htm>

Slika 6. Pas sa stupnjem 4 medijalnog iščašenja ivera koji se ne može osloniti na nogu

Izvor: [https://www.researchgate.net/figure/267046786\\_fig6\\_Fig-6-An-11-month-old-toy-poodle-has-bilateral-grade-4-patellar-luxation-The-dog-has-a](https://www.researchgate.net/figure/267046786_fig6_Fig-6-An-11-month-old-toy-poodle-has-bilateral-grade-4-patellar-luxation-The-dog-has-a)

Slika 7. Rendgenski prikaz medijalnog iščašenja ivera u sagitalnoj projekciji

Izvor: Autorska slika- Klinika kirurgija

Slika 8. Rendgenski prikaz medijalnog iščašenja ivera u profilnoj projekciji

Izvor: Autorska slika- Klinika kirurgija

Slika 9. Rendgenski prikaz medijalnog iščašenja ivera u "skyline" projekciji

Izvor: <https://www.acvs.org/small-animal/patellar-luxations>

Slika 10. Rendgenski prikaz obostranog medijalnog iščašenja ivera

Izvor: <http://www.enpevet.de/Lexicon/ShowArticle.aspx?articleid=41057&language=en&noop=>

Slika 11. Prikaz istrošenog i ravnog hrskavičnog žlijeba valjka bedrene kosti

Izvor: <https://www.acvs.org/small-animal/patellar-luxations>

Slika 12. Prikaz hrskavičnog žlijeba nakon blok trohleoplastike

Izvor: Autorska slika- Klinika kirurgija

Slika 13. Shematski prikaz trohlearne hondroplastike

Izvor: <http://web-dvm.net/wp-content/uploads/2012/12/Trochlear-Wedge-Recession.jpg>

Slika 14. Prikaz hrskavičnog žlijeba nakon klinaste troheloplastike

Izvor: <http://www.fitzpatrickreferrals.co.uk/orthopaedic/patellar-luxation/>

Slika 15. Shematski prikaz izvođenja klinaste trohleoplastike

Izvor: [http://www.ambulatoryveterinarysurgery.com/patella\\_luxation.html](http://www.ambulatoryveterinarysurgery.com/patella_luxation.html)

Slika 16. Prikaz izvođenja blok trohleoplastike

Izvor: <http://bioengineersatwork.blogspot.hr/2012/10/surgical-treatments-of-patellar.html>

Slika 17. Shematski prikaz izvođenja blok trohleoplastike

Izvor: [http://www.ambulatoryveterinarysurgery.com/patella\\_luxation.html](http://www.ambulatoryveterinarysurgery.com/patella_luxation.html)

Slika 18. Prikaz izvođenja abrazijske trohleoplastike

Izvor: <http://cal.vet.upenn.edu/projects/orthopod/oldsite/mpl/mpl08.htm>

Slika 19. Shematski prikaz izvođenja transpozicije goljениčne kvrge

Izvor: [http://www.ambulatoryveterinarysurgery.com/patella\\_luxation.html](http://www.ambulatoryveterinarysurgery.com/patella_luxation.html)

Slika 20. Rendgenski prikaz transpozicije goljениčne kvrge

Izvor: <https://www.ndsr.co.uk/library/img/www/specialist-information-sheets/orthopaedics/patellar-luxation/figure-1.jpg>

Slika 21. Prikaz preoperativnog planiranja korektivne osteotomije bedrene kosti

Izvor: <https://www.acvs.org/files/proceedings/2011/data/papers/113.pdf>

Slika 22. Prikaz KYON proteze u anatomskom položaju

Izvor: [http://www.advancedvetcarenm.com/medial\\_luxating\\_patella\\_repair.php](http://www.advancedvetcarenm.com/medial_luxating_patella_repair.php)

Slika 23. Prikaz proteze i načina njenog djelovanja

Izvor: <http://www.kyon.ch/current-products/patellar-groove-replacement-pgr>

Slika 24. Ridgestop implantat i njegov položaj

Izvor: <https://www.orthomed.co.uk/systems/ridgestop-patella-luxation-repair-systems/>

Slika 25. Prikaz psa postoperativno s imobiliziranom nogom

Izvor: <https://www.petinsurancequotes.com/petinsurance/luxating-patella.html>

# SARDŽAJ

<b>UVOD</b> .....	<b>1</b>
<b>1. ANATOMIJA KOLJENSKOG ZGLOBA</b> .....	<b>2</b>
<b>2. IŠČAŠENJE IVERA</b> .....	<b>5</b>
2.1. Medijalno iščašenje ivera .....	5
<b>3. ETIOLOGIJA</b> .....	<b>6</b>
<b>4. KLINIČKA SLIKA</b> .....	<b>7</b>
<b>5. DIJAGNOSTIKA</b> .....	<b>10</b>
<b>6. LIJEČENJE</b> .....	<b>13</b>
6.1. Kirurško liječenje .....	13
6.2. Tehnike rekonstrukcije mekih tkiva .....	14
6.2.1. Zatezanje lateralnog retinakuluma.....	14
6.2.2. Zatezanje široke fascije .....	14
6.2.3. Šavovi za sprječavanje rotacije ivera i potkoljenice.....	15
6.2.4. Dezmotomija i parcijalna kapsulektomija .....	15
6.2.5. Opuštanje bedrenog četveroglavog mišića.....	16
6.3. Tehnike rekonstrukcije kostiju .....	16
6.3.1. Trohleoplastika.....	16
6.3.1.1. Trohlearna hondroplastika.....	18
6.3.1.2. Klinasta trohleoplastika .....	18
6.3.1.3. Blok trohleoplastika.....	19
6.3.1.4. Abrazijska trohleoplastika .....	21
6.3.2. Transpozicija goljenične kvrge (TTT).....	21
6.3.3. Patelektomija .....	23
6.3.4. Osteotomija .....	23
6.3.4.1. Korektivna osteotomija bedrene kosti .....	23
6.3.5. Zamjena hrskavičnog žlijeba implantatom (PGR) .....	24
6.3.6. Ridgestop.....	26
<b>7. POSTOPERATIVNA NJEGA PACIJENTA</b> .....	<b>27</b>
<b>8. KOMPLIKACIJE</b> .....	<b>28</b>
<b>9. PROGNOZA</b> .....	<b>29</b>
<b>10. ZAKLJUČAK</b> .....	<b>30</b>
<b>11. POPIS LITERATURE</b> .....	<b>31</b>
<b>12. SAŽETAK</b> .....	<b>33</b>



<b>13.</b>	<b>SUMMARY .....</b>	<b>34</b>
<b>14.</b>	<b>ŽIVOTOPIS.....</b>	<b>35</b>

## UVOD

Iver je kost koja se nalazi unutar ligamenta *m. quadricepsa femorisa* te čini dio koljenskog zgloba. Kako bi iver bio stabilan i klizio valjkom bedrene kosti pri osnovnim pokretima koljenskog zgloba potrebno je da svi osnovni elementi koljenskog zgloba budu u ravnini.

Medijalno iščašenje ivera predstavlja jedan od najčešćih ortopedskih problema koljenskog zgloba (ROUSH, 1993). Kod ovog stanja dolazi do izlaženja ivera iz njegovog prirodnog položaja unutar hrskavičnog žlijeba valjka bedrene kosti.

Ono ponajprije zahvaća male i minijature pasmine pasa, ali se povećava i broj slučajeva u mladim pasa velikih pasmina (L'EPLATTENIER, 2002). Većinom je medijalno iščašenje ivera kongenitalno stanje i sigurno je nasljedno, iako nije opisan način nasljeđivanja. Česti su traumatski slučajevi kada su pogođene retinakularne strukture, naročito s bočne strane (DENNY, 2000).

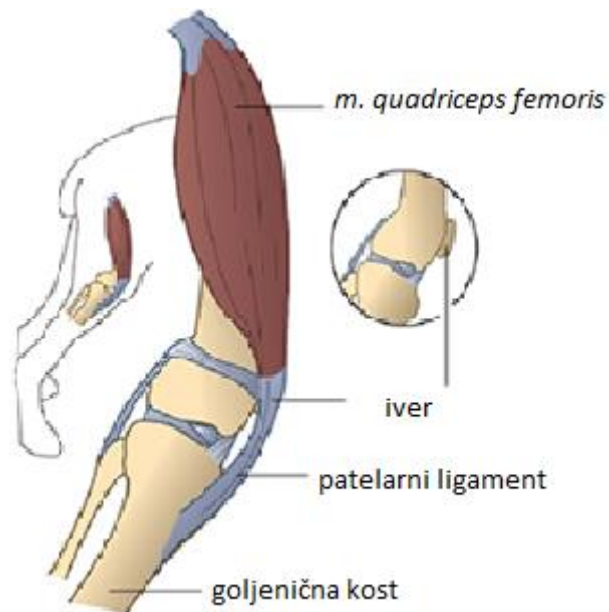
Razvijen je sustav ocjenjivanja koji je utemeljen na nalazu pri kliničkom pregledu i rendgenskim snimkama te se prema tome težina medijalnog iščašenja ivera svrstava u četiri stupnja. Psi s prvim stupnjem iščašenja često ne pokazuju nikakve kliničke znakove dok se kod pasa s trećim ili četvrtim stupnjem javlja šepavost, bolnost te životinja rasterećuje nogu.

Općenito, prvi stupanj nije potrebno kirurški liječiti dok se ostali stupnjevi redovito podvrgavaju kirurškom liječenju. Iščašenja ivera višeg stupnja je teže popraviti i vjerojatnije je da će se ponoviti. Glavni ciljevi kirurškog liječenja su usklađivanje ekstenzornog mehanizma, produbljivanje hrskavičnog žlijeba bedrene kosti, zatezanje mekih tkiva lateralno od ivera i smanjenje napetosti mekih tkiva medijalno od ivera.

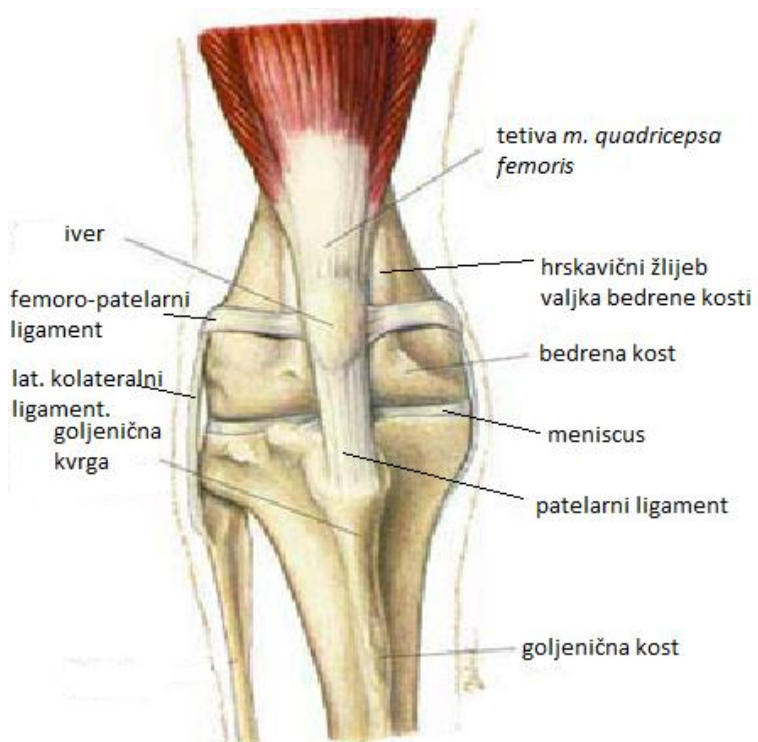
Na ovim načelima se temelji kirurško liječenje medijalnog iščašenja ivera pa s obzirom na to postoji i više vrsta operativnih zahvata kojima se ovo stanje rješava. Također, u današnje vrijeme razvijene su i neke suvremene metode koje sve više pronalaze primjenu u veterinarskoj medicini. S obzirom na učestalost ovog ortopedskog problema veterinarska praksa mora biti upoznata s njegovim uzrocima, dijagnostikom te liječenjem što je prikazano kroz ovaj diplomski rad.

## 1. ANATOMIJA KOLJENSKOG ZGLOBA

Koljenski zglob je složeni inkongruentni i nepotpuno valjkasti zglob kojeg čine femorotibijalni zglob (*articulatio femorotibialis*) kojeg tvore bedrena kost (*femur*) i goljenična kost (*tibia*) te femoropatelni zglob (*articulatio femoropatellaris*) kojeg čine bedrena kost i iver (*patella*). U femorotibijalnom zglobovu izbočeni kondili bedrene kosti nalježu na proksimalne zglobne plohe goljenične kosti. Da bi se nadomjestile nepodudarnosti zglobnih površina, u zglobovu se nalaze menisci (*meniscus articularis*) između svakog kondila bedrene kosti i goljenične kosti. Premda su u kondilarnom zglobovu glavne kretnje fleksija i ekstenzija, gibljivost meniska dopušta i određeni stupanj rotacije. Ligamenti femorotibijalnih zglobova mogu se podijeliti na ligamente meniska i ligamente koljenskog zgloba. Svaki menisk prihvaća se za proksimalni dio goljenične kosti kranijalnim i kaudalnim ligamentima. Femoropatelni zglob je klizni zglob (*articulatio delabens*) koji čine zglobna površina ivera i valjak bedrene kosti (*trochlea ossis femoris*). Svakim pokretom koljenskog zgloba iver klizi sinkrono po valjku bedrene kosti. Zglobna čahura je prostrana i pruža se ispod tetive *m. quadricepsa femoris*. Distalno čahura graniči s femorotibijalnim zglobovom i povezana je s njegovom šupljinom. Ligamenti femoropatelnog zgloba mogu se podijeliti u ligamente koji učvršćuju iver za bedrenu kost i u ligamente koji predstavljaju završnu tetivu *m. quadricepsa femoris* u koju je uključen iver kao sezamoidna kost. Ligamenti femoropatelnog zgloba su pojačanja fascije (*retinacula patellae*), postrani femoropatelni ligament (*lig. femoropatellare laterale i mediale*) i patelni ligament (*lig. patellae*). Pojačanja fascije su široki snopovi vezivnog tkiva koji se pružaju između tetiva *m. quadricepsa femoris* i lateralne strane ivera, baze ivera, valjka bedrene i goljenične kosti. Medijalni i lateralni femoropatelni ligamenti su trakovi vezivnih vlakana dijelom pomiješanih s pojačanjem fascije koje ih prekriva. Pružaju se od epikondila bedrene kosti do odgovarajuće strane ivera. Lateralni ligament jači je nego medijalni. Patelni ligament je završna tetiva *m. quadricepsa femoris* koji napinje koljenski zglob i prihvaća se na goljeničnu kvrgu. U mesojeda šupljine femorotibijalnih zglobova uključuju i sezamoidne kosti unutar početnih tetiva *m. gastrocnemius (fabellae)*.



Slika 1. Osnovni prikaz anatomije koljenskog zgloba u psa



Slika 2. Detaljniji prikaz anatomije koljenskog zgloba

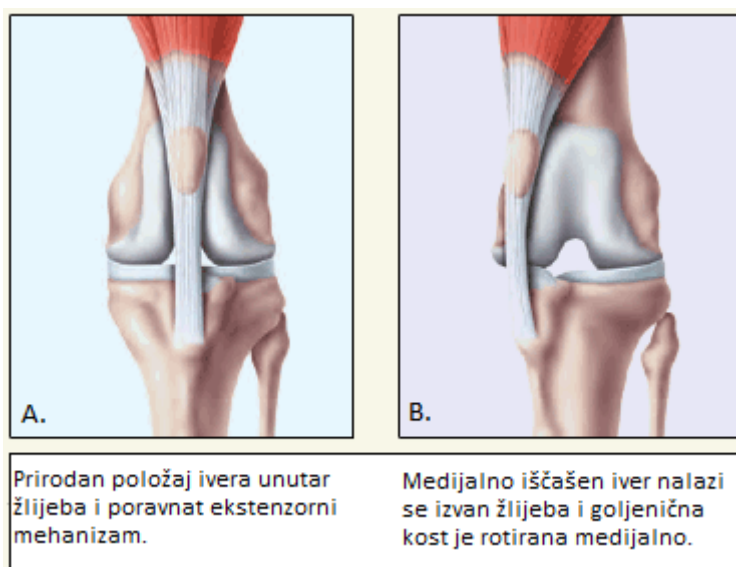
Na koljenski zglob djeluju većinom mišići kuka kao i bedra zato što se vežu na koštane strukture koje čine koljenski zglob ili distalno od zgloba. Postoje dva mišića koja djeluju primarno na koljenski zglob, a to su *m. quadriceps femoris* i *m. popliteus*. *M. quadriceps femoris* je mišić bedra koji prekriva cijelu kranijalnu stranu femura. Njega prekriva mišić napinjač široke fascije (*m. tensor fasciae latae*), *m. sartorius*, široka fascija (*fascia lata*) i medijalna bedrena fascija. *M. quadriceps femoris* sastoji se od četiri dijela koji su odvojeni u njihovom početku, ali konvergiraju tako da tvore jednu tetivu koja uključuje iver kao sezamoidnu kost i veže se na goljeničnu kvrgu (*tuberositas tibiae*). Četiri mišićne glave nazivaju se *m. vastus lateralis*, *m. vastus medialis*, *m. vastus intermedius* i ravni bedreni mišić (*m. rectus femoris*). *M. vastus lateralis* proteže se kranio-lateralno duž bedrene kosti, *m. vastus medialis* kranio-medijalno, dok *m. vastus intermedius* kao najslabiji dio mišića leži na kranijalnoj površini bedrene kosti i prekriven je ostalim mišićnim glavama. Ravni bedreni mišić proteže se od crijevne kosti duž kranijalne strane bedrene kosti i okružen je medijalno s *m. vastus medialis*, a lateralno s *m. vastus lateralis*. Njegovu površinu prekriva snažan tetivasti sloj čija vlakna konvergiraju sa širokom fascijom i distalnim krajem mišića. *M. quadriceps femoris* je najsnažniji ekstenzor i stabilizator koljena (KÖNIG, 2004).

## 2. IŠČAŠENJE IVERA

Iščašenje ivera nastaje kod razmicanja zglobnih ploha i izlaženja ivera iz njegovog prirodnog položaja. Iver se nalazi u hrskavičnom žlijebu bedrene kosti po kojem kliže uklopljen u tetivu *m. quadriceps femoris* i zajedno čine "ekstenzorni mehanizam". Kada se mišić kontrahira, on privlači tetivu i iver čime dolazi do ekstenzije. Iščašenje ivera je stanje u kojem iver iskoči iz hrskavičnog žlijeba tijekom fleksije koljena. Ovisno o tome radi li se o unutarnjoj ili vanjskoj strani koljenskog zgloba govorimo o medijalnom ili lateralnom iščašenju.

### 2.1. Medijalno iščašenje ivera

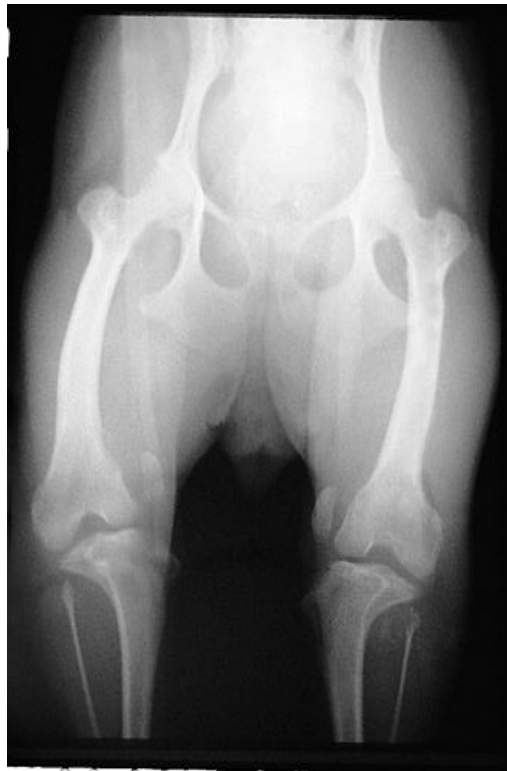Ovo stanje zahvaća najčešće male pasmine pasa kao što su Boston i Yorkshire terijeri, čivave i minijaturne pudle. Pojavnost u velikih pasmina pasa je u posljednje vrijeme u porastu, a pasmine kao što su Shar Pei, labrador retriever i Akita smatraju se predisponiranima. U 75% do 80% slučajeva iščašenje je češće od lateralnog dok kod malih pasmina pasa učestalost dostiže i do 98% (CAMPBELL, 2010). Iščašenje može biti unilateralno, no u polovici svih slučajeva zahvaća i drugo koljeno što dovodi do nelagode, bolnosti i gubitka funkcije. Što se tiče spolne predispozicije medijalno iščašenje češće zahvaća ženke malih pasmina te mužjake velikih i gigantskih pasmina.



Slika 3. A) Prirodni položaj ivera, B) Medijalno iščašenje ivera

### 3. ETIOLOGIJA

Uzroci koji dovode do medijalnog iščašenja ivera mogu biti kongenitalni, genetski i traumatski. Međutim, u većini slučajeva uzrok nije u potpunosti razjašnjen i smatra se da u nastanku sudjeluje više faktora. Hrskavični žlijeb bedrene kosti po kojem klizi iver može biti plitak ili čak nedostajati kod pasa s netraumatskim iščašenjem. Rana dijagnoza obostranog iščašenja uz odsustvo traume podržava teoriju kongenitalnog i iščašenja zbog razvojne neusklađenosti ekstenzornog mehanizma. Ono se više ne smatra kao bolest sama po sebi već je posljedica složenih skeletnih abnormalnosti koje zahvaćaju cijeli ud, a to mogu biti abnormalan oblik kuka (kao što je displazija kuka), nepravilna bedrena kost s poremećenim kutevima u odnosu na goljениčnu kost i torzija bedrene kosti, nepravilnosti goljениčne kosti, nepravilnost goljениčne kvrge na koju se veže tetiva s uklopljenim iverom, krutost ili atrofija *m. quadriceps femoris* (djeluje kao luk) i predug patelarni ligament. Budući da postoje dokazi da je ovo stanje barem djelomično genetski uvjetovano, psi s dijagnozom iščašenja ivera ne bi se smjeli koristiti za rasplod.

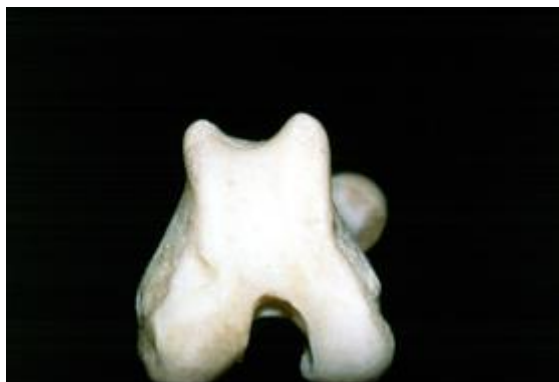
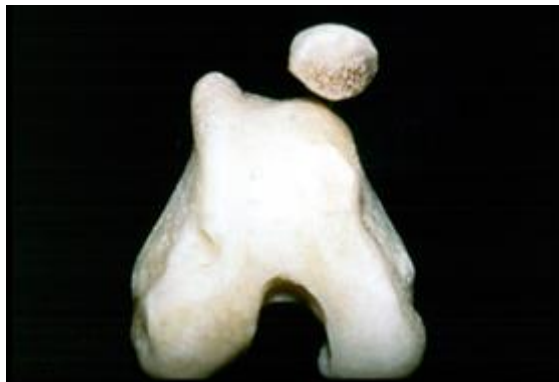
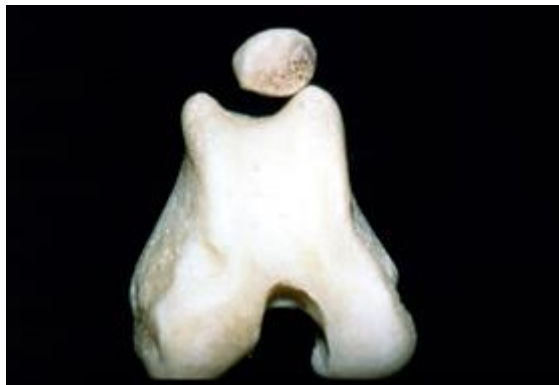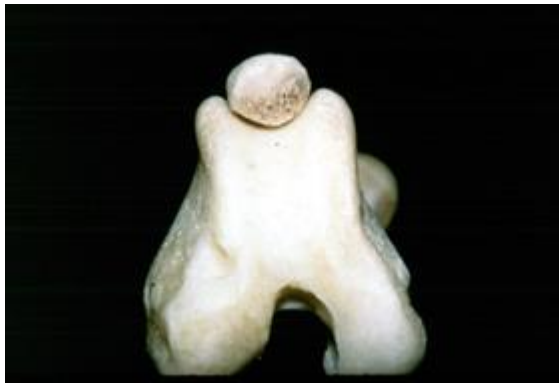Slika 4. Rendgenski prikaz obostranog medijalnog iščašenja ivera i anatomskih deformacija goljениčne kosti

#### 4. KLINIČKA SLIKA

Klinička slika medijalnog iščašenja ivera varira ovisno o težini stanja. Ovo stanje može biti sasvim slučajan nalaz pri rutinskom pregledu, ali može biti i ozbiljnije u vidu držanja uda u zraku i neoslanjanja. Većina pasa koji su zahvaćeni tom bolesti iznenada počnu držati nogu u zraku ili za nekoliko koraka "preskočiti", a može se vidjeti potresanje ili ispružanje noge prije sljedećeg koraka. Kako bolest napreduje u trajanju i težini, hromost biva češća i izraženija dok na kraju ne postane kontinuirana. Bolest će se manifestirati različito ovisno o stupnju iščašenja. Prvi stupanj obično je slučajan nalaz. Iver se lako može manualno iščašiti, ali se vraća u početni položaj odmah nakon puštanja. Nije prisutna krepitacija tijekom pasivnih kretanja zgloba niti je primjetna deformacija kosti te obično nema kliničkih znakova. Drugi stupanj karakterizira spontano iščašenje uz hromost koja je bezbolna i nalikuje "preskakivanju". Razvijaju se blage deformacije u obliku unutarnje rotacije goljenične kosti te abdukcije kuka. Postoji mogućnost da napreduje u treći stupanj uz progresivnu eroziju hrskavice zglobnih površina ili dovede do puknuća prednjih križnih ligamenata. Treći stupanj je karakteriziran konstantnim iščašenjem ivera koji se manualno može vratiti u prirodni položaj. Dolazi do težih deformacija kosti kao što je značajna rotacija goljenične kosti te iskrivljenost distalnog dijela bedrene kosti i proksimalnog dijela goljenične kosti. Plitak hrskavični žlijeb moguće je opipati dok je iver iščašen, a hromost je u korelaciji s opsegom erozija hrskavice. Često se manifestira kao nenormalan hod i stav kao da životinja "čuči". Najčešće se javlja bilateralno. Četvrti i najteži stupanj je trajno iščašenje ivera bez mogućnosti vraćanja u prirodni položaj. Korekcija bi trebala biti učinjena u ranoj fazi života zbog toga što dolazi do težih deformacija kostiju i ligamenata, a daljnjim razvojem kirurška obrada postaje zahtjevnija. Teške koštane deformacije karakterizirane su rotacijom goljenične kosti za 60 do 90 stupnjeva u odnosu na sagitalnu ravninu.





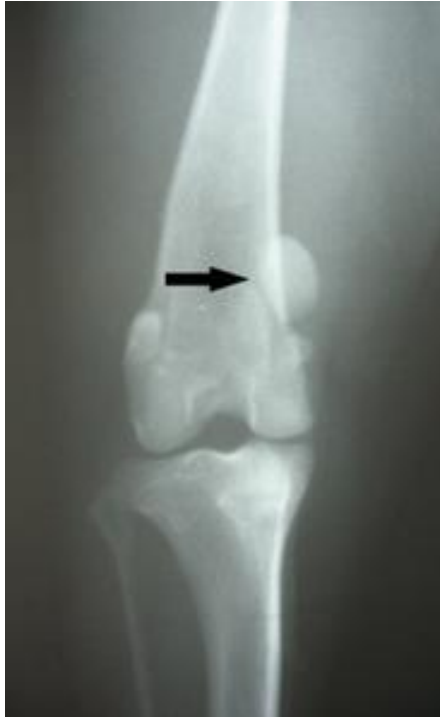Slika 5. Prikaz stupnjeva medijalnog iščašenja ivera



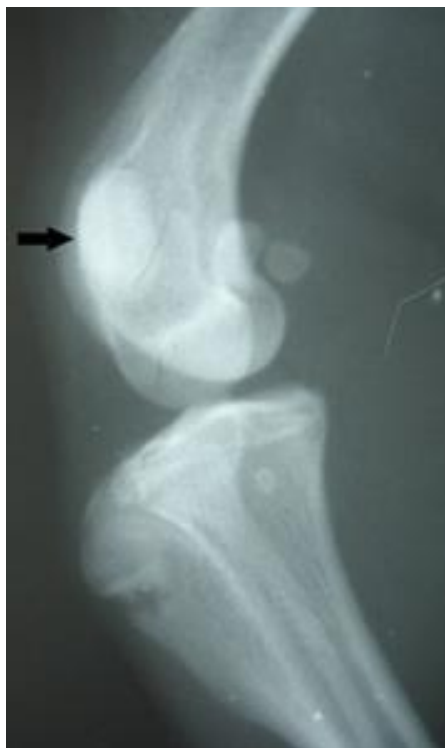Slika 6. Pas sa stupnjem 4 medijalnog iščašenja ivera koji se ne može osloniti na nogu

## 5. DIJAGNOSTIKA

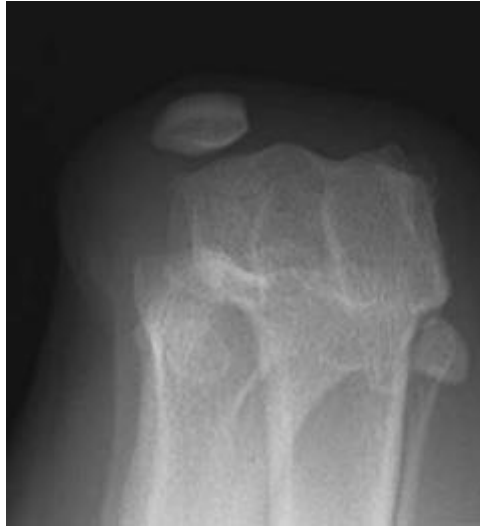Za postavljanje dijagnoze potreban je oprezan i temeljit klinički odnosno ortopedski pregled kako bi se opisao stupanj iščašenja ivera i istodobno isključilo puknuće prednjih križnih ligamenata te drugih patologija koje su mogle dovesti do hromosti stražnjih nogu. Pregled se izvršava i dok životinja hoda kako bi se uočile druge deformacije te stupanj hromosti. Postoji nekoliko čimbenika koji se treba uzeti u obzir prilikom izrade plana liječenja kao što su nestabilnost koljena, položaj ivera, mogućnost ili nemogućnost manualnog vraćanja ivera u prirodni položaj, prisutnost ili odsutnost krepitacije, stupanj devijacije goljениčne kvrge, torzija uda, opseg kretnji te pozitivan ili negativan test ladice. Početni pregled se provodi na pacijentu koji stoji tako da je stav obje noge simetričan te da se pri kontrakciji *m. quadricepsa femoris* može procijeniti stabilnost ivera i postojanje otečenja ili izljeva u zglob. U slučaju kada je zglob dosta upaljen lociranje ivera može biti otežano, ali se tada može pratiti patelarni ligament od njegovog hvatišta na goljениčnoj kvrgi. Iver se izolira između palca i kažiprsta jedne ruke dok se drugom rukom drži za goljениčnu kost te podiže tarsus od podloge. Provodi se fleksija, ekstenzija i rotacija koljena, a istodobno manualno izvršava pritisak prstima medijalno odnosno lateralno kako bi se procijenio smjer i stupanj iščašenja ivera. Ponekad napetost mišića sprječava iščašenje pa se stoga pregled provodi tako da pas leži u bočnom položaju. Dubinu hrskavičnog žlijeba potrebno je procijeniti dok je iver izvan prirodnog položaja. Usklađenost mehanizma *m. quadricepsa femoris* procjenjuje se na životinji koja leži na leđima tako da se prati usklađenost *m. quadricepsa femoris*, ivera, patelarnog ligamenta i goljениčne kvrge dok su kuk, koljeno i tarsus u ekstenziji. Ako je životinja nemirna primjenjuje se sedacija kako bi se mogao dovršiti ortopedski pregled i rendgensko snimanje udova. Rendgenske snimke su od velike pomoći pri određivanju stupnja iščašenja i uočavanju degenerativnih promjena u zglobu odnosno koštanih deformacija. Rendgenske snimke se najčešće rade u ventro-dorzalnoj projekciji pri čemu su obje stražnje noge ekstendirane. Poželjno bi bilo slikati i u latero-lateralnoj projekciji kako se sa sigurnošću mogu potvrditi ili isključiti deformacije kostiju i drugi patološki procesi.



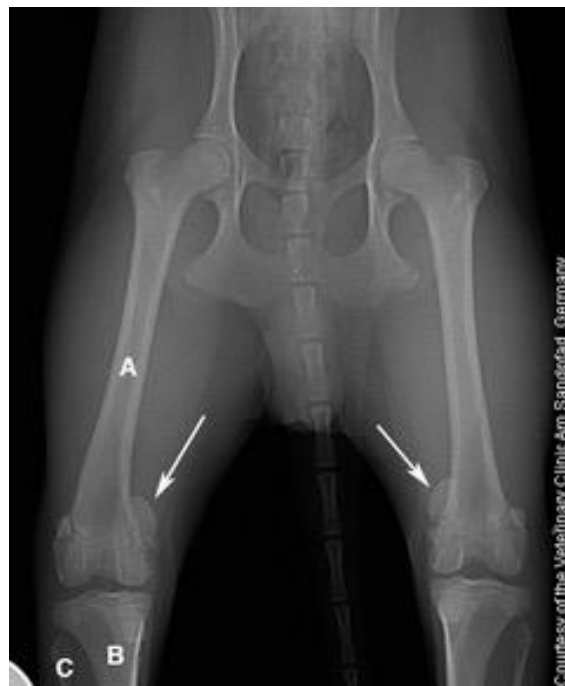Slika 7. Rendgenski prikaz medijalnog iščašenja ivera u sagitalnoj projekciji



Slika 8. Rendgenski prikaz medijalnog iščašenja ivera u profilnoj projekciji



Slika 9. Rendgenski prikaz medijalnog iščašenja ivera u "skyline" projekciji



Slika 10. Rendgenski prikaz obostranog medijalnog iščašenja ivera

## 6. LIJEČENJE

Liječenje iščašenja ivera može biti konzervativno i kirurški. U većini slučajeva ipak će prevladati kirurške metode liječenja. Konzervativan način liječenja (simptomatsko i potporno liječenje) uključujući i rehabilitaciju može se primijeniti kod prvog stupnja iščašenja gdje nema izraženih kliničkih znakova kako bi se poboljšao mehanizam *m. quadricepsa femoris*. S druge strane, kod trećeg ili četvrtog stupnja iščašenja kirurško liječenje u ranoj fazi je neizbježno. U složenijim slučajevima nekad nije lako izabrati način liječenja. Kirurško liječenje je indicirano ako se javi značajna hromost u posljednjih dva do tri tjedna ili duže ili se javlja više uzastopnih epizoda hromosti u kratkom vremenskom razdoblju te se pogoršava nestabilnost koljena. U slučajevima kada su epizode hromosti blage i neredovite, a stupanj osteoartritisa blag, može biti indicirana konzervativna metoda liječenja uz praćenje ozbiljnosti i frekvencije pojave hromosti. S druge strane, novija studija Cleuzea i sur. (2016) kaže da iščašenje ivera treba podvrgnuti kirurškom zahvatu čak i kada su klinički znakovi bolesti blagi ili odsutni (prvi i drugi stupanj) jer ovo stanje uzrokuje promjene na iveru i koljenskom zglobovima koje rezultiraju teškom operacijom i potiču napredovanje degeneracije zglobova čime se smanjuje vjerojatnost potpunog oporavka funkcije zglobova. U vrlo mladih pacijenata koji još uvijek rastu izbjegava se kirurško liječenje u smislu tehnika rekonstrukcije kosti zbog kojih bi moglo doći do ozljede bedrene i goljenične fize te posljedično prestanka rasta kosti. U težim slučajevima uzima se u obzir liječenje u dva stadija od čega prvi podrazumijeva rekonstrukciju mekih tkiva, a nakon dostizanja zrelosti kostura primjena metoda rekonstrukcije kosti. Iako, najnovija studija Gallegosa i sur. (2016) sugerira provođenje jednog operativnog zahvata s korištenjem kombinacije više tehnika odjednom posebice kod obostranog iščašenja ivera.

### 6.1. Kirurško liječenje

Glavni ciljevi kirurškog liječenja medijalnog iščašenja ivera su uskladiti mehanizam *m. quadricepsa femoris* (mišića, ivera i patelarnog ligamenta) s aksijalnom osi uda, osigurati dubinu hrskavičnog žlijeba valjka bedrene kosti, zategnuti meko tkivo s lateralne strane ivera te oslobađanje napetosti mekog tkiva s medijalne strane ivera. Ove čimbenike treba procijeniti i ispraviti u svakog pacijenta koji je podvrgnut kirurškom liječenju medijalnog iščašenja ivera. Postoji više vrsta kirurških tehnika rekonstrukcije mekih tkiva i rekonstrukcije kosti. Odluka

koju tehniku koristiti temelji se na nalazu rendgenskih snimki (npr. deformacija kosti) i procjeni tijekom operativnog zahvata (npr. dubina hrskavičnog žlijeba). Lateralna artrotomija provodi se kako bi se dobio uvid u zglob posebice u stanje prednjih križnih ligamenata, zglobne hrskavice te kaudalni dio ivera. Korištenje tehnika rekonstrukcije mekih tkiva treba se ograničiti na prvi stupanj medijalnog iščašenja ivera jer se tako ne mogu nadići skeletne deformacije i to je najčešći razlog neuspjeha operativnog zahvata.

## 6.2. Tehnike rekonstrukcije mekih tkiva

### 6.2.1. Zatezanje lateralnog retinakuluma

Zatezanje lateralnog retinakuluma primjenjuje se kod medijalnog iščašenja ivera dok se medijalno zatezanje retinakuluma primjenjuje kod lateralnog iščašenja. Retinakulum i zglobna kapsula se zarežu tri do pet milimetara od i paralelno s iverom te se rez produži od goljenične kosti proksimalno do točke koja je jedan do dva centimetra iznad ivera. Rezni rub široke fascije pričvršćen za iver zašiven je za lateralni retinakulum s nekoliko madravnih šavova koji prolaze kroz zglobnu kapsulu. Nakon toga površinski dijelovi fascije i kapsule budu zašiveni za široku fasciju koja ostaje pričvršćena na iver. Ova metoda može biti kombinirana sa šavovima za sprječavanje rotacije potkoljenice i ivera.

### 6.2.2. Zatezanje široke fascije

Ova metoda je primjenjiva isključivo kod medijalnog iščašenja ivera. Korištenje ove metode zasebno, indicirano je samo kod slučajeva u kojih je prisutna normalan oblik uda (prvi stupanj iščašenja). Zatezanje široke fascije suprotno je zatezanju retinakuluma. Ova metoda također se može kombinirati sa šavovima za sprječavanje rotacije goljenične kosti i ivera. Široka fascija se zarezuje na svom spoju s *m. bicepsom femoris* od razine ivera što je moguće proksimalnije. Distalno od ivera, rez ide paralelno s patelarnim ligamentom. Proksimalno od ivera, široka fascija se odiže od *m. vastusa lateralis* dok se ne vidi bijela aponeuroza između *m. vastusa lateralis* i *m. rectusa femoris*. Neresorptivnim koncem postavljaju se šavovi između kranijalnog ruba *m. bicepsa femoris* i aponeuroze. Prvi šav je na

patelarnoj tetivi na proksimalnom kraju ivera a zatim još tri do četiri šava proksimalnije. Ako se u tom trenutku iver i dalje može iščašiti postavljaju se još jedan do dva šava proksimalno odmah do ivera da bi se dodatno učvrstio *m. biceps femoris*. Distalni šavovi postavljaju se na patelarni ligament, a kranijalni dio široke fascije povlači se kaudalno preko površine *m. bicepsa femoris* i zašije.

### 6.2.3. Šavovi za sprječavanje rotacije ivera i potkoljenice

Medijalna rotacija potkoljenice može se spriječiti neresorptivnim šavom koji prolazi od lateralne fabele do goljenične kvрге ili distalnog dijela patelarnog ligamenta. Ovaj šav često je korišten u kombinaciji s trohleoplastikom u starijih pasa s drugim stupnjem iščašenja ivera, ali se također može koristiti i samostalno kod štenadi. Fabela je središte luka rotacije ivera tako da nit ostaje relativno napeta tijekom fleksije i ekstenzije koljena. Podešavanjem točke prolaska niti kroz patelarni ligament ili goljeničnu kvrgu, kirurg steže nit tako da se u bilo kojem stupnju fleksije ne može izazvati rotacija potkoljenice. U mnogo slučajeva, posebice kod pasa starih nekoliko godina kada dolazi do iščašenja ivera medijalno istovremeno se i potkoljenica rotira medijalno, a goljenična kvrga ne mora nužno biti pomaknuta. Prevencija rotacije potkoljenice uvelike će smanjiti tendenciju iščašenja ivera. Ovaj šav u dosta slučajeva može puknuti ili se otpustiti, međutim, fibrozno tkivo koje se formira oko šava te usklađen mehanizam *m. quadricepsa femoris* može zadržati novu poziciju ivera ili potkoljenice.

### 6.2.4. Dezmotomija i parcijalna kapsulektomija

Ove metode rijetko su korištene samostalno već se češće koriste u kombinaciji s drugim metodama. Dezmotomija se odnosi na jednostavno otpuštanje retinakuluma s one strane u koju je iver iščašen. Iver normalno klizi u smjeru proksimalno-distalno paralelno s valjkom bedrene kosti. Kontrakcijom zglobne kapsule dolazi do izlaženja ivera iz valjka bedrene kosti u koso prema onoj strani gdje je povučen retinakulumom. Dezmotomija sprječava takvo kretanje ivera u koso. Rez počinje od goljenične kosti kroz zglobnu kapsulu i retinakulum dovoljno proksimalno kako bi se otpustila sva napetost nad iverom. Ovaj rez se obično ostavlja otvorenim kako ne bi došlo do ponovnog stvaranja napetosti. Šavovi koji



povezuju rub ivera s dubokom fascijom spriječit će nestabilnost ivera. Parcijalna kapsulektomija odnosi se na eliptično izrezivanje dijela zglobne kapsule i retinakuluma na stranu suprotnu od strane iščašenja ivera. Šivanjem rubova dobiva se zatezanje zglobne kapsule i stabilnost ivera.

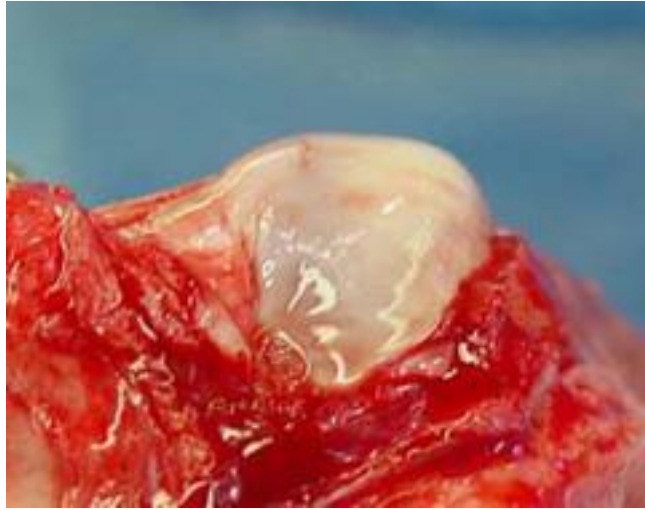
#### 6.2.5. Otpuštanje bedrenog četveroglavog mišića

U nekim slučajevima iščašenja trećeg stupnja, a češće četvrtog, mehanizam *m. quadricepsa femoris* je toliko neusklađen i uzrokuje veliku napetost te posljedično iskakanje ivera iz prirodnog položaja, ali i nakon povratka ivera u poziciju opet uzrokuje izlaženje. U takvom slučaju cijeli mehanizam *m. quadricepsa femoris* bi se trebao osloboditi. Napravi se bilateralni parapatelarni rez kroz zglobnu kapsulu i retinakulum da bi se dobio bilateralni pristup koljenu i nastavlja se duž granica mišićnih grupa *m. quadricepsa femoris*. Lateralno se odvaja *m. vastus lateralis* i *m. biceps femoris*, a medijalno *m. vastus medialis* i kaudalna glava *m. sartoriusa*. Cijeli *m. quadriceps femoris* se tada odiže od bedrene kosti kako bi se oslobodio prostor za zglobnu kapsulu proksimalno od valjka bedrene kosti.

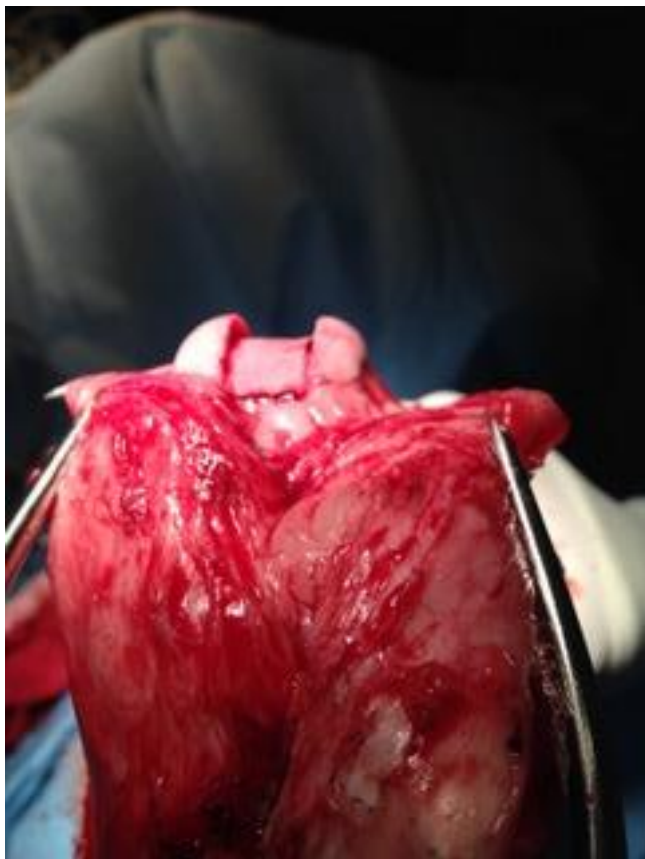### 6.3. Tehnike rekonstrukcije kostiju

#### 6.3.1. Trohleoplastika

Trohleoplastike su tehnike produbljivanja plitkog, odsutnog ili čak konveksnog hrskavičnog žlijeba bedrenog valjka. Postoji nekoliko načina, a svaki uključuje ozljedu zglobne hrskavice što se preporučuje izbjegavati, posebice u velikih pasmina pasa. Male pasmine pasa dobro podnose ovu vrstu operativnog zahvata iako je ponekad povratak potpune funkcije koljena sporiji. Konveksni ili ravni bedreni valjak najčešće se viđa u kombinaciji sa zarotiranim distalnim dijelom bedrene kosti. Ipak, kod nekih velikih i gigantskih pasmina pasa potrebno je učiniti osteotomiju kako bi se dobila visina medijalnog grebena i postigla stabilnost ivera.



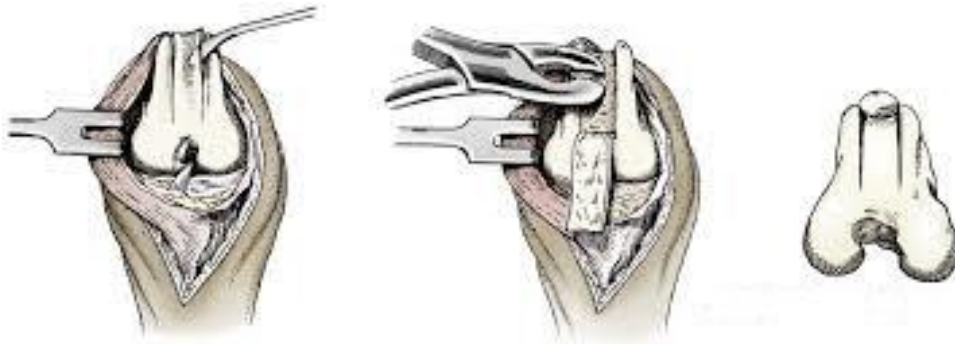Slika 11. Prikaz istrošenog i ravnog hrskavičnog žlijeba valjka bedrene kosti



Slika 12. Prikaz hrskavičnog žlijeba nakon blok trohleplastike

#### 6.3.1.1. Trohlearna hondroplastika

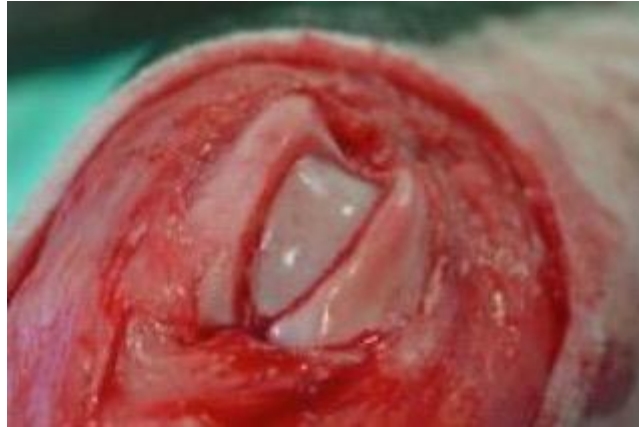Ova metoda operativnog zahvata temelji se na tehnici "hrskavičnog flapa" korisna je kod štenaca do deset mjeseci starosti. Što je životinja zrelija, to je hrskavica tanja i jače povezana sa subhondralnom kosti i time je izvođenje "flapa" otežano. Hrkavica iz žlijeba bedrenog valjka se izreže i podigne te se zatim makne dio subhondralne kosti ispod nje. Nakon toga se hrskavica spusti u produbljeni žlijeb. U slučaju da žlijeb nije dovoljno produbljen postupak se može ponoviti. Prednost ove metode je što je žlijeb produbljen, a zadržana je hrskavica.



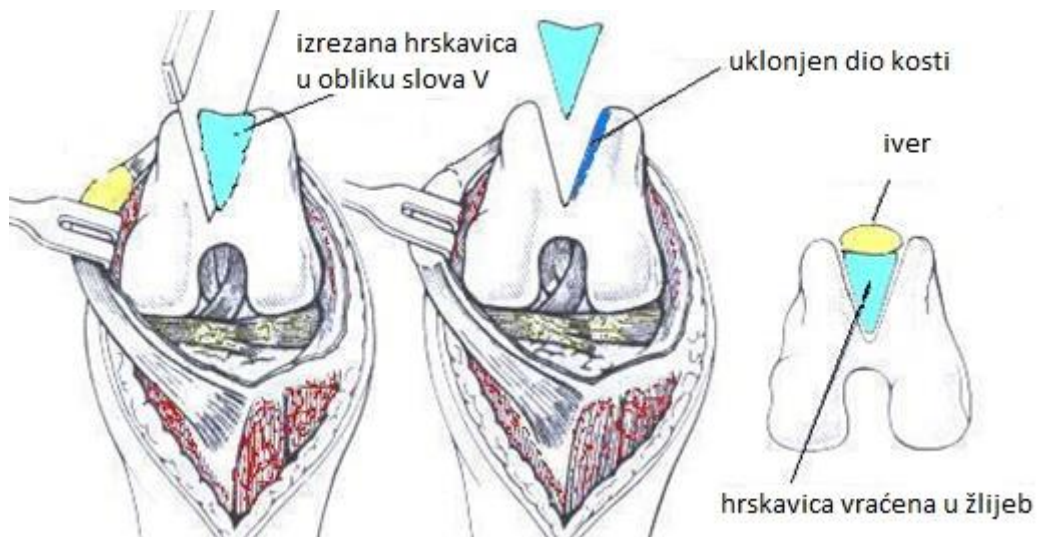
Slika 13. Shematski prikaz trohlearne hondroplastike

#### 6.3.1.2. Klinasta trohleoplastika

Ovom metodom se također postiže produbljivanje hrskavičnog žlijeba tako da se pilom izreže hrskavica u obliku slova V. Drugim rezom proširuje se i uklanja dio kosti. Zatim se koštani dio zamjenjuje izrezanom hrskavicom i tvori novi produbljeni žlijeb.



Slika 14. Prikaz hrskavičnog žlijeba nakon klinaste troheloplastike

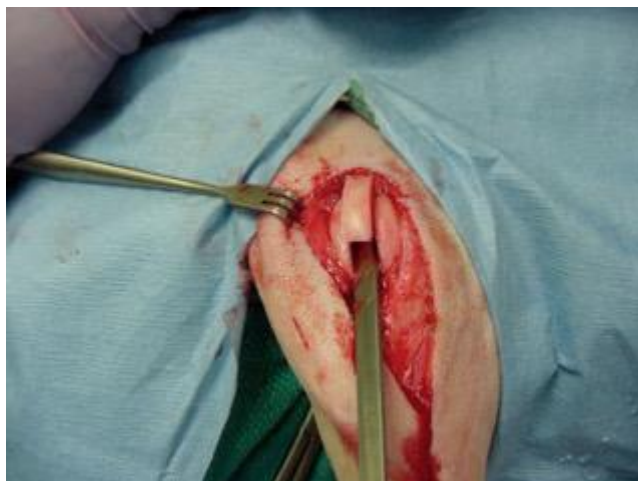

Slika 15. Shematski prikaz izvođenja klinaste trohleoplastike

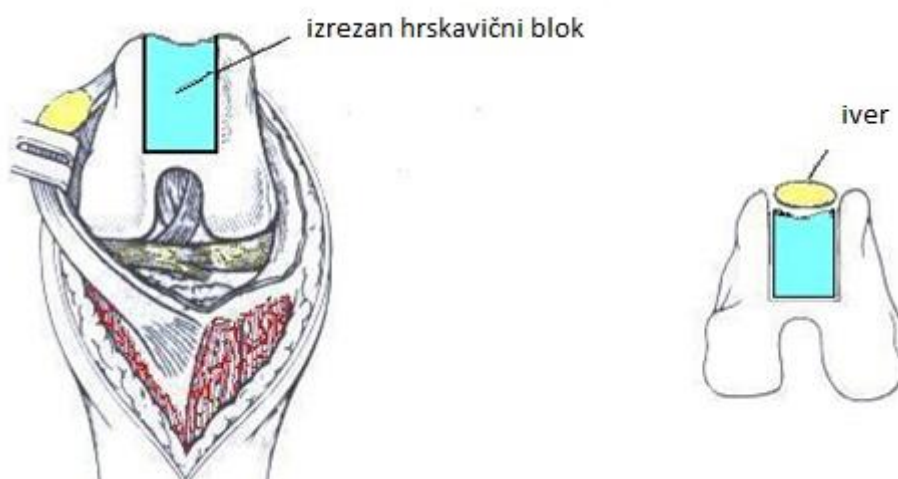
### 6.3.1.3. Blok trohleoplastika

Ova metoda za razliku od prijašnje se razlikuje u toliko što je hrskavični dio koji se izrezuje paralelnih stijenki, a ne u obliku slova V. Time se omogućava veće produblјivanje žlijeba proksimalno. Učine se dva paralelna reza kroz hrskavicu i kost duž hrskavičnog žlijeba od vrha bedrenog valjka pa sve do razine hvatišta stražnjih križnih ligamenata. Osteotomom

ili pilom se učini rez kojim se povežu dva paralelna reza iznad stražnjih križnih ligamenata. Izrezani blok se izvadi te se uklanja trabekularna kost i zatim se blok ponovno utisne.



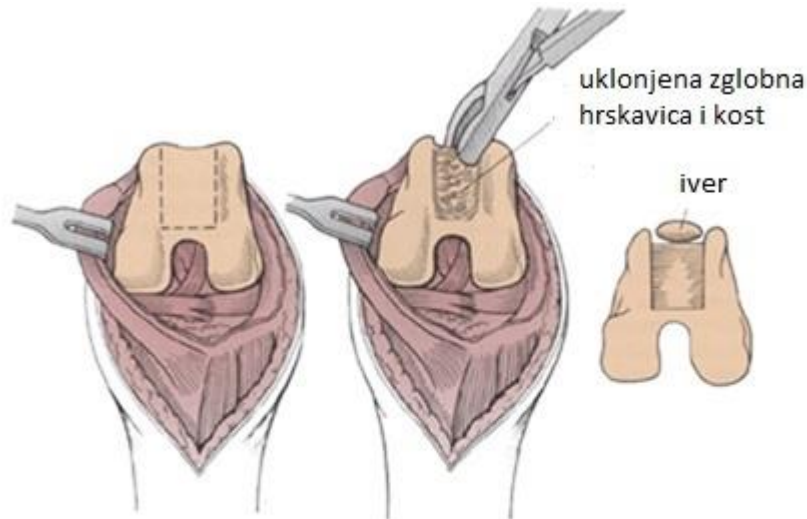
Slika 16. Prikaz izvođenja blok trohleoplastike



Slika 17. Shematski prikaz izvođenja blok trohleoplastike

#### 6.3.1.4. Abrazijska trohleoplastika

Produbljanje žlijeba postiže se kiretažom zglobne hrskavice do razine subhondralne kosti, a širina novog žlijeba mora odgovarati širini ivera te biti gladak. To se postiže struganjem koristeći osteotom ili "rašpu". Iako je destruktivna za cijelu hrskavicu žlijeba, ova metoda daje dobre rezultate u malih pasmina pasa.



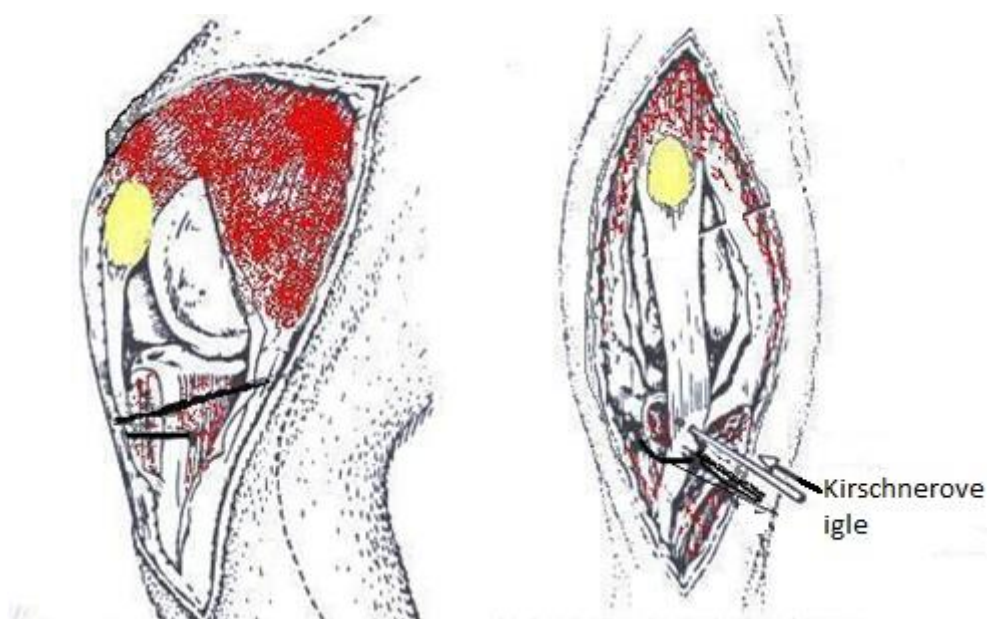
Slika 18. Prikaz izvođenja abrazijske trohleoplastike

#### 6.3.2. Transpozicija goljenične kvрге (TTT)

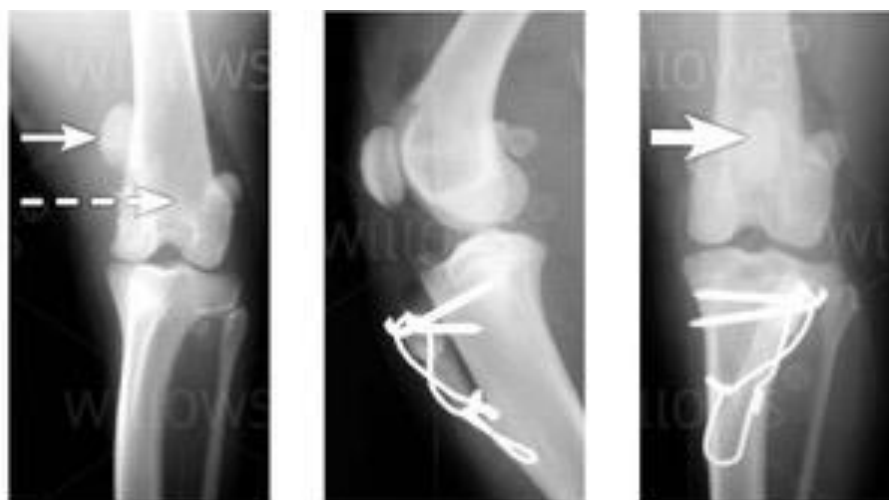Ovom metodom ispravlja se iskrivljena linija patelarnog ligamenta i kretanja ivera u koso. Točno mjesto vezivanja patelarnog ligamenta na goljeničnu kvrgu utvrđuje se palpacijom. Osteotomija počinje na sredini između kranijalnog dijela platoa tibije i mjesta hvatišta patelarnog ligamenta i proteže se do distalnog dijela goljenične kvрге. Osteotomija se izvodi ručnom ili oscilirajućom pilom te se goljenična kvrga premješta lateralno kako bi se uskladio i poravnao ekstenzorni mehanizam. Usklađivanje *m. quadricepsa femoris*, ivera, patelarnog ligamenta i goljenične kvрге procjenjuje se dok životinja leži u dorzalnom položaju. Bilo bi dobro upotrijebiti neki ravni instrument da bude sigurno da su sve strukture



u ravnini. Dvije Kirschnerove igle adekvatne veličine postavljaju se kako bi držale goljeničnu kvrgu u njoj novoj poziciji. Kod velikih i aktivnih pasa ako je prevelika napetost i postoji mogućnost nastanka loma, buši se distalno od mjesta osteotomije i provlači se ortopedska žica koja se veže oko Kirschnerovih igli u obliku broja osam i tako smanjuje napetost koju uzrokuje kontrakcija *m. quadricepsa femoris*. Nakon šest do osam tjedana radi se rendgensko snimanje kako bi se dobio uvid u cijeljenje i stabilnost implantanata.



Slika 19. Shematski prikaz izvođenja transpozicije goljenične kvрге



Slika 20. Rendgenski prikaz transpozicije goljenične kvрге

### 6.3.3. Patelektomija

Patelektomija se radi u rijetkim slučajevima kada dolazi do ozbiljnih erozija zglobne hrskavice i unatoč ostalim metodama usklađivanja mehanizma *m. quadricepsa femoris*. Incizija se radi vertikalno po sredini preko ivera te se oštricom skalpela nježno odvoje tetiva *m. quadricepsa femoris*, retinakulum, zglobna kapsula i patelarni ligament od ivera po kvadrantima. Nakon vađenja ivera sve se opet zašije neresorptivnim koncem.

### 6.3.4. Osteotomija

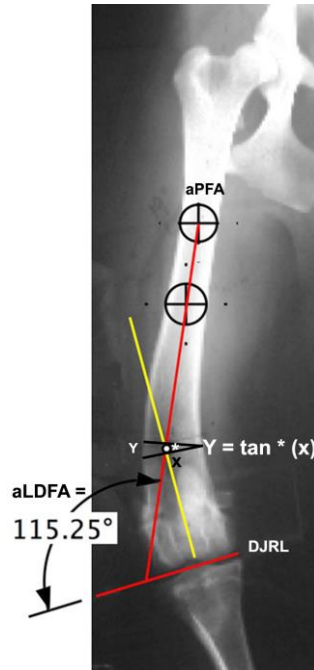
Ove metode koriste se u rijetkim slučajevima kad nakon usklađivanja ekstenzornog mehanizma i produbljivanja hrskavičnog žlijeba u velikih i gigantskih pasmina pasa i dalje nije postignuta stabilnost ivera (najčešće stupanj tri ili četiri). Kod takvih težih deformacija odreže se jedan ili više centimetara kosti i goljениčna kvrga se premješta distalnije. To omogućava otpuštanje ekstenzornog mehanizma i premještanje goljениčne kvрге distalnije ili postavljanje pločice i njena fiksacija kako bi se dobio medijalni dio bedrenog valjka kranijalno.

#### 6.3.4.1. Korektivna osteotomija bedrene kosti

Velik naglasak je stavljen na mjerenje oblika bedrene kosti zbog deformacija kao što je distalni varus bedrene kosti (SWIDERSKI i sur., 2007). On se tretira korektivnom osteotomijom bedrene kosti (CFO) te ujedno ispravlja i medijalno iščašenje ivera. To su suvremene i vrlo komplicirane metode preuzete iz humane medicine. Varus bedrene kosti se određuje mjerenjem kuta varusa bedrene kosti (FVA) ili anatomskog lateralnog distalnog kuta bedrene kosti (aLDFA) (DUDLEY i sur., 2006). CFO se preporučuje kada je medijalno iščašenje ivera popraćeno kutom varusa bedrene kosti većim od 12° (IKUTA i sur., 2008). Ova mjerenja služe kako bi se moglo točno izračunati koliki dio kosti se mora izrezati kako bi se ispravila deformacija kosti. Izrezani dio kosti je razlika između izmjerenog kuta i željenog postoperativnog kuta. Kada je poznat željeni kut, duljina baze dijela kosti koji se izrezuje određuje se pomoću grafičke metode u kojoj se taj dio ucrtava izravno rendgenogram ili se



određuje trigonometrijski pomoću promjera bedrene kosti u razini osteotomije. Dugoročno praćenje i procjenjivanje pasa velikih pasmina koji su podvrgnuti korektivnoj osteotomiji bedrene kosti zbog varusa bedrene kosti popraćenog medijalnim iščašenjem ivera, pokazalo je uspješno zacjeljivanje, stabilizaciju ivera i dugoročno ozdravljenje (SWIDERSKI i sur., 2008).

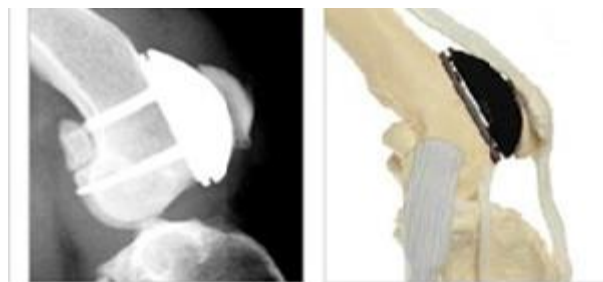


Slika 21. Prikaz preoperativnog planiranja korektivne osteotomije bedrene kosti

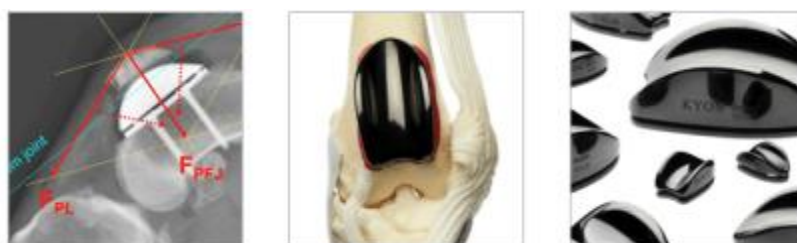### 6.3.5. Zamjena hrskavičnog žlijeba implantatom (PGR)

Kirurški tretmani iščašenja ivera, bilo transpozicijom goljenične kvrge ili korektivnim osteotomijama bedrene kosti i / ili tibije, u kombinaciji s produbljanjem hrskavičnog žlijeba bedrenog valjka jedne su od nekoliko metoda kojima se uspostavlja stabilnost koljena. Očekuje se napredovanje artroze uz kroničnu bol, ali čini se da je to prihvaćena i općenito zanemarena posljedica tih kirurških zahvata. Zamjena oštećenog i / ili istrošenog hrskavičnog žlijeba pomoću proteze predstavlja opciju vrijednu razmatranja. Proteza osigurava nisku razinu trenja, površina je otporna na ogrebotine i može izdržati tlakove i klizno trenje koje uzrokuje dodir zglobne plohe i ivera. Proteza se sastoji se od dvije komponente: gornja anatomski oblikovana komponenta žlijeba izrađena je od legure titana, visoko polirana i obrađena s amorfnim dijamantrnim slojem (ADLC). ADLC ne uzrokuje trenje od čvrste

površine te održava proizvodnju topline ispod praga nastanka termičke nekroze. Osteotomija se učini na mjestu prihvaćanja tetive dugog ekstenzora prstiju te stvara široki i dobro opskrbljen krvlju utor na kosti na koji se pričvrsti baza proteze. Komponenta žlijeba se zatim pričvrsti na osnovnu ploču pomoću 3 igle. Široko područje osteotomije hrskavičnog žlijeba omogućuje znatnu slobodu pozicioniranja osnovne ploče kako bi se mogao poravnati ekstenzorni mehanizam, čime se može izbjeći transpozicija goljениčne kvrge. Korištenje probnih implantanata tijekom operacije pomaže u potrazi za optimalnim položajem konačnog implantata. Značajne deformacije kosti mogu se tretirati istovremenim korektivnim osteotomijama uz zamjenu hrskavičnog žlijeba. Kirurško planiranje i izvršenje postupka smatra se jednostavnim, a rizici su prihvatljivi. Postoperativni oporavak je brz, a do sada nije zabilježeno popuštanje implantanata. Kliničko značenje ove suvremene metode je u tome da se smanji mogućnost nastanka osteoartritisa, poboljša stabilnost ivera i ispravi ekstenzorni mehanizam unutar jednog operativnog zahvata (DOKIĆ i sur., 2015).



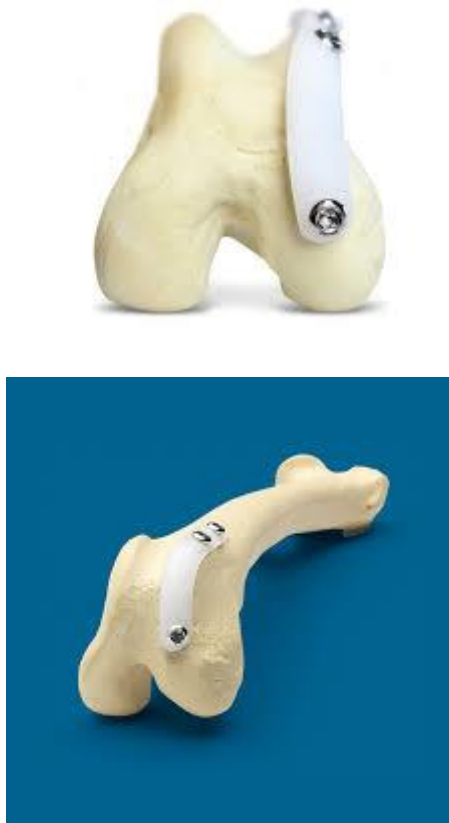Slika 22. Prikaz KYON proteze u anatomskom položaju



Slika 23. Prikaz proteze i načina njenog djelovanja

### 6.3.6. Ridgestop

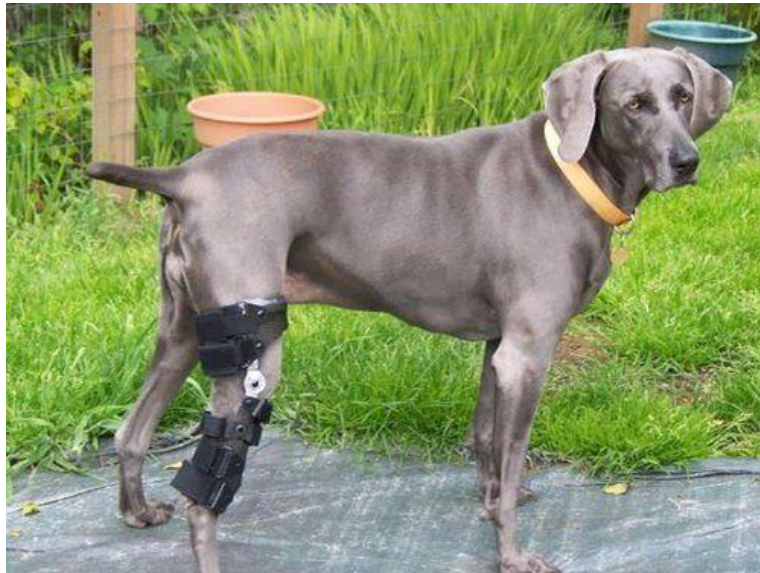Ridgestop je nova kirurška tehnika za liječenje iščašenja ivera. Jednostavna alternativa trohleoplastici koja se može upotrijebiti sama, kao jedini način liječenja iščašenja, ili u kombinaciji s nekom drugom metodom. Prednosti ove metode su to što je minimalno invazivna, učinkovita i zahvat je ponovljiv. Primjenjuje se poseban implantat zvan RidgeStop™ koji se pričvrsti pomoću dva do tri vijka na stranu hrskavičnog žlijeba na koju se iver iščaši, stvarajući tako prepreku koja sprječava da se to dogodi. Ova metoda ne oštećuje hrskavicu te je dugoročno rješenje zbog toga što se preko implantata ne prenosi težina kada životinja optereti nogu.



Slika 24. Ridgestop implantat i njegov položaj

## 7. POSTOPERATIVNA NJEGA PACIJENTA

Postoperativna njega pacijenta započinje postavljanjem zavoja za imobilizaciju kod živahnih i aktivnih pasa kroz deset do četrnaest dana. Vrlo je važna postoperativna analgezija kako bi životinja što prije počela koristiti operirani ekstremitet. Pri tome se koriste opioidni analgetici ili nesteroidni protuupalni lijekovi tijekom sedam dana. Preporučuje se stavljanje hladnih obloga tri puta dnevno tijekom prva tri dana kako bi se smanjio otok i bol, a nakon tri dana topli oblozi i vježba u vidu nježnih pasivnih kretnji koljena (fleksija i ekstenzija). Fizička aktivnost se u početku treba ograničiti samo na šetnju na povodcu. Ako se životinja u prvih četiri tjedna od operativnog zahvata ne počne oslanjati na nogu treba započeti s aktivnom fizikalnom terapijom. Najbolji učinak ima plivanje, ali često vlasnici nemaju mogućnosti. Od velike koristi može biti hidroterapija u bazenu te postavljanje Ehmerovog zavoja na kontralateralnu nogu kroz nekoliko dana kako bi životinja morala opteretiti operiranu nogu. Kao pomoć pri zacjeljivanju mogu se koristiti dodaci prehrani kao što su vitamini C i E, omega-3-masne kiseline, hondroitin sulfat te glukozamini koji djeluju antioksidativno, pospješuju sintezu kolagena te djeluju protuupalno smanjujući mogućnost nastanka osteoartritisa.



Slika 25. Prikaz psa postoperativno s imobiliziranom nogom

## 8. KOMPLIKACIJE

Moguće komplikacije su ponovno iščašenje ivera, otežano cijeljenje i neuspjeh fiksacije pri osteotomiji, infekcija, osteoartritis, lateralno iščašenje pri većoj rotaciji potkoljenice ili pomaku goljenične kvrge lateralno, puknuće goljenične kvrge, migracija alanteza i zaključavanje *m. quadricepsa femoris*. Kod metode transpozicije goljenične kvrge i metoda trohleoplastike najmanji je rizik od ponovnog iščašenja ivera i većih komplikacija. U nedavnoj studiji Cashmore i sur. (2014), veće komplikacije iznosile su 18,5 %, a najčešće su povezane s metodama u kojima su korišteni implantati te su praćeni ponovnim iščašenjem ivera i avulzijom goljenične kvrge. Psi teži od dvadeset kilograma i s visokim stupnjem iščašenja ivera skloniji su komplikacijama te se smatra da unaprijed treba savjetovati vlasnike (DUNLAP i sur., 2016).

## 9. PROGNOZA

Prognoza se razlikuje ovisno o stupnju iščašenja ivera. Ona je odlična za iščašenje prvog do trećeg stupnja, a za četvrti stupanj je dobra. Međutim, u nekim slučajevima četvrtog stupnja iščašenja s teškim deformacijama kostiju, osteoartritisom, gubitkom hrskavice, mišićnom atrofijom i rotacijskim deformacijama prognoza je dosta loša. Osteoartritis napreduje unatoč kirurškom liječenju, ali je znatno slabiji nego kod puknuća prednjeg križnog ligamenta. Studija Linney i sur. (2011) pokazala je da kirurško liječenje medijalnog iščašenja ivera bez trohleoplastike ima sličan ishod kao i ono s trohleoplastikom. Ponovno iščašenje ivera nakon operacije javlja se u 50 % zglobova. Najčešće se radi o prvom stupnju iščašenja pa ono ne utječe na funkciju uda. Kod većine koljeno povratu normalnu funkciju tako da se hromost ne očituje pri pregledu niti vlasnici prijavljuju pojavu hromosti kasnije. Ispravljanje deformacija u ranoj dobi nesumnjivo igra veliku ulogu u povratku funkcije uda.

## **10. ZAKLJUČAK**

U današnje vrijeme i dalje puno slučajeva medijalnog iščašenja ivera ostaje neotkriveno što zbog nerazjašnjenih uzroka, diskretnih kliničkih znakova ili neupućenosti vlasnika. Važno je pri rutinskom pregledu s obzirom na pasminsku predispoziciju pridati pozornost iščašenju ivera te upoznati vlasnike s ovim problemom. Potrebno je reagirati već u mladoj dobi životinje zbog mogućih deformacija kostiju, ali i pri nižem stupnju iščašenja. Zahvat je potrebno isplanirati te u skladu s tim odabrati metodu koja će se koristiti. Bitno je odabrati metodu ili kombinaciju metoda kako bi se ispravilo iščašenje, ali ujedno i mogućnost komplikacija svela na najmanju moguću mjeru, a životinja što bezbolnije i brže oporavila te vratila funkciju uda.

## 11. POPIS LITERATURE

1. CAMPBELL C.A., C.L. HORSTMAN, D.R. MASON, R.B. EVANS (2010): Severity of patellar luxation and frequency of concomitant cranial cruciate ligament rupture in dogs: 162 cases (2004-2007). *J. Am. Vet. Med. Assoc.* 236, 887.
2. CASHMORE, R.G., M. HAVLICEK, N.R. PERKINS, D.R. JAMES, S.M. FEARNESIDE, A.M. MARCHEVSKY, A.P. BLACK (2014): Major complications and risk factors associated with surgical correction of congenital medial patellar luxation in 124 dogs. *Vet. Comp. Ortho. and Traum.* 27, 263-270.
3. CLEUZA M.F. REZENDE, RENATO CÉSAR SACHETTO TÔRRES, ANELISE CARVALHO NEPOMUCENO, JULIANA SOARES LARA, JESSICA ALEJANDRA CASTRO VARÓN (2016): Patellar Luxation in Small Animals, *Canine Medicine - Recent Topics and Advanced Research*, InTech, 159-178.
4. DENNY H.R., S.J. BUTTERWORTH (2000): *A Guide to Canine and Feline Orthopedic Surgery*, Oxford, Blackwell Sci., 517–525.
5. DUDLEY R.M., M.P. KOWALESKI, W.T DROST (2006): Radiographic and computed tomographic determination of femoral varus and torsion in the dog. *Vet Radiol Ultrasound* 47, 546-552.
6. DUNLAP A.E., S.E. KIM, D.D. LEWIS, S.A. CHRISTOPHER, A. POZZI (2016): Outcomes and complications following surgical correction of grade IV medial patellar luxation in dogs: 24 cases (2008-2014). *J. Am. Vet. Med. Assoc.* 15, 208-213.
7. DOKIĆ Z., D. LORINSON, J.P. WEIGEL, A. VEZZONI (2015): Patellar groove replacement in patellar luxation with severe femoro-patellar osteoarthritis. *Vet. Comp. Orthop. Traumatol.* 28, 124-30.
8. GALLEGOS J., M. UNIS, J.K. ROUSH, L. AGULIAN (2016): Postoperative Complications and Short-Term Outcome Following Single-Session Bilateral Corrective Surgery for Medial Patellar Luxation in Dogs Weighing <15 kg: 50 Cases (2009-2014.) *Vet Surg.* 45, 887-892.
9. IKUTA C.L. , R.H. PALMER, J.M. CADMUS (2008): Does radiography permit accurate measurement of femoral angulation across a range of femoral conformations? *Proceedings of the 35th Annual Conference of Veterinary Orthopedic Society Big Sky, Montana (USA)*, 29.



10. KÖNIG H.E., H.G. LIEBICH (2004): *Veterinary Anatomy of Domestic Mammals: Textbook and Colour Atlas*, Schattauer, 220-245.
11. L'EPLATTENIER H., P. MONTAVON (2002): Patellar luxation in dogs and cats: Pathogenesis and diagnosis. *Compend Contin. Educ. Pract. Vet.* 24, 234–239.
12. LINNEY W.R., D.L. HAMMER, S. SHOTT (2011): Surgical treatment of medial patellar luxation without femoral trochlear groove deepening procedures in dogs: 91 cases (1998–2009). *J. Am. Vet. Med. Assoc.* 238, 1168–1172.
13. PIERMATTEI D., G. FLO, C. DECAMP (2006): *Handbook of small animal orthopedics and fracture repair*, Saunders, 562-580.
14. ROUSH J.K. (1993): Canine patellar luxation. *Vet. Clin. North Am. Small Anim. Pract.* 23, 855–868.
15. SWIDERSKI J.K., R.H. PALMER (2007): Long-term outcome of distal femoral osteotomy for treatment of combined distal femoral varus and medial patellar luxation: 12 cases (1999-2004). *J. Am. Vet. Med. Assoc.* 231, 1070-1075.
16. SWIDERSKI J.K., S.V. RADECKI, R.D. PARK (2008): Comparison of radiographic and anatomic femoral varus angle measurements in normal dogs. *Vet Surg* 37,43-48.
17. TOBIAS K.M., S.A. JOHNSTON (2012): *Veterinary Surgery: Small Animals*. St Louis, Missouri: Elsevier. Saunders, 973-988.

## 12. SAŽETAK

### Medijalno iščašenje ivera u pasa

Medijalno iščašenje ivera česta je pojava i uzrok šepanja u malih pasmina pasa stoga ima velik značaj u veterinarskoj praksi. Međutim, kirurško liječenje lakših slučajeva često se izbjegava i ne smatra bitnim. Iščašenje većinom nastane zbog traume, ali može biti prisutno već pri rođenju što je često povezano s težim deformacijama kostiju. Težina kliničkih znakova ovisi o stupnju iščašenja ivera, a u nekim slučajevima kada nema kliničkih znakova do dijagnoze se dolazi tijekom rutinskog kliničkog pregleda. Osim ortopedskog pregleda, dijagnoza se postavlja na temelju rendgenskog snimanja. Vrsta operativnog zahvata ovisi o stupnju iščašenja, a može se temeljiti na rekonstrukciji mekih tkiva ili kostiju. Najčešće korištene tehnike su zatezanje lateralnog retinakuluma, trohleoplastika i transpozicija goljениčne kvrge dok se kod težih deformacija kostiju primjenjuje osteotomija. Danas postoje i moderne metode rješavanja ovog ortopedskog problema kao što je korištenje implantanata. Veliku ulogu u liječenju treba pridati postoperativnoj analgeziji te imobilizaciji noge. Rijede se događaju veće komplikacije, ali se može javiti ponovno iščašenje ivera ili popuštanje implantanata što se smatra najčešćim. U većini slučajeva prognoza je odlična, noga se vraća normalnoj funkciji te se hromost ne pojavljuje.

Ključne riječi: iver, iščašenje, stupanj iščašenja, kirurško liječenje, implantati

### **13. SUMMARY**

#### Medial patellar luxation in dogs

Medial patellar luxation is often a common occurrence and the cause of lameness in small breeds of dogs, therefore, of great significance in veterinary practice. However, surgical treatment of light cases is often avoided and not considered essential. Most of luxations occur due to trauma, but may be present at the birth, which is often associated with more severe deformations of the bones. The severity of clinical signs depends on the degree of patellar luxation, but in some cases there are no clinical signs until the diagnosis comes during a routine clinical examination. Apart from an orthopedic examination, the diagnosis is set after X-rays. The type of surgery depends on the degree of luxation and may be based on the soft tissue or bone reconstruction. The most commonly used techniques are the overlap of lateral retinaculum, trochleoplasty and transposition of tibial tuberosity while severe bone deformations apply osteotomy. Today there are also modern methods of dealing with this orthopedic problem such as the use of implants. An important role in the treatment should be given to postoperative analgesia and leg immobilization. There are fewer complications, but there may be a recurrence or loosening of the implants which are considered the most common. In most cases, the prognosis is excellent, the leg returns to normal function and the lameness does not appear.

Key words: patella, luxation, degree of luxation, surgical treatment, implants

## 14. ŽIVOTOPIS

Rođena sam 16. listopada 1992. godine u Zagrebu gdje sam pohađala osnovnu školu "Dragutina Domjanića" od 1999. do 2007. godine, a zatim gimnaziju "Lucijana Vranjanina" od 2007. do 2011. godine. Nakon položene mature, 2011. godine upisujem Veterinarski fakultet u Zagrebu. Nakon uspješno položenih kolegija iz Kirurgije, ortopedije i oftalmologije I, II i III počinjem volontirati 2015. godine na Klinici za kirurgiju, ortopediju i oftalmologiju u sklopu kojeg sam s kolegicom napisala rad pod nazivom „Procjena uspješnosti oporavka nakon operacije prednjeg križnog ligamenta u 60 pasa-anketa i klinički pregled“ pod mentorstvom dr.sc. Marka Pećina, dr. med. vet koji je predložen za Rektorovu nagradu, a zatim i predstavljen kao poster na kongresu "Veterinarska znanost i struka".