

Zarazni hepatitis pasa

Babić, Sonja

Master's thesis / Diplomski rad

2018

Degree Grantor / Ustanova koja je dodijelila akademski / stručni stupanj: **University of Zagreb, Faculty of Veterinary Medicine / Sveučilište u Zagrebu, Veterinarski fakultet**

Permanent link / Trajna poveznica: <https://um.nsk.hr/um:nbn:hr:178:832773>

Rights / Prava: [In copyright](#)/[Zaštićeno autorskim pravom.](#)

Download date / Datum preuzimanja: **2024-06-29**



Repository / Repozitorij:

[Repository of Faculty of Veterinary Medicine -
Repository of PHD, master's thesis](#)



SVEUČILIŠTE U ZAGREBU

VETERINARSKI FAKULTET

SONJA BABIĆ

ZARAZNI HEPATITIS PASA

Diplomski rad

Zagreb, 2018.

Zavod za mikrobiologiju i zarazne bolesti s klinikom

Predstojnik: prof. dr. sc. Zoran Milas

Mentorica: izv. prof. dr. sc. Zrinka Štritof

Članovi Povjerenstva za obranu diplomskog rada:

1. Doc. dr. sc. Josipa Habuš
2. Doc. dr. sc. Suzana Hađina
3. Izv. prof. dr. sc. Zrinka Štritof
4. Dr. sc. Vesna Mojčec Perko

Zahvala

Zahvaljujem se svojoj mentorici izv. prof. dr. sc. Zrinki Štritof na pomoći i strpljenju pri izradi ovog diplomskog rada.

Posebnu zahvalnost dugujem svojoj obitelji koja mi je omogućila da studiram ono što želim i volim, koja je bila uz mene sve ove godine i davala mi podršku, svom Mladenu na potpori, razumijevanju i pomoći.

Hvala svim kolegama na nezaboravnim trenucima u studentskim klupama, i prijateljima koji su te iste studentske klupe učinili mnogo lakšima za podnijeti.

Hvala Vam svima što ste vjerovali u mene.

Popis priloga

Slike:

Slika 1. Shematski prikaz jetre psa (*facies visceralis*)

Slika 2. Pseći adenovirus tip 1

Slika 3. Patogeneza zaraznog hepatitisa pasa

Slika 4. Mladi pas sa edemom rožnice

Slika 5. Jetra psa oboljelog od zaraznog hepatitisa, išarana sa žutim, bež i tamnocrvenim uzorkom sa malom količinom petehijalnih krvarenja

Slika 6. Pas, jetra, intranuklearne, bazofilne inkluzije u hepatocitima

Tablice:

Tablica 1. Dijagnostički testovi dostupni za dokaz CAV

Popis kratica korištenih u tekstu

ALP – Alkalna fosfataza (eng. Alkaline phosphatase)

ALT – Alanin aminotransferaza (eng. Alanine aminotransferase)

AST – Aspartat aminotransferaza (eng. Aspartat aminotransferase)

CAV – Pseći adenovirus (eng. Canine adenovirus)

CAV-1 – Pseći adenovirus tip 1 (eng. Canine adenovirus type 1)

CAV-2 – Pseći adenovirus tip 2 (eng. Canine adenovirus type 2)

DIK – Diseminirana intravaskularna koagulopatija (eng. Disseminated intravascular coagulopathy)

DNK – Deoksiribonukleinska kiselina (eng. Deoxyribonucleic acid, DNA)

ELISA – Imunoenzimni test (eng. Enzyme Linked Immunosorbent Assay)

GDP – Gel difuzijska precipitacija

HCC – Zarazni hepatitis pasa (lat. Hepatitis contagiosa canis)

ICH – Zarazni hepatitis pasa (eng. Infectious canine hepatitis)

IF – Test imunofluorescencije

IgG – Imunoglobulin G razreda

IgM – Imunoglobulin M razreda

MLV – Modificirana živa vakcina (eng. Modified Live Virus Vaccine)

PCR – Lančana reakcija polimerazom (eng. Polymerase Chain Reaction)

RVK – Reakcija vezanja komplementa

SN test – Serum neutralizacijski test

SŽS – Središnji živčani sustav

WSAVA – Svjetska organizacija veterinarâ male prakse (eng. World Small Animal Veterinary Association)

SADRŽAJ

1. Uvod	1
2. Anatomija jetre	2
3. Povijest bolesti i rasprostranjenost	5
4. Etiologija	6
5. Epizootiologija	8
6. Patogeneza	9
7. Klinička slika	12
8. Patološko anatomske promjene	16
9. Dijagnostika	20
10. Diferencijalna dijagnostika	23
11. Liječenje	25
12. Profilaksa	27
13. Javno zdravstvo	29
14. Literatura	30
15. Sažetak	35
16. Summary	36
17. ŽIVOTOPIS	37

1. UVOD

Zarazni hepatitis pasa (*Hepatitis contagiosa canis*) je akutna virusna zarazna bolest pasa ali i ostalih životinja iz porodice *Canidae*. Povijesni sinonimi, po kojima je bolest bila poznavana u prošlosti, su Rubarth-ova bolest i „fox encephalitis“. Uzročnik je DNK virus iz porodice *Adenoviridae*, pseći adenovirus tip 1. Virus je vrlo otporan na većinu dezinficijensa, dugo preživljava na onečišćenim površinama, ali na temperaturama od 50 do 60°C bude inaktiviran za pet minuta (CVETNIĆ, 2005; GREENE, 2012; SYKES, 2014).

Zarazni hepatitis pasa je bolest koja je proširena u svjetskim razmjerima, a tipično za nju je da vrlo često prolazi nedijagnosticirana. To je bolest mladih pasa koja često završava fatalno nekoliko dana nakon nastupa kliničkih znakova (APPEL, 1987; GREENE, 2012). Osobitosti koje se povezuju sa djelovanjem virusa su akutni hepatitis, respiratorne bolesti, oštećenja bubrega te promjene na rožnici u obliku "blue eye" sindroma. Bolest se javlja u tri oblika: perakutnom, akutnom i kroničnom, od kojih se najšokantnije očituje perakutni oblik, jer životinja naglo ugiba bez ikakvih kliničkih znakova ili nakon vrlo kratke bolesti. Najčešći je akutni oblik bolesti koji se očituje bifazičnom vrućicom, letargijom, povraćanjem i proljevom te zamućenjem rožnice 10-ak dana od pojave znakova. Kronični tijek je najčešće posljedica parcijalne imunosti, također može završiti smrću zbog zatajenja jetre tjednima ili mjesecima nakon infekcije.

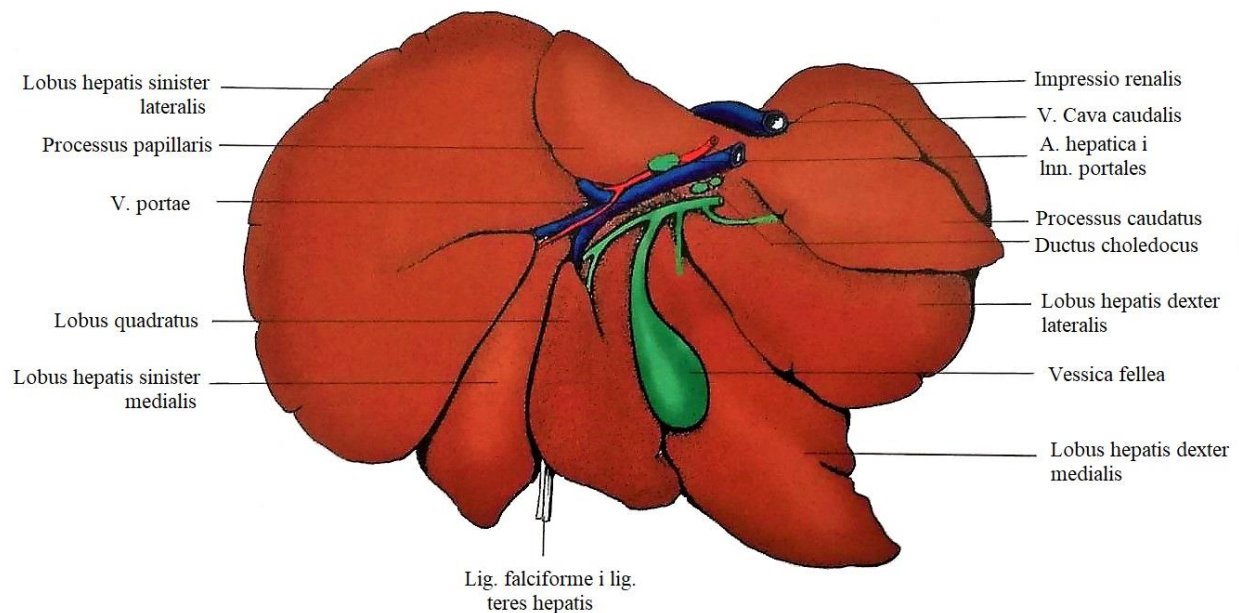
Cijepljenje je najučinkovitiji oblik prevencije. Cjepiva koja se koriste sadrže CAV-2, modificirani živi virus koji pruža unakrižnu zaštitu i protiv CAV-1 ako je administriran na pravilan način. Cjepivo se aplicira najmanje dva puta s razmakom od 3 – 4 tjedna i jednom dodatnom, "booster" dozom unutar godine dana od zadnjeg cijepljenja. Jedna od mjera prevencije je također pravovremeno i redovito cijepljenje pasa koji se nalaze u prostorima s velikom napučenosti, poput azila, i gdje postoji mogućnost izbijanja bolesti. Treba imati na umu da i divlje životinje mogu biti rezervoar virusa u prirodi.

2. ANATOMIJA JETRE

Kako bismo bolje razumjeli patološke promjene koje uzrokuje CAV-1, važno je objasniti anatomska građu i fiziološki izgled organa na koje ovaj virus utječe.

Jetra (*hepar* seu *jecur*) je najveća žlijezda u tijelu, smeđecrvene je boje, te posjeduje egzokrinu i metaboličku funkciju. Služi kao spremište glikogena, a u mladih životinja i kao krvotvorni organ. Ova žlijezda u odraslog psa čini 3,3% tjelesne težine, dok je kod fetusa taj postotak još veći zbog svoje uloge u hematopoezi (BUDRAS i sur., 2007).

Intratorakalni dio trbušne šupljine, odmah iza ošita, rezerviran je za jetru. Njena glavnina smještena je desno od medijane ravnine. Jetra ima glatku, konveksnu površinu okrenutu prema ošitu (*facies diaphragmatica*) i konkavnu površinu okrenutu prema utrobi (*facies visceralis*), koje se ventrolateralno sastaju u oštom rubu (*margo acutus*) i dorzalno u tupom rubu (*margo obtusus*). Podjela jetre na režnjeve uniformirana je od strane komparativne anatomije, te tako razlikujemo lijevi režanj (*lobus hepatis sinister*), desni (*lobus hepatis dexter*), repasti (*lobus caudatus*) i kvadratni režanj (*lobus quadratus*). Sam obrazac podjele jetre po režnjevima ipak se razlikuje između vrsta, tako da vrste u kojima je kralješnica vrlo pokretna, poput psa, imaju bolje izraženu poddiobu nego vrste s rigidnijom kralješnicom (biljojedi). Smatra se da postoji takva poddioba kako bi jetreni režnjevi lakše klizili međusobno u trenucima maksimalne ispruženosti ili savinutosti kralješnice. U mesojeda su dubokim usjecima odijeljena četiri režnja, četiri podrežnja i dva izdanka. Desni i lijevi režanj podijeljeni su u medijalni i lateralni režanj (*lobus hepatis dexter lateralis* i *medialis*, te *lobus hepatis sinister lateralis* i *medialis*), dok je kvadratni režanj podijeljen u repasti (*processus caudatus*) i bradavičasti izdanak (*processus papillaris*) (KÖNIG i sur., 2009).



Slika 1. Shematski prikaz jetre psa (*facies visceralis*). Preuzeto i prilagođeno iz: KÖNIG, H. E., J. STAUTET, H. G. LIEBICH (2009.): Anatomija domaćih sisavaca, udžbenik i atlas u boji za studente i praktičare. Treće, prerađeno i prošireno njemačko izdanje. Prvo hrvatsko izdanje. Poglavlje 7: Probavni sustav (*apparatus digestorius*), str. 368.

Površina jetre gotovo je u cijelosti pokrivena potrbušnicom koja čini seroznu ovojnicu jetre (*tunica serosa hepatis*). Serozna ovojnica je stopljena s fibroznom čahurom jetre (*capsula fibrosa hepatis* seu *Glissoni*) koja obavija čitavu jetru, šalje vezivnotkivne nastavke u parenhim jetre i vodi krvne žile u organ. Sam parenhim jetre podijeljen je pomoću finih trabekula u mnogo malih podjedinica, jetrenih režnjića (*lobuli hepatis*). Režnjići su dobro izraženi u jetri psa i vidljivi su kao šesterokuta područja promjera oko 1 – 1,5 mm i visine 1,5 – 2 mm (BUDRAS i sur., 2007). Jetreni režnjići su najmanje, golim okom vidljive, funkcionalne jedinice jetre sastavljene od savijenih trakova hepatocita (*laminae hepaticae*) koji okružuju krvlju ispunjene šupljine tzv. jetrene sinusoidne. Podjela jetrenih režnjića na osnovi vaskularne arhitekture razlikuje periportalne režnjiće s centralnim jetrenim trijasom (arterija, vena i žučni kanalić), te poligonalne jetrene režnjiće s jednom centralnom venom (*v. centralis*) u sredini.

Na visceralnoj plohi jetre nalazi se *porta hepatis*, mjesto ulaska ili izlaska *v. portae*, žučovoda, *a. hepatica*, živaca i limfnih žila. Žučni mjehur (*vesica fellea*) se nalazi u udubljenju

(*fossa vesicae felleae*) na visceralnoj površini jetre u neposrednoj blizini *portae hepatis* i usko je povezan s njom. Vrećastog je oblika, tanke prozirne stijenke, te je smješten je između desnog medijalnog režnja i kvadratnog režnja. Žuč se pohranjuje unutar žučnog mjehura, na početku je zlatno-žute boje dok se apsorpcijom ne koncentrira i ne poprimi tamno zelenu boju. U odraslih pasa dno žučnog mjehura (*fundus*) se rasteže sve do ošita, na njega se spaja tijelo (*corpus*) koje se izdužuje i sužava u vrat (*collum*) na kojeg se nastavlja izvodnik žuči iz žučnog mjehura (*ductus cysticus*) (BUDRAS i sur., 2007; KÖNIG i sur., 2009).

Jetra se opskrbljuje krvlju uglavnom putem jetrene arterije (*a. hepatica*) i portalne vene (*v. portae*). Arterija hepatica je grana celijačne arterije (*a. celiaca*) i dovodi nutritivnu krv u jetru, a na porti hepatis zajedno sa *v. portae* ulazi u jetru. Jetrena arterija opskrbljuje jetrenu osnovu, čahuru, intrahepatički sustav žučnih kanalića, stijenke jetrenih krvnih žila i živaca prije nego se, zajedno sa granama *v. portae*, ulije u sinusoidne. *V. portae* prikuplja funkcionalnu krv u jetru pomoću svoje tri grane koje ulaze u jetru (*v. lienalis*, *v. mesenterica cranialis* i *v. mesenterica caudalis*) iz neparnih organa trbušne šupljine: želuca, slezene, crijeva i gušterače. Grane portalne vene povezane su s venama kardioezofagičnog područja (gastroezofagične vene) i s venama rektoanalnog područja koje uspostavljaju alternativne puteve kojima krv može prolaziti kada je intrahepatična cirkulacija poremećena (KÖNIG i sur., 2009).

Venski odvod jetre započinje u sredini režnjića sa svakom *v. centralis*. ove vene sakupljaju miješanu krv iz grana *a. hepatica* i *v. portae* nakon što se ona izmiješala u sinusoidama i bila u dodiru s hepatocitima. Susjedne centralne vene spajaju se u sublobularne vene koje se spajaju međusobno i tvore jetrene vene (*vv. hepaticae*). jetrene vene napuštaju jetru na njenoj dijafragmatskoj površini i ulijevaju se u stražnju šuplju venu (*v. cava caudalis*).

Inervacija jetre je putem simpatičkih i parasimpatičkih živaca. Jetra prima aferentna i eferentna vlakna iz ventralnog vagusnog debla (*truncus vagalis ventralis*), a simpatička vlakna iz celijačnog ganglija (*ggl. celiacum*).

Limfa se iz jetre, pomoću limfnih žila, vodi u portalne limfne čvorove (*Inn. hepatici*), koji su smješteni u malom omentumu blizu jetrene porte (*porta hepatis*) (KÖNIG i sur., 2009).

3. POVIJEST BOLESTI I RASPROSTRANJENOST

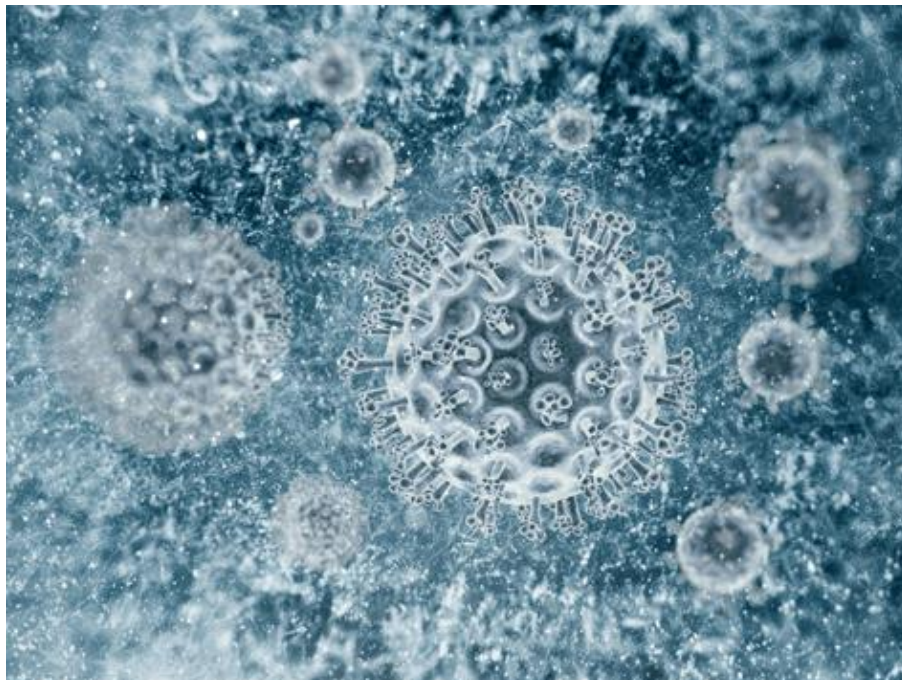Zarazni hepatitis pasa prvi puta je otkriven 1925. godine u Sjevernoj Americi kod srebrnih lisica (GREEN, 1925), ali je tek 1947. u Švedskoj veterinar Carl Sven Rubarth opisao bolest kod domaćih pasa (RUBARTH, 1947). Bolest se često spominje kao Rubarthova bolest ili "fox encephalitis". Nakon što je bolest prvi puta opisana, uočeno je da je zaraznog karaktera i da je uzročnik koji je uzrokuje filtrabilan. Iste godine je otkrivena i u SAD-u, a sljedećih 10-ak godina u brojnim europskim zemljama, Australiji (1949), Kanadi (1951), Maroku (1952), Japanu (1953) i Novom Zelandu (1956) (CVETNIĆ, 2005; SYKES, 2014). 1957. godine kod nas u Zagrebu, Zelenika prvi puta dokazuje bolest u psa. Cabasso i suradnici 1954. godine izolirali su virus na kulturi bubrežnih stanica psa, a te iste godine Fieldsteel i Emery pripremaju atenuiranu vakcinu na kulturi bubrežnih psećih stanica (CVETNIĆ, 2005).

Nakon predstavljanja cjepiva svijetu, bolest je u velikoj mjeri nestala, da bi se u posljednjih 15-ak godina ponovno pojavila. Dokaz o reemergentnosti bolesti dokazuju objavljeni članci iz Sjeverne Amerike (CAUDELL i sur., 2005; WONG i sur., 2012), Južne Amerike (OLIVEIRA i sur., 2011; HEADLEY i sur., 2013), Azije (KOBAYASHI i sur., 1993; HAI i sur., 2009), Bliskog istoka (MOSALLANEJAD, 20120; CHEEMA i sur., 2012), te Europe (PRATELLI i sur., 2001; DECARO i sur., 2007; GLEICH i sur., 2009; MÜLLER i sur., 2010; DECARO, 2011; DUARTE i sur., 2014). Pojavnost akutne infekcije CAV-1 u populaciji pasa je trenutno niska, ali virus svejedno perzistira u psećoj populaciji u svijetu što i dokazuju ovi prijavljeni slučajevi. Divlje životinje su vjerojatno rezervoari CAV-1 virusa, od kojih se virus sporadično prenosi na ne cijepljene pse (GUR i ACAR, 2009; GAVIER-WIDÉN, 2012; DUARTE i sur., 2014; SYKES, 2014). Bolest se u Europi povezuje sa trgovinom štenadi iz uzgajivačnica iz država Istočne Europe (DECARO i sur., 2007; SYKES, 2014).

4. ETIOLOGIJA

Zarazni hepatitis pasa je akutna virusna zarazna bolest pasa, uzrokovana psećim adenovirusom tip 1 (canine adenovirus type 1, CAV-1), DNK virusom iz porodice *Adenoviridae*, rod *Mastadenovirus*. Svaki adenovirus je vrsno specifičan (ima svog domaćina, te je tipičan za vrstu). U domaćina najčešće uzrokuju blage subkliničke infekcije, ponekad bolest gornjih respiratornih puteva, osim psećeg i ptičjeg koji su povezani sa klinički vrlo bitnim sindromima. Rod *Mastadenovirus* obuhvaća viruse koji zahvaćaju sisavce, uključujući i humane adenoviruse (QUINN i sur., 2005; MacLACHLAN, 2016).

Pseći adenovirusi, CAV-1 i CAV-2, iako su antigeno i imuno srodni, vrlo se razlikuju u svojim biološkim osobitostima. Dok infekcija CAV-2 uzrokuje zarazni laringotraheitis u pasa i lokalizirana je na dišni sustav, CAV-1 uzrokuje akutni hepatitis, respiratorne bolesti te promjene na očima, točnije rožnici. Virus zaraznog hepatitisa psa također uzrokuje bolest i kod ostalih pripadnika porodice *Canidae* (CVETNIĆ, 2005) kao i *Ursidae* (PURSELL i sur., 1983; GREENE, 2012; SYKES, 2014; MacLACHLAN, 2016; KNOWLES, 2018). Djelovanje adenovirusa je citolitičko, tako da uzrokuju nekrozu inficiranih stanica (McGAVIN i ZACHARY, 2008).



Slika 2. Pseći adenovirus tip 1. (<https://www.petmd.com/dog/conditions/infectious-parasitic/c dg canine hepatitis>)

CAV-1 nije obavijen lipidnom ovojnicom, posjeduje jednu dvostruku DNK uzvojnica, ikozaedrnog je oblika, ima 252 kapsomere i promjer od oko 80 nm (CVETNIĆ, 2005; MacLACHLAN, 2012). Sojevi CAV-1 virusa različito su virulentni i tkivni afinitet im je različit, tako da osim retikuloendotelnih i hepatotropnih sojeva (CAUDELL i sur., 2005) ima i onih koji uzrokuju respiratorne simptome. Osim prema hepatocitima i vaskularnom epitelu, virus pokazuje tropizam i prema bubrežnom epitelu (McGAVIN i ZACHARY, 2008). Virus se uspješno uzgaja na kulturama epitelnih stanica bubrega psa (Madin-Darby stanice bubrega) (CAUDELL i sur., 2005; DECARO i sur., 2007; MacLACHLAN, 2016), svinje, vidre, hrčka, lasice, zamorčica i majmuna, kulturama stanica testisa, uterusu, ovarija, slezene, jetara, crijeva, pluća i limfnih čvorova psa, te stanicama pluća svinje (CVETNIĆ, 2005).

Citopatogeni učinak na kulturi stanica vidljiv je već 24 – 48 sati nakon infekcije (MacLACHLAN, 2016), a 5. – 6. dana stanice u potpunosti propadaju. U jezgri inficiranih stanica vidljive su velike intranuklearne acidofilne inkluzije. Uklopine se počinju pojavljivati već 2. dan nakon infekcije i broj im se brzo povećava, a najviše ih ima 5 – 6. dan nakon infekcije. Pasažom virusa preko staničnih kultura, virus gubi virulentnost ali zadržava imunogenost. Tako oslabljeni virus služi za proizvodnju cjepiva (CVETNIĆ, 2005).

Virus je vrlo otporan na vanjske uvijete, preživljava dezinfekciju kemikalijama kao što su kloroform, eter, kiseline i formalin, a stabilan je kada ga se izlaže određenim frekvencijama UV zračenja. Ultraljubičaste zrake učine ga apatogenim za dva sata, ali mu imunogenost ostane sačuvana (CVETNIĆ, 2005). CAV-1 ostaje aktivan na sobnoj temperaturi na onečišćenom fomitesu 10-12 tjedana, na 37°C održi se 26 – 29 dana, ali je inaktiviran nakon pet minuta na temperaturi od 50 do 60°C što omogućava korištenje vruće vodene pare kao jedan od načina dezinfekcije. Kemijska dezinfekcija je također uspješna kada se koriste jod, fenol i natrijev hidroksid (NaOH), ali su svi preparati potencijalno kaustični (GREENE, 2012). Literatura navodi da se prilikom dezinfekcije, virusu treba pristupiti agresivno, dezinficijensima koji sa sigurnošću djeluju protiv uzročnika parvoviroze u pasa (SYKES, 2014).

5. EPIZOOTIOLOGIJA

Izvor infekcije su bolesni psi i njihove izlučevine, inaparentno inficirani psi, rekonvalescentni kliconoše koji mokraćom izlučuju virus 7 – 9 mjeseci nakon ozdravljenja te onečišćena sredina i oprema. U početku infekcije, u stadiju viremije, virus je nazočan u krvi, sekretima i ekskretima pa su oni tada infektivni. Glavni način prijenosa virusa i širenja bolesti je direktnim kontaktom sa urinom, fecesom i slinom bolesnih pasa i pasa u rekonvalescenciji, također i onečišćenom hranom i vodom (CVETNIĆ, 2005; PIACESI i sur., 2010; GREENE, 2012; HERAK-PERKOVIĆ i sur., 2012; SYKES, 2014; MacLACHLAN, 2016). Hematofagni ektoparaziti poput buha i krpelja mogu biti potencijalni mehanički vektori (CVETNIĆ, 2005; GREENE, 2012; SYKES, 2014). Ulazna vrata infekcije su preko dišnog i probavnog sustava, *per os*, dok unos virusa aerosolom nije vjerojatan (GREENE, 2012).

Najčešće obolijevaju psi starosti od osam tjedana do godinu dana, ali je bilo zabilježenih slučajeva pojave bolesti i kod odraslih pasa koji nisu bili cijepljeni. Osim pasa, obolijevaju i vukovi, tvorovi, vidre, lisice, kojoti, rakuni i medvjedi (SPENCER i sur., 1999; CARMICHAEL, 1999; CVETNIĆ, 2005; GREENE, 2012; 2012; SYKES, 2014). Pitome vretice nisu prijemljive na virus (HUDSON, 1953; SYKES, 2014).

6. PATOGENEZA

Virus ulazi u organizam oronazalnim putem te preko konjuktiva. Lokalizira se u tonzilama gdje se replicira, uzrokuje njihovu upalu, i od kuda se proširuje u regionalne limfne čvorove i limfne žile prije nego prođe u krv preko *ductus thoracicus*-a (CVETNIĆ, 2005; McGAVIN i ZACHARY, 2008; GREENE, 2012; SYKES, 2014; MacLACHLAN, 2016). Ulaskom virusa u krv razvija se viremija koja potraje 4 – 8 dana nakon infekcije i omogućava diseminaciju virusa u razna tkiva i tjelesne izlučevine uključujući slinu, urin i feces. Viremija rezultira infekcijom hepatocita, mezotelnih i endotelnih stanica u raznim tkivima poput pluća, bubrega, jetre, SŽS-a, slezene i oka s posljedičnim krvarenjima, nekrozom i upalom (McGAVIN i ZACHARY, 2008; GREENE, 2012; SYKES, 2014). Virus se replicira u jezgri stanice domaćina, gdje se formiraju kristalinički nizovi viriona. Dolazi do jake kondenzacije i marginalizacije domaćinovog kromatina, zbog čega jezgra dobiva abnormalan izgled. Tako promijenjena jezgra postaje baza za nastanak inkluzijskog tjelešca koje karakteristično vidimo u stanicama inficiranim adenovirusima (SYKES, 2014; MacLACHLAN, 2016). Prije samog oštećenja jetre, dolazi do inficiranja Kupffer-ovih stanica a posljedično tome virus se proširi na hepatocite (McGAVIN i ZACHARY, 2008; SYKES, 2014). Virioni izlaze iz stanice domaćina lizom što dovodi do samog oštećenja tkiva i razvitka diseminirane intravaskularne koagulopatije (DIK) i hemoragične dijateze (HOHŠTETER, 2014). Oštećenje endotela zbog lize stanica uzrokuje ekhimoze i petehijalna krvarenja po čitavom organizmu, izlaženje fibrina i plazme iz krvnih žila te nakupljanje istih u abdominalnoj šupljini. Posljedično tome aktivira se mehanizam koagulacije i povećana je potrošnja faktora koagulacije. Zbog nedostatne količine faktora koagulacije i oslabljene mogućnosti jetre da ukloni aktivirane faktore koagulacije, dolazi do ekstenzivnog krvarenja i razvitka DIK-a (McGAVIN i ZACHARY, 2008; GREENE, 2012; SYKES, 2014).

Oštećenje jetre i bubrega, kao i promjene na očima rezultat su izravnog citotoksičnog djelovanja virusa. Imunološki odgovor već nakon 7. dana je dostatan da ukloni virus iz krvi i jetara i ograniči opseg hepatičkog oštećenja (GREENE, 2012; SYKES, 2014). Masovna centrolobularna i panlobularna nekroza jetre ima fatalan ishod kod eksperimentalno inficiranih pasa sa perzistentno niskim titrom neutralizirajućih protutijela (niže od 4). Akutna nekroza jetre može biti samoograničavajuća i ograničena centrilobularno, tako da dolazi do njene regeneracije u pasa koji su preživjeli ovu fazu bolesti. U pasa koji pokazuju parcijalni titar (viši od 16, manji

od 500) 4. – 5. dana nakon infekcije moguć je razvitak kroničnog aktivnog hepatitisa i fibroze jetre. Psi sa dostatnim titrom protutijela (barem 500) na dan infekcije obično pokazuju slabe kliničke znakove bolesti. Psi koji su imuni na parenteralnu infekciju s CAV-1 su i dalje podložni na respiratornu bolest uzrokovanu virusom u aerosolu (GREENE, 2012).

Modificirani i živi sojevi virusa uzrokuju bubrežne lezije. U viremičnoj fazi bolesti, virus se lokalizira u endotelu glomerula i tamo uzrokuje početna oštećenja. Povećanje neutralizirajućih protutijela 7 dana nakon infekcije, povezano je sa taloženjem cirkulirajućih imunih kompleksa u glomerulima i prolaznom proteinurijom. CAV-1 se ne detektira u glomerulima 14 dana nakon infekcije, već perzistira u epitelu bubrežnih tubula. Na infekciju glomerularnog endotela se nastavlja perzistentna infekcija tubula bubrega, razvija se intersticijski nefritis i posljedično dolazi do virurije. Lokalizacija virusa u tubulima omogućuje oslobađanje virusa u urin i daljnju kontaminaciju okoliša (PIACESI i sur., 2010; GREENE, 2012; SYKES, 2014). U pasa koji su se oporavili od bolesti, nema dokaza o kroničnoj progresivnoj bolesti bubrega kao posljedice zaraznog hepatitisa (GREENE, 2012; SYKES, 2014).

Promjene na očima posljedica su lokalizacije virulentnog CAV-1 u strukturama oka. Dolazi do zamućenja rožnice u obliku “*blue eye*” sindroma (CURTIS I BARNETT, 1983; CVETNIĆ, 2005; WEBER I PROTZER, 2008). Ova komplikacija se javlja u otprilike 20% prirodno inficiranih pasa, i u manje od 1% slučajeva nakon supkutane vakcinacije sa modificiranim živim virusom zaraznog hepatitisa. Očne lezije počinju se razvijati u akutnoj fazi bolesti, za vrijeme viremije, 4 – 6 dana nakon infekcije, prije pojave protutijela. Virus iz krvi ulaz u očnu vodicu i replicira se u endotelnim stanicama rožnice. Jaki anteriorni uveitis (iridociklitis) i edem rožnice javljaju se 7 dana nakon infekcije, u periodu koji korelira sa porastom koncentracije neutralizirajućih protutijela. Zbog perzistencije virusa u uvealnom kanalu i stvorenih protutijela nastupa alergijska reakcija (preosjetljivost tipa 3), koja uzrokuje teške iridociklitise (CVETNIĆ, 2005; GREENE, 2012; HOHŠTETER, 2014; SYKES, 2014). Taloženje cirkulirajućih imunih kompleksa fiksiranih komplementom rezultira kemotaksijom upalnih stanica u prednju očnu komoricu i uzrokuje opsežna oštećenja endotela rožnice. Prekid kontinuiteta kornealnog endotela, taloženje kompleksa virus-protutijelo u malim krvnim žilama cilijarnog tijela interferira sa fiziološkom raspodjelom tekućine unutar rožnice te uzrokuje nakupljanje tekućine unutar strome rožnice i uzrokuje edem. Uveitis i edem su samoograničavajući ako ne dođe do dodatnih komplikacija ili opsežnijeg oštećenja endotela.

Rezolucija kornealnog edema podudara se sa vremenom potrebnim za regeneraciju endotela i obnovu hidrostatskog gradijenta između strome rožnice i očne vodice. Primijećeno je da se 21 dan nakon infekcije promjene na oku povlače. U slučajevima gdje su upalne promjene opsežne i došlo je do promjena u strukturi rožnice i posljedično u nefiziološkom načinu filtracije, povećanjem očnog tlaka može se razviti glaukom i hidroftalmus (GREENE, 2012; SYKES, 2014; MacLACHLAN, 2016). Afganistanski hrt je vrlo osjetljiv na ovu komplikaciju (CURTIS, 1981; SYKES, 2014).

Iako uzrok smrti kod zaraznog hepatitisa nije siguran, glavno mjesto virusnog oštećenja je jetra. Insuficijencija jetre i hepatička encefalopatija mogu uzrokovati polukomatozno stanje i smrt. Neki psi ugibaju toliko iznenadno da nema dovoljno vremena u kojem bi oštećenje jetre bilo toliko jako da bi uzrokovalo njeno zatajenje. Smrt u takvih pasa je rezultat ozlijede mozga, pluća i drugih vitalnih parenhimskih organa ili kao posljedica DIK-a (GREENE, 2012).

7. KLINIČKA SLIKA

Klinički znakovi nastupaju nakon inkubacijskog perioda od 4 – 9 dana, iako mnogi psi ne pokazuju znakove bolesti. Najčešće se primjećuje u mladih pasa, do godine dana starosti koji očituju snuždenost, vrućicu i izostanak apetita. U drugim slučajevima, psi inficirani virusom zaraznog hepatitisa znaju uginuti preko noći ili pred vlasnicima bez uočenih kliničkih znakova bolesti (APPEL, 1987; GREENE, 2012; SYKES, 2014). Prvih 48 sati najvažniji su za daljnji razvitak bolesti, jer ako ih pas preživi, može se očekivati ozdravljenje (CVETNIĆ, 2005).

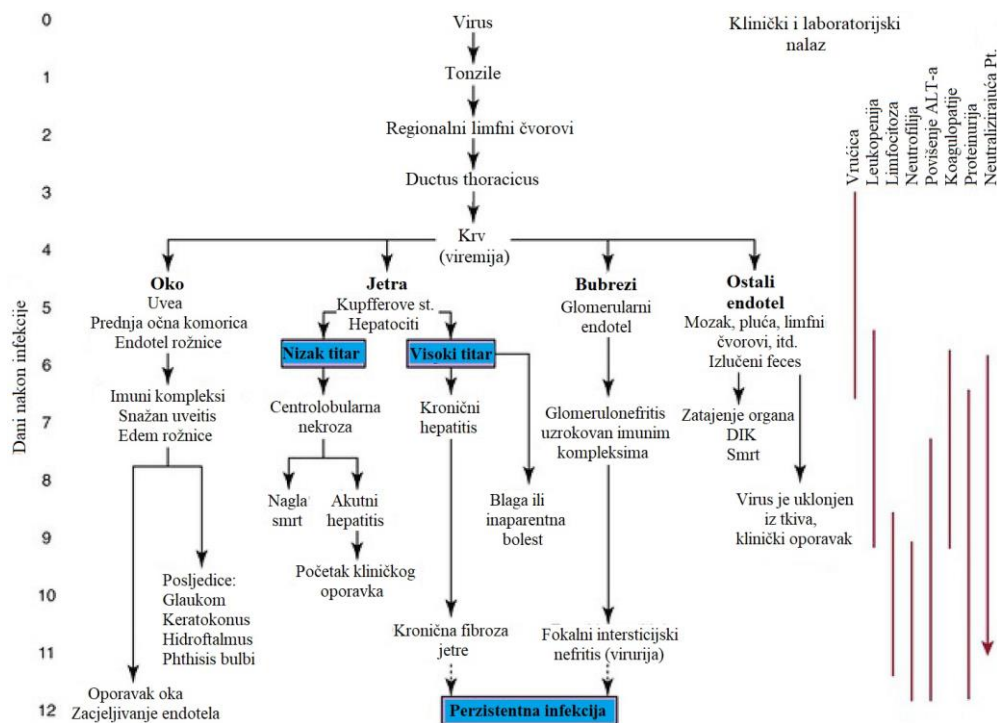
Uobičajeni klinički znakovi koji prate zarazni hepatitis pasa uključuju vrućicu (do 41°C), gubitak apetita, abdominalnu bol, serozni konjuktivitis, povećane limfne čvorove, zacrvenjene tonzile, osjet boli tijekom palpacije jetre, letargiju, dezorijentaciju, hiperventilaciju, konvulzije, povećanu žeđ, povraćanje, proljev koji je ponekad i krvav (DECARO i sur., 2008; PIACESI i sur., 2010; GREENE, 2012).

Opisana su tri preklapajuća oblika/sindroma bolesti:

1. Perakutan oblik – cirkulatorni kolaps, koma, te smrt nakon kratke bolesti koja je trajala manje od 24 – 48 sati, tipična je visoka temperatura, 39,4 – 41°C.
2. Akutan oblik – najčešće opisivani oblik bolesti. Povezuju ga s visokim morbiditetom i mortalitetom od 10 – 30%. Psi s akutnim oblikom bolesti ili uginu ili ozdrave unutar 2 tjedna. Rijetko letalni oblik, traje 6 – 10 dana uz febru, inapetencu, apatiju, tonzilitis, osjetljivost kod palpacije abdomena osobito u regio xiphoidea, a nakon 8 – 10 dana može se zamijetiti zamućenje rožnice.
3. Kroničan oblik – javlja se u pasa s parcijalnim imunitetom, dolazi do smrti zbog zatajenja jetre tjednima (subakutna bolest) ili mjesecima (kronična infekcija) nakon prvobitne infekcije. Razvija se kronični hepatitis. Može biti posljedica cijepjenja (GOCKE, 1976; CVETNIĆ, 2005; WEBER I PROTZER, 2008; GREENE, 2012; SYKES, 2014; MacLACHLAN, 2016).

Klinički tijek bolesti poprilično je promjenljiv. Kod akutnog tijeka bolesti vrućica je vrlo važan simptom, na kraju inkubacijskog perioda ona dosegne 39 – 41°C i zadržava se nekoliko dana (1 – 6). Visoka temperatura na početku bolesti je ujedno i najviša, nakon tog početnog perioda ona pada te se ponovno povisi nakon 18 – 24 sata. Ovakav bifazičan tijek vrućice je dijagnostički vrlo bitan (CVETNIĆ, 2005). Kako bolest napreduje, javljaju se promjene u senzorijskoj. Životinje, pogotovo štenci koji su inače uvijek živahni, postaju apatične, nujne te lako

padaju u dubok san. Tijekom ovog razdoblja, koje različito dugo traje, psi jako oslabe, javlja se inapetencija, pojačana žeđ te može se pojaviti zamucenje rožnice, jednostrano ili na oba oka. U ovom periodu se često dijagnosticira tonzilitis, životinja otežano guta, kašlje i pokazuje bolnost prilikom palpacije farinksa. Vratni limfni čvorovi često su povećani. Sluznica usne šupljine je zažarena, a na gingivi možemo naći sitna krvarenja. Nerijetko se nailazi na simptome od strane gastrointestinalnog sustava u obliku povraćanja i kratkotrajnog proljeva koji je zna biti krvav. Palpacijom abdomena uočava se bolnost u području ksifoidne hrskavice, zbog toga životinja hoda ukočeno, ima napetu stjenku abdomena i uvijena leđa. Ovi simptomi se povezuju sa hepatomegalijom uzrokovanom edemom jetre i žučnog mjehura te splenomegalijom. Pas zbog bolova i nelagode jeca i nerado liježe. Bilo je ubrzano, može biti prisutna tahikardija, tahipneja, auskultatorno dišni šum je pooštren, a nalaze se i simptomi edema pluća. Periferne subkutane edeme nalazimo na glavi, vratu i posebice na ventralnim dijelovima trupa (CVETNIĆ, 2005; GREENE, 2012; SYKES, 2014).



Slika 3. Patogeneza zaraznog hepatitisa pasa. (Preuzeto i prilagođeno sa:

<https://veteriankey.com/infectious-canine-hepatitis-and-canine-acidophil-cell-hepatitis/>)

Štenad sa encefalitisom uzrokovanim CAV-1 virusom pokazuju znakove od strane središnjeg živčanog sustava: tonično-klonične grčeve ekstremiteta i vrata, parezu stražnjeg dijela tijela, veliki nemir, hodanje u krug, zalijetanje u zid, sljepoću, depresiju, dezorijentiranost, terminalno komu te intermitentne konvulzije (CAUDELL i sur., 2005; CVETNIĆ, 2005; GREENE, 2012; SYKES, 2014; MacLACHLAN, 2016). Neurološki simptomi mogu se pojaviti u bilo kojem trenutku nakon infekcije virusom (GREENE, 2012). Razvoj neuroloških znakova može biti posljedica hepatičke encefalopatije, intrakranijalne tromboze ili krvarenja, ili kako je opisano u jednom slučaju – kao posljedica istovremene infekcije sa virusom štenecaka (DECARO i sur., 2007; SYKES, 2014). U lisica, CAV-1 primarno uzrokuje bolest SŽS-a (MacLACHLAN, 2016).

Nakon prestanka akutnih znakova bolesti, 7 – 10 dana kasnije, otprilike 25% pasa razvije karakteristično i dijagnostički vrlo korisno bilateralno mliječno zamućenje rožnice koje uglavnom spontano nestaje. Zamućenje rožnice se javlja i nakon cijepljenja sa atenuiranim cjepivom koji sadrži CAV-1 (CVETNIĆ, 2005; WEBER I PROTZER, 2008; GREENE, 2012; SYKES, 2014; MacLACHLAN, 2016). Zamućenje rožnice započinje na njenom rubu, širi se centralno te se često povezuje s blefarospazmom, fotofobijom i seroznim iscjetkom iz oka. Bol u oku je prisutna sve dok se rožnica u potpunosti ne zamuti. Prilikom rezolucije "blue eye" sindroma, rožnica se počinje razbistravati od ruba prema središtu. Unilateralni edem rožnice može prijeći u bilateralni unutar nekoliko dana. Pregledom oka pomoću "slit" lampe možemo primjetiti zadebljanje rožnice te episkleralnu i cilijarnu injekciju. Opisani su i slučajevi kod kojih se zbog povišenog očnog tlaka i edema rožnice razvio ulkus rožnice te je takva komplikacija mogla rezultirati sljepilom (CURTIS I BARNETT, 1973; GREENE, 2012; SYKES, 2014).



Slika 4. Mladi pas sa edemom rožnice. Preuzeto iz SYKES, J. E. (2014): Canine and feline infectious diseases. Poglavlje 18: Infectious canine hepatitis, str. 183.

Koagulopatije se očituju petehijalnim krvarenjima po koži i sluznicama, krvarenjem gingiva, epistaksom, krvarenjem oko mliječnih zuba, krvarenjem iz mjesta venepunkcije te spontanom nastankom hematoma. Vrijeme zgrušavanja krvi je produljeno i u korelaciji je s težinom bolesti. Što je vrijeme grušanja dulje, prognostički je stanje psa lošije (CVETNIĆ, 2005; SYKES, 2014; MacLACHLAN, 2016).

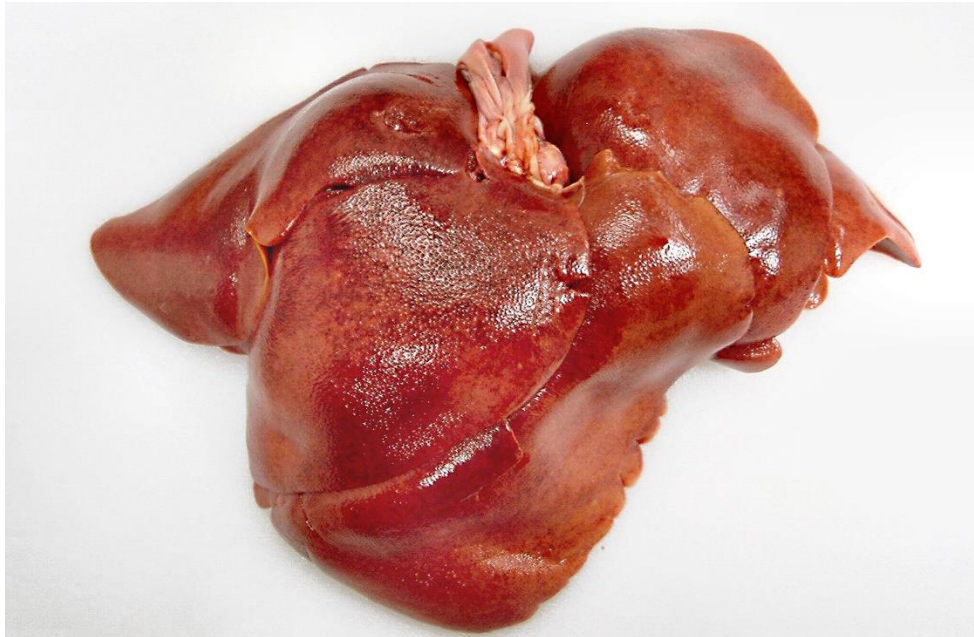
Glomerulonefritis se javlja 1 – 2 tjedna nakon prestanka akutnih znakova bolesti. Lezije u glomerulu sadrže depozite virusnog antigena, IgG, IgM i C3 komponentu komplekta (SYKES, 2014).

Bolest uzrokovana CAV-1 se jako dobro kontrolira cijepljenjem u mnogim zemljama, te se zbog toga većina infekcija očituje subkliničkim oblikom ili kao nediferencirana respiratorna bolest. Kod pasa sa subkliničkom infekcijom, edem rožnice i iridociklitis ponekad su jedine kliničke promjene koje se uočavaju (GREENE, 2012). U slučajevima gdje je imunološki sustav domaćina još nedovoljno razvijen, infekcija se vrlo lako iz lokaliziranog, respiratornog oblika razvije u sistemsku bolest (MacLACHLAN, 2016).

8. PATOLOŠKO ANATOMSKE PROMJENE

Promjene uzrokovane virusom zaraznog hepatitisa pasa razlikuju se ovisno o kliničkom tijeku bolesti i soju virusa (SYKES, 2014; MacLACHLAN, 2016). Štenad koja je uginula u akutnoj fazi bolesti uglavnom je dobrog gojnog stanja s edemom i hemoragijama po površinskim limfnim čvorovima i vratnom potkožnom tkivu (GREENE, 2012). Rijetko kada je prisutan i blagi ikterus. U trbušnoj šupljini se može naći bistra ili zamućena tekućina čija boja varira od žućkaste, slične serumu, do crvene (CVETNIĆ, 2005; GREENE, 2012). Petehijalna krvarenja i ekhimoze prisutne su na svim serozama (GREENE, 2012; MacLACHLAN, 2016). Jetra je povećana, obliih rubova, prhke koherencije, svijetlosmeđa ili tamnocrvena i išarana (GREENE, 2012; SYKES, 2014). Na površini jetre, ali i između samih režnjeva često se nalaze nakupine fibrina debele i do 2 mm (CVETNIĆ, 2005; GREENE, 2012). Na prerezu u centrolobularnim područjima jetre mogu se uočiti mala žarišta hepatocelularne nekroze i posljedično tome povećanje jetrenog lobularnog crteža (McGAVIN I ZACHARY, 2008). Stjenka žučnog mjehura je zamućena, zadebljana i edematozna, što je i tipičan znak zaraznog hepatitisa pasa (GREENE, 2012; SYKES, 2014; MacLACHLAN, 2016). Između crijeva nalaze se sitni tračci fibrina (SYKES, 2014; MacLACHLAN, 2016), ali bez peritonitisa (CVETNIĆ, 2005). Nakupine fibrina općenito možemo naći na svim seroznim površinama u abdominalnoj šupljini. Na želucu, crijevima, žučnom mjehuru i dijafragmi moguća su sitna subperitonealna krvarenja (GREENE, 2012; SYKES, 2014). U većini slučajeva slezena je povećana i punokrvna, tamnocrvena i na prerezu sjajna. Želudac i crijeva su uglavnom bez promjena, ali je krvavi sadržaj u lumenu crijeva čest nalaz. Na bubrezima se mogu naći multifokalni hemoragični kortikalni infarkti, dok na plućima vidimo više sivo-crvenih područja konsolidacije (GREENE, 2012; SYKES, 2014; MacLACHLAN, 2016). Moguće je još pronaći stenozu larinksa, edem pluća i hidrotoraks (CVETNIĆ, 2005). Mozak je blijed, sjajan na prerezu, te se nalazi hiperemija srednjeg mozga i moždanog debla (CAUDELL i sur., 2005; CVETNIĆ, 2005; GREENE, 2012). Lezije na očima uključuju difuzni edem rožnice i njeno zamućenje (CVETNIĆ, 2005; McGAVIN I ZACHARY, 2008; GREENE, 2012; SYKES, 2014; HOHŠTETER, 2014; MacLACHLAN, 2016). Desna strana srca je dilatirana posebice u području ventrikula, a u osrčju nalazimo serozni sadržaj. Tipičan nalaz su subendokardijalna i subepikardijalna krvarenja i edem na bazi aortnih zalistaka (CVETNIĆ, 2005).

Psi koji su preživjeli akutnu fazu bolesti mogu imati lezije koje se kasnije mogu naći na razudbi. Jetra pasa koji imaju kroničnu fibrozu jetre, je mala, tvrda i nodularna. Bubrezi mnogih pasa koji su ozdravili imaju bijela žarišta koja se protežu od bubrežne zdjelice pa sve do same kore bubrega. Komplikacije koje se javljaju nakon oporavka oka su glaukom i phthisis bulbi (GREENE, 2012).

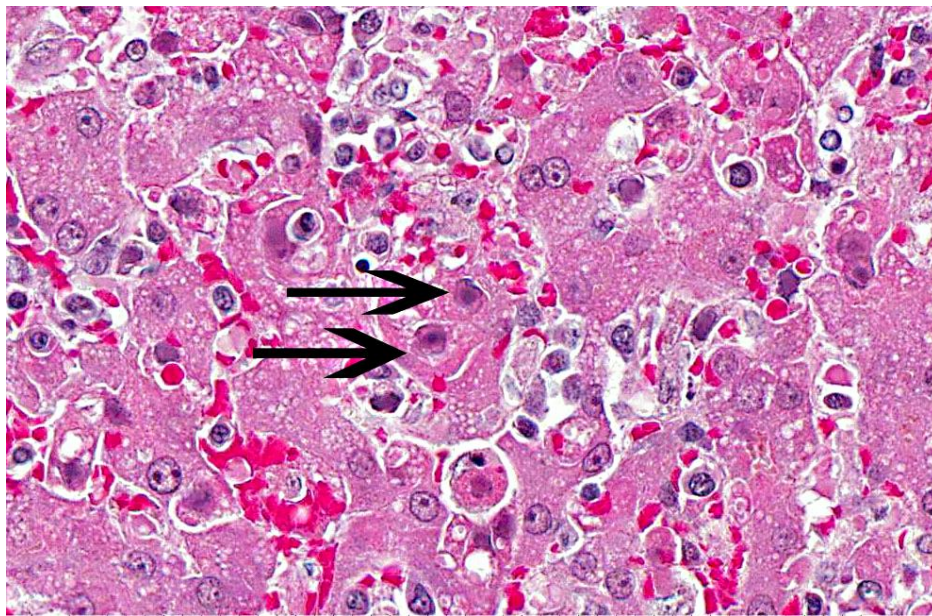


Slika 5. Jetra psa oboljelog od zaraznog hepatitisa, išarana sa žutim, bež i tamnocrvenim uzorkom sa malom količinom petehijalnih krvarenja

https://www.askjpc.org/wsc/wsc_showcase2.php?id=RW9jd3F2TmNWODArWmVGZ2V5Z_XBMdz09

Težina mikroskopskih promjena u pojedinačnim slučajevima upućuje na dužinu trajanja bolesti. Štenad koja brzo podleže infekciji nema iste histopatološke promjene kao drugi psi, kod njih se jedino uočavaju rasijana žarišta hepatocelularne nekroze (McGAVIN i ZACHARY, 2008). U starijih pasa, fulminantna bolest često uzrokuje rasijana žarišta hepatocelularne nekroze i proširenu centrolobularnu ili panlobularnu koagulacijsku nekrozu hepatocita (McGAVIN i ZACHARY, 2008; GREENE, 2012). Do centrolobularne nekroze vjerojatno dolazi zbog virusnog endoeliotropizma koji dovodi do staze krvi lokalne hipoksije, nego povećane sklonosti virusa da oštećuje centrolobularne hepatocite. Zonska nekroza do koje ponekad dolazi nije posljedica djelovanja virusa, već je posljedica ishemije (McGAVIN i ZACHARY, 2008). U

vaskularnom endotelu, Kupfferovim stanicama, hepatocitima i stanicama epitela žučnih kanalića nalaze se velike amfofilne intranuklearne inkluzije okružene svijetlom zonom. Inkluzije se obično nalaze u ranoj fazi infekcije, dok se u kasnijim fazama kada je izraženija nekroza stanica, teže uočavaju (HOHŠTETER, 2014). U epitelnim stanicama, bubrega, mozga i plućima inkluzije se rijetko kada nalaze (HOHŠTETER, 2014). Sinusoide jetre su punokrvne i dilatirane. U području nekroza uočava se oskudan infiltrat koji čine degenerirani neutrofilni i mononuklearne stanice, a katkada je uočljiva i mononuklearna periportalna upala (HOHŠTETER, 2014). U stijenci žučnog mjehura uočava se jaki subserozni edem s intaktnim epitelom (CVETNIĆ, 2005; GREENE, 2012; HOHŠTETER, 2014). Fibroza jetre se uočava u pasa sa opsežnim oštećenjima, kao i masovna krvarenja, tromboza i nekroze kao posljedice DIK-a (SYKES, 2014). U pasa sa blagom hepatocelularnom nekrozom, vidljiva je linija između nekrotičnih i živih hepatocita u režnjiću. Kod pasa sa parcijalnim imunitetom, koji su preživjeli početni stadij bolesti, zapažena je prisutnost subakutne do kronične bolesti jetre sa sporadičnim žarištima nekroze sa infiltratom sastavljenim od plazma stanica, neutrofila i mononuklearnih stanica (GREENE, 2012).



Slika 6. Pas, jetra, intranuklearne, bazofilne inkluzije u hepatocitima (strelice)

(https://www.askjpc.org/wsc/wsc_showcase2.php?id=RW9jd3F2TmNWODArWmVGZ2V5Z_XBMdz09)

Edem i krvarenja su također prisutni u plućima, a u alveolama su vidljive nakupine fibrina. U akutnoj fazi, u oku se može vidjeti granulomatozni iridociklitis s inkluzijama. Središnji živčani sustav ima znakove krvarenja, spongioze, neuronske nekroze, prisutan je perivaskularni mononuklearni infiltrat i minimalna glijoza (HOHŠTETER, 2014; SYKES, 2014). Histiociti u svim tkivima, posebice u limfnim čvorovima i crvenoj pulpi slezene, mogu imati inkluzije. U limfoidnim organima vidljiva je kongestija, neutrofilni i mononuklearni infiltrat te nekroza u centru limfnih folikula (GREENE, 2012; HOHŠTETER, 2014).

Inkluzijska tjelešca uočena kod zaraznog hepatitisa psa su klasificirana kao Cowdry tip A i prisutna su u ektodermalnim i mezodermalnim tkivima. Budući da se u izobilju nalaze u jetri, ona je jedino logično tkivo koje se koristi za bris "otiskom" nakon razudbe ili biopsije. Sam nastanak inkluzijskih tjelešaca je složeni proces koji može otežati njihovu identifikaciju. Početna hipertrofija jezgre stanice je popraćena perifernom marginalizacijom kromatinske mrežice i jezgrice, što oblikuje središnji tamno obojeni ostatak jezgre koji je okružen sa halo-om kromatina. U početku se inkluzijsko tjelešce boji acidofilno, a s vremenom bazofilno kako se kromatin pomiče periferno prema marginama stanice. Zbog ovih promjena je vrlo važan oprez prilikom identifikacije i razlikovanja inkluzijskog tjelešca od slabo obojane jezgrice hepatocita (GREENE, 2012).

9. DIJAGNOSTIKA

Postaviti dijagnozu zaraznog hepatitisa pasa je ponekad vrlo teško, pogotovo u slučajevima sa blagim tijekom bolesti ili koji završavaju smrtnim ishodom. Samu dijagnostiku u kliničkoj praksi otežava i činjenica da ne postoje komercijalno dostupni testovi koji specifično detektiraju virus CAV-1 ili virusnu DNK.

Na zaradni hepatitis pasa možemo posumnjati kod pasa mlađih od godine dana čiji cjepni status nije poznat, sa znakovima vrućice, znakovima od strane gastrointestinalnog i respiratornog sustava, te u mladim pasa sa edemom rožnice. Na ovu bolest također mogu upućivati leukopenija, povišena količina serumskih transaminirajućih enzima i produljeno vrijeme krvarenja uz gore navedene kliničke znakove (CVETNIĆ, 2005; SYKES, 2014).

Hematološke pretrage u ranoj fazi bolesti otkrivaju leukopeniju, anemiju i osrednju do jaku trombocitopeniju. U početku je prisutna leukopenija sa limfopenijom, nakon koje se javlja neutropenija (GREENE, 2012) koja se postepeno pogoršava do nastupa smrti (WIGTON, 1976; SYKES, 2014). Neutrofilija i limfocitoza se uočavaju kasnije, u pasa koji su se oporavili bez komplikacija (GREENE, 2012). Ponekad se može zapaziti i leukocitoza (KOBAYASHI i sur., 1993). Smatra se da su leukocitoza i limfocitoza dio procesa ozdravljenja. U krvnom razmazu se uočavaju nukleirani eritrociti i band neutrofilii (GREENE, 2012; SYKES, 2014).

Biokemijskim pretragama se uočava povećanje aktivnosti serumskog ALT (ponekad i >1000U/L), AST i ALP, hiperbilirubinemija, hipoglikemija i hipoalbuminemija (BECKETT, 1964). Određivanje koncentracije amonijaka u serumu može olakšati dijagnosticiranje hepatičke encefalopatije kod pasa sa neurološkom znakovima. Promjene u serumskim enzimima mogu varirati ovisno o opsegu jetrenog oštećenja (GREENE, 2012; SYKES, 2014). Hipoglikemija se može uočiti kod pasa u terminalnoj fazi bolesti (GREENE, 2012).

Analiza urina može otkriti proteinuriju, hijalinu i granularnu cilindriju, hematuriju i bilirubinuriju (SYKES, 2014; HOŠTETER, 2014). Proteinurija, primarno albuminurija, nam govori o opsegu virusnog oštećenja bubrega. Povećanje glomerularne permeabilnosti može biti posljedica lokalizacije virusa u početnom stadiju bolesti ili oštećenja glomerula cirkulirajućim imunim kompleksima kako je bolest napredovala (GREENE, 2012).

Nefiziološki koagulacijski profil nam ukazuje na prisutnost DIK-a i zatajenja jetre. Uključuje produljeno protrombinsko vrijeme, vrijeme aktiviranja tromboplastina (6 – 7 puta dulje od kontrole), vrijeme krvarenja, sniženu aktivnost faktora VIII, hipofibrinogenemiju i

povećanje produkata razgradnje fibrinogena. Testovi aktivnosti krvnih pločica pokazuju njihovu smanjenu sposobnost adhezije (WIGTON, 1976; GREENE, 2012). Najveće promjene u koagulacijskom profilu koje odgovaraju DIK-u su najizraženije u viremičkoj fazi bolesti (GREENE, 2012).

Serološki dijagnozu postavljamo pomoću testova koji detektiraju IgG i IgM imunoglobuline protiv CAV-1, a to su ELISA, inhibicija hemaglutinacije i SN test. ELISA je osjetljiv, pouzdan i brz test za detekciju anti-adenovirus protutijela (GUR i ACAR, 2009). Nažalost, psi koji uginu za vrijeme akutne faze bolesti ne stignu razviti protutijela za virus (GOCKE, 1967). Kod pasa koji su u procesu oporavka od bolesti, podaci o provedenom cijepljenju mogu otežati serološku diferencijaciju između akutne i konvalescentne faze. U slučajevima gdje ne postoji povijest cijepljenja, četverostruko povećanje titra protutijela, od inicijalnog, unutar 2 – 3 tjedna, zajedno sa kliničkom slikom potvrđuju dijagnozu HCC-a. Titar protutijela koji slijedi prirodnu infekciju može biti viši od titra uzrokovanog cijepljenjem (SYKES, 2014).

Tablica 1. Dijagnostički testovi dostupni za dokaz CAV. Preuzeto i prilagođeno iz: SYKES, J.E.(2014): Canine and Feline Infectious Diseases. Saunders, Elsevier Inc., USA. 184

TEST	TIP UZORKA	CILJ	SVOJSTVO
Histopatologija	Uzorak sa razudbe, biopsija jetre	Nekroza jetre sa intranuklearnim inkluzijama	Prava specifičnost i osjetljivost vizualizacije inkluzija je nepoznata. Biopsija jetre možda nije moguća zbog postojanja koagulopatija.
Lančana reakcija polimerazom (PCR)	Krv; obrisici sluznice rektuma, konjunktiva i nosa; urin; tkiva uzorkovana na razudbi	CAV-1 DNK	Osjetljivost i specifičnost ovise o osmišljenosti testa. Specifični CAV-1 testovi nisu široko dostupni u dijagnostičkim laboratorijima. Neki testovi razlikuju vakcinalni virus (CAV-2) od virusa iz okoliša (CAV-1). Pozitivan rezultat nakon testiranja urina je teško za interpretirati zbog mogućeg subkliničkog izlučivanja virusa. Mogu se javiti lažno negativni rezultati uslijed inhibicije samog testa zbog komponenti fecesa ili kod pasa sa subakutnom ili kroničnom manifestacijom bolesti.
Izolacija virusa	Sve tjelesne izlučevine, tkiva	CAV-1	Osjetljiv i specifičan, ali dostupan samo u istraživačke svrhe.

Molekularnom dijagnostikom, koristeći PCR najbrže dolazimo do dijagnoze ante mortem. Koristimo uobičajene PCR testove za detekciju CAV-1 iz uzoraka kao što su brisevi nosne sluznice, rektalne, sluznice konjunktiva te krvi. PCR testovi diferenciraju CAV-1 od CAV-2 (HU i sur., 2001). Zbog rijetkosti ove bolesti, specifičnost i osjetljivost ovog testa nije točno određena. Rezultati PCR urina se teže interpretiraju zbog kroničnog izlučivanja virusa urinom i

bez kliničkih znakova. Testovi koji specifično određuju CAV-1, diferenciraju cjepni virus od prirodne infekcije, jer se u cjepivima koristi jedino CAV-2 virus (GREENE, 2012; SYKES, 2014; MacLACHLAN, 2016).

Postmortalno, dijagnozu zasnivamo na razudbenom nalazu i histološki nalazom intranuklearnih uklopina u tkivima, ali osjetljivost i specifičnost ovog načina dijagnostike nisu utvrđeni. Histološko postavljanje dijagnoze je moguće i za vrijeme života, pretragom biopsata jetre, ali je zbog mogućih koagulopatija uzimanje uzoraka biopsijom vrlo rizično (CVETNIĆ, 2005; SYKES, 2014).

Kao dodatna potvrda infekcije virusom HCC-a može se rabiti imunofluorescencija (IF), izolacija virusa, imunohistokemija, pretraga elektronskim mikroskopom te GDP (CVETNIĆ, 2005; GREENE, 2012; HOHŠTETER, 2014; MacLACHLAN, 2016).

Metode IF se uglavnom rade eksperimentalno kako bi potvrdili prisutnost virusa u raznim tkivima. Ova metoda je omogućila utvrđivanje lokacija gdje se virus replicira, način širenja unutar stanica i prisutnost virusnog antigena u inkluzijskim tjelešcima (GREENE, 2012).

Izolacija virusa se obavlja pomoću Madin-Darby stanica bubrega psa. Nakon 24 – 48 sati uočljiv je CP učinak te vidljive su tipične intranuklearne inkluzije (MacLACHLAN, 2016).

10. DIFERENCIJALNA DIJAGNOSTIKA

Zbog nespecifičnih kliničkih znakova imamo široku lepezu diferencijalnih dijagnoza. Zarazni hepatitis pasa može se zamijeniti sa štenećakom, toksoplazmozom, babezozom, leptospirozom i infekcijom psećim herpesvirusom (BARR, 2012; EL-SAWALHY, 2012; HOHŠTETER, 2014; CÔTÉ, 2015).

Vrlo je važno isključiti štenećak i bjesnoću u slučajevima kod kojih postoje neurološki znakovi kod životinja koje su prijemljive na te bolesti. Odsutnost Negrijevih tjelešaca i/ili negativan virus neutralizacijski test s fluorescentnim protutijelima isključuju bjesnoću kao jednu od mogućih dijagnoza. Sve porodice prijemljive za virus zaraznog hepatitisa pasa, također su prijemljive i na virus štenećaka (HABERMANN i sur., 1958; FOWLER, 1986). Mikroskopski, virus štenećaka tipično uzrokuje nekrozu neurona, gliozu i udruženu s limfoplazmatnom upalom u sivoj tvari SŽS-a sa demijelinizacijom bijele tvari, za razliku od vaskulitisa i rijetkom pojavom glioze u životinja inficiranih sa CAV-1 (SUMMERS, 1995). Također, dok kod štenećaka postoje intranuklearne i intracioplazmatske uklopine u neuronima i astroglia stanicama, kod HCC-a postoje jedino intranuklearne uklopine unutar vaskularnog endotela (WILLIAMS i BARKER, 2001).

Žutica, letargija, trombocitopenija, vrućica, povećana aktivnost jetrenih enzima te iznenadna smrt su klinički znakovi koji se također javljaju kod babezioze i leptospiroze. Babezozu možemo isključiti pregledom razmaza periferne krvi obojanog po Pappenheimu u kojem smo pronašli protozoe iz roda *Babesia* unutar eritrocita (HERAK-PERKOVIĆ i sur., 2012). Leptospirozu je uputno isključiti objektivnim dijagnostičkim metodama (serološkim, molekularnim te izdvajanjem leptospira).

Toksoplazmoza se očituje vrućicom, bolovima u abdomenu i proljevom. Posebice se javlja u štenadi i to uglavnom lovačkih pasa. Klinički tijek joj je dulji od zaraznog hepatitisa pasa, može se dijagnosticirati Sabin-Feldmannovim testom (CVETNIĆ, 2005; HERAK-PERKOVIĆ i sur., 2012). Sabin-Feldmannov test je vrlo osjetljiv i specifičan za humanu toksoplazmozu, manje za mačju, ali zbog složenosti izvedbe testa nije praktičan za provoditi u dijagnostičkim laboratorijima. Također koristi živu kokcidiju *Toxoplasma gondii* (GREENE, 2012). Patoanatomski toksoplazma se također očituje gliozom, nekrozom neurona, astrocitozom i vaskulitisom (GREENE, 2012). Od laboratorijski nalaza također je tipično povišena aktivnost

serumskog ALT-a i ALP-a (SYKES, 2014) koju uočavamo i kod HCC-a. Jedan od kliničkih znakova toksoplazmoze u pasa je uveitis i iridociklitis (SYKES, 2012).

Od diferencijalnih dijagnoza u obzir dolaze svi nekrotizirajući hepatitisi, parvovirusni enteritis, crijevne virusne i bakterijske bolesti, otrovanja, Rocky Mountain pjegava groznica (Rocky Mountain Spotted Fever), portosistemski shunt sa hepatičkom encefalopatijom, gljivične infekcije (posebice sistemska kandidijaza), pankreatitis, sistemske protozoarne infekcije (sarkocistoza, afrička tripanosomijaza) i krvne neoplazije (limfom) (SYKES, 2014; HOHŠTETER, 2014; CÔTÉ, 2015).

11. LIJEČENJE

Simptomatska i potporna terapija, osnova su liječenja pasa oboljelih od zaraznog hepatitisa. Kod pasa koji ne prežive akutnu fazu bolesti, uzrok smrti je fulminantno zatajenje jetre uzrokovano hepatocelularnom nekrozom. U slučajevima gdje ne postoje dodatne komplikacije bolesti, klinički oporavak i hepatocelularna regeneracija jetre su mogući bez obzira na centrilobularnu nekrozu. Do trenutka jetrene regeneracije, prakticira se potporna terapija (GREENE, 2012).

Potporna terapija uključuje tekućinsku terapiju kristaloidima i produktima krvi. Tekućinska terapija treba biti agresivna, ali uz pomni nadzor pacijenta i izbjegavanje pretjerane hidracije zbog povećane permeabilnosti krvnih žila i hipoalbuminemije. Tekućina po potrebi treba biti obogaćena elektrolitima i dekstrozom. Terapija poliionskom izotoničnom otopinom poput Ringer laktata će ispraviti disbalans elektrolita uzrokovan povraćanjem i proljevom i potpomoći snižavanju visoke tjelesne temperature. Životinje koje su suviše depresivne da piju vodu ili koje i dalje povraćaju, parenteralnim putem im se mora davati tekućine u količini koja podmiruje dnevne potrebe organizma (45mL/kg). Kod pasa koji su u jako lošem stanju, potrebno je postaviti intravenski kateter ali s velikim oprezom, zbog nemogućnosti zgrušavanja, kako bi izbjegli pretjerano krvarenje. Djelomična ili potpuna parenteralna ishrana je neizbježna u pasa koji ne podnose enteralno hranjenje (GREENE, 2012; SYKES, 2014).

Zahvaćeni psi su često u polukomatoznom stanju. Radi utvrđivanja jesu li neurološki znakovi posljedica hepatičke encefalopatije ili virusnog encefalitisa, potrebno je izvaditi krv i provjeriti razinu glukoze u krvi ili koncentraciju amonijaka na samom početku liječenja. Zbog mogućnosti da je hipoglikemija odgovorna za komatozno stanje, daje se intravenski (i.v.) bolus 50% – tne glukoze u dozi od 0,5 mL/kg tijekom pet minuta. Hipoglikemija će se vrlo vjerojatno vratiti ako se ne postavi kontinuirana infuzija hipertonične glukoze u dozi ne većoj od 0,5 – 0,9 g/kg/h za uspješnu iskoristivost. Snižavanje koncentracije amonijaka u krvi zasniva se na smanjenju bakterijske razgradnje bjelančevina u kolonu i smanjenju njegove resorpcije u bubrežnim kanalicima. Proizvodnja amonijaka zbog razgradnje bjelančevina u crijevima može se reducirati smanjenjem unosa bjelančevina i zaustavljanjem krvarenja u probavnom sustavu. Kolon se može isprazniti klizmama koje čiste, sprječavaju stazu i zakiseljuju crijevni sadržaj te smanjuju apsorpciju amonijaka. (GREENE, 2012). Zakiseljavanje sadržaja crijeva također se

može postići oralnim davanjem laktuloze u pasa koji ne povraćaju ili apliciranjem klizmi koje ju sadrže (GREENE, 2012; SYKES, 2014). Resorpcija amonijaka putem bubrega se može umanjiti dajući kalcij, oralno ili parenteralno i ispravljanjem metaboličke alkaloze. Askorbinska kiselina u velikoj mjeri smanjuje bubrežnu resorpciju amonijaka acidifikacijom urina (GREENE, 2012).

Liječenje DIK-a ovisi u kojem opsegu je zgrušavanje krvi onemogućeno. Inače je liječenje osmišljeno tako da se ukloni inzult, ali budući da se radi o virusnoj bolesti, to nismo u mogućnosti. Zbog nedostatne sinteze u jetrima, faktore koagulacije zajedno sa krvnim pločicama nadomještamo putem transfuzije krvne plazme ili pune krvi. Ponekad sama transfuzija nije dovoljna, stoga je potrebno u liječenje uvesti i heparin (GREENE, 2012; SYKES, 2014).

Ostali lijekovi koji mogu biti indicirani su antiemetici, antacidi i sukralfat. Korištenje antibiotika širokog spektra treba uzeti u obzir kod pasa sa hemoragičnim gastroenteritisom kod kojih postoji mogućnost razvoja bakterijemije kao posljedice bakterijske translokacije.

Ulkus rožnice provjeravamo testom sa fluoresceinskom trakicom. Ako fluorescein nije pokazao oštećenja na rožnici, kod pasa sa jakim edemom rožnice i uveitisom koristimo topikalne preparate koji sadrže glukokortikoide i atropin kako bi spriječili nastanak glaukoma.

Prognoza za svaki slučaj je upita i nesigurna jer sama težina bolesti ovisi o imunološkom statusu pacijenta i soju virusa. Postoji mogućnost da psi koji su preboljeli bolest razviju kronični hepatitis ili kronični glomerulonefritis, ali njihova učestalost nije poznata (SYKES, 2014).

12. PROFILAKSA

Hepatitis pasa uzrokovan CAV-1 se uspješno kontrolira i praktički je uklonjen iz populacije pasa zahvaljujući redovitom cijepljenju. Još uvijek postoje sporadični slučajevi gdje su psi oboljeli od HCC-a bili neadekvatno cijepljeni u mladosti. Težina kliničke slike u prijemljivih pasa i velika otpornost virusa u okolišu razlozi su zbog kojih se preporučuje cijepljenje svih pasa.

Inaktivirana CAV-1 i CAV-2 cjeviva se više ne prodaju zbog slabije imunogenosti koja je puno manja od MLV proizvoda i jer su adjuvansi korišteni u njima uzrokovali alergije. Proizvodnja MLV CAV-1 cjeviva je ukinuta u većini zemalja u svijetu, tako da je sada jedino prisutno MLV CAV-2 cjevivo. Iako je MLV CAV-1 cjevivo osiguravalo kvalitetan imunitet, problem su bile neželjene reakcije nakon cijepljenja. Ta cjeviva su bila u nepovoljnom položaju jer se atenuirani virus lokalizirao u bubrezima i uzrokovao klinički blagi intersticijski nefritis i perzistentno izlučivanje cjepnog virusa. Također je uzrokovao i edem rožnice (BASS, 1980; GREENE, 2012; SYKES, 2014; MacLACHLAN, 2016).

Parenteralna modificirana živa CAV-2 cjeviva rijetko kada uzrokuju očne ili bubrežne promjene ako se apliciraju propisanim putevima (supkutano, intramuskularno ili intranazalno), no unatoč tome cjepni virus se može lokalizirati i izlučivati preko gornjih dišnih puteva. Virus izlučen preko dišnog sustava cijepljenih pasa ima sposobnost imunizacije ostalih pasa u njegovoj okolini. Smatra se da je ovaj fenomen zaslužan za virtualni nestanak bolesti u populaciji pasa gdje se cijepljenje redovito provodi uzrokujući kvalitetan imunitet "stada" (SYKES, 2014; MacLACHLAN, 2016). Ako cjevivo apliciramo intravenozno ili intranazalno, MLV CAV-2 cjevivo može uzrokovati respiratornu bolest sa kašljem i otečenjem tonzila. Prilikom aplikacije parenteralnog cjeviva treba obratiti pažnju na pravilno izvođenje zahvata kako ne bi došlo do aerosolizacije cjeviva. Potrebno je naglasiti da u zemljama Europske unije postoje cjeviva gdje je CAV-2 virusu pridružena bakterija *Bordetella bronchiseptica* i virus parainfluence, a apliciraju se intranazalno (na mukozu). Kada se takva cjeviva apliciraju intranazalno, cjevivo tada štiti od respiratorne infekcije i ne pruža zaštitu protiv CAV-1 virusa. Protiv CAV-1 virusa koristimo parenteralna CAV-2 cjeviva (GREENE, 2012; SYKES, 2014; SCHAER i GASCHEN, 2016).

Trajanje pasivnog imuniteta šteneta je u korelaciji sa imunosnim statusom kuje. Ako je majka pravilno cijepljena protiv HCC-a, kolostrumom će prenijeti protutijela štenetu. Dostupna literatura, također i iskustva stručnjaka iz prakse ukazuju da je nastup klinički značajnog

imuniteta dosta brz, oko tjedan dana za CAV-2, kada ne postoje majčina protutijela koja bi interferirala sa virusom iz cjeviva i onemogućila razvoj imuniteta (SCHULTZ, 2006). Koncentracija protutijela za zarazni hepatitis počinje opadati u razdoblju od 5. do 7. tjedna štenetovog života kada se titar spušta ispod 1:100 i to je idealno vrijeme za prvu dozu cjeviva. Između 14. i 16. tjedna starosti, majčina protutijela se spuštaju na nemjerljive koncentracije i više ne pružaju zaštitu. Preporučeni raspored cijepjenja započinje se sa 6 do 8 tjedana, ponavlja se svakih 2 – 4 tjedna i uključuje najmanje dvije, a najviše četiri doze. Broj doza cjeviva ovisi o dobi šteneta i u kojem razmaku je cjevivo administrirano. Prema naputcima WSAVA-e, ako započnemo cijepjenje sa šest ili sedam tjedana starosti u razmacima od četiri tjedna, administrirati ćemo četiri doze, dok će tri doze biti aplicirane ako započnemo cijepiti štene u dobi od osam ili devet tjedana također u razmaku od četiri tjedna (DAY i sur., 2017). Kako bi pas održao imunitet na CAV virus, potrebna je administracija "booster" doze unutar godine dana od zadnjeg cijepjenja (FORD i sur., 2017). Držeći se vodiča za cijepjenje Svjetske organizacije veterinarara male prakse (WSAVA), "booster" dozu je preporučljivo administrirati u periodu od 26. do 52. tjedna starosti, tj. što prije kako bi štenad, čiji imunološki sustav nije adekvatno reagirao na prva cjeviva i stvorio imunitet, primila novu dozu cjeviva i bila što prije zaštićena protiv virusa (DAY i sur., 2017). Nakon završenog ciklusa cijepjenja i nakon "booster" doze, literatura preporuča ponoviti cijepjenje tek za tri godine zbog dugo održivog imuniteta kojeg uzrokuju MLV cjeviva (GAVIER-WIDÉN, 2012; GREENE, 2012; SYKES, 2014). Psi koji se nalaze u azilima, lokacijama s visokom napučenosti i mogućnosti izbijanja bolesti, preporuča se raniji početak cijepjenja, već u dobi od šest tjedana.

Glavni način prevencije zaraznog hepatitisa pasa je pravovremeno cijepjenje, provedba redovite i učinkovite dezinfekcije u ustanovama u kojima postoji visoka koncentracija populacije pasa i gdje postoji mogućnost izbijanja bolesti, smanjivanje prenapučenosti u istima a posljedično tome smanjiti i ko-infekcije koje mogu pogoršati bolest. Po mogućnosti, poželjno bi bilo i onemogućiti kontakt pasa sa divljim životinjama poput kojota, lisica i vukova jer su potencijalni prijenosnici bolesti, a samo isključivanje kontakta djeluje kao mjera prevencije (SYKES, 2014).

13. JAVNO ZDRAVSTVO

U prošlosti, u počecima istraživanja o virusu zaraznog hepatitisa i uzrokovanju hepatitisa u ljudi, znanstvenici su povlačili poveznicu između ljudi i pasa, strahovali su da se virus može prenijeti s psa na čovjeka. 1956. godine serološki su dokazana protutijela zaraznog hepatitisa psa u serumu čovjeka (PRIER, 1956; CVETNIĆ, 2005), ali se smatra da je seropozitivnost prije posljedica unakrižne reakcije sa ljudskim adenovirusima nego reakcija na infekciju sa CAV-1 ili CAV-2 (GAVIER-WIDÉN, 2012). Ubrzo se ustanovilo da osim nekih antigenskih sličnosti virusa HCC-a i humanih adenovirusa i sličnosti u kliničkoj slici (tonzilitis, limfadenopatija, laringitis, keratokonjuktivitis), virus CAV-1 nema zoonotski potencijal i ne uzrokuje bolest kod ljudi (PRIER, 1962; GAVIER-WIDÉN, 2012; SYKES, 2014; SCHAER i GASCHEN, 2016).

LITERATURA

- APPEL, M. J. (1987): Canine adenovirus type 1 (Infectious canine hepatitis virus). U: Appel, M. J.: Virus infections of canine hepatitis. Elsevier Science Publishers, Amsterdam. 29 – 43
- BARR, S. C., D. D. BOWMAN (2012): Blackwell's five-minute veterinary consult: Canine and feline infectious diseases and parasitology, 2nd edition. Wiley-Blackwell, A John Wiley & Sons, Ltd., Publication, New Delhi, India. 315 – 319
- BASS, E. P., M. A. GILL, W. H. BECKENHAUER (1980): Evaluation of a canine adenovirus type 2 strain as a replacement for infectious canine hepatitis vaccine. J Am Vet Med Assoc. 177: 234 – 242
- BECKETT, S. D., M. J. BURNS, C. H. CLARK (1964): A study of the blood glucose, serum transaminase, and electrophoretic patterns of dogs with infectious canine hepatitis. Am J Vet Res 25: 1186 – 1190
- BUDRAS, K. D., P. H. McCARTHY, W. FRICKE, R. RICHTER, A. HOROWITZ, R. BERG (2007): Anatomy of the Dog, 5th, revised edition. Schlütersche Verlagsgesellschaft mbH & Co. KG, Hannover, Germany.
- CARMICHAEL, L. E. (1999): Canine viral vaccines at a turning point – a personal perspective. Advances in Veterinary Medicine 41, 289 – 307
- CAUDELL, D., A. W. CONFER, R. W. FULTON, A. BERRY, J. T. SALIKI, G. M. FENT, J. W. RITCHEY (2005.): Diagnosis of infectious canine hepatitis virus (CAV-1) infection in puppies with encephalopathy. J. Vet. Diagn. Invest 17, 58-61
- CHEEMA A. H., I. AHMED, G. MUSTAFA, A. ASLAM (2012): Peracute infectious canine hepatitis. Pakistan Veterinary Journal 32, 277 – 279
- CÔTÉ, E. (2015): Clinical veterinary advisor: Dogs and cats, third edition. Mosby, Elsevier Inc., USA
- CURTIS, R., K. C. BARNETT (1973): The ocular lesions of infectious canine hepatitis. 1. Clinical features. Journal of Small Animal Practice. 14:375 – 389
- CURTIS, R., K. C. BARNETT (1981): Canine adenovirus-induced ocular lesions in the Afghan hound. Cornell Vet. 1981, 71:85 – 95
- CURTIS, R, K. C. BARNETT (1983): The "blue eye" phenomenon. Veterinary record 112, 347 – 353

CVETNIĆ, S. (2005): Virusne bolesti životinja. Hrvatska akademija znanosti i umjetnosti; Zagreb, Hrvatska. 354-359

DAY, M. J., M. C., HORZINEK, R. D. SCHULTZ, R. A. SQUIRES (2016): Guidelines for the vaccination of dogs and cats, compiled by the vaccination guidelines group (VGG) of the world small animal veterinary association (WSAVA). Journal of small animal practice, vol. 57, E1 – E45

DECARO, N., M. CAMPOLO, G. ELIA (2007): Infectious canine hepatitis: an "old" disease reemerging in Italy. Res Vet Sci. 83:269 – 273

DECARO, N., V. MARTELLA, C. BUONAVOGLIA (2008): Canine adenoviruses and herpesvirus. Veterinary Clinics of North America: Small Animal Practice 38, 799 – 814

DECARO N. (2011): Infectious canine hepatitis – a re-emerging disease. Sevilla, Spain: 21st ECVIM-CA Congress, 78 – 79

DUARTE M. D., A. M. HENRIQUES, C. LIMA, C. OCHOA, F. MENDES, M. MONTEIRO, F. RAMOS, T. LUIS, R. NEVES, M. FEVEREIRO (2014): Fatal canine adenovirus type 1 acute infection in a Yorkshire Terrier puppy in Portugal: a case report. Veterinarni Medicina 59, 4: 210 – 22

EL-SAWALHY, A. (2012): Veterinary infectious diseases in domestic animals. A guide for practitioners and students. 3rd edition. Egyptian book house, Egypt. 176 – 179

FORD, R. B., L. J. LARSON, R. D. SCHULTZ, L. V. WELBORN (2017): AAHA canine vaccination guidelines. Trends magazine, October 2017, 26 – 35

FOWLER, M. E. (1986): Zoo and wild animal medicine, 2nd edition. Philadelphia: W.B. Saunders, 800 – 807

GAVIER-WIDÉN, D., J. P. DUFF, A. MEREDITH (2012): Infectious diseases of wild mammals and birds in Europe. Wiley-Blackwell, A John Wiley & Sons, Ltd., Publication. 211 – 215

GLEICH S., K. KAMENICA, D. JANIK, V. BENETKA, K. MOSTL, W. HERMANN, K. HARTMANN (2009): Infectious canine hepatitis in central Europe – canine adenovirus-(CAV)-1 infection in a puppy in Germany. Wiener Tierärztliche Monatschrift 96, 227 – 231

GOCKE, D. J., R. PREISIG, T. Q. MORRIS, D. G. MCKAY, S. E. BRADLEY (1967): Experimental viral hepatitis in the dog: production of persistent disease in partially immune animals. J Clin Invest 46: 1506 – 1517

GREEN, R. G. (1925): Distemper in the silver fox (*Vulpes vulpes*). Proceedings of the Society of Experimental Biology and Medicine 22, 546 – 548

GREENE, C. E. (2012.): Infectious Diseases of the Dog and Cat, 4th edition. Saunders, Elsevier Inc., USA. 42-48, str. 806 – 827, 1068-1069

GUR S., A. ACAR (2009): A retrospective investigation of canine adenovirus (CAV) infection in adult dogs in Turkey. Journal of the South African Veterinary Association 80. 2: 84 – 86

HABERMANN, R. T., C. M. HERMAN, F. P. WILLIAMS (1958): Distemper in raccoons and foxes suspected of having rabies. Journal of the American Veterinary Medical Association. 132, 31 – 35

HAI W., W. YUYAN, L. CHENGPING, Z. HUIDONG, M. QIN, Z. QIAN, X. HANKUN (2009): Isolation and characterization of a canine coronavirus variant strain in co-infection dog. Chinese Journal of Veterinary Science 29, 710 – 715

HEADLEY S. A., A. A. ALFIERI, J. T. FRITZEN, J. L. GARCIA, H. WEISSENBOCK, A. P. DA SILVA, L. BODNAR, W. OKANO, A. F. ALFIERI (2013): Concomitant canine distemper, infectious canine hepatitis, canine parvoviral enteritis, canine infectious tracheobronchitis, and toxoplasmosis in a puppy. Journal of Veterinary Diagnostic Investigation 25, 129 – 135

HERAK-PERKOVIĆ V., Ž. GRABAREVIĆ, J. KOS (2012.): Veterinarski priručnik, 6-izdanje. Medicinska naklada, Zagreb, Hrvatska. 2684-2685

HOHŠTETER, M. (2014): Zarazni hepatitis pasa, članak. Hrvatski veterinarski vjesnik, 22/2014, 5 – 6, str. 63 – 65

HU, R. L., G. HUANG, W. QIU, i sur (2001): Detection and differentiation of CAV-1 and CAV-2 by polymerase chain reaction. Vet Res Commun 25: 77 – 84

HUDSON, J. R., W. MANSI (1953): Rubarth's disease (canine virus hepatitis) II. The insusceptibility of ferrets to experimental infection. J Comp. Pathol. 63: 335 – 345

KNOWLES, S., B. L. BODENSTEIN, T. HAMON, M. W. SAXTON. J. S. HALL (2018): Infectious canine hepatitis in brown bear (*Ursus arctos horribilis*) from Alaska. Journal of Wildlife Diseases, 54 (3)

KOBAYASHI Y., K. OCHIAI, C. ITAKURA (1993): Dual infection with canine distemper virus and infectious canine hepatitis virus (canine adenovirus type 1) in a dog. Journal of Veterinary Medical Science 55, 699 – 701

- KÖNIG, H. E., J. STAUTET, H. G. LIEBICH (2009.): Anatomija domaćih sisavaca, udžbenik i atlas u boji za studente i praktičare. Treće, prerađeno i prošireno njemačko izdanje. Prvo hrvatsko izdanje. (Zobundžija, M., K. Babić, V. Gjurčević Kantura, Eds.). Naknada Slap, Hrvatska, 7, 367-375
- McGAVIN, M. D., J. F. ZACHARY (2008.): Specijalna veterinarska patologija, prema IV. američkom izdanju. Stanek, Varaždin, Hrvatska.
- MacLACHLAN, N. J., E. J. DUBOVI (2016.): Fenner's Veterinaty Virology, 5th edition. Elsevier Inc. USA. 217-222
- MOSALLANEJAD, B., S. ESMAILZADEH, R. AVIZEH (2010): A diarrhoeic dog with clinical and histopathologic signs of ICH (*Infectious Canine hepatitis*). Iranian journal of veterinary science and technology vol. 2, br. 2: 123 – 128
- MÜLLER C., N. SIEBER-RUCKSTUHL, N. DECARO, S. KELLER, S. QUANTE, F. TRCHUOR, M. WENGER, C. REUSCH (2010): Infectious canine hepatitis in 4 dogs in Switzerland. Schweizer Archiv fur Tierheilkunde 152, 63 – 68
- OLIVEIRA E. C., P. R. ALMEIDA, L. SONNE, S. P. PAVARINI, T. T. N. WATANABE, D. DRIEMEIER (2011): Canine infectious hepatitis in naturally infected dogs: pathologic findings and immunohistochemical diagnosis (in Portugese). Pesquisa Veterinaria Brasileira 31, 158 – 164
- PIACESI, T., J. VEADO, C. BANDEIRA, R. CARNEIRO, F. VIANA, A. BICALHO (2010): Infectious canine hepatitis: case report. Revista Brasileira de Ciencia Veterinaria 17, 121 – 128
- PRATELLI A., V. MARTELLA, G. ELIA, M. TEMPESTA, F. GUARDA, M. T. CAPUCCHIO, L. E. CHARMICHAEL, C. BUONAVOGLIA (2001): Severe enteric disease in an animal shelter associated with dual infections by canine adenovirus type 1 and canine coronavirus. Journal of Veterinay Medicine series B, Infectious Diseases and Veterinary Public Health 48, 385 – 392
- PRIER, J. E. (1956): Serologic relationship of poliomyelitis virus and the virus of infectious canine hepatitis. Vet. Med. 51, 479 – 480
- PRIER, J. E. (1962): Canine hepatitis virus and human adenovirus. Public health report 77 (4), 290 – 292
- PURSELL, A. R., B. P. STUART, E. STYER, J. L. CASE (1983.): Isolation of an adenovirus from black bear cubs. Journal of Wildlife Diseases 19, 269 – 271

RUBARTH, S. (1947.): An acute virus disease with liver lesion in dogs (hepatitis contagiosa canis): A pathologico-anatomical and etiological investigation. *Acta Pathologica Microbiologica Scandinavica*, supplement 69, 9-207

SCHAER, M., F. GASCHEN (2016): *Clinical medicine of the dog and cat*. 3rd edition. CRC press, Taylor & Francis group, USA. 923 – 925

SCHULTZ, R. D (2006): Duration of immunity for canine and feline vaccines: a review. *Veterinary microbiology* 117, 75 – 79

SPENCER, J. A., J. BINGHAM, R. HEATH, B. RICHARDS (1999.): Presence of antibodies to canine distemper virus, canine parvovirus and canine adenovirus type 1 in free-ranging jackals (*Canis adustus* and *Canis mesomelas*) in Zimbabwe. *Onderstepoort Journal of Veterinary Research* 66, 251 – 253

SUMMERS, B. A., J. F. CUMMINGS, A. de LAHUNTA (1995): *Veterinary neuropathology*. St. Louis: Mosby-Year Book, 102 – 117

SYKES, J.E.(2014.): *Canine and Feline Infectious Diseases*. Saunders, Elsevier Inc., USA. 182-186, 693 – 703

QUINN, P. J., B. K. MARKEY, M. E. CARTER, W. J. DONNELLY, F. C. LEONARD (2005.): Adenoviridae. *Artmed, Porto Alegre*. 323 – 326

WEBER, O., U. PROTZER (2008): *Comparative hepatitis*. Birkhäuser Verlag, P.O. Box 133, CH – 4010, Basel, Switzerland

WIGTON, D. H., G. J. KOCIBA, E. A. HOOVER (1976): Infectious canine hepatitis: animal model for viral-induced disseminated intravascular coagulation. *Blood* 47: 287 – 296

WILLIAMS, E. S., I. K. BARKER (2001): *Infectious diseases of wild mammals*, 3rd edition. Iowa State University Press, USA. 202 – 204

WONG, V. M., C. MARCHE, E. SIMKO (2012): Infectious canine hepatitis associated with prednisone treatment. *Canadian Veterinary Journal* 53, 1219 – 1221

SAŽETAK

Zarazni hepatitis pasa je akutna virusna zarazna bolest pasa uzrokovana psećim adenovirusom tip 1. U svojem tipičnom obliku, bolest se očituje vrućicom, povraćanjem, proljevom, letargijom i zamućenjem rožnice u obliku "blue eye" sindroma. Zarazni hepatitis je bolest mladih pasa u kojih vrlo često završava smrću prije pojave kliničkih znakova ili neposredno nakon. Bolest se prenosi direktnim i indirektnim putem, a odlikuje ju visoki morbiditet i mortalitet od 10% do 30%. Veliki problem u populaciji pasa predstavljaju jedinke sa subkliničkim oblikom bolesti i u rekonvalescenciji jer urinom izlučuju virus čak i do devet mjeseci.

Bolest se za vrijeme života dijagnosticira usporedbom titra protutijela u parnim serumima, gdje je četverostruko povećanje titra unutar dva do tri tjedna potvrda bolesti. Post mortem bolest dijagnosticiramo patohistološkom pretragom i nalazom intranuklearnih uklopina u hepatocitima. Danas dijagnostiku također upotpunjujemo korištenjem seroloških (ELISA) i molekularnih (PCR) metoda.

Bolest se uspješno prevenira cijepljenjem ako se ono provodi redovito i ako je cjepivo pravilno administrirano. Posebnu pozornost treba obratiti na prostore s velikom populacijom pasa, poput azila, i gdje postoji mogućnost izbijanja bolesti. Kako ne bi došlo do izbijanja bolesti, potrebno je pravilno provoditi zoohigijenske mjere, cijepljenje pasa te izbjegavanje kontakta zdravih pasa sa bolesnima, kliconošama i divljim životinjama.

Ključne riječi: zarazni hepatitis pasa, zamućenje rožnice, HCC

SUMMARY

Infectious canine hepatitis

Infectious canine hepatitis (ICH) is fulminant viral disease caused by canine adenovirus type 1. In its typical form, disease is manifested with fever, vomiting, diarrhea, lethargy and corneal opacity in the form of "blue eye". Infectious canine hepatitis is a disease of young dogs in which it frequently ends in death before onset of clinical signs. Transmission of infection occurs either from direct or indirect contact, and it has high morbidity and reported mortality rates of around 10% to 30%. Subclinically infected and convalescent dogs shed virus in urine up to nine months, which pose as a big issue in canine population.

Antemortem diagnosis is achieved by comparing antibody titers in blood serum over a 2- to 3-week period, the fourfold rise in antibody titer is a confirmation of the disease. After death of the animal, histopathological findings of intranuclear inclusions in hepatocytes confirms the disease. These days PCR and ELISA assays are used as complementary methods while diagnosing ICH.

Prevention of infectious canine hepatitis is accomplished with properly administered vaccines and by regular vaccinations. Great caution should be present in facilities with high dog population, like shelters, in which there is high probability of disease outbreak. Outbreak prevention should be accomplished by appropriate hygienic measures, vaccination and by avoiding contact with sick dogs, carriers and wild animals.

Key words: Infectious canine hepatitis, "blue eye", ICH

ŽIVOTOPIS

Sonja Babić rođena je 2. veljače 1991. godine u Zagrebu. Svoje osnovnoškolsko znanje stječe u Osnovnoj školi Antuna Mihanovića, u Zagrebu. U osnovnoj školi aktivno je sudjelovala u debatnom klubu s kojim je svoju školu predstavljala na natjecanjima. 2005. godine upisuje Srednju veterinarsku školu u Zagrebu gdje 2009. godine stječe zvanje veterinarski tehničar. Iste godine upisuje Veterinarski fakultet Sveučilišta u Zagrebu.

Tijekom studija pokazuje izrazito zanimanje za anatomiju, te je u razdoblju od 2010. do 2012. godine demonstrator na Zavodu za anatomiju, histologiju i embriologiju. Na istom zavodu sudjelovala je u pisanju studentskog znanstvenog rada "Osteometrijska analiza bjeloglavog supa (*Gyps fulvus*) u Hrvatskoj" za kojeg je primila i dekanovu nagradu u akademskoj godini 2010./2011. U ljetnim mjesecima 2017. odradila je stručnu praksu u sklopu nastave u Veterinarskoj stanici Grada Zagreba gdje je kasnije ostala i volontirati. Za vrijeme studija prisustvovala je na raznim kongresima, simpozijima i seminarima vezanima uz struku.