

# Anatomske varijacije glavnog limfnog voda (ductus thoracicus) u psa

---

Korpes, Kim

Master's thesis / Diplomski rad

2018

Degree Grantor / Ustanova koja je dodijelila akademski / stručni stupanj: **University of Zagreb, Faculty of Veterinary Medicine / Sveučilište u Zagrebu, Veterinarski fakultet**

Permanent link / Trajna poveznica: <https://um.nsk.hr/um:nbn:hr:178:694808>

Rights / Prava: [In copyright](#) / [Zaštićeno autorskim pravom.](#)

Download date / Datum preuzimanja: **2024-07-04**



Repository / Repozitorij:

[Repository of Faculty of Veterinary Medicine -  
Repository of PHD, master's thesis](#)



Sveučilište u Zagrebu  
Veterinarski fakultet

Kim Korpes  
Anatomske varijacije glavnog limfnog voda (ductus thoracicus) u psa

Diplomski rad

Zagreb, 2018.

Ovaj rad izrađen je u Zavodu za anatomiju, histologiju i embriologiju.

Predstojnica: izv. prof. dr. sc. Martina Đuras

Mentorica: izv. prof. dr. sc. Martina Đuras

Članovi Povjerenstva za obranu diplomskog rada:

1. prof. dr. sc. Tajana Trbojević Vukičević
2. izv. prof. dr. sc. Snježana Kužir
3. izv. prof. dr. sc. Martina Đuras
4. izv. prof. dr. sc. Andrea Gudan Kurilj (zamjena)

## ZAHVALE

Zahvaljujem mentorici izv. prof. dr. sc. Martini Đuras i asistentu dr.sc. Ivanu Aliću na stručnome vodstvu, sugestijama i pomoći. Također, zahvaljujem prof. dr. sc. Tajani Trbojević Vukičević i izv. prof. dr. sc. Snježani Kužir na pomoći pri anatomskej sekciji.

Svojoj obitelji i prijateljima zahvaljujem na podršci tijekom svih šest godina studija.

## SADRŽAJ

Uvod.....	1
Pregled rezultata dosadašnjih istraživanja.....	3
Materijali i metode.....	6
Rezultati.....	8
Rasprava.....	27
Zaključci.....	32
Literatura.....	33
Sažetak.....	35
Summary.....	36
Životopis.....	37

## UVOD

Glavni limfni vod (ductus thoracicus) jedna je od najvažnijih i najvećih limfnih žila u tijelu (SISSON i GROSSMAN, 1956; KÖNIG i LIEBICH, 2009). Pripada limfnom sustavu koji ima važnu ulogu u prijenosu tvari i obrani organizma od raznih patogena. Limfnom sustavu osim limfnih žila pripadaju još i prsna žlijezda, limfni čvorovi, slezena i limfno tkivo pridruženo sluznicama (DAY i SCHULTZ, 2013). Limfne žile se embrionalno razvijaju nakon razvoja krvnih žila iz mezoderma (vaskulogeneza), nakon čega rastu i sazrijevaju (angiogeneza). Upravo zbog takvog redoslijeda razvoja smatra se da limfne žile potječu od krvnih žila. Podrijetlo limfnih žila nije potpuno jasno te se pretpostavlja da potječu od endotela vena ili od angiogenog mezenhima (OLIVER, 2004). U početku embrionalnog razvoja limfnog sustava nastaje šest primarnih limfnih vrećica (dvije jugularne, dvije ilijačne, jedna retroperitonealna limfna vrećica i hilusna cisterna) s brojnim limfnim žilama koje ih povezuju i dovode limfu iz udova, tjelesne stijenke te glave i vrata. U području prsa, dvije glavne prsne limfne žile povezuju jugularne vrećice s hilusnom cisternom, a djelomičnim propadanjem i uspostavljanjem anastomoza među njima nastaju dvije konačne glavne limfne žile: glavni limfni vod (ductus thoracicus) i desni limfni vod (ductus lymphaticus dexter). Glavni limfni vod prikuplja i odvodi limfu iz repa, zdjelice, zdjelčnih udova, trbuha, dijela ošita, lijeve strane prsnoga koša, limfnih čvorova prsne šupljine, dijela pluća i srca, jednjaka, lijeve polovice vrata, glave i lijevog prsnog uda (RIQUET i sur., 2002; KIRIKI i sur., 2011), a desni limfni vod iz dijela ošitne površine jetre, desne strane prsnoga koša, dijela reznjeva pluća, desne strane srca, desnoga prsnog uda i desne polovice glave i vrata (SKANDALAKIS i sur., 2007; DYCE i sur., 2010). Upravo su zbog brojnih anastomoza limfnih žila u embrionalnom razvoju moguće brojne anatomske varijacije konačnog toka glavnoga limfnog voda (SADLER, 2008).

Glavni limfni vod započinje u slabinskom području kao nastavak hilusne cisterne (cisterna chyli). Hilusna cisterna jest vrećasto proširenje smješteno između krakova ošita u području od prvoga do četvrtog slabinskog kralješka, dorzalno od aorte (MILLER i sur., 1964). Počevši u slabinskom području, glavni limfni vod usmjerava se kranijalno (VOLLMERHAUS, 1981), prolazeći iz trbušne u prsnu šupljinu zajedno s aortom kroz ošitni otvor aorte (hiatus aorticus) (KÖNIG i LIEBICH, 2009). Zatim se usmjerava kranijalno kroz sredoprsje

(mediastinum) dorzalno i desno od aorte i ventralno od vene azigos (v. azygos). U visini petog međurebrenog prostora prelazi preko dorzalne površine aorte na lijevu stranu prsne šupljine. Njegov je tok usmjeren kranioventralno te završava ampulastim proširenjem najčešće u lijevom venskom kutu. Venski je kut mjesto spajanja lijeve potključne vene (v. subclavia sinistra) i lijeve vanjske jugularne vene (v. jugularis externa sinistra) u visini prvog rebra. Ovdje se limfa iz glavnoga limfnog voda ulijeva u krvožilni sustav. Na samom ušću glavnog limfnog voda, kao i duž cijelog lumena ove limfne žile, nalaze se zalisci koji sprječavaju povratak limfe. Glavni limfni vod odvodi limfu iz većine dijelova tijela te se smatra glavnom sakupljačkom limfnom žilom organizma. Često se još naziva i mlječovod zbog limfe koja je bogata masnim kapljicama (KÖNIG i LIEBICH, 2009). U pasa srednje veličine, promjera je 2 - 3 mm (DYCE i sur., 2010).

Poznavanje anatomije limfnog sustava ima veliko kliničko značenje prilikom sakupljanja uzoraka limfe te u dijagnozi i liječenju patoloških promjena vezanih uz ovaj sustav (EKEN i sur., 2002). Osobito je važno prepoznati anatomske varijacije prilikom brojnih kirurških zahvata na mekim strukturama unutar prsne šupljine, torakotomije ili operacija prsne kralježnice. Varijacije glavnoga limfnog voda mogu utjecati i na pristup operacijskom polju, na izvedbu te ishod operacije.

Anatomske varijacije glavnoga limfnog voda u psa nisu dosad istražene na većem uzorku. U literaturi postoje samo opisi pojedinih nalaza (GOMERČIĆ i ŠKRTIĆ, 1981; ĐURAS GOMERČIĆ i sur., 2009). Hipoteza ovog istraživanja jest da zbog složene embrionalne osnove postoji mogućnost razvoja brojnih anatomske varijacije koje mogu utjecati na zahvate u prsnoj šupljini. Prepoznavanje anatomske varijacije glavnoga limfnog voda važno je i u slikovnoj dijagnostici. Također je poznavanje anatomske varijacije glavnog limfnog voda u psa posebno važno budući da je pas jedna od najzastupljenijih vrsta u maloj veterinarskoj praksi.

Ciljevi ovog istraživanja jesu detaljan opis anatomske građe glavnoga limfnog voda u psa, opis njegovih anatomske varijacije te prikaz učestalosti pojedinih varijacija. Razmotrit će se i klinička važnost anatomske varijacije glavnoga limfnog voda u psa.

## PREGLED REZULTATA DOSADAŠNJIH ISTRAŽIVANJA

U domaćih životinja spominju se anatomske varijacije glavnoga limfnog voda duž cijelog njegova toka (VOLLMERHAUS, 1981), no detaljni opisi tih varijacija za pojedine vrste životinja ne postoje. Najviše je opisa anatomske varijacije glavnog limfnog voda u psa, pa tako VOLLMERHAUS (1981) navodi da glavni limfni vod može u psa započeti kao jedna, dvije ili tri limfne žile. U psa je opisan inverzni glavni limfni vod (GOMERČIĆ i ŠKRTIĆ, 1981) i dodatni glavni limfni vod (RADLINSKY i sur., 2002; ĐURAS GOMERČIĆ i sur., 2009). Inverzni limfni vod koji su opisali GOMERČIĆ i ŠKRTIĆ (1981) završava na desnoj, a ne na lijevoj strani tijela kako je to u većine životinja. Započinje kranijalno od prve desne slabinske arterije kao jedinstvena limfna žila. Usmjerava se medijalno od 13., 12. i 11. desne dorzalne međurebrene arterije te dorzalno od aorte, stvarajući prsten oko dvanaeste desne dorzalne međurebrene arterije. Između 11. i 10. desne dorzalne međurebrene arterije prelazi lateralno od desnih dorzalnih međurebrenih arterija te blago ventralno. U visini sedmoga prsnog kralješka udaljava se lateralnije od aorte te se usmjerava po dorzalnoj stijenci jednjaka sve do kranijalnog završetka vene azigos (v.azygos). Zatim skreće kranioventralno te se 3 - 4 centimetara kranijalno od prvog desnog rebra ulijeva u desnu vanjsku jugularnu venu.

RADLINSKY i sur. (2002) opisali su dodatne glavne limfne vodove u pet pasa. U dvije je životinje pronađen glavni limfni vod s dodatnim ograncima koji se odvajaju u ravnini svake desne dorzalne međurebrene arterije. Druga varijacija, kod koje se dodatni ogranak odvaja u ravnini osme dorzalne međurebrene arterije, pronađena je u jednog psa. U trećoj opisanoj varijaciji, koja je uočena u jednog psa, dodatni se ogranak odvaja u ravnini dvanaeste dorzalne međurebrene arterije. U posljednje se ispitivane životinje, u visini šeste dorzalne međurebrene arterije nalaze brojni blago vijugavi ogranci koji se odvajaju iz glavnoga limfnog voda. RADLINSKY i sur. (2002) ne opisuju daljnji tok spomenutih dodatnih ogranaka. Dodatni limfni vod koji u psa opisuju ĐURAS GOMERČIĆ i sur. (2009) započinje u ravnini jedanaeste desne dorzalne međurebrene arterije te leži lateralno od desete do pete desne dorzalne međurebrene arterije. Zatim prelazi s lateralne na medijalnu stranu, i dalje leži dorzalno od aorte, pri čemu se iz središnjih medijastinalnih limfnih čvorova u dodatni limfni vod ulijevaju pritoci. U kranijalnom se sredoprsju ovaj dodatni limfni vod spaja s glavnim limfnim vodom. Dodatni limfni vod koji su



opisali ĐURAS GOMERČIĆ i sur. (2009) promjera je 6mm, dok je glavni limfni vod znatno uži, promjera 1 - 2 mm.

INOUE i MAKITA (1994) opisali su devet različitih tokova glavnoga limfnog voda u 41 japanskog makakija (*Macaca fuscata*) te ih svrstali u tri skupine: obostrani, desni i lijevi glavni limfni vod. U tri životinje pronađen je obostrani glavni limfni vod koji čine dvije limfne žile, jedna usmjerena kranijalno i medijalno od lijevih dorzalnih međurebrenih arterija, a druga kranijalno i medijalno od desnih dorzalnih međurebrenih arterija. Desni glavni limfni vod pronađen je u 26 makakija i leži medijalno od desnih dorzalnih međurebrenih arterija. Lijevi glavni limfni vod, koji leži medijalno od lijevih dorzalnih međurebrenih arterija, INOUE i MAKITA (1994) pronašli su u 12 makakija. U većem broju istraženih makakija (n= 32, 78%) tok glavnoga limfnog voda završava uobičajeno u lijevom venskom kutu. U manjem broju makakija (n= 9, 22%), završetak glavnoga limfnog voda pronađen je u unutarnjoj jugularnoj veni i u potključnoj veni. Također, u 10 makakija pronađene su prstenaste tvorbe glavnoga limfnog voda, najčešće u njegovu kranijalnom toku.

U svom istraživanju na mačkama EKEN i sur. (2002) opisali su kaudalni i središnji dio toka glavnoga limfnog voda u obliku ljestvi u svih osam istraženih mačaka što odgovara embrionalnom izgledu ovoga dijela limfnog sustava. U kranijalnom sredoprsju glavni je limfni vod istraženih mačaka podijeljen u visini prve i druge desne dorzalne međurebrene arterije na dva ogranka. U svih osam istraženih mačaka, glavni limfni vod završava kao jedinstvena limfna žila. U šest mačaka završava u lijevoj vanjskoj jugularnoj veni, dok u dvije mačke završava u lijevom venskom kutu.

KIRIKI i sur. (2011) opisuju pojavu tri različite varijacije glavnoga limfnog voda u 33 goveda: obostrani, lijevi i desni. U najvećeg broja goveda (n= 25) opisan je desni glavni limfni vod, u pet životinja lijevi te u tri životinje obostrani glavni limfni vod, koji se sastoji od dvije paralelne limfne žile koje se, neposredno prije završetka u desnom venskom kutu, sjedinjuju u jednu limfnu žilu. U 16 od 33 goveda, uočeno je stvaranje više od jednoga prstena, najčešće smještenih između hilusne cisterne i četvrte dorzalne međurebrene arterije, između četvrte i prve dorzalne međurebrene arterije, između prve dorzalne međurebrene arterije i lijeve kostocervikalne vene (v.costocervicalis sinistra) te između lijeve kostocervikalne vene i završetka glavnoga limfnog voda.

U svinja su DURAS GOMERCIC i sur. (2010) opisali dvije varijacije glavnog limfnog voda u kranijalnom dijelu njegova toka neposredno prije ušća. Varijacije su pronađene u pet od ukupno petnaest istraživanih svinja. U tri se svinje glavni limfni vod dijeli, kaudalno od lijeve potključne arterije, na dva paralelna ogranka koji su usmjereni kranioventralno i leže lateralno od lijeve potključne arterije. Neposredno prije završetka u lijevom venskom kutu, ova se dva ogranka ponovno spajaju i kao jedinstvena žila ulijevaju u lijevi venski kut. U druge je dvije svinje također pronađena anatomska varijacija glavnoga limfnog voda koji se dijeli kaudalno od lijeve potključne arterije na dva ogranka različite širine. Deblja se limfna žila usmjerava kranioventralno i medijalno uz potključnu arteriju dok tanja leži lateralno od lijeve potključne arterije. Ova se dva ogranka ponovno ujedinjuju 0,5 centimetara prije ušća u lijevi venski kut.

Dok je limfni sustav nedovoljno istražen u veterinarskoj medicini, u humanoj postoje brojne spoznaje o anatomiji ovog sustava, a samim time, i o glavnom limfnom vodu. Poznate su brojne anatomske varijacije u ljudi koje obuhvaćaju početak glavnog limfnog voda, zatim njegov središnji dio te ušće (CHEN i sur., 2006). U ljudi su detaljno istraženi pritoci glavnog limfnog voda iz srca, pluća, jednjaka i ošita, zajedno s limfnim čvorovima duž navedenih pritoka (RIQUET i sur., 2002). CHEN i sur. (2006) opisuju obostrani glavni limfni vod cijelim njegovim tokom zajedno s parnom gornjom šupljom venom (v. cava superior) u jedne žene. U ljudi je opisano nekoliko različitih završetaka glavnog limfnog voda, od čega je ušće u lijevu unutarnju jugularnu venu (v. jugularis interna sinistra) najčešće. Drugo po zastupljenosti jest ušće na spoju lijeve unutarnje jugularne vene i lijeve potključne vene (v. subclavia sinistra), zatim u lijevu potključnu venu te u lijevu brahiocefaličnu venu (v. brachiocephalica sinistra) (SKANDALKIS i sur., 2007).

## MATERIJALI I METODE

U svrhu ovog istraživanja analizirani su početak, položaj i ušće glavnoga limfnog voda u 46 pasa. Anatomska sekcija glavnoga limfnog voda (ductus thoracicus) provedena je na lešinama pasa konzerviranih 4%-tnom vodenom otopinom formaldehida, koje su korištene za potrebe nastave iz predmeta Anatomija s organogenezom domaćih životinja II u Zavodu za anatomiju, histologiju i embriologiju Veterinarskog fakulteta Sveučilišta u Zagrebu, u razdoblju od 2012. do 2015. godine. Od ukupnog broja seciranih pasa u njih šest glavni limfni vod nije uspješno izoliran zbog oštećenja nastalih prilikom korištenja lešina u nastavi. Podaci o spolu, dobi i pasmini pasa prikazani su u tablici 1. Psi su na temelju istrošenosti zuba podijeljeni u tri dobne skupine: mlada, stara i vrlo stara životinja. Pristup glavnom limfnom vodu omogućen je uklanjanjem lijeve i desne prsne stijenke, pluća te postupnim uklanjanjem lijeve i desne medijastinalne pleure duž toka glavnoga limfnog voda. Nalaz je fotografiran, a položaj i tok glavnog limfnog voda detaljno su opisani. Opisi glavnog limfnog voda poslužili su za izradu shematskih prikaza anatomskih varijacija pomoću računalnog programa Xara (slike 1, 2 i 3). Svaka je anatomska varijacija glavnoga limfnog voda detaljno opisana te je analizirana njezina pojavnost u uzorku.

Ovo je istraživanje odobreno Odlukom Povjerenstva za etiku u veterinarstvu Veterinarskog fakulteta Sveučilišta u Zagrebu (odluka Fakultetskog vijeća klasa: 640-01/16-17/18, ur. broj: 251-61-01/139-16-2 od 17. ožujka 2016.).

Tablica 1. Pasmina, spol i dob pasa korištenih u istraživanju anatomskih varijacija glavnog limfnog voda (ductus thoracicus).

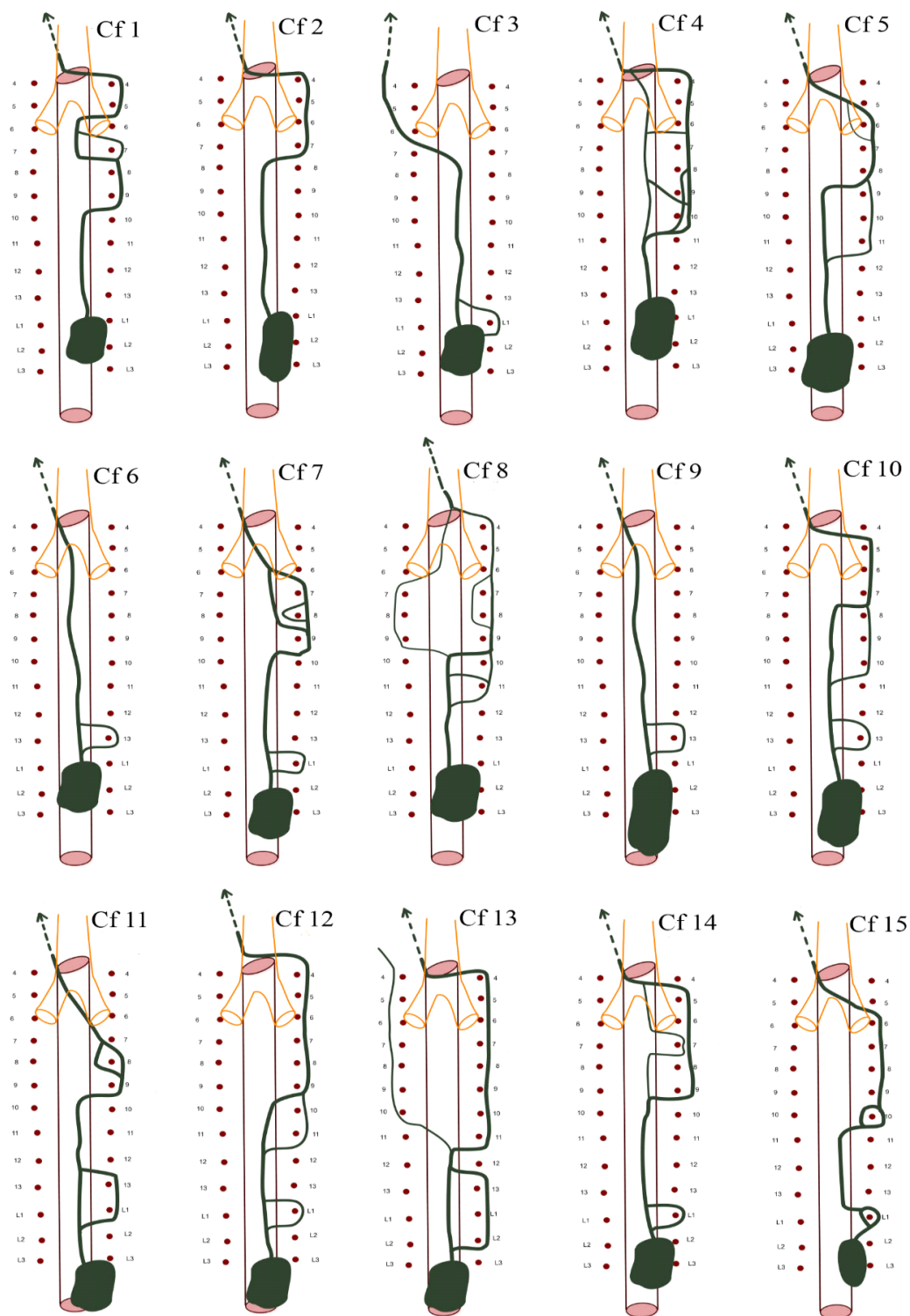
Oznaka životinje	Pasmina	Spol	Dob
Cf1	rotvajler	mužjak	vrlo stara
Cf2	engleski seter	mužjak	stara
Cf3	bordoška doga	ženka	stara
Cf4	rotvajler	mužjak	vrlo stara
Cf5	križanac	mužjak	vrlo stara
Cf6	križanac	ženka	stara
Cf7	bernski planinski pas	ženka	mlada
Cf8	križanac	mužjak	vrlo stara
Cf9	njemački ovčar	ženka	stara
Cf10	njufaundlender	mužjak	stara
Cf11	križanac u tipu škotskog ovčara	ženka	vrlo stara
Cf12	njemački bokser	mužjak	vrlo stara
Cf13	križanac u tipu bernskog planinskog psa	ženka	vrlo stara
Cf14	križanac u tipu pudla	ženka	vrlo stara
Cf15	pudl	mužjak	vrlo stara
Cf16	zlatni retriever	mužjak	stara
Cf17	zlatni retriever	mužjak	stara
Cf18	njemački ovčar	mužjak	mlada
Cf19	križanac	ženka	vrlo stara
Cf20	pudl	ženka	vrlo stara
Cf21	križanac u tipu pinča	mužjak	mlada
Cf22	engleski koker španijel	mužjak	mlada
Cf23	mješanac u tipu vuka	ženka	mlada
Cf24	brak jazavčar	ženka	stara
Cf25	križanac u tipu njemačkog ovčara	ženka	vrlo stara
Cf26	zapadnoškotski bijeli terijer	ženka	stara
Cf27	pudl	ženka	stara
Cf28	križanac	ženka	mlada
Cf29	križanac	ženka	mlada
Cf30	križanac u tipu velikog šnaucera	ženka	stara
Cf31	belgijski ovčar	ženka	mlada
Cf32	zlatni retriever	mužjak	stara
Cf33	njemački ovčar	mužjak	vrlo stara
Cf34	njemački ovčar	mužjak	stara
Cf35	graničarski ovčar	mužjak	stara
Cf36	križanac	mužjak	stara
Cf37	labrador retriever	ženka	stara
Cf38	belgijski ovčar	mužjak	stara
Cf39	križanac u tipu ovčara	mužjak	vrlo stara
Cf40	njufaundlender	ženka	vrlo stara

## REZULTATI

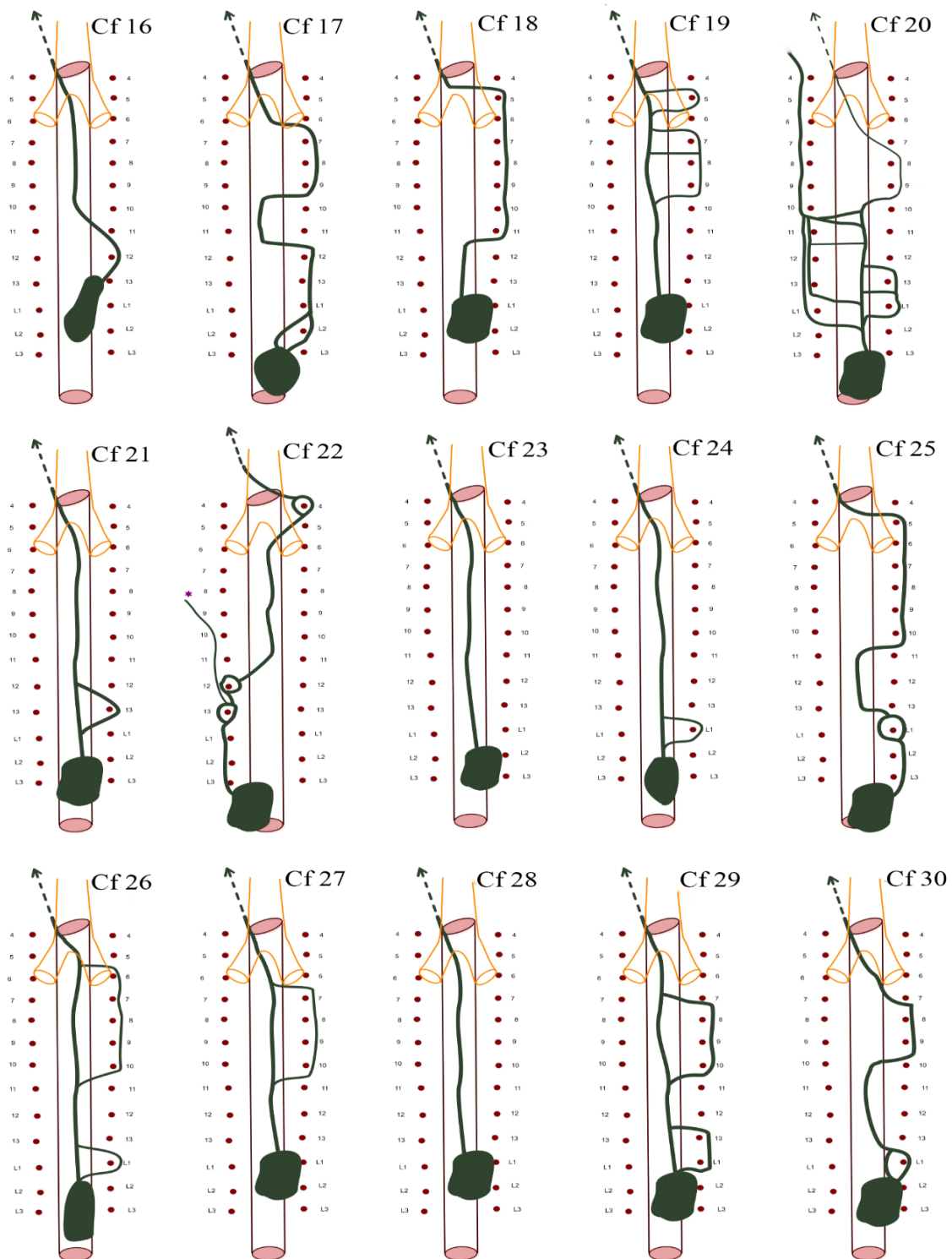
Ovim je istraživanjem utvrđena prisutnost velikog broja anatomskih varijacija glavnoga limfnog voda u psa (slika 1, 2 i 3). U samo tri (7,5%) životinje utvrđen je tok glavnoga limfnog voda kako ga opisuju udžbenici iz anatomije domaćih životinja (za potrebe ovog istraživanja nazvan *standardni tok*). Standardni tok podrazumijeva jednostruki početak glavnoga limfnog voda iz hilusne cisterne, zatim kranijalno usmjereni tok dorzalno i desno od aorte, a u visini petog međurebrenog prostora prijelaz preko dorzalne površine aorte na lijevu stranu prsne šupljine te kranioventralni nastavak i završetak najčešće u lijevom venskom kutu. U ukupno 20 pasa pronađeno je i opisano ušće glavnoga limfnog voda, dok u preostalih 20 nije zbog oštećenja lešina nastalih tijekom prethodnog korištenja u nastavi.

Anatomske varijacije glavnoga limfnog voda utvrđene ovim istraživanjem svrstane su u šest skupina prema položaju glavnog toka i prema anastomozama. Prvu skupinu čini standardni tok glavnoga limfnog voda koji je pronađen u tri psa (7,5%) (Cf 23, 28, 38). Drugu skupinu čine varijacije u kojih se dio toka nalazi i lateralno, a ne samo medijalno, od desnih slabinskih i dorzalnih međurebrenih arterija (Cf 2, 16, 18, 32, 33, 40). Ove su varijacije pronađene u ukupno šest pasa (15%). Treću skupinu čine varijacije u kojih glavni limfni vod tvori prstenove oko jedne ili više slabinskih i/ili dorzalnih međurebrenih arterija, a pronađene su u 11 pasa (27,5%) (Cf 3, 4, 6, 9, 19, 21, 24, 26, 27, 29, 37). Četvrta skupina varijacija pronađena je u 14 pasa (35%) te se u nje dio toka glavnoga limfnoga voda nalazi lateralno od desnih slabinskih i dorzalnih međurebrenih arterija uz tvorbu prstenova oko jedne ili više desnih slabinskih i/ili dorzalnih međurebrenih arterija (Cf 1, 5, 7, 10, 11, 12, 13, 14, 15, 17, 25, 30, 31, 34). Peta skupina varijacija pronađena je u svega jednog psa (2,5%) i ovdje je utvrđeno da se dio kaudalnog i srednjeg toga nalazi lijevo, a ne desno, uz aortu te tvori prstenove oko lijevih i desnih dorzalnih međurebrenih arterija (Cf 22). U šestu je skupinu svrstano pet pasa (12,5%) u kojih je pronađen dodatni limfni vod desno uz aortu, koji izlazi i ulijeva se u glavni limfni vod, s prstenovim i bez njih oko desnih slabinskih i dorzalnih međurebrenih arterija (Cf 8, 20, 35, 36, 39).

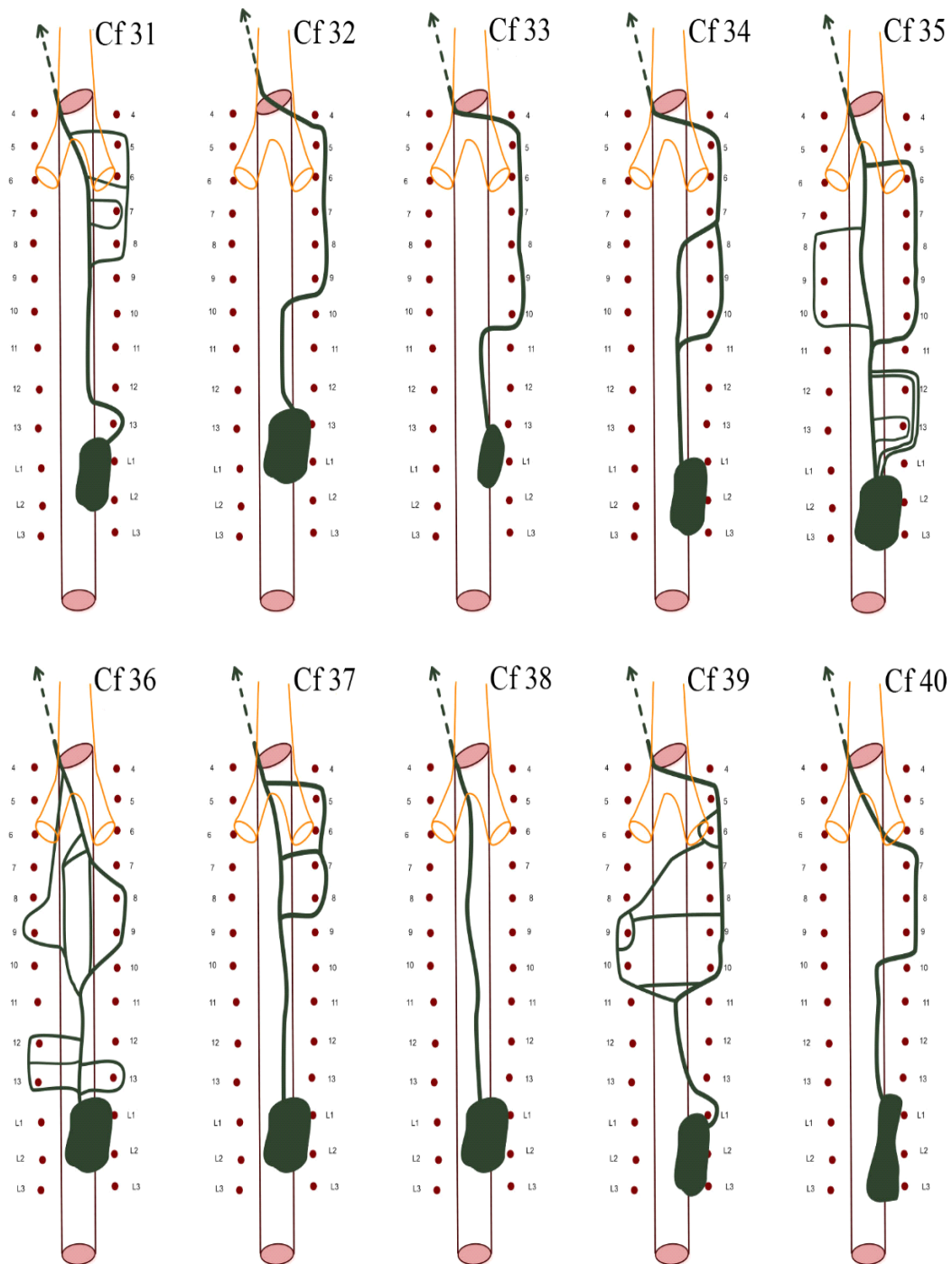
Osim navedene podjele, učinjena je još jedna s obzirom na broj početnih limfnih žila koje izlaze iz hilusne cisterne, a kasnije se spajaju u glavni limfni vod. Prvu skupinu čini jednostruki početak glavnoga limfnog voda pronađen u 34 pasa (85%), zatim dvostruki početak u pet (12,5%) te trostruki početak glavnoga limfnog voda u jednog psa (2,5%).



Slika 1. Shematski prikaz anatomskih varijacija glavnog limfnog voda u pasa oznake Cf 1 -Cf 15, L1-L3 slabinske arterije, 4-13 broj dorzalne međurebrenne arterije.



Slika 2. Shematski prikaz anatomskih varijacija glavnog limfnog voda u pasa oznake Cf 16-Cf 30, L1-L3 slabinske arterije, 4-13 broj dorzalne međurebrene arterije.



Slika 3. Shematski prikaz anatomskih varijacija glavnog limfnog voda u pasa oznake Cf 31-Cf 40, L1-L3 slabinske arterije, 4-13 broj dorzalne medurebrene arterije.



### *Opis toka glavnog limfnog voda u pregledanih pasa*

#### Cf 1

Hilusna cisterna (cisterna chyli) nalazi se između krakova ošita od prve do treće slabinske arterije (arteria lumbalis). Iz kranijalnog dijela cisterne izlazi jedinstveni limfni vod koji se usmjerava kranijalno i dorzalno od aorte i leži medijalno od desnih dorzalnih međurebrenih arterija (aa. intercostales dorsales). Kaudalno uz 9. desnu dorzalnu međurebrenu arteriju prelazi na lateralnu stranu te s lateralne strane leži uz 9. i 8. desnu dorzalnu međurebrenu arteriju. Oko 7. desne dorzalne međurebrene arterije tvori prsten iz kojeg medijalno od 6. desne dorzalne međurebrene arterije izlazi limfni vod koji se usmjerava lateralno te s lateralne strane zaobilazi 5. i 4. desnu dorzalnu međurebrenu arteriju. Kranijalno od 4. desne dorzalne međurebrene arterije prelazi s desne na lijevu stranu tijela i usmjerava se kranijalno prema lijevome venskome kutu.

#### Cf 2


Hilusna cisterna nalazi se između krakova ošita od prve do treće slabinske arterije. Iz kranijalnog dijela cisterne izlazi jedinstveni limfni vod koji se usmjerava kranijalno i dorzalno od aorte te leži medijalno od desnih dorzalnih međurebrenih arterija. Kaudalno uz 7. desnu dorzalnu međurebrenu arteriju prelazi na lateralnu stranu te se usmjerava kranijalno uz lateralnu stranu desnih dorzalnih međurebrenih arterija. Kranijalno od 4. desne dorzalne međurebrene arterije prelazi s desne na lijevu stranu tijela te se usmjerava prema lijevom venskom kutu.

#### Cf 3

Hilusna cisterna nalazi se između krakova ošita od prve do treće slabinske arterije. Iz kranijalnog dijela cisterne izlaze dva limfna voda; veći vod izlazi medijalno, dok manji vod izlazi lateralno od prve desne slabinske arterije. Lateralni vod zaobilazi prvu desnu slabinsku arteriju i priključuje se glavnom limfnom vodu u ravnini 13. dorzalne međurebrene arterije te se kao jedinstveni limfni vod usmjerava kranijalno i dorzalno od aorte te medijalno od desnih dorzalnih međurebrenih arterija. Kaudalno uz 6. lijevu dorzalnu međurebrenu arteriju limfni vod prelazi na lijevu stranu i leži lateralno od lijevih dorzalnih međurebrenih arterija pa se usmjerava prema lijevom venskom kutu u koji se ulijeva.

#### Cf 4


Na slici 4. nalazi se prikaz glavnoga limfnog voda psa oznake Cf 4. Hilusna cisterna nalazi se između krakova ošita od 13. dorzalne međurebrene arterije do treće slabinske arterije. Iz kranijalnog dijela hilusne cisterne izlazi jedinstveni limfni vod koji se usmjerava kranijalno i medijalno do ravnine 11. dorzalne međurebrene arterije gdje se dijeli na dva ogranka. Tanji medijalniji koji se usmjerava kraniomedijalno te deblji lateralniji koji se usmjerava lateralno od desne 10. dorzalne međurebrene arterije. Deblji vod usmjerava se lateralno od desnih dorzalnih međurebrenih arterija sve do 4. dorzalne međurebrene arterije. Neposredno nakon odvajanja debljega voda, kaudalno od 10. desne dorzalne međurebrene arterije, od njega se odvoji znatno tanji vod koji se usmjerava paralelno s njim sve do 8. desne dorzalne međurebrene arterije gdje mu se opet priključuje. Između dvaju limfnih vodova razvijene su i dvije anastomoze, kaudalna anastomoza nalazi se između 9. i 10. desne dorzalne međurebrene arterije, usmjerava se kraniomedijalno te se gotovo dijagonalno spaja s tanjim i medijalnijim vodom. Kranijalna anastomoza nalazi se između 6. i 7. desne dorzalne međurebrene arterije i spaja se gotovo transverzalno na tanji vod. Kranijalno od 4. desne dorzalne međurebrene arterije deblji vod usmjerava se medijalno, spaja se s tanjim vodom te se kao jedinstveni vod usmjerava prema lijevom venskom kutu u koji se ulijeva.



Slika 4. Glavni limfni vod (strelice) psa oznake Cf 4 (desna strana). L1, L2- slabinske arterije, 6 do 13 - desne dorzalne međurebrene arterije, \* - vena azygos, ren dexter (desni bubreg), diaphragma (ošit), pulmo dexter (desno plućno krilo).

## Cf 5

Na slici 5. nalazi se prikaz glavnog limfnog voda psa oznake Cf 5. Hilusna cisterna nalazi se između krakova ošita od druge do četvrte slabinske arterije. Iz kranijalnog dijela cisterne, medijalno od dorzalnih međurebrenih arterija izlazi jedinstveni limfni vod koji se usmjerava kranijalno. Kaudalno uz 11. desnu dorzalnu međurebrenu arteriju od glavnoga voda odvaja se znatno tanji vod koji se usmjerava lateralno do desnih dorzalnih međurebrenih arterija. Glavni limfni vod, kaudalno uz 8. desnu dorzalnu međurebrenu arteriju, prelazi na lateralnu stranu gdje se u njega ulijeva tanji vod te se kao jedinstveni vod usmjeravaju kranijalno i lateralno od desnih dorzalnih međurebrenih arterija. Oko 6. desne dorzalne međurebrene arterije tvori prsten. Kaudalno uz 5. desnu dorzalnu međurebrenu arteriju prelazi medijalno od desnih dorzalnih arterija te se usmjerava dorzalno i kranijalno po aorti, sve do lijeve 4. dorzalne međurebrene arterije. Kranijalno se od ove arterije usmjerava prema lijevom venskom kutu u koji se ulijeva.



Slika 5. Glavni limfni vod (strelice) psa oznake Cf 5 (desna strana). 4 do 11 - desne dorzalne međurebrene arterije, esophagus (jednjak), diaphragma (ošit), pulmo dexter (desno plućno krilo), \* desni limfatički vod (ductus lymphaticus dexter).

#### Cf 6, Cf 9, Cf 21

Hilusna cisterna nalazi se između krakova ošita od prve do treće slabinske arterije. Iz kranijalnog dijela cisterne, medijalno od dorzalnih međurebrenih arterija, izlazi jedinstveni limfni vod koji oko 13. desne dorzalne međurebrenne arterije tvori prsten nakon čega se nastavlja kranijalno dorzalno uz aortu prema lijevom venskom kutu, pri čemu je ušće u lijevom venskom kutu pronađeno u psa oznake Cf 6.

#### Cf 7

Hilusna cisterna nalazi se između krakova ošita od druge do treće slabinske arterije. Iz kranijalnog dijela cisterne medijalno od dorzalnih međurebrenih arterija izlazi jedinstveni limfni vod koji tvori prsten oko prve desne slabinske arterije te se usmjerava kranijalno. Kaudalno uz 9. desnu dorzalnu međurebrenu arteriju prelazi na lateralnu stranu te se dijeli na dva voda istog promjera. Jedan se vod usmjerava medijalno od desnih dorzalnih međurebrenih arterija dok drugi prolazi lateralno od 8. i 7. desne dorzalne međurebrenne arterije. Osim toga, lateralni vod tvori prsten oko 8. desne dorzalne međurebrenne arterije. Kaudalno uz 6. desnu dorzalnu međurebrenu arteriju, oba se voda spajaju u jedinstveni vod koji se usmjerava kranijalno prema lijevom venskom kutu.

#### Cf 8

Hilusna cisterna nalazi se između krakova ošita od prve do treće slabinske arterije. Iz kranijalnog dijela cisterne medijalno od dorzalnih međurebrenih arterija izlazi jedinstveni limfni vod koji se usmjerava kranijalno. Kaudalno uz desnu 11. dorzalnu međurebrenu arteriju, podjeli se na dva voda; deblji medijalni i tanji lateralni koji prolazi lateralno od 11. i 10. desne dorzalne međurebrenne arterije. Između 10. i 11. desne dorzalne međurebrenne arterije nalazi se anastomoza koja povezuje ova dva voda. Kaudalno uz 9. desnu dorzalnu međurebrenu arteriju deblji se vod usmjerava na lateralnu stranu, spaja se s tanjim i kao jedinstveni vod usmjerava se lateralno od desnih dorzalnih međurebrenih arterija. Oko 8. i 7. dorzalne međurebrenne arterije tvori prsten, usmjerava se kranijalno i lateralno od desnih dorzalnih međurebrenih arterija te kranijalno uz 4. dorzalnu međurebrenu arteriju prelazi na lijevu stranu tijela. U ravnini 10. dorzalnih međurebrenih arterija, od glavnog se voda odvaja izrazito tanki vod koji se usmjerava lateralno uz lijevu 9., 8. i 7. dorzalnu međurebrenu arteriju. Kaudalno uz 6. lijevu dorzalnu međurebrenu

arteriju ovaj vod prelazi medijalno i usmjerava se kranijalno te se spaja s glavnim vodom pa se kao jedinstveni vod usmjerava prema lijevom venskom kutu.

#### Cf 10

Hilusna cisterna nalazi se između krakova ošita od četvrte do druge slabinske arterije. Iz kranijalnog dijela cisterne izlazi jedinstveni limfni vod koji tvori prsten oko 13. desne dorzalne međurebrene arterije te se usmjerava kranijalno. U razini 11. desne dorzalne međurebrene arterije vod se podijeli na dva ogranka; medijalni i lateralni, koji tvore prsten oko 10., 9. i 8. desne dorzalne međurebrene arterije te se spajaju u jedinstveni vod koji se usmjerava kranijalno i lateralno od 7. do 5. desne dorzalne međurebrene arterije. Kaudalno uz 4. desnu dorzalnu međurebrenu arteriju prelazi na lijevu stranu te se usmjerava prema lijevom venskom kutu.

#### Cf 11

Hilusna cisterna nalazi se između krakova ošita kaudalno od treće slabinske arterije. Iz kranijalnog dijela cisterne izlazi jedinstveni limfni vod koji se usmjerava kranijalno te oko desne prve slabinske i 13. dorzalne međurebrene arterije tvori prsten. Usmjerava se kranijalno ležeći medijalno od desnih dorzalnih međurebrenih arterija. Kaudalno uz 9. desnu dorzalnu međurebrenu arteriju prelazi lateralno od desnih dorzalnih međurebrenih arterija. Oko 8. desne dorzalne međurebrene arterije tvori prsten te se usmjerava kranijalno i ventralno. Glavni se vod ulijeva u lijevu vanjsku jugularnu venu, 0,5 cm kranijalnije od spajanja vanjske i unutarnje jugularne vene.

#### Cf 12

Hilusna cisterna nalazi se između krakova ošita kaudalno od treće slabinske arterije. Iz kranijalnog dijela cisterne izlazi jedinstveni limfni vod koji oko prve desne slabinske arterije tvori prsten. Zatim se usmjerava kranijalno pa oko 11. i 10. desne dorzalne međurebrene arterije tvori također prsten koji je znatno veći od kaudalnijeg. Nakon kranijalnog prstena usmjerava se kranijalno i lateralno uz desne dorzalne međurebrene arterija sve do 4. dorzalne međurebrene arterije. Kranijalno uz 4. dorzalnu međurebrenu arteriju prelazi na lijevu stranu tijela i usmjerava se prema lijevom venskom kutu. Glavni limfni vod ulijeva se u lijevu vanjsku jugularnu venu, 3,5 centimetara kaudalno od lijevog venskog kuta.

#### Cf 13

Hilusna cisterna nalazi se između krakova ošita kaudalno od treće slabinske arterije. Iz kranijalnog dijela cisterne izlazi jedinstveni limfni vod koji se usmjerava kranijalno i dorzalno po aorti. U ravnini druge desne slabinske arterije podjeli se u dva voda koji tvore prsten oko desne druge i prve slabinske te desne 13. dorzalne međurebrene arterije. U ravnini 12. dorzalne međurebrene arterije ova dva voda spajaju se u jedinstveni vod koji se usmjerava desno i lateralno od desnih dorzalnih međurebrenih arterija sve do 4. dorzalne međurebrene arterije. Uz njezin kranijalni rub prelazi na lijevu stranu i ulijeva se u lijevi venski kut. Također se u ravnini 12. dorzalne međurebrene arterije u njega ulijeva prtok iz kranijalnog medijastinalnog limfnog centra. Ovaj prtok leži lateralno od 10. do 4. lijeve dorzalne međurebrene arterije.

#### Cf 14

Hilusna cisterna nalazi se između krakova ošita od druge do četvrte slabinske arterije. Iz kranijalnog dijela cisterne izlazi jedinstveni limfni vod koji neposredno nakon nastanka tvori prsten oko desne prve slabinske arterije. Zatim se usmjerava kranijalno po aorti i medijalno od desnih dorzalnih međurebrenih arterija. U ravnini 10. dorzalnih međurebrenih arterija podjeli se na dva voda. Deblji vod usmjerava se lateralno od desne 9. do 5. dorzalne međurebrene arterije. Kranijalno uz 5. desnu dorzalnu međurebrenu arteriju prelazi na lijevu stranu tijela i usmjerava se prema lijevom venskom kutu. Znatno tanji vod odvaja se od glavnoga limfnog voda u ravnini 9. međurebrenih arterija. Usmjerava se kranijalno i medijalno od 9. i 8. desne dorzalne međurebrene arterije, zatim prolazi lateralno uz 7. desnu dorzalnu međurebrenu arteriju te se usmjerava kranijalno ležeći medijalno od dorzalnih međurebrenih arterija. Kada se deblji vod s lateralne, desne, strane usmjeri medijalno (u ravnini desne 4. dorzalne međurebrene arterije) tanji se vod ulijeva u njega te se kao jedinstveni vod ulijevaju u lijevi venski kut.

#### Cf 15

Hilusna cisterna nalazi se između krakova ošita od četvrte do druge slabinske arterije. Iz kranijalnog dijela cisterne izlazi jedinstveni limfni vod koji tvori uski prsten oko prve desne slabinske arterije te se usmjerava kranijalno po aorti, medijalno od desnih dorzalnih međurebrenih arterija. Oko 10. desne dorzalne međurebrene arterije tvori također prsten iz kojega izlazi jedinstveni vod koji se usmjerava lateralno od desne 9. do 6. dorzalne međurebrene arterije.

Kaudalno uz desnu 5. dorzalnu međurebrenu arteriju prelazi na medijalnu stranu pa se ulijeva 5 mm kranijalnije od ušća lijeve unutarnje u lijevu vanjsku jugularnu venu.

#### Cf 16

Hilusna cisterna nalazi se između krakova ošita od 13. dorzalne međurebrene arterije do druge slabinske arterije. Iz kranijalnog dijela cisterne izlazi jedinstveni limfni vod koji se usmjerava lateralno od desne 12. dorzalne međurebrene arterije. Zatim prelazi medijalno od desnih dorzalnih međurebrenih arterija te se usmjerava dorzalno i kranijalno po aorti sve do prelaska na lijevu stranu, u ravnini 4. dorzalne međurebrene arterije. Nakon toga se usmjerava prema lijevom venskom kutu.

#### Cf 17

Hilusna cisterna nalazi se između krakova ošita kaudalno od treće slabinske arterije. Iz kranijalnog dijela cisterne izlaze dva voda koja tvore prsten oko druge desne slabinske arterije. Zatim se spajaju u jedinstveni vod koji se usmjerava lateralno od prve desne slabinske do 12. desne dorzalne međurebrene arterije. Jedinstveni limfni vod prelazi medijalno uz 11. i 10. desnu dorzalnu međurebrenu arteriju te opet lateralno od 9. do 7. desne dorzalne međurebrene arterije. Kaudalno uz 6. dorzalnu međurebrenu arteriju, limfni vod križa dorzalno aortu i prelazi na lijevu stranu pa se usmjerava prema lijevom venskom kutu u koji se ulijeva.

#### Cf 18

Hilusna cisterna nalazi se između krakova ošita od prve do treće slabinske arterije. Iz kranijalnog dijela cisterne izlazi jedinstveni limfni vod koji se usmjerava kranijalno i medijalno od desnih dorzalnih međurebrenih arterija. Kaudalno uz 11. desnu dorzalnu međurebrenu arteriju prelazi na lateralnu stranu te sve do 5. desne dorzalne međurebrene arterije leži lateralno od navedenih arterija. Kaudalno uz 4. desnu dorzalnu međurebrenu arteriju prelazi na lijevu stranu i usmjerava se prema lijevom venskom kutu u koji se ulijeva.

## Cf 19

Hilusna cisterna nalazi se između krakova ošita od prve do treće slabinske arterije. Iz kranijalnog dijela cisterne izlazi jedinstveni limfni vod koji se usmjerava kranijalno. U ravnini 10. dorzalne međurebrene arterije dijeli se u dva ogranka; deblji vod usmjerava se kranijalno i medijalno, dok se tanji vod usmjerava lateralno od 9. do 7. desne dorzalne međurebrene arterije. Kaudalno se uz 7. desnu dorzalnu međurebrenu arteriju između ova dva voda nalazi anastomoza, a kranijalno od 7. dorzalne međurebrene arterije spajaju se u jedinstveni vod koji se usmjerava kranijalno. Oko 5. desne dorzalne međurebrene arterije limfni vod tvori prsten nakon čega se kranioventralno usmjerava prema lijevom venskom kutu u koji se ulijeva.

## Cf 20

Hilusna cisterna nalazi se između krakova ošita kaudalno od treće slabinske arterije. Iz kranijalnog dijela cisterne izlazi jedinstveni limfni vod koji se u ravnini druge slabinske arterije podjeli na dva voda. Jedan vod leži desno i tvori prsten oko desne prve slabinske i 13. desne dorzalne međurebrene arterije. Drugi vod ide lijevo i leži lateralno od prve lijeve slabinske arterije te neposredno kranijalno od njega nastaje, iz desnog voda, još jedan dodatni lijevi vod koji kaudalno uz lijevu 13. dorzalnu međurebrenu arteriju prelazi lateralno od lijevih međurebrenih arterija. Oba lijeva limfna voda leže međusobno paralelno. Između lijevog i desnog limfnog voda postoje poprečne anastomoze u ravnini 12., 11. i 10. dorzalnih međurebrenih arterija. Lijevi vodovi usmjeravaju se kranijalno i lateralno od lijevih dorzalnih međurebrenih arterija. Lijevi vodovi spajaju se kaudalno od 10. dorzalnih međurebrenih arterija s desnim vodom koji leži lateralno od 9. i 8. desne dorzalne međurebrene arterije. Zatim, kaudalno od 7. dorzalne međurebrene arterije, glavni limfni vod prelazi dorzalno preko aorte na lijevu stranu te se usmjerava kranioventralno prema lijevom venskom kutu u koji se ulijeva. Također se u ravnini 10. lijeve dorzalne međurebrene arterije u glavni limfni vod ulijeva pritok iz kranijalnog medijastinalnog limfnog centra. Ovaj pritok leži lateralno od lijeve 10. do 4. dorzalne međurebrene arterije.



#### Cf 22

Hilusna cisterna nalazi se između krakova ošita kaudalno od treće slabinske arterije. Iz kranijalnog dijela cisterne izlazi jedinstveni limfni vod koji se nalazi lateralno od lijevih dorzalnih međurebrenih arterija. Usmjerava se kranijalno i lateralno te oko lijeve 13. i 12. dorzalne međurebrene arterije tvori uski prsten. Zatim se usmjerava kranijalno i dorzalno na desnu stranu te leži medijalno od desnih dorzalnih međurebrenih arterija. Oko 4. desne dorzalne međurebrene arterije tvori uski prsten iz kojega izlazi jedinstveni vod koji prelazi na lijevu stranu i usmjerava se prema lijevom venskom kutu.

#### Cf 23, Cf 28, Cf 38

Hilusna cisterna nalazi se između krakova ošita od prve do treće slabinske arterije. Iz kranijalnog dijela cisterne izlazi jedinstveni limfni vod koji se usmjerava kranijalno i medijalno od desnih dorzalnih međurebrenih arterija. U ravnini 4. dorzalne međurebrene arterije prelazi na lijevu stranu pa se usmjerava prema lijevom venskom kutu.

#### Cf 24

Hilusna cisterna nalazi se između krakova ošita od prve do treće slabinske arterije. Iz kranijalnog dijela cisterne medijalno izlazi jedinstveni vod koji oko desne prve slabinske arterije tvori prsten. Zatim se usmjerava kranijalno i medijalno od desnih dorzalnih međurebrenih arterija sve do ravnine 4. dorzalne međurebrene arterije gdje prelazi dorzalno od aorte na lijevu stranu i usmjerava se prema lijevom venskom kutu.

#### Cf 25

Hilusna cisterna nalazi se između krakova ošita kaudalno od treće slabinske arterije. Iz kranijalnog dijela cisterne izlazi jedinstveni limfni vod lateralno od desnih slabinskih arterija, koji se usmjerava kranijalno te oko prve desne slabinske arterije tvori uski prsten. Zatim se nastavlja kranijalno i medijalno od desnih dorzalnih međurebrenih arterija. Kaudalno uz 10. desnu dorzalnu međurebrenu arteriju prelazi na lateralnu stranu te se usmjerava kranijalno i lateralno sve do 5. desne dorzalne međurebrene arterije. Kaudalno uz 5. desnu dorzalnu međurebrenu arteriju prelazi medijalno preko dorzalne površine aorte nakon čega se ulijeva u lijevi venski kut 0,5 cm kranijalno od spajanja vanjske s unutarnjom jugularnom venom.

#### Cf 26

Hilusna cisterna nalazi se između krakova ošita do druge slabinske arterije. Iz kranijalnog dijela cisterne izlazi jedinstveni limfni vod koji oko prve desne slabinske arterije tvori prsten iz kojega izlazi jedinstveni vod. Taj se limfni vod usmjerava kranijalno i medijalno sve do 11. dorzalne međurebrene arterije gdje se podjeli na dva voda; deblji vod koji se usmjerava kranio-medijalno i znatno tanji vod koji se usmjerava kranio-lateralno od desnih dorzalnih međurebrenih arterija. Tanji vod, kaudalno od 5. desne dorzalne međurebrene arterije, prelazi medijalno i spaja se s debljim vodom te se kao jedinstveni vod usmjeravaju lijevo prema venskom kutu.

#### Cf 27

Hilusna cisterna nalazi se između krakova ošita od prve do treće slabinske arterije. Iz kranijalnog dijela cisterne izlazi jedinstveni limfni vod koji se usmjerava kranijalno i medijalno od desnih dorzalnih međurebrenih arterija sve do 11. desne dorzalne međurebrene arterije. U ravnini navedene arterije se podjeli na dva voda; deblji vod koji se usmjerava kranio-medijalno i znatno tanji vod, koji se usmjerava kranio-lateralno od desnih dorzalnih međurebrenih arterija. Tanji vod kaudalno uz 6. desnu dorzalnu međurebrenu arteriju prelazi medijalno i spaja se s debljim vodom te se kao jedinstveni vod usmjeravaju prema lijevom venskom kutu.

#### Cf 29

Hilusna cisterna nalazi se između krakova ošita od prve do treće slabinske arterije. Iz kranijalnog dijela cisterne izlaze dva limfna voda jednakog promjera. Jedan se vod usmjerava kranio-medijalno, a drugi lateralno od prve desne slabinske i 13. desne dorzalne međurebrene arterije. Kranijalno uz 13. dorzalnu međurebrenu arteriju prelazi medijalno te se ova dva voda spajaju u jedinstveni vod. U ravnini 11. dorzalne međurebrene arterije opet se podijele na dva voda: jedan ostaje medijalno dok se drugi usmjerava lateralno od desne 10. do 8. dorzalne međurebrene arterije. Kaudalno uz 7. desnu dorzalnu međurebrenu arteriju, lateralni vod prelazi medijalno te se ova dva voda spajaju u jedinstveni vod koji se usmjerava kranijalno prema lijevom venskom kutu.

#### Cf 30

Hilusna cisterna nalazi se između krakova ošita od prve do treće slabinske arterije. Iz kranijalnog dijela cisterne izlaze dva voda koja tvore uski prsten oko prve desne slabinske arterije. Iz prstena izlazi jedinstveni vod koji se usmjerava kranio-medijalno od desnih dorzalnih međurebrenih arterija. Kaudalno uz 9. desnu dorzalnu međurebrenu arteriju, vod prelazi na lateralnu stranu te se usmjerava kranijalno i lateralno uz 9. i 8. desnu dorzalnu međurebrenu arteriju. Kaudalno uz 7. dorzalnu međurebrenu arteriju, prelazi na medijalnu stranu te se usmjerava kranijalno prema lijevom venskom kutu u koji se ulijeva.

#### Cf 31

Hilusna cisterna nalazi se između krakova ošita kaudalno od 13. desne dorzalne međurebrene arterije. Iz kranijalnog dijela cisterne izlazi jedinstveni limfni vod koji se usmjerava lateralno od 13. desne dorzalne međurebrene arterije te se odmah usmjerava medijalno i prolazi dorzalno po aorti. U ravnini 9. dorzalne međurebrene arterije podijeli se na dva voda: deblji medijalni i tanji lateralni vod. Od debljeg voda odvaja se još jedan izrazito tanki vod koji tvori prsten oko 7. desne dorzalne međurebrene arterije i odmah se spaja na deblji vod. Lateralni vod prolazi lateralno od desne 8. do 5. dorzalne međurebrene arterije. Između debljeg i tanjeg voda, kaudalno uz 6. dorzalnu desnu međurebrenu arteriju, se nalazi anastomoza. Kaudalno uz 4. dorzalnu međurebrenu arteriju tanji vod prelazi na medijalnu stranu i spaja se s debljim vodom te se kao jedinstveni vod usmjeravaju prema lijevom venskom kutu u koji se ulijevaju.

#### Cf 32

Hilusna cisterna nalazi se između krakova ošita kaudalno od 13. dorzalne desne međurebrene arterije. Iz kranijalnog dijela cisterne izlazi jedinstveni limfni vod koji se usmjerava kranio-medijalno uz desne dorzalne međurebrene arterije. Kaudalno uz 9. desnu dorzalnu međurebrenu arteriju prelazi na lateralnu stranu te se usmjerava lateralno uz 9. do 5. desne međurebrene arterije. Kaudalno uz 4. desnu dorzalnu međurebrenu arteriju prelazi na medijalnu stranu i usmjerava se prema lijevom venskom kutu.

### Cf 33

Hilusna cisterna nalazi se između krakova ošita kaudalno od 13. desne dorzalne međurebrene arterije. Iz kranijalnog dijela cisterne izlazi jedinstveni limfni vod koji se usmjerava kranijalno. Kaudalno uz 10. desnu dorzalnu međurebrenu arteriju prelazi na lateralnu stranu te se usmjerava lateralno od 10. do 5. desne međurebrene arterije. Kaudalno uz 4. dorzalnu desnu međurebrenu arteriju prelazi na medijalnu stranu i usmjerava se prema lijevom venskom kutu.

### Cf 34

Hilusna cisterna nalazi se između krakova ošita od prve do treće slabinske arterije. Iz kranijalnog dijela cisterne izlazi jedinstveni limfni vod koji se usmjerava kranijalno i leži medijalno od desnih dorzalnih međurebrenih arterija. U ravnini 11. dorzalne međurebrene arterije podjeli se na dva voda jednake debljine: medijalni i lateralni vod. Lateralni vod prolazi lateralno od 10. do 8. desne dorzalne međurebrene arterije, a medijalni medijalno od navedenih arterija. Kranijalno uz 8. dorzalnu međurebrenu arteriju ova dva voda spajaju se u jedinstveni vod koji se usmjerava kranijalno i lateralno uz 7. do 5. desnu dorzalnu međurebrenu arteriju. Kaudalno uz 4. dorzalnu međurebrenu arteriju, limfni vod prelazi dorzalno od aorte na lijevu stranu te se usmjerava prema lijevom venskom kutu.

### Cf 35

Hilusna cisterna nalazi se između krakova ošita od prve do treće slabinske arterije. Iz kranijalnog dijela cisterne izlaze tri voda: medijalni i dva tanja lateralna. Medijalni vod usmjerava se kranijalno ležeći medijalno od desnih dorzalnih međurebrenih arterija, a dva lateralna prolaze paralelno i lateralno od 13. i 12. desne dorzalne međurebrene arterije. Kaudalno uz desnu 11. dorzalnu međurebrenu arteriju spajaju se s medijalnim vodom. Medijalni vod oko 13. desne dorzalne međurebrene arterije tvori prsten. U ravnini 11. dorzalne međurebrene arterije od sada jedinstvenog, medijalnog, limfnog voda odvajaju se dva lateralna voda; tanki lijevi i deblji desni vod. Lijevi vod prolazi lateralno uz lijeve 10. do 8. dorzalne međurebrene arterije te se kaudalno uz 7. lijevu dorzalnu međurebrenu arteriju spaja s glavnim vodom. Desni je vod jednake debljine kao i glavni vod te se usmjerava kranijalno i prolazi lateralno uz desne 10. do 6. dorzalne međurebrene arterije. Kaudalno uz 5. desnu dorzalnu međurebrenu arteriju spaja se s

glavnim vodom te se kao jedinstveni vod usmjerava prema lijevom venskom kutu u koji se ulijeva.

#### Cf 36

Hilusna cisterna nalazi se između krakova ošita od prve do treće slabinske arterije. Iz kranijalnog dijela cisterne izlazi jedinstveni limfni vod koji se odmah podijeli na dva lateralna voda: desni i lijevi vod. Desni lateralni vod tvori prsten oko desne 13. dorzalne međurebrene arterije te se odmah spaja na glavni limfni vod. Lijevi vod tvori veliki prsten oko 13. i 12. lijeve dorzalne međurebrene arterije te se spaja na glavni vod. Između 13. i 12. lijeve dorzalne međurebrene arterije nalazi se anastomoza koja povezuje ova dva voda. U ravnini 11. dorzalne međurebrene arterije limfni se vod podijeli na dva lateralna voda: desni i lijevi. Desni lateralni vod tvori široki prsten oko 9. i 8. desne dorzalne međurebrene arterije te se nakon toga usmjerava kranio-medijalno. Lijevi lateralni vod usmjerava se lateralno od 9. lijeve dorzalne međurebrene arterije te se nakon toga vraća medijalno uz lijeve dorzalne međurebrene arterije. Između lijevog i desnog voda nalazi se anastomoza koja započinje na lijevom vodu u ravnini 9. dorzalne međurebrene arterije, usmjerava se kranijalno, podijeli se na dva ogranka koja se spajaju s desnim vodom u ravnini 6. desne dorzalne međurebrene arterije. Desni i lijevi vod spajaju se u ravnini 4. dorzalne međurebrene arterije te se kao jedinstveni vod usmjerava prema lijevom venskom kutu.

#### Cf 37 (slika 6.)

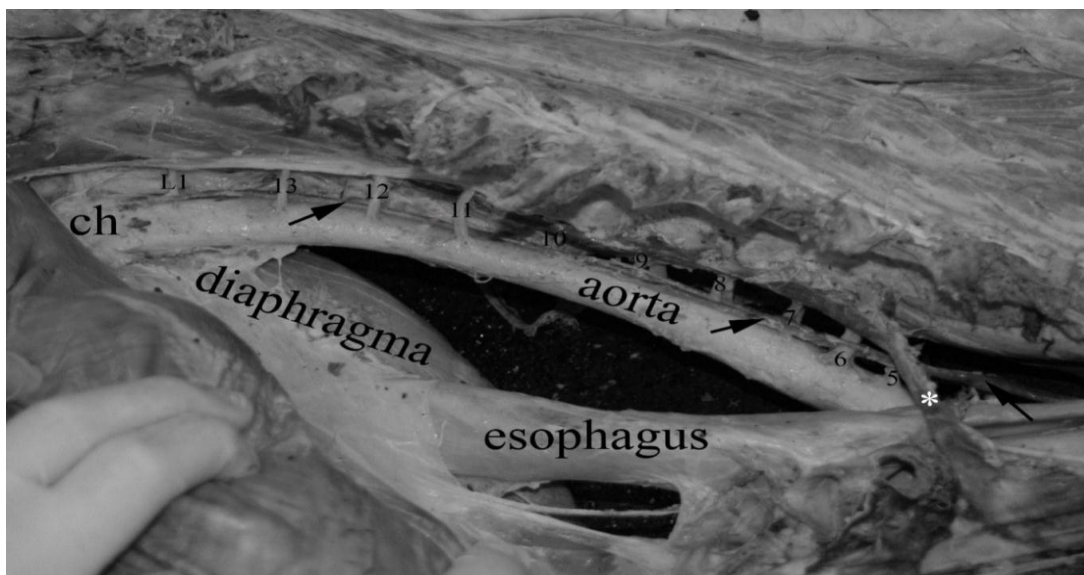
Hilusna cisterna nalazi se između krakova ošita od prve do treće slabinske arterije. Iz kranijalnog dijela cisterne izlazi jedinstveni vod koji se usmjerava kranio-medijalno. U ravnini 9. dorzalne međurebrene arterije vod se podijeli na dva voda jednake debljine: medijalni i lateralni. Lateralni vod usmjerava se kranijalno i lateralno uz 8. do 5. desnu dorzalnu međurebrenu arteriju. Ova dva voda povezuje anastomoza koja se nalazi između desne 6. i 7. dorzalne međurebrene arterije. Kaudalno uz 4. desnu dorzalnu međurebrenu arteriju lateralni vod prelazi medijalno i spaja se s medijalnim vodom te se kao jedinstveni vod usmjerava kranijalno prema lijevom venskom kutu u koji se ulijeva.



Slika 6. Glavni limfni vod (strelice) psa oznake Cf 37 (desna strana). 5, 6, 7 – broj desne dorzalne međurebrene arterije.

Cf 39 (slika7.)

Hilusna cisterna nalazi se između krakova ošita od prve do treće slabinske arterije. Iz kranijalnog dijela cisterne izlazi jedinstveni limfni vod lateralno od prve desne slabinske arterije te se usmjerava kranio-medijalno. U ravni 11. dorzalne međurebrene arterije podijeli se na dva lateralna voda: lijevi i desni. Deblji, desni vod usmjerava se lateralno od (10. do 5.) dorzalne međurebrene arterije i oko 6. desne dorzalne međurebrene arterije tvori uski prsten. Lijevi, tanji vod usmjerava se također lateralno od 10. lijeve dorzalne međurebrene arterije, oko 9. lijeve dorzalne međurebrene arterije tvori uski prsten iz kojega s medijalne strane izlazi vod koji se kranijalno i dijagonalno usmjerava prema prstenu koji se nalazi oko 6. desne međurebrene arterije. Između ova dva voda nalaze se dvije transverzalne anastomoze: stražnja se nalazi kaudalno uz 10. dorzalnu međurebrenu arteriju i prednja koja se nalazi kaudalno uz 8. dorzalnu međurebrenu arteriju. Kaudalno uz 4. desnu dorzalnu međurebrenu arteriju jedinstveni limfni vod prelazi s desne na lijevu stranu i usmjerava se prema lijevom venskom kutu u koji se ulijeva.



Slika 7. Glavni limfni vod (strelice) psa oznake Cf 39 (desna strana). L1- slabinska arterija, 5 do 13 –broj desne međurebrene arterije, ch – cisterna chyli (hilusna cisterna), \* - vena azygos, esophagus (jednjak), diaphragma (ošit), pulmo dexter (desno plućno krilo).

#### Cf 40

Hilusna cisterna nalazi se između krakova ošita od prve do treće slabinske arterije. Iz kranijalnog dijela cisterne izlazi jedinstveni limfni vod koji se usmjerava kranio-medijalno. Kaudalno uz 9. desnu dorzalnu međurebrenu arteriju prelazi na lateralnu stranu te se usmjerava lateralno uz 9. do 7. desne dorzalne međurebrene arterije. Kaudalno uz 6. desnu dorzalnu međurebrenu arteriju prelazi na medijalnu stranu te se usmjerava prema lijevom venskom kutu u koji se ulijeva.

## RASPRAVA

U uzorku od 40 pasa, u kojih je uspješno izoliran glavni limfni vod, pronađene su brojne varijacije u toku glavnoga limfnog voda koje su podijeljene u šest različitih skupina radi lakšeg razumijevanja. Prva varijacija je ujedno i standardni tok glavnoga limfnog voda te je pronađena u tri psa. Drugu skupinu čine varijacije u kojih se dio toka nalazi i lateralno, a ne samo medijalno, od desnih slabinskih i dorzalnih međurebrenih arterija te je pronađena u ukupno šest pasa. U trećoj skupini varijacija glavni limfni vod tvori prstenove oko jedne ili više slabinskih i/ili dorzalnih međurebrenih arterija i taj je tip varijacija pronađen u 11 pasa. Četvrta skupina varijacija pronađena je u 14 pasa te se u nje dio toka glavnog limfnog voda nalazi lateralno od desnih slabinskih i dorzalnih međurebrenih arterija uz tvorbu prstenova oko jedne ili više desnih slabinskih i/ili dorzalnih međurebrenih arterija. Peta skupina varijacija pronađena je u svega jednog psa i ovdje se dio kaudalnog i srednjeg toka nalazi lijevo, a ne desno, uz aortu uz tvorbu prstenova oko lijevih i desnih dorzalnih međurebrenih arterija. U šestu je skupinu svrstano pet pasa u kojih je pronađen dodatni limfni vod desno uz aortu, koji izlazi i ulijeva se u glavni limfni vod, s prstenovima i bez njih oko desnih slabinskih i dorzalnih međurebrenih arterija. Varijacije pronađene u ovome istraživanju nisu dosad opisane u literaturi, ne spominju se niti u znanstvenim istraživanjima ni u anatomskim udžbenicima.

Kao što je navedeno u literaturi (MILLER i sur., 1964; GOMERČIĆ i ŠKRTIĆ, 1981; ĐURAS GOMERČIĆ i sur., 2009), hilusna je cisterna u svih pasa pronađena dorzalno od aorte, između krakova ošita od prve do četvrte slabinske arterije, iako se u nekih pasa pregledanih ovim istraživanjem ona protezala kranijalno i do 13. dorzalnih međurebrenih arterija. EKEN i sur. (2001) spominju smještaj hilusne cisterne također dorzalno od aorte od druge do četvrte slabinske arterije u mačke.

VOLLMERHAUS (1981) navodi da glavni limfni vod započinje u preživača i svinja kao jedna limfna žila, u pasa i konja kao dvije ili čak kao tri limfne žile u pasa, što odgovara nalazu početnog dijela glavnoga limfnog voda u ovome istraživanju. Od ukupno 40 pasa s uspješno izoliranim glavnim limfnim vodom, u njih 34 glavni limfni vod započinje kao jedna limfna žila, dok u pet pasa započinje kao dvije te u svega jednog psa kao tri limfne žile. EKEN i sur. (2002) opisuju početak glavnoga limfnog voda kao jedinstvenu limfnu žilu u svih osam istraživanih mačaka. DURAS GOMERICIC i sur. (2010) spominju u svinje početak glavnoga limfnog voda



kao jedinstvene limfne žile što odgovara najučestalijem obliku početka glavnoga limfnog voda u ovome istraživanju (85%, 34 od ukupno 40 pasa). Također, ĐURAS GOMERČIĆ i sur. (2009) opisuju kaudalni dio glavnoga limfnog voda u psa kao jedinstvenu limfnu žilu koja počinje iz hilusne cisterne. Možemo zaključiti da je pojavnost početnog dijela limfnog voda u obliku jedinstvene limfne žile koja izlazi iz kranijalnog ruba hilusne cisterne najučestalija. Iako, moguće su varijacije i u ovome (početnom) dijelu glavnoga limfnog voda, što je dokazano ovim istraživanjem gdje je ustanovljeno da je u 15% pasa moguć i dvostruki ili trostruki početak glavnog limfnog voda.

U mačaka je opisan razgranati glavni limfni vod koji izgleda poput mreže u kaudalnom i središnjem dijelu (EKEN i sur., 2002). Sličan izgled glavnoga limfnog voda utvrđen je u tri psa (Cf 20, Cf 36, Cf 39).

Podjela glavnoga limfnog voda na dva ogranka uočena je u pet (12,5%) pasa. Ova je podjela uočena u kaudalnom ili srednjem dijelu toka glavnog limfnog voda. EKEN i sur. (2002) također spominju podjelu glavnoga limfnog voda na dva ogranka, ali u kranijalnom dijelu toka i to u visini prve i druge dorzalne međurebrene arterije, 1 cm prije ulijevanja u lijevi venski kut u jedne od ukupno osam mačaka. Slično navedenom, DURAS GOMERCIC i sur. (2010) opisuju u svinje grananja glavnoga limfnog voda u dva ogranka u pretkardijalnom dijelu, točnije u neposrednoj blizini lijeve potključne arterije. Našim smo istraživanjem utvrdili da je podjela glavnoga limfnog voda na dva ogranka u psa najčešća u ravnini desete dorzalne međurebrene arterije. Također, spomenuti ogranci glavnog limfnog voda u pravilu tvore široki prsten oko tri do šest dorzalnih međurebrenih arterija. ĐURAS GOMERČIĆ i sur. (2009) navode pojavu dodatnog ogranka glavnoga limfnog voda u psa, koji se odvaja u ravnini 11. desne dorzalne međurebrene arterije te leži lateralno od 10., 9. i 8. desne dorzalne međurebrene arterije. U našem istraživanju nismo utvrdili ovakvu pojavu cjelovitog dodatnog limfnog voda, ali smo uočili ogranke glavnoga limfnog voda koje bismo mogli odrediti kao parcijalne dodatne limfne vodove koji leže paralelno s glavnim limfnim vodom, ali lateralno od dorzalnih međurebrenih arterija. U našem su istraživanju ti parcijalni dodatni limfni vodovi uvijek u vezi s glavnim limfnim vodom preko poprečnih grana tako da rade veće ili manje prstenove oko jedne ili više dorzalnih međurebrenih arterija.

Pojava prstenova od debljih ili tanjih limfnih žila oko jedne ili više slabinskih i/ili dorzalnih međurebrenih arterija prethodno je opisana u literaturi (GOMERČIĆ i ŠKRTIĆ, 1981;

INOUE i MAKITA, 1994; KIRIKI i sur., 2011). INOUE i MAKITA (1994) navode pojavnost prstenastih tvorbi u 24,4% japanskih makakija (*Macaca fuscata*). Uz to, opisuju i nalaz bilateralnog glavnog limfnog voda u 7,3% životinja, desnoga glavnog limfnog voda u 63,4% te lijevog u 29,3%. KIRIKI i sur. (2011) u svome istraživanju na 33 goveda, također, opisuju pojavu bilateralnog, desnog i lijevoga glavnog limfnog voda, pri čemu je učestalost desnog toka bila najveća (u 25 od ukupno 33 goveda).

Dok u ovome istraživanju nema bilateralnoga glavnog limfnog voda uočena su dva psa (Cf 20 i Cf 22) koja pokazuju veliku sličnost s lijevim tipom glavnoga limfnog voda kakav je opisan u istraživanju INOUE i MAKITA (1994), iako u ovome istraživanju svaki od dvaju navedenih ima i dio toka desnom stranom aorte. RADLINSKY i sur. (2002), slično kao i INOUE i MAKITA (1994), opisuju pojavu bilateralnoga glavnog limfnog voda u dva od ukupno pet istraživanih pasa, a u jednoga psa opisuju dodatni ogranak koji nastaje u visini 8. dorzalne međurebrene arterije te u jednoga psa dodatni ogranak koja nastaje u visini 12. dorzalne međurebrene arterije. Ova dva posljednja rezultata, iz istraživanja RADLINSKY i sur (2002), pokazuju sličnost sa psima Cf 1, Cf 7, Cf 11, Cf 31, Cf 37 kod kojih se pojavljuju dodatne limfne žile u visini 8. dorzalne međurebrene arterije, te u pasa Cf 8, Cf 12 i Cf 35 u kojih se pojavljuju dodatne limfne žile u visini 12. dorzalne međurebrene arterije. iz ovog istraživanja.

RADLINSKY i sur. (2002) opisuju jedan glavni limfni vod koji je jednostruk u svome kaudalnom dijelu, dok se kranijalno od ravnine 6. dorzalne međurebrene arterije pojavljuju brojni vijugavi ogranci. Ovakvo mnogostruko grananje glavnoga limfnog voda u pretkardijalnom sredoprsju koje spominju RADLINSKY i sur. (2002) moglo bi odgovarati širokim prstenovima oko dorzalnih međurebrenih arterija koji su uočeni u pasa Cf 4, Cf 5, Cf 10, Cf 13, Cf 14, Cf 19, Cf 20, Cf 26, Cf 27, Cf 29, Cf 31, Cf 34, Cf 35 i Cf 39.

GOMERČIĆ i ŠKRTIĆ (1981) opisuju inverzni glavni limfni vod u jednoga psa. Taj glavni limfni vod oko 12. desne dorzalne međurebrene arterije tvori prsten, a između 11. i 10. desne dorzalne međurebrene arterije prelazi lateralno od dorzalnih međurebrenih arterija te je usmjeren kranijalno i završava svoj tok u desnoj vanjskoj jugularnoj veni (v. jugularis externa dextra). Sličnost s ovim nalazom nije pronađena u našem istraživanju.

Anatomske varijacije glavnoga limfnog voda postoje i u čovjeka te su detaljnije istražene zajedno s brojnim pritocima glavnoga limfnog voda. RIQUET i sur. (2002) u svome istraživanju na 530 ljudi navode brojne pritoke iz različitih struktura prsne šupljine upravo u glavni limfni

vod. Najvažniji opisani pritoci upravo su oni iz pluća, područnih limfnih čvorova, srca, jednjaka i ošita. CHEN i sur. (2005) opisuju pojavu bilateralnoga glavnog limfnog voda u čovjeka uz pojavu parne gornje šuplje vene (v. cava superior). No, ni jedna anatomska varijacija iz našega istraživanje ne odgovara varijacijama opisanima u ljudi. Također, SKANDALAKIS i sur. (2007) u svome istraživanju navode detaljan pregled ušća glavnoga limfnog voda. Ovakav pregled ušća nije objavljen za životinje.

Glavni se limfni vod razvija iz šest primarnih limfnih vrećica s brojnim limfnim žilama koje ih međusobno povezuju te dovode limfu iz udova, tjelesne stijenke te glave i vrata. Djelomičnim propadanjem i uspostavljanjem anastomoza među brojnim limfnim žilama, nastaju dvije konačne glavne limfne žile: glavni limfni vod (ductus thoracicus) i desni limfni vod (ductus lymphaticus dexter). S obzirom na specifičan anatomski razvoj limfnoga sustava i glavnoga limfnog voda, pretpostavljamo da su varijacije pronađene u ovome istraživanju posljedica zaostalih osnova embrionalnih limfnih žila i anastomoza.

Poznavanje anatomije glavnoga limfnog voda od iznimno je važno u kirurgiji, posebice tijekom kirurških zahvata u prsnoj šupljini kako bi se izbjeglo istjecanje limfe, to jest hilotoraks (CHEN i sur., 2005). Iako može biti uzrokovan nepažljivošću kirurga, znatno češće razlog nastanka hilotoraksa nije poznat. No, postoje i brojna sekundarna stanja koja dovode do opstrukcije glavnoga limfnog voda ili sprečavaju otjecanje limfe u krvotok pri čemu se razvija limfna hipertenzija i dilatacija te posljedično tome istjecanje limfe u prsnu šupljinu. Najčešća stanja povezana s hilotoraksom jesu ektazija, ruptura i opstrukcija stražnje šuplje vene (v. cava caudalis), restriktivni perikarditis i kardiomiopatije. U pasa je pojavnost ovoga problema najčešće zabilježena u onih srednje dobi i u starijih pasa, a opisane su pasminske predispozicije u afganistanskog hrta i shiba inu. Iako je moguće konzervativno liječenje hilotoraksa, često se mora pribjeći kirurškom zahvatu koji podrazumijeva desnu torakotomiju kroz 10. i 11. međurebreni prostor i podvezivanje glavnoga limfnog voda (HARARI, 2000)

Ovim je radom utvrđena prisutnost velikog broja anatomske varijacije glavnoga limfnog voda u psa. Posebno su važne brojne anatomske varijacije pronađene upravo u ravnini 10. i 11. međurebrenog prostora u kojem se često izvodi torakotomija u svrhu liječenja hilotoraksa. Također, AKCALI i sur. (2006) u svome istraživanju ističu važnost poznavanja anatomije glavnoga limfnog voda pri kirurškim zahvatima na prsnoj kralježnici u ljudi, što se može usporediti i sa psima s obzirom na to da su zahvati na kralježnici pasa sve učestaliji u

veterinarskoj praksi. Ujedno ističemo važnost prijeoperacijske limfangiografije u svrhu jasnog uočavanja anatomskih varijacija glavnog limfnog voda radi sprječavanja komplikacija i neželjenih poslijeoperacijskih posljedica.

## ZAKLJUČCI

1. Glavni limfni vod (ductus thoracicus) vrlo je varijabilna izgleda i položaja u psa.
2. Glavni limfni vod (ductus thoracicus) odstupa od standardnog opisa u 87,5% pasa.
3. Anatomske varijacije glavnoga limfnog voda izražene su u obliku dodatnih limfnih vodova lateralno i medijalno uz lijeve i desne dorzalne međurebrene arterije i poprečnih anatomoza.
4. Anatomske varijacije posljedica su složene zametne osnove glavnoga limfnog voda koja se nalazi dorzalno uz aortu.
5. Velika varijabilnost glavnoga limfnog voda zahtjeva pažljivu obradu mekih struktura prilikom kirurških zahvata u dorzalnom dijelu prsne šupljine.

## LITERATURA

AKCALI, O., A. KIRAY, I. ERGUR, S. TETIK, E. ALICI (2006): Thoracic duct variations may complicate anterior spine procedures. *European Spine Journal* 15, 1347-1351.

CHEN, H., S. SHOUMURA, S. EMURA (2006): Bilateral thoracic ductus with coexistent persistent left superior vena cava. *Clinical Anatomy* 19, 350-353.

DAY, M. J., R. D. SCHULTZ (2013): *Veterinarska imunologija, načela i primjena*. Medicinska naklada, Zagreb.

DURAS GOMERCIC, M., T. TRBOJEVIC VUKICEVIC, T. GOMERCIC, A. GALOV, T. FRUK, H. GOMERCIC (2010): The cisterna chyli and thoracic duct in pigs (*Sus scrofa domestica*). *Veterinarni Medicina* 55, 30-34.

ĐURAS GOMERČIĆ, M., T. GOMERČIĆ, D. ŠKRTIĆ, A. GALOV, H. LUCIĆ, S. VUKOVIĆ, H. GOMERČIĆ (2009): The accessory thoracic duct in a dog. *Veterinarski arhiv* 79, 157-165.

DYCE, K. M., W. O. SACK, C. J. G. WENSING (2010): *Textbook of veterinary anatomy*. Saunders Elsevier, Philadelphia, Pennsylvania.

EKEN, E., S. TIPIRDAMAZ, M.GEZICI, K.BESOLUK, V.OZDEMIR (2001): Conformation of cisterna chyli in cats (*Felis catus*). *Revue de Médecine Vétérinaire*. 152, 463-468.

EKEN, E., K.BESOLUK, S. TIPIRDAMAZ, M.GEZICI, S. BAHAR (2002): Thoracic duct in cats (*Felis catus*). *Revue de Médecine Vétérinaire*. 153, 717-721.

GOMERČIĆ, H., D. ŠKRTIĆ (1981): Inverzni smještaj duktusa toracikusa u psa. *Veterinarski arhiv* 51, S43-S46.

HARARI, J. (2000): *Small animal surgery secrets*. Hanley & Belfus, Philadelphia, Pennsylvania.

INOUE A., T. MAKITA (1994): Variations in the thoracic duct in japanese monkey (*Macaca fuscata*). *Journal of Anatomy*. 185, 189-193.

KIRIKI, W., Y. KOZUKA, T. NASU AND M. YASUDA (2011): Anatomical variations in bovine thoracic ductus. *The Journal of Veterinary Medical Science* 73, 1139–1143.

KÖNIG, H. E., H.-G. LIEBICH (2009): *Anatomija domaćih sisavaca*. Naklada Slap, Zagreb.

MILLER, M. E., G. C. CHRISTENSEN, H. E. EVANS (1964): *Anatomy of the dog*. W. B. Saunders Company. Philadelphia, London.

OLIVER, G. (2004): Lymphatics vasculature development. *Nature Reviews Immunology*, 4:35-45.

RADLINSKY, M. G., D. E. MASON, D. S. BILLER, D. OLSEN (2002): Thoracoscopic visualization and ligation of the thoracic duct in dogs. *Veterinary Surgery* 31, 138-146.

RIQUET, M., F. LE PIMPEC BARTHES, R. SOUILAMAS, G. HIDDEN (2002): Thoracic duct tributaries from intrathoracic organs. *The Annals of Thoracic Surgery* 73, 892-899.

SADLER, T. W. (2008): *Langamnova medicinska embriologija*. Školska knjiga, Zagreb.

SISSON, S., J. D. GROSSMAN (1956): *The anatomy of the domestic animals*. W. B. Saunders Company. Philadelphia, London.

SKANDALAKIS J. E., LEE J. SKANDALAKIS, PANAGIOTIS N. SKANDALAKIS (2007): Anatomy of the lymphatics. *Surgical Oncology Clinics of North America* 16, 1–16.

VOLLMERHAUS B. (1981): Lymphatic system. U: *The anatomy of the domestic animals*, Volume 3. (A. Schummer, H. Wilkens, B Vollmerhaus, K-H. Habermehl, ur.). Verlag Paul Parey. Berlin, Hamburg. str 269-440.

## SAŽETAK

### Anatomske varijacije glavnog limfnog voda (ductus thoracicus) u psa

Kim Korpes

Glavni limfni vod najveća je limfna žila koja sakuplja limfu iz većine tijela i u području vrata ulijeva se u venski sustav. Anatomske varijacije ove limfne žile opisane su u ljudi i imaju veliku važnost prilikom kirurških zahvata u prsnoj šupljini, dok se o anatomskim varijacijama glavnoga limfnog voda u životinja malo zna. Ovim je istraživanjem provedena analiza rezultata anatomske sekcije glavnoga limfnog voda (ductus thoracicus) provedene od 2012. do 2015. godine na 46 pasa konzerviranih 4%-tnom vodenom otopinom formaldehida korištenih za potrebe nastave iz anatomije domaćih životinja. Glavni limfni vod (ductus thoracicus) odstupa od standardnog opisa u 87,5% pasa, te je utvrđeno ukupno 36 anatomskih varijacija. Anatomske varijacije glavnoga limfnog voda izražene su u obliku dodatnih limfnih vodova lateralno i medijalno uz lijeve i desne dorzalne međurebrene arterije i poprečnih anastomoza, a posljedica su zaostataka složene zametne osnove glavnoga limfnog voda. Velika varijabilnost glavnoga limfnog voda zahtijeva pažljivu obradu mekih struktura prilikom kirurških zahvata u dorzalnom dijelu prsne šupljine.

Ključne riječi: glavni limfni vod, anatomske varijacije, pas, limfne žile



## SUMMARY

### Anatomical variations of the thoracic duct (ductus thoracicus) in the dog

Kim Korpes

The thoracic duct is the chief lymphatic vessel in the body which collects lymph from most parts of the body and terminates in the left venous angle. Anatomical variations of the thoracic duct are well described in human and play an important role in thoracic surgery. However, there is a lack of data on anatomical variations of the thoracic duct in animals. From 2012 to 2015, 46 dogs conserved with 4% formaldehyde solution were dissected during the anatomy course at the Faculty of Veterinary Medicine in Zagreb. The results of fine dissection of the thoracic duct were analyzed. The thoracic duct deviated from the standard course in 87.5% of the dogs and 36 anatomical variations were observed in total. These variations were described as additional lymphatic ducts located lateral or medial to the left and right dorsal intercostal arteries with transverse anastomoses. Anatomical variations of the thoracic duct are remnants of a complex embryonic primordium. High variability of the thoracic duct requires careful manipulation during thoracic surgery, especially in the dorsal segment of the thoracic cavity.

Key words: thoracic duct, anatomical variations, dog, lymphatic vessels

## ŽIVOTOPIS

Kim Korpes rođena je 28. prosinca 1993. godine u Zagrebu. Pohađala je V. gimnaziju u razdoblju od 2008. do 2012. godine. Nakon uspješno završene gimnazije upisuje Veterinarski fakultet Sveučilišta u Zagrebu. Od 2013. do 2016. godine demonstratorica je u Zavodu za anatomiju, histologiju i embriologiju na kolegijima Anatomija s organogenezom domaćih životinja I. i Anatomija s organogenezom domaćih životinja II.. Također, od 2016. do 2017. godine demonstratorica je u Zavodu za veterinarsku patologiju na kolegijima Opća veterinarska patologija i Specijalna veterinarska patologija. Dobitnica je Rektorove nagrade za individualni znanstveni rad „Anatomske varijacije glavnog limfnog voda (ductus thoracicus) u psa“ u akademskoj godini 2015./2016. Primila je nagrade Veterinarskog fakulteta za izvrstan uspjeh u 4. i 5. godini studija, akademske godine 2015./2016. i 2016./2017. Od 2016. godine do danas, stipendistica je Genere d.d.