

Alampija u šaranskog mlađa iz uzgoja

Tudor, Sonja

Master's thesis / Diplomski rad

2018

Degree Grantor / Ustanova koja je dodijelila akademski / stručni stupanj: **University of Zagreb, Faculty of Veterinary Medicine / Sveučilište u Zagrebu, Veterinarski fakultet**

Permanent link / Trajna poveznica: <https://um.nsk.hr/um:nbn:hr:178:333725>

Rights / Prava: [In copyright](#)/[Zaštićeno autorskim pravom.](#)

Download date / Datum preuzimanja: **2024-12-21**



Repository / Repozitorij:

[Repository of Faculty of Veterinary Medicine -
Repository of PHD, master's thesis](#)



**SVEUČILIŠTE U ZAGREBU
VETERINARSKI FAKULTET**

SONJA TUDOR

ALAMPIJA U ŠARANSKOG MLAĐA IZ UZGOJA

Diplomski rad

Zagreb, 2018.

**Zavod za biologiju i patologiju riba i pčela
Veterinarski fakultet Sveučilišta u Zagrebu**

Predstojnik: Izv. prof. dr. sc. Ivana Tlak Gajger

Mentori: Izv. prof. dr. sc. Emil Gjurčević

Izv. prof. dr. sc. Snježana Kužir

Članovi Povjerenstva za obranu diplomskog rada:

1. Doc. dr. sc. Krešimir Matanović

2. Izv. prof. dr. sc. Snježana Kužir

3. Izv. prof. dr. sc. Emil Gjurčević

4. Prof. dr. sc. Petar Džaja

ZAHVALA

Srdačno se zahvaljujem mentorima izv. prof. dr. sc. Emilu Gjurčeviću te izv. prof. dr. sc. Snježani Kužir na savjetim, velikoj pomoći i podršci u pisanju ovog diplomskog rada. Veliko hvala mojim roditeljima, sestri Steli i bratu Franu te prijateljima i kolegama na potpori tijekom studija.

POPIS PRILOGA

SLIKE

Slika 1. Alampija u šarana.

Slika 2. Usporedni prikaz šaranskog mlađa bez klinički vidljivih promjena u pigmentaciji (gore) i onog s alampijom (dolje). Na ribi s alampijom škržni poklopac je proziran i škrge su vidljive; (iz arhiva Zavoda).

Slika 3. Bris kože, svježi preparat. Usporedni prikaz šaranskog mlađa s alampijom (a) i bez klinički vidljivih promjena u pigmentaciji (b). b) Na slici su jasno uočljive iridofore. M = melanofore, K = ksantofore, I = iridofore; (iz arhiva Zavoda).

Slika 4. Histološki prikaz kože šarana (HE). E = epidermis, D = dermis, LJ = ljuska, ss = stratum spongiosum, sc = stratum compactum.

Slika 5. Histološki prikaz kože šaranskog mlađa bez klinički vidljivih promjena u pigmentaciji. a) Slika prikazuje iridofore smještene u dermisu ispod bazalne membrane (PAS). STRELICA = bazalna membrana, * = iridofore, M = mukozne stanice, A = alarmne stanice. b) Slika prikazuje iridofore u peritoneumu (HE). STRELICA = peritoneum, * = iridofore, m = melanofore.

SADRŽAJ

1. UVOD	1
2. PREGLED REZULTATA DOSADAŠNJIH ISTRAŽIVANJA	2
2.1. Koža riba.....	2
2.2. Pigmentne stanice (kromatofore).....	4
2.3. Boja kože	5
2.4. Genetski uvjetovane promjene u postojanju pigmenata i pigmentaciji.....	5
3. MATERIJALI I METODE	7
3.1. Podrijetlo uzoraka.....	7
3.2. Histološka pretraga	7
4. REZULTATI	8
5. RASPRAVA	11
6. ZAKLJUČCI	13
7. LITERATURA	14
8. SAŽETAK	16
9. SUMMARY	17
10. ŽIVOTOPIS	18

1. UVOD

Genetski uvjetovane promjene u postojanju pigmenata i pigmentaciji nisu nužno nepoželjne i učestalije su u uzgajanih riba. U literaturi se kao promjene u postojanju pigmenata i pigmentaciji spominju: ksantorizam, melanizam, albinizam i alampija (SCHÄPERCLAUS, 1941.; REICHENBACH-KLINKE i ELKAN, 1965.; FIJAN, 2006.).

Termin alampija koristi se za poremećaj pigmentacije kod kojeg koža sadržava manje kristala gvanina i smanjen broj iridofora. Zbog toga, kod ovog poremećaja tijelo poprima plavu boju bez prepoznatljivog srebrenog odsjaja (KIRPITCHNIKOV, 1999.).

Osim u šarana, alampija je opisana i u drugih slatkovodnih riba (SCHÄPERCLAUS, 1941.; REICHENBACH-KLINKE i ELKAN, 1965.). U prošlosti se alampija češće pojavljuje u Izraelu i Njemačkoj (KIRPITCHNIKOV, 1999.), poglavito u jednogodišnjeg šaranskog mlađa (SCHÄPERCLAUS, 1941.). U starijih uzrasnih kategorija šarana alampija je rjeđa (SCHÄPERCLAUS, 1979.). Šaranski mlađ s alampijom može imati usporeni rast (KIRPITCHNIKOV, 1999.), dok WŁODEK (1963.) navodi da je rast plavkastih šarana tijekom prve godine života ubrzan, a kasnije usporen.

U diplomskom radu histološki su prikazani slučajevi alampije u šaranskog mlađa podrijetlom s ribnjačarstava koja s Veterinarskim fakultetom Sveučilišta u Zagrebu imaju ugovornu suradnju. Šaranski mlađ je prikupljen u sklopu neeksperimentalne kliničke veterinarske prakse na ribnjačarstvima.

Cilj istraživanja je proučiti prisutnost i rasprostranjenost iridofora u tijelu šaranskog mlađa s alampijom.

2. PREGLED REZULTATA DOSADAŠNJIH ISTRAŽIVANJA

2.1. Koža riba

U riba je koža (integumentum commune) jedan od najvažnijih organa s brojnim funkcijama (GJURČEVIĆ, 2016.; RAKERS i sur., 2010.). Predstavlja granično tkivo koje odvaja jedinku od okoline, zaštićuje ju i omogućuje prilagođavanje. Prva je obrambena linija u borbi protiv bolesti te sudjeluje u disanju, ekskreciji i osmoregulaciji. U koži je i sjedište boja koje omogućuje ribi skrivanje ili pokazivanje te seksualno raspoznavanje (FIJAN, 1967.). Njenzina zaštitna funkcija temelji se na složenoj građi, proizvodnji sluzi i sposobnosti uklanjanja patogenih mikroorganizama (GJURČEVIĆ, 2016.). Sluz je odgovorna za skliskost i karakterističan miris (FIJAN, 1967.), a fiziološka mikroflora kože onemogućuje naseljavanje i umnožavanje patogenih mikroorganizama (GJURČEVIĆ, 2016.).

Koža je građena od dva sloja koje međusobno odvaja bazalna membrana: epidermisa epitelne građe i dermisa vezivnotkivne građe (FIJAN, 1967.). Ispod dermisa nalazi se potkožno tkivo ili hypodermis (GJURČEVIĆ, 2016.). Za razliku od dermisa, hypodermis je bolje prokrvljen i često zahvaćen upalnim procesima. Prema nekim autorima hypodermis je u riba slabije razvijen i sastavni je dio dermisa (GENTEN i sur., 2009.).

Epidermis se u riba, kao i u ostalih kralježnjaka, sastoji od više slojeva epitelnih stanica tzv. Malpighijevih stanica (ROBERTS i ELLIS, 2012.). Bazalni sloj epidermisa (stratum germinativum) tvore cilindrične stanice čijim umnažanjem nastaju plosnate stanice koje na površini kože odumiru i otpadaju. Taj proces obnavljanja stanica je neprekidan (FIJAN, 1967.). Epitel je neurožen. Ipak, oroženi epitel (tzv. biserasti organi ili mrijesni osip) pojavljuje se u spolno zrelih mužjaka nekih šaranskih riba (npr. mrena, deverika i šaran) (GJURČEVIĆ, 2016.).

Između stanica epitela nalaze se okruglaste mukozne žlijezde (sluzne), a u pojedinih vrsta riba i serozne žlijezde. Kada mukozne žlijezde dospiju do površine epidermisa, njihov se sekret izlijeva i taloži na okolnu površinu (FIJAN, 1967.). Taj sluzni omotač čini glavninu kutikule (ROBERTS i ELLIS, 2012.) i ima više zadataka: smanjuje trenje tijela s vodom kod kretanja, zaštićuje tijelo od napada nametnika, vodenih plijesni i bakterija, odstranjuje i grušta čestice mulja, pomaže regulaciju osmotskih procesa (FIJAN, 1967.) te ima važnu ulogu u

održavanju kvalitete ribe nakon ulova (FIJAN, 1963.). Gubitak služi olakšava prihvaćanje i ulazak uzročnika bolesti u tijelo (FIJAN, 2006.). Dugoljaste serozne žlijezde izlučuju svoj sekret između epitelnih stanica te tako koži daju veću mehaničku otpornost i štite ju od infekcija (FIJAN, 1967.). Stanice epitela dijeli međustanični prostor ispunjen tekućinom koja sudjeluje u procesu izmjene tvari (FIJAN, 1963.).

U epidermisu nekih vrsta riba nalaze se i alarmne stanice koje se zbog svojeg izgleda nazivaju još i buzdovanaste stanice. Smještene su u dubljim slojevima epidermisa. Budući da ne dopiru do površine tijela, svoj sadržaju mogu osloboditi isključivo kod oštećenja kože. Na taj način njihov sadržaj dopijeva u vodu gdje predstavlja signal koji upozorava primjerke iste vrste na nastalu opasnost i kod njih izaziva promjene u ponašanju, odnosno osjećaj straha (GJURČEVIĆ, 2016.).

Dermis se sastoji od 2 sloja: gornjeg sloja, stratum spongiosum, i dubljeg sloja, stratum compactum. Stratum spongiosum je građen od rahlog vezivnog tkiva u kojem dominiraju kolagena i elastična vlakna, a najbrojnije stanice su fibroblasti. U njemu se nalaze i pigmentne stanice, ljsuske te krvne žile koje omogućuju regulaciju temperature tijela i opskrbljuju epidermis hranjivim tvarima. Stratum compactum je građen od gustog vezivnog tkiva, sadrži vrlo malo fibroblasta, a kolagena su vlakna poslagana u snopove čiji je tijek paralelan s površinom kože. Na taj način stratum compactum daje koži čvrstoću i otpornost prema mehaničkom opterećenju (GJURČEVIĆ, 2016.).

Znatan dio vezivnog tkiva dermisa, u većine vrsta riba, zamijenjen je ljsuskama (FIJAN, 1967.). Ljsuske predstavljaju kožni skelet koji kod okoštavanja ne prolazi hrskavični stadij (FIJAN, 1963.).

U riba razlikujemo 4 vrste ljsusaka: plakoidne, kozmoidne, ganoidne i elazmoidne. Plakoidne ljsuske nalazimo u morskih pasa i njihovih srodnika. Ponekad se još nazivaju i kožnim zubićima (FIJAN, 1967.). Kozmoidne ljsuske karakteristične su za neke fosilne ribe, ganoidne ljsuske za ribe iz porodice Polypteridae (mnogoperke) i Lepisosteidae (oklopne koštunjače), a elazmoidne ljsuske za prave koštunjače (GJURČEVIĆ, 2016.).

Elazmoidne ljsuske su tanke i prozirne te različitog izgleda u pojedinim skupina riba. Tako razlikujemo ciklodine ili okrugle ljsuske, koje nalazimo u mekoperki, i ktenoidne ili češljaste, koje nalazimo u tvrdoperki. Za razliku od cikloidnih, ktenoidne ljsuske na stražnjem dijelu imaju zubiće (FIJAN, 1967.).

Elazmoidne ljuske nastaju iz dermalne papile, nakupine stanica koja nastaje umnožavanjem vezivnotkivnih stanica dermisa (FIJAN, 1963.). Građene su od dva odvojena sloja: tankog površinskog sloja, koji se još naziva i vanjski ili koštani sloj, i dubljeg sloja, odnosno bazalne ili fibrozne ploče (ELLIOTT, 2000.).

U centru vanjske površine elazmoidnih ljusaka nalazi se fokus. Oko fokusa se tijekom rasta stvara veći broj prstenastih grebena (circula) koji odjeljuju uže ili šire zone. Što je rast ribe, a time i ljuske, brži to su zone između grebena šire. Obrnuto je pri sporijem rastu. Područje usporenog rasta sa suženim ili nepravilno raspoređenim grebenima nastaje na ljusci tijekom zimskog razdoblja. To područje usporenog rasta naziva se anulus. Na osnovu razlika u rasporedu prstenastih grebena može se odrediti starost ribe (FIJAN, 1967.). Kada zbog godišnjeg ciklusa rasta ne dođe do usporenog rasta ljusaka to se područje naziva dodatni anulus (FIJAN, 1963.).

Ljuske su smještene unutar vezivnotkivnog džepa kojeg stvara dermis pa gubitak ljuske predstavlja duboku ozljedu kože (FIJAN, 1967.). Kada je vezivno tkivo džepa ljuske ostalo očuvano, doći će do stvaranja nove ljuske, a kada je ono oštećeno ili potpuno uništeno, regeneracija ljuske nije moguća (FIJAN, 1963.).

2.2. Pigmentne stanice (kromatofore)

U dermisu su smještene i stanice koje sadrže pigmente i daju ribama karakterističnu boju (FIJAN, 1967.). Nazivaju se kromatofore. Prema „boji“ razlikujemo pet osnovnih vrsta kromatofora: melanofore, eritrofore, ksantofore, iridofore i leukofore (FUJII, 2000.; GJURČEVIĆ, 2016.). Kromatofore se osim u koži mogu naći i u drugim dijelovima tijela ribe kao što su mozak, oči itd. (GENTEN i sur., 2009.).

Melanofore su stanice zvjezdolika oblika koje sadržavaju tamnosmeđi pigment melanin. Najrasprostranjenije su pigmentne stanice u tijelu. Zrnca melanina su pomična unutar stanice, a njihov razmještaj određuje pigmentaciju. Ako su razasuta po cijeloj stanici, određeni dio tijela obojit će se tamnije, a ukoliko su melaninska zrnca skupljena u sredini stanice, obojit će se svjetlije (GJURČEVIĆ, 2016.).

Eritrofore i ksantofore su, kao i melanofore, zvjezdaste stanice s izdancima. Eritrofore sadržavaju pigmente crvene, odnosno narančaste boje. Ksantofore sadržavaju pigmente žute boje (GJURČEVIĆ, 2016.). Najčešće ih se ne može uočiti svjetlosnim mikroskopom u

histološkim preparatima jer sadržavaju karotenoide i pterine koji su topivi u mastima i vodi te ih se vjerojatno odstrani pri izradi histoloških preparata (GENTEN i sur., 2009.).

Iridofore su okrugle ili ovalne stanice posebno brojne uz površinu ljustica te najčešće sadržavaju gvanin. Gvanin se u stanici nalazi u obliku kristala koji reflektiraju zrake svjetlosti te tako stvaraju različite nijanse plavozelene boje. Tijelo poprima specifičnu srebrnu boju ako svjetlo pada na bezbojne kristale gvanina pod kutom od 90°. Osim u koži, kristale gvanina nalazimo i u drugim dijelovima tijela (GJURČEVIĆ, 2016.).

Leukofore su zvjezdaste stanice koje pod utjecajem svjetla daju mliječno bijelu boju (GJURČEVIĆ, 2016.). Za razliku od pigmentnih stanica koje odlikuje sposobnost apsorpcije svjetlosti (melanofore, eritrofore i ksantofore), leukofore su stanice koje reflektiraju zrake svjetlosti. Zbog sposobnosti da reflektiraju zrake svjetlosti vrlo ih se često zamijeni s iridoforama (ELLIOTT, 2000.).

2.3. Boja kože

Za specifičnu boju kože odgovorne su raznovrsne kombinacije pigmentnih stanica (SCHÄPERCLAUS, 1941.). Osnovne funkcije obojenosti tijela riba su sakrivanje, maskiranje, upozorenje itd. U svrhu bolje prilagodbe boja se tijela može promijeniti. Ta promjena boje tijela može biti vrlo brza ili spora. Brza ili tzv. fiziološka promjena boje nastaje uslijed promjene položaja pigmentnih zrnaca u kromatofori, a odvija se pod utjecajem živčanog sustava i hormona. Spora promjena tj. promjena broja pigmentnih stanica pojavljuje se nakon dugotrajne promjene okoline. Različita obojenost riba, svjetlija ili tamnija, može biti uzrokovana i nekim patološkim stanjima. Tako npr. tamna pigmentacija se pojavljuje pri upali bubrega i crijeva kao i pri boravku u lužnatoj vodi, a svjetlija pigmentacija uslijed nedostatka kisika (FIJAN, 1967.).

2.4. Genetski uvjetovane promjene u postojanju pigmentata i pigmentaciji

U mnogih se vrsta riba spontano pojavljuju promjene u postojanju pigmentata i pigmentaciji. Ove su genetske promjene učestalije u uzgajanim riba. Mogu se očitovati kao značajno odstupanje fenotipa skupine ili vrste i nisu nužno nepoželjne. Štoviše, pri uzgoju nekih ukrasnih i akvarijskih riba vrlo su poželjne i tražene. Nepoželjne su u slobodno živućih riba koje zbog promijenjene pigmentacije postaju lak plijen za grabežljivce (FIJAN, 2006.).

U literaturi se spominju različite promjene u postojanju pigmenata i pigmentaciji. Tako SCHÄPERCLAUS (1941.), REICHENBACH-KLINKE i ELKAN (1965.) i FIJAN (2006.) navode sljedeće promjene: ksantorizam, melanizam, albinizam i alampiju. Prema FIJAN-u (2006.), ksantorizam je „zlatna“ pigmentacija nastala uslijed nedostatka melanina, melanizam je tamna pigmentacija nastala zbog povećanog broja melanofora i nestanka lipofora, albinizam je „bijela boja“ nastala zbog pomanjkanja melanofora i lipofora, a alampija je „plava“ boja nastala zbog manjka gvanina.

Ksantorizam je opisan u jeza, soma, jegulje, šarana, karasa, linjaka i nekih akvarijskih riba (SCHÄPERCLAUS, 1941.), melanizam u akvarijske ribe, crnog malog šarana (moli), te pojedinih vrsta roda *Xiphophorus* (REICHENBACH-KLINKE i ELKAN, 1965.), albinizam u jegulje, soma, pastrve, iverka i nekih akvarijskih riba (SCHÄPERCLAUS, 1941.), a alampija u šarana, bodorke, crvenperke, deverike i štuke (SCHÄPERCLAUS, 1941.; REICHENBACH-KLINKE i ELKAN, 1965.).

U prošlosti se alampija češće pojavljivala u Izraelu (KIRPITCHNIKOV, 1999.) i europskim šaranskim ribnjacima, poglavito u jednogodišnjeg šaranskog mlađa (SCHÄPERCLAUS, 1941.). Takva mlađ je plavkaste boje bez prepoznatljivog srebrenog odsjaja (slika 1.). Koža i škržni poklopci su gotovo prozirni, pa su unutarnji organi, kralježnica i škrge jasno vidljivi (SCHÄPERCLAUS, 1941.). U starijih uzrasnih kategorija šarana alampija je rjeđe uočena (SCHÄPERCLAUS, 1979.). Šaranski mlađ s alampijom ponekad ima usporeni rast (KIRPITCHNIKOV, 1999.), dok u linjaka alampija ne utječe na brzinu rasta (SCHÄPERCLAUS, 1941.). Suprotno tomu, WŁODEK (1963.) navodi da je rast plavkastih šarana tijekom prve godine života ubrzan, a kasnije usporen.



Slika 1. Alampija u šarana.

3. MATERIJALI I METODE

3.1. Podrijetlo uzoraka

U diplomskom radu prikazani su slučajevi alampije u jednogodišnjeg šaranskog mlađa podrijetlom s ribnjačarstava koja s Veterinarskim fakultetom Sveučilišta u Zagrebu imaju ugovornu suradnju. Šaranski mlađ je prikupljen u sklopu neeksperimentalne kliničke veterinarske prakse na ribnjačarstvima i dopremljen u laboratorij Zavoda za biologiju i patologiju riba i pčela. Ukupno je prikupljeno 25 primjeraka šaranskog mlađa s alampijom. Radi utvrđivanja prisutnost iridofora, u laboratoriju Zavoda su pripremljeni brisovi kože iznad ljuski i izrađeni histološki preparati.

Histološki preparati su izrađeni od više uzoraka organa (koža i oko) te uzoraka peritoneuma i potom pohranjeni u arhivu laboratorija Zavoda.

Izrađeni histološki preparati i svježi preparati kože promatrani su optičkim mikroskopom Olympus BX41 (pod povećanjem od 100 do 1000 puta) i digitalnom kamerom Olympus DP 12.

3.2. Histološka pretraga

Prikupljeni uzorci za histološka istraživanja fiksirani su u 10%-tnom puferiranom formalinu, a potom uklopljeni u parafin i izrezani na 7 μ m debele rezove. Histološki rezovi bojeni su rutinski hematoksilin-eozinom (HE) i periodičnom kiselinom Schiff (PAS).

4. REZULTATI

U sklopu neeksperimentalne kliničke veterinarske prakse na ribnjačarstvima, kliničkim pregledom alampija je ustanovljena u 25 primjeraka jednogodišnjeg šaranskog mlađa. Od ukupno 25 primjeraka šarana s alampijom, najveći broj i postotak ($24/25 = 96,0\%$) bio je ljuskavi šaran. Klinički je u tih ljuskavih riba alampija bila najbolje izražena.

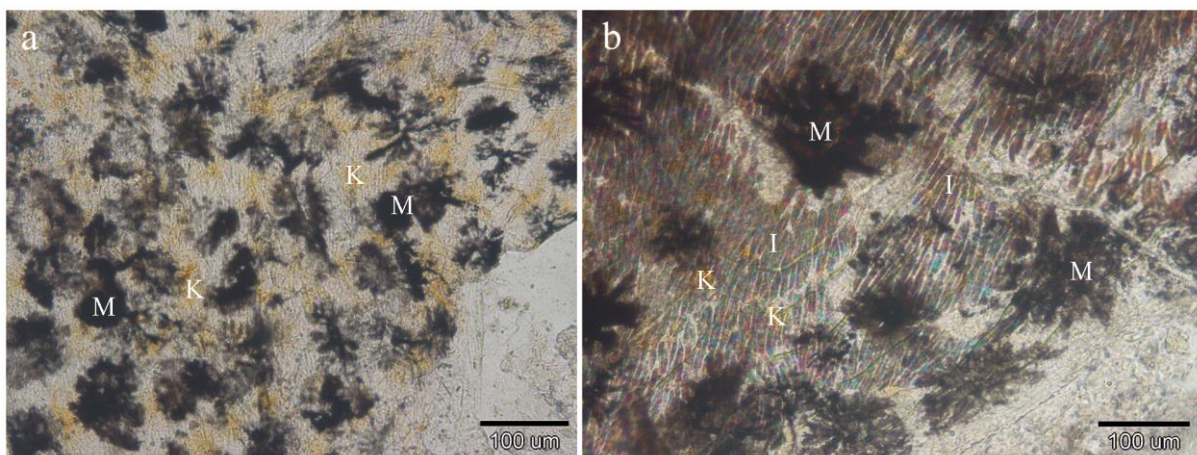
Istraživani šaranska mlađ s alampijom je plavkaste boje bez karakterističnog srebrnog odsjaja. Koža i škržni poklopci su im gotovo prozirni, pa su kralježnica i škrge jasno vidljivi (slika 2.).



Slika 2. Usporedni prikaz šaranskog mlađa bez klinički vidljivih promjena u pigmentaciji (gore) i onog s alampijom (dolje). Na ribi s alampijom škržni poklopac je proziran i škrge su vidljive; (iz arhiva Zavoda).

Mikroskopskim pregledom u svježim preparatima kože i izrađenim histološkim preparatima jasno se uočava razlika u prisutnosti iridofora između šaranskog mlađa s alampijom i mlađa bez klinički vidljivih promjena u pigmentaciji.

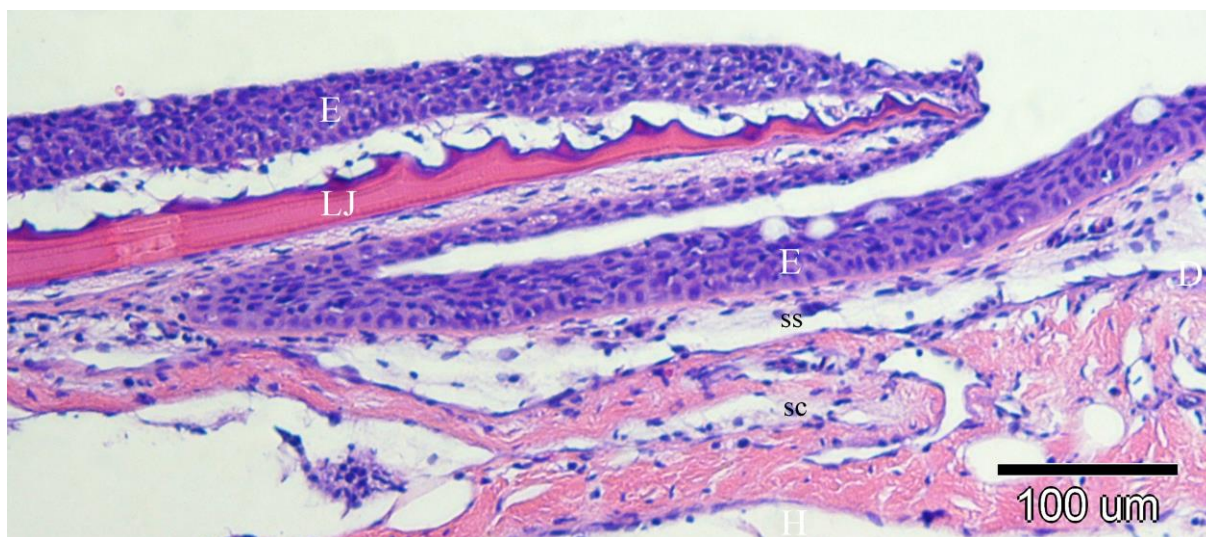
U brisovima kože mlađa s alampijom jasno se razlikuju melanofore i ksantofore, dok se u riba bez klinički vidljivih promjena u pigmentaciji uvijek diferenciraju i iridofore (slika 3.).



Slika 3. Bris kože, svježi preparat. Usporedni prikaz šaranskog mlada s alampijom (a) i bez klinički vidljivih promjena u pigmentaciji (b). b) Na slici su jasno uočljive iridofore.

M = melanofore, K = ksantofore, I = iridofore; (iz arhiva Zavoda).

Histološki, koža šarana građena je od dva sloja. U vanjskom sloju, epidermisu, nalaze se mukozne i alarmne stanice, a u unutarnjem sloju, dermisu, smještene su ljuske. Dermis se sastoji od gornjeg, na mjestu uzorkovanja (postrance na sredini tijela u visini bočne linije), nešto tanjeg sloja rahlog vezivnog tkiva, stratum spongiosum te dubljeg i debljeg sloja gustog vezivnog tkiva, stratum compactum (slika 4.).

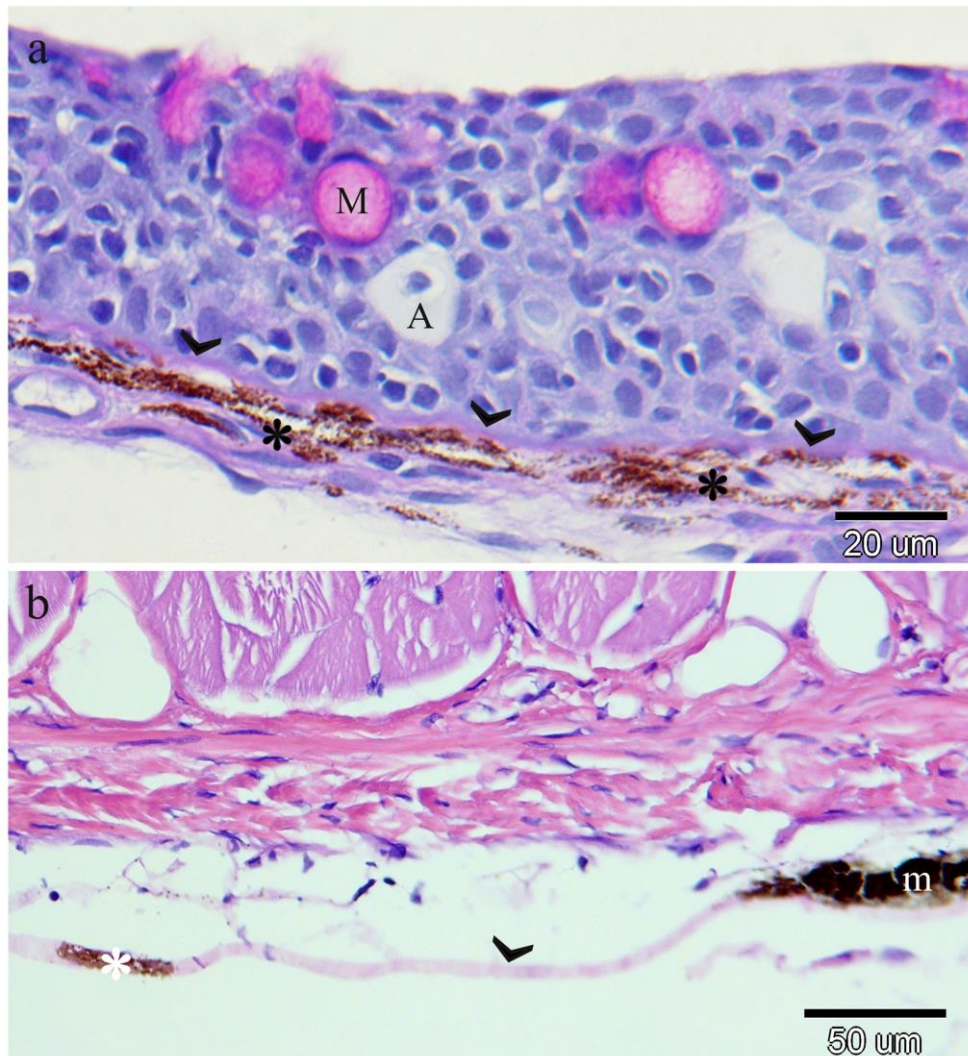


Slika 4. Histološki prikaz kože šarana (HE).

E = epidermis, D = dermis, LJ = ljuska, ss = stratum spongiosum, sc = stratum compactum.

Iridofore su smještene u dermisu i potkožnom tkivu. U dermisu se nalaze neposredno ispod bazalne membrane kao i na površini ljusaka. Osim u koži, prisutne su i u oku (šarenica)

te peritoneumu. Brojnije su kod šaranskog mlađa bez klinički vidljivih promjena u pigmentaciji (slika 5.).



Slika 5. Histološki prikaz kože šaranskog mlađa bez klinički vidljivih promjena u pigmentaciji. a) Slika prikazuje iridofore smještene u dermisu ispod bazalne membrane (PAS). STRELICA = bazalna membrana, * = iridofore, M = mukozne stanice, A = alarmne stanice. b) Slika prikazuje iridofore u peritoneumu (HE). STRELICA = peritoneum, * = iridofore, m = melanofore.

5. RASPRAVA

Za potrebe izrade diplomskog rada korišten je jednogodišnji šaranski mlađ s alampijom podrijetlom s ribnjačarstava koja s Veterinarskim fakultetom imaju ugovornu suradnju. Šaranski mlađ, ukupno 25 primjeraka, prikupljen je u sklopu neeksperimentalne kliničke veterinarske prakse na ribnjačarstvima. Od ukupno prikupljenog mlađa s alampijom, najveći broj i postotak ($24/25 = 96,0\%$) bio je ljuskavi šaran.

U prošlosti se alampija učestalo pojavljivala u europskom šaranskom ribnjačarstvu, poglavito u jednogodišnjeg šaranskog mlađa (SCHÄPERCLAUS, 1941.). U starijih uzrasnih kategorija rjeđe je uočena (SCHÄPERCLAUS, 1979.). Navedeni podaci odgovaraju nalazu dobivenom u ovom istraživanju. Prema podacima iz literature, šaranski mlađ s alampijom ponekad ima usporeni rast (KIRPITCHNIKOV, 1999.). No, suprotno tomu, WŁODEK (1963.) navodi da je rast plavkastih šarana tijekom prve godine života ubrzan, a kasnije usporen. U prilog tomu idu i zapažanja drugih autora (E. Gjurčević, neobjavljeni rezultati).

U ovom istraživanju, prikupljeni šaranski mlađ s alampijom nema karakterističan srebrni odsjaj i plavkaste je boje. Zbog prozirnosti kože i škržnih poklopaca mjestimično je i ljubičaste boje. Ovakav opis u skladu je s nalazima drugih autora. Tako PROBST (1949.) i KIRPITCHNIKOV (1999.) razlikuju dvije fenotipske varijacije plavkastih šarana. PROBST (1949.) ih opisuje kao plavo-crveni i plavo-ljubičasti oblik, a KIRPITCHNIKOV (1999.) kao tzv. *German blue* i *Polish blue* (eng.) oblik.

Mikroskopskim pregledom u svježim preparatima kože šaranskog mlađa s alampijom jasno se razlikuju melanofore i ksantofore dok se iridofore ne mogu uvijek diferencirati, pa se stječe dojam da u koži nisu niti prisutne. Ovaj nalaz u skladu je s podacima iz literature. Tako KIRPITCHNIKOV (1999.) termin alampija opisuje kao poremećaj pigmentacije kod kojeg koža sadržava manje kristala gvanina i smanjen broj iridofora.

Histološki gledano, iridofore su smještene u dermisu i potkožnom tkivu. U dermisu se nalaze neposredno ispod bazalne membrane kao i na površini ljusaka. Osim u koži, prisutne su i u oku (šarenica) te peritoneumu. Slično tomu, DENTON i LAND (1971.) i LEVY-LIOR i sur. (2010.) navode da su u koži riba smještene u dermisu ispod ljusaka i u potkožnom tkivu

uz aksijalno mišićje, dok ih WAKAMATSU i sur. (2001.) opisuju u koži, oku i peritoneumu riža-ribe (*Oryzias latipes*). U provedenom istraživanju, iridofore su brojnije u histološkim preparatima kože, oka i peritoneuma šaranskog mlađa bez klinički vidljivih promjena u pigmentaciji.

6. ZAKLJUČCI

Na osnovi prikupljenog i pregledanog jednogodišnjeg šaranskog mlada s alampijom podrijetlom s ribnjačarstava koja s Veterinarskim fakultetom imaju ugovornu suradnju, može se zaključiti sljedeće:

1. Alampija se učestalije pojavljuje u jednogodišnjeg ljuskavog šarana.
2. To je poremećaj pigmentacije koji nastaje zbog smanjenog broja iridofora.
3. Osim u koži, broj iridofora je smanjen i u drugim dijelovima tijela, oku i peritoneumu.

7. LITERATURA

DENTON, E. J., M. F. LAND (1971): Mechanism of reflexion in silvery layers of fish and cephalopods. Proc. R. Soc. Lond. B Biol. Sci. 178, 43-61.

ELLIOTT, D. G. (2000): Integumentary System. U: The Laboratory Fish. (Ostrander, G. K., Ur.). Academic Press. San Diego. 95-108.

FIJAN, N. (1963): Anatomija, histologija, fiziologija i embriologija riba. Veterinarski fakultet. Zagreb.

FIJAN, N. (1967): Anatomija i fiziologija riba. U: Priručnik za slatkovodno ribarstvo. (Šatović, F., Ur.). Agronomski glasnik. Zagreb. 91-128.

FIJAN, N. (2006): Zaštita zdravlja riba. U: Zaštita zdravlja riba. (Bogut, I., Ur.). Poljoprivredni fakultet. Osijek.

FUJII, R. (2000): The regulation of motile activity in fish chromatophores. Pigm. Cell Res. 13, 300-319.

GENTEN, F., E. TERWINGHE, A. DANGUY (2009): Atlas of fish histology. Science Publisher. Enfield.

GJURČEVIĆ, E. (2016): Odabrana poglavlja iz anatomije riba. Veterinarski fakultet. Zagreb.

KIRPITCHNIKOV, V. S. (1999): Genetics and breeding of common carp. INRA, Paris.

LEVY-LIOR, A., E. SHIMONI, O. SCHWARTZ, E. GAVISH-REGEV, D. ORON, G. OXFORD, S. WEINER, L. ADDADI (2010): Guanine-Based Biogenic Photonic-Crystal Arrays in Fish and Spiders. Adv. Funct. Mater. 20, 320-329.

PROBST, E. (1949): Der Blauring-Karpfen. Allg. Fisch. Ztg. 74, 232-238.

RAKERS, S., M. GEBERT, S. UPPALAPATI, W. MEYER, P. MADERSON, A. F. SELL, C. KRUSE, R. PAUS (2010): „Fish matters“: the relevance of fish skin biology to investigative dermatology. *Exp. Dermatol.* 19, 313-324.

REICHENBACH-KLINKE, H., E. ELKAN (1965): The principal diseases of lower vertebrates: Diseases of fishes. Academic Press. London.

ROBERTS, R. J., A. E. ELLIS (2012): The Anatomy and Physiology of Teleosts. U: Fish Pathology, Fourth Edition. (Roberts, R. J., Ur.). Blackwell Publishing Ltd. Chichester. 17-61.

SCHÄPERCLAUS, W. (1941): Fischkrankheiten, 2. Auflage. Gustav Wenzel & Sohn. Braunschweig.

SCHÄPERCLAUS, W. (1979): Fischkrankheiten, Teil 2. Akademie-Verlag. Berlin.

WAKAMATSU, Y., S. PRISTYAZHNYUK, M. KINOSHITA, M. TANAKA, K. OZATO (2001): The see-through medaka: A fish model that is transparent throughout life. *PNAS* 98, 10046-10050.

WŁODEK, J. M. (1963): Der blaue Karpfen aus der Teichwirtschaft Landek. *Acta Hydrobiol.* 5, 383-401.

8. SAŽETAK

ALAMPIJA U ŠARANSKOG MLAĐA IZ UZGOJA

Termin alampija se koristi za promjenu u pigmentaciji kod koje koža sadržava manju količinu kristala gvanina i smanjen broj iridofora. Utvrđena je u različitim slatkovodnih vrsta riba. U ovom radu prikazani su slučajevi alampije u jednogodišnjeg šaranskog mlađa iz uzgoja. Šaranski mlađ s alampijom je plavkaste boje, a kroz kožu i škržne poklopce jasno su vidljive kralježnica i škrge. Mikroskopskim pregledom svježih preparata kože utvrđene su melanofore i ksantofore dok se iridofore mogu rijetko diferencirati. Iridofore su pak brojnije u histološkim preparatima kože, oka i peritoneuma šaranskog mlađa bez klinički vidljivih promjena u pigmentaciji.

Gljučne riječi: alampija, jednogodišnji šaranski mlađ, iridofore

9. SUMMARY

ALAMPRIA IN FARMED COMMON CARP

The term alampria is used for change in pigmentation in which the skin contains smaller number of guanine crystals and fewer iridophores. It was described in different freshwater fish species. This paper presents cases of alampria in farmed one-year old common carp. Specimens with alampria were bluish-colored, and through their skin and opercular bones, vertebra and gills were clearly visible. By light microscopic examination of smears from the skin, melanophores and xantophores were observed, while iridophores can rarely be differentiated. Furthermore, iridophores are more numerous in stained histological sections of skin, eye and peritoneum of common carp without clinically visible changes.

Key words: alampria, one-year old common carp, iridophores

10. ŽIVOTOPIS

Rođena sam 13. ožujka 1993. godine u Zagrebu. Opću gimnaziju završila sam u Ivanić-Gradu, nakon čega sam upisala integrirani preddiplomski i diplomski studij na Veterinarskom fakultetu Sveučilišta u Zagrebu. Apsolvent sam postala 2018. godine s prosjekom ocjena 4,3. Tijekom fakultetskog obrazovanja, jednu sam godinu bila demonstrator u Zavodu za veterinarsku patologiju.