

Učestalosti i distribucija stranih tijela u crijevu pasa

Prodan, Vanda

Master's thesis / Diplomski rad

2018

Degree Grantor / Ustanova koja je dodijelila akademski / stručni stupanj: **University of Zagreb, Faculty of Veterinary Medicine / Sveučilište u Zagrebu, Veterinarski fakultet**

Permanent link / Trajna poveznica: <https://um.nsk.hr/um:nbn:hr:178:644406>

Rights / Prava: [In copyright](#)/[Zaštićeno autorskim pravom.](#)

Download date / Datum preuzimanja: **2024-07-25**



Repository / Repozitorij:

[Repository of Faculty of Veterinary Medicine -
Repository of PHD, master's thesis](#)



SVEUČILIŠTE U ZAGREBU

VETERINARSKI FAKULTET

VANDA PRODAN

UČESTALOST I DISTRIBUCIJA STRANIH TIJELA U CRIJEVU PASA

Diplomski rad

Zagreb, 2018.

Sveučilište u Zagrebu

Veterinarski fakultet

Klinika za kirurgiju, ortopediju i oftalmologiju

Predstojnik klinike: doc. dr. sc. Marko Stejskal

Zavod za rendgenologiju, ultrazvučnu dijagnostiku i fizikalnu terapiju

Predstojnik zavoda: prof. dr. sc. Damir Stanin

Mentori: izv. prof. dr. sc. Tomislav Babić i doc. dr. sc. Hrvoje Capak

Članovi povjerenstva:

1. prof. dr. sc. Darko Capak
2. izv. prof. dr. sc. Tomislav Babić
3. doc. dr. sc. Hrvoje Capak
4. prof. dr. sc. Ivica Harapin (zamjena)

Zahvala

Zahvaljujem svojim mentorima na pruženoj pomoći prilikom pisanja rada, a posebno doc. dr. sc. Hrvoju Capak na uloženom vremenu, trudu, podršci i stručnim savjetima koje mi je davao tijekom izrade ovog rada.

Velika zahvala i prof. dr. sc. Darku Capak koji je zaslužan za odabir ove teme i zahvaljujući kojem sam se i zainteresirala za ovo područje veterinarske medicine.

Naposljetku, veliko hvala mojim prijateljima koji su uvijek bili uz mene i velika podrška tijekom studiranja, a najviše hvala mojoj obitelji koja je vjerovala u mene i bez koje ništa od ovoga ne bi bilo moguće.

SADRŽAJ:

1. UVOD.....	1
2. PREGLED REZULTATA DOSADAŠNJIH ISTRAŽIVANJA.....	5
2.1. Anatomska građa crijeva psa.....	5
2.2. Klinička slika.....	6
2.3. Dijagnostika stranih tijela.....	8
2.4. Metode liječenja.....	10
2.4.1. Laparotomija.....	10
2.4.2. Enterotomija.....	11
2.4.3. Enterektomija ili resekcija crijeva.....	11
2.5. Ishod liječenja.....	12
3. HIPOTEZA.....	14
4. MATERIJALI I METODE RADA.....	15
5. REZULTATI.....	18
6. RASPRAVA.....	27
7. ZAKLJUČCI.....	29
8. POPIS LITERATURE.....	30
9. SAŽETAK.....	33
10. SUMMARY.....	34
11. ŽIVOTOPIS.....	35

1. UVOD

Gastrointestinalna strana tijela česta su pojava kod pasa, ujedno često zahtijevaju hitnu veterinarsku pomoć i još uvijek predstavljaju dijagnostički izazov (CLARK, 1968; ARONSON i sur., 2000; TYRRELL i BECK 2006; HAYES, 2009; SHARMA i sur., 2011).

Postoji više klasifikacija stranih tijela. Ovisno o prirodi stranog tijela, dijele se na linearna i nelinearna, a ovisno o mjestu opstrukcije gastrointestinalnog trakta, na proksimalnu (želudac, duodenum), srednju (jejunum) ili distalnu opstrukciju (ileocekokolični spoj). Mladi psi (od 2,5-4,5 godina) srednje velikih i velikih pasmina pasa su najpodložniji ingestiji stranih tijela (CORNELL i KOENIG, 2015). Strana tijela mogu uzrokovati potpunu ili djelomičnu opstrukciju, a stupanj opstrukcije najčešće ovisi o veličini stranog tijela. Mala nepravilna ili linearna tijela mogu uzrokovati parcijalnu opstrukciju, dok se potpuna opstrukcija najčešće pripisuje velikim, okruglim stranim tijelima.

Psi, a pogotovo oni mlađi, mogu progutati vrlo raznolika nelinearna strana tijela poput kamenja, plastike, novčića, kosti, igračkica, tkanine, koštica od voća, gumenih predmeta i sl.

Mogu biti prisutni vrlo različiti klinički znakovi ovisno o lokaciji, stupnju i trajanju opstrukcije stranim tijelom (ARONSON i sur., 2000; PAPAZOGLU i sur., 2003). Početak kliničkih znakova može varirati od nekoliko sati pa čak i do nekoliko tjedana (CAPAK i sur., 2001; GIANELLA i sur., 2009; HAYES, 2009). Najčešći klinički znakovi koji se javljaju su povraćanje, anoreksija, dehidracija, depresija i abdominalna bol. Diferencijalno dijagnostički uvijek je potrebno posumnjati na crijevnu opstrukciju kod pacijenata s akutnim povraćanjem, kroničnim proljevom, akutnim abdomenom i gubitkom težine. Profuzno se povraćanje može javljati kod potpune opstrukcije, dok se kod parcijalne opstrukcije češće pojavljuje sporadično, i to dva do tri dana nakon nastanka opstrukcije (ELLISON, 1993). Povraćanje može dovesti do dehidracije i depresije. U tim su slučajevima primijećeni znakovi maldigestije i malapsorpcije. Defekacija može biti odsutna ili smanjena, a moguća je i pojava krvi u stolici sa ili bez primjesa sluzi.

Linearna strana tijela mogu uzrokovati ozbiljne ozlijede na crijevima. Neka od njih su žica, najlonske čarape, elastične trake, vrpce, plastika, igla itd. Takva strana tijela u početku uzrokuju parcijalnu opstrukciju koja postaje kronični problem što rezultira oštećenjem stijenke crijeva te vremenom znakovi nalikuju onima potpune opstrukcije. Klinički znakovi su povraćanje, anoreksija, krvavi proljev, depresija, dehidracija, abdominalna bol. Također,

moгуće je i vidjeti linearno strano tijelo omotano oko jezika životinje, kako viri iz usta ili se nazire iz anusa (EVANS i sur., 1994).

Gastrointestinalne opstrukcije uzrokuju poremećaje ravnoteže tekućina, acido-baznog statusa i koncentracije elektrolita zbog hipersekrecije te poremećaja apsorpcije. Velike količine tekućina i elektrolita budu apsorbirane i sekretirane na dnevnoj bazi. Ekperimentalna istraživanja su pokazala kako je, nakon opstrukcije koja traje 24 sata i više, u crijevima proksimalno od mjesta opstrukcije, veća sekrecija natrija, kalija i vode od apsorpcije. Funkcija je poremećena i distalno od mjesta opstrukcije. Protrahirano ili profuzno povraćanje i proljev sa nefiziološkim uzimanjem hrane i vode također može utjecati na intravaskularni volumen i hidracijski status te voditi do daljnjih promjena u acido-baznom i elektrolitnom statusu. Navodi se kako proksimalne opstrukcije (duodenalne) dovode do metaboličke alkaloze uzrokovane gubitkom kalija i klorida, dok distalnije opstrukcije najčešće rezultiraju metaboličkom acidozom (BOAG i sur., 2005).

Laboratorijski nalazi ovise o vrsti i stupnju okluzije lumena crijeva, te o dužini trajanja i ozbiljnosti kliničkih znakova. Mnoge kliničko-patološke abnormalnosti rezultat su dehidracije i hipovolemije koje se javljaju zbog opstrukcije. Dehidracija se može primijetiti u povišenom hematokritu, ukupnim proteinima i specifičnoj težini urina, kao i prerenalnoj azotemiji. Hipoproteinemija i hipoalbuminemija se mogu javiti u pasa kod kojih je prisutan septični peritonitis uzrokovan perforacijom crijeva ili kod kroničnih opstrukcija obilježenih dugoročnim proljevima s gubitkom proteina. Povećanje jetrenih enzima, osobito alanin transaminaze može biti uzrok hipovolemijskog šoka i smanjene perfuzije jetre. Toksične supstance nekih stranih tijela, poput onih koji se sastoje od cinka ili olova, mogu pogoršati laboratorijske nalaze (CORNELL i KOENIG, 2015).

Tanko crijevo se sastoji od tri dijela, duodenuma, jejunuma i ileuma, te ima tri osnovne fiziološke uloge: transportnu, sekrecijsku i reapsorpcijsku. Peristaltika crijeva osigurava transportnu ulogu u obliku valovite segmentalne kontrakcije mišićnice, što omogućava potiskivanje sadržaja prema ileocekalnoj valvuli. Crijevni sokovi sadržavaju enzime koji služe probavi te razrjeđuju crijevni sadržaj i štite sluznicu od djelovanja želučane kiseline. Ileus ili opstrukcija crijeva predstavlja nemogućnost prolaska sadržaja crijeva, što može biti posljedica

mehaničkih zapreka (stranih tijela), intususcepcije, strangulacije, adhezije, novotvorenine ili poslijeoperacijske strikture.

Dva su osnovna tipa ileusa: mehanički i funkcionalni. Funkcionalni još može biti dinamički ili paralitički. Kod dinamičkog ileusa postoji smanjena peristaltička aktivnost crijeva, dok se kod paralitičkog javlja potpuni izostanak peristaltike. Mehanički ileus podrazumijeva postojanje mehaničke opstrukcije - stranog tijela, volvolusa ili hernije (CAPAK i sur., 2016).

Kod pasa sa znakovima povraćanja, preporuča se svakako učiniti nativno rendgenološko snimanje trbušne šupljine. Nalazi na rengenogramima uključuju dilataciju određenog segmenta crijeva, plikaciju ili detekciju samog stranog tijela. Pozitivna ili negativna kontrastna pretraga se upotrebljavaju kada na nativnoj snimci ne dobijemo pouzdane nalaze.

Od pozitivnih kontrastnih sredstva najčešće se upotrebljava barijev sulfat, dok su kod negativnih to zrak, kisik i ugljični dioksid. Oni se mogu upotrebljavati i zajedno kako bi se stvorila dvostuka kontrastnost koja osigurava znatno više detalja . Iako pozitivna kontrastna pretraga može jako pomoći u postavljanju dijagnoze, ona također ima i svoje loše strane, pa u mnogim slučajevima potpune opstrukcije sredstvo ne uspijeva doći do stranog tijela zbog povraćanja životinje. Barijev sulfat je kontraindiciran ukoliko se razmatra mogućnost hitnog operativnog zahvata te u slučaju sumnje na perforaciju crijeva jer ga je nemoguće eliminirati ili apsorbirati iz šupljina i može uzrokovati jače granulomatozne upale. U tim se slučajevima preporuča upotreba u vodi topljiva jodna kontrastna sredstva koja se brzo i nesmetano eliminiraju iz šupljina (ŠEHIĆ i sur., 2006; CORNELL i KOENIG, 2015).

Sve češća metoda dijagnostike postaje i ultrazvučni pregled. Njena prednost je visoka osjetljivost, u istraživanju Tyrell-a i Beck-a (2006.) ona je iznosila čak 100%. U tom je radu u svih šesnaest životinja strano tijelo dijagnosticirano ultrazvukom, dok je rendgenskim snimanjem uspješno postavljena dijagnoza u 9 od 16 mačaka i pasa, odnosno u 56,25%. U drugom istraživanju, Sharma i sur. (2011.) uspoređivali su uspješnost dijagnostike opstrukcije u pasa s akutnim povraćanjem. Rendgenskim snimanjem dijagnoza je točno postavljena u 70% slučajeva, dok je ultrazvučnom pretragom točnost iznosila visokih 97%. Ultrazvučna pretraga je pouzdanija od rendgenske, no otežana okolnost je što često ambulante nisu opremljene ultrazvučnim uređajem ili veterinar nije dovoljno vješt njime uočiti strano tijelo.

Hitan operativni zahvat je indiciran kod potpune crijevne opstrukcije ili perforacije crijevne stijenke. Kod distalnijih ili parcijalnih opstrukcija, zahvat je potrebno obaviti unutar 12 sati od postavljanja dijagnoze kako bi se omogućila stabilizacija pacijenta za operativni zahvat hidracijskim te acido-baznim statusom i regulacijom elektrolita. Većina stranih tijela iz crijeva bude uklonjena enterotomijom. Ako ima znakova ishemije ili perforacije crijevne stijenke, često je potrebno učiniti resekciju i anastomozu crijeva. Sa crijevima treba uvijek biti nježan i paziti na da se ne osuše, jer traume i isušivanja mogu izazvat odgovor *n. vagusa* što može rezultirati postoperativnim ileusom. Prognoze su odlične kada nema znakova perforacije crijevne stijenke. U slučajevima perforacije, prognoza ovisi o jačini peritonitisa (GIANELLA i sur., 2009; HAYES G., 2009; HOBDAY M.M. i sur., 2014; TYRRELL i BECK, 2006). Konzervativna terapija može biti uspješno primijenjena samo kada je prethodno sigurno utvrđeno da je strano tijelo bilo progutano, a još uvijek ne postoje simptomi ileusa ili kada se strano tijelo već nalazi u kolonu.

Prognoza oporavka je u suštini dobra. Prema istraživanju Hayes-a (2009.), stopa preživljavanja iznosila je 91%, a bolji postotak oporavka su imale životinje sa nelinearnim stranim tijelima od linearnih. Drugim su istraživanjem Gianella i sur. (2009.) došli do zaključka kako prisutstvo stranog tijela 3 ili više dana u organizmu povećava pojavu komplikacija.

2. PREGLED REZULTATA DOSADAŠNJIH ISTRAŽIVANJA

2.1. Anatomska građa crijeva psa

Za bolje razumijevanje problematike stranih tijela u crijevima pasa, potrebno je poznavati anatomiju crijeva. Crijeva predstavljaju kaudalni dio probavnog kanala koji započinje na pilorusu, a završava anusom. Podjeljena su na tanko (*intestinum tenue*) i debelo (*intestinum crassum*) crijevo. Nadalje, tanko se crijevo sastoji od tri dijela: *duodenuma* (dvanaesnika), *jejunuma* (praznog crijeva) te *ileuma* (vito crijevo). Debelo je crijevo također podijeljeno na tri dijela, a to su: *caecum* (slijepo crijevo), *colon* (kolon) i *rectum* (ravno crijevo).

Dvanaesnik je prednji dio tankog crijeva koji se proteže od pilorusa do jejunuma. Zbog relativno jednolikog položaja naziva se i fiksno crijevo. Jejunum je najduži dio tankog crijeva koji je najpokretljiviji i najslobodniji od cijelog probavnog kanala zahvaljujući dugom mezojejunumu na kojem visi s dorzalnog trbušnog zida. Ileum je kratki završni dio tankog crijeva. Granicu jejunuma i ileuma čini ileocekalni nabor (*plica ileocecalis*), a završetak je na spoju slijepog crijeva i kolona (ileocekokolični spoj).

Slijepo crijevo je cijev koja na jednom kraju završava slijepo, a na drugom se nastavlja u kolon. U pasa je slijepo crijevo kratko i izgleda poput spirale. Granicu između slijepog crijeva i kolona označava ušće ileuma, a preko ilealnog otvora (*ostium ileale*) komunicira s ileumom, dok s kolonom to čini preko cekokoličnog otvora (*ostium cecocolicum*).

Kolon se može podijeliti na *colon ascendens* (uzlazni kolon), *colon transversum* (poprečni kolon) i *colon descendens* (silazni kolon). Kratki uzlazni kolon ide kranijalno po desnoj strani, poprečni kolon ide zdesna nalijevo ispred mezenterijalnog korijena, dok dugi silazni kolon ide lijevo od mezenterijalnog korijena u kaudalnom smjeru do zdjelične šupljine gdje se nastavlja u rektum. Najveći dio rektuma ovješeno je o *mesorectum*, a završni se dio rektuma nalazi retroperitonealno. Retroperitonealni je prostor bogat mašću te ispunjen mekim tkivom. Prije kraja se rektum ampulasto proširuje (*ampulla recti*) te nastavlja u kratki analni kanal koji se otvara prema van analnim otvorom.

Crijeva su građena od više slojeva, a gledajući iznutra prema van stijenku čine: *tunica mucosa* (sluznica), *tela submucosa* (submukoza), *tunica muscularis* (mišićnica) i *tunica serosa*

(*lamina visceralis, peritoneum*). Sluznicu pokriva jednoslojni visokoprizmatični epitel koji se sastoji od cilindričnih stanica, čija je funkcija resorpcija te vrčastih stanica, koje luče sluz. U tankom crijevu površinu sluznice povećavaju gusto raspoređene crijevne resice (*villi intestinales*), dok se mikroskopske crijevne žlijezde (kripte) otvaraju na površinu između resica. Povećanjem površine pomoću resica, povećava se resorptivna uloga tankog crijeva. Sluznica debelog crijeva, za razliku od tankog, nema resica. Crijevne žlijezde debelog crijeva su duže, ravnije te bogatije vrčastim stanicama koje proizvode sluz potrebnu za što lakši prolazak crijevnog sadržaja. Glavna uloga debelog crijeva je resorpcija vode te dehidracija fekalnog sadržaja.

Živčani sustav crijeva čini složeni sastav intramuralnih ganglija koji tvori živčane spletove u različitim slojevima crijevne stijenke. U submukozi se nalazi submukozni ili Meissnerov pletež (*plexus nervorum submucosis Meissneri*), dok se mišićni splet (*plexus nervorum myentericus, Auerbachii*) nalazi između dva mišićna sloja. Ova su dva spleta povezana prevertebralnim ganglijima trbušne šupljine pomoću fine subserozne živčane mreže (*plexus subserosus*). Simpatički i parasimpatički sustav inerviraju spomenute pleteže te su zaduženi za mišićno i sekretorno djelovanje crijeva.

Prednja i stražnja mezenterična arterija (*a. mesenterica cranialis i caudalis*) opskrbljuju krvlju najveći dio crijeva. One su neparne grane trbušne aorte (*aorta abdominalis*). Osim mezenteričnih arterija, jetrena grana celijačne arterije (*a. hepatica*) opskrbljuje prednji dio dvanaesnika, a kaudalni dio rektuma opskrbljuju rektalne grane (*rr. rectales*) arterije pudenda interna. Vena porte prima vene crijeva, izuzev vena iz stražnjeg dijela rektuma, te ih odvodi u jetru. Ona nastaje iz tri dovodna dijela, *v. lienalis*, *v. mesentericae cranialis* i *v. mesentericae caudalis*. Venska se krv iz završnog dijela rektuma te analnog područja odvodi putem *v. cavae caudalis* (KÖNIG i sur., 2005).

2.2. Klinička slika

Povraćanje i proljev dva su najčešća razloga posjeta vlasnika pasa veterinaru (CAPAK i sur., 2016). Prema istraživanju Hayes-a (2009.) najčešći klinički znakovi kod životinja sa stranim tijelima su: povraćanje (87%), anoreksija (72%), više od 10% gubitka tjelesne težine

(8%), proljev (5%) i krvavi proljev (2%). U 26% slučajeva, kada su vlasnici su primijetili da je pas progutao strano tijelo, brže su došli sa ljubimcima na liječenje. To je važno naglasiti jer je dokazano kako uspješnost liječenja opada sa povećanjem trajanja kliničkih znakova opstrukcije. Klinička slika ovisi o stupnju opstrukcije, mjestu opstrukcije i crijevnom protoku krvi. Potpune opstrukcije su češće akutne od parcijalnih, te su proksimalne akutnije od distalnih. Također, strangulacijske su mnogo ozbiljnije od jednostavnih (klasičnih) opstrukcija. Opstrukcija crijeva stranim tijelom treba uvijek biti uzeta u razmatranje kod pacijenata sa akutnim povraćanjem, kroničnim proljevom, akutnim abdomenom i gubitkom težine. Ostala stanja koja su diferencijalno dijagnostički vrlo slična su: akutni gastritis, intususcepcija, akutni pankreatitis, peritonitis i parvovirusna infekcija u mladih pasa (PAPAZOGLU i sur., 2003).

Linearna strana tijela najčešće uzrokuju parcijalnu opstrukciju koja vremenom postaje kronični problem što rezultira time da veliki dio stijenke crijeva bude oštećen i nefunkcionalan te se na kraju javljaju znakovi slični onima potpune crijevne opstrukcije.

Većina nelinearnih stranih tijela u crijevima izaziva probleme u optoku krvi tog dijela probavnog sustava te dolazi do edema i progresivne nekroze. Ti faktori pridonose nastanku ileusa i porastu broja patogenih bakterija što rezultira kolapsom mukozne membrane i endotoksemijom (ELLISON, 1993). Klinička slika ileusa izazvanog stranim tijelom je karakteristična. Simptomi ovise o tome razvije li se potpuni ili nepotpuni ileus. Najvažniji simptomi pod pojmom trijasa stranog tijela jesu: inapetencija, povraćanje i izostanak defekacije. Inapetencija i izostanak defekacije ne mora uvijek biti potpun. Povraćanje nastupa osobito nakon uzimanja tekućine ili spontano. Povraćani sadržaj se sastoji od želučanog i crijevnog sadržaja, koji je zbog primjese žuči obojen žuto. Sadržaj ekskremenata katkada ne ukazuje na ileus. Taj sadržaj može biti uvjetovan još od sadržaja crijeva koji se u crijevu nalazio prije prestanka apetita ili od sekrecije crijeva i odvojenog epitela. Opće stanje postaje lošije već kratko vrijeme nakon nastanka oboljenja. Životinje leže prednjim dijelom tijela, a ostaju stajati na stražnjim nogama, kako bi odteretile trbušnu stijenku. Kasnije dolazi do dehidracije, sa smanjenjem turgora kože. Uz to se javlja i jaka žeđ kao znak ileusa. Zdravstveno stanje se zatim naglo pogoršava zbog razvoja peritonitisa, intoksikacije i gubitka tekućine i elektrolita. Za 3-4 dana oboljenje se očituje poremećajem krvotoka uz slabljenje pulsa i jako ubrzano i površno disanje. Kod daljnjeg napredovanja bolesti dolazi do zatajivanja vazomotornog centra, s reflektornim i anemičnim promjenama, koje u kratko vrijeme dovode do uginuća. Temperatura je nakon 1-2 dana uslijed upalnog stanja u crijevu povišena, da bi kod razvoja i napredovanja

intoksikacije od 6 do 7 dana bila ispod normale tj. snižena. U prilog ileusu uslijed stranog tijela također govori kada se termometar u rektum teško uvlači, a nakon izvlačenja pokriven je staklastom sluzi (CAPAK, 2006) .

2.3. Dijagnostika stranih tijela

Rendgenografija abdomena obavlja se u profilnoj i sagitalnoj projekciji u ležećem položaju, a po potrebi se snimanje može obaviti i u stojećem položaju. U leđnom se položaju stražnje noge ekstendiraju, a vodi se računa da tijelo bude bilateralno simetrično. Kasete treba biti dovoljno velika kako bi se mogao prikazati cijeli abdomen od ošita do zdjelice. Kod profilne projekcije snimanje se obavlja u bočnom lijevom ili desnom ležećem položaju s ekstenziranom nogama. Svaka pregledna slika abdomena treba obuhvatiti ošit i zdjelicu.

Posebne metode rendgenografskih pretraga upotrebljavaju se jer potvrđuju ili nadopunjuju postojeća stanja na nativnom rendgenogramu (rendgenska slika bez upotrebe kontrastnog sredstva). Kod tih se metoda koriste različita kontrastna sredstva, a za crijeva je to najčešće pripravak barij sulfata. Za pretragu tankog crijeva, barijeva se otopina daje peroralno, dok je za debelo crijevo praktičnije i bolje davati kontrast per rectum uz pomoć sonde ili irigatora (ŠEHIĆ, 2009). Kod pretrage kontrastom, strano tijelo bude okruženo njime te postaje vidljiva njegova veličina i oblik. Potrebno je biti oprezan kod korištenja barijevog sulfata. On je kontraindiciran ukoliko se razmatra mogućnost hitnog operativnog zahvata te kod svake sumnje na perforaciju crijeva jer ga nije moguće eliminirati ili apsorbirati iz šupljina i može uzrokovati jače granulomatozne upale. U tim se slučajevima preporuča upotreba u vodi topljivih jodnih kontrastnih sredstava koja se brzo i nesmetano eliminiraju iz šupljina.

Strana su tijela jedan od najčešćih uzroka mehaničkog ileusa. Rengenološki, ileus je vidljiv kao prisutnost proširenog segmenta crijeva. Samostalna ultrazvučna pretraga ne dopušta potpuni uvid u stanje trbušne šupljine što ostavlja mogućnost predviđanja promjena izvan gastrointestinalnog sustava, sa istim ili sličnim kliničkim znakovima. Rendgenološka dijagnoza ileusa ovisi o trajanju, mjestu i stupnju opstrukcije crijeva. Akutne i posebice proksimalno pozicionirane opstrukcije tankog crijeva mogu se očitovati manjom dilatacijom crijeva, dok se kronične i distalnije postavljene opstrukcije crijeva prikazuju kao generalizirano proširenje

tankih crijeva. Opstruktivni ileus može biti parcijalni (djelomični) ili potpuni. Kod parcijalnih opstrukcija, crijeva su rendgenološki blago proširena (1-1,5 puta širi od trupa drugog slabinskog kralježka) proksimalno od mjesta opstrukcije ili mogu imati normalan promjer. Zbog toga je parcijalnu opstrukciju teže dijagnosticirati no potpunu te su najčešće nužni daljnji dijagnostički postupci, pretraga pozitivnim kontrastnim sredstvom i ultrazvučna pretraga. Kod potpune opstrukcije prohodnosti intestinalnog sustava istaknuta je jača dilatacija, obično uz veću količinu plina. Dilatacija lumena (1,5 – 2 puta šire od trupa L2) diferencira se proksimalno od mjesta opstrukcije dok distalni segment obično djeluje prazan ili kontrahiran (CAPAK i sur., 2016).

U slučaju nejasnog rendgenološkog nalaza abdomena, kada se ne može sa sigurnošću isključiti opstrukcija ili rendgenološki znakovi ne odgovaraju kliničkom stanju pacijenata, potrebno je napraviti daljnju dijagnostiku. Transabdominalna ultrazvučna pretraga je metoda izbora uvijek preporučljiva ispred kontrastnih pretraga.

Ultrazvučna dijagnostika je neinvazivna metoda oslikavanja mekih tkiva. Ultrazvuk karakteriziraju valovi visoke frekvencije izvan čujnosti ljudskog uha, iznad 20.000 Hz u sekundi. Za pretragu slojeva gastrointestinalnog trakta upotrebljavaju se sektorske ili zakrivljene linearne sonde visoke rezolucije od 7,5 ili 10 MHz (ŠEHIĆ i sur., 2006).

Ultrasonografija je vrlo osjetljiva tehnika detekcije stranih tijela u crijevima i često se njome mogu dijagnosticirati strana tijela koja su rendgenski nevidljiva. Strano je tijelo prepoznatljivo po površinskom odjeku koji se prezentira kao hiperehogeni odjek uz dorzalnu akustičnu muklinu. Ultrazvučna dijagnostika omogućava i procjenu motiliteta crijeva što može biti korisno pri određivanju mehaničkog od funkcionalnog ileusa. Kod funkcionalnog ileusa motilitet je smanjen ili odsutan, dok je kod mehaničkog smanjen, normalan ili povećan, ovisno o mjestu i trajanju opstrukcije. Također, ultrazvučno se može detektirati perforacija crijeva uzrokovana stranim tijelom naročito u slučajevima gdje se na rendgenskim snimkama ne prikaže slobodan zrak..

Ultrazvučna i radiografska pretraga su komplementarne tehnike za dijagnostiku stranog tijela (BRADLEY, 2012). Iako je radiografija najčešće korištena pretraga pri sumnji na strano tijelo, istraživanja su, kao i praksa, pokazala kako je nativna abdominalna radiografija često nedovoljna za dijagnostiku te je ultrasonografija potrebna kako bi potvrdili ili postavili dijagnozu (TYRRELL i BECK, 2006; SHARMA i sur., 2011).

2.4. Metode liječenja

Kod potpune crijevne opstrukcije i perforacije crijeva indiciran je hitan operativni zahvat, dok se kod parcijalnih opstrukcija operacija obavlja unutar 12 sati od postavljanja dijagnoze kako bi se omogućila stabilizacija pacijenta za operativni zahvat hidracijskim te acido-baznim statusom i regulacijom elektrolita. Nakon što strano tijelo prođe pilorus, najuži lumen crijeva se nalazi u distalnom duodenumu te proksimalnom jejunumu. Ako strano tijelo dospije do kolona, najčešće izlazi spontano peristaltikom crijeva. Moguće je da strano tijelo ne opstruira crijevo u potpunosti, no teškim prolazom svejedno uništava stijenku crijeva uzrokujući ozlijede sluznice. Kod pasa sa linearnim stranim tijelima češće se javlja nekroza crijeva, njegova perforacija i peritonitis što naposljetku zahtijeva resekciju i anastomozu crijeva. Ukoliko imamo prisutnu ishemiju, oštećenje stijenke i nekrozu, najčešće je potrebna resekcija i anastomoza crijeva. Prognoze su odlične ukoliko nema znakova perforacije, a ukoliko je došlo do nje, prognoza ovisi o jačini peritonitisa. (TYRRELL i BECK, 2006; GIANELLA i sur., 2009; HAYES G., 2009; HOBDDAY M.M. i sur., 2014).

Konzervativna terapija može biti uspješno primijenjena samo kada je prethodno sigurno utvrđeno da je strano tijelo bilo progutano, a još uvijek ne postoje simptomi ileusa ili kada se strano tijelo već nalazi u kolonu. Može se primijeniti parafinsko ulje per os ili kao klizma, laksansi i spazmolitici, uz istodobno davanje obilne voluminozne hrane, npr. palente. Od operativnih zahvata laparointeromija se izvodi najčešće. Povoljniji su izgledi, ako se strano tijelo može potisnuti prije enterotomije u nepromijenjeni dio crijeva. Međutim, to se mora učiniti bez primjene sile. Resekcija i anastomoza crijeva se primjenjuje ako je došlo do promjene boje crijeva te odsutnosti arterijske pulzacije i peristaltike.

2.4.1. Laparotomija

Laparotomija je čest operativni zahvat koji se upotrebljava u dijagnostičke svrhe pri pronalasku stranog tijela u crijevima pasa. Ona se izvodi u bijeloj liniji izvodi na životinji koja je fiksirana u leđnom položaju s ispruženim prednjim nogama prema naprijed, a stražnjim prema nazad. Operacijsko se polje obrije i pripremi između sternuma i kranijalnog ruba zdjelice. Kod operacija na tankom crijevu, rez se nalazi između ksifoidne hrskavice i pupka kao preumbilikalni rez koji se prema potrebi može produžiti i preko pupka kaudalno, dok kod operacija na kolonu i rektumu rez započinje na pupku i kaudalno završava na crijevnoj kosti

kao tzv. postumbilikalni rez. Nakon završetka operacije u trbušnoj šupljini trbušnu se stijenku zatvara po slojevima. Klinička iskustva i znanstvena istraživanja uveli su u praksu podužno monofascijalno zatvaranje abdomena. To je jednostavna i sigurna metoda kojom se unosi što manje konca u ranu. Ranu treba zaštititi povojem ili postavljanjem zaštitnog ovratnika kako životinja ne bi mogla lizati ranu i izvaditi konce.

2.4.2. Enterotomija

Najčešća indikacija za operativno otvaranje crijeva (enterotomija) je uklanjanje stranog tijela. Nakon laparotomije pretraže se trbušni organi. U području opstrukcije česte su promjene crijevne stijenke nastale zbog zastoja stranog tijela. Na tom mjestu slabiji su izgledi za ozdravljenje crijeva nakon enterotomije. Zbog toga, uvijek kada je to moguće, treba nastojiti strano tijelo potisnuti u kaudalnom smjeru na zdravi dio crijeva, gdje će se učiniti rez. Prstima se potisne sadržaj crijeva kranijalno i kaudalno, a zatim se lumen crijeva ispred i iza stranog tijela zatvori hvataljkama za crijevo. Crijevo se otvara uzdužno iznad stranog tijela na suprotnoj strani od mezenterija. Dužina reza ovisi o veličini stranog tijela. Strano se tijelo ukloni, a crijevo zašije u jednom sloju. Najčešće se koriste pojedinačni čvorasti šavovi koji su međusobno udaljeni 2 do 3 mm, a isto toliko su udaljeni od ruba rane. Otvor na tankom crijevu, koji je postavljen uzdužno, zatvara se poprečno, kako bi se izbjeglo suženje lumena poslije enterotomije. Šivanje crijeva olakšavaju podržne niti postavljene na oba ugla rane. Područje šava se prekrije omentumom, crijevo se vraća u trbušnu šupljinu, apliciraju antibiotici, a trbušna se rana na uobičajeni način zatvori.

2.4.3. Enterektomija ili resekcija crijeva

Resekcija crijeva je pojam koji označava odstranjenje kraćeg ili duljeg dijela crijeva s uspostavljanjem prohodnosti između reseciranih krajeva crijeva. Osnovni princip je da se sačuva što veći dio crijeva ovisno o naravi bolesti, opsegu patološkog procesa i vaskularizacije preostalog dijela crijeva. Za resekciju presudnu važnost ima izgled crijevne stijenke. Promjena boje (crvenoplavo ili tamnoplavo crijevo) bez pulzacije mezenterijalnih arterija i bez peristaltičkih kontrakcija crijeva upućuje na teško oštećenje crijevne stijenke u smislu nekroze zbog hemoragičnog infarkta. Postupak započinje tako da se promijenjene crijevne vijuge oprezno izvuku kroz ranu izvan trbušne šupljine i polažu na vlažnu sterilnu kompresu. Trbušna se rana zatvara vlažnim kompresama kako bi se zaštitila trbušna šupljina od eventualne

kontaminacije sadržajem iz crijeva. Postavljanjem hvataljki na zdravi dio crijeva ograniči se dio crijeva koji treba resecirati kao i pripadni dio mezenterija.

Mezenterijalne krvne žile i njihove kolaterale u području resekcije dvostruko se podvezuju. Važno je da ostane sačuvan krvotok crijeva koje ostaje u trbuhu. Nakon ligature krvnih žila po boji crijeva može se jasno vidjeti granica između devaskulariziranog i normalno vaskulariziranog dijela crijeva. Nakon ligature krvnih žila crijevni se sadržaj masažom potisne kranijalno i kaudalno od segmenta određenog za resekciju, nakon čega se na svakoj strani zatvara lumen crijeva hvataljkama (klemama) za crijevo. Između njih škarama ili nožem se prereže promijenjeni i ligirani dio crijeva.

Nastavak operacije sastoji se u uspostavljanju prohodnosti tj. crijevnoj anastomozi, koja može biti učinjena na tri načina: termino-terminalnom, latero-lateralnom te latero-terminalnom tehnikom. Termino - terminalna anastomoza (*anastomosis termino-terminalis*) je tzv. direktna metoda spajanja crijevnih vijuga po sistemu "kraj s krajem" i najčešća je metoda anastomoze crijeva u praksi. Oba okrajka crijeva se prislone jedan uz drugi i sašiju se rubovi crijeva u jednom sloju (redu). Nejednaki lumen može se korigirati kosom resekcijom tanje vijuge crijeva. Prvi je ubod na hvatištu mezenterija i zahvaća samo serozu i mišićni sloj. Rubovi crijeva se zatim naokolo spajaju čvorastim šavom. Time se zatvara lumen crijeva.

Crijevo se možemo šivati i produžnim šavom dobro uvježbanom tehnikom u jednom sloju. Nakon završetka anastomoze uklanjaju se crijevne hvataljke. Procjep na mezenteriju se zatvara pojedinačnim šavom. Područje anastomoze, gdje je to moguće, pokrije se slobodnim dijelom omentuma (omentoplastika). Crijevo se zatim vraća u trbušnu šupljinu. Trbušna se rana zatvara na uobičajeni način po slojevima. Ostale dvije metode, latero-lateralna anastomoza (*anastomosis latero-lateralis*) i termino-lateralna anastomoza (*anastomosis termino-lateralis*) se rijede koriste u praksi (CAPAK, 2006; CIMINO BROWN, 2012).

2.5. Prognoza i ishod liječenja

U suštini, prognoza kod pasa sa stranim tijelom u crijevima je povoljna. Postoci preživljavanja za pse nakon operativnog zahvata variraju od 80 do 99% (EVANS i sur., 1994; BOAG i sur., 2005; HAYES, 2009; HOBDAJ i sur., 2014). Prisutnost stranih tijela 3 ili više dana pospješuje pojavu komplikacija. Poput drugih abdominalnih operacija, i ovdje je važna

postoperativna skrb koja uključuje strogo praćenje životinje te intervencije ukoliko je to potrebno. Obična postoperativna terapija u vidu nadoknade tekućine, kontrole elektrolita, marljive skrbi i analgetika sasvim je dovoljna ako zahvat prođe u redu. Prema studijama, lokacija stranog tijela te stupanj opstrukcije nisu pokazali utjecaj na postotak preživljavanja (CORNELL i KOENIG, 2015), a Capak i sur. (2001.) navode kako je postoperativno uginuće najčešće prvog dana nakon zahvata.

3. HIPOTEZA

Izrazito učestali klinički znakovi u svakodnevnoj praksi malih životinja jesu oni uzrokovani probavnim sustavom. Literaturno i iskustveno, vrlo česta diferencijalna dijagnoza su i strana tijela u gastrointestinalnom sustavu.

Istraživanjem podataka na Klinikama Veterinarskog fakulteta želimo prikazati učestalost i distribuciju dijagnosticiranih stranih tijela u pojedinim segmentima crijeva pasa liječenih na klinikama u razdoblju od 5 godina.

Detaljnim prikazom svojstava pasa s dijagnozom stranog tijela, stranih tijela i načina liječenja žele se otkriti potencijalne komplikacije te unaprijediti mogućnosti dijagnostike i prognoze bolesti.

4. MATERIJALI I METODE RADA

Pregledom arhive klinika Veterinarskog fakulteta (prvenstveno Klinike za kirurgiju, ortopediju i oftalmologiju i Zavoda za rendgenologiju, ultrazvučnu dijagnostiku i fizikalnu terapiju) u razdoblju od 01. siječnja 2011. do 31. prosinca 2015. izdvojene su kartice pacijenata, pasa s nalazom stranog tijela u crijevima. U petogodišnjem razdoblju evidentirani su slučajevi pasa s dijagnosticiranim stranim tijelom u tankom ili debelom crijevu, bilo da se radi o psima sa slučajnim nalazom stranog tijela ili liječenih zbog stranog tijela.

Kriterij odabira podrazumijeva pse s radiološkim metodama opisanim stranim tijelima (nativna rendgenografija, kontrastne pretrage probavnog sustava, ultrazvučna pretraga) ili vizualiziranim stranim tijelom pri kirurškom zahvatu (dijagnostičkoj ili terapijskoj laparotomiji).

U radu su opisane karakteristike svih pasa koji zadovoljavaju navedeni kriterij, skupine liječenih pasa i pasa sa slučajnim nalazom stranog tijela (dob, spol, pasmina). Nadalje, opisana su svojstva stranih tijela unutar skupina linearnih i nelinearnih stranih tijela s posebnim naglaskom na nalaz opstrukcije (potpune ili djelomične) kod pojedinih vrsta stranih tijela i pozicije u lumenu crijeva.

Strana tijela podijeljena su na:

- kamen - kao zasebna rendgenska sjena najčešće okruglastog oblika, oblih rubova
- kost - kao jedna ili više cjelovitih rendgenskih sjena, često nepravilna oblika ili oblika pojedine vrste kosti (epifize dugih cjevastih kostiju i sl.)
- metalni predmeti (spajalice, igle, žica, vijak, udica) - svi predmeti koji ostavljaju intenzivnu rendgenološku sjenu metala
- loptica - strano tijelo, pravilnog okruglog oblika, najčešće s jasnije istaknutom sjenom okruglog ruba (tangencijalni rengenološki efekt)
- tkanine - nepravilna linearna strana tijela (često nevidljive sjene prilikom native rendgenografije te je uglavnom nužna kontrastna pretraga)

- komadi gume - komadići nepravilna oblika, u koje ubrajamo sažvakane loptice, komade igračka te druge plastične predmete nepravilna oblika
- koproliti – čvrsto formirane strukture nefiziološkog sadržaja u crijevima (čvrsta hrana, dlake, dobro sažvakane kosti)
- koštice breskve
- plastika*(plastika+tkanina) – komadi sažvakanih plastičnih predmeta, najčešće nejasnih, neoštro ocrtanih rubova
- orašasti plodovi - kesten, lješnjak, orah
- igračka - cijela neoštećena pseća igračka, oblika ovisno o samoj vrsti igračke (pr. jež, patkica...)
- nepoznata strana tijela – dijagnostičkim metodama nije bilo moguće sigurno odrediti kakvom bi stranom predmetu opisana struktura odgovarala, a podaci o operativnom nalazu ili viđenosti stranog tijela nisu dostupni.
- pod kategorijom „više vrsta stranih tijela“ podrazumijevamo dvije ili više vrsta različitih stranih tijela (iz ranije opisanih skupina) koje su istodobno nađene u intestinalnom traktu pasa.

Prema količini stranih tijela slučajevi su podijeljeni na brojčane vrijednosti, kada ih je moguće odrediti kao zasebne rendgenološke sjene.

Istražene su dijagnostičke metode korištene u dijagnostici stranih tijela i broj njihovih ponavljanja u smislu kontrole položaja stranog tijela ili uspjeha liječenja.

Prema distribuciji unutar intestinalnog trakta, mjesto nalaza stranog tijela određeno je kao: tanko crijevo, i to: duodenum, jejunum ili ileum te debelo crijevo, i to: cekum, kolon i rektum. Linearna strana tijela, obzirom na svoju strukturu mogu se protezati tankim i debelim crijevom.

Prema radiološkim znakovima očuvane prohodnosti crijeva i peristaltike, strana tijela podijeljena su u skupine: ona koja uzrokuju potpunu opstrukciju, ona koja uzrokuju djelomičnu opstrukciju i ona koja ne uzrokuju opstrukciju (sa sadržajem hrane pasiraju probavni trakt).

Istražena je učestalost potrebe za pojedinom vrstom liječenja, koje podrazumijevaju konzervativno liječenje (medikamentozno, prehranom), operativno (enterotomija) ili spontani izlazak stranog tijela iz debelog crijeva pri defekaciji.

Obzirom na ishod liječenja stranog tijela psi su podijeljeni u skupine:

- Strano tijelo spontano napustilo probavni trakt, a do toga je došlo defekacijom stranog tijela
- Izliječenje - oporavak nakon enterotomije kojom se strano tijelo ukloni iz crijeva
- Ozdravljenje – konzervativnim liječenjem (medikamentozno, prehranom) strano tijelo napustilo je debelo crijevo.
- Dodatne komplikacije su komplikacije koje su nastale zbog stranog tijela u crijevu (perforacija stijenke crijeva, peritonitis, nekroza sluznice i slično)
- U skupinu uginulih ubrajaju se svi eutanazirani ili uginuli psi
- Pacijenti čiji nam je tijek i ishod bolesti ostao nepoznat. Najčešće se radi o psima kojime je na Veterinarskom fakultetu obavljena uslužnu dijagnostiku, na Zavod za rendgenologiju, ultrazvučnu dijagnostiku i fizikalnu terapiju.

Svi prikupljeni podaci unutar skupina pasa, stranih tijela, stupnja opstrukcije i načina liječenja strukturirani su i prilagođeni statističkoj obradi.

Osnovna statistička analiza učinjena je programom Excel, MS Office (2013).

5. REZULTATI

U promatranom petogodišnjem razdoblju (2011.-2015. godina), u dostupnoj su arhivi pacijenata pronađena ukupno 90 pasa s nalazom jednog ili više stranih tijela u crijevima. Prosječno 18 životinja godišnje. Od toga je 62,22% (56) pasa liječeno zbog stranog tijela u crijevima, dok je kod 37,78% (34) pasa strano tijelo predstavljalo slučajan nalaz prilikom dijagnostike nevezane uz gastrointestinalne kliničke simptome. Spolna distribucija pasa s nalazom stranih tijela prikazana je u tablici 1.

Tablica 1. Distribucija pasa s nalazom stranog tijela u crijevima prema spolu.

SPOL	N(%) SVI PSI	N(%) LIJEČENI	N(%) SLUČAJAN NALAZ
M	57 (63,33)	36 (64,29)	20 (58,82)
Ž	33 (36,37)	20 (35,71)	14 (41,18)
UKUPNO	90	56	34

Što se tiče dobi pasa koji su progutali strano tijelo, prosjek iznosi 47 mjeseci, odnosno 3 godine i 11 mjeseci, te podrazumijeva srednju odraslu dob pasa.

Pasminka zastupljenost svrstava najviše pasa u skupinu križanaca i mješanaca (21,10%), dok se kod čistokrvnih pasa ističe nekoliko pasmina sa većom koincidencijom poput labrador retrievera, zlatnog retrievera, američkog stafordskog terijera, zapadno-škotskog terijera, njemačkog ovčara, dobermana, rotvajlera, samojeda itd. Pasminka zastupljenost i podjela liječenih pasa i onih sa sporadičnim nalazom stranog tijela prikazana je u tablici 2.

Pasmine koje su unutar pojedine kategorije zastupljene sa samo 1 jedinkom, u tablici su prikazane kao 'ostale pasmine', a čine 20% od ukupnog broja pasa s distribucijom unutar 19 pasmina.

Tablica 2. Prikaz pasmina pasa sa dijagnozom stranog tijela u crijevima.

PASMINA	N/% SVI PSI	N/% LIJEČENI	N/% SLUČAJNI NALAZ
križanac	19/21,11	8/15,09	11/29,72
labrador retriever	14/15,55	12/22,64	2/5,40
zlatni retriever	7/7,77	3/5,66	4/10,81
američki stafordski terijer	4/4,44	3/5,66	1/2,70
zapadno-škotski terijer	4/4,44	4/7,54	0
njemački ovčar	3/3,33	2/3,77	1/2,70
doberman	3/3,33	1/1,88	2/5,40
rotvajler	3/3,33	0	3/8,10
samojed	3/3,33	0	3/8,10
malteški psić	2/2,22	2/3,77	0
shi-tzu	2/2,22	2/3,77	0
Jack russell	2/2,22	1/1,88	1/2,70
bulterijer	2/2,22	2/3,77	0
aljaški malamut	2/2,22	0	2/5,40
bernski planinski pas	2/2,22	1/1,88	1/2,70
Ostale pasmine*	18/20,00	12/22,64	6/16,21
UKUPNO	90	53	37

*ostale pasmine: bulmastif, jorkširski terijer, američki buldog, graničarski terijer, graničarski škotski ovčar, erdel terijer, tibetski terijer, kratkodlaki foksterijer, kavalir king Charles španijel, njufaundlender, jazavčar, rodezijski gonič, bordoška doga, bigl, bostonski terijer, patuljasti gubičar, njemački lovni terijer, pekinški psić

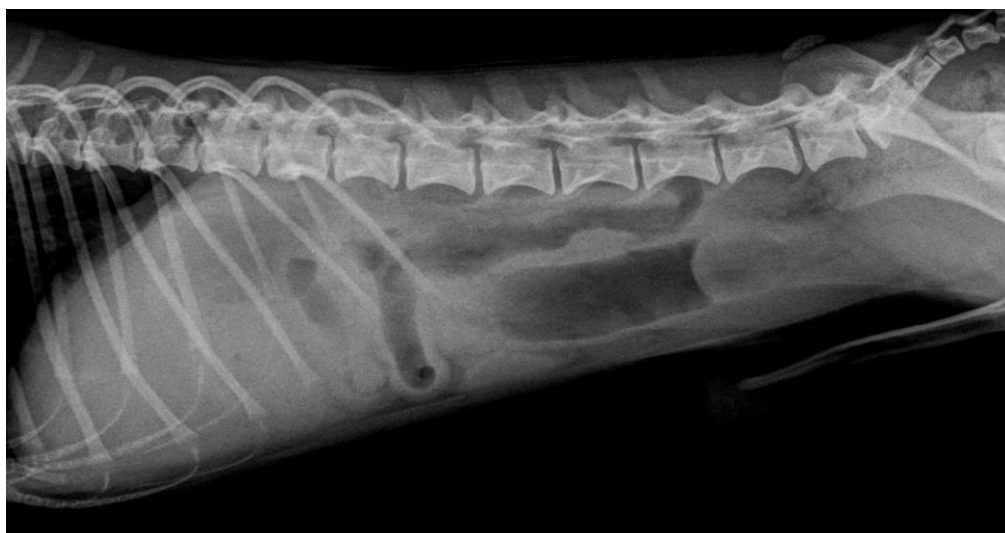Od 90 pasa tretiranih u našem istraživanju, njih 78 (86,66%) je imalo po jedno strano tijelo u crijevima, dok je njih 12 (13,33%) imalo dva ili više. Tablica 3. prikazuje vrste stranih tijela u crijevima te jesu li ta strana tijela uzrokovala potpunu opstrukciju, parcijalnu opstrukciju ili

nije bilo nikakvih znakova opstrukcije. Iz tablice se jasno očava da je najviše stranih tijela, 37 (41,11%) uzrokovalo parcijalnu opstrukciju. Nešto manje, njih 34 (37,77%) je u potpunosti okludiralo crijevo, dok se u 19 (21,12%) slučajeva nisu javili znakovi opstrukcije.

Tablica 3. Broj i postotni udio pasa sa pojednom vrstom stranog tijela u crijevima

VRSTA STRANOG TIJELA	N/% SVI PSI	POTPUNA OPSTRUKCIJA/%	PARCIJALNA OPSTRUKCIJA/%	BEZ ZNAKOVA OPSTRUKCIJE/%
kamen	16/17,77	8/23,53	6/16,22	2/10,52
kost	13/14,44	3/8,82	6/16,22	4/21,05
metali(spajalice, igle, žica, vijak,udica)	10/11,11	0	2/5,40	8/42,10
loptica	10/11,11	8/23,53	2/5,40	0
tkanina	5/5,55	1/2,94	4/10,81	0
komadići gume	5/5,55	2/5,88	3/8,10	0
koproliti	4/4,44	2/5,88	2/5,40	0
koštice breskve	4/4,44	3/8,82	1/2,70	0
plastika*(plastika+ tkanina)	3/3,33	0	3/8,10	0
orašasti plodovi(kesten, lješnjak)	2/2,22	1/2,94	1/2,70	0
igračka	1/1,11	1/2,94	0	0
nepoznata strana tijela	17/18,88	5/14,70	7/18,92	5/26,31
UKUPNO	90	34/37,77	37/41,11	19/21,12

*u dva od tri slučaja plastika je bila omotana tkaninom



Slika 1. Rendgenogram trbušne šupljine psa (malteški psić) s nalazom okruglastog stranog tijela koje opstruira lumen tankog crijeva (nalaz nativne rendgenografije potvrđen kontrastnom pretragom i operativno).

U tablici 4. prikazan je broj i postotak linearnih i nelinearnih stranih tijela te njihov učinak na opstrukciju crijeva. Signifikantno je veći postotak nelinearnih tijela (78,89%) naspram linearnih (21,11%). Nelinearna strana tijela najčešće su dovela do potpune opstrukcije crijeva, u 42,25% slučajeva, dok su linearna u 47,37% slučajeva uzrokovala parcijalnu opstrukciju.

Tablica 4. Broj i postotak linearnih i nelinearnih stranih tijela u crijevima pasa.

VRSTA STRANOG TIJELA	N/% SVI PSI	POTPUNA OPSTRUKCIJA/%	PARCIJALNA OPSTRUKCIJA/%	BEZ ZNAKOVA OPSTRUKCIJE/%
linearno	19/21,11	4/11,76	9/24,32	6/31,58
nelinearno	71/78,89	30/88,24	28/75,68	13/68,42
UKUPNO	90	34	37	19

U čak 85,55% pasa, dijagnoza stranog tijela je postavljena rendgenskim snimanjem životinje (nativnom snimkom ili uz pomoć kontrastne pretrage). Ultrazvučna metoda je u 11,11% slučajeva korištena kao dodatna metoda dijagnostike (nakon rendgenskog snimanja), dok je u samo jednom slučaju dijagnostika temeljena isključivo na ultrazvučnom pregledu što

čini 1,11% od 90 životinja. Dva su slučaja stranog tijela dijagnosticirana isključivo kliničkim pregledom (detaljno uzetom anamnezom te inspekcijom) što je 2,22% od ukupnog broja slučajeva.

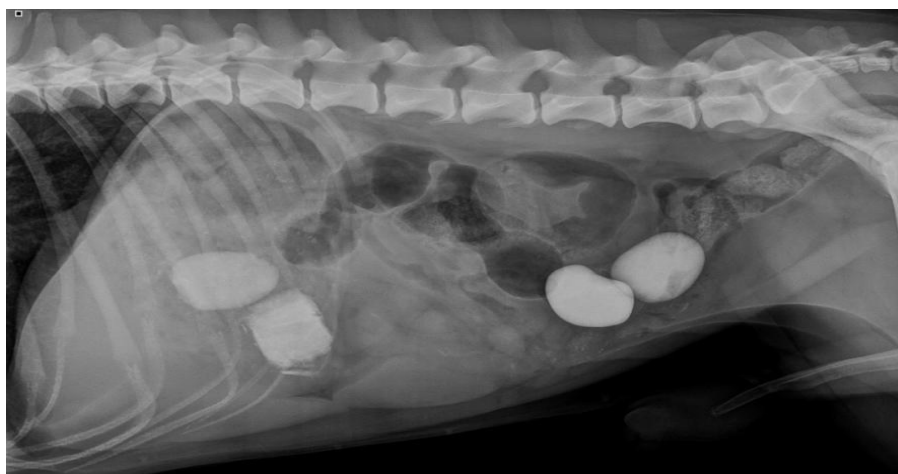
Tablica 5. Primjenjene metode slikovne dijagnostike stranih tijela.

DIJAGNOSTIKA	RTG/%	UZV/%	RTG I UZV/%	KLINIČKI PREGLED/%
linearna strana tijela	15/19,48	0	4/40,00	0
nelinearna strana tijela	62/80,52	1/100,00	6/60,00	2/100,00
UKUPNO	77 od 90=85,55	1 od 90=1,11	10 od 90=11,11	2 od 90=2,22

Najviše stranih tijela se nalazilo u tankim crijevima (njih 72) te su ona u jednakoj mjeri uzrokovala potpunu (30 stranih tijela) i parcijalnu (30 stranih tijela) opstrukciju. Također i u debelom crijevu je odnos potpune i parcijalne opstrukcije približno jednak 4:5, ali ovdje je značajan broj stranih tijela koji nisu imali znakove opstrukcije, njih 6 odnosno 40% svih stranih tijela koja su bila prisutna u debelom crijevu, što je prikazano u tablici 6.

Tablica 6. Distribucija stranih tijela ovisno o anatomske lokalizaciji u crijevu kod pasa.

DIO CRIJEVA	N/% SVI PSI	POTPUNA OPSTRUKCIJA/%	PARCIJALNA OPSTRUKCIJA/%	BEZ ZNAKOVA OPSTRUKCIJE/%
tanko crijevo	72/80,00	30/88,24	30/81,08	12/63,16
debelo crijevo	15/16,67	4/11,76	5/13,51	6/31,58
tanko i debelo crijevo	3/3,33	0	2/5,41	1/5,26
UKUPNO	90	34/37,78	37/41,11	19/21,11

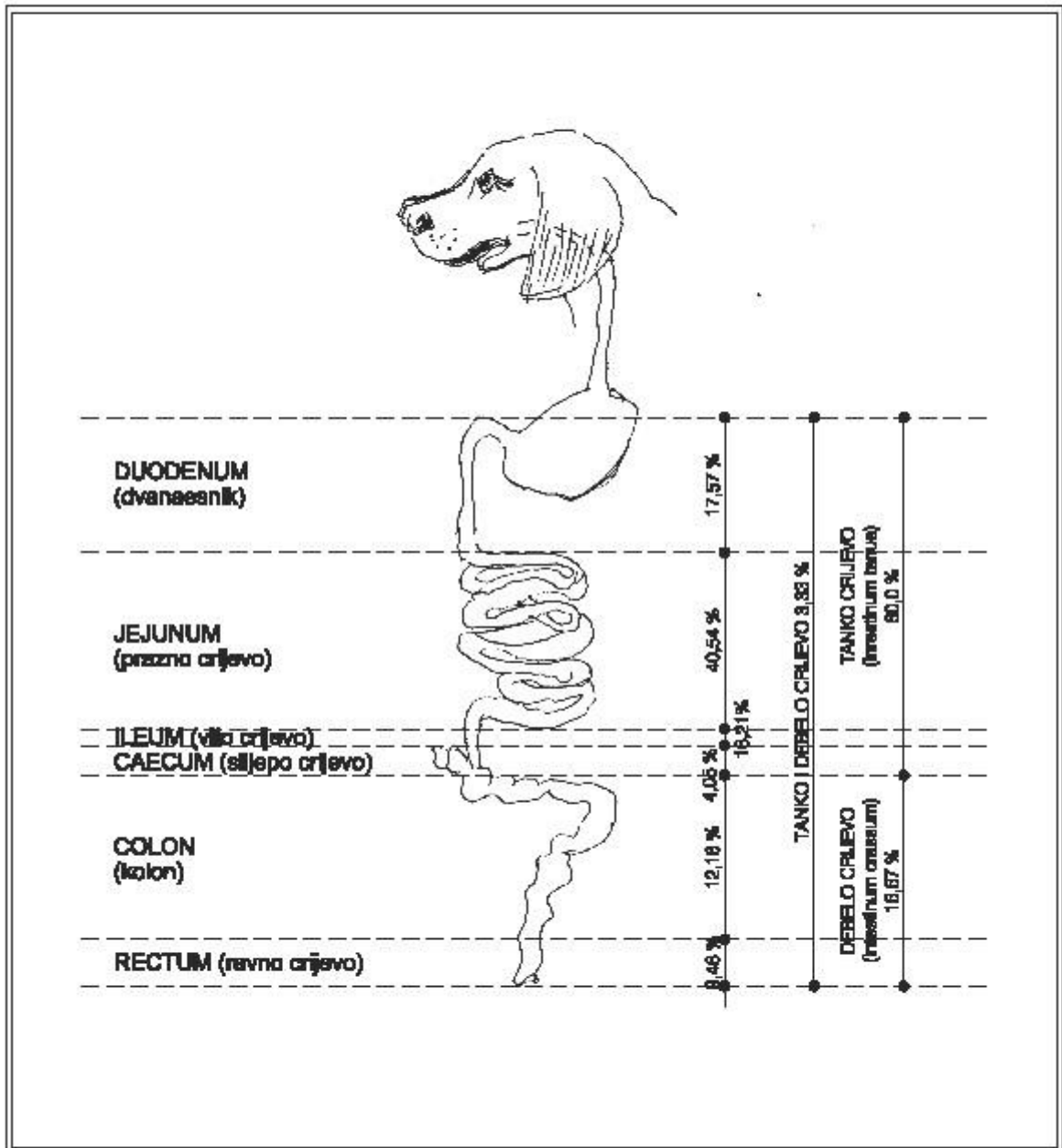


Slika 2. Rendgenološki prikaz abdomena psa (križanac) s dvije sjene stranih tijela u želucu, i dvije sjene stranih tijela (nelinearnog oblika) u silaznom kolonu.

Jejunum je segment crijeva u kojem su se najčešće nalazila strana tijela i to u 30 pasa odnosno 40,54% od ukupno 74 životinje kod kojih je jasno utvrđeno u kojem se dijelu crijeva strano tijelo nalazilo. Također, ta su strana tijela najčešće uzrokovala potpunu opstrukciju, u 53,57% slučajeva. Uz jejunum, strana tijela su se najviše zadržavala u duodenumu, u 13 pasa ili 17,57% od ukupnog broja životinja, te ileumu u 12 pasa odnosno 16,21%. Ostatak podjele stranih tijela po segmentima crijeva, njihov postotak te utjecaj na prohodnost crijeva prikazan je u tablici 7.

Tablica 7. Segment crijeva u kojem se nalazi strano tijelo u pasa (ispod toga crtež)

SEGMENT CRIJEVA	N/% SVI PSI	POTPUNA OPSTRUKCIJA/%	PARCIJALNA OPSTRUKCIJA/%	BEZ OPSTRUKCIJE/%
duodenum	13/17,57	6/21,43	4/13,33	3/18,75
jejunum	30/40,54	15/53,57	11/36,66	4/25,00
ileum	12/16,21	2/7,14	7/23,33	3/18,75
cekum	3/4,05	1/3,57	2/6,66	0
kolon	9/12,16	2/7,14	4/13,33	3/18,75
rektum	7/9,46	2/7,14	2/6,66	3/18,75
UKUPNO	74	28/37,83	30/40,54	16/21,62



Slika 3. Shematski prikaz učestalosti i distribucije stranih tijela prema pojedinim anatomskim segmentima crijeva.

Tablica 8. prikazuje način liječenja obzirom na stupanj opstrukcije u 68 pasa kod kojih su dostupni podaci o liječenju. Najveći broj pasa, njih čak 48 odnosno 70,59% je liječeno operativno, a vrsta opstrukcije (potpuna ili parcijalna) je podjednaka u oba slučaja i svaka čini 47,92% od ukupnog broja što znači da je 4,16% (2 psa) bez znakova opstrukcije, završilo na operativnom zahvatu. Također, iz priložene tablice je jasno vidljivo kako strana tijela koja spontano izađu nikada ne uzrokuju potpunu opstrukciju, a najčešće, u 66,66% slučajeva u ovom istraživanju, ne javljaju se znakovi opstrukcije. Za konzervativno je liječenje uglavnom jednak postotak pasa koji su imali potpunu, parcijalnu ili uopće nisu imali znakova opstrukcije.

Tablica 8. Liječenje (evakuacija) stranih tijela iz crijeva pasa ovisno o stupnju opstrukcije stranim tijelom.

STUPANJ OPSTRUKCIJE	N/% SVI PSI	SPONTANI IZLAZAK/%	KONZERVATIVNO LIJEČENJE/%	OPERATIVNO LIJEČENJE/%
potpuna	25/36,67	0	2/25,00	23/47,92
parcijalna	30/44,11	4/33,33	3/37,50	23/47,92
bez opstrukcije	13/19,12	8/66,66	3/37,50	2/4,16
UKUPNO	68	12/17,65	8/11,76	48/70,59

Liječenje i ishod liječenja obzirom na vrstu terapije prikazani su u tablici 9. Od ukupno 68 pasa za koje su dostupni podaci o liječenju, najviše njih, 49 (72,06%) je izliječeno. Čak 85,71% pasa je izliječeno operativnim zahvatom, dok je u 14,29% životinja liječenje bilo konzervativno. Kod 12 pasa (17,64%) strano tijelo je spontano izašlo iz organizma.

Tablica 9. Liječenje i ishod liječenja obzirom na vrstu terapije

LIJEČENJE	N/% SVI PSI	OZDRAVLJENJE	IZLJEČENJE	UGINUĆE / EUTANAZIJA
spontani izlazak	12/17,64	12/100,00	0	0
konzervativno	8/11,76	0	7/14,29	1/14,28
operativno	48/70,58	0	42 /85,71	6/85,71
UKUPNO	68	12/17,64	49/72,06	7/10,29

Kod značajne većine životinja, 89,70%, ishod bolesti je bio pozitivan, dok je kod 10,30% pasa bio letalan. Od 42 životinje koje su liječene operativno, u 34 pasa (80,95%) učinjena je enterotomija dok je njih 8 (19,05%) liječeno resekcijom i anastomozom crijeva. Postotak uspješnosti kod operacije resekcije crijeva iznosio je 75%, odnosno 6 pasa je izliječeno, a 25% (2 psa) su završila nepovoljno, smrću. Kod jedne životinje je stanje zahtijevalo reviziju, odnosno drugu operaciju te je taj slučaj završio potpunim izlječenjem psa. Dva su psa eutanazirana prije nego što se krenulo s liječenjem i to zbog karcinoma drugih organa sa metastazama. Sedam životinja je eutanazirano ili uginulo za vrijeme ili nakon liječenja. Od tih 7 životinja, 6 je liječeno operativno, a jedna konzervativno. Pas koji je liječen konzervativno, konačno je uginuo od peritonitisa. Od 6 pasa koji su operativno liječeni, jedna je životinja eutanazirana za vrijeme operacije zbog karcinoma sa metastazama nekog drugog organa. Tri su psa uginula za vrijeme operacije, a dva nakon operacije, oba drugog dana postoperativno.

6. RASPRAVA

Tijekom pet godina, 90 pasa je liječeno na Klinikama Veterinarskog fakulteta zbog stranih tijela u crijevima pasa. Što se spolne zastupljenosti tiče, rezultati našeg istraživanja se podudaraju sa onima ostalih autora kako mužjaci češće progutaju strana tijela od ženki. Mogući je razlog tome činjenica da ljudi preferiraju muške pse, a čistokrvne se kuje često ciljano nabavljaju za uzgoj te se drže u 'kontroliranim' uvjetima što smanjuje mogućnost ingestije stranog tijela. Rezultati prosječne dobi životinje malo odskaču od istraživanja Hayes-a (2009.) gdje je prosjek dobi iznosio dvije i pol godine dok su kod nas psi prosječno bili stari tri godine i jedanaest mjeseci.

Pasminka zastupljenost uglavnom se podudara sa mnogim istraživanjima (CAPAK i sur., 2001; HOBDAJ i sur., 2014), dok ima malih odstupanja od rada Hayes-a (2009.). U prva dva spomenuta istraživanja, poput našeg, najviše je bilo križanaca. CAPAK i sur. (2001.) od čistokrvnih su pasmina najčešće evidentirali dobermane, pudlice, njemačke ovčare i koker španijele, a u našem istraživanju, te u istraživanju Hobday-a i sur. (2014.) od čistokrvnih su pasmina prednjačili labrador retriever i zlatni retriever. Kod (HAYES, 2009) je najzastupljenija pasmina bila stafordski bul terijer, dok su se križanci i mješanci našli na drugom mjestu po učestalosti. Pri ovoj usporedbi treba uzeti u obzir zemljopisne razlike, gdje jako varira zastupljenost pasmina u ukupnoj populaciji.

Govoreći o vrstama stranih tijela, naši su rezultati slični onima Capaka i sur. (2001.), odnosno, najučestalije su psi progutali kamenje. U našem je istraživanju veliki broj nepoznatih stranih tijela koja su bila opisana samo dimenzijama ili oblikom. Ako uspoređujemo postotak linearnih i nelinearnih stranih tijela, rezultati se podudaraju s onima Hobday-a i sur. (2014.) te Hayes-a (2009.) u kojima su životinje češće progutale nelinearna strana tijela.

Što se dijagnostike tiče, rendgenološka pretraga je uvijek prva metoda izbora. U čak 85% slučajeva dijagnoza je postavljena samo rendgenskim snimanjem, dok je u 11% slučajeva uz RTG korištena i ultrasonografija kao potvrдна metoda dijagnostike. To odgovara istraživanjima Hobday-a i sur. (2014.), a kosi se onima Tyrrell-a i Beck-a (2006.) u kojima se spominje kako je najbolja i najpouzdanija metoda dijagnostike ultrazvučna pretraga.

Jejunum je segment crijeva u kojem su se strana tijela najčešće zaustavljala. To odgovara opisima iz literature kako je to mjesto najpogodnije za zaustavljanje jer, nakon što strano tijelo

prođe pilorus, najuži lumen crijeva se nalazi u distalnom duodenumu te proksimalnom jejunumu.

Enterotomija je bila najčešći zahvat pri operativnom liječenju što se podudara s istraživanjima drugih autora (CAPAK i sur., 2001; HAYES, 2009; HOBDDAY i sur., 2014), a potom resekcija i anastomoza crijeva kao druge po učestalosti.

Za razliku od Hayes-ova istraživanja (2009.) u kojem je 70% pasa koji su liječeni operativno imalo potpunu opstrukciju, a 30% parcijalnu, u našem je istraživanju taj postotak jednak, odnosno 50% životinja je imalo potpunu opstrukciju, a 50% parcijalnu.

Ishodi liječenja podudaraju s podacima iz literature kako je stopa preživljavanja vrlo visoka te varira između 80% do 99% (EVANS i sur. 1994; BOAG i sur. 2005; SHALES i sur., 2005; HAYES, 2009; CAPAK i sur., 2001; HOBDDAY i sur., 2014). U našem je istraživanju iznosila 89%, odnosno 61 pas (od 68 za koje su dostupni podatci) je ozdravio ili je izliječen u potpunosti. Za razliku od istraživanja (CAPAK i sur., 2001) gdje je većina pasa uginula prvog dana nakon operacije, u našem su istraživanju obje životinje uginule drugog dana postoperativno.

Nedostaci u ovom istraživanju odnose se na relativno velik broj pasa (22) s nalazom stranih tijela u crijevima, kod kojih je obavljena samo uslužna dijagnostika, te nije bilo moguće pratiti daljnji izbor liječenja i ishod bolesti. Ti bi podatci zasigurno unaprijedili naše zaključke. Slijedeći je nedostatak vezan uz veliki broj veterinarara praktičara s vrlo različitim područjima interesa gdje su neki slučajevi promakli zbog nepotpune dokumentacije u kartonu pacijenta. Daljnja istraživanja treba provesti u smislu detaljnije statističke obrade prikazanih podataka i usporedbe nalaza stranih tijela u crijevima sa stranim tijelima u probavnom sustavu općenito.

7. ZAKLJUČCI

Slijedom navedenih rezultata istraživanja stranih tijela u crijevima pasa, valja zaključiti:

- strana tijela su relativno čest razlog pojave kliničkih znakova i posjeta vlasnika veterinaru
- češće se javljaju u mužjaka, no u ženki
- najčešće se radi o psima srednje dobi, oko 4 godine starosti
- pasmine, izuzev križanaca i mješanaca, s većom pojavnošću stranih tijela su labrador retriever, zlatni retriever, američki staforski terijer, zapadno-škotski terijer, njemački ovčar, doberman, rotvajler, samojed
- psi najčešće progutaju samo jedno strano tijelo
- kod pasa dominira nalaz nelinearnih stranih tijela u crijevima
- gotovo je jednaka učestalost stranih tijela koja uzrokuju potpunu i parcijalnu opstrukciju, dok su nešto rjeđa strana tijela kod kojih se uopće ne javljaju znakovi opstrukcije
- strana tijela okruglastog oblika, ovisno o veličini, imaju tendenciju da u potpunosti okludiraju lumen crijeva
- najčešća dijagnostika stranih tijela u crijevima izvodi se rendgenskim snimanjem, a ultrazvučna metoda najčešće služi kao potvrdna metoda dijagnostike
- strana tijela najviše zastaju u tankom crijevu i to u njegovom srednjem segmentu odnosno jejunumu
- potpuna opstrukcija crijeva gotovo uvijek zahtijeva operativno liječenje
- strana tijela koja ne izazivaju znakove opstrukcije najčešće izađu spontano iz tijela pasa
- enterotomija je zahvat koji se najčešće izvodi kod operativnog liječenja stranog tijela - prognoza bolesti je dobra s velikom vjerojatnošću izliječenja.

8. LITERATURA

ARONSON, L. R., D. J. BROCKMAN, D. C. BROWN (2000): Gastrointestinal emergencies. *Vet. Clin. Am.: Small Anim. Pract.* 30, 555-579.

BOAG, A. K., R. J. COE, T. A. MARTINEZ, D. HUGHES (2005): Acid-base and electrolyte abnormalities in dogs with gastrointestinal foreign bodies. *J. Vet. Intern. Med.* 19, 816-821.

BRADLEY, K. (2012): The small intestine. U: *BSAVA Manual Canine and Feline Abdominal Imaging*. Seconda edition. (O'Brien, R., F. Barr, Eds.). BSAVA. Gloucester. str. 110-131.

CAPAK, D. (2006): Kirurgija trbušne stijenke, želuca i crijeva domaćih životinja. Veterinarski fakultet Sveučilišta u Zagrebu.

CAPAK, D., A. BRKIĆ, I. HARAPIN, D. MATIČIĆ, B. RADIŠIĆ (2001): Treatment of the foreign body induced occlusive ileus in dogs. *Veterinarski arhiv* 71, 345-359.

CAPAK, H., V. PRODAN, V. PLICHTA, Z. VRBANAC, N. BRKLJAČA BOTTEGARO, I. HARAPIN, D. CAPAK (2016): Pregled dijagnostike i ultrazvuka ileusa u mačaka. Zbornik radova 6. Hrvatski veterinarski kongres, Opatija, Hrvatska, str. 475-480.

CIMINO BROWN, D. (2012): Small intestine. U: *Veterinary Surgery: Small Animal* (K. M. Tobias, S. A. Johnston, Eds). Elsevier Saunders, St. Louis, str. 1513-1542.

CLARK, W. T. (1968): Foreign bodies in the small intestine of the dog. *Veterinary Record* 83, 115-119.

CORNELL K., A. KOENIG (2015): Gastrointestinal foreign bodies. U: *Small Animal Surgical Emergencies*. (L. R. Aronson, Ed.), Wiley Blackwell, SAD, str. 33-41.

ELLISON, G. W. (1993): Intestinal obstruction. U: Disease Mechanisms in Small Animal Surgery. (M. J. Bojrab, Ed.). Lea & Febiger, Philadelphia, USA, str. 252-257.

EVANS, K.L., D. D. SMEAK, D. S. BILLER (1994): Gastrointestinal linear foreign bodies in 32 dogs: a retrospective evaluation and feline comparison. J. Am. Anim. Hosp. Assoc. 30, 445-450.

GIANELLA, P., N. S. PFAMMATTER, I. A. BURGNER (2009): Oesophageal and gastric endoscopic foreign body removal: complications and follow up of 102 dogs. J. Small. Anim. Pract. 50, 649-654.

HAYES, G. (2009): Gastrointestinal foreign bodies in dogs and cats: a retrospective study of 208 cases. J. Small Anim. Pract. 50, 576-583.

HOBDAY, M. M., G. E. PACHTINGER, K. J. DROBATZ, R. SYRING (2014): Linear versus non-linear gastrointestinal foreign bodies in 499 dogs: clinical presentation, management and short-term outcome. J. Small Anim. Pract. 55 (11), 560-565.

KÖNIG, H. E., J. STAUTET, H-G. LIEBICH (2009): Probavni sustav (apparatus digestorius). U: Anatomija domaćih sisavaca, udžbenik i atlas u boji za studente i praktičare. Treće, prerađeno i prošireno njemačko izdanje. Prvo hrvatsko izdanje. (Zobundžija, M., K. Babić, V. Gjurčević Kantura, Eds.). Naklada Slap, Hrvatska, str.353-366.

PAPAZOGLU, L. G., M. N. PATSIKAS, T. RALLIS (2003): Intestinal foreign bodies in dogs and cats. Compend. Contin. Educ. Pract. Vet. 25, 830-843.

SHARMA, A., M. S. THOMPSON, P. V. SCRIVANI, N. L. DYKES, A. E. YEAGER, S. R. FREER, H. N. ERB (2011): Comparison of radiography and ultrasonography for diagnosing small-intestinal mechanical obstruction in vomiting dogs. Vet. Radiol. Ultrasound. 52, 248-255.

ŠEHIĆ, M. (2009): Analogna i digitalna rendgenografija u veterinarskoj medicini. Veterinarski fakultet, Zagreb, Hrvatska, str. 200-229.

ŠEHIĆ, M., D. STANIN, V. BUTKOVIĆ (2006): Ultrasonografija abdomena i toraksa psa i mačke. Veterinarski fakultet, Zagreb, Hrvatska, str. 193-197.

TYRRELL, D., C. BECK (2006): Survey of the use of radiography vs. ultrasonography in the investigation of gastrointestinal foreign bodies in small animals. Vet. Radiol. Ultrasound. 47, 404.

9. SAŽETAK

Vanda Prodan:

Učestalost i distribucija stranih tijela u crijevu pasa

U svakodnevnoj praksi malih životinja jedna od prvih diferencijalnih dijagnoza kod pojave probavnih poremećaja su strana tijela u gastrointestinalnom sustavu. Najčešći klinički znakovi su povraćanje, anoreksija, dehidracija, proljev, abdominalna bol i depresija. Ileus ili opstrukcija crijeva predstavlja nemogućnost prolaska sadržaja kroz lumen crijeva. Ovisno o stupnju okluzije lumena crijeva razlikujemo potpunu i parcijalnu opstrukcija.

Prema obliku razikujemo linearna i nelinearna strana tijela. Linearna strana tijela najčešće uzrokuju parcijalnu opstrukciju koja vremenom postaje kronični problem što može rezultirati ozbiljnim oštećenjem stijenke crijeva. Nelinearna strana tijela uz parcijalnu, često uzrokuju i potpunu opstrukciju ovisno o svojoj veličini. Prva metoda dijagnostike je rendgenološka pretraga iako neke studije pokazuju kako je transabdominalna ultrazvučna pretraga pouzdanija. Najbolje je kombinirati obje metode, kako bi se što sigurnije postavila dijagnoza. Pregledom arhive klinika Veterinarskog fakulteta u razdoblju od 5 godina, pronađeno je ukupno 90 pasa s dijagnozom stranog tijela u crijevima. Prikazana je učestalost i distribucija stranih tijela u crijevima obzirom na spol, dob, pasminu, vrstu stranog tijela, metodu dijagnostike, vrstu opstrukcije, mjesto opstrukcije te liječenje i ishod liječenja. Najčešće se radi o psima srednje dobi oko 4 godine starosti, križanih pasmina. Od čistokrvnih pasa, najviše je labrador retrievera, zlatnih retrievera, američkih stafordskih terijera, zapadnoškotskih terijera itd. Psi najčešće progutaju samo jedno strano tijelo, a tijela nelinearnog oblika su češća od linearnih. U promatranoj skupini gotovo je jednaka učestalost stranih tijela koja uzrokuju potpunu i parcijalnu opstrukciju. Najčešće se dijagnostika stranih tijela u crijevima postavlja rendgenskim snimanjem, a ultrazvučna metoda služi kao potvrdna metoda dijagnostike. Strana tijela najčešće zastanu u tankom crijevu i to u njegovom srednjem segmentu, odnosno jejunumu. Potpuna opstrukcija crijeva gotovo uvijek zahtjeva operativno liječenje, dok strana tijela koja ne izazivaju znakove opstrukcije najčešće izađu spontano iz tijela pasa. Od operativnih zahvata, najviše se je obavljenih enterotomija, dok se resekcija i anastomoza crijeva rjeđe prakticiraju.

Ključne riječi: strana tijela, tanko crijevo, debelo crijevo, mehanički ileus, pas.

10. SUMMARY

Vanda Prodan:

The incidence and distribution of intestinal foreign bodies in dogs

Gastrointestinal foreign bodies are commonly encountered in veterinary practice and may present with a variety of clinical gastrointestinal signs. The most common clinical signs are vomiting, anorexia, dehydration, diarrhea, abdominal pain and depression. Ileus or intestinal obstruction is inability of intestinal content to pass through its lumen. There are two types of intestinal obstruction depending on degree of intestinal lumen occlusion – complete and partial obstruction. Based on the shape of the foreign bodies there are two types - linear and non-linear foreign bodies. Linear foreign bodies most commonly cause partial obstruction that can, with time, turn into a chronic problem. The latter can result in intestinal wall destruction. Non-linear foreign bodies, depending on their size, can cause partial or complete intestinal obstruction. The first diagnostic method used is the X-ray, although some studies showed that the transabdominal ultrasound can be used as the method of choice. For the most accurate diagnosis, it is the best to combine both methods. Searching through the archives of the Veterinary Faculty Clinics in a 5 years period, we found 90 dogs with the diagnosis of foreign intestinal body. In this research we showed the frequency and distribution of foreign intestinal bodies based by sex, age, breed, the type of foreign body, diagnostic method, obstruction type, obstruction site, treatment and outcome. Results of our research show that intestinal foreign bodies were most commonly found in the group of dogs around 4 years old that were mongrels. In the group of popular breeds, the most common were Labrador Retriever, Golden Retriever, American Staffordshire Terrier, West Highland White Terrier etc. The results we found also show that there was most commonly only one foreign body in the intestine, and non-linear bodies were more often than linear. The most common method for diagnosing foreign intestinal bodies is the X-ray, while the ultrasound is used only as a method of confirmation. Most common site where foreign bodies are found is the small intestine, most frequent its middle segment, jejunum. The complete bowel obstruction almost always requires surgical treatment, while foreign bodies that do not cause obstruction signs most commonly exit the dog's body spontaneously. The most common surgical procedure used is the enterotomy, while resection and intestinal anastomosis are less frequently.

Key words: foreign bodies, small intestine, large intestine, mechanical ileus, dog

11. ŽIVOTOPIS

Rođena sam 14.08.1992. godine u Puli, gdje sam i završila osnovnu školu, nakon koje sam upisala opći smjer Gimnazije u Puli. Godine 2011. upisujem preddiplomski i diplomski studij na Veterinarskom fakultetu Sveučilišta u Zagrebu . Sudjelovala sam u znanstvenom radu pod nazivom 'Pregled dijagnostike i uzroka ileusa u mačaka' koji je predstavljen na 6. Hrvatskom veterinarskom kongresu u listopadu 2016. godine u Opatiji. Iste sam godine prisustvovala 1. istočnoeuropskoj veterinarskoj konferenciji „male prakse“ u Beogradu. Dobitnica sam stipendije grada Pule. Stručnu sam praksu odradila u Veterinarskoj stanici Grada Zagreba.