

Odontoklastične resorptivne lezije u mačaka

Obadić, Pavla

Master's thesis / Diplomski rad

2018

Degree Grantor / Ustanova koja je dodijelila akademski / stručni stupanj: **University of Zagreb, Faculty of Veterinary Medicine / Sveučilište u Zagrebu, Veterinarski fakultet**

Permanent link / Trajna poveznica: <https://um.nsk.hr/um:nbn:hr:178:331742>

Rights / Prava: [In copyright](#)/[Zaštićeno autorskim pravom.](#)

Download date / Datum preuzimanja: **2024-08-10**



Repository / Repozitorij:

[Repository of Faculty of Veterinary Medicine -
Repository of PHD, master's thesis](#)



Sveučilište u Zagrebu

Veterinarski fakultet

Pavla Obadić

ODONTOKLASTIČNE RESORPTIVNE LEZIJE U MAČAKA

Diplomski rad

Zagreb, 2018.

KLINIKA ZA KIRURGIJU, ORTOPEDIJU I OFTALMOLOGIJU

Predstojnik: doc. dr. sc. Marko Stejskal

Mentor: prof. dr. sc. Berislav Radišić

Članovi povjerenstva za obranu diplomskog rada:

1. doc. dr. sc. Ozren Smolec
2. prof. dr. sc. Darko Capak
3. prof. dr. sc. Berislav Radišić

Zahvala

Zahvaljujem prof. dr. sc. Berislavu Radišiću što mi je omogućio izradu ovog rada na Klinici za kirurgiju, ortopediju i oftalmologiju, a posebno se zahvaljujem dr. sc. Mariji Lipar na uloženom vremenu, podršci te stručnom vodstvu prilikom pisanja rada.

Veliko hvala mojim prijateljima i kolegama koji su mi bili iznimna podrška tokom studiranja, a najviše hvala mojoj obitelji koja je vjerovala u mene i bez koje ništa od ovog ne bi bilo moguće.

POPIS PRILOGA

Slike:

Slika 1. Klinički pregled usne šupljine

Izvor slike: <http://veterina.com.hr/?p=55029>

Slika 2. Struktura zdravog zuba

Izvor slike: <https://hr.wikipedia.org/wiki/Zub>

Slika 3. Klasična vratna lezija donjeg desnog trećeg i četvrtog premolara

Izvor slike: Reiter, A. M., Lewis, J. R., & Okuda, A. (2005). Update on the Etiology of Tooth Resorption in Domestic Cats. *Veterinary Clinics of North America: Small Animal Practice*, 35(4)

Slika 4. Radiografija zuba na slici 1

Izvor slike: Reiter, A. M., Lewis, J. R., & Okuda, A. (2005). Update on the Etiology of Tooth Resorption in Domestic Cats. *Veterinary Clinics of North America: Small Animal Practice*, 35(4)

Slika 5. Patohistološke slike mačjeg pretkutnjaka s normalnim bifurkacijom i mačjeg pretkutnjaka sa odontoklastičnim resorpcijskim lezijama

Izvor slike: Reiter, A. M., Lewis, J. R., & Okuda, A. (2005). Update on the Etiology of Tooth Resorption in Domestic Cats. *Veterinary Clinics of North America: Small Animal Practice*, 35(4)

Slika 6. Radiografija dentoalveolarne ankiloze i resorpcija korijena mandibule očnjaka

Izvor slike: Reiter, A. M., Lewis, J. R., & Okuda, A. (2005). Update on the Etiology of Tooth Resorption in Domestic Cats. *Veterinary Clinics of North America: Small Animal Practice*, 35(4)

Slika 7. Radiografija koja prikazuje gomoljaste vrhove korijena donjeg desnog četvrtog pretkutnjaka i prvog molara u mačke

Izvor slike: Reiter, A. M., Lewis, J. R., & Okuda, A. (2005). Update on the Etiology of Tooth Resorption in Domestic Cats. *Veterinary Clinics of North America: Small Animal Practice*, 35(4)

Slika 8. Patohistološka slika pretkutnjaka mačke sa tankim cervikalnim cementom normalne širine i pretkutnjak s mačjom odontoklastičnom resorpcijskom lezijom

Izvor slike: Reiter, A. M., Lewis, J. R., & Okuda, A. (2005). Update on the Etiology of Tooth Resorption in Domestic Cats. *Veterinary Clinics of North America: Small Animal Practice*, 35(4)

Slika 9. Klinička slika i radiografija lijevog gornjeg zuba koji prikazuju supererupciju

Izvor slike: Reiter, A. M., Lewis, J. R., & Okuda, A. (2005). Update on the Etiology of Tooth Resorption in Domestic Cats. *Veterinary Clinics of North America: Small Animal Practice*, 35(4)

Slika 10. Radiografski prikaz ekspanzije alveolarne kosti gornjeg i donjeg očnjaka kod mačaka i mačja odontoklastična resorpcijska lezija

Izvor slike: Reiter, A. M., Lewis, J. R., & Okuda, A. (2005). Update on the Etiology of Tooth Resorption in Domestic Cats. *Veterinary Clinics of North America: Small Animal Practice*, 35(4)

Slika 11. Aktivna karijesna lezija na donjem desom pretkutnjaku; bijela mrlja na donjem prvom pretkutnjaku

Izvor slike: Fejerskov O., Kidd E., (2015.) Patologija zubnog karijesa U: *Zubni karijes, Bolesti i klinički postupci*. prijevod 2. Izdanja (Slap)

Slika 12. Prikaz stupnjeva karijesa

Izvor slike: <http://www.ljekarnasdz.hr/novosti/artmid/522/articleid/262/karijes>

Slika 13. Akutna karijesna lezija na donjem drugom pretkutnjaku

Izvor slike: Fejerskov O., Kidd E., (2015.) Patologija zubnog karijesa U: *Zubni karijes, Bolesti i klinički postupci*. prijevod 2. Izdanja (Slap)

Slika 14. Zaustavljena karijesna lezija

Izvor slike: Fejerskov O., Kidd E., (2015.) Patologija zubnog karijesa U: *Zubni karijes, Bolesti i klinički postupci*. prijevod 2. Izdanja (Slap)

Slika 15. Karijes zubnog vrata

Izvor slike: Fejerskov O., Kidd E., (2015.) Patologija zubnog karijesa U: Zubni karijes, Bolesti i klinički postupci. prijevod 2. Izdanja (Slap)

Slika 16. Histološki presjek kroz karijesnu leziju

Izvor slike: Fejerskov O., Kidd E., (2015.) Patologija zubnog karijesa U: Zubni karijes, Bolesti i klinički postupci. prijevod 2. Izdanja (Slap)

Slika 17. Histološki presjek kroz mandibularne pretkutnjake i kutnjake čovjeka

Izvor slike: Fejerskov O., Kidd E., (2015.) Patologija zubnog karijesa U: Zubni karijes, Bolesti i klinički postupci. prijevod 2. Izdanja (Slap)

Slika 18. Prikaz poprečnog presjeka dentinskih kanalića; poprečni presjek odontoplastičnog nastavka; poprečni presjek mineraliziranih odontoplastičnih nastavaka te potpuno mineraliziranih dentinskih kanalića

Izvor slike: Fejerskov O., Kidd E., (2015.) Patologija zubnog karijesa U: Zubni karijes, Bolesti i klinički postupci. prijevod 2. Izdanja (Slap)

Slika 19. Histološki presjek zuba te prikaz procesa dentinske demineralizacije

Izvor slike: Fejerskov O., Kidd E., (2015.) Patologija zubnog karijesa U: Zubni karijes, Bolesti i klinički postupci. prijevod 2. Izdanja (Slap)

Slika 20. Histološki presjek dentina u području lezije s kavitacijom unutar dentina

Izvor slike: Fejerskov O., Kidd E., (2015.) Patologija zubnog karijesa U: Zubni karijes, Bolesti i klinički postupci. prijevod 2. Izdanja (Slap)

Slika 21. Histološki presjek zuba te prikaz napredovanja okluzione karijesne lezije

Izvor slike: Fejerskov O., Kidd E., (2015.) Patologija zubnog karijesa U: Zubni karijes, Bolesti i klinički postupci. prijevod 2. Izdanja (Slap)

Slika 22. Presjek kroz površinski sloj aktivne lezije karijesa površine korijena prekrivenog

nakupinama mikroorganizama .

Izvor slike: Fejerskov O., Kidd E., (2015.) Patologija zubnog karijesa U: Zubni karijes, Bolesti i klinički postupci. prijevod 2. Izdanja (Slap)

Slika 23. Aproksimalna aktivna karijesna lezija površine korijena prekrivena zubnim plakom; mikroradiogrami presjeka kroz središte lezije

Izvor slike: Fejerskov O., Kidd E., (2015.) Patologija zubnog karijesa U: Zubni karijes, Bolesti i klinički postupci. prijevod 2. Izdanja (Slap)

Sadržaj

1. UVOD.....	1
2. PREGLED LITERATURE.....	2
2.1. PREGLED USNE ŠULJINE.....	2
2.2. ZUBI.....	3
2.2.1. DENTIN.....	4
2.2.2. CAKLINA.....	5
2.2.3. ZUBNA PULPA.....	5
2.2.4. PERIODONCIJ.....	5
2.2.5. CEMENT.....	6
2.2.6. PARADONTALNI LIGAMENT.....	6
2.2.7. ALVEOLARNA KOST.....	6
2.2.8. DESNI.....	7
2.3. ODONTOKLASTIČNA RESORPTIVLA LEZIJA.....	8
2.3.1. POVIJEST BOLESTI.....	8
2.3.2. FAZE ODONTOKLASTIČNE RESORPTIVLE LEZIJE.....	9
2.3.3. KLINIČKA SLIKA.....	11
2.3.4. PATOHISTOLOGIJA FORL-a.....	11
2.4. KARIJES.....	20
2.4.1. MAKROSKOPSKA OBILJEŽJA.....	20
2.4.2. KLINIČKA SLIKA.....	21
2.4.3. PATOHISTOLOGIJA KARIJESA.....	26
3. RASPRAVA	34
4. ZAKLJUČAK.....	37
5. LITERATURA	38
6. SAŽETAK	43
7. SUMMARY.....	44
8. ŽIVOTOPIS	45

1. UVOD

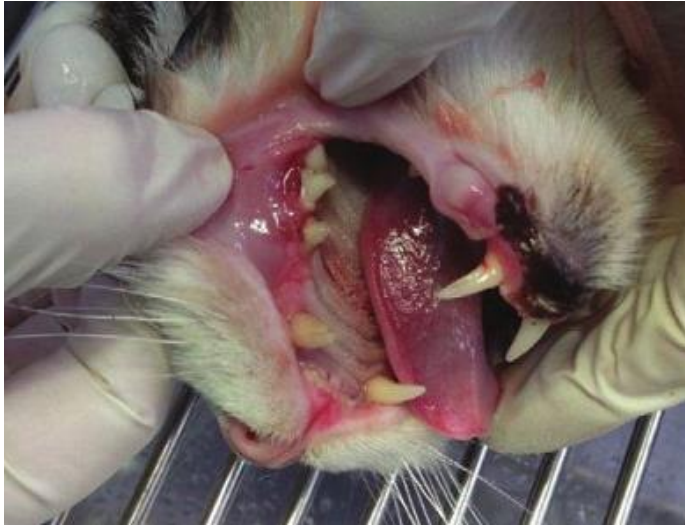Veterinarska stomatologija se u posljednjih dvadesetak godina razvila kao značajan dio kliničke veterinarske medicine. Stomatološke bolesti sve su učestalije uočeni problemi kod domaćih mačaka. Posebice se to odnosi na patologiju i liječenje bolesti zubiju. Do danas su opisane mnoge bolesti zubiju u mačaka poput zubnog kamenca zubiju i paradontoze. Stomatitis kao jedna od najtvrdokornijih upala predstavlja velik problem u liječenju patologije usne šupljine. Jedna od najčešćih lezija koja zahvaća više od 60% mačaka u dobi od 6 godina je odontoklastična resorptivna lezija. Većinom zahvaća vrat zuba, a dijagnostika bolesti je otežana jer zahtijeva opću anesteziju pacijenta. Uz metode kliničke dijagnostike (inspekcija i palpacija) bolest se otkriva rendgenološki i patohistološki. Pouzdan uzrok bolesti do danas nije utvrđen. Pogodovni čimbenici u većine mačaka su virusne zarazne bolesti, česte bakterijske infekcije usne šupljine, ždrijela i sinusa te sistemske bolesti (bubreg i jetra). Ovim radom objedinjit ćemo sve poznate uzroke i pogodovne čimbenike odontoklastične resorptivne lezije te dijagnostičke metode ovog patološkog procesa zuba mačaka. Također, usporedit ćemo odontoklastičnu resorptivnu leziju mačaka s humanim karijesom. Do sedamdesetih godina prošlog stoljeća odontoklastična lezija smatrala se karijesom kod mačaka, ali se daljnjim istraživanjima utvrdila razlika u etiologiji, patogenezi, kliničkim simptomima te terapijskim metodama.

2. PREGLED LITERATURE

2.1. KLINIČKI PREGLED USNE ŠUPLJINE

Pregled životinje započinjemo uzimanjem anamnestičkih podataka od vlasnika uz istovremeno promatranje životinje, a nakon toga pristupamo općem kliničkom pregledu te pretragu usmjeravamo na područje i sustav u kojem se nalazi problem, u ovom slučaju na pregled usne šupljine. Inicijalni pregled sastoji od inspekcije i palpacije pacijenta. Tijekom inspekcije važno je utvrditi lokalizaciju, odnosno generalizaciju procesa, da li životinja može otvoriti usta i u kolikoj mjeri, postoji li patološki proces u usnoj šupljini zbog koje životinja ne može zatvoriti usta (oštećenja živca, postojanje tumora), prisutnost asimetrije lica (dislokacije, frakture, atrofije mišića), edemi u području glave, pojačano slinjenje.

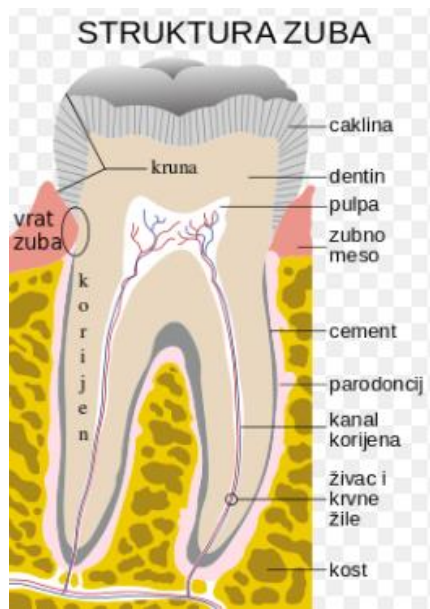Palpaciju glave i vrata potrebno je raditi objema rukama, počevši od ventralne strane i mandibule, sjekutića, maksilarnih kostiju, zigomatičnih lukova i orbitalnih rubova. Dorzalno je bitno palpirati temporalno područje, frontalne kosti, zatiljno područje. Ne smijemo izostaviti palpaciju m. temporalis, m. massetera, m. pterigoideus, m. digastricus i m. mylohyoideus, vratnih mišića kako bi utvrdili bolnost, otečenost, atrofiju ili hipertrofiju istih. Važno je obratiti pozornost na palpaciju mandibularnih i parotidnih slinskih žlijezda, zatim submandibularne te preskapularne limfne čvorove. Nakon inspekcije i palpacije pristupamo unutrašnjem pregledu usne šupljine. Unutarnji pregled bi trebao obuhvatiti procjenu stanja sluznice usne šupljine (postojanje depigmentacije, hiperpigmentacije, laceracija, crvenila, otečenje, ulceracija, novotvorenine, fistula, prisutnost stranih tijela), slinske otvore, posebice paratoidni koje se nalaze iza četvrtog premolara na maksili, prijelaz sa gingive na bukalnu sluznicu, pregled gingive (promjena boje, otečenje, hiperplazija ili povlačenje gingive), te procjena stanja zubala (WIGGS i LOBPRISE, 1997.; Slika 1.).



Slika 1. Klinički pregled usne šupljine

2.2. ZUBI

Odrasle mačke i ljudi imaju sličnu građu zuba, odnosno brahidontni tip zuba kod kojeg dio zuba iznad gingive ima krunu, a neposredno ispod gingive nalazi se korijen koji je uklopljen u koštanu alveolu čeljusti. Kruna je prekrivena čvrstom caklinom, a korijene prekriva drugo mineralizirano tkivo, cement. Ta se dva pokrova sastaju u području zubnog vrata. Veći dio zuba načinjen je od ovapnjenog dentina, koji okružuje šupljinu zuba ispunenu rahlim vezivnim tkivom, zubnom pulpom. Tu šupljinu tvore šupljina u području krune zuba i korijenski dio (korijenski kanal), koji se otvara na vrhu korijena. To je apikalni otvor, gdje ulaze i izlaze krvne i limfne žile te živci pulpe. Paradontalni ligament gusto je vezivno tkivo sa snopovima kolagenih vlakana koja čvrsto povezuju zubni cement s koštanim zidom zubne alveole. (Slika 2.) Mačke imaju 30 a ljudi 32 trajna brahidontna zuba. Smješteni su u dva simetrična luka, u gornjoj i donjoj čeljusti. Mačke imaju 3 inciziva, 1 kanina, 3 premolara i 1 molar u gornjem kvadrantu (1,2) a u donjem kvadrantu (3,4) imaju 3 inciziva, 1 kanin, 2 premolar i 1 molar. Kod ljudi se u svakom kvadrantu nalazi isti broj zubiju, odnosno 2 inciziva, 1 kanin, 2 premolar i 3 stalna molara.



Slika 2. Struktura zdravog zuba

2.2.1. Dentin

Dentin je ovapnjelo tkivo slično kosti, ali sadrži više kalcijevih soli, te je zbog toga tvrđe. Građen je od kolagenih vlaknaca, glikozaminoglikana, fosfoproteina, fosfolipida i kalcijevih soli u obliku kristalića hidroksiapatita. Organsku tvar dentina izlučuju odontoblasti, stanice pulpe, koje oblažu unutrašnju površinu zuba. Odontoblasti su tanke, polarizirane stanice, koje proizvode organsku međustaničnu tvar samo na površini okrenutoj dentinu. Njihova sekrecijska zrnca smještena su apikalno, a jezgre bazalno. Odontoblasti imaju tanke, razgranate apikalne izdanke, koji okomito ulaze u dentin i protežu se cijelom njegovom debljinom. To su nastavci odontoblasta, koji se postepeno produžuju kako dentin postaje deblji. Oni prolaze kroz uske dentinske kanaliće, koji se obilno granaju blizu crte spajanja dentina sa caklinom. Međustanična tvar, koju proizvode odontoblasti, u početku nije mineralizirana i naziva se predentin. Tijekom razvoja dentina, mineralizacija započinje pojavljivanjem mjehurića matriksa koje proizvode odontoblasti. Dentin je osjetljiv na različite vrste podražaja kao što su toplina, hladnoća, ozljede i kiseli pH. Svi se ovi podražaji osjećaju kao bol. Iako je pulpa dobro inervirana, dentin sadrži malo nemijeliniziranih živčanih vlakana koja prodiru u njegov unutrašnji dio (JUNQUEIRA i CARNEIRO, 2003.).

2.2.2. Caklina

Caklina je najtvrdja tvar u tijelu mačaka kao i čovjeka. Sastoji se od oko 96% minerala, do 1% organske tvari, a ostatak od 3% čini voda. Proizvode ju stanice ektodermalnog podrijetla, dok većina drugih tvorba zuba potječe od stanica mezoderma ili neuranolg grebena. Organsku tvar cakline ne čine kolagena vlakanca nego najmanje dvije različite vrste bjelančevina koje se nazivaju amelogenini i enamelini. Uloga tih bjelančevina u ustroju mineralnog sastava cakline još se istražuje (JUNQUEIRA i CARNEIRO, 2003.).

2.2.3. Zubna pulpa

Zubna pulpa je građena od rahlog vezivnog tkiva koje se sastoji od odontoblasta, fibroblasta, tankih kolagenih vlakanca i osnovne tvari koja sadrži glikozaminoglikane. Pulpa sadrži mnogo krvnih žila i mijeliniziranih živčanih vlakana koje ulaze kroz otvor na vrhu korijena i obilno se granaju. Neka živčana vlakna na svojim krajevima gube mijelinsku ovojniciu i ti kratki odsječci ulaze u dentinske kanaliće. Vlakna pulpe osjetljiva su na bol, te je to jedini osjet koji se prima u zubima (JUNQUEIRA i CARNEIRO, 2003.).

2.2.4. Periodoncij

Periodoncij uključuje tvorbe koje učvršćuju zube u gornjoj i donjoj čeljusti. To su cement, paradontalni ligament, alveolarna kost i desni (JUNQUEIRA i CARNEIRO, 2003.).

2.2.5. Cement

Cement prekriva dentin u području korijena zuba. Po građi je sličan kosti ali nema koštanih kanala, lamela i krvnih žila. Deblji je u području vrška korijena gdje se nalaze cementociti, stanice slične osteocitima te su smješteni u lakunama. Za razliku od osteocita, cementociti nisu međusobno povezani kanalićima pa se prehranjuju iz paradontalnog ligamenta. Cement je labilan kao i koštano tkivo pa na mehaničku silu reagira resorpcijom starog ili stvaranjem novog tkiva. Stalno stvaranje cementa u apeksu nadoknađuje fiziološko trošenje zuba i održava povezanost zubnih korijena i njihovih ležišta (JUNQUEIRA i CARNEIRO, 2003.).

2.2.6. Paradontalni ligament

Paradontalni ligament izrađuje posebna vrsta vezivnog tkiva. Njegova vlakna ulaze u zubni cement i povezuju ga s koštanim zidom ležišta zuba. Raspoređena su tako da odolijevaju pritisku prilikom žvakanja, a dopuštaju ograničeno pomicanje zuba. To sprječava prijenos pritiska neposredno na kost, što bi dovelo do njezine mjestimične resorpcije (JUNQUEIRA I CARNEIRO, 2003.).

2.2.7. Alveolarna kost

Alveolarna kost povezana je s paradontalnim ligamentom. To je nezrela vrsta koštanog tkiva u kojoj kolagena vlakna ne teku usporedno u lamelama kao u zreloom koštanom tkivu. Mnoga kolagena vlakna paradontalnog ligamenta složena su u snopove koji ulaze i u alveolarnu kost i cement te ih međusobno povezuju. Žile prolaze kroz alveolarnu kost i ulaze u paradontalni ligament duž korijena, formirajući perforirajuće žile. Neke žile i živci prolaze do otvora na vrhu korijena, gdje ulaze u zubnu pulpu (JUNQUEIRA I CARNEIRO, 2003.).

2.2.8. Desni

Desni su dio sluznice usne šupljine koja je čvrsto povezana s periostom gornje i donje čeljusti. Građene su od mnogoslojnog pločastog epitela u koji ulaze brojne papile vezivnog tkiva lamine proprije. Između cakline i epitela nalazi se džep desni, mala udubina do 3 mm koja okružuje krunu zuba (JUNQUEIRA i CARNEIRO, 2003.).

2.3. ODONTOKLASTIČNA RESORPTIVNA LEZIJA

Odontoklastična resorptivna lezija zuba (engl. *Feline Odontoclastic Resorptive Lesion*, FORL) je najčešća bolest zuba u felida i idiopatske je prirode. Iznimno rijetko se javlja u pasa i ljudi. U mačaka se osteoklastična resorptivna lezija zuba još naziva i cervikalna linearna lezija (engl. *Cervical line lesion*, CLL), lezija vrata zuba (engl. *Cervical neck lesion*, CNL), cervikalna linearna erozija, cervikalna linearna resorpcija, subgingivalna resorptivna lezija, odontoklastična resorptivna lezija, mačja resorptivna lezija i bukalna cervikalna resorpcija zuba (WIGGS i LOBPRISE, 1997.) te predstavlja trenutno najčešću bolest korijena zuba u domaćih mačaka. U ljudi se naziva invazivna resorpcija te idiopatska cervikalna resorpcija. Kod ljudi se najčešće pojavljuje u bolesnika koji pate od želučanog refluksa i bulimije (KATZ i sur., 2013.).

Resorpcija zuba je fiziološki proces kod kojeg se odvija resorpcija korijena mliječnih zuba prije ispadanja te njihova zamjena trajnim zubima. Patološku resorpciju može prouzročiti pritisak na korijen zuba (zbijeni zubi, ciste i tumori), upalne reakcije (periodontalne, apikalne i unutarnja resorpcija), ortodontske sile, traume i neoplazije (DUPONT i DEBOWES, 2009., MCCORMACK i sur., 2014.). Resorpciji također pogoduju metaboličke bolesti koje uzrokuju povišenje koncentracije ureje u serumu te zakiseljavanje organizama pa tako i usnu šupljinu te posljedičan razvoj odontoklasta koji su brojniji od odontoblasta. Takva neravnoteža između dva tipa stanica potiče nastanak lezija. Može se zaključiti da je visoka serumska koncentracija ureje jedan od pogodovnih čimbenika nastanka odontoklastične lezije (LIPAR i sur., 2016.).

Uzrokuje bol, gingivalnu upalu, uništavanje parodontnog veziva i gubitka zuba te dolazi do inapetence i/ili nenormalnog žvakanja. Budući da je FORL progresivna bolest, jedini tretman trenutno dostupan je ekstrakcija zuba.

2.3.1. Povijest bolesti

Smatra se da je mačju odontoklastičnu resorptivnu leziju (FORL) prvi put spomenuo Builder 1955. On je opisao eroziju ispod krune što je uvelike otežalo ekstrakciju zuba. Smatrao je da bi ovo stanje moglo biti oblik karijesa koji se javlja na površini zuba. Do 1970-ih FORL se smatrala karijesom ili karijesnom lezijom. U kasnije izdanim radovima, na području spajanja cakline i cementa pronađene se lezije s konkavnim defektima uzrokovanim odontoklastima uz pojavu

normalnog okolnog dentina te bez upale pulpe.

1976., Schneck i Osborn proveli su histopatološko istraživanje koje je diferenciralo ovu leziju od karijesa (DELAURIER i sur., 2006). Utvrdili su da su lezije posljedica progresivne osteoklastične reapsorpcije nastale na tvrdoj substanci zuba, da se najčešće javljaju na bukalnoj površini premolara i molara te prvenstveno na vratnom dijelu zuba. Unatoč ovom ranijem opisu resorptivnog procesa umjesto proces demineralizacije, autori su u devedesetim godinama prošlog stoljeća ovo stanje i dalje nazivali mačjim karijesom ili karijesom vrata zuba. Napokon je Hopewell-Smith 1920. diferencirao FORL od zubnog karijesa (REITER, 1998.).

2.3.2. Faze odontoklastične resorptivne lezije

Faza I

Ova je faza karakterizirana stvaranjem plitkih lezija koje zahvaćaju cement na korijenu zuba i caklinu na kruni te promjene nisu rendgenološki vidljive. U ovoj fazi je indicirana lokalna terapija, ali ne i ekstrakcija zuba, osim u slučajevima kada RTG potvrdi postojanje sekundarnih komplikacija (WIGGS i LOBPRISE, 1997.). Otežavajuća je okolnost da se ova faza teško dijagnosticira zbog nepostajanja vidljivih kliničkih simptoma.

Faza II

Lezije u ovoj fazi progresivno prodiru do dentina te zahtijevaju procjenu na osnovi koje odabiremo lokalnu terapiju ili ekstrakciju zuba. Tijekom inicijalnog pregleda treba uzeti u obzir RTG nalaz, kojim treba utvrditi promjene koje mogu utjecati na odluku o ekstrakciji zuba (lomljivost zuba, ankiloza) (WIGGS i LOBPRISE, 1997.). U ovoj fazi bolest se rijetko dijagnosticira, jer životinje rijetko pokazuju simptome bolesti.

Faza III

Lezije ovog tipa prodiru dublje i u pulpin kanal zbog čega je zub bolan te RTG nalaz potvrđuje otvoren pulpin kanal. Prema mišljenju mnogih kliničara, pacijenti s ovakvim lezijama smatraju se kandidatima za ekstrakciju zuba. U ovoj fazi bolesti ekstrakcija zuba je terapijska metoda izbora (WIGGS i LOBPRISE, 1997.).

Faza IV

U ovoj fazi dolazi do strukturalne nestabilnosti korijena zuba. Zbog gubitka koštane mase alveole u tkivu gingive se pojavljuju upalne reakcije. Promjene su vidljive rengenološki, a jedina terapija je ekstrakcija zuba. Veći dio korijena zahvaćenog zuba je ankilotičan (WIGGS i LOBPRISE, 1997.).

Faza V

Ova faza je karakterizirana lezijama koje su toliko uznapredovale da je kruna zuba u potpunosti zahvaćena. Također je zahvaćen i dio korijena zuba. Jedina terapija je ekstrakcija zuba (WIGGS I LOBPRISE, 1997.). Bolest se češće javlja u starijih mačaka a spolna predispozicija kao i pasminska predispozicija nisu dokazane. FIV (engl. *feline immunodeficiency virus*) pozitivne mačke u 60% slučajeva imaju FORL dok FIV negativne mačke imaju FORL u 33% slučajeva (HOFMANN- LEHMANN I sur., 1998.). FORL se najčešće javlja na premolarima mandibule (308 i 408) i maksile (108 i 208), a incidencija ove bolesti se povećava sa životnom dobi životinje (DELAURIER I SUR., 2006.). Jedan od čimbenika nastanka bolesti je sistemska acidoza koja pospješuje aktivnost odontoklasta i lokalnu upalnu reakciju (MUZYŁAK i sur., 2007.).

2.3.3. Klinička slika

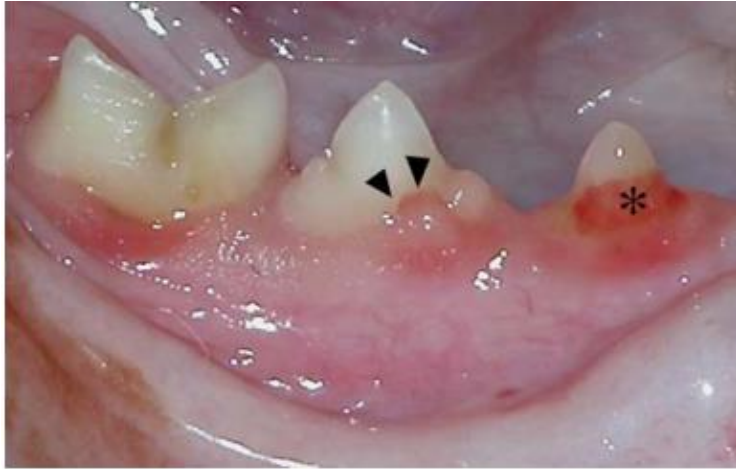U nedavnim znanstvenim istraživanjima utvrđeno je da je odontoklastična resorptivna lezija pogađa više od 60% mačaka u dobi od 6 godina i njezina se učestalost povećava s dobi. Lezije pronađene kod mačaka su često prekrivene hiperplastičnom ili hiperemičnom gingivom. Najčešće se lezije javljaju na cervikalnom ili cementnom spoju zuba neposredno ispod linije gingive. Većina lezija koje su identificirane u ranim stadijima bolesti, locirane su na području vrata zuba tijekom rutinske profilakse. Napredniji stadiji lezija mogu biti zamjećeniji kod pregleda usne šupljine. Jedno je znanstveno istraživanje utvrdilo manju incidenciju lezija na lingvalnom i palatalnom dijelu zuba te s lokalizacijom velike većine lezija na facijalnoj i proksimalnoj površini zuba. Lezije se najčešće utvrđuju na području premolara i molara (WIGGS i LOBPRISE, 1997.). Vlasnici najčešće primijete da životinja manje jede, gubi na tjelesnoj masi, pojačano slini, krvari iz usne šupljine te ponekad povraća zbog nedovoljno sažvakane hrane. Kada je zahvaćeno više od nekoliko zuba, zbog bolnosti procesa mačke u potpunosti odbijaju hranu.

2.3.4. Patohistologija FORL-a

Resorpciju zuba potiču odontoklasti. Njihovi prekursori iz hematopoetskih matičnih stanica koštane srži i slezene putuju krvnim žilama alveolarne kosti ili periodontalnog ligamenta gdje se mononuklearne stanice stapaju s ostalim stanicama kako bi nastali multinuklearni zreli odontoklasti bogati mitohondrijima i lizosomima (WIGGS I LOBPRISE, 1997.). Važno je napomenuti da se odontoklastična resorptivna lezija može razviti bilo gdje na površini korijena zuba, a ne samo na njegovom cemento-caklinskom spoju (KATZ i sur., 2013.).

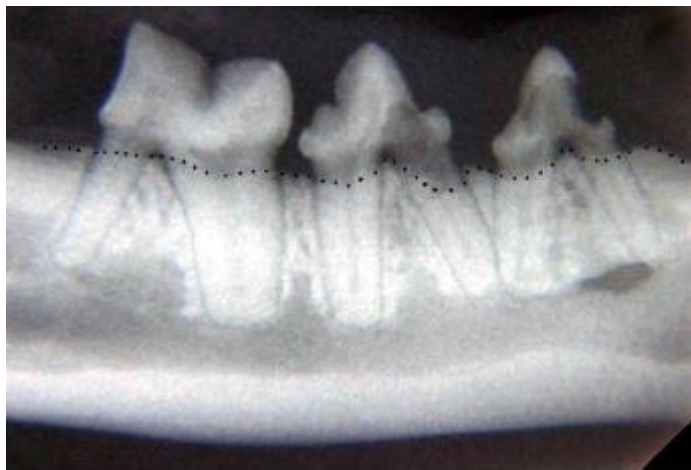Resorpcija zuba može istovremeno zahvatiti više zubnih površina, napredujući od cementa koronarno kao i apikalno u korijen. Kako resorpcija zahvaća krunu, caklina biva oštećena, a na površini krune mogu se zamijetiti ružičaste diskoloracije (LUND i BOHACEK, 1998.).

Odontoklastične resorptivne lezije koje zahvaćaju vrat zuba u području ruba desni obuhvaćaju resorptivne procese koje nazivamo vratnim lezijama (VAN MESSUM i sur., 1992.; Slika 3.).



Slika 3. Klasična vratna lezija desnog trećeg (*) i četvrtog premolara (strelice) mandibule

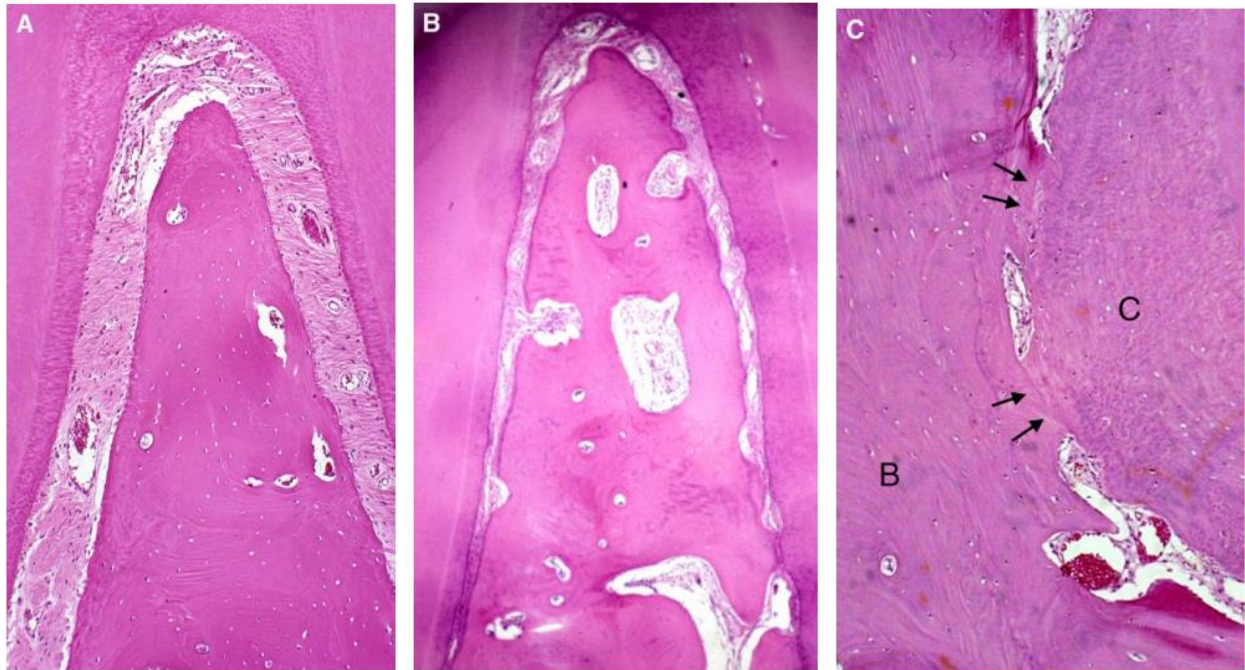
Izloženost periodontalnim upalama uzrokovanih bakterijskim infekcijama, rezultirat će formiranjem izrazito prokrvljenog i upalnog granuliranog tkiva (SCARLETT i sur., 1999.). Ove promjene mogu biti bolne te krvariti pri korištenju stomatoloških instrumenata (VAN MESSUM i sur., 1992.). Osobitost upalne resorpcije korijena je u tome da će alveolarna kost koja se nalazi u blizini defekta također biti resorbirana (LUND i BOHACEK, 1998.). Ovakve lezije na korijenu zuba kategorizirane su kao LEZIJE KORIJENA TIP 1. Nepromijenjeni dijelovi korijena su vidljivo rendgenološki okruženi periodontalnim prostorom (SCARLETT i sur., 1999.; Slika 4.).



Slika 4. Radiografija zuba na slici 1; upalna resorpcija korijena je povezana sa susjednom alveolarnom koštanom resorpcijom (točkasta crta koja prikazuje alveolarnu granicu)

Neke studije na ljudima prikazale su učestalu i uobičajenu samokontrolirajuću površinsku vanjsku resorpciju (DELAURIER i sur., 2009.). Spontano zacijeljeni defekti na cementu kao i površinskom dentinu nazivaju se površinskim resorpcijama, a pritom su anatomske dijelovi površine korijena obnovljeni (WIGGS I LOBPRISE, 1997.). Većina kliničkih slučajeva odontoklastične resorptivne lezije u mačaka istodobno obuhvaća procese resorpcije i reparacije što je histološki vidljivo (LUND i BOHACEK, 1998.). Reparacija je zabilježena kao stvaranje nove kosti, celularnog cementa i koštanog cementa. Naime, odontoklastična resorpcija zuba u mačaka najčešće napreduje sve dok korijeni nisu resorbirani u potpunosti ili dok se kruna ne odvoji ostavljajući ostatke korijena u alveoli (DELAURIER i sur., 2009.).

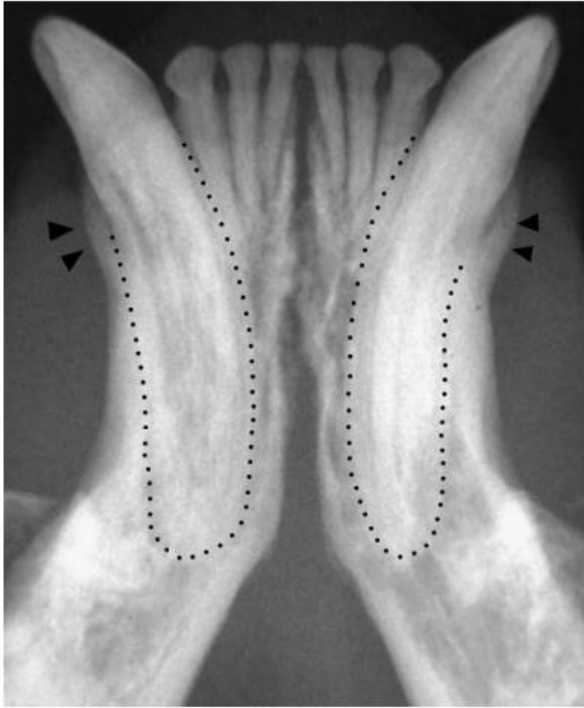
Većina prethodnih istraživanja usmjeravana su na FORL koji se pojavljivao na marginama gingive. Ali nedavna histološka studija proučila je klinički i radiološki zdrave zube mačaka s FORL. Na tim naizgled zdravim zubima uočena je hiperemija, edem i degeneracija parodontalnog ligamenta s povećanom formacijom osteoida duž alveolarne površine kosti, postupno sužavanje parodontalnog prostora i područja ankilotske fuzije između zuba i alveolarne kosti (GORREL i LARSSON, 2002.; Slika 5.).



Slika 5. Patohistološke slike mačjeg premolara s normalnim bifurkacijom (A) i mačjeg premolara sa odontoklastičnim resorpcijskim lezijama te na drugim zubima prisutnu degeneraciju parodontnog ligamenta, sužavanje parodontalnog prostora i dentoalveolarnu ankilozu (B). Povećana apikalna površina korijena zuba prikazuje degeneraciju parodontnog ligamenta i dva područja ankilotske fuzije (strelice) između cementa (C) i alveolarne kosti (B)

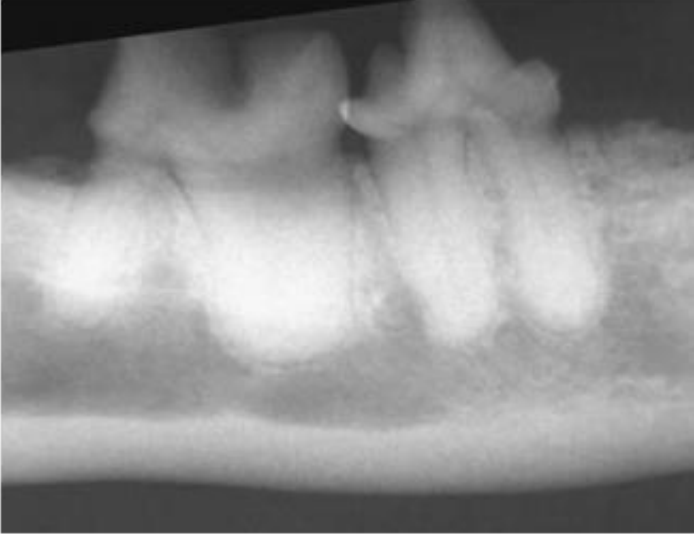
Ovi nalazi pokazuju procese koji se javljaju prije resorpcije i sugeriraju da rani FORL može biti neupalnog karaktera (GORREL i LARSSON, 2002.).

Ankilozni korijeni mogu biti podvrgnuti normalnom procesu pregradnje kosti, a zubna tvar se postupno resorbira i zamjenjuje s kosti (zamjenska resorpcija), (REITER i MENDOZA, 2002.). (Slika 6.)

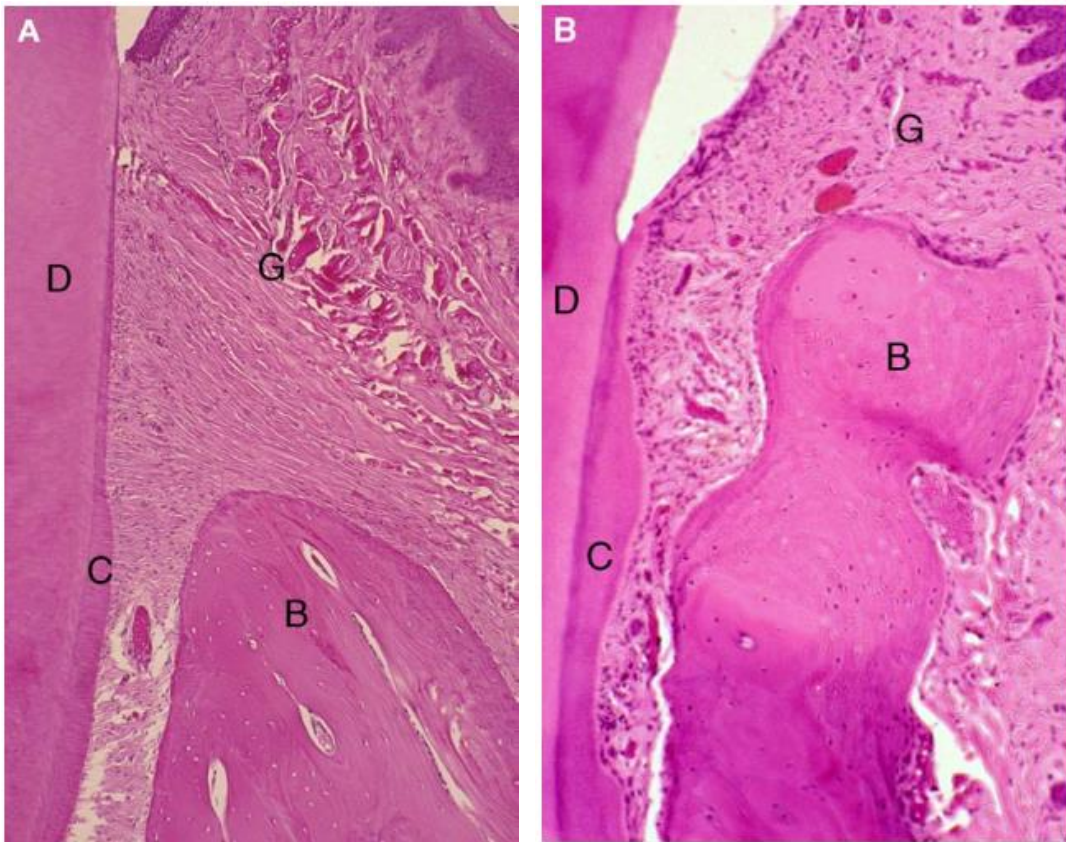


Slika 6. Radiografija dentoalveolarne ankilozе i resorpcija korijena kanina mandibule (isprekidana crta koja prikazuje izvornu konturu korijena); također je vidljivo gomoljasto proširenje alveolarne kosti (strelica)

Cement je avaskularno koštano tkivo koje pokriva korijene zubiju sisavaca. Obično pokriva cervikalnu površinu korijena kao tanak sloj koji postupno apikalno postaje širi. Postoje dvije vrste cementa, acelularni i stanični, koji mogu biti dalje podijeljeni ovisno o prisutnosti i podrijetlu kolagenskih vlakana (afibrilni, unutarnji ili vanjski). Formiranje cementa više od potrebnog fiziološkog taloženja zove se hiper cementoza i može se općenito promatrati u zubima mačaka s FORL (OHBA i sur., 1993.). Prekomjerne količine staničnog cementa se naročito javljaju na apikalnim i srednjim površinama zuba, ponekad uzrokujući gomoljast vrh korijena, dok je abnormalno zadebljanje acelularnog cementa moguće naći na površini cervikalnog korijena (GORREL i LARSSON, 2002.; Slika 7.).

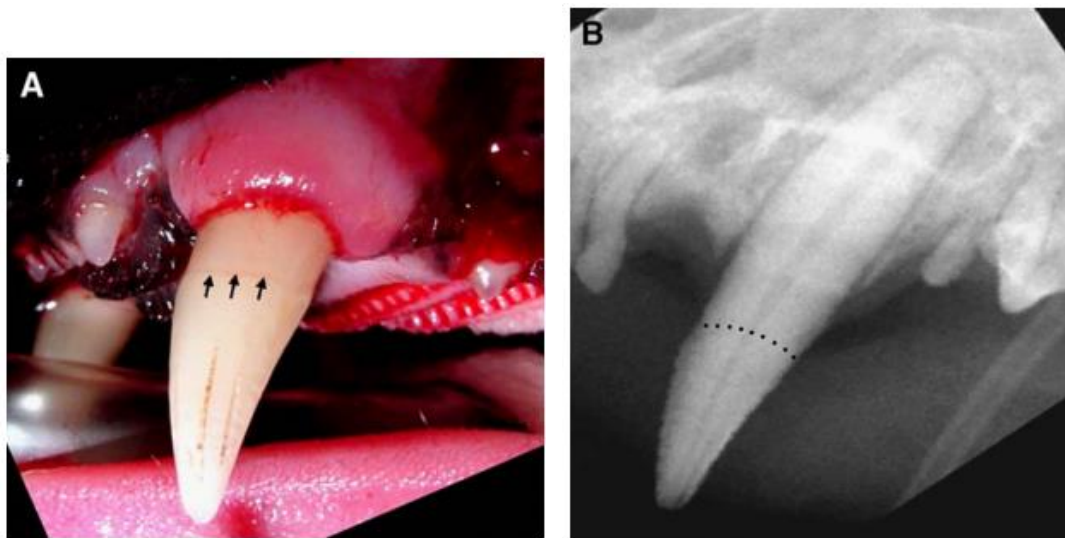


Slika 7. Radiografija koja prikazuje gomoljaste vrhove korijena četvrtog premolara i prvog molara mandibule u mačke



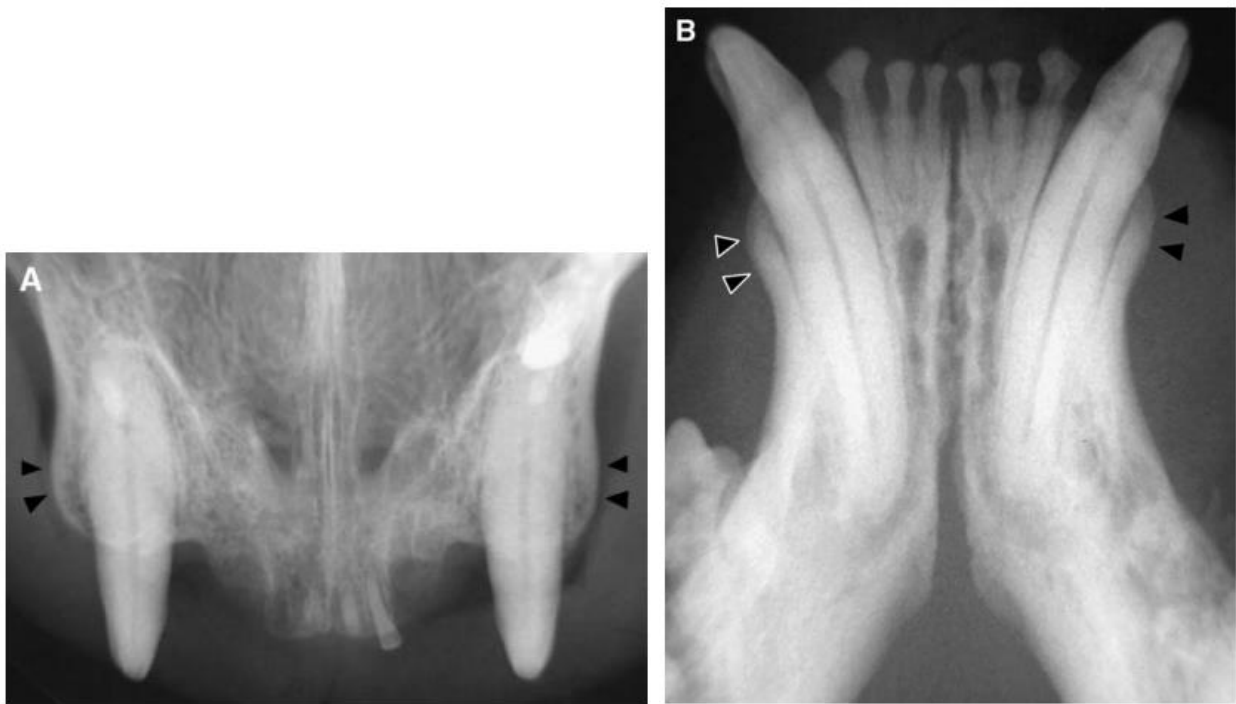
Slika 8. Patohistološka slika pretkutnjaka mačke s tankim cervikalnim cementom normalne širine (A) i pretkutnjak s mačjom odontoklastičnom resorpcijskom lezijom koji pokazuju hiper cementozu vrata, gomoljasto proširenje alveolarne kosti i gubitak širine (B). B, alveolarna kost; C, cement; D, dentin; G, gingivno vezivno tkivo

Neke mačke pokazuju abnormalnu ekstruziju zuba, odnosno supererupciju (REITER i MENDOZA, 2002.), koja se najčešće opaža kod kanina mandibule, što posljedično dovodi do izloženosti površine korijena. (Slika 9.)



Slika 9. Klinička slika (A) i radiografija (B) lijevog kanina mandibule koji prikazuju supererupciju (strelice i crtkana crta ističu spoj cementa i cakline)

Postoji sumnja da supererupcija u mačkama može biti rezultat hiper cementoze (BLACK, 1887.) ili povećane osteoblastične aktivnosti periapikalne alveolarne kosti (LYON, 1992.). Druga osobitost pronađena kod mačaka su različita zadebljanja kosti duž alveolarne granice ili površine alveolarnih ploča, koje mogu biti u kombinaciji sa supererupcijom. Ovo proširenje alveolarne kosti obično je prisutno kod kanina godnje čeljusti, ali se u manjem intezitetu može javiti oko drugih zuba (REITER i MENDOZA, 2002.; Slika 10.).



Slika 10. Radiografski prikaz ekspanzije alveolarne kosti (strelice) kanina godnje čeljusti (A) i kanina donje čeljusti (B) kod mačaka sa zubima koji nedostaju i mačjim odontoklastičnim resorpcijskim lezijama na drugim zubima

Neuobičajena formacija dentina opisana je kod mačjih zubiju. U jednom istraživanju osteodentin je bio prisutan kod većine mačjih prekutnjaka i kutnjaka, osobito kod furkacije korijenskoga dentina blizu korijenskoga kanala (OKUDA i HARVEY, 1992.). U osteodentinu mogu biti

prisutne stanične inkluzije (ostaci odontoblasta) pronađene između slučajnih dentinskih tubula. FORL je uočen u području zuba u kojima je obično pronađen osteodentin (OKUDA i HARVEY, 1992.). Vazodentin je pronađen u 3 od 10 kontrolnih zuba te u 6 od 49 zuba s FORL i najčešće je bio prisutan u vanjskoj trećini cirkumpulpnog dentina (LUKMAN i sur., 1996.).

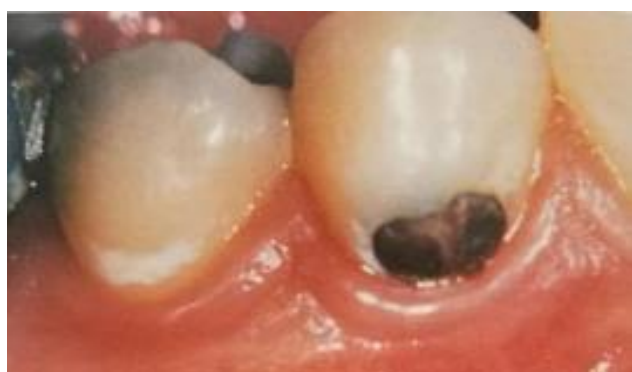2.4. KARIJES

Karijes je po učestalosti druga bolest čovječanstva te prema podacima Svjetske zdravstvene organizacije (WHO, 1972.) zahvaća 90% stanovništva bez obzira na spol i dob. Zubni karijes je ograničeno razaranje zuba koje u većine pojedinaca napreduje relativno sporo. Karijes može zahvatiti caklinu, dentin i cement a lokaliziranu destruktiju tvrdih zubnih tkiva nazivamo lezija (FEJERSKOV i KIDD, 2015.). Ta destruktija može varirati od inicijalne površinske demineralizacije cakline, preko enzimatske razgradnje organskih dijelova cakline i dentina uz stvaranje šupljina (kiveta) te napredovanja kada karijesni proces zahvaća zubnu pulpu. Zubni karijes nastaje međudjelovanjem triju osnovnih čimbenika: zubne plohe (domaćin), mikroorganizama (uzročnik) i okoline, sve u korelaciji s vremenom. Najvažniji čimbenici domaćina koji utječu na sklonost zuba karijesu su: nasljedne karakteristike (morfologija zuba, njihov sastav, razmaknutost, svojstva sline), obiteljske navike (prehrana, oralna higijena), prehrana u vrijeme razvoja zuba te imunološka reaktivnost sline na karijesogene mikroorganizme. S obzirom na to da karijes uzrokuju mikroorganizmi, on se smatra infektivnom bolesti. Danas se *Streptococcus mutans* smatra najraširenijim karijesogenim mikroorganizmom, a osim njega tu su još aktinomicete i laktobacili (VODANOVIĆ i sur., 2015.). Karijes se može liječiti neoperativnim metodama kao što su temeljito čišćenje zubnog plaka, savjetovanje o zdravoj prehrani te upotreba fluorida. U slučaju uznapredovale karijesne lezije neoperativne metode se mogu kombinirati sa operativnim metodama, kao što su popravak te ispuna zuba.

2.4.1. Makroskopska obilježja

Zubni karijes razvija se na mjestima gdje se zubni plak dovoljno dugo zadržava i uzrokuje razgradnju minerala cakline, a to su najčešće mjesta dubokih fisura okluzijskih ploha zuba. Također, povlačenjem gingive otvara se prostor za nakupljanje plaka i bakterija, što može uzrokovati prijelaz iz inaktivne karijesne lezije u aktivnu, odnosno početak razvoja karijesa. Nakon akumulacije plaka na jednom mjestu kroz tjedan dana, još uvijek nisu vidljive nikakve makroskopske promjene. Međutim, na ultrastrukturnoj razini već su vidljivi znakovi otapanja

vanjskih slojeva cakline. Dva tjedna nakon neometane akumulacije plaka, promjene na površini zuba postaju vidljive golim okom te je površina zuba mutno bijela i bez sjaja. Poroznost cakline se s vremenom povećava, a ispod površine cakline počinju se stvarati lezije. Nakon nekoliko tjedana, daljnja demineralizacija uzrokuje makroskopski mutnu caklinu te postaje slična površini krede. Inicijalna karijesna lezija cakline može se makroskopski vidjeti kao bijela mrlja koja se histološki na poprečnom presjeku vidi kao višeslojna lezija u cijelosti smještena u caklini (Slika 11.) Budući da ovo upućuje na povećanu poroznost cakline, može se očekivati da će s vremenom bijele mrlje promijeniti boju u smeđu ili skoro crnu (ŠUTALO i sur., 1994.).



Slika 11. Aktivna karijesna lezija na donjem desnom premolaru s tipičnim oblikom banana apakne boje s cervikalnim rubom koji prati oblik lagano upaljene gingive. Na donjem prvom pretkutnjaku vidi se područje bijele nejasne lezije koje makroskopski odgovara bijeloj mrlji.

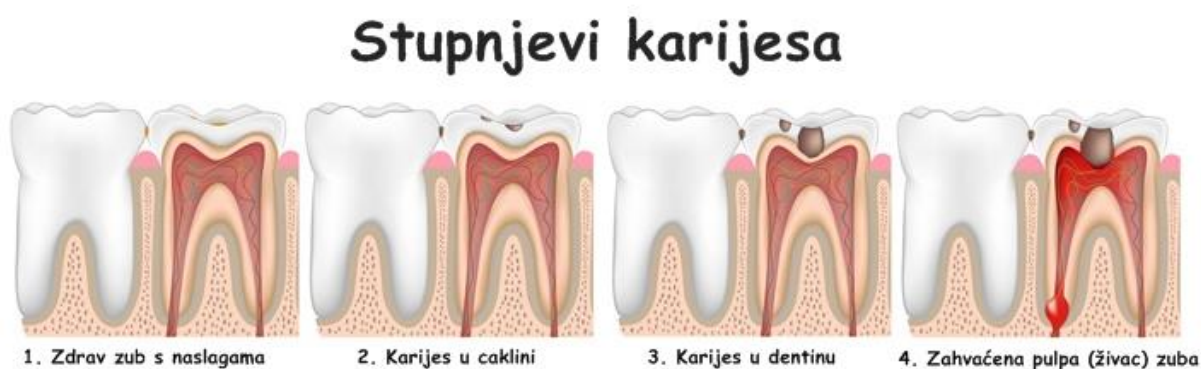2.4.2. Klinička slika

Karijes zuba obično započinje na mjestima gdje se najviše nakupljaju ostaci hrane te se oblikuje zubni plak, a to su fisure zuba, plohe između zuba i vratni dijelovi zubne krune. Simptomi mogu uključivati poteškoće sa prehranom i bol a komplikacije koje se mogu javiti su upala gingive, infekcija ili apsces te gubitak zuba.

Na temelju kliničkog izgleda, karijesne lezije se mogu klasificirati na različite načine. S obzirom na položaj, karijes se može razviti u jamicama, fisurama ili na glatkim površinama zuba. Lezije

na glatkim površinama mogu se pojaviti na caklini (karijes cakline) ili na izloženom cementu korijena (karijes korijena). S obzirom na okolnosti nastanka, karijes koji se pojavio na do tada intaktnoj površini zuba, odnosno bez prethodnih stomatoloških zahvata na tom zubu naziva se primarni karijes. Karijes koji je nastao u neposrednoj blizini starih ispuna naziva se sekundarni ili rekurentni karijes. S obzirom na aktivnost, aktivnom karijesnom lezijom smatra se svaka lezija koja se u određenom vremenskom interval razvija i širi te se najčešće javlja na mladim zubima. Kroz naizgled nepromijenjenu caklinu prosijava mliječnobijela boja. Caklina ostaje razmjerno dugo očuvana, a dentin je znatno razoren. Brzo napreduje do pulpe te se simptomi pulpitisa mogu pojaviti i prije destrukcije cakline.

Kronični karijes češći je na trajnih zuba odraslih osoba. Često se nalazi kavitacija, tkivo je smeđe-crne boje, mekše na površini i tvrđe u dubljim slojevima te lezija može biti sasvim plitka. Pulpa je rijetko zahvaćena pa se tijekom terapijskog zahvata čišćenja dubokog korijenskog dentina može naići na potpuno skleroziranu pulpnu komoricu i zatvorene ulaze u korijenske kanale, kao posljedicu obrambenih reakcija pulpe. Plitak, kroničan karijes može se sam zaustaviti pa ostaje inaktivna ili zaustavljena karijesna lezija koja može ostati neaktivna dugi niz godina (ŠUTALO i sur., 1994.).



Slika 12. Prikaz stupnjeva karijesa (<http://www.ljekarnasdz.hr/novosti/artmid/522/articleid/262/karijes>)

Podjela zubnog karijesa prema brzini napredovanja

TIP I: napreduje vrlo sporo (najčešće zahvaća jamice i fisure prvih i drugih donjih molara)

TIP II: obični karijes koji napreduje sporo (najčešće zahvaća jamice griznih ploha i postranična spojna područja na prvim i drugim molara)

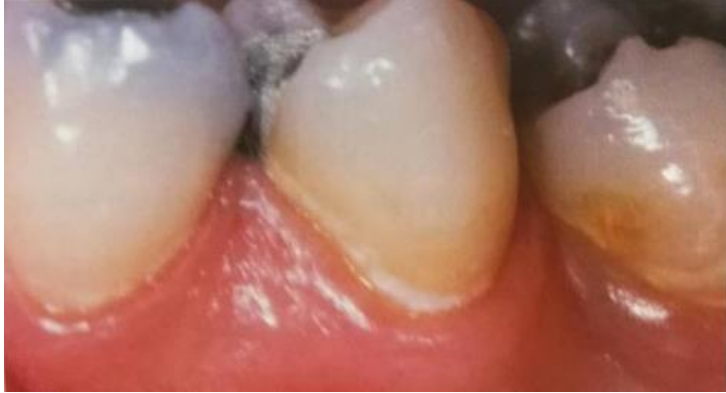TIP III: napreduje umjereno brzo (zahvaća okluzijske, lingvalne i bukane jamice na drugom premolaru i prvom i drugom molaru, postranične plohe prvih i drugih sjekutića i slijepu udubinu na palatalnim ploham drugih gornjih inciziva)

TIP IV: napreduje brzo (zahvaća postranične i grizne plohe i cervikalna područja gotovo svih zubiju osim donjih prednjih zuba)

TIP V: rapidni karijes (zahvaća sve zube, naročito postranične plohe inciziva i kanina ili cervikalna područja svih zubi, ali i plohe koje inače nisu predilekcijska mjesta) (ŠUTALO i sur., 1994.)

Podjela zubnog karijesa prema kliničkom nalazu

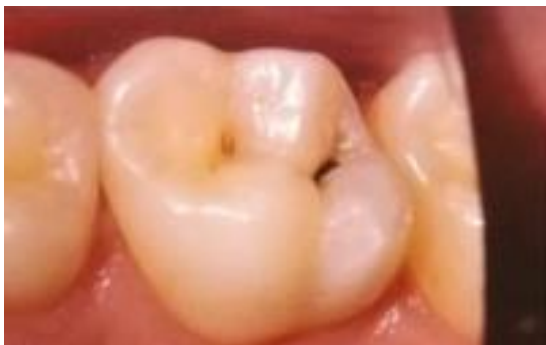1. Početna (inicijalna) lezija. Rana karijesna lezija obično je vidljiva na glatkim ploham ili postraničnim stijenkama te je početak primarnog karijesa. Prikazuje se kao bijelo zamućenje i iako nema kavitacije, demineralizacija je uznapredovala. (Slika 13.) Ako se u leziju istaloži pigment, poprima smeđu boju te se naziva smeđa mrlja.



Slika 13. Akutna karijesna lezija na drugom premolaru mandibule. Oblik je tipičan, površina je nejasna i vapneno-bijela

2. Sekundarni karijes. Nastaje na rubovima ispuna zbog nakupljanja plaka. Uzroci su nedovoljna široka rubna pukotina, nepolirani zubni ispuni, uraštavanje rubnih caklinskih prizma, lom ispuna ili zuba.

3. Zaustavljeni karijes. Lezija nastala na fiziološki nečistom mjestu koje je zbog promjenjenih odnosa postao fiziološki čisto (npr. gubitak susjednog zuba). Tako je u početnoj fazi karijesa moguća remineralizacija iz sline. Zaustavljena demineralizacija zaustavlja i karijesni proces, a u nastalo oštećenje odlaže se pigment (Slika 14.).



Slika 14. Zaustavljena karijesna lezija

4. Rekurentni ili povratni karijes. Nastaje ispod ispuna, a zapravo je ostatak primarnog karijesa i posljedica nedostavno očišćene karijesne mase tijekom terapijskog zahvata.

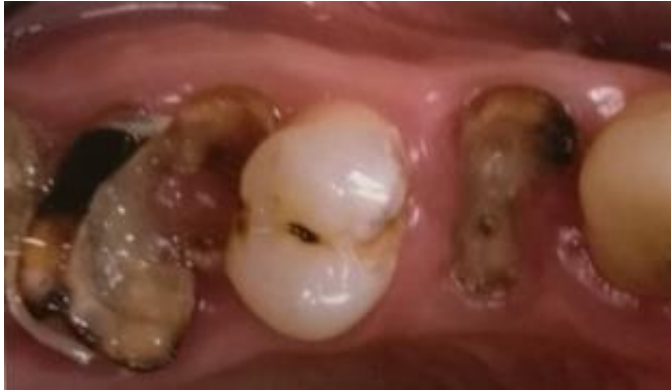5. Retrogradni karijes. Posljedica je primarnog karijesa koji se proširio po caklinsko-dentinskom spojištu. Metabolički proizvodi bakterija stvaraju pukotinu u caklinsko-dentinskom spojištu (što je vidljivo po smeđoj boji) i uzrokuju demineralizaciju udaljenih dijelova cakline iz smjera caklinsko-dentinskog spojišta a spram površine.

6. Karijes suhих usta. Posljedica je nedostatka sline i promjena u usnoj šupljini, a najčešće se javlja u pacijenata koji su u terapijske svrhe zračeni u području glave i vrata (ŠUTALO i sur., 1994.).

Karijes zubnog vrata

Ogoljela površina cementa korijena prekrivena je organskom pelikulom koja u početku ne sadrži mikroorganizme. Bakterije se i prije demineralizacije naseljavaju hvatišta parodontnih niti u cementu. Metaboliti bakterija uništavaju istodobno kolagen i mineralni matriks cementa te se karijes u cementu širi plošno i vrlo brzo zahvaća dentin. Karijesne lezije na vestibularnim i oralnim površinama korijena zuba protežu se prema pulpi u obliku slova S, a na aproksimalnim se stranama šire plošno.

Dominantnu mikrofloru odgovornu za nastanak karijesa cementa čine *Streptococcus mutans*, *Actinomyces* (*A. viscosus*, *A. naeslundii*) i *Rothia dentocariosa*. U uznapredovalim lezijama izolirani su gram-pozitivni difteroidi roda *Arthrobacter* i nešto gram-negativnih bakterija, kao što su *Bacteroides gingivalis* (ŠUTALO i sur., 1994.).



Slika 15. Karijes zubnog vrata

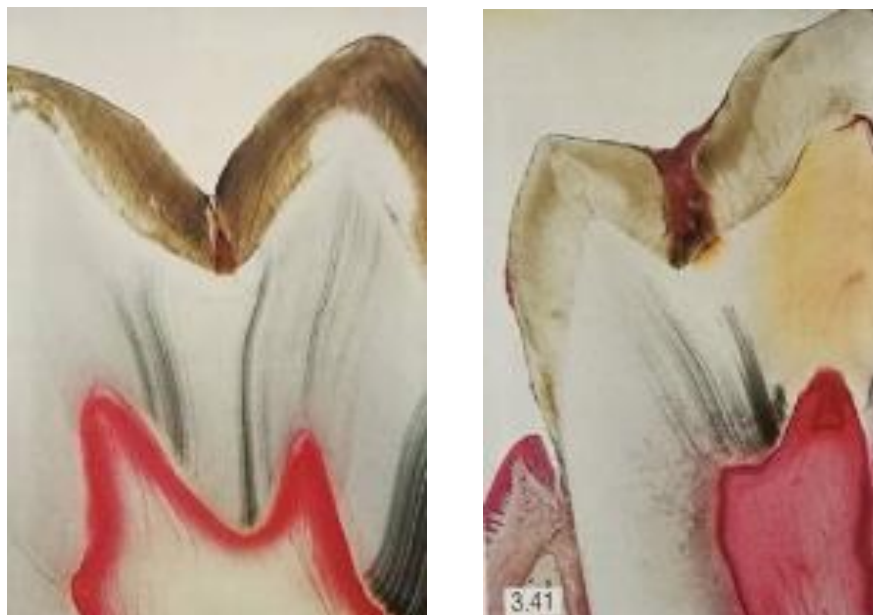2.4.3. Patohistologija karijesa

Karijes predstavlja oboljenje tvrdih zubnih tkiva (cakline, dentina i cementa) a karakterizira ga proces demineralizacije i remineralizacije.

Sa patohistološkog aspekta, karijes zuba je skup dinamičnih fizičko-kemijskih reakcija koje se uz brojne interakcije odvijaju prema određenom redoslijedu. Demineralizacija je posljedica niza procesa na površini zuba, izazvanih prisustvom ugljikohidrata i produkata njegovih metabolizma kao i bakterija iz dentalnog plaka. U zreloom plaku fiksiranom na površini cakline, bakterije započinju metaboličku razgradnju stvarajući organske kiseline i proteolitičke enzime. Difuzija kiselina se nastavlja kroz polupropusnu membranu te dolazi do površine cakline gdje započinje proces demineralizacije, odnosno gubitak mineralne komponente tkiva praćen dezintegracijom organskog matriksa, što dovodi do stvaranja karijesnog defekta.

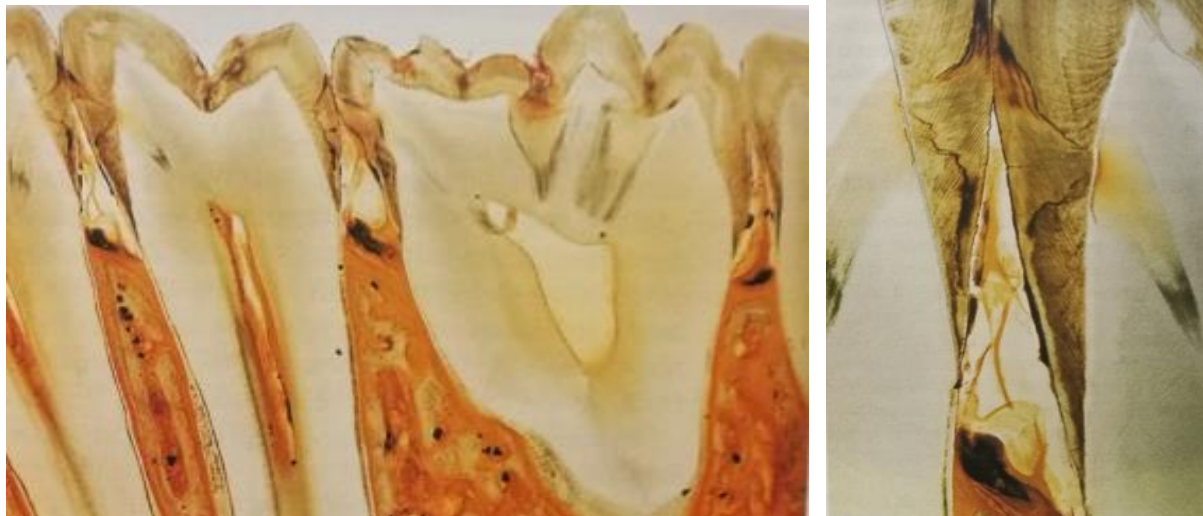
Brojni epidemiološki podaci i dosadašnja klinička iskustva pokazala su da okluzalne površine stražnjih zuba najpodložnija mjesta za nastanak karijesa. Svaki tip zuba u zubnom nizu ima specifičnu anatomiju okluzalne površine i karijes se obično pronalazi kod istih vrsta zubi. Kod maksilarnog molara, npr. središnja i distalna jamica mjesta su gdje se uobičajeno nakuplja plak te su stoga mjesta gdje se vrlo često nalazi karijes. Okluzalni karijes započinje na onim mjestima gdje je nakupljanje plaka najbolje zaštićeno od funkcionalnog trošenja (CARVALHO i sur., 1989.; Slika 16.). Napredovanje razaranja okluzijske površine započinje kao lokalni proces, te

dalje može napredovati ili u dublje dijelove sustava jamica i fisura zbog gomilanja bakterijskih nakupina ili uzduž ulaza u duboke fisure (FEJERSKOV i KIDD, 2015.).



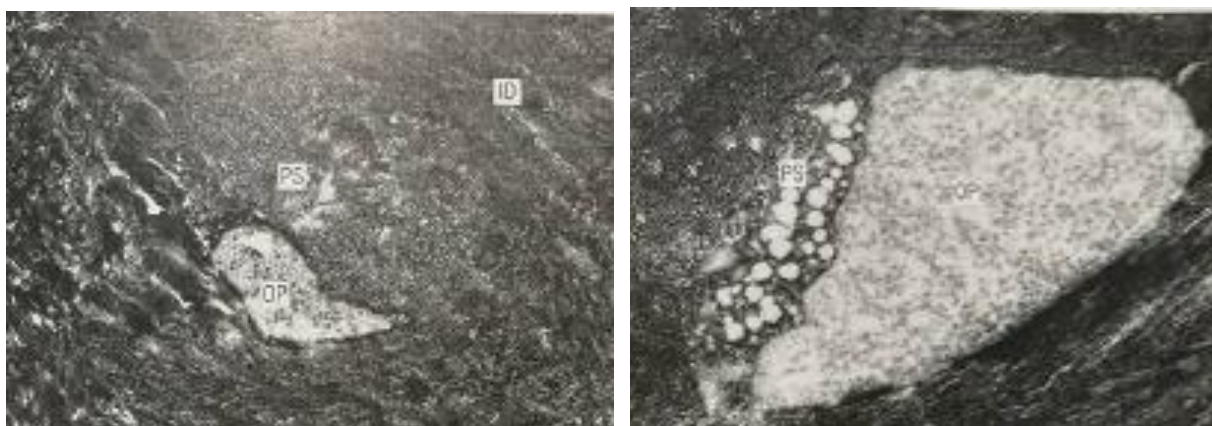
Slika 16. Histološki presjek kroz karijesnu leziju


Karijes cakline i karijes dentina obično se opisuju kao dva zasebna pojma zbog toga jer se ova dva tkiva izrazito razlikuju glede razvojnog podrijetla i građe. Caklina ne sadržava krvne žile i stanice te ne može odgovoriti na napad, dok dentin sadrži dentinske stanice, odontoblaste, koji su sastavni dio pulpo-dentinskog organa te su u mogućnosti odgovoriti specifičnim obrambenim reakcijama na vanjske napade. Zdrava caklina je mikroporozna te je stoga razumljivo da podražaji iz usne šupljine prolaze do pulpo-dentinskog organa (FEJERSKOV i KIDD, 2015.).



Slika 17. Histološki presjek kroz mandibularne premolare i molare čovjeka

Najčešća obrambena reakcija pulpo-dentinskog organa uslijed širenja caklinske lezije podrazumijeva tubulusnu sklerozu, odnosno odlaganje minerala uzduž i unutar dentalnih kanalića, što ima za posljedicu postupno zatvaranje (okluziju) kanalića koju uzrokuju vitalni odontoblasti (MASSLER, 1967.; JOHNSON I SUR., 1969.; LEVINE, 1974.; MJOR, 1983.; STANLEY I SUR., 1983.; Slika 18.).





Slika 18. Poprečni presjek koji prikazuje:

A- poprečni presjek dentinskog kanalića prikazuje uznapredovalu demineralizaciju periodontoblastičnog prostora (SP). OP: Odontoblastični nastavak; ID: intertubulusni dentin

B- poprečni presjek odontoblastičnog nastavka (OP) i djelomično mineralizirnog periodontoblastičnog prostora (PS)

C- poprečni presjek (PS) mineraliziranih odontoblastičnih nastavaka (OP) i veliki periodontoblastični prostor, u kojem je glavina kolagenih vlakana mineralizirana

D- potpuno mineralizirani dentinski kanalići (DT)

Tubulusna skleroza koja se javlja zajedno s karijesom objašnjava se kao posljedica ili početne mineralizacije peritubularnog prostora praćenog kalcifikacijom odontoblastičnih nastavaka ili početne intracitoplazmatske kalcifikacije praćene sekundarnom periodontoblastičnom mineralizacijom (FRANK i VOEGEL, 1980.). Na prerezu zatvoreni dentinski kanali izgledaju translucetno zbog minerala koji se nalaze u kanalićima te čine tkivo puno homogenijim. Sklerozirajući dentin se zbog toga često opisuje kao transcelularni (transparentni) dentin ili transcelularna zona.

Kada caklinsko oštećenje dođe do caklinsko-dentinskog spojišta, prvi znak dentinske demineralizacije moguće je vidjeti uzduž spojišta kao nalaz smeđkaste diskoloracije. Ove dentinske promjene su nastavak pulpo-dentinskih reakcija na razlike u kiselinskim podražajima na površini te prijenos njihovih podražaja kroz caklinu (BJORNDAL, 1991.; Slika 19.).



Slika 19. Histološki presjek zuba te prikaz procesa dentinske demineralizacije

Kada se bakterije nakupljaju izravno na izložene površine korijena, dovode do aktivnog karijesa površine korijena, ali se takve inicijalne lezije još uvijek mogu zaustaviti ispravnim neoperativnim zahvatima te je bakterijska invazija u dentinskim kanalićima samo znak napredovanja lezija, a ne sustavan i značajan dio razaranja (THYLSTRUP i QVIST, 1987.). Sve veće nakupljanje bakterija uzrokovat će razgradnju površinskog dijela dentina djelovanjem kiselina i proteolitičkih enzima te se ova zona opisuje kao zona razaranja. (Slika 20.)

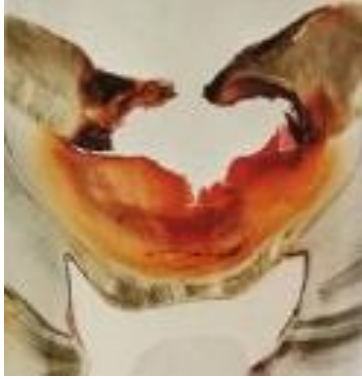

Slika 20. Histološki presjek dentina u području lezije s kavitacijom unutar dentina, površinskom zonom destrukcije (ZD) i zonom prodora bakterija (ZB)

Prva reakcija pulpo-dentinskog organa je tubulusna skleroza. Kada caklinska lezija dođe do caklinsko-dentinskog spojišta, površinski dio dentina podliježe demineralizaciji, što se klinički može vidjeti kao žuto-smeđkasto obojenje mekog tkiva.

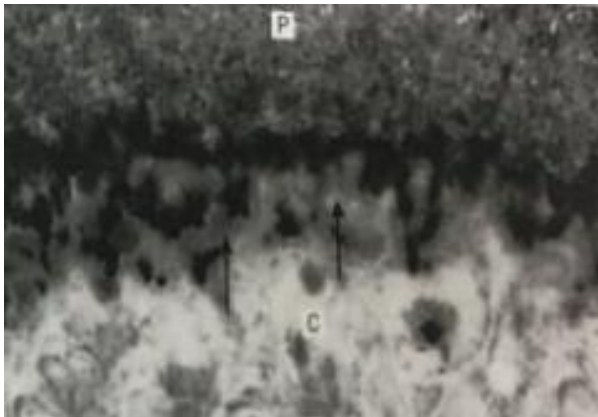
Još uvijek u literaturi ne postoji ujednačenost vezana za odgovor pulpe na različite stadije razvoja karijesa. Poznato je da se obrambeni (reparatorni ili tercijarni) dentin može stvoriti čak i prije prodora bakterija u dentin (BJORN DAL, 1991.). Obrambeni dentin je slabije mineraliziran i sadrži nepravilne dentinske kanaliće. Upalna reakcija može se vidjeti u subodontoblastičnom području kada se demineralizacija dentina približi pulpi na udaljenost od 0,5 do 1 mm. U ovoj fazi pulpa nije inficirana, te se vjeruje da upalne stanice reagiraju na bakterijske proizvode (REEVES I STANLEY, 1966.; MASSLER, 1967.; SHOVELTON 1972.).

Ponekad može doći do recesija gingive, odnosno površina zubnog vrata bude ogoljena te je taj proces posljedica loše oralne higijene i gubitka parodontnog pričvrsta sa starenjem (BAELUM i sur., 1991.; BAELUM, 1998.). Dolazi do pomicanja gingivnog ruba, caklinsko-cementno spojište postaje ogoljelo i izloženo utjecajima okoliša te naročito pogodno za nakupljanje bakterija. Stoga većina korijenskih karijesa nastaje na tom mjestu.



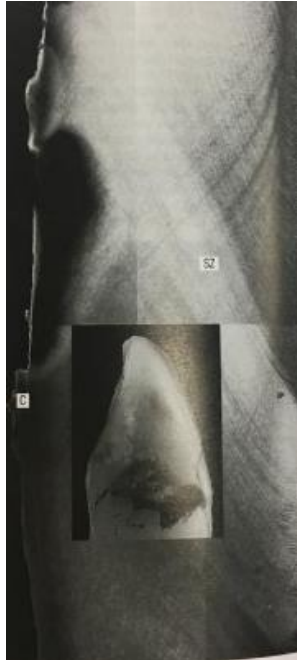Slika 21. Histološki presjek zuba te prikaz napredovanja okluzalne karijesne lezije

Razlika između rane caklinske lezije i rane lezije korijenskog karijesa je moguć nalaz mekane površine u ranom stadiju razvoja karijesa površine korijena. Ona nastaje zbog toga što mikroorganizmi prodiru u površinsku zonu lezije između djelomično demineraliziranih kolagenih vlakana (Slika 22.).



Slika 22. Jedan mikrometar debeli presjek kroz površinski sloj aktivne lezije karijesa površine korijena prekrivenog nakupinama mikroorganizama . U ovom ranom stadiju mikroorganizmi prodiru u površinski sloj cementa (strelice), što objašnjava zašto aktivna karijesna lezija površine korijena izgleda mekano prilikom sondiranja; P: mikrobiološki plak; C: cement

Dentinski odgovor je sličan onom kod karijesa krune zuba. Pulpo-dentinski organ reagira zonom porasta minerala duboko unutar tkiva te tako i terciarni (reaktivni) dentin može biti stvoren u smjeru pulpe, sukladno zahvaćenosti kanalića.



Slika 23. Aproksimalna aktivna karijesna lezija površine korijena prekrivena zubnim plakom (umetnuta slika). Mikroradiogrami presjeka kroz središte lezije pokazuje gubitak cementa (C) na mjestima koja odgovaraju dijelu površine gdje je nastupio opsežan gubitak mineral. Dentinski kanalići zahvaćeni karijesnim napadom pokazuju sklerozu (SZ), a u smjeru pulpe stvara se terciarni dentin (TD).

Uredno uklanjanje plaka s površine aktivne karijesne lezije ne može ukloniti mikroorganizme koji su prodrli duboko u dentin. Ipak, na temelju kliničkog iskustva kako se karijesne lezije korijena mogu promijeniti iz aktivnog u neaktivni stadij uz neoperativan zahvat (NYVAD i FEJERSKOV, 1987.), može se procijeniti kako za kontrolu mikroorganizama unutar korijenskog dentina nisu potrebni ni antimikrobni ni operativni zahvati.

3. RASPRAVA

Cilj ovog rada bio je usporediti odontoklastičnu resorptivnu leziju kod mačaka s humanim karijesom. Iako mačke imaju 30, a ljudi 32 trajna zuba, obje vrste imaju sličnu građu, odnosno brahidontni tip zuba kod kojeg dio iznad gingive ima krunu, a neposredno ispod gingive nalazi se korijen koji je uklopljen u koštanu alveolu čeljusti te je stoga moguća komparacija ovih dviju bolesti.

Odontoklastična resorptivna lezija mačaka predstavlja najčešću bolest zuba u felida, a humani karijes jednu od najčešćih bolesti čovječanstva, s time da se do sedamdesetih godina prošlog stoljeća odontoklastična resorptivna lezija mačaka još uvijek izjednačavala s karijesom u mačaka.

Odontoklastična resorptivna lezija patološka je resorpcija koju može prouzročiti pritisak na korijen zuba (zbiženi zubi, ciste i tumori), upalne reakcije (periodontalne, apikalne i unutarnja resorpcija), ortodontske sile, traume i neoplazije (DUPONT i DEBOWES, 2009., MCCORMACK i sur., 2014.). Resorpciji također pogoduju metaboličke bolesti koje uzrokuju povišenje koncentracije ureje u serumu i sistemsku acidozu, te posljedičan razvoj odontoklasta koji su u usnoj šupljini brojniji od odontoblasta. Neravnoteža između navedena dva tipa stanica potiče nastanak lezija (LIPAR I SUR., 2016).

Nasuprot tome karijes je razaranje zuba koje nastaje međudjelovanjem triju osnovnih čimbenika: zubne plohe domaćina, mikroorganizama, odnosno uzročnika i okoline, sve u korelaciji s vremenom.

Dosadašnja klinička iskustva pokazala su da se okluzalne površine stražnjih zuba najpodložnija mjesta za nastanak karijesa jer su to područja gdje je nakupljanje plaka najbolje zaštićeno od funkcionalnog trošenja (CARVALHO i sur., 1989.), dok se odontoklastična resorptivna lezija najčešće utvrđuje na području premolaria mandibule i maksile (DELAURIER i sur., 2006.) na facijalnoj i proksimalnoj površini zuba.

Mačja odontoklastična resorptivna lezija (FORL prema engl. Feline odontoclastic resorptive lesion) može se razviti bilo gdje na površini korijena zuba, a ne samo na njegovom cemento-caklinskom spoju (KATZ i sur., 2013.) dok karijes obično započinje na mjestima gdje se najviše oblikuje zubni plak, a to su fisure zuba, plohe između zuba i vratni dijelovi zubne krune.

Odontoklastičnu resorptivnu leziju zuba potiču odontoklasti, dok se kod karijesa razvija proces

demineralizacije koji dovodi do stvaranja karijesnog defekta.

Kod obije bolesti mogu se uočiti specifične makroskopske promjene koje upućuju na početak razvoja patoloških stanja. Inicijalna karijesna lezija cakline makroskopski se može vidjeti kao bijela mrlja, a budući da je povećana poroznost cakline, može se očekivati da će s vremenom promijeniti boju u smeđu ili crnu. Kod odontoklastične resorptivne lezije koje zahvaćaju vrat zuba, makroskopski se mogu u području ruba desni pojaviti resorptivni procesi koje nazivamo vratnim lezijama (VAN MESSUM i sur., 1992.) te će se s vremenom formirati izrazito prokrvljeno i upalno granulirano tkivo (SCARLETT i sur., 1999.).

Odontoklastična resorpcija zuba u mačaka najčešće napreduje sve dok korijeni nisu resorbirani u potpunosti ili dok se kruna ne odvoji ostavljajući ostatke korijena u alveoli (DE-LAURIER i sur., 2009.), dok kod karijesa razlikujemo aktivnu karijesnu leziju koja najčešće napreduje do pulpitisa, te kronični karijes kod kojeg je pulpa rijetko zahvaćena pa se primjenjuje terapijski zahvat. Plitak, kroničan karijes može se sam zaustaviti pa nastaje inaktivana ili zaustavljena karijesna lezija koja može ostati neaktivan dugi niz godina.

Specifičnost FORL-a je ta da je kod klinički i radiološki zdravih zuba uočava hiperemija, edem i degeneracija paradontnog ligamenta te postupno sužavanje paradontalnog prostor i područja ankilotske fuzije između zuba i alveolarne kosti (GORREL i LARSSON, 2002.). Također, specifično je i formiranje cementa više od potrebnog koje se naziva hiper cementoza (OHBA I sur., 1993.) koja uzrokuje gomoljast oblik vrha korijena.

Neke mačke pokazuju abnormalnu ekstruziju zuba, odnosno supererupciju (REITER i MENDOZA, 2002.), koja se najčešće opaža kod kanina maksile, što posljedično dovodi do izloženosti površine korijena. Kod karijesa također dolazi do recesije gingive, odnosno ogoljenja površine zubnog vrata ali je u ovom slučaju to posljedica loše oralne higijene i gubitka paradontnog pričvrška sa starenjem (BAELUM i sur., 1991.; BAELUM 1998.) te je zbog toga ovo mjesto naročito pogodno za nakupljanje bakterija.

Druga osobitost pronađena kod mačaka sa odontoklastičnom resorptivnom lezijom su različita zadebljanja kosti duž alveolarne granice ili površine alveolarnih ploča, koje mogu biti u kombinaciji sa supererupcijom. Ovo proširenje alveolarne kosti obično je prisutno kod kanina maksile, ali se u manjem intezitetu može javiti oko drugih zuba (REITER i MENDOZA, 2002.). Također, kod većine mačaka sa FORL opisana je neuobičajena formacija dentina, osobito kod furkacije korijenskoga dentina blizu korijenskog kanala (OKUDA i HARVEY, 1992.). U

osteodentinu su prisutne stanične inkluzije, odnosno ostaci odontoblasta pronađeni između slučajnih dentinskih tubula te su takvi zubi obično imaju odontoklastičnu resorptivnu leziju (OKUDA I HARVEY, 1992.).

Specifičnost kod karijesa je pojava obrambene reakcije pulpo-dentinskog organa uslijed širenja caklinske lezije te pojave tubulusne skleroze, odnosno odlaganja minerala uzduž i unutar dentalnih kanalića, što ima za posljedicu postupno zatvaranje (okluziju) kanalića koju uzrokuju vitalni odontoblasti (MASSLER, 1967.; JOHNSON i sur., 1969.; LEVINE, 1974.; MJOR, 1983.; STANLEY i sur., 1983.). Također, javlja se specifičan odgovor pulpe na različite stadije karijesa, odnosno stvaranje obrambenog, reparatornog ili tercijarnog dentina koji se može stvoriti čak i prije prodora bakterija u dentin (BJORNDAL, 1991.).

U slučaju karijesnih lezija moguće je vidjeti upalnu reakciju u subodontoblastičnom području kada se demineralizacija dentina približi pulpi. Iako u ovoj fazi pulpa nije inficirana, vjeruje se da upalne stanice reagiraju na bakterijske proizvode (REEVES i STANLEY, 1966.; MASSLER, 1967.; SHOVELTON 1972.).

Kod odabira metoda liječenja treba se najprije utvrditi faza patoloških procesa kod obiju bolesti te se na temelju toga pristupa terapiji. Karijes se može liječiti neoperativnim metodama kao što su temeljito čišćenje zubnog plaka, savjetovanje o zdravoj prehrani i upotreba fluoride, a u slučaju uznapredovale karijesne lezije neoperativne metode se mogu kombinirati sa operativnim metodama, odnosno vršenje popravka te ispune zuba.

Kod odontoklastične resorptivne lezije u slučaju stvaranjem plitkih lezija koje zahvaćaju cement na korijenu zuba i caklinu na kruni, indicirana je lokalna terapija, a ukoliko lezije prodiru dublje te je otvoren pulpin kanal ekstrakcija zuba je terapijska metoda izbora (WIGGS i LOBPRISE, 1997.).

4. ZAKLJUČAK

Odontoklastična resorptivna lezija kod mačaka te humani karijes su dva najčešće uočena stomatološka problema. Iako imaju slične inicijalne simptome, radi se o dvije bolesti koje imaju potpuno različitu patogenezu, razvojne stadije bolesti i terapiju.

Odontoklastična resorptivna lezija patološka je resorpcija koju može prouzročiti pritisak na korijen zuba, upalne reakcije, ortodontske sile, traume i neoplazije te razvoju lezija pogoduju metaboličke bolesti koje uzrokuju povišenje koncentracije ureje u serumu te posljedičan razvoj odontoklasta koji su brojniji od odontoblasta dok je karijes je razaranje zuba koje nastaje međudjelovanjem triju osnovnih čimbenika: zubne plohe domaćina, mikroorganizama, odnosno uzročnika i okoline, sve u korelaciji s vremenom.

FORL se klinički se očituje hiperplastičnom ili hiperemičnom gingivom, a lezije su najčešće locirane na području vrata zuba te se nazivaju vratnim lezijama. Specifične promjene koje se javljaju kod odontoklastične resorptivne bolesti mačaka su hipercementoza koja uzrokuje gomoljast oblik vrha korijena, supererupcija, zadebljanja kosti duž alveolarne granice.

Karijes obično započinje na mjestima gdje se najviše nakupljaju ostaci hrane te se oblikuje zubni plak, a to su fisure zuba, plohe između zuba i vratni dijelovi zubne krune. Simptomi mogu uključivati poteškoće s prehranom i bol, a komplikacije koje se mogu javiti su upala gingive, infekcija ili apsces te gubitak zuba. Inicijalna karijesna lezija obično je započinje kao proces demineralizacije na glatkim ploham, a prikazuje se kao bijelo zamućenje, odnosno bijela mrlja. Specifične promjene koje se javljaju kod karijesa su tubulusna skleroza, odgovor pulpe na različite stadije razvoja karijesa u obliku tercijarnog dentina te recesija gingive.

Terapijske metode se također razlikuju. U ljudi karijes se može liječiti neoperativnim metodama kao što su temeljito čišćenje zubnog plaka, upotreba fluorida te promjena u prehrani, a u slučaju uznapredovale karijesne lezije neoperativne se metode mogu kombinirati sa operativnim metodama, odnosno vršenjem popravaka te ispunja zuba. U mačaka je jedina metoda izbora kod liječenja odontoklastične resorptivne lezije ekstrakcija zuba.

U ljudi, karijes je progresivna bolest ali se može zaustaviti i/ili usporiti endodontskim zahvatima. Kod mačaka je FORL također progresivna bolest kod koje jedino možemo izvršiti ekstrakciju zuba da se izbjegne bol te držati pod kontrolom pogodovne čimbenike odgovorne za nastanak bolesti.

5. LITERATURA

1. BAELUM, V., F. MANJI, O. FEJERSKOV (1991): The distribution of periodontal destruction in populations in non-industrialized countries: evidence for the existence of high risk groups and individuals. In: Risk markers for oral diseases. (JOHNSON N. W. ed.) Periodontal diseases. Markers of disease susceptibility and activity. Cambridge University Press. Pp 27-74.
2. BEALUM, V. (1998): The epidemiology of destructive periodontal disease. Thesis. Aashus Univerity, Royal Dental College
3. BJORNDAL, L. (1991): Cariesaelesionens tidlige udvikling i emalje og pulpa-dentinorganet. Disertation. University of Copenhagen.
4. BLACK, G.V. (1887): The periosteum and peridental membranes. Dent. Rev. 1, 233-43, 353-65.
5. CARVALHO, J. C., K. R. EKSTRAND, A. THYLSTRUP (1989): Dental plaque and caries on occlusal surfaces of first permanent molars in relation to stage of eruption. J. Dent. Res. 68, 773-779.
6. CARVALHO, J. C., K. R. EKSTRAND, A. THYLSTRUP (1991): Results od 1 year of nonoperative occlusal caries treatment of emptying permanent first molars. Community Dent. Oral Epidemiol. 19, 23-28.
7. CARVALHO, J. C., K. R. EKSTRAND, A. THYLSTRUP (1992): Results od 3 year of nonoperative occlusal caries treatment of erupting permanent first molars. Community Dent. Oral Epidemiol. 20, 187-192.

8. DeLAURIER, A., A. BOYDE, M. A. HORTON, J. S. PRICE (2006): Analysis of the surface characteristics and mineralisation status of feline teeth using scanning electron microscopy. *J. Anat.* 209, 655-669.
9. DeLAURIER, A., A. BOYDE, B. JACKSON, M. A. HORTON, J. S. PRICE (2009): Identifying early osteoclastic resorptive lesions in feline teeth: a model for understanding the origin of multiple idiopathic root resorption. *J. Periodontal Res.* 44, 248-257.
10. DuPONT, A. G., L. J. DeBOWES (2009): Tooth resorption. In: *Atlas of Dental Radiography in Dogs and Cats* (eds. DuPont, A. G., L. J. Bowes), Saunders Elsevier, pp. 172-181.
11. FEJERSKOV, O., E. KIDD (2015): Patologija zubnog karijesa In: *Zubni karijes, Bolesti i klinički postupci, prijevod 2. Izdanja (Slap)* Pp. 20-47.
12. FRANK, R. M., J. C. VOEGEL (1980): Ultrastructure of the human odontoblast process and its mineralization durin dental caries. *Caries Res.* 14, 367-380.
13. GORREL, C., A. LARSSON (2002): Feline odontoclastic resorptive lesions: unveiling the early lesion. *J. Small Anim. Pract.* 43, 482–8.
14. HOFMANN-LEHMANN, R., M. BERGER, B. SIGRIST, P. SCHAWALDER, H. LUTZ (1998): Feline immunodeficiency virus (FIV) infection leads to increased incidence of feline odontoclastic resorptive lesions (FORL). *Vet. Immunol. Immunopathol.* 65, 299-308.

15. JAHNSON, N. W., B. R. TAYLER, D. S. BERMAN (1969): The response of deciduous dentine to caries studied by correlated light and electron microscopy. *Caries Res.* 3, 348-368.
16. JUNQUEIRA, L. C., J. CARNEIRO (2003): Probavni sustav In: *Osnove histologije, Udžbenik i atlas prema 10. Američkom izdanju (Školska knjiga)* Pp. 294-299.
17. KATZ, P. O., L. B. GERSON, M. F. VELA (2013): Diagnosis and management of gastroesophageal reflux disease. *Am. J. Gastroenterol.* 108, 308-328.
18. LEVINE R, S. (1974): The microradiographic features of dentine caries. *Br. Dent. J.* 137, 301-306.
19. LIPAR, M., KARASELIMOVIĆ I., PEĆIN M., ABAFFY M., ROK L., RADIŠIĆ B., STANIN D., GRAČNER G. G. (2016): Odontoklastične resorptivne lezije u mačaka *Vet. stanica* 47, 223-228.
20. LUKMAN, K., Z. PAVLICA, P. JUNTES (1996): Prevalence patterns and histological survey of feline dental resorptive lesions. In: *Proceedings of the 8th Annual Scientific Meeting of the British Veterinary Dental Association. Birmingham*
21. LUND, E. M., K. BOHACEK (1998): Prevalence and risk factors for odontoclastic resorptive lesions in cats. *J. Am. Vet. Med. Assoc.* 212, 392-395.
22. LYON, K. F. (1992): Subgingival odontoclastic resorptive lesions. Classification, treatment and results in 58 cats. *Vet. Clin. N. Am. Small Anim. Pract.* 22, 1417-32.
23. MASSLER, M. (1967): Pulp reactions to dental caries. *Int. Dent. J.* 17, 441-460.

24. McCORMACK, W. S., U. WITZEL, P. J. WATSON, M. J. FAGAN and F. GRONING (2014): The biomechanical function of periodontal ligament fibres in orthodontic tooth movement. *PLoS One* 9: e102387.
25. MJOR, I. A. (1983): Dentine and the pulp. In: MJOR I. A., ed. *Reaction patterns in human teeth*. Boca Raton, FL: CRC Press. 63-156.
26. MUZYLAK, M., R. T. ARNETT, J. S. PRICE, M. A. HORTON (2007): The in vitro effect of pH on osteoclasts and bone resorption in the cat: Implications for the pathogenesis of FORL. *J. Cell. Physiol.* 213, 144-150.
27. NYVAD, B., O. FEJERSKOV (1978): Transmission electron microscopy of early microbial colonization of human enamel and root surface in vivo. *Scand. J. Dent. Res.* 95, 297-307.
28. OHBA, S., H. KIBA, M. KUWABARA M (1993): A histopathological study of neck lesions in feline teeth. *J. Am. Anim. Hosp. Assoc.* 29, 216–20.
29. OKUDA, A., C. E. HARVEY (1992): Etiopathogenesis of feline dental resorptive lesions. *Vet. Clin. N. Am. Small Anim. Pract.* 22, 1385–404.
30. REEVES, R., H. R. STANLEY (1966): The relationship of bacterial penetration and pulp pathosis in carious teeth. *Oral Surg.* 22, 59-65.
31. REITER, A. M., K. MENDOZA (2002): Feline odontoclastic resorptive lesions. An unsolved enigma in veterinary dentistry. *Vet. Clin. N. Am. Small Anim. Pract.* 32, 791–837.

32. REITER, A. M. (1998): Feline odontolysis in the 1920's: the forgotten histopathological study of feline odontoclastic resorptive lesion (FORL). *J. Vet. Dent.* 15, 35-41.
33. SCARLETT, J. M., J. SAIDLA, J. HESS (1999): Risk factors for odontoclastic resorptive lesions in cats. *J. Am. Anim. Hosp. Assoc.* 35, 188-192.
34. SHOVELTON, D. S. (1972): The maintenance of pulp vitality. *Br. Dent. J.* 133, 95-107.
35. STANLEY, H. R., J. C. PEMEIRA, E. SPIEGEL, C. BROOM, M. SCHILTZ (1983): The detection and prevalence of reactive and physiologic sclerotic dentin, reparative dentin and dead tracts beneath various types of dentinal lesions according to tooth surface and age. *J. Pathol.* 12, 257-289.
36. ŠUTALO, J., I. ANIĆ, D. BUNTAK-KOBLER, I. CIGLAR, V. ČOKLICA, M. KATUNARIĆ, D. NAJŽAR-FLEGER, G. PRPIĆ-MEHIČIĆ, T. STANČIĆ, G. ŠKRALJAC (1994): Klinička slika karijesa In: *Patologija i terapija tvrdih zubnih tkiva (Zadro)*, Pp. 217-223.
37. THYLSTRUP, A., V. QVIST (1987): Principal enamel and dentine reactions during caries progressions. In: *Dentine and dentine reactions in the oral cavity.* (THYLSTRUP A., LEACH S. A., QVIST. V., eds.) Oxford: IRL Press. Pp 3-16.
38. VAN MESSUM, R., C. E. HARVEY, P. HENNET (1992): Feline dental resorptive lesions, prevalence patterns. *Vet. Clin. North Am. Small Anim. Pract.* 22, 1405-1416.
39. VODANOVIĆ M. i sur., (2015.) Karijesologija In: *Osnove stomatologije (Slap)* Pp. 163-169.
40. WIGGS, R. B., H. B. LOBPRISE (1997): Domestic feline oral and dental disease. In: *Veterinary dentistry Principles and Practice* (Eds. Wiggs, Lobprise). Lippincott-Raven. Pp. 482-517.

6. SAŽETAK

U ovom radu se uspoređivala odontoklastičnu resorptivnu leziju kod mačaka sa humanim karijesom, kao dvije najčešće dijagnosticirane bolesti u usnoj šupljini ovih dviju vrsta.

Odontoklastična resorptivna lezija zuba najčešća je bolest zuba u felida te uzrokuje bol, gingivalnu upalu, uništavanje parodontnog veziva i gubitka zuba. Progresivna je bolest te je jedini tretman trenutno dostupan ekstrakcija zuba. Klinički se očituje hiperplastičnom ili hiperemičnom gingivom, a lezije su najčešće locirane na području vrata zuba te se nazivaju vratnim lezijama. Specifične promjene koje se javljaju kod odontoklastične resorptivne bolesti mačaka su hipercementozna koja uzrokuje gomoljast oblik vrha korijena, supererupcija, zadebljanja kosti duž alveolarne granice ili površine alveolarnih ploča.

Karijes je po učestalosti druga bolest čovječanstva te obično započinje na mjestima gdje se najviše nakupljaju ostaci hrane te se oblikuje zubni plak, a to su fisure zuba, plohe između zuba i vratni dijelovi zubne krune. Simptomi mogu uključivati poteškoće sa prehranom i bol a komplikacije koje se mogu javiti su upala gingive, infekcija ili absces te gubitak zuba. Inicijalna karijesna lezija obično je započinje kao proces demineralizacije na glatkim ploham a prikazuje se kao bijelo zamućenje, odnosno bijela mrlja. Specifične promjene koje se javljaju kod karijesa su tubulusna skleroza, odgovor pulpe na različite stadije razvoja karijesa u obliku tercijarnog dentina te recesija gingive.

7. SUMMARY

Feline odontoclastic resorptive lesions

In this thesis we compared feline odontoclastic resorptive lesion with human caries as the two most commonly diagnosed diseases in the oral cavity of these two species.

Odontoclastic resorptive lesions are most common diseases of teeth in the feline and cause pain, gingival inflammation, destruction of periodontal tissue and tooth loss. This is progressive disease and the only treatment currently available is tooth extraction. It is clinically manifested by hyperplastic or hyperemic gingivitis and the lesions are usually located in the area of the neck of the tooth and are called cervical lesions. Specific changes that occur in feline odontoclastic resorptive lesion are hypercementosis which causes bulb on the roots, supereruption and thickening of the bone along the alveolar surface.

Caries is by frequency the second human illness and usually begin in places where food remains the most and dental plaque is formed, and that are fissures of tooth, surfaces between tooth and cervical parts of the tooth crown. Symptoms may include eating disorders and pain and complications that may occur are inflammation of the gingiva, infection or abscess and loss of teeth. Initial carious lesion usually begins as a process of demineralization on smooth surfaces and are shown as white blur or white stain. Specific changes in caries are tubular sclerosis, pulp response at different stages of caries development in the form of tertiary dentine and gingival recession.

8. ŽIVOTOPIS

Rođena sam 12. travnja 1992. godine u Čakovcu, a osnovnu školu sam završila u Maloj Subotici. Nakon toga sam upisala opći smjer Gimnazije Josipa Slavenskog u Čakovcu. Godine 2011. upisala sam preddiplomski i diplomski studij na Veterinarskom fakultetu Sveučilišta u Zagrebu. Od 2013. aktivni sam član udruge studenata veterinarske medicine "EQUUS" te od tad sudjelujem u edukativnoj izložbi "Reptilomanija+". Prisustvovala sam 1. Istočnoeuropskoj veterinarskoj konferenciji male prakse 2016. godine u Beogradu, a 2017. godine na 7. Internacionalnom kongresu "Veterinary science and profession" u Zagrebu. Tokom studija dvije sam godine volontirala u ambulanti za male životinje u Zagrebu, a stručnu praksu sam 2018. godine odradila u ambulanti za male životinje u Rimu. Služim se engleskim, talijanskim i njemačkim jezikom.