

Učestalosti upala sluznice vanjskog zvukovoda u slobodnoživućih mačaka na području grada Zagreba i okolice

Kolenc, Magdalena

Master's thesis / Diplomski rad

2019

Degree Grantor / Ustanova koja je dodijelila akademski / stručni stupanj: **University of Zagreb, Faculty of Veterinary Medicine / Sveučilište u Zagrebu, Veterinarski fakultet**

Permanent link / Trajna poveznica: <https://um.nsk.hr/um:nbn:hr:178:960895>

Rights / Prava: [In copyright](#)/[Zaštićeno autorskim pravom.](#)

Download date / Datum preuzimanja: **2024-12-02**



Repository / Repozitorij:

[Repository of Faculty of Veterinary Medicine -
Repository of PHD, master's thesis](#)



SVEUČILIŠTE U ZAGREBU
VETERINARSKI FAKULTET

Magdalena Kolenc

**UČESTALOSTI UPALA SLUZNICE VANJSKOG ZVUKOVODA
U SLOBODNOŽIVUĆIH MAČAKA NA PODRUČJU
GRADA ZAGREBA I OKOLICE**

Diplomski rad

Zagreb, 2019.

Zavod za mikrobiologiju i zarazne bolesti s klinikom

Predstojnik: prof. dr. sc. Zoran Milas

Mentor: doc. dr. sc. Suzana Hađina

Članovi Povjerenstva za obranu diplomskog rada:

1. Prof. dr. sc. Ljiljana Pinter
2. Dr. sc. Matko Perharić
3. Doc. dr. sc. Suzana Hađina
4. Izv. prof. dr. sc. Zrinka Štritof (zamjena)

Zahvala

Najviše hvala dragoj mentorici doc. dr. sc. Suzani Hađini koja me potaknula na izradu ovog zahtjevnog diplomskog rada, što mi je putem pružila veliku podršku te se oboruzala strpljenjem i optimizmom.

Hvala prof. dr. sc. Ljiljani Pinter što mi je omogućila svu potrebnu opremu za rad i boravak u Mikološkom laboratoriju Zavoda za mikrobiologiju i zarazne bolesti s klinikom.

Hvala članovima i volonterima udruge Prava šapa, a posebno Katarini, što su mi dali zeleno svjetlo za uzimanje uzoraka od mačaka koje oni svakodnevno love i spašavaju i što svojim predanim radom poboljšavaju kvalitetu života slobodnoživućih i napuštenih mačaka i tako čine ovaj svijet malo ljepšim mjestom.

Posebno želim zahvaliti veterinaru Draganu Petroviću i tehničarki Matei te ostaloj ekipi Veterinarske ambulante privatne prakse za male životinje „Nera“ što su mi ustupili svoje vrijeme, prostor i opremu kako bih mogla uzeti potrebne uzorke i bili fantastično društvo.

Majo, hvala ti na svakoj skuhanjoj i pripremljenoj hranjivoj podlozi (i kavi) i što si duge sate u laboratoriju učinila veselijima.

Velika zahvala ide mojoj obitelji, a posebno majci, ocu, bratu i teti što su me oduvijek bezuvjetno podržavali i bili puni razumijevanja.

Mojim prijateljicama zahvaljujem što su dijelile sve dobre i loše dane na ovom fakultetu, uz vas su svi izazovi bili lakši.

Na kraju, želim zahvaliti Matiji na pomoći pri statističkoj obradi podataka za ovaj diplomski rad i što je vjerovao u mene onda kada ni sama nisam.

Popis kratica

OE (lat. *otitis externa*) - upala sluznice vanjskog zvukovoda

OIF (eng. *oil-immersion field*) - imerzijsko vidno polje

SA – Sabouraud agar

Popis tablica i slika

Tablica 1. Prikaz promjena količine, izgleda i konzistencije cerumena utvrđenih otoskopiranjem

Tablica 2. Citološki nalaz uzročnika u 74 pregledane mačke

Tablica 3. Podudarnost rezultata citološke i mikološke pretrage u zdravih mačaka i mačaka s kliničkim znakovima upale sluznice vanjskog zvukovoda

Slika 1. Kokoidne bakterije i neutrofili (povećanje 1000x)

Slika 2. Ušne grinje *O. cynotis*, nativni preparat (40x)

Slika 3. Kolonije gljivice *Malassezia* sp. na hranjivoj podlozi Dixon

Slika 4. Mikroskopski prikaz gljivice *Malassezia pachydermatis* (1000x)

SADRŽAJ

1.	UVOD	1
2.	PREGLED LITERATURE.....	2
	2.1. Etiologija i patogeneza	2
	2.2. Klinička slika	4
	2.3. Dijagnostika	5
	2.4. Liječenje.....	6
3.	MATERIJALI I METODE.....	8
	3.1. Odabir životinja i sakupljanje podataka	8
	3.2. Pregled uške i vanjskog zvukovoda	8
	3.3. Citološka pretraga.....	9
	3.4. Mikološka pretraga i izolacija gljivice <i>Malassezia</i> sp.	10
	3.5. Statistička obrada podataka.....	12
4.	REZULTATI	13
	4.1. Opći podaci o životinjama	13
	4.2. Pregled uške	13
	4.3. Otokopski pregled zvukovoda, bubnjića i cerumena	13
	4.4. Citološki nalaz.....	14
	4.5. Usporedba kliničkih znakova upale sluznice vanjskog zvukovoda i citoloških nalaza	16
	4.6. Izolacija gljivice <i>M. pachydermatis</i> i usporedba rezultata mikološke i citološke pretrage	17
5.	RASPRAVA	19
6.	ZAKLJUČCI.....	25
7.	POPIS LITERATURE	26
8.	SAŽETAK	30
9.	SUMMARY	31
10.	ŽIVOTOPIS.....	32

1. UVOD

Upala sluznice vanjskog zvukovoda predstavlja kompleksan zdravstveni poremećaj u svih domaćih životinja uključujući i mačke. Klasičan pristup dijagnostici i liječenju upale sluznice zvukovoda u mačaka često ne dovodi do izlječenja i dugoročno predstavlja problem za kliničara koji radi u ambulanti. Problem nastaje jer je upala sluznice vanjskog zvukovoda u mačaka u većini slučajeva uzrokovana s više različitih čimbenika koje je ponekad vrlo teško utvrditi, a time i uspješno liječiti (KENNIS, 2013.).

Do danas postoje oskudni podaci o učestalosti pojave upale sluznice vanjskog zvukovoda u slobodnoživućih mačaka. Stariji literaturni podaci ukazuju na prevalenciju upale sluznice vanjskog zvukovoda kod kućnih mačaka u rasponu od 2 do 19% (BAXTER i LAWLER, 1972.; HILL i sur., 2006.; TOPALÁ i sur., 2007.), ali ne opisuju uzročnike koji su uključeni u razvoj same upale. Tek u dva nedavna istraživanja detaljnije je obrađena navedena problematika u slobodnoživućih mačaka, gdje se koristila citološka pretraga otisaka obrisaka zvukovoda (PEREGO i sur., 2014.; BOLLEZ i sur., 2018.) kako bi se utvrdila prevalencija i točni uzročnici upale sluznice vanjskog zvukovoda. Gljivica *Malassezia* sp. prepoznata je kao važan uzročnik sekundarnih infekcija zvukovoda (HARVEY i PATERSON, 2014.), no do sada ne postoje podaci o učestalosti njenog izdvajanja iz zvukovoda uličnih mačaka te koje bi vrste ovog roda mogle biti odgovorne za navedene infekcije. Kokoidne bakterije, kao i gljivica *Malassezia* sp., dio su fiziološke mikroflore uha zvukovoda te kada dođe do poremećaja simbioze u kojoj one žive dolazi do njihovog prekomjernog umnožavanja i povećanja njihovog broja te posljedične upale zvukovoda. S druge strane pronalazak samo jedne štapičaste bakterije na citološkom razmazu može upućivati na upalu zvukovoda (COLE, 2012.). U literaturi, opisane su i subkliničke upale sluznice vanjskog zvukovoda, većinom uzrokovane ušnom grinjom *Otodectes cynotis* (SCOTT, 1980.; SOTIRAKI i sur., 2001.).

Cilj ovog istraživanja je na temelju kliničkih znakova upale sluznica vanjskog zvukovoda i citološke pretrage ustanoviti učestalost upale sluznica vanjskog zvukovoda u slobodnoživućih mačaka na području grada Zagreba i okolice te utvrditi eventualno postojanje subkliničkih infekcija. Također, mikološkom pretragom dobio bi se uvid koje su vrste iz roda *Malassezia* uzročnici upale sluznice vanjskog zvukovoda. Osim toga, uspoređujući rezultate dobivene citološkom i mikološkom pretragom te kliničkim znakovima upale sluznice vanjskog zvukovoda, ustanovila bi se podudarnost podataka i točnija interpretacija rezultata, a time i preciznija dijagnoza.

2. PREGLED LITERATURE

2.1. Etiologija i patogeneza

Upala vanjskog zvukovoda (OE, lat. *otitis externa*) je upala sluznice epitela zvukovoda, koja ovisno o proširenosti i duljini trajanja upalnog procesa može zahvatiti i vanjski dio uške (COLE, 2012.). Sama etiologija upale zvukovoda je vrlo kompleksna i smatra se da nastaje zajedničkim djelovanjem četiri skupine čimbenika: primarnih, sekundarnih, predisponirajućih i pogodovnih čimbenika (GRIFFIN, 2010.). Primarni i sekundarni čimbenici predstavljaju izravne uzročnike upale, dok predisponirajući i pogodovni čimbenici pridonose pojačanju upale, sprečavaju proces ozdravljenja i dovode do ponovne pojave upale (HARVEY i PATERSON, 2014.).

Kod mačaka u primarne uzroke nastanka upale vanjskog zvukovoda najčešće se ubrajaju ušne grinje (*O. cynotis*), strana tijela (KENNIS, 2013.) i nazofaringealni upalni polipi (osobito u mačića) (COLE, 2012.). Osim toga, često se spominju različite vrste preosjetljivosti poput atopijskog dermatitisa, alergije na hranu (GOTTHELF, 2015.), kontaktne alergije ili eozinofilni granulomatozni kompleks (HARVEY i PATERSON, 2014.). Nadalje, u skupini primarnih čimbenika, koji dovode do upale sluznice vanjskog zvukovoda, nalaze se neoplazije, poput tumora ceruminalnih žlijezda (često zloćudni kod mačaka) (PATERSON i TOBIAS, 2013.), različite autoimunosne bolesti (pemfigus foliaceus, bulozni pemfigoid i dermatoliza, eritemski lupus) (ROSSER, 2004.), primarna idiopatska seboreja (COLE, 2012.), proliferativni nekrotizirajući otitis mačića, sebaceozni adenitis i poremećaji u radu lojnih žlijezdi (HARVEY i PATERSON, 2014.). Ovdje se ubrajaju i još neki paraziti kao što su komenzalni šugarac demodeks (*Demodex cati*), ušni krpelj (*Otobius megnini*) (GOTTHELF, 2005.) i grinje (*Trombicula* sp.) (HARVEY i PATERSON, 2014.).

Sekundarni čimbenici mogu samostalno dovesti do razvoja upale u kombinaciji s predisponirajućim i pogodovnim čimbenicima ili doprinijeti već postojećoj upali. Ukoliko se ne liječi primarni uzrok upale, s vremenom će se razviti kronični oblik uzrokovan sekundarnim čimbenicima. U sekundarne uzroke upale vanjskog zvukovoda ubrajaju se bakterije, gljivice, prekomjerno čišćenje vanjskog zvukovoda i neadekvatna terapija (HARVEY i PATERSON, 2014.). Od kokoidnih bakterija najčešće izdvojeni uzročnici su koagulaza-pozitivni (*S. aureus* i *S. pseudintermedius*) i koagulaza-negativni stafilokoki, streptokoki i enterokoki, a ponekad se mogu naći i štapićaste bakterije (*Pseudomonas* sp., *Proteus* sp., *Klebsiella* sp., *Corynebacterium* sp., *Pasteurella* sp.) (ROSSER, 2004.;

GOTTHELF, 2005.; COLE, 2012.). Od gljivica najčešći uzročnici upale vanjskog zvukovoda u mačaka su kvasci *Malassezia* sp. i *Candida* sp. (GOTTHELF, 2005.). Prekomjerno čišćenje vanjskog zvukovoda preparatima na bazi vode dovodi do dodatne maceracije zvukovoda (PATERSON i TOBIAS, 2013.), dok se kao posljedica čišćenja suhim štapićima za uši oštećuje sluznica vanjskog zvukovoda i pogoršava već postojeća upala ili se pridonosi nastanku upale (HARVEY i PATERSON, 2014.). Slično može djelovati bilo koji preparat za čišćenje uši koji ima niski pH, sadrži alkohol ili propilen glikol (PATERSON i TOBIAS, 2013.).

Predisponirajući čimbenici dovode do promjena mikroklimatskih uvjeta u vanjskom zvukovodu (HARVEY i PATERSON, 2014.) te povećavaju rizik nastanka njegove upale (ROSSER, 2004.). Literaturni podaci navode da su najčešći predisponirajući čimbenici povećana vlažnost i maceracija sluznice epitela vanjskog zvukovoda (COLE, 2012.). Naime, mačke koje se češće kupaju (ROSSER, 2004.) i pasmine s vrlo dlakavim ušima imaju značajno veću predispoziciju za razvoj ove bolesti (PATERSON i TOBIAS, 2013.). Također, različite deformacije uške mogu dovesti do razvoja upale zvukovoda (HARVEY i PATERSON, 2014.). Zanimljivo je da pasmine mačaka s preklopljenim uškama, primjerice škotska mačka, nemaju veću predispoziciju za nastanak ove bolesti (KENNIS, 2013.). Upali vanjskog zvukovoda mogu doprinijeti različita imunosupresivna stanja i bolesti, poput infekcije virusom mačje imunodeficijencije ili zarazne leukemije mačaka (PATERSON i TOBIAS, 2013.) te različite tvorbe kao što su polipi, neoplazije ili ciste, koje dovode do opstrukcije bilo kojeg dijela vanjskog zvukovoda (GOTTHELF, 2005.). Osim toga, prekomjerno korištenje antibiotika u terapiji (HARVEY i PATERSON, 2014.) i traume koje nastaju prilikom grubog čišćenja zvukovoda također pridonose razvoju upale (KENNIS, 2013.).

Pogodovnim čimbenicima smatraju se čimbenici koji, kao što sama riječ govori, pogoduju održavanju upala, a nastaju kao posljedica zajedničkog djelovanja primarnih, sekundarnih i predisponirajućih čimbenika. Najčešće se očituju kao promjene u anatomiji i posljedično fiziologiji uha. Navedene promjene su na početku procesa blage, ali kod uznapredovalih stadija upravo su one najočitija i najvažnija komponenta upale vanjskog zvukovoda (HARVEY i PATERSON, 2014.). U navedene čimbenike spadaju različite progresivne patološke promjene poput hiperplazije i edema sluznice epitela (PATERSON i TOBIAS, 2013.), suženje zvukovoda te moguća kalcifikacija i stvaranje vezivnog tkiva na uški (HARVEY i PATERSON, 2014.). Nadalje, ruptura bubnjića, hiperplazija ceruminoznih

žlijezda (HARVEY i PATERSON, 2014.) te upala srednjeg uha, također su pogodovni čimbenici koji će dovesti do upale vanjskoga zvukovoda (COLE, 2012.).

2.2. Klinička slika

Klasični simptomi upale sluznice vanjskog zvukovoda koje vlasnici opisuju su tresenje glavom i češanje uha nogama, što ukazuje na jak svrbež uha. Ponekad se može uočiti crvenilo uške i vanjskog ulaza zvukovoda te iscjedak iz uha (GOTTHELF, 2005.). Inspekcijom otoskopom, ovisno o stadiju upale može se vidjeti hiperemična sluznica vanjskog zvukovoda, također može se osjetiti neugodan miris iz uha, a mačka može očitovati i bolnost na dodir (ROSSER, 2004.). U nekim slučajevima svrbež uha može biti toliko jak da na uški i ulazu u vanjski zvukovod mogu biti prisutni znakovi samoozljeđivanja kao što su alopecije, erozije i kraste (HARVEY i PATERSON, 2014.). Ponekad, ali rijetko može se javiti i hematoma uške (KENNIS, 2013.).

Otoskopskim pregledom osim pregleda same sluznice vanjskog zvukovoda, procjenjuje se izgled, boja te prisutnost eventualne perforacije bubnjića (CARLOTTI, 1991.). Naime, ovisno o stadiju upale, bubnjić može biti krvav, sive boje, ispupčen, neproziran pa čak i rupturiran (COLE, 2012.). Ako je bubnjić rupturiran u obzir trebamo uzeti i upalu srednjeg uha, iako ona nije isključena kod upala zvukovoda s intaktnom membranom bubnjića (PATERSON i TOBIAS, 2013.). Upala srednjeg ili unutarnjeg uha može dovesti do razvoja neuroloških simptoma kao što su Hornerov sindrom, nistagmus, kruženje te naginjanje glave na jednu stranu (GOTTHELF, 2005.; HARVEY i PATERSON, 2014.).

Kliničke promjene kod upale zvukovoda očituju se i u promjeni boje i konzistencije te količine cerumena. U nekim slučajevima cerumena ima u tolikoj količini da se otoskopiranjem bubnjić ne može vidjeti (HARVEY i PATERSON, 2014.). U prisutnosti ušne grinje *O. cynotis* cerumen je suh, mrvičast i smeđe do crne boje (ŽIVIČNJAK, 2012.), a ako se radi o upali uzrokovanoj gljivicom iz roda *Malassezia*, on je pastozan i smeđ (CHICKERING, 1988.). Bakterijske upale sluznice vanjskog zvukovoda dovode do pojave gnojnog eksudata koji može biti žute do crno smeđe boje (PATERSON i TOBIAS, 2013.).

Citološki nalaz kod upale vanjskog zvukovoda razlikuje se kvalitetom i kvantitetom (HARVEY i PATERSON, 2014.). Prilikom upale uzrokovane gljivicom *Malassezia* sp., koja se smatra fiziološkom mikroflorom mačjeg zvukovoda, dolazi do povećanja njezinog broja (COLE, 2012.). To se također događa i s bakterijama, a bakterijsku upalu gotovo uvijek prate neutrofili i makrofagi (ANGUS, 2004.). Ako se radi o parazitarnoj upali u uzorcima cerumena

mikroskopski će se moći vidjeti različiti razvojni stadiji parazita, koje ponekad možemo uočiti i otoskopiranjem, primjerice aktivno kretanje ušne grinje *O. cynotis* (ŽIVIČNJAK, 2012.).

Kod mačaka s alergijom na hranu upale sluznice vanjskog zvukovoda vrlo brzo napreduju te su praćene tipičnim svrbežom uha, koji može zahvatiti i cijelo tijelo (KENNIS, 2013.). Osim toga, treba obratiti pažnju na korištenje kapi za uši s propilen glikolom-D ili neomicinom koje mogu ponekad izazvati alergije i posljedično dovesti do pogoršanja upale (HARVEY i PATERSON, 2014.).

Kod jednostranog otitisa često se otoskopiranjem mogu uočiti strana tijela (najčešće stoklas, lat. *Hordeum murinum*) koja se mogu zapiknuti u epitel i dovesti do gnojne upale zvukovoda popraćene akutnom boli, tresenjem glavom i češanjem u pokušaju izbacivanja stranog tijela iz uha. Sluznica vanjskog zvukovoda je zacrvenjena, može biti prisutan krvavi iscjedak, uz sekundarne bakterijske infekcije, a ukoliko strano tijelo nije pravovremeno uočeno i izvađeno, posljedično može doći i do ruptуре bubnjića (GOTTHELF, 2005.; PATERSON i TOBIAS, 2013.; HARVEY i PATERSON, 2014.).

Promjene koje se očituju kod kronične upale vanjskog zvukovoda su mnogo izraženije, a uključuju izražen iscjedak, suženje, zadebljanje stjenke i kalcifikaciju vanjskog zvukovoda (COLE, 2012.). Kod dugotrajnih kroničnih upala često je nemoguće izvršiti otoskopiranje i uzimanje obrisaka sluznice vanjskog zvukovoda zbog potpunog začepljenja lumena proliferativnim promjenama (ROSSER, 2004.). Osim toga, uslijed promjena mikroklimatskih uvjeta u zvukovodu često su vidljivi znakovi sekundarnih bakterijskih i gljivičnih infekcija (HARVEY i PATERSON, 2014.).

2.3. Dijagnostika

U dijagnostici upale sluznice vanjskog zvukovoda važno je odrediti primaran uzrok upale koji je često prikriven sekundarnim čimbenicima upale (bakterije, gljivice), ali i pogodnim čimbenicima u kroničnim stadijima upala (MORRIS, 2004.; NUTTAL, 2016.). Prilikom postavljanja dijagnoze važno je uzeti detaljnu anamnezu, s naglaskom na skupinu pitanja o načinu držanja i hranjenja životinje, eventualnim ostalim zdravstvenim problemima poput alergija, nekih imunosupresivnih bolesti, podataka o prijašnjem liječenju i ishodu liječenja te održava li vlasnik higijenu uha životinje i na koji način (ROSSER, 2004.; COLE, 2012.). Nakon iscrpno uzete anamneze, potrebno je napraviti opći klinički pregled životinje da se dobije uvid je li riječ o lokalnim ili sistemskim znakovima upale koji bi mogli biti povezani s upalom sluznice vanjskog zvukovoda (ROSSER, 2004.). Prvo je potrebno pažljivo izvršiti

inspekciju obje uške i vanjskih otvora zvukovoda (HARVEY i PATERSON, 2014.). Bez obzira da li je u anamnezi navedeno da životinja možda ima problema samo s jednim uhom, uvijek treba pregledati oba zvukovoda, jer nas već razlikovanje jednostrane od obostrane upale može upućivati na određene dijagnoze. Primjerice, obostrane upale se najčešće javljaju kod alergija, autoimunih i metaboličkih bolesti te mogu biti uzrokovane različitim parazitima, bakterijama ili gljivicama. Jednostrane upale također mogu biti uzrokovane bakterijskim i gljivičnim infekcijama, ali znatno češće će biti posljedica rasta raznih polipa ili tumora, prisutnosti stranih tijela u zvukovodu ili uzrokovane traumama (KENNIS, 2013.).

Za objektivnu dijagnozu pravog uzroka upale vanjskog zvukovoda potrebno je uzeti obrisak sluznice vanjskog zvukovoda i napraviti citološku pretragu. Njome se dobije uvid u vrstu infekcije i mikroorganizme koji su doveli do upale (SHAW, 2018.). Na osnovu citološkog nalaza može se prepisati određena terapija i pristupiti liječenju (ANGUS, 2004.). U slučajevima recidivirajućih kroničnih oblika upale zvukovoda te na osnovu citološkog nalaza poželjno je uzeti obrisak za bakteriološki i/ili mikološku pretragu (COLE, 2012.).

Ako je sluznica zvukovoda toliko upaljena i promijenjena, a životinja očituje jaku bol da se ne može izvršiti otoskopiranje (GOTTHELF, 2005.) i uzeti uzorak, može se prepisati kortikosteroidna terapija koja će smanjiti upalu. Nakon toga ponovno se pokušava napraviti otoskopski pregled i uzorkovanje u svrhu što kvalitetnije dijagnostike, a time i same terapije otitisa (JACOBSON, 2002.).

2.4. Liječenje

Uspjeh ishoda terapije ovisi o točnoj dijagnozi jer se kod upale zvukovoda često liječe samo sekundarni, pogodovni i predisponirajući čimbenici upale, a ne primarni što dovodi do neuspjeha terapije i njene opetovane pojave (SHAW, 2018.). Nažalost u većini slučajeva primarni uzroci često ostanu nedijagnosticirani i neliječeni (NUTTAL, 2016.). Prvi korak u liječenju upale sluznice vanjskog zvukovoda je temeljito čišćenje zvukovoda. Naime, potrebno je ukloniti sve nusproizvode upale kao što je višak cerumena, gnojni iscjedak i propalo tkivo (HARVEY i PATERSON, 2014.). Tek kada se u potpunosti ukloni sav infektivni materijal osiguran je izravan kontakt lijeka s upaljenom sluznicom vanjskog zvukovoda, a time i adekvatno liječenje (JACOBSON, 2002.). Prilikom čišćenja i ispiranja zvukovoda koriste se sredstva koja otapaju cerumen odnosno cerumenolitici. Nakon što se sredstvo nakapa u zvukovod, nježno se masira baza uške nekoliko minuta i pusti se životinju da otrese glavom te na taj način izbaci sav tekući sadržaj. Zatim se uška i otvor vanjskog zvukovoda

obrišu vatom (COLE, 2012.). U slučaju rupturirane membrane bubnjića nije preporučljivo koristiti ova sredstva za ispiranje zbog njihove potencijalne ototoksičnosti (GOTTHELF, 2005.). U nekim slučajevima uho može biti izrazito bolno, a vanjski zvukovod toliko uzak, pa čak i potpuno zatvoren, zbog čega nije moguće izvršiti pregled, a kamoli adekvatnu higijenu. Tada se mogu primijeniti kortikosteroidi u svrhu smanjenja upale (JACOBSON, 2002.).

Nakon temeljitog čišćenja vanjskog zvukovoda potrebno je primijeniti ciljanu antimikrobnu ili antiparazitsku terapiju. Naime, u terapiji bakterijskih infekcija vrlo je važno odabrati odgovarajući antibiotik i to na osnovu antibiograma (HARVEY i PATERSON, 2014.). Upale zvukovoda se u pravilu uvijek liječe lokalnom primjenom antibiotika jer se na taj način postižu veće doze lijeka na mjestu upale. Naime, poznato je da lokalna primjena antibiotika u zvukovodu osigurava vrlo visoku koncentraciju korištenog lijeka, tako da i antibiotici koji su pokazali umjerenu osjetljivost na antibiogram su djelotvorni u liječenju. No, ponekad je potrebno koristiti i sistemske terapije, primjerice kod suženja zvukovoda kada lokalno nije moguće aplicirati lijek ili ako mačka pokazuje nuspojave prilikom primjene lokalnih antibiotika (NUTALL, 2016.). Posebnu pažnju treba posvetiti ako je ustanovljena upala uzrokovana bakterijom *Pseudomonas aeruginosa*. Naime, ova bakterija vrlo brzo razvija otpornost na različite antimikrobne pripravke stoga je u takvim slučajevima obavezno koristiti ciljani antimikrobni pripravak na osnovu antibiograma te se preporuča kombinacija lokalne i sistemske terapije (COLE, 2012.). Od antibiotika najčešće se koriste fluorokinoloni, gentamicin i polimiksin B (MORRIS, 2004.). Prilikom primjene lokalnih antibiotskih otopina preporuka je kapanje TRIZ EDTA petnaestak minuta prije primjene antibiotika. Naime, navedeni pripravak oštećuje staničnu stijenku ove bakterije te na taj način sinergistički djeluje s antibioticima (COLE, 2012; NUTALL, 2016.). Uspjeh antimikrobnog liječenja može se pratiti citološkom pretragom uzetih obrisaka sluznice vanjskog zvukovoda (ANGUS, 2004.).

3. MATERIJALI I METODE

3.1. Odabir životinja i sakupljanje podataka

Istraživanje je provedeno u sklopu projekta pod nazivom „Uhvati - steriliziraj - vrati“ kojeg provodi udruga Prava šapa u suradnji s Veterinarskom ambulantom privatne prakse za male životinje „NERA“. Navedeni projekt se provodi na području grada Zagreba s ciljem smanjenja broja slobodnoživućih mačaka i poboljšanja kvalitete njihovog života na način da se slobodnoživuće mačke hvataju, steriliziraju i vraćaju u svoja prirodna staništa. U svrhu ovog istraživanja prikupljeni su obrisci sluznica vanjskih zvukovoda i uzoraka cerumena od 75 uhvaćenih slobodnoživućih mačaka u vremenskom periodu od lipnja do listopada 2018. godine. Prilikom evidencije uhvaćenih mačaka sakupljali su se podaci o mačkama koji su uključivali njihovo mjesto hvatanja, pasminu, dob, spol, a kod ženki se bilježilo i jesu li gravidne u trenutku sterilizacije, odnosno uzimanja uzoraka. Sve obrađene mačke svrstane su u dvije dobne kategorije: mačke mlađe od jedne godine i one starije od godinu dana. Važno je napomenuti da sve obrađene mačke u ovom istraživanju nisu nikada terapirane.

3.2. Pregled uške i vanjskog zvukovoda

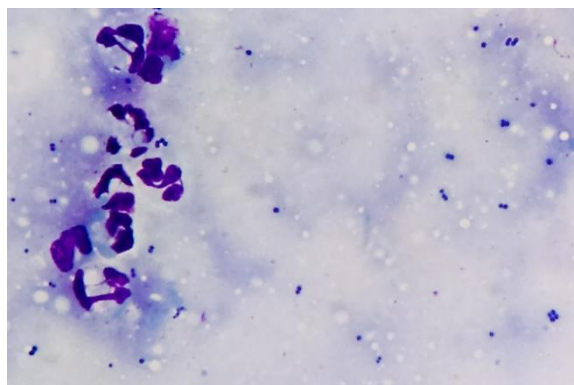
Prije pregleda vanjskog zvukovoda mačaka, prvo je obavljena inspekcija same uške na prisutnost rana, ulceracija ili alopecija. Nakon uzimanja uzoraka obrisaka sluznice vanjskog zvukovoda za citološku i mikološku pretragu, detaljno je proveden pregled sluznice, bubnjića i cerumena otoskopom. Opisala se boja sluznice vanjskog zvukovoda, potencijalna prisutnost hiperplazije sluznice, ulceracija, neoplazija ili stranog tijela. Ukoliko je otoskopskim pregledom bilo moguće vidjeti bubnjić, vodila se evidencija o njegovom izgledu (intaktan ili rupturiran; proziran ili mutan; eventualno zadebljao). Posljednje se procjenjivao izgled i količina cerumena. Kod izgleda cerumena određivala se njegova boja (prozirna, bijela, žuta, svijetlosmeđa ili crno smeđa), konzistencija (pastozan, mrvičast, gnojan) i prisutnost krvi. Količina cerumena podijeljena je na malu i povećanu. Mala količina cerumena je ona kod koje je otoskopom jasno vidljiv bubnjić i vidljiva skoro cijela površina sluznice vanjskog zvukovoda te koja se dovodi u vezu s zdravim vanjskim zvukovodom. Povećana količina cerumena ustanovljena je kada je on ispunjavao veći dio vanjskog zvukovoda ili ga je u potpunosti začepio, a ponekad se nalazio i na unutarnjoj stani uške. Dijagnoza upale sluznice vanjskog zvukovoda temeljila se na kliničkim znakovima upale na uški, sluznici vanjskog zvukovoda, bubnjiću i cerumenu. U te kliničke znakove upale sluznice vanjskog zvukovoda spadali su rane, alopecije i ulceracije uške, hiperplazija i ulceracija sluznice vanjskog

zvukovoda, rupturiran, mutan ili zadebljao bubnjić te povećana količina, crno smeđ, pastozan, gnojan i mrvičast cerumen (ROSSER, 2004.; DIZOTTI i COUTINHO, 2007.; SHOKRI, 2010.; COLE, 2012.; PEREGO i sur., 2014.; BOLLEZ i sur., 2018.)

Samo uzorkovanje provedeno je na način da je od svake mačke sakupljeno sveukupno šest obrisaka, tri iz lijevog i tri iz desnog vanjskog zvukovoda. Navedeni obrisci bili su namijenjeni za citološku i mikološku pretragu te su se obrađivali u Mikološkom laboratoriju Zavoda za mikrobiologiju i zarazne bolesti s klinikom Veterinarskog fakulteta, Sveučilišta u Zagrebu.

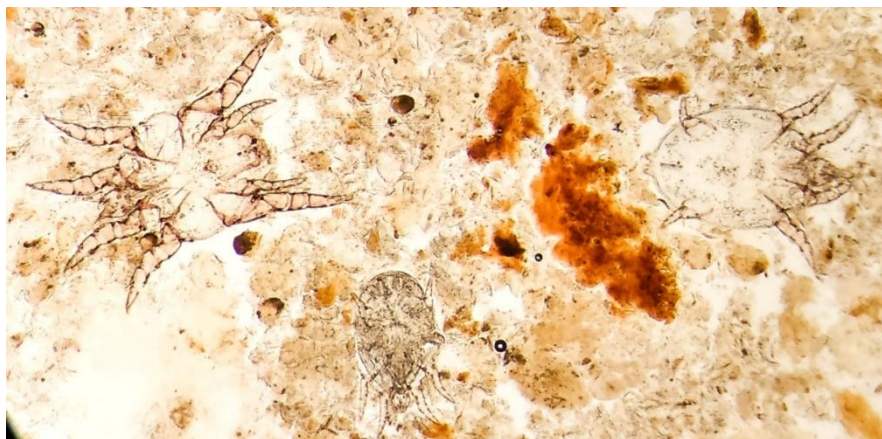
3.3. Citološka pretraga

Od dva obriska sluznice vanjskog zvukovoda uzetih štapićem za uši napravljeni su otisci na predmetnici koji su obojani Bio-Diff Quikom (BioGnost, Hrvatska) za citološku pretragu. U prvom koraku obojani razmaz se pregledao pod mikroskopom na malom povećanju (40x) te su određena područja s ravnomjernom gustoćom stanica u otisku. Zatim je uslijedilo brojanje staničnih elemenata u deset različitih vidnih polja pod imerzijskim povećanjem (1000x) (COLOMBO, 2007.; KHOSRAVI i sur., 2008.). Od staničnih elemenata brojane su gljivice iz roda *Malassezia*, kokoidne i štapićaste bakterije i upalne stanice (leukociti i makrofagi). Broj pojedinog staničnog elementa iskazivao se kao srednja vrijednost u imerzijskom vidnom polju mikroskopa (OIF, eng. *per oil-immersion field*) (COLE i sur., 1998.). S obzirom da bakterije i gljivica *Malassezia* sp. u određenom broju predstavljaju normalnu mikrofloru zvukovoda, nakon njihovog brojanja određene su granične vrijednosti pobrojanih stanica na osnovu kojih su mačke podijeljene u dvije skupine: zdrave i one s upalom zvukovoda. Ukoliko je u imerzijskom vidnom polju pronađeno više od jedne stanice gljivice iz roda *Malassezia*, pet kokoidnih bakterija ili jedne štapićaste bakterije citološki nalaz se smatrao pozitivnim te da mačka ima upalu sluznice vanjskog zvukovoda (GINEL i sur., 2002.; COYNE, 2015.) (Slika 1).



Slika 1. Kokoidne bakterije i neutrofili (1000x)

Da bi isključili upalu vanjskog zvukovoda uzrokovanu ušnom grinjom *O. cynotis* manja količina cerumena uzeta štapićem za uši pomiješana je na predmetnici s laktofenolom i prekrivena pokrovnim stakalcem. Preparat se mikroskopirao pod malim povećanjem (40x) u svrhu pronalaska parazita, njihovih odraslih stadija ili larvi, odnosno jaja. Ukoliko je mikroskopski bilo vidljivo barem jedan razvojni stadij ušne grinje u vidnom polju smatralo se da mačka ima upalu vanjskog zvukovoda uzrokovanu ušnom grinjom *O. cynotis* (SOTIRAKI i sur., 2010.) (Slika 2). Mačke bez kliničkih znakova upale, a s citološki pozitivnim nalazom svrstane su u skupinu mačaka sa subkliničkom upalom sluznice zvukovoda.

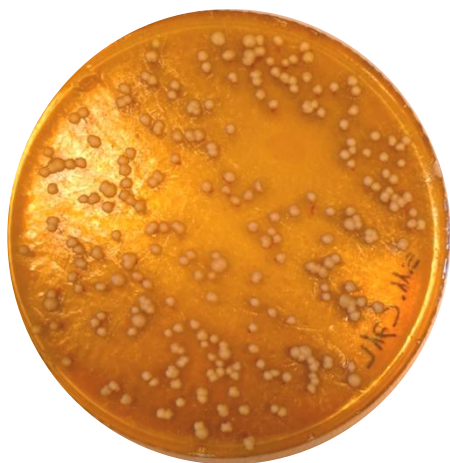

Slika 2. Ušne grinje *O. cynotis*, nativni preparat (40x)

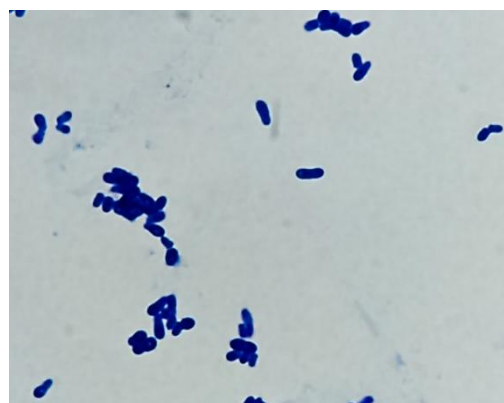
3.4. Mikološka pretraga i izolacija gljivice *Malassezia* sp.

Obrisci sluznice vanjskih zvukovoda mačaka nacijepljeni su unutar dva sata od njihovog uzimanja na Dixon hranjivu podlogu (36 g ekstrakta slada, 10 g bakteriološkog peptona, 20 g dehidrirane žuči, 10 ml Tween 40, 2 ml glicerola, 2 ml oleinske kiseline, 0,5 g kloramfenikola, 0,5 g cikloheksimida, 11 destilirane vode i 15 g agara) koja služi za uzgoj svih

vrsta gljivice iz roda *Malassezia*. Nacijepljene ploče inkubirane su tijekom 14 dana na temperaturi od 32°C. Svaka tri dana pratio se eventualan porast kolonija na hranjivoj podlozi te su na osnovu njihovog makroskopskog izgleda, odabrane one promjera oko 4-5 mm, bijele do svijetlo žućkaste boje s blagim sjajem, konveksne s pravilnim ili blago valovitim rubom (GUEHO-KELLERMANN i BOEKHOUT, 2010.) (Slika 3). Nakon odabira, ezom se dotaknula kolonija i napravljen je njen razmaz na predmetnom stakalcu na kojem se stavila kap fiziološke otopine. Razmaz je obojan Bio-Diff kompletom te je pregledan pod mikroskopom. Nalaz stanica tipičnog oblika za gljivice iz roda *Malassezia*, u obliku papuče ili kruške, bila je potvrda njihove identifikacije (PATERSON i TOBIAS, 2013.) (Slika 4). Nakon što je mikroskopski utvrđeno da je riječ o gljivicama iz roda *Malassezia*, jedna kolonija je precijepljena s Dixon hranjive podloge na Sabouraud agar (SA). Porast kolonija na Sabouraud agaru nakon inkubacije na temperaturi od 37°C tijekom 72 h bio je potvrda vrste gljivice *Malassezia pachydermatis* (GUEHO-KELLERMANN i BOEKHOUT, 2010.). Naime, *M. pachydermatis* predstavlja jedinu vrstu ove gljivice iz roda *Malassezia* koja može rasti na klasičnoj SA podlozi za uzgoj kvasaca bez dodataka izvora nezasićenih masnih kiselina. Nakon konačne identifikacije sojevi gljivice *M. pachydermatis* pohranjeni su na -20°C.



Slika 3. Kolonije gljivice *Malassezia* sp. na hranjivoj podlozi Dixon



Slika 4. Mikroskopski prikaz gljivice *Malassezia pachydermatis* (1000x)

3.5. Statistička obrada podataka

Prilikom obrade podataka i izrade tablica koristio se Microsoft Excel 2007. Podaci su prikazani kao broj i postotak mačaka od ukupnih brojeva mačaka u određenim kategorijama. Treba istaknuti da se jednoj mački zbog propusta nije uzeo uzorak za citološku pretragu, zato u nekim rezultatima ukupan broj mačaka nije bio 75, nego 74.

4. REZULTATI

4.1. Opći podaci o životinjama

Istraživanje je provedeno na sveukupno 75 uhvaćenih mačaka od kojih je bilo 34,7% (26/75) mužjaka i 65,3% (49/75) ženki. Od 49 ženki 14,3% (7/49) su bile gravidne. Prema dobi mačke su podijeljene u dvije skupine, starije od godine dana i mlađe od jedne godine. Njih 82,7% (62/75) bilo je starije od godinu dana i 16% (12/75) mladih od godine dana, dok kod jedne mačke nije utvrđena dob. Sve mačke bile su pasmine domaća mačka, a uhvaćene su u gradu Zagrebu i okolici.

4.2. Pregled uške

Inspekcijom uški, rane su utvrđene u 8% (6/75) mačaka. Od navedenog broja, tri mačke su imale rane na obje uške dok su druge tri imale rane samo na jednoj uški. Nadalje, kod mačaka nisu utvrđene ulceracije ili alopecije na uškama.

4.3. Otokopski pregled zvukovoda, bubnjića i cerumena

Otokopskim pregledom svijetlo ružičasta boja sluznice vanjskog zvukovoda utvrđena je kod svih pregledanih mačaka, a obostrano suženje vanjskog zvukovoda kod 4% (3/75) mačaka. Nadalje, kod nijedne mačke nije utvrđena prisutnost ulceracija, stranog tijela ili neke neoplazije u zvukovodu. Bubnjić je bio vidljiv i intaktan u ukupno 66,7% (50/75) pregledanih mačaka; od toga u oba zvukovoda u 96% (48/50), a u samo jednom zvukovodu u 4% (2/50) mačaka. Kod svih pedeset mačaka bubnjić je bio proziran, osim kod jedne gdje je bubnjić jednostrano bio mutan, zacrvenjen i zadebljao. Zbog prevelike količine cerumena kod ostalih 36,3% (27/50) mačaka, bubnjić nije bilo moguće pregledati i to u 7,4% (2/50) mačaka jednostrano, odnosno u ostalih 92,6% (25/50) obostrano.

Povećana količina cerumena utvrđena je u 41,3% (31/75) mačaka, crno smeđi cerumen u 38,7% (29/75) i mrvičasti u 26,7% (20/75). Kod 54,7% (41/75) mačaka cerumen je bio svijetlo smeđe boje i prisutan u maloj količini u zvukovodu; od toga samo kod 2,4% (1/41) mačaka u jednom zvukovodu, a kod ostalih 97,6% (40/41) u oba zvukovoda. Obostrano kod 2,7% (2/75) mačaka utvrđena prisutnost povećane količine svjetlo smeđeg mrvičastog cerumena. Povećana količina crno smeđeg cerumena ustanovljena je u 10,7% (8/75) mačaka, od kojih je kod samo jedne mačke utvrđena u jednom zvukovodu. Pastozan crno smeđi cerumen povećane količine nađen je u 2/8 mačaka, kod jedne jednostrano, a druge obostrano. Samo kod jedne mačke nađena je obostrano povećana količina crno smeđeg i sluzavog

cerumena. Čak 22,7% (17/75) mačaka je imalo obostrano povećanu količinu crno smeđeg mrvičastog cerumena (Tablica 1.).

Tablica 2. Prikaz promjena količine, izgleda i konzistencije cerumena utvrđenih otoskopiranjem

Količina, izgled i konzistencija cerumena	% (n)	% (n) obostrane upale	% (n) jednostrane upale
povećana količina	41,3 (31/75)	96,8 (30/31)	3,2 (1/31)
crno smeđe boje	38,7 (29/75)	96,6 (28/29)	3,4 (1/29)
mrvičast	26,7 (20/75)	100 (20/20)	-
povećana količina i mrvičast	2,7 (2/75)	100 (2/2)	-
povećana količina i crno smeđe boje	10,7 (8/75)	87,5 (7/8)	12,5 (1/8)
+ pastozan	25,0 (2/8)	50,0 (1/2)	50,0 (1/2)
+ sluzav	12,5 (1/8)	100 (1/1)	-
povećana količina, crno smeđe boje i mrvičast	22,7 (17/75)	100 (17/17)	-

n-broj mačaka

Samo su kod jedne mačke obostrano utvrđene rane na uškama, velika količina svjetlo smeđeg cerumena uz prisutno suženje zvukovoda te nemogućnost vizualizacije bubnjića.

4.4. Citološki nalaz

Citološkom pretragom utvrđena je upala sluznice vanjskog zvukovoda u 41,3% mačaka (31/75), od toga u 35,5% (11/31) mužjaka i 64,5% (20/31) ženki. Kod mužjaka je utvrđeno da imaju obostranu upalu sluznice vanjskog zvukovoda u 81,8% (9/11) slučajeva, a jednostranu u 18,2% (2/11). Od 20 ženki 75% (15/20) je bilo negravidnih, a ostalih 25% (5/20) bile su gravidne. Upala sluznice vanjskog zvukovoda kod negravidnih ženki obostrano je bila prisutna kod 86,7% (13/15), a jednostrano kod njih 13,3% (2/15). Kod svih gravidnih ženki (5/5) utvrđene su obostrane upale sluznice vanjskog zvukovoda.

Od 31 mačke s upalom sluznice vanjskog zvukovoda, 77,4% (24/31) bile su starije, a 19,4% (6/31) mlađe od godinu dana. U mačaka starijih od godinu dana 83,3% (20/24) je imalo obostranu upalu sluznice vanjskog zvukovoda, dok je svega 16,7% (4/24) imalo jednostranu. Kod svih životinja mlađih od godine dana utvrđena je obostrana upala sluznice vanjskog

zvukovoda. Također, mačka čija dob nije utvrđena imala je obostranu upalu sluznice vanjskog zvukovoda.

Gljivica *Malassezia* sp. bila je najčešći uzročnik upale vanjskog zvukovoda u 37,8% (28/74) mačaka, bilo samostalno ili u kombinaciji s drugim mikroorganizmima. Kod 14,3% (4/28) mačaka uzrokovala je jednostranu, a kod ostalih 85,7% (24/28) obostranu upalu zvukovoda. Samostalna ili mješovita upala uzrokovana ušnom grinjom (*O. cynotis*) utvrđena je kod 25,7% (19/74) mačaka, od čega njih 68,4% (13/19) imalo je obostranu, a ostalih 31,6% (6/19) jednostranu upalu. Kokoidne i štapičaste bakterije kao uzročnici samostalne ili mješovite infekcije bile su prisutne u 9,5% (7/74) odnosno 5,4% (4/74) mačaka. Od toga jednostranih upala je bilo u 71,4% (5/7) odnosno 75% (3/4), a ostale su bile obostrane.

Od sveukupno 74 mačaka pretraženih citološkom pretragom otisaka obrisaka vanjskog zvukovoda ustanovljeno je da je u njih 18,9% (14/74) gljivica *Malassezia* sp. bila jedini uzročnik upale, ušna grinja *O. cynotis* u 2,7% (2/74), a kokoidne bakterije u svega 1,4 (1/74) mačaka. Osim toga, gljivica *Malassezia* sp. uzrokovala je upalu u 23% (17/74) mačaka zajedno s ušnom grinjom *O. cynotis*, 5,4% (4/74) mačaka s kokoidnim bakterijama i ušnom grinjom *O. cynotis* te u 2,7% (2/74) mačaka zajedno sa štapičastim i kokoidnim bakterijama. Samo kod 1,4% (1/74) mačaka utvrđena je upala vanjskog zvukovoda uzrokovana mješovitom infekcijom s gljivicom *Malassezia* sp., štapičastim bakterijama i ušnom grinjom *O. cynotis*, te kod isto toliko mačaka sa sva četiri uzročnika; gljivicom *Malassezia* sp., ušnom grinjom *O. cynotis*, štapičastim i kokoidnim bakterijama. Ostale mješovite infekcije nisu zabilježene niti kod jedne mačke (Tablica 2.).

Od upalnih stanica u otiscima obrisaka utvrđeni su samo neutrofil i to u oba zvukovoda u 2,7% (2/74) odnosno u samo jednom zvukovodu u 4,1% (3/74) mačaka. Tri mačke su uz utvrđene neutrofile imale prisutnu upalu s gljivicom *Malassezia* sp. i kokoidnim bakterijama, jedna samo kokoidnim bakterijama i jedna s gljivicom *Malassezia* sp., kokoidnim i štapičastim bakterijama.

Tablica 2. Citološki nalaz uzročnika u 74 pregledane mačke

Uzročnici	% (n)	% (n) obostrane upale	% (n) jednostrane upale
<i>Malassezia</i> sp.	18,9 (14/74)	42,9 (6/14)	57,1 (8/14)
Kokoidne bakterije	1,4 (1/74)	-	100 (1/1)
<i>O. cynotis</i>	2,7 (2/74)	50 (1/2)	50 (1/2)
<i>Malassezia</i> sp. + <i>O. cynotis</i>	23 (17/74)	35,3 (6/17)	64,7 (11/17)
<i>Malassezia</i> sp. + štapičaste + kokoidne bakterije	2,7 (2/74)	50 (1/2)	50 (1/2)
<i>Malassezia</i> sp. + štapičaste bakterije + <i>O. cynotis</i>	1,4 (1/74)	-	100 (1/1)
<i>Malassezia</i> sp. + kokoidne bakterije + <i>O. cynotis</i>	5,4 (4/74)	-	100 (4/4)
<i>Malassezia</i> sp. + štapičaste + kokoidne bakterije + <i>O. cynotis</i>	1,4 (1/74)	-	100 (1/1)

n- broj mačaka

4.5. Usporedba kliničkih znakova upale sluznice vanjskog zvukovoda i citoloških nalaza

Od svih pregledanih mačaka, njih 46,7% (35/75) imalo je vidljive kliničke znakove upale sluznice vanjskog zvukovoda. Od toga je u 80% (28/35) mačaka upala potvrđena i citološkim nalazom. Za razliku od toga, u 5,3% (4/75) mačaka imalo je subkliničke upale sluznice vanjskog zvukovoda. Jednostranih subkliničkih upala bilo je 75% (3/4), a i obostranih 25% (1/4). U 12% (9/75) mačaka utvrđeni su klinički znakovi upale sluznice vanjskog zvukovoda bez potvrde citološkom pretragom. Klinički znakovi u oba zvukovoda bili su prisutni u 77,8% (7/9) mačaka, a jednostrano u njih 22,2% (2/9).

Kod svih šest mačaka kod koji su nađene rane na uškama citološkim nalazom utvrđena je upala sluznice vanjskog zvukovoda uzrokovana gljivicom *Malassezia* sp. Kod pet utvrđena je mješovita infekcija s gljivicom *Malassezia* sp. i ušnom grinjom *O. cynotis*, a kod dvije su uz ta dva uzročnika pronađene i kokoidne bakterije. Također sve mačke su imale povećanu količinu mrvičastog cerumena koji je kod pet mačaka bio i crno smeđe boje i bubnjić nije bilo moguće vidjeti otoskopom.

Nadalje, u 92,6% (25/27) mačaka, kod kojih bubnjić nije bilo moguće vidjeti zbog prevelike količine cerumena, utvrđena je upala sluznice vanjskog zvukovoda. Od toga 56% (14/25)

upala bilo je uzrokovano ušnom grinjom *O. cynotis* i gljivicom *Malassezia* sp.. Nadalje, gljivica *Malassezia* sp. uzrokovala je upalu u 40% (10/25) mačaka.

Od 20 mačaka s upalom sluznice vanjskog zvukovoda uzrokovanom ušnom grinjom *O. cynotis*, 90% (18/20) imalo je prisutan i crno smeđi mrvičasti cerumen tipičan za takve upale. No u 10% (2/20) mačaka nisu pronađene navedene promjene cerumena, nego se upala dokazala samo pronalaskom grinja na nativnom preparatu. Te mačke svrstane su u mačke sa subkliničkom upalom sluznice vanjskog zvukovoda.

Samo u 14,3% (2/14) mačaka, kod kojih je citološkom pretragom ustanovljena *Malassezia* sp. kao jedini uzročnik upale sluznice vanjskog zvukovoda, pronađen je pastozan cerumen tipičan za upalu ovom gljivicom.

4.6. Izolacija gljivice *M. pachydermatis* i usporedba rezultata mikološke i citološke pretrage

Gljivica *Malassezia* sp. izolirana je iz obrisaka zvukovoda 42,7% (32/75) mačaka, a od toga iz oba zvukovoda u 71,9% (23/32), odnosno iz jednog u 28,1% (9/32) mačaka. Rastom na SA potvrđeno je da su sve izolirane gljivice pripadale vrsti *M. pachydermatis*. U svrhu usporedbe rezultata mikološke i citološke pretrage na osnovu kliničkih znakova pregledane mačke podijeljene su u dvije skupine: mačke s kliničkim znakovima upale sluznice vanjskog zvukovoda i zdrave mačke. Od svih pregledanih mačaka kod 45,9% (34/74) ustanovljeni su klinički znakovi upale sluznice vanjskog zvukovoda, a 55,4% (41/74) je smatrano zdravima. Citološka i mikološka pretraga podudarale su se u 82,4% (28/34) mačaka s kliničkim znakovima upale sluznice vanjskog zvukovoda, bilo da su obje istovremeno bile pozitivne ili negativne. Govoreći o istim mačkama, samo mikološka pretraga je bila pozitivna u 20,6% (7/34), a citološka u 14,7% (5/34). U skupini zdravih mačaka citološka i mikološka pretraga podudarale su se kod 95,1% (39/41), jedino mikološka pretraga je bila pozitivna kod 4,9% (2/41) i samo citološka kod 7,3% (3/41) mačaka (Tablica 3.).

Tablica 3. Podudarnost rezultata citološke i mikološke pretrage u zdravih mačaka i mačaka s kliničkim znakovima upale sluznice vanjskog zvukovoda

Citološka pretraga	mikološka pretraga	
	% (n) pozitivne	% (n) negativne
▪ mačke s kliničkim znakovima upale sluznice vanjskog zvukovoda		
pozitivne	64,7 (22/34)	14,7 (5/34)
negativne	20,6 (7/34)	17,6 (6/34)
▪ zdrave mačke		
pozitivne	2,4 (1/41)	7,3 (3/41)
negativne	4,9 (2/41)	92,7 (38/41)

n-broj mačaka

5. RASPRAVA

Upala sluznice vanjskog zvukovoda prepoznata je kao dermatološki poremećaj vrlo složene naravi te predstavlja izazov u dijagnostici (KENNIS, 2013.). Do sada je proveden mali broj istraživanja o učestalosti upale sluznice vanjskog zvukovoda kod slobodnoživućih mačaka u svijetu. Na području Republike Hrvatske nije provedeno još niti jedno takvo istraživanje što daje posebnu vrijednost ovom radu. Tijekom ovog istraživanja za potrebe diplomskog rada prikupljeni su i obrađeni podaci i uzroci koji daju prve rezultate o toj problematici.

BOLLEZ i sur. (2018.) detaljnim pregledom uški utvrdili su 10% mačaka s ranama i 8% s alopecijama. U ovom radu primijećena je vrlo slična učestalost rana na uški od 8%, a gotovo identična zabilježenoj kod drugih autora od 7,9% (WALY i KHALAF, 2013.). Nasuprot tome nije zabilježena niti jedna mačka s alopecijama na uški. Nadalje, PEREGO i sur. (2014.) utvrdili su suženje vanjskog zvukovoda kod jedne mačke, dok je u ovom istraživanju utvrđeno kod tri mačke. Uzimajući u obzir rezultate oba istraživanja naslućuje se da su suženja vanjskog zvukovoda rijetka pojava kod slobodnoživućih mačaka. Drugi autori (DIZOTTI i COUTINHO, 2007.; WALY i KHALAF, 2013.; PEREGO i sur., 2014.; BOLLEZ i sur., 2018.) bilježe prisutnost ulceracija i eritema sluznice vanjskog zvukovoda, koji u ovom istraživanju nisu zabilježeni.

Dosadašnji literaturni podaci (BOLLEZ i sur., 2018.) pokazuju da je otoskopskim pregledom moguće vidjeti bubnjić u 81% mačaka te su u isto toliko utvrdili da je intaktan, no u 9,5% mačaka, kod kojih se mogao vidjeti, bio je neproziran. U ovom istraživanju utvrđeno je 66,7% mačaka kod kojih je bubnjić vidljiv i intaktan. Za razliku od BOLLEZ i sur. (2018.), pronađena je samo jedna mačka koja je jednostrano imala mutan (neproziran) bubnjić, a uz to bio je zacrvenjen i zadebljao. Razlike u rezultatima mogu se objasniti većim brojem uzoraka mačaka koje su obradili BOLLEZ i sur. (2018.), ali i većom prevalencijom upale vanjskog zvukovoda koju smo utvrdili u ovom istraživanju.

Povećana količina cerumena zabilježena je između 47,7% i 65,5% mačaka u dosadašnjim istraživanjima (NARDONI i sur., 2005.; PEREGO i sur., 2014.). Kod mačaka u ovom istraživanju utvrđena je u manjem postotku (41,3%) nego li u spomenutim istraživanjima. Učestalost crno smeđeg cerumena bila je 38,7% uočena prilikom otoskopskog pregleda, što se slaže s učestalosti između 12,3% i 47,7% koja je utvrđena u drugim istraživanjima (AKUCEWICH i sur., 2002.; PEREGO i sur., 2014.; BOLLEZ i sur., 2018.). Mrvičast cerumen tipičan za upalu ušnom grinjaom *O. cynotis* pronalazi se obično između 21,7% i

32,6% mačaka (SOTIRAKI i sur., 2001.; PEREGO i sur., 2014.), što potvrđuje i ovo istraživanje (26,7%).

U ovom istraživanju citološkom pretragom otisaka obrisaka zvukovoda dokazana je učestalost njihove upale u 41,3% slobodnoživućih mačaka u Zagrebu i okolici. Navedena učestalost upale zvukovoda dobivena u ovom istraživanju bila je nešto niža u odnosu na učestalost njihove pojave u uličnih mačaka u sjevernoj Italiji koja je iznosila 55,1% (PEREGO i sur., 2014.), ali znatno viša od učestalosti upala vanjskog zvukovoda u rasponu od 2 i 19% utvrđenih u nekim drugim istraživanjima (BAXTER i LAWLER, 1972.; HILL i sur., 2006.; TOPALÁ i sur., 2007.). Važno je napomenuti da su navedene znatno manje učestalosti pojave upale zvukovoda utvrđene u kućnih mačaka, za koje se smatra da su boljeg zdravstvenog stanja od slobodnoživućih mačaka jer rijetko dolaze u dodir s drugim mačkama koje bi im mogle prenijeti uzročnika neke infekcije, npr. ušnu grinju *O. cynotis* (AKUCHEWICH i sur., 2002.; PEREGO i sur., 2014.). Moguće da je zbog te razlike u uzorkovanoj populaciji došlo i do razlike u rezultatima o učestalosti upale sluznice vanjskog zvukovoda. Nadalje, obostrane upale sluznice vanjskog zvukovoda utvrđene su u 87,1% mačaka, a ostale su bile jednostrane. Dobiveni rezultati u ovom istraživanju se slažu s rezultatima prethodnih istraživanja koji su utvrdili prisutnost obostrane upale zvukovoda u 78% (PUGH i sur., 1974.) odnosno u 96,1% mačaka (PEREGO i sur., 2014.).

Iako literaturni podaci pokazuju podjednaku zastupljenost upale suznice vanjskog zvukovoda kod oba spola mačaka (BAXTER i LAWLER, 1972.; PUGH i sur., 1974.; TOPALÁ i sur., 2007.; PEREGO i sur., 2014.), u ovom radu ženke su imale gotovo dvostruko više upala vanjskog zvukovoda u odnosu na mužjake. Mogući razlog je dvostruko veći broj ženki zastupljenih u ovom istraživanju. Uzimajući u obzir starost životinje, veća učestalost upala sluznice vanjskog zvukovoda utvrđena je u mačaka starijih od godinu dana nego u onih mlađih što je u skladu s dosadašnjim literaturnim podacima (BAXTER i LAWLER, 1972.; PUGH i sur., 1974.; TOPALÁ i sur., 2007.). No, moguće da je veća učestalost u mačaka starijih od godinu dana utvrđena samo iz razloga što je mačaka starijih od godinu dana bilo pet puta više od mlađih.

Rezultati citološke pretrage pokazali su učestalost gljivice *Malassezia* sp. kao uzročnika upale zvukovoda u 37,8% mačaka, bilo kao samostalne ili zajedno s drugim uzročnicima kao što su kokoidne i štapićaste bakterije te ušna grinja *O. cynotis*. CRESPO i sur. (2002.) također su utvrdili da je navedena gljivica bila jedan od uzročnika upale zvukovoda u 36,8% mačaka u

Španjolskoj. S druge strane PEREGO i sur. (2014.) utvrdili su nešto manji broj upala uzrokovanih tom gljivicom i to u 27,8% mačaka u sjevernoj Italiji. BOLLEZ i sur. (2018.) utvrdili su gljivicu *Malassezia* sp. kao samostalnog uzročnika upale zvukovoda ili s drugim uzročnicima u samo 4,6% mačaka u Belgiji, što se uvelike razlikuje od rezultata našeg i prethodno spomenutih istraživanja (CRESPO i sur., 2002.; PEREGO i sur., 2014.). Takva odstupanja možda bi se mogla objasniti hladnijom klimom u Belgiji u odnosu na klimu u mediteranskim zemljama kao što su Italija, Španjolska i Hrvatska u kojima su provedena ostala istraživanja. Naime, poznato je da toplija i vlažnija klima pridonosi većoj učestalosti pojave upale zvukovoda (HARVEY i PATERSON, 2014.). U ovom istraživanju najveći broj upala sluznice vanjskog zvukovoda bio je uzrokovan gljivicom *Malassezia* sp. ili gljivicom *Malassezia* sp. i ušnom grinjom *O. cynotis* u kombinaciji. PEREGO i sur. (2014.) utvrdili su znatno rjeđu učestalost upale zvukovoda uzrokovanu gljivicom *Malassezia* sp. i to u 3,2% mačaka odnosno, gljivicom *Malassezia* sp. i ušnom grinjom *O. cynotis* u 4,8% mačaka.

Literaturni podaci pokazuju velike varijacije u učestalosti *O. cynotis* kao samostalnog uzročnika upale zvukovoda ili u kombinaciji s nekim drugim uzročnicima. Tako, COMAN i sur. (1981.), DURATE i sur. (2010.) i BOLLEZ i sur. (2018.) prikazuju učestalost od 1% do 2,2%, a SOTIRAKI i sur. (2001.), AKUCEWICH i sur. (2002.), RATAJ i sur. (2004.) te PEREGO i sur. (2014.) od 25,5% do 37%. U ovom radu, 25,7% mačaka bilo je pozitivno na *O. cynotis* što odgovara rasponu učestalosti koju su utvrdili SOTIRAKI i sur. (2001.), AKUCEWICH i sur. (2002.), RATAJ i sur. (2004.) i PEREGO i sur. (2014.). Ova istraživanja pokazuju da se učestalost ušne grinje *O. cynotis* u etiologiji upale zvukovoda razlikuje od države do države, a mogući razlog su drugačiji životni i higijenski uvjeti u kojima mačke žive (PEREGO i sur., 2014.). *O. cynotis* utvrđen je kao samostalan uzročnik u 2,7% upala sluznica vanjskog zvukovoda, za razliku od 7,5% koje su utvrdili PEREGO i sur. (2014.).

Upala sluznice vanjskog zvukovoda uzrokovana kokoidnim bakterijama uočena je kod 9,5% mačaka, a štapićastim bakterijama kod 5,4% mačaka. TATER i sur. (2003.) i GINEL i sur. (2002.) u svojim istraživanjima nisu utvrdili niti jednu štapićastu bakteriju u otiscima obrisaka sluznica vanjskog zvukovoda mačaka. Nasuprot ovom istraživanju, PEREGO i sur. (2014.) ustanovili su učestalost upale sluznice vanjskog zvukovoda uzrokovanu štapićastim bakterijama u 16% mačaka što je tri puta više nego u ovom istraživanju. BOLLEZ i sur. (2018.) utvrdili su malu učestalost (1,5%) pojave štapićastih bakterija u upalama sluznice vanjskog zvukovoda. Nadalje, štapićaste bakterije u ovom istraživanju nikada nisu bile jedini uzročnik infekcija, nego uvijek u kombinaciji s još nekim uzročnikom, a taj nalaz podupiru i

rezultati dobiveni u nedavnom istraživanju provedenom u Italiji (PEREGO i sur. 2014). Učestalost upala sluznice vanjskog zvukovoda uzrokovanih kokoidnim bakterijama u 9,5% mačaka utvrđenih u ovom istraživanju nalazi se unutar raspona vrijednosti od 1,5% (BOLLEZ i sur., 2018.) odnosno 39,6% (PEREGO i sur., 2014.) ustanovljenih u nedavnim istraživanjima. Osim toga, kokoidne bakterije kao samostalan uzročnik utvrđene su u 3,2% mačaka s upalom sluznice vanjskog zvukovoda, što je znatno manje uspoređujući s 21,4% utvrđenih u istraživanju PEREGO i sur. (2014.). Ista grupa autora utvrdila je u 13,6% mačaka mješovitu infekciju kokoidnim bakterijama, gljivicom *Malassezia* sp. i ušnom grinjom *O. cynotis* koja ide u prilog 12,9% utvrđenih u ovom radu. Osim toga, PEREGO i sur. (2014.) utvrdili su zastupljenost mješovite infekcije sa sva četiri uzročnika (*Malassezia* sp., *O. cynotis*, kokoidne i štapičaste bakterije) u 12,6% mačaka koje su imale upala sluznice vanjskog zvukovoda, dok je u ovom radu utvrđena samo jedna mačka s takvom upalom u samo jednom uhu.

Iako je pronalazak upalnih stanica citološkom pretragom dodatna potvrda upale sluznice vanjskog zvukovoda (JACOBSON, 2002.; ANGUS, 2004.), u ovom istraživanju utvrđeni su neutrofili u samo 5/31 mačke s upalom sluznice vanjskog zvukovoda. Osim toga, neutrofili nisu ustanovljeni niti kod jedne zdrave mačke što je u skladu s GINEL i sur. (2002.) koji govore kako oni ne bi smjeli biti prisutni u zvukovodu zdravih životinja.

Dosadašnja epidemiološka istraživanja utvrdila su prisutnost kliničkih znakova upale sluznice vanjskog zvukovoda u rasponu od 25% do 72,6% ispitivanih mačaka (CRESPO i sur., 2002.; CAFARCHIA i sur., 2005.; DIZOTTI i COUTINHO, 2007.; SHOKRI i sur., 2010.; PEREGO i sur., 2014.). Slično spomenutim istraživanjima, u ovom istraživanju ustanovljeni su vidljivi klinički znakovi upale sluznice vanjskog zvukovoda u 46,7% mačaka. U 80% mačaka s kliničkim znakovima upale, upala sluznice vanjskog zvukovoda utvrđena je i citološkom pretragom. Takvu vrijednost zabilježili su i PEREGO i sur. (2014.), no CAFARCHIA i sur. (2005.) pronalaze upola manji rezultat uz napomenu da su obrađivali podatke mačaka i pasa zajedno. S druge strane subkliničkih upala sluznice vanjskog zvukovoda bilo je u svega 5,3% mačaka što je vrlo slično utvrđenoj učestalosti od 4,4% (CAFARCHIA i sur., 2005.) i 7% (PEREGO i sur., 2014.).

Upala uzrokovana gljivicom *Malassezia* sp. ustanovljena je kod svih šest mačaka s ranama na uškama, za razliku od BOLLEZ i sur. (2018.) koji su utvrdili takvu upalu u samo 1/13 mačaka s ranama na uškama, no s znatno manjom učestalošću gljivice *Malassezia* sp. u etiologiji

upale sluznice vanjskog zvukovoda. Nadalje u 5/6 mačaka s ranama na uškama pronađena je upala uzrokovana ne samo gljivicom *Malassezia* sp. nego i ušnom grinjom *O. cynotis* istovremeno. Upale koje nastaju kombinacijom ova dva uzročnika dovode do jakog svrbeža kod mačaka što se očituje samoozljeđivanjem (HARVEY i PATERSON, 2014.)

Gljivica *Malassezia* sp. kao uzročnik samostalne ili mješovite upala zajedno s ušnom grinjom utvrđena je kod svih 25 mačaka kod kojih nije bilo moguće vidjeti bubnjić zbog prevelike količine cerumena, što upućuje da prilikom nalaza povećane količine cerumena svakako u obzir moramo uzeti te uzročnike.

Poznato je da će se kod mačaka s upalom sluznice vanjskog zvukovoda uzrokovanom ušnom grinjom *O. cynotis* vrlo često naći cerumen crno smeđe boje i mrvičaste konzistencije (RATAJ i sur., 2004.). SOTIRAKI i sur. (2001.) i AKUCHEWICH i sur. (2002.) potvrdili su to u svojim istraživanjima, utvrdivši upalu uzrokovanu ušnom grinjom *O. cynotis* uz istovremenu prisutnost crno smeđeg mrvičastog cerumena u 85,4 i 89,2% mačaka. Osim toga, moguće su i subkliničke upale uzrokovane ušnom grinjom *O. cynotis*, ali u malom postotku (10,8% i 14,6%) mačaka gdje se na nativnom preparatu mogu naći navedeni paraziti, a da mačke nemaju u zvukovodu povećanu količinu cerumena tipičnog izgleda (SOTIRAKI i sur., 2001.; AKUCHEWICH i sur., 2002.). U skladu s ovim podacima je i ovo istraživanje kojim su utvrđene subkliničke upale ušnom grinjom *O. cynotis* u samo 10% mačaka, dok je ostalih 90% mačaka uz nalaz ušne grinje imalo karakterističan crno smeđi mrvičasti cerumen u zvukovodima. Pastozan cerumen u ovom istraživanju je bio indikacija upale gljivicom *Malassezia* sp., ali važno je napomenuti da nije bio pronađen kod većine upala uzrokovanih tom gljivicom kao što navodi literatura (CHICKERING, 1988.; HARVEY i PATERSON, 2014.).

Učestalost izolacije gljivice *M. pachydermatis* u dosadašnjim istraživanjima kreće se između 23,5% i 72,6% (CRESPO i sur., 2002.; NARDONI i sur., 2005.; DIZOTTI i COUTINHO, 2007.; SHOKRI i sur., 2010.). Sukladan tome je rezultat od 42,7% dobiven ovim istraživanjem, a najbliži je vrijednostima od 48,3% i 40% koje su zabilježili NARDONI i sur. (2005.) i DIZOTTI i COUTINHO (2007.). Mačke kod kojih su utvrđeni klinički znakovi upale sluznice vanjskog zvukovoda imale su veću učestalost izolacije gljivice *M. pachydermatis* nego zdrave mačke. Tako je u ovom istraživanju izolirana *M. pachydermatis* kod 82,9% mačaka s utvrđenim kliničkim znakovima upale sluznice vanjskog zvukovoda, što se poklapa s učestalosti izolacije u drugim istraživanjima koja su bila u rasponu od 41,2% do

86,6% (CRESPO i sur., 2002.; NARDONI i sur., 2005.; DIZOTTI i COUTINHO, 2007.; KHOSRAVI i sur., 2008.; SHOKRI i sur., 2010.). Nasuprot tome, gljivica *M. pachydermatis* izdvojena je u samo u 7,3% zdravih mačaka. Takva prevalencija manja je od 17,6%, 21,2%, 24%, 35,5% i 83,3% utvrđenih u drugim istraživanjima (CRESPO i sur., 2002.; NARDONI i sur., 2005.; DIZOTTI i COUTINHO, 2007.; KHOSRAVI i sur., 2008.; SHOKRI i sur., 2010.).

Usporedbom rezultata citološke i mikološke pretrage dobiven je uvid u podudarnost tih dviju pretraga u mačaka s upalom sluznice vanjskog zvukovoda i zdravih mačaka. CAFARCHIA i sur. (2005.) ustanovili su u mačaka s kliničkim znakovima upale sluznice vanjskog zvukovoda, da se rezultati citološke i mikološke pretrage podudaraju u 77,7% mačaka, bilo da su rezultati obje pretrage negativni ili pozitivni. Uspoređujući taj rezultat s rezultatom od 82,4% mačaka u ovom istraživanju, može se zaključiti da je podudarnost ipak veća u ovom istraživanju. U zdravih mačaka utvrđena je još veća podudarnost od 95,1% rezultata navedenih pretraga, nego li u mačaka s upalom sluznice vanjskog zvukovoda. CAFARCHIA i sur. (2005.) opisuju također veću podudarnost od 80,4% kod zdravih mačaka koja je niža nego li u našem istraživanju. Razlike u rezultatima vjerojatno su nastale jer smo u ovom istraživanju uzimali u obzir samo mačke, a CAFARCHIA i sur. (2005.) obrađivali su podatke mačaka i pasa zajedno. Iz svega navedenog zaključuje se da je korištenje citološke i mikološke pretrage zajedno vrlo pouzdano u otkrivanju upale sluznice vanjskog zvukovoda u mačaka. To potvrđuje i 13 mačaka s kliničkim znakovima koje su bile pozitivne samo na jednu pretragu, a ne bi bile otkrivene kada bi se koristila samo jedna pretraga. Govoreći o zdravim mačkama, citološkom i mikološkom pretragom u kombinaciji otkriveno je šest mačaka sa subkliničkim upalama sluznice vanjskog zvukovoda, što ne bi bio slučaj da su se koristile samostalno. Zbog toga je rezultate svih pretraga potrebno usporediti s anamnezom i kliničkom slikom kako bi se došlo do dijagnoze primarnog uzročnika upale sluznice vanjskog zvukovoda.

Treba naglasiti da su potrebna daljnja istraživanja ove problematike kako bi se mogla utvrditi učestalost upale vanjskog zvukovoda u cijeloj Republici Hrvatskoj te kako bi dobili uvid koje sve vrste iz roda *Malassezia* se nalaze u zvukovodima mačaka. Također pretpostavlja se da bi se dobili drugačiji rezultati ovakvih istraživanja zbog drugačijih klimatskih uvjeta u različitim dijelovima Republike Hrvatske.

6. ZAKLJUČCI

U ovom diplomskom radu po prvi puta je provedeno istraživanje o učestalosti upale sluznice vanjskog zvukovoda kod slobodnoživućih mačaka na teritoriju Republike Hrvatske. Važno je napomenuti da do sada postoji svega nekoliko sličnih istraživanja u svijetu, a da podaci o učestalosti izdvajanja gljivice *Malassezia* sp. iz zvukovoda slobodnoživućih mačaka predstavljaju za sada jedine i nove znanstvene spoznaje u svijetu.

U ovom istraživanju otoskopskim pregledom utvrđeno je da se upala sluznice vanjskog zvukovoda najčešće klinički očitovala povećanom količinom cerumena u 41,3% mačaka, koji je bio crno smeđe boje u 38,7% odnosno mrvičast u 26,7% mačaka.

Citološkom pretragom upala sluznice vanjskog zvukovoda utvrđena je u 41,3% pregledanih slobodnoživućih mačaka na području grada Zagreba i okolici. Nadalje, kod mačaka starijih od godinu dana ustanovljena je veća učestalost upale sluznice vanjskog zvukovoda od 77,4% u odnosu na mačke mlađe od godinu dana kod kojih je učestalost iznosila 19,4%.

U 18,9% mačaka je citološkom pretragom utvrđeno da je upala sluznica vanjskog zvukovoda bila uzrokovana samo gljivicom *Malassezia* sp. odnosno u 23% mačaka navedenom gljivicom i ušnom grinjom *O. cynotis* istovremeno. U 9,5% slučajeva kod mačaka s upalom sluznice zvukovoda utvrđene su kokoidne bakterije, a štapičaste bakterije u svega 5,4% i one nisu ni kod jedne mačke samostalno uzrokovale upalu sluznice vanjskog zvukovoda.

Upale sluznice vanjskog zvukovoda utvrđene su kliničkim pregledom i citološkim nalazom zajedno u 80% mačaka. Kliničkim pregledom upale su se očitovale u vidu rana na uški, suženja vanjskog zvukovoda te su bile popraćene povećanom količinom crno smeđeg mrvičastog ili pastozno smeđeg cerumena, dok je u svega 5,3% mačaka utvrđena subklinička upala sluznice zvukovoda.

M. pachydermatis bila je jedina vrsta iz roda *Malassezia* koja je izolirana iz obrisaka zvukovoda slobodnoživućih mačaka u gradu Zagrebu i okolici.

Za dokaz upale sluznice vanjskog zvukovoda preporuča se korištenje citološke i mikološke pretrage zajedno jer na taj način upala sluznice vanjskog zvukovoda kod najmanjeg broja mačaka ostaje nedijagnosticirana.

7. POPIS LITERATURE

AKUCEWICH, L. H., K. PHILMAN, A. CLARK, J. GILLESPIE, G. KUNKLE, C. F. NICKLIN, E. C. GREINER (2002): Prevalence of ectoparasites in a population of feral cats from north central Florida during the summer. *Vet. Parasitol.* 109, 129-139.

ANGUS, J. C. (2004): Otic cytology in health and disease. *Vet. Clin. North Am. Small. Anim. Pract.* 34, 411–424.

BAXTER, M., D. C. LAWLER (1972): The incidence and microbiology of otitis externa of dogs and cats in New Zealand. *N. Z. Vet. J.* 20, 29-32.

BOLLEZ, A., H. DE ROOSTER, A. FURCAS, S. VANDENABEELE (2018): Prevalence of external ear disorders in Belgian stray cats. *J. Feline Med. Surg.* 20, 149-154.

CAFARCHIA, C., S. GALLO, G. CAPELLI, D. OTRANTO (2005): Occurrence and population size of *Malassezia* spp. in the external ear canal of dogs and cats both healthy and with otitis. *Mycopathologia* 160, 143-149.

CARLOTTI, D. N. (1991): Diagnosis and medical treatment of otitis externa in dogs and cats. *J. Small Anim. Pract.* 32, 394–400.

CHICKERING, W. R. (1988): Cytologic evaluation of otic exudates. *Vet. Clin. North Am. Small. Anim. Pract.* 18, 773–782.

COLE, L. K., K. W. KWOCZKA, J. J. KOWALSKI, A. HILLIER (1998): Microbial flora and antimicrobial susceptibility patterns of isolated pathogens from the horizontal ear canal and middle ear in dogs with otitis media. *J. Am. Vet. Med. Assoc.* 212, 534-538.

COLE L. K. (2012): Otitis externa. U: *Infectious diseases of the dog and cat.* (Green, C. E., ur.), Saunders Elsevier, St. Louis, str. 885-891.

COLOMBO, S., S. NARDONI, L. CORNEGLIANI, F. MANCIANTI (2007): Prevalence of *Malassezia* spp. yeasts in feline nail folds: a cytological and mycological study. *Vet. Dermatol.* 18, 278-283.

COMAN, B. J., E. H. JONES, M. A. DRIESEN (1981): Helminth parasites and arthropods of feral cats. *Aust. Vet. J.* 57, 324-327.

- CRESPO, M. J., M. L. ABARCA, F. J. CABANES (2002): Occurrence of *Malassezia* spp. in the external ear canals of dogs and cats with and without otitis externa. *Med. Mycol.* 40, 115-121.
- COYNE K. (2015): Quantifying Organisms on Cytology. *Dermatology pearls*. Preuzeto s: dermvettacom.com
- DIZOTTI, C., S. COUTINHO (2007): Isolation of *Malassezia pachydermatis* and *M. sympodialis* from the external ear canal of cats with and without otitis externa. *Acta Vet. Hung.* 55, 471-477.
- DUARTE, A., I. CASTRO, I. M. P. DA FONSECA, V. ALMEIDA, L. M. M. DE CARVALHO, J. MEIRELES, M. I. FAZENDEIRO, L. TAVARES, Y. VAZ (2010): Survey of infectious and parasitic diseases in stray cats at the Lisbon Metropolitan Area, Portugal. *J. Feline Med. Surg.* 12, 441-446.
- GINEL, P. J., R. LUCENA, J. C. RODRIGUEZ, J. ORTEGA (2002): A semiquantitative cytological evaluation of normal and pathological samples from the external ear canal of dogs and cats. *Vet. Dermatol.* 13, 151-156.
- GOTTHELF, L. (2005): *Small animal ear diseases: An illustrated guide*, 2nd Edition. Elsevier Saunders, St. Louis, str. 23-338.
- GRIFFIN, C. E. (2010): Classifying cases of otitis externa the PPSP System. U: *Proceedings of ESVD workshop on otitis*, St. Helens.
- GUÉHO-KELLERMANN E., T. BOEKHOUT (2010): Isolation, identification and biodiversity of *Malassezia* yeasts. U: *Malassezia and the skin: science and clinical practice*. (Boekhout, T., E. Guého-Kellermann, P. Mayser, A. Velegraki, ur.), Springer-Verlag Berlin Heidelberg, str. 18-51.
- HARVEY, R. G., S. PATERSON (2014): *Otitis externa: an essential guide to diagnosis and treatment*. CRC Press, Taylor & Francis Group, Boca Raton, str. 13-103.
- HILL, P., A. LO, C. A. N. EDEN, S. HUNTLEY, V. MOREY, S. RAMSEY, C. RICHARDSON, D. J. SMITH, C. SUTTON, M. D. TAYLOR, E. THORPE, R. TIDMARSH, V. WILLIAM (2006): Survey of the prevalence, diagnosis and treatment of dermatological conditions in small animals in general practice. *Vet. Rec.* 158, 533-539.

- JACOBSON, L. S. (2002): Diagnosis and medical treatment of otitis externa in the dog and cat. *J. S. Afr. Vet. Assoc.* 73, 162-170.
- KENNIS, R. A. (2013): Feline otitis: diagnosis and treatment. *Vet. Clin. North. Am. Small. Anim. Pract.* 43, 51-56.
- KHOSRAVI, A. R., S. EID, T. ZIGLARI, M. BAYAT (2008): Isolation and differentiation of *Malassezia* species isolated from healthy and affected small animals, ear and skin. *World J Zool.* 3, 77-80.
- MORRIS, D. O. (2004): Medical therapy of otitis externa and otitis media. *Vet. Clin. North Am. Small Anim. Pract.* 34, 541-555.
- NARDONI, S., F. MANCIANTI, A. RUM, M. CORAZZA (2005): Isolation of *Malassezia* species from healthy cats and cats with otitis. *J. Feline Med. Surg.* 7, 141-145.
- NUTTAL, T. (2016): Successful management of otitis externa. *In Practice.* 38, 17-21.
- PATERSON, S., K. TOBIAS (2013): Atlas of ear diseases of the dog and cat. Wiley-Blackwell, John Wiley & Sons, Chichester, str. 93-313.
- PEREGO, R., D. PROVERBIO, G. BAGNAGATTI DE GIORGI, A. DELLA PEPA, E. SPADA (2014): Prevalence of otitis externa in stray cats in northern Italy. *J. Feline Med. Surg.* 16, 483-490.
- PUGH, K. E., J. M. EVANS, P. G. HENDY (1974): Otitis externa in the dog and cat—an evaluation of a new treatment. *J. Small Anim. Pract.* 15, 387-400.
- RATAJ, A. V., J. POSEDI, A. BIDOVEC (2004): Ectoparasites: *Otodectes cynotis*, *Felicola subrostratus* and *Notoedres cati* in the ear of cats. *Slov. Vet. Res.* 41, 89-92.
- ROSSER, E. J. (2004): Causes of otitis externa. *Vet. Clin. North. Am. Small. Anim. Pract.* 34, 459-468.
- SCOTT, D. W. (1980): External ear disorders. *J. Am. Anim. Hosp. Assoc.* 16, 426-433.
- SHAW, S. (2016): Pathogens in otitis externa: diagnostic techniques to identify secondary causes of ear disease. *In Practice.* 38, 12-16.
- SHOKRI, H., A. KHOSRAVI, M. RAD, S. JAMSHIDI (2010): Occurrence of *Malassezia* species in Persian and domestic short hair cats with and without otitis externa. *J. Vet. Med. Sci.* 72, 293-296.

SOTIRAKI, S. T., A. F. KOUTINAS, L. S. LEONTIDES, K. K. ADAMAMA-MORAITOU, C. A. HIMONAS (2001): Factors affecting the frequency of ear canal and face infestation by *Otodectes cynotis* in the cat. *Vet. Parasitol.* 96, 309-315.

TATER, K. C., D. W. SCOTT, W. H. MILLER JR, H. N. ERB (2003): The cytology of the external ear canal in the normal dog and cat. *J. Vet. Med. A* 50, 370-374.

TOPALĂ, R., I. BURTAN, M. FÂNTÂNARU, S. CIOBANU, L. C. BURTAN (2007): Epidemiological studies of otitis externa at carnivores. *Lucrări Științifice Medicină Veterinară* 40, 247-251.

WALY, N. E., M. A. KHALAF (2013): Otitis externa and otitis media in cats in Assiut: a retrospective study of presenting signs, causes, diagnosis and treatment. *Assiut Vet. Med. J.* 59, 93-9.

ŽIVIČNJAK T. (2012): Šuga. U: Veterinarski priručnik. (Herak - Perković V., Ž. Grabarević, J. Kos, ur.), Medicinska naklada, Zagreb, str. 1501-1511.

8. SAŽETAK

Magdalena Kolenc

Učestalosti upala sluznice vanjskog zvukovoda u slobodnoživućih mačaka na području grada
Zagreba i okolice

Upala sluznice vanjskog zvukovoda predstavlja izazov u dijagnostici zbog njene složene etiologije. Učestalost i mogući uzročnici upale još su nedovoljno istraženi u slobodnoživućih mačaka. U svrhu ovog istraživanja prikupljeni su obrisci sluznica vanjskih zvukovoda i uzoraka cerumena od 75 uhvaćenih slobodnoživućih mačaka u vremenskom periodu od lipnja do listopada 2018. godine. Inspekcijom su pregledane uške mačaka, izvršen je otoskopski pregled sluznice vanjskog zvukovoda i bubnjića te se procijenio izgled i količina cerumena. Prikupljeni uzorci obrađeni su citološkom i mikološkom pretragom. Otoskopskim pregledom utvrđeno je da se upala sluznice vanjskog zvukovoda klinički očitovala povećanom količinom cerumena u 41,3% mačaka, koji je bio crno smeđe boje u 38,7% odnosno mrvičast u 26,7% mačaka. Obradom podataka u 41,3% mačaka citološkom pretragom utvrđena je upala sluznice vanjskog zvukovoda. Kod mačaka starijih od godinu dana utvrđena je veća učestalost upala u odnosu na mačke mlađe od godinu dana. Najveći broj upala uzrokovale su gljivica *Malassezia* sp. te gljivica i ušna grinja *O. cynotis* zajedno. Kokoidne i štapičaste bakterije utvrđene su u 9,5% odnosno 5,4% mačaka. Citološkom pretragom, kod 80% mačaka s kliničkim znakovima, potvrđena je upala sluznice vanjskog zvukovoda. Subkliničke upale utvrđene su u 5,3% mačaka. Nadalje, jedina vrsta iz roda *Malassezia* koja je uspješno izolirana bila je *M. pachydermatis*. Upala sluznice vanjskog zvukovoda nije rijetka pojava i prilikom postavljanja dijagnoze potrebno je uzeti u obzir kliničke znakove zajedno s citološkom i mikološkom pretragom kako bi se utvrdio primarni uzrok i pravilno liječila životinja.

Ključne riječi: upala sluznice vanjskog zvukovoda, slobodnoživuće mačke, *Malassezia* sp., ušna grinja *O. cynotis*, kokoidne i štapičaste bakterije

9. SUMMARY

Magdalena Kolenc

Prevalence of otitis externa in street cats in and around city of Zagreb

Otitis externa presents a challenge in diagnostics due to its complex etiology. In street cats prevalence and possible causes are still unexplored. For the purpose of this research, ear swabs and cerumen samples were collected from 75 street cats from June to October 2018. Ear pinna was inspected and otoscopic examination of the external ear canal has been conducted to determine the condition of mucosa, tympanum and quality and quantity of cerumen. Samples were subjected to cytological and mycological examination. Otosopic examination found that otitis externa was clinically manifested with increased amounts of cerumen in 41.3% of cats, which was dark brown in 38.7% and crumbly in 26.7% of cats. Results of cytological examination have shown the prevalence of otitis externa in 41,3% of cats. Cats older than one year had higher prevalence of otitis externa than cats younger than one year. In most cats, otitis externa was caused by *Malassezia* spp. and combination of *Malassezia* spp. and ear mite *O. cynotis*. Rods and cocci were present in small number of inflammation. Cocci were the only cause of otitis externa in 1,4% of cats. Results of cytological examination have shown the prevalence of otitis externa in 80% of cats with clinical sings of inflammation. Only in 5,3% of cats subclinical inflammation was present. *M. pachydermatis* was the only species from the genus *Malassezia* that has been successfully isolated. Otitis externa is not a rare disease and one has to take in consideration clinical signs, cytological and mycological results to determine primary cause of otitis externa and to treat animal properly.

Keywords: otitis externa, street cats, *Malassezia* sp., ear mite *O. cynotis*, cocci, rods

10. ŽIVOTOPIS

Magdalena Kolenc rođena je 28. siječnja 1994. godine u Zagrebu. Pohađala je Nadbiskupsku klasičnu gimnaziju s pravom javnosti od 2008. do 2012. godine. Nastavlja obrazovanje na Veterinarskom fakultetu Sveučilišta u Zagrebu. Sudjelovala je na Noći muzeja 2018. i 2019. godine, te Festivalu znanosti 2018. na Veterinarskom fakultetu Sveučilišta u Zagrebu. Kroz rujan 2018. volontirala je u Centru za zaštitu i istraživanje morskih sisavaca u Molatu. Od 2016. godine svako ljeto kroz mjesec dana sudjeluje u volonterskom programu Stručni suradnik za očuvanje agro-bio raznolikosti u Parku prirode Biokovo.