

Kanini kutani histiocitom: Citološke karakteristike - retrospektivni prikaz slučajeva dijagnosticiranih na Zavodu za veterinarsku patologiju 2009.-2018.

Kampuš, Anja

Master's thesis / Diplomski rad

2019

Degree Grantor / Ustanova koja je dodijelila akademski / stručni stupanj: **University of Zagreb, Faculty of Veterinary Medicine / Sveučilište u Zagrebu, Veterinarski fakultet**

Permanent link / Trajna poveznica: <https://um.nsk.hr/um:nbn:hr:178:410873>

Rights / Prava: [In copyright](#)/[Zaštićeno autorskim pravom.](#)

Download date / Datum preuzimanja: **2024-06-28**



Repository / Repozitorij:

[Repository of Faculty of Veterinary Medicine -
Repository of PHD, master's thesis](#)



SVEUČILIŠTE U ZAGREBU

VETERINARSKI FAKULTET

Anja Kampuš

**KANINI KUTANI HISTIOCITOM: CITOLOŠKE KARAKTERISTIKE –
RETROSPEKTIVNI PRIKAZ SLUČAJEVA DIJAGNOSTICIRANIH NA ZAVODU
ZA VETERINARSKU PATOLOGIJU 2009.-2018.**

Diplomski rad

Zagreb, 2019.

Zavod za veterinarsku patologiju Veterinarskog fakulteta Sveučilišta u Zagrebu

Predstojnik:

Izv. prof. dr. sc. Marko Hohšteter, dr. med. vet.

Mentori:

Doc. dr. sc. Ivan-Conrado Šoštarić-Zuckermann, dr. med. vet.

Izv. prof. dr. sc. Andrea Gudan Kurilj, DECVP, dr. med. vet.

Članovi povjerenstva za obranu diplomskog rada:

1. Izv. prof. dr. sc. Marko Hohšteter, dr. med. vet.

2. Doc. dr. sc. Ivan-Conrado Šoštarić-Zuckermann, dr. med. vet.

3. Izv. prof. dr. sc. Andrea Gudan Kurilj, DECVP, dr. med. vet.

Zahvaljujem se mentoru doc. dr. sc. Ivanu-Conradu Šoštarić-Zuckermannu, dr. med .vet. što mi je omogućio izradu ovog diplomskog rada na temu iz područja vlastitog interesa te bio uvijek dostupan za potrebnu pomoć prilikom izrade rada i podijelio vrijedne i motivirajuće savjete za nadolazeću budućnost.

Jednako tako, zahvaljujem se mentorici izv. prof. dr. sc. Andrei Gudan Kurlj, DECVP, dr. med. vet. za pomoć i savjete tijekom izrade ovog rada.

Zahvaljujem se cijelom Zavodu za veterinarsku patologiju na mogućnosti korištenja arhivskih preparata i opreme za mikroskopiranje i fotografiranje bez kojih ovaj rad nebi bio moguć.

Zahvaljujem se Dori, Teni, Kim, Valentini, Magdaleni i Anji koje su dobre i loše dane tijekom cijelog studiranja učinile zabavnijim, lakšim i definitivno nezaboravnim.

Ogromno hvala Ilarji i Jakovu koji su sa mnom plakali i slavili te uvijek bili puni podrške, vjerovali u mene i gurali me samo naprijed onda kada je bilo najteže.

Za kraj, najviše hvala mojoj obitelji što su mi omogućili da slijedim svoje snove, uvijek bili puni podrške i s ponosom dočekali ovaj kraj, te ovaj rad posvećujem upravo njima.

Sadržaj

1. Uvod	1
1.1. Citologija i citološki preparati	1
1.2. Kanini kutani histiocitom.....	2
2. Pregled rezultata dosadašnjih istraživanja	3
2.1. Normalna struktura kože.....	3
2.2. Podrijetlo tumora, makroskopski izgled i incidencija.....	4
2.3. Mikroskopske karakteristike.....	5
2.3.1. Svjetlosni mikroskop.....	5
2.3.2. Elektronski mikroskop.....	6
2.4. Biološko ponašanje kaninog kutanog histiocitoma.....	8
3. Materijali i metode.....	11
3.1. Citološke karakteristike	11
3.2. Statistička obrada i fotografiranje.....	13
4. Rezultati	14
4.1. Opći podaci o pacijentu i novotvorevini	16
4.1.1. Godine uzorkovanja.....	16
4.1.2. Podrijetlo uzoraka.....	17
4.1.3. Pasma	17
4.1.4. Dob i spol	18
4.1.5. Lokacija novotvorevine	19
4.2. Citološke karakteristike	21
4.2.1. Staničnost i omjer jezgre i citoplazme.....	21
4.2.2. Anizocitoza.....	24
4.2.3. Anizokarioza	24
4.2.4. Limfociti.....	25
4.2.5. Neutrofili	27
4.2.6. Nekrotični debris	29
5. Rasprava	30
6. Zaključak.....	33
7. Literatura.....	34
8. Sažetak	37
9. Summary.....	38
10. Životopis.....	39

1. Uvod

1.1. Citologija i citološki preparati

Pojam citologija odnosi se na znanost o stanicama, a dolazi od grčke riječi „*kytos*“ što znači kutija ili šupljina, a od 1859. godine u modernoj znanosti odnosi se na stanicu, te od grčke riječi „*logia*“ što znači znanost, diskusija, rasprava, doktrina. Citologija je dio patologije i bavi se mikroskopskim proučavanjem strukture, funkcije, umnožavanja, životnim ciklusom i patologijom stanica organizma.

Točnost dijagnoze uvelike ovisi o kvaliteti uzimanja uzoraka i pripremi preparata. Metode uzimanja uzoraka dijele se na aspiracijske i eksfolijativne. U aspiracijske metode ubrajaju se FNB (engl. *fine needle biopsy*) i FNAB (engl. *fine needle aspiration biopsy*) dok se u eksfolijativne metode ubrajaju otisak, obrisak, strugotine i ispirak.

Za nodularne kožne i potkožne novotvorevine kao što je kutani histiocitom najpogodniji je pristup aspiracijskim metodama. Za izvođenje aspiracijskih metoda potrebno je: igla veličine 22-25 G, šprica od 3-20 ml (ovisno o konzistenciji tkiva, najčešće se koristi 3ml) i predmetna stakalca (Valenciano i Cowell, 2019.). Novotvorevina se čvrsto fiksira jednom rukom dok se drugom rukom pomoću igle ulazi u tkivo. Kako bi se dobila dovoljna količina stanica potrebno je iglu uvoditi u različitim smjerovima uz rotaciju, ali bez izlaska iz novotvorevine (Albanese, 2017.). Ako se primjenjuje metoda FNB na konus igle nije potrebno stavljati špricu prilikom uzimanja uzoraka, a stanice se izuzimaju samim ulaskom i rotacijom igle u tkivo. Kod primjene FNAB metode na konus igle potrebno je staviti špricu te nakon što je igla u tkivu aspirirati najčešće $\frac{1}{2}$ ili $\frac{3}{4}$ šprice kako bi stvorili negativan podtlak (Valenciano i Cowell, 2019.). Kada je u šprici stvoren negativan podtlak igla se u tkivu nekoliko puta preusmjerava i rotira, a prije izvlačenja igle iz tkiva potrebno je pustiti klip šprice i time popustiti negativni tlak u šprici (Valenciano i Cowell, 2019.).

Nakon što je odrađena metoda uzimanja uzoraka potrebno je stanice adekvatno premjestiti na predmetno stakalce. Materijal se nježno mora nanijeti na predmetno stakalce pomoću šprice minimalno 1 cm udaljenosti od matiranog ruba stakalca (Albanese, 2017.). Distribucijom male količine uzorka na više stakalca postigne se dobivanje uzoraka u jednom sloju u koji lakše prodire boja, te veća količina preparata koji se mogu bojati specijalnim metodama ili imunohistokemijskim bojama (Albanese, 2017.). Nakon što je uzorak nanesen na predmetno stakalce potrebno ga je razmazati kako bi se dobio oblik elipse ili pera u čijem

centru se nalazi optimalni dio za procjenu stanica. Razmazak se radi pomoću drugog predmetnog stakalca koji se postavi pod kutem od 90 stupnjeva na stakalce s uzorkom i uz konstantan, nježan pritisak svako se stakalce povuče u suprotnom smjeru (Albanese, 2017.).

Sljedeći korak je sušenje preparata čime se postiže fiksacija koja sprječava autolizu stanica. Optimalno je sušenje preparata na zraku, a može poslužiti i sušilo za kosu. Nakon što je preparat fiksiran potrebno je bojanje kako bi se pojačala vizualizacija stanica. Postoji više različitih vrsta bojenja, a u veterinarskoj medicini najčešće se koriste bojenja po Romanovskom (Wright, Giemsa, May-Grunwald-Giemsa, Diff-Quik, Quik-Dip) i novo metilensko modriilo (engl. *New Methylene Blue Stain-NMB*) (Raskin i Meyer, 2016.).

Nakon uzimanja uzorka i pripreme preparata dolazi se do mikroskopiranja nakon kojeg slijedi pisanje nalaza i mišljenja. Citološka pretraga je vrlo vrijedna dijagnostička metoda, ali treba imati na umu da se ponekad samostalno ne može doći do dijagnoze i da nisu sva tkiva pogodna, te je tada potrebno kombinirati s drugim metodama kao što je histopatološka pretraga.

1.2. Kanini kutani histiocitom

Kutani histiocitom pasa spada u tumore podrijetla okruglih stanica (engl. *round cell tumors*). U kategoriji tumora okruglih stanica nalaze se i mastocitom, limfom, plazmacitom, melanom i transmisivni venerični tumor.

Kanini kutani histiocitom nastaje proliferacijom intraepidermalnih Langerhansovih stanica tvoreći benignu neoplaziju. Ova neoplazija vrlo je česta kod pasa te je specifična po tome što zahvaća pse mlađe životne dobi. Najčešće se pojavljuje kao solitarna uzdignuta okrugla novotvorina, dok vrlo rijetko dolazi u obliku multinodularnih lezija. Veličina tvorbe najčešće se ne prelazi 4 cm, a unutar nekoliko mjeseci dolazi do spontane regresije.

Dijagnostička metoda izbora je citološka pretraga čija velika prednost je brzina i cijena. Od velike je važnosti uzeti uzorak za citološku pretragu kako bi se postavila pravilna dijagnoza, a time isključile druge mnogo nepovoljnije dijagnoze koje makroskopski mogu izgledati slično kutanom histiocitomu. Terapija izbora je kompletna kirurška ekscizija tumora, a prognoza je izrazito povoljna.

2. Pregled rezultata dosadašnjih istraživanja

2.1. Normalna struktura kože

Koža se sastoji od tri međusobno povezana sloja. Površinski sloj čini *epidermis*, ispod njega nalazi se *dermis*, dok najdublji dio čini *hypodermis* ili *subcutis*.

Epidermis je površinski dio kože i sastoji se od keratinocita, melanocita i Langerhansovih stanica, tj. histiocita (Albanese, 2017.). Keratinociti čine najveću populaciju stanica i sudjeluju u procesu keratinizacije, tj. sazrijevanja stanica koje u konačnici izgube jezgru i čine odumrle orožnjale površinske stanice koje se nazivaju korneociti (lat. *corneocytes*). Histiociti ili Langerhansove stanice spadaju u mononuklearni fagocitni sustav, te predstavljaju tkivne makrofage. Melanociti i histiociti najčešće su vidljivi tek prilikom njihove proliferacije ili neoplastičnog procesa (Albanese, 2017.). Keratinociti čine četiri sloja: *stratum basale*, *stratum spinosum*, *stratum granulosum* i *stratum corneum*. *Stratum basale* čine mali keratinociti koji su veličine 8-10 mikrometara okruglog oblika s velikim okruglim jezgrama. Bazalni keratinociti mogu se razlikovati od neaktiviranih histiocita prema svjetlijem području uz rub jezgre koji se naziva halo (Albanese, 2017.). *Stratum spinosum* čini najveći dio epidermisa i sastoji se od većih keratinocita koji su poligonalna oblika s ovalnom jezgrom (Albanese, 2017.). *Stratum granulosum* dobio je ime po okruglim keratohijelinim granulama u citoplazmi poligonalnih keratinocita. Granule se boje eozinofilno ako se koristi bojanje po Romanovskom (Albanese, 2017.). Posljednji sloj epidermisa čini *stratum corneum* kojeg karakteriziraju anuklearni keratinociti koji podliježu fiziološkom procesu keratinizacije, tj. orožnjavanja. Nakon što potpuno orožnjaju nazivaju se korenociti prema čemu je ovaj sloj dobio ime.

Dermis predstavlja srednji sloj kože. Čini najkompleksniji dio kože i sastoji se od vezivnog tkiva, krvnih žila, živaca, dlačnih folikula, znojnih i lojnih žlijezda (Albanese, 2017.). Fibroblasti i fibrociti čine najveći postotak stanica dermisa no prisutni su histiociti i melanociti (Albanese, 2017.).

Supkutano tkivo, *subcutis* ili *hypodermis* čini posljednji i najdublji dio kože. Sastoji se od masnog tkiva kojeg čine zrele masne stanice (adipociti). Adipociti se u citološkim preparatima mogu nalaziti kao samostalne stanice te u većim ili manjim nakupinama. Poligonalnog su oblika s ekscentrično smještenim malim hiperkromatskim jezgrama (Albanese, 2017.).

2.2. Podrijetlo tumora, makroskopski izgled i incidencija

Histiociti su stanice imunskog sustava koje nastaju iz prekursora matičnih stanica koštane srži (Fulmer i Mauldin, 2007.). Histiociti se mogu klasificirati kao makrofagi ili dendritične stanice (Coomer i Liptak, 2008.), a u koju od ove dvije vrste će se diferencirati ovisi o utjecaju različitih citokina (Fulmer i Mauldin, 2007.). Nakon diferencijacije obje vrste histiocita sadrže mnoge površinske antigene, te površinske receptore za imunoglobuline i komplemente koji se podudaraju (Fulmer i Mauldin, 2007.). Makrofagi su uključeni u upalni proces gdje im je primarna zadaća fagocitoza (imaju veliku količinu lizosomalnih enzima), dok dendritične stanice služe kao antigen prezentirajuće stanice (DAPCs- engl. *dendritic antigen-presenting cells*) (Coomer i Liptak, 2008.). Nakon što antigen bude obrađen, dendritične stanice odlaze u parakretsni limfnog čvora gdje prezentiraju antigen naivnim T limfocitima (Th0) u svrhu poticanja imunskog odgovora (Moore, 1998.). Dendritične stanice uključuju epidermalne dendritične stanice (Langerhansove stanice), intersticijske dendritične stanice i interdigitirajuće dendritične stanice (u perifernim limfnim organima) (Fulmer i Mauldin, 2007.). Monociti nakon što napuste koštanu srž cirkuliraju u krvi, te u tkivu postaju zreli makrofagi te se kao takvi mogu naći u raznim tkivima uključujući kožu, slezenu, jetru (Kupfferove stanice) i pluća (alveolarni makrofagi) (Fulmer i Mauldin, 2007.).

Kanine histiocitne bolesti podijeljene su u tri kategorije: nemaligne neneoplastične, nemaligne neoplastične i maligne neoplastične; te njih čini četiri sindroma: reaktivna kutana ili sistemska histiocitoza (nemaligna neneoplastična bolest), kutani histiocitom (nemaligna neoplastična bolest), lokalizirani histiocitni sarkom (maligna neoplastična bolest) i diseminirani histiocitni sarkom (maligna neoplastična bolest) (Coomer i Liptak, 2008.).

Kod pasa tumori kože čine gotovo 30% od svih neoplazija (Pakhrin i sur., 2007.). Prema istraživanju u Koreji provedenom na 2952 uzorka biopsije u top pet dijagnosticiranih tumora kože spadaju epidermalne i folikularne ciste (12,70%), lipom (11,36%), mastocitom (8,82%), kutani histiocitom (7,49%) i tumor bazalnih stanica (6,82%) (Pakhrin i sur., 2007.).

Kutani histiocitom je benigni tumor koji se pojavljuje kao uzdignuta solitarna lezija kod mladih pasa (Fulmer i Mauldin, 2007.). Lezija je najčešće vidljiva kao cirkularna kupolasta novotvorina na koži, koja se brzo razvila i često ubrzo ulcerira (Taylor, Dorn i Luis, 1969.). Veličina lezije kreće se u promjeru između 0,5 i 4 cm, većinom od 1-2 cm, dok je visina najčešće 50% manja od promjera (Taylor, Dorn i Luis, 1969.). Na presjeku svježeg tkiva

tvorevina je vidljiva kao ispupčena, dobro odvojena, nekapsulirana bijela masa s primjesom žućkaste boje (Taylor, Dorn i Luis, 1969.).

Najčešće se pojavljuje kod pasa mlađih od 3 godine (Coomer i Liptak, 2008.), ali dijagnosticiran je kod pasa od 2 mjeseca do 16 godina (Pakhrin i sur., 2007.). Pasminsku predispoziciju imaju brahiocefalične pasmine pasa kao što su bokser i buldog, te doberman pinč, škotski terijer, koker španijel (Fulmer i Mauldin, 2007.), te se smatra da čistokrvni psi imaju veći rizik za razvoj kaninog kutanog histiocitoma od mješanaca (Taylor, Dorn i Luis, 1969.). Kod pasmine shar-pei češće su prijavljeni slučajevi multiplih kutanih histiocitoma (Coomer i Liptak, 2008.). Spolna dispozicija nije statistički značajna, te nema značajne razlike između kastriranih i nekastriranih ženki, dok za mužjake nije uspoređivano s obzirom na kastrirane i nekastrirane zbog nedostatnog broja nekastriranih u istraživanju (Taylor, Dorn i Luis, 1969.). Tumor se najčešće pojavljuje na glavi i vratu, ekstremitetima, trupu i repu (Pakhrin i sur., 2007.).

Regionalna limfadenopatija može se pojaviti zbog migracije histiocita u limfni čvor, ali najčešće dolazi do regresije limfadenopatije zajedno s regresijom kožne lezije, no ako do regresije ne dođe potrebno je posumnjati na malignu histiocitnu bolest (Coomer i Liptak, 2008.).

Regresija najčešće spontano nastupa unutar 1-2 mjeseca te je karakterizirana limfocitnom infiltracijom na citološkim ili histološkim preparatima (Fulmer i Mauldin, 2007.). U rijetkim slučajevima postoji mogućnost da ne dođe do spontane regresije te tada prelazi u perzistentni kutani histiocitom (Maina, Colombo i Stefanello, 2014., Gross i sur., 2005.). Kirurško uklanjanje je kurativno i svakako se preporučuje kod novotvorevina koje unutar 3 mjeseca nisu podlegle regresiji, dok do regresije može doći spontano za 6 tjedana (solitarna lezija) do 10 mjeseci (multiple lezije) (Coomer i Liptak, 2008.). Nakon kirurške obrade ili spontane regresije prognoza je odlična (Coomer i Liptak, 2008.). Zabilježen je povratak lezije, ali nije sasvim jasno radi li se o stvarnoj rekurenciji ili o novom tumoru (Meuten, 2017.).

2.3. Mikroskopske karakteristike

2.3.1. Svjetlosni mikroskop

Na citološkim preparatima kanini kutani histiocitom sadrži nakupine okruglih do ovalnih stanica (Coomer i Liptak, 2008.) promjera veličine 12-26 mikrometara (Duncan i Prasse,

1979.). Na histološkom preparatu kanini kutani histiocitom vidljiv je kao slabo demarkirani, neinkapsulirani, intrakutani nodul kojeg je teško diferencirati od neepiteliotropnog ili epiteliotropnog kutanog limfoma (Coomer i Liptak, 2008.). Histiociti su iregularna oblika, najčešće ovalnog do okruglog (Duncan i Prasse, 1979.). Stanice bliže epidermisu su dobro razdvojene, dok se u dubljim slojevima pojavljuju u plahtama zbijenih stanica (Kelly, 1970.). Jezgru čini nježno granulirani kromatin, te je okrugla do ovalna oblika i najčešće ekscentrično smještena (Duncan i Prasse, 1979.). Mitoze su brojne, te su ponekad vidljive binuklearne stanice (Duncan i Prasse, 1979.). Citoplazma je voluminozna i vakuolizirana (Taylor, Dorn i Luis, 1969.), blijedo bazofilna s uočljivim marginama, dok jezgriće najčešće nisu vidljive (Duncan i Prasse, 1979.). Omjer jezgre i citoplazme nešto je veći od 1:1 (Duncan i Prasse, 1979.).

U slučaju neulceriranog kaninog kutanog histiocitoma tumorske stanice se pojavljuju u uniformnim nakupinama koje prodiru u dermis i subkutis, te uzrokuju široko raspršenje kolagenih vlakana i adneksa kože (Taylor, Dorn i Luis, 1969.). Kada dođe do ulceracije površinskog epidermisa tada su stanice tumora pomiješane s upalnim stanicama (Taylor, Dorn i Luis, 1969.). Duboke margine ulceracije infiltrirane su limfocitima, plazma stanicama i manjim brojem neutrofila, te takvi tumori često sadrže područja koagulacijske nekroze koja su infiltrirana limfocitima i velikim brojem neutrofila (Taylor, Dorn i Luis, 1969.). Uz ulceracije epidermisa moguće su i druge promjene kao što su parakeratoza, intraepidermalna agregacija tumorskih stanica i hidropična degeneracija epidermisa (Pazdzior-Czapula i sur., 2015.).

T-limfociti najčešće se nalaze u nakupinama i difuzno, B-limfociti i plazma stanice pojavljuju se fokalno ili kao samostalne stanice, neutrofilni su najčešće vidljivi u većim ili manjim nakupinama povezanim s epidermalnom ulceracijom i nekrotičnim žarištima, eozinofili su vidljivi kao samostalne stanice ili u malim nakupinama, dok se mastociti pojavljuju kao male nakupine najčešće na periferiji tumora (Pazdzior-Czapula i sur., 2015.). Česta je kontaminacija uzorka s velikim brojem eritrocita (Duncan i Prasse, 1979.).

2.3.2. Elektronski mikroskop

Na preparatima dominantne stanice su velike i iregularna oblika s obilnom citoplazmom (Glick, Holscher i Campbell, 1976.). U mnogim područjima stanice su grupirane s usko

postavljenim plazminim membranama, dok su na drugim mjestima jasno odvojene jedne od drugih (Kelly, 1970.). Jezgre su ekscentrično smještene (Kelly, 1970.) s raspršenim kromatinom (Glick, Holscher i Campbell, 1976.). Jezgre su često nepravilno presavinute ili uvučene, dok su velike jezgrice samo ponekad vidljive (Glick, Holscher i Campbell, 1976.). Obilna citoplazma sadrži brojne ribosome, mitohondrije, zrnati endoplazmatski retikulum i Golgijev aparat, te citoplazmatske vezikule i nakupine mikrofilamenata (Glick, Holscher i Campbell, 1976.).

Ribosomi se nalaze kao slobodni i vezani za endoplazmatski retikulum, te distribuciji na endoplazmatskom retikulumu nedostaje uredan uzorak kao kod susjednih fibroblasta (Glick, Holscher i Campbell, 1976.).

Zrnati endoplazmatski retikulum nasumično je distribuiran kao kratki valoviti tubuli s relativno rijetko prihvaćenim ribosomima (tubuli su najčešće uski, no poneki segmenti mogu biti dilatirani) (Glick, Holscher i Campbell, 1976.).

Mitohondriji su rijetko i neselektivno raspršeni u citoplazmi, a oblik im varira od okruglog do tubularnog (Glick, Holscher i Campbell, 1976.).

Golgijev aparat primjetan je u većini stanica i sastoji se od paralelnih nizova uskih i dilatiranih tubula s okruglim završetkom (Glick, Holscher i Campbell, 1976.).

Često su uočene citoplazmatske vezikule vezane na membranu, te neke izgledaju prazne, dok druge sadrže gusti zrnati materijal i nalikuju lizosomima (Glick, Holscher i Campbell, 1976.).

Plazmina membrana izgleda neujednačeno, te je na većini površine glatka, dok se na pojedinim mjestima mogu pojaviti kompleksna preklapanja isprepletana s potiskom susjednih stanica (Glick, Holscher i Campbell, 1976.).

U međustaničnom prostoru središnjeg dijela tumora nalaze se pojedinačni fibroblasti, dok kolagena vlakna nisu vidljiva, a na lateralnim i dubljim rubovima tumora fibroblasti dolaze u grupama uz brojna kolagena vlakna (Glick, Holscher i Campbell, 1976.).

2.4. Biološko ponašanje kaninog kutanog histiocitoma

Tumori se prema biološkom ponašanju dijele na benigne (dobročudne) i maligne (zloćudne), a njihove karakteristike prikazane su u tablici 2 (Baba i Catoi, 2007.). Benigne tumore karakterizira proliferacija stanica koje su dobro diferencirane, sporiji rast koji je povezan sa slabijim razvojem vaskularne mreže, najčešće dobro ograničeni unutar tkiva uz egzofitičan rast, rijetka prisutnost mitoze, moguće lokalne promjene (kompresija) te izostanak metastaziranja (Baba i Catoi, 2007.). Kod malignih tumora obrnuta je situacija i karakterizira ga invazivni i infiltrativni rast, proliferacija tumorskih nediferenciranih stanica, izrazito brojne mitoze (najčešće atipične), česta prisutnost nekroza i ulceracija površine, prisutnost metastaza, a prognoza je nepovoljna (Baba i Catoi, 2007.).

Tablica 2. Karakteristike benignih i malignih tumora (Baba i Catoi, 2007.)

Karakteristike	Benigni	Maligni
Tip rasta	Ekspanzivni	Infiltrativni
Brzina rasta	Sporo (uglavnom)	Brzi (uglavnom)
Fiksacija za podlogu	Česta	Izuzetno
Struktura	Tipična	Atipična (nediferencijacija-anaplazija)
Mitose	Rijetke + Tipične	Brojne + Atipične
Razvoj	Lokalno	Lokalno + Generalno
Metastaziranje	Ne	Da
Lokalne posljedice	Varijabilne (npr. kompresija)	Ozbiljne (npr. infiltracija, destrukcija, nekroza)
Generalne posljedice	Nema (izuzetak su sekretorni tumori ili na određenim mjestima)	Konstantni + teški (u fazi generalizacije)
Spontani razvoj/prognoza	Obično povoljna	Nepovoljna
Pojava nakon odstranjivanja	Nema recidiva	Česti recidivi

Kanini kutani histiocitom prema biološkom ponašanju spada u benigne tumore iako ne posjeduje sve tipične karakteristike benignog tumora. Kanini kutani histiocitom ima egzofitičan rast u obliku kupolastog uzdignutog solitarnog nodula (Fulmer i Mauldin, 2007.), a veličina u promjeru kreće se od 0,5-4 cm (Coomer i Liptak, 2008.). Tumor je najčešće brzog rasta, a lokalne promjene često uključuju crvenilo kože (eritem) i ulceraciju površine tumora (Taylor, Dorn i Luis, 1969.). Tumorske Langerhansove stanice su dobro diferencirane s velikom okruglom do ovalnom ekscentrično smještenom jezgrom (Duncan i Prasse, 1979.). Mitoze su tipične i brojne, te su vidljive stanice s više jezgara (multinuklearne stanice) (Duncan i Prasse, 1979.). Vrlo je česta infiltracija upalnim stanicama (limfociti, neutrofil, eozinofili). Spontana regresija najčešće nastaje za 1-2 mjeseca (Fulmer i Mauldin, 2007.), dok su rijetki recidivi nakon regresije ili kirurškog odstranjivanja što ide u prilog vrlo povoljnoj prognozi (Coomer i Liptak, 2008.).

Ovaj tumor zanimljiv je upravo zbog mogućnosti potpune spontane regresije. Intenzitet limfocitne infiltracije u korelaciji je sa stupnjem tumorske regresije, te je karakterizirano područjima fokalne koagulacijske nekroze i drugih degenerativnih promjena tumorskih stanica (Cockerell i Slauson, 1979.). T-limfociti su brojni u većini kaninih kutanih histiocitoma i brojčano nadmašuju B-limfocite, ali T i B-limfociti su u pozitivnoj korelaciji što sugerira sinergijsku ulogu u tumorskoj regresiji (Pazdzior-Czapula i sur., 2014.).

Broj mastocita je naprotiv, u negativnoj korelaciji s intenzitetom limfocitne infiltracije (Pazdzior-Czapula i sur., 2014.), što objašnjava činjenica da medijatori izvedeni iz T-limfocita (kao što su beta-kemokini) direktno uzrokuju degranulaciju mastocita (Mekori i Metcalfe, 1999.).

Neutrofili su povezani s fokalnim područjima nekroze, ali nije dokazana korelacija s intenzitetom limfocitne infiltracije (Pazdzior-Czapula i sur., 2014.).

Regresija kaninog kutanog histiocitoma povezana je sa sazrijevanjem tumorskih stanica (Pazdzior-Czapula i sur., 2014.). Regresija tumora povezana je s promjenama u veličini i obliku stanica, te promjenama jezgrinog područja, a te su promjene u pozitivnoj korelaciji s limfocitnom infiltracijom (Pazdzior-Czapula i sur., 2014.).

S jačinom limfocitne infiltracije dolazi do smanjenja omjera jezgre i citoplazme, a omjer jezgre i citoplazme je indikator diferencijacije stanica (Pazdzior-Czapula i sur., 2014.). Dobro diferencirane stanice imaju niži omjer jezgre naspram citoplazme u odnosu na slabije diferencirane stanice iste populacije (McGavin i Zachary, 2012.). Stoga, tumorske stanice kaninog kutanog histiocitoma postižu viši stupanj sazrijevanja tijekom regresije (Pazdzior-Czapula i sur., 2014.).

Također, oblik stanice povezan je s regresijom, te je pravilan kružni oblik stanica u negativnoj korelaciji s infiltracijom limfocita, tj. infiltracija limfocita je u pozitivnoj korelaciji s pleomorfizmom tumorskih Langerhansovih stanica (Pazdzior-Czapula i sur., 2014.).

Stupanj anizocitoze i anizokarioze tumorskih stanica, promjene u veličini stanice, tj. jezgre, u pozitivnoj je korelaciji s limfocitnom infiltracijom, odnosno regresijom (Pazdzior-Czapula i sur., 2014.).

Imunohistokemijskom pretragom dokazana je ekspresija E-kadherina na površini fizioloških Langerhansovih stanica i tumorskim Langerhansovim stanicama, dok su aktivirani

makrofagi iz piogranuloma bili negativni na ekspresiju E-kadherina (Pazdzior-Czapula i sur., 2014.). Takva pretraga može poslužiti u razlikovanju aktiviranih makrofaga od tumorskih stanica kaninog kutanog histiocitoma. No, valja biti na oprezu jer je uočen nedostatak ekspresije E-kadherina (Moore i sur., 1996., Moore, 2014.). Fiziološke Langerhansove stanice gube ekspresiju E-kadherina tijekom svoje migracije iz epidermisa u regionalni limfni čvor, također, uočena je povezanost pada ekspresije E-kadherina u tumorskim Langerhansovim stanicama sa stupnjem regresije (Pazdzior-Czapula i sur., 2014.).

Sazrijevanje fizioloških Langerhansovih stanica povezano je s redistribucijom MHCII (engl. *Major Histocompatibility Complex Class II*) iz intracelularnih citoplazmatskih vezikula na površinsku membranu stanice (Pazdzior-Czapula i sur., 2014., Pazdzior-Czapula i sur., 2015.). Regresija kaninog kutanog histiocitoma povezana je s transportom MHCII iz vezikula na površinu tumorske stanice, a time je i u pozitivnoj korelaciji s limfocitnom infiltracijom (Kipar i sur., 1998., Pires i sur., 2013.).

Nuklearni antigen Ki-67, jedan je od najčešće korištenih markera za određivanje stanične proliferacije, tj. mitotske aktivnosti (Guvenc i sur., 2002.). Regresija kaninog kutanog histiocitoma ne događa se jednostavnim smanjenjem proliferacije stanica kao što je slučaj kod spontane regresije nekih humanih tumora (Pires i sur., 2013.). Svaka stanica ima unutarnje programe koji određuju kada je kraj njenog životnog vijeka (Pires i sur., 2013.). Takva promjena naziva se apoptoza i označava programiranu smrt stanice. Pomoću TUNEL (engl. *terminal deoxytransferase deoxyuridine-5'-triphosphated nickend labelling assay*) metode detektira se apoptotična DNA fragmentacija, te služi kao kvantitativna metoda određivanja apoptoze tumorskih stanica (Pires i sur., 2013.). U početnoj fazi rasta kaninog kutanog histiocitoma proliferativna aktivnost je veća od apoptoze, dok u kasnijoj fazi apoptoza ima veću aktivnost od proliferacije što rezultira smanjenjem lezije i konačno potpunu regresiju (Pires i sur., 2013.). No, smatra se da veliku ulogu u tumorskoj regresiji ima disbalans između proliferacije i apoptoze više nego samo smanjenje proliferacijske aktivnosti i povećanje apoptotične aktivnosti zasebno (Pires i sur., 2013.).

Od specifičnih imunohistokemijskih bojanja i određivanja fenotipa tumora i time diferencijalno dijagnostički izdvojiti kanini kutani histiocitom od drugih morfološki sličnih tumora, u obzir dolazi ekspresija CD1a, CD1b, CD1c, MHCII, CD11c i E-kadherin (Fulmer i Mauldin, 2007.) uz izostanak ekspresije limfocitnih antigena CD3, CD4, CD21, CD8 i CD19 (Kaim i sur., 2006.).

3. Materijali i metode

Supstrat ovog istraživanja bili su arhivirani citološki preparati sa Zavoda za veterinarsku patologiju Veterinarskog fakulteta Sveučilišta u Zagrebu. Putem kompjuterizirane interne baze podataka Zavoda ustanovljeno je 30 citoloških preparata s dijagnozom kaninog kutanog histiocitoma ili temeljitom sumnjom na kanini kutani histiocitom za vremenski period 2009.-2018.godine. Od ukupno 30 citoloških preparata, 8 je bilo nedostupno, a 2 su preparata isključena zbog preniske staničnosti, te je u ovom istraživanju obrađeno ukupno 20 citoloških preparata.

Odabrani preprati dostavljeni su na Zavod za veterinarsku patologiju iz privatnih veterinarskih te s Klinika Veterinarskog fakulteta u Zagrebu. Dostavljeni su uz uputnice u obliku razmaska punktata (FNB, FNAB) ili otiska na predmetnim stakalcima. U laboratoriju Zavoda izvršena je daljnja priprema preparata u obliku bojanja s posebnim bojama (modificirana Giemsa) namijenjenim za citološke i histopatološke preparate zbog lakše vizualizacije svih elemenata preparata, a time i mogućnost postavljanja dijagnoze. Pripremljeni preparati su pregledani i opisani od strane kvalificiranih zaposlenika Zavoda.

U ovom istraživanju ponovno su mikroskopski pregledani odabrani preparati i određivane su pojedine citološke karakteristike.

3.1. Citološke karakteristike

Staničnost

Celularnost ili staničnost citološkog preparata ima vrlo je važnu ulogu u pravilnoj procijeni, a time i u postavljanju odgovarajuće dijagnoze. Često se može procijeniti odmah nakon bojanja preparata gdje će se visoka celularnost prepoznati kao plavo obojenje, dok će nisko celularni preparati izgledati gotovo prozirno (Cowell i Valenciano, 2019.). Potvrda celularnosti mora se obaviti mikroskopski. Koristi se povećanje svjetlosnog mikroskopa od 10X ili 20X (Cowell i Valenciano, 2019.). Procjena je subjektivni dojam o količini stanica na određenom preparatu:

- Visoka staničnost (V)
- Umjerena staničnost (U)
- Niska staničnost (N)

Omjer jezgre i citoplazme

Ovaj omjer odnosi se na histiocyte koji čine kutani histiocitom, te spadaju u okrugle stanice. U citološkim preparatima histiociti vidljivi su kao velike okrugle do ovalne stanice veličine 12-26 mikrometara s ekscentrično smještenom velikom okruglom do ovalnom jezgrom s fino zrnatim kromatinom (Duncan i Prasse, 1979.). Jezgrice najčešće nisu vidljive u intaktnim stanicama, a mitoze su ponekad uočljive. Citoplazma je blijedo bazofilna i omjer jezgre i citoplazme je najčešće nešto veći od 1:1 (Duncan i Prasse, 1979.). U ovom radu omjer jezgre (J) i citoplazme (C) određen je kao:

- Visok (J:C=2:1)
- Umjeren (J:C=1:1)
- Nizak (J:C=1:2)

Anizocitoza

Promjena veličine stanica iste populacije može ukazivati na maligni proces te se naziva anizocitoza (Cowell i sur., 2008.). To se pravilo ne može samostalno primjenjivati kao pokazatelj malignosti, no uniformnost stanica najčešće ide u prilog benignim procesima i nalazu zdravog tkiva dok se pleomorfizam (promjene u veličini i obliku stanica) povezuje sa zloćudnim procesima. U radu određivana je prisutnost (+) ili odsutnost (-) anizocitoze histiocita.

Anizokarioza

Zdrave i nepromijenjene stanice imaju minimalne promjene u veličini i obliku same jezgre. Promjene u veličini jezgre stanica iste populacije, također može ukazivati na maligni proces te se naziva anizokarioza (Cowell i sur., 2008.). U radu određivana je prisutnost (+) ili odsutnost (-) anizokarioze histiocita.

Limfociti

Limfociti spadaju u upalne stanice koje u kožu, a time i u kožne tvorbe dolaze putem krvi. Oni imaju važnu ulogu u kroničnim procesima, te posebno u imunoposredovanim procesima (Albanese,2017.). Limfociti su male okrugle stanice neznatno veće od eritrocita s velikom okruglom jezgrom koja zauzima gotovo cijelu stanicu dok citoplazma zauzima mali periferni dio (Albanese,2017.). Na svakom preparatu određivao se broj limfocita unutar prebrojanih

100 stanica, te se postupak ponovio za svaki preparat 5 puta (ukupno prebrojano 500 stanica jednog preparata). Rezultat je prikazan u obliku postotka (%).

Neutrofili

Neutrofili, kao i limfociti, spadaju u upalne stanice koje putem krvi dolaze u kožne lezije. Spadaju u leukocite akutne faze, no najčešće su prisutni u svim fazama upalnog procesa. Zreli nepromijenjeni neutrofili karakteristični su po segmentiranoj jezgri (3-5 segmenata), a citoplazma je sivo-plave boje jer se klasičnim metodama bojenja preparata ne mogu uočiti granule u citoplazmi kao što je to slučaj kod bazofila i eozinofila (Albanese, 2017.). Nezreli neutrofili nemaju segmentiranu jezgru. Uočavanje degenerativnih promjena morfologije neutrofila može biti od velikog značaja, a vidljive su u obliku kariolize, kariorekse i kariopiknoze. Karioliza označava otapanje jezgre uslijed teškog oštećenja stanice, karioreksa označava destruktivnu fragmentaciju jezgre u obliku malih okruglih hiperkromatskih dijelova jezgre uslijed smrti same stanice, a kariopiknoza označava progresivno smanjivanje jezgre u obliku malih okruglih formacija (Albanese, 2017.). Kariopiknoza i karioreksa najčešće su sastavni dio programirane smrti stanice-apoptoze (Albanese, 2017.). Na svakom preparatu određivao se broj neutrofila unutar prebrojanih 100 stanica, te se postupak ponovio za svaki preparat 5 puta (ukupno prebrojano 500 stanica jednog preparata). Rezultata je prikazan u obliku postotka (%).

Nekrotični debris

Predstavlja ostatke nekrotičnog materijala u pozadini citološkog preparata. Nekroza stanica može se povezivati s većom invazivnosti određenog procesa, no ponekad se može naći i u dobroćudnih novotvorenina. U radu određivana je prisutnost (+), tj. odsutnost (-) nekrotičnog debrisa.

3.2. Statistička obrada i fotografiranje

Svi podaci su uneseni i statistički obrađeni deskriptivnim metodama u programu Microsoft Office Excel 2007.

Fotografije su izrađene pomoću sustava za mikroskopsku digitalnu fotografiju OLYMPUS Camera Software DP-20 i programa Cell B.

4. Rezultati

Uz svaki dostavljeni preparat obavezna je dostava i odgovarajuće uputnice s općim podacima o pacijentu, vlasniku i pošiljatelju. Dobivene podatke podijelili smo u dvije kategorije koje uključuju opće podatke o pacijentu i novotvorevini te citološke karakteristike.

U kategoriju općih podataka o pacijentu i novotvorevini uključeni su bili: datum dostave, ime pacijenta, pasmina, dob, spol, lokalizacija novotvorevine i dijagnoza.

U kategoriju citoloških karakteristika svrstali smo pak: staničnost, omjer jezgre i citoplazme, anizocitoza, anizokarioza, postotak limfocita, postotak neutrofila i prisutnost nekotričnog debrisa.

U svrhu lakšeg pregleda podaci istraživanja prikazani su u Microsoft Office Excel tablici (Tablica 1).

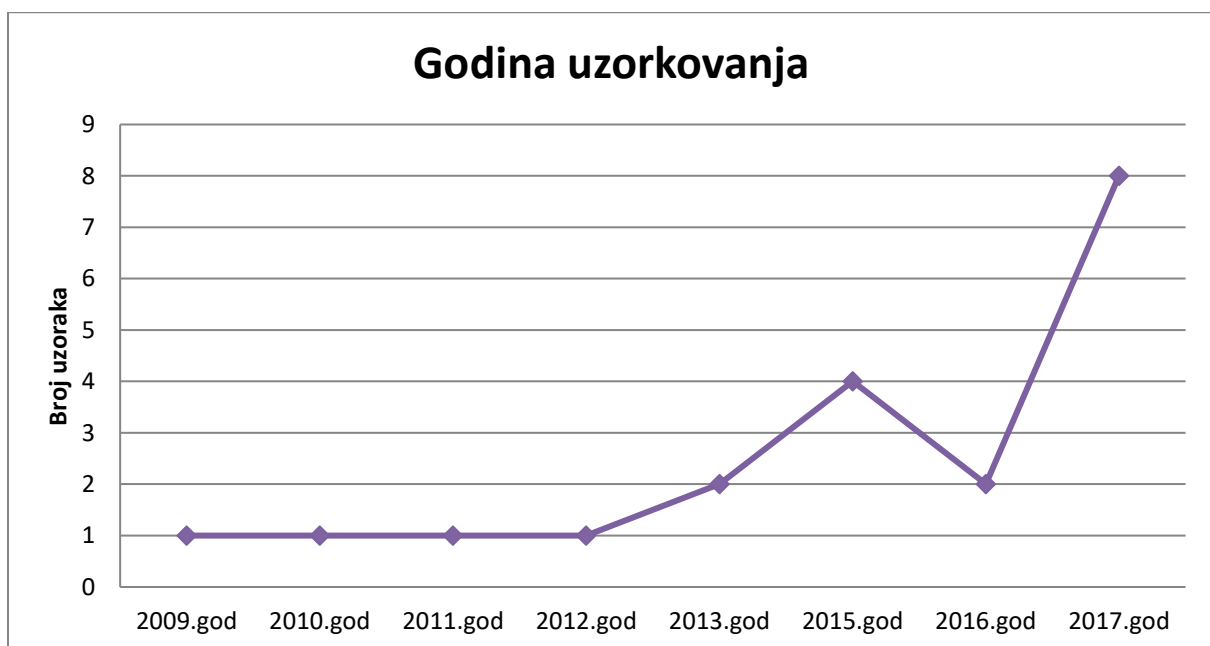
Tablica 1. Prikaz općih podataka i citoloških karakteristika preparata

Redni broj	Datum	Ime	Pasmina	Dob	Spol	Dijagnoza	Lokacija	Stančnost	Omjer 1:C (histioci): 2:1=visok, 1:1=umjeren, 1:2=nižak	Anizocitoza +/-	Anizokarioza +/-	Linfociti (% u 5x100 izbrojanih stanica)	Neutrofilci (% u 5x100 izbrojanih stanica)	Prisutnost nekarakteričnog debrisa +/-
1	16.10.2009.	Kenni	Cane Corso	1 god	M	Histiocitom i površinska sekundarna bakterijska upala	-	Umjerena (U)	Visok	+	+	2,2	11,8	+
2	24.02.2010.	Max	Zapadnoškotski bijeli terijer	3 god	M	Temeljita sumnja na povratovetvnu podrijetla histiocita (najvjerovatnije kutani histiocitom)	-	Niska (N)	Visok	+	+	7	18	+
3	01.04.2011.	-	Starofski bul terijer	2 god	F	Kutani histiocitom. Zbog loše kvalitete (predbehl) uzorka nije moguće isključiti drugu neoplaziju mezenhimalnog porijekla	Vrat	Visoka (V)	Umjeren	+	+	17,4	2	+
4	04.12.2012.	Bruno	Bokser	3 god	M	Kutani histiocitom pasa (vjerovatno u stadiju regresije)	Prsa	Umjerena (U)	Visok	+	+	1,8	5,6	+
5	28.02.2013.	Ringo	Mops	5 god	M	Temeljita sumnja na kutani histiocitom. Nije moguće u potpunosti isključiti druge neoplazije mezenhimalnog porijekla	Kožni nabor nosa	Umjerena (U)	Umjeren	+	+	8,8	7,2	+
6	06.04.2013.	Rocky	Bokser	8 mj	M	Temeljita sumnja na kutani histiocitom u regresiji	Straznja lijeva noga	Visoka (V)	Visok	+	+	10,4	2,6	-
7	01.04.2015.	Kira	Nepoznato	2 god	F	Kutani histiocitom	Prednja desna noga	Niska (N)	Visok	+	+	1,4	36	-
8	15.06.2015.	-	Patuljasti šnauer	1 god	M	Kutani histiocitom	Interdigitalno područje	Umjerena (U)	Visok	+	+	6,4	3,6	+
9	21.07.2015.	Bella	Mješance	1 god	F	Iako je uzorak izrazio oskudan postojanje temeljita sumnja na kutani histiocitom	-	Niska (N)	Umjeren	+	+	8	47	+
10	22.07.2015.	-	Doberman pinč	2 god	F	Iako je uzorak slabe kvalitete, prema morfološkim karakteristikama uzorak najviše odgovara kutanom histiocitomu pasa	Tvorba u ingvinalnom području	Visoka (V)	Visok	+	+	6,8	2,6	+
11	17.10.2016.	Mifi	Shih-Tzu	2 god	F	Kutani histiocitom	Tvorba na torakalnom dijelu kralježnice	Umjerena (U)	Umjeren	+	+	1,8	0	+
12	29.11.2016.	Ruby	Cavalier King Charles španijel	1 god	F	Sumnja na kutani histiocitom	Mamni kompleks	Umjerena (U)	Umjeren	+	+	5,8	0,2	+
13	25.01.2017.	Tia	Shih-Tzu	2 god	F	Kutani histiocitom	Grupa usna	Visoka (V)	Umjeren	+	+	13,5	2,4	+
14	30.01.2017.	Aron	Parson Russell terijer	2 god	M	Kutani histiocitom u regresiji	Tvorba na glavi	Visoka (V)	Visok	+	+	10,4	1,6	+
15	07.03.2017.	Ruseo	Argentinska doga	1 god	M	Histiocitom kože pasa u regresiji	-	Umjerena (U)	Visok	-	-	4	8,6	+
16	21.04.2017.	Nellie	Mješance	3 god	F	Kutani histiocitom pasa	Tvorba u koži brzusca straznje desne noge	Umjerena (U)	Visok	-	-	6,8	4,4	-
17	07.06.2017.	Bare	Jazavčar	4 god	M	Kutani histiocitom pasa	Drzurn nosa	Umjerena (U)	Visok	-	-	0,2	0,6	-
18	26.07.2017.	Marley	Mješance	1 god	M	Kutani histiocitom	Nos (ispod otvora nosnice)	Visoka (V)	Visok	+	+	4	1	+
19	19.09.2017.	Bari	Alpski bank jazavčar	7 mj	M	Kutani histiocitom pasa	Desna nadlaktica	Visoka (V)	Visok	-	-	8	14	+
20	22.09.2017.	Rejla	Njemačka doga	3 mj	M	Kutani histiocitom pasa i bakterijska programotomatozna upala	Tonak (desno)	Umjerena (U)	Visok	-	-	7,4	19,2	+

4.1. Opći podaci o pacijentu i novotvorenvini

4.1.1. Godine uzorkovanja

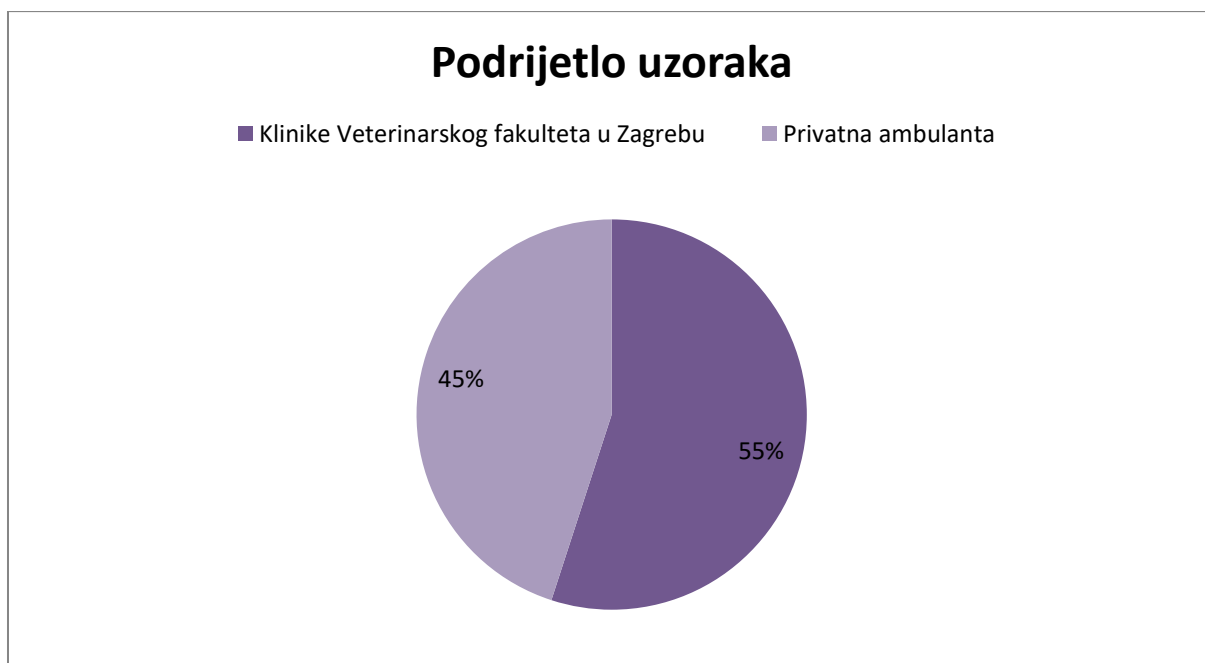
Prema podacima o datumu dostave preparata uočen je proporcionalan porast broja uzoraka s godinama (Graf 1). U ovom istraživanju sudjelovalo je čak 40% uzoraka iz 2017. godine, zatim 20% uzoraka iz 2015. godine, dok na 2016. i 2013. godinu otpada 10% uzoraka po godini, te 5% uzoraka po godini za 2012., 2011., 2010. i 2009. godinu.



Graf 1. Prikaz porasta broja uzoraka s obzirom na godinu uzorkovanja

4.1.2. Podrijetlo uzoraka

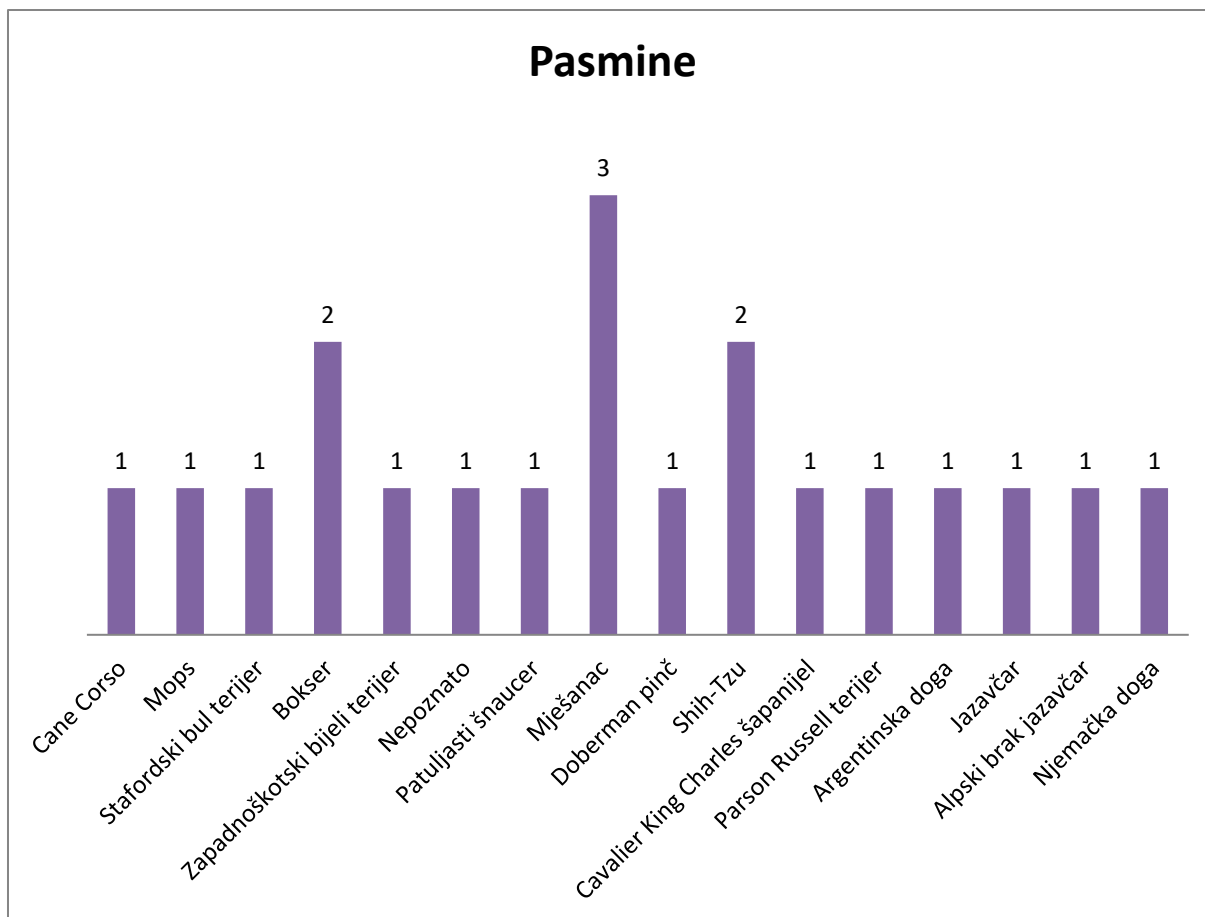
Također, o broju poslanih uzoraka ovisi i udaljenost od željenog laboratorija u koji se šalju uzorci. U ovom istraživanju 55% uzoraka je dostavljeno s Klinika Veterinarskog fakulteta u Zagrebu, dok je 45% uzoraka dostavljeno iz privatnih ambulanti (Graf 2).



Graf 2. Podrijetlo uzoraka

4.1.3. Pasma

Od ukupnog broja uzoraka najveći udio činili su mješanci (15%, tj. 3 uzorka). Slijede ih pasmine shih-tzu i bokser (10%, tj. 2 uzorka po pasmini), dok je udio ostalih pasmina 1 uzorak, tj. 5 % po pasmini (cane corso, mops, stafordski bull terijer, zapadnoškotski bijeli terijer, patuljasti šnauzer, doberman pinč, cavalier king charles španijel, parson russell terijer, argentinska doga, jazavčar, alpski brak jazavčar i njemačka doga). Za jedan uzorak nepoznat je podatak o pasmini pacijenta (5%). Zbog lakšeg prikaza udio pasmina prikazan je u Grafu 3.

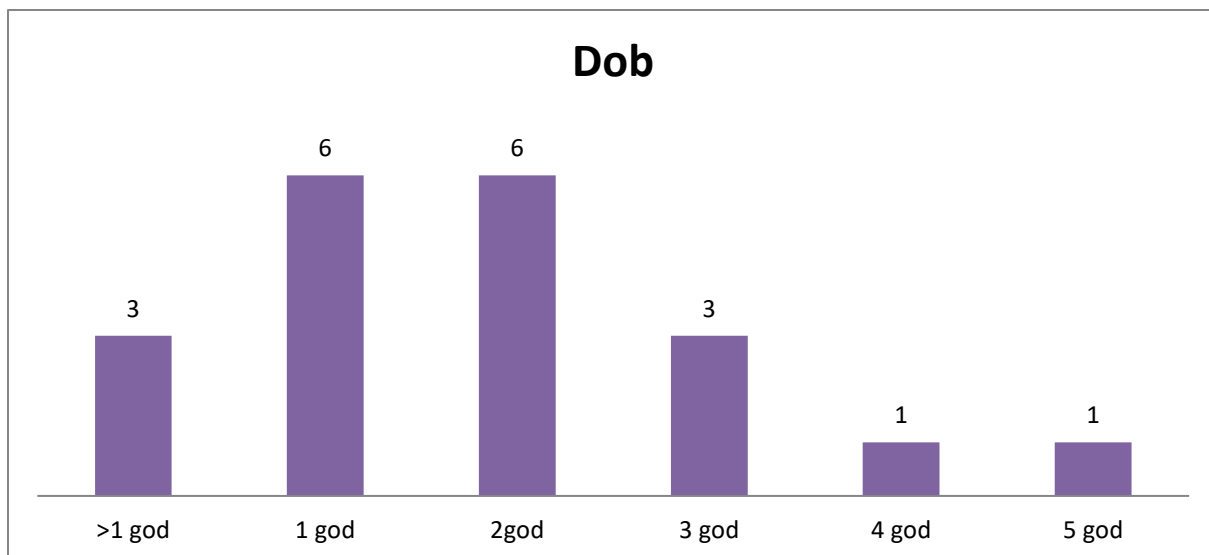


Graf 3. Prikaz udjela pasmina

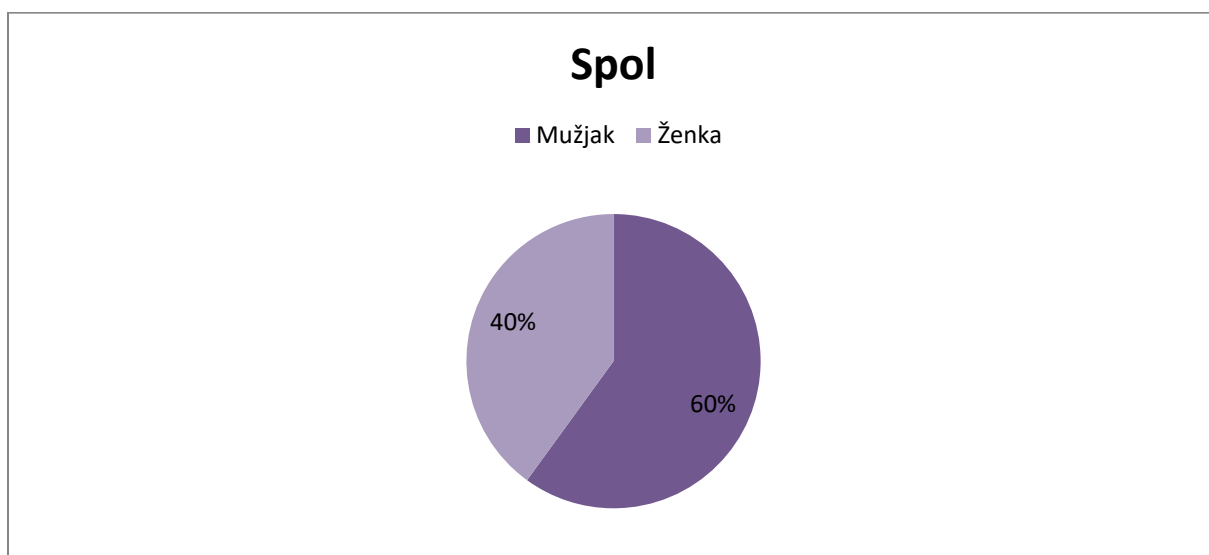
4.1.4. Dob i spol

Raspon dobi pacijenata proteže se od 3 mjeseca, pa sve do 5 godina starosti (Graf 4). Od ukupno 20 uzoraka, 30% (6 uzoraka) pripada pacijentima u starosti od jedne godine i 30% (6 uzoraka) pacijentima od dvije godine starosti. Pacijenti u trećoj godini čine 15% (3 uzorka). Preostalih 15% (3 uzorka) čine pacijenti do godine dana starosti, dok 10 % čine pacijenti u petoj i četvrtoj godini (svaki po 1 uzorak, tj. 5%). Prosječna starost iznosi 22,5 mj. (1 god., 10 mj., 15 dana).

Omjer spolova veći je u korist mužjaka. Od ukupnog broja uzoraka 60% pripada mužjacima, a 40% ženkama (Graf 5).



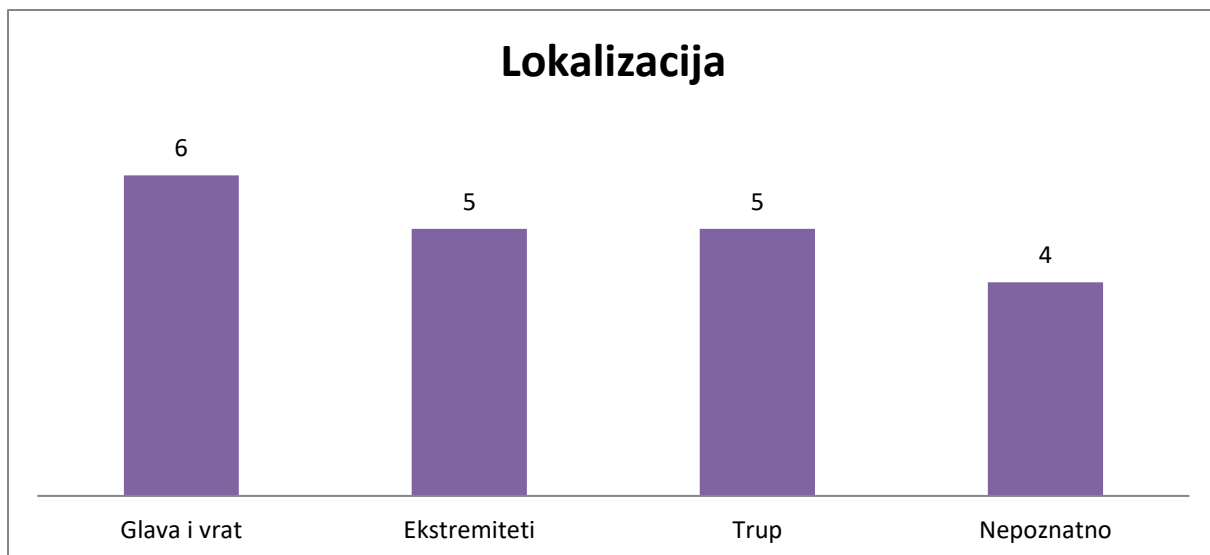
Graf 4. Dobna zastupljenost



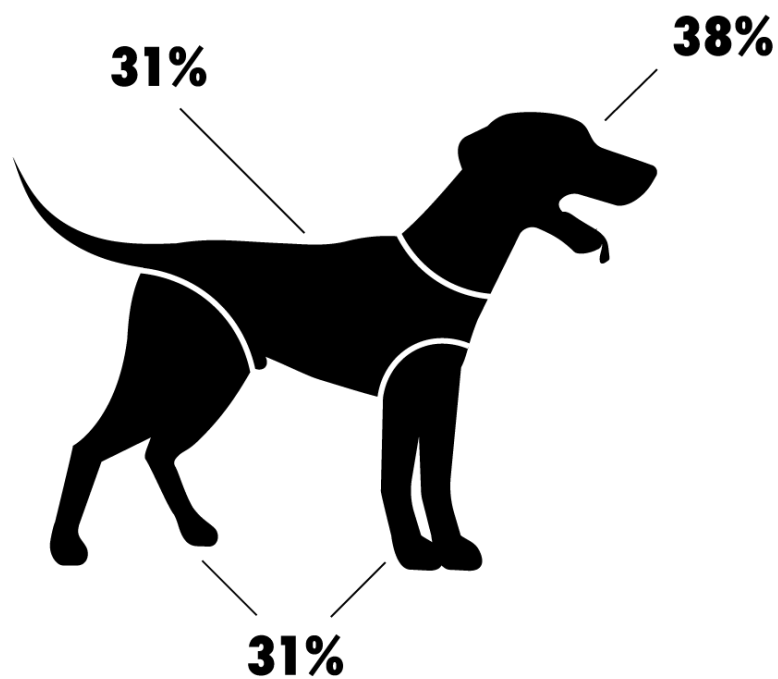
Graf 5. Spolna zastupljenost

4.1.5. Lokacija novotvorevine

Od ukupnog broja uzoraka, za 16 je bila poznata lokacija novotvorevine, dok je za 4 uzorka taj podatak bio nepoznat (Graf 6). Na Slici 1 nalazi se shematski prikaz poznatih lokacija (16 uzoraka) na kojima su se nalazili kanini kutani histiocitomi. Područja uzorkovanja podijeljene su u tri velike kategorije: glava i vrat, ekstremiteti i trup. Najveći broj novotvorevina uzorkovano je s područja glave i vrata te čini 38% (6 uzoraka). Kategorije trupa i ekstremiteta svaku čini po 31% (5 uzoraka).



Graf 6. Prikaz lokacija kaninog kutanog histiocitoma



Slika 1. Shematski prikaz poznatih lokacija kaninog kutanog histiocitoma

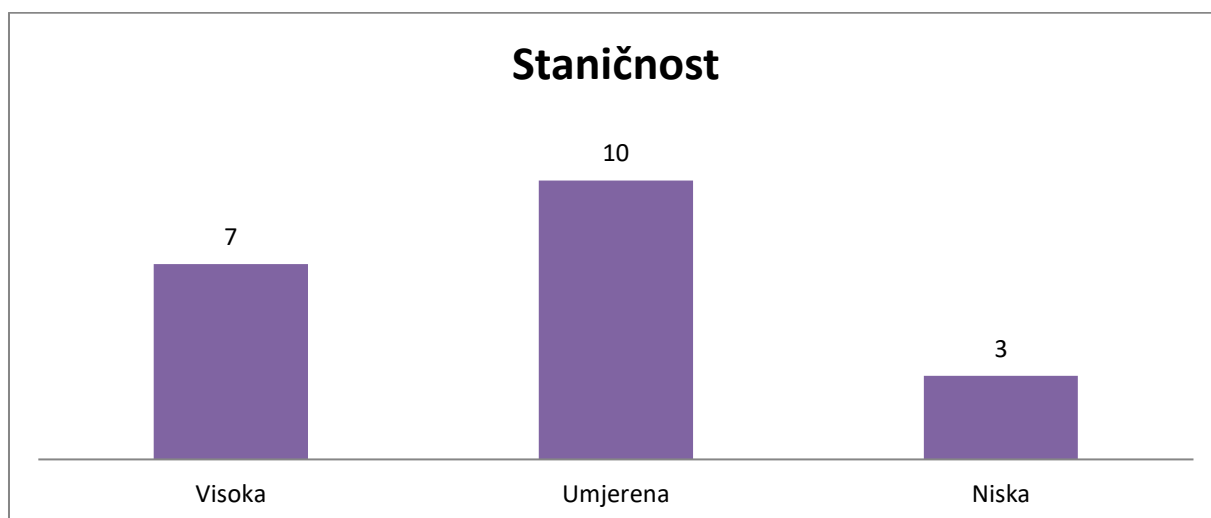
4.2. Citološke karakteristike

4.2.1. Staničnost i omjer jezgre i citoplazme

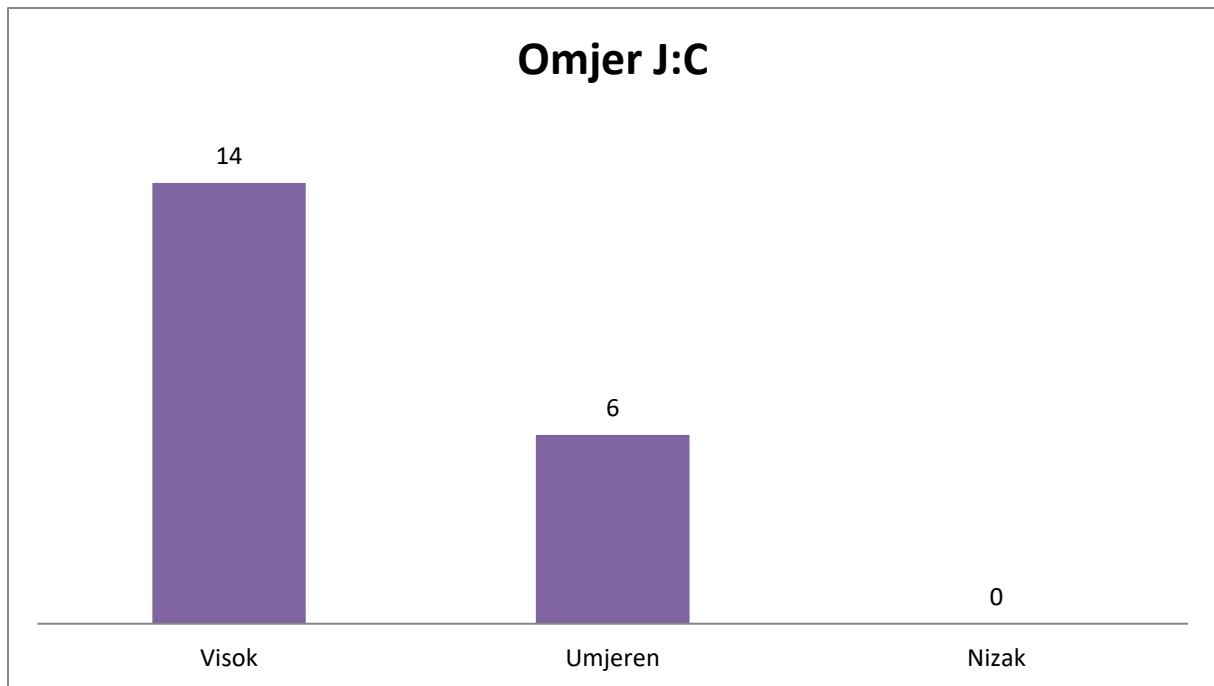
Prilikom mikroskopiranja prvi kriterij koji je bio procijenjen odnosio se na staničnost, tj. celularnost uzorka. Podijeljena je bila u tri skupine: visoka, umjerena i niska (Graf 7). Najveći broj uzoraka bio je svrstan u kategoriju umjerene staničnosti te ga čini 10 uzoraka (50%). Kategoriju visoke staničnosti činilo je 7 uzoraka (35%), a preostala 3 uzorka bila su svrstana u kategoriju niske staničnosti (15%). Slika 2 prikazuje visoko celularni preparat na najmanjem povećanju mikroskopa (4X), dok je na slici 3 primjer visoko celularnog preparata pod većim povećanjem mikroskopa (20X).

Omjer jezgre i citoplazme sljedeći je kriterij koji se određivao na velikom povećanju (40x ili više). Ovaj omjer odnosi se na histiocite (Slika 4). Ako je omjer jezgre i citoplazme 2:1 u korist jezgre bio je svrstan u visoki omjer, dok se obrnuta situacija kada je omjer jezgre i citoplazme 1:2 bila u korist citoplazme svrstala u nizak omjer. Kada odnos jezgre i citoplazme iznosi 1:1 tada se svrstao u umjeren omjer. U ovom istraživanju najveći broj uzoraka pripadao je skupini s visokim omjerom 70% (14 uzoraka), te 30% pripada umjerenom omjeru (6 uzoraka) dok ni jedan uzorak nije bio svrstan u nizak omjer jezgre i citoplazme (Graf 8).

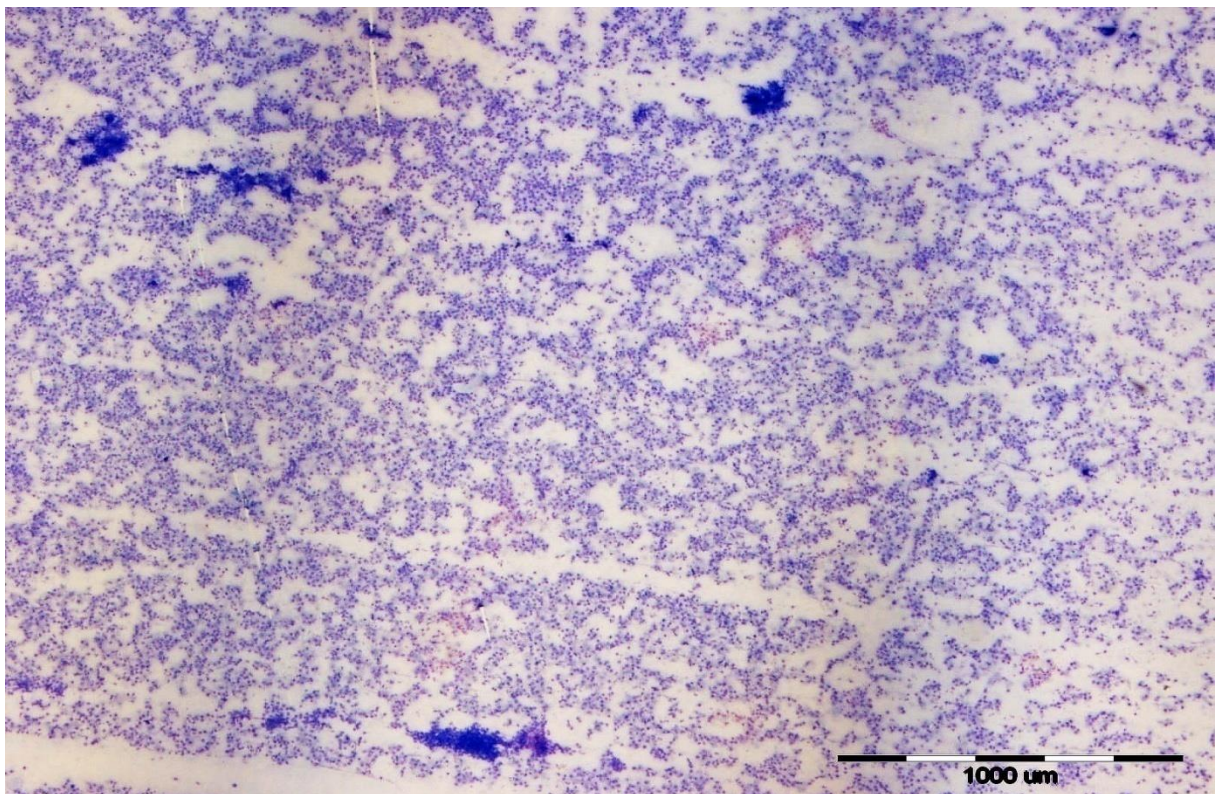
Usporedbom staničnosti i omjera jezgre i citoplazme primijećeno je da većina uzoraka pripadala visokoj i umjerenoj staničnosti, a jednako tako visokom i umjerenom odnosu jezgre i citoplazme.



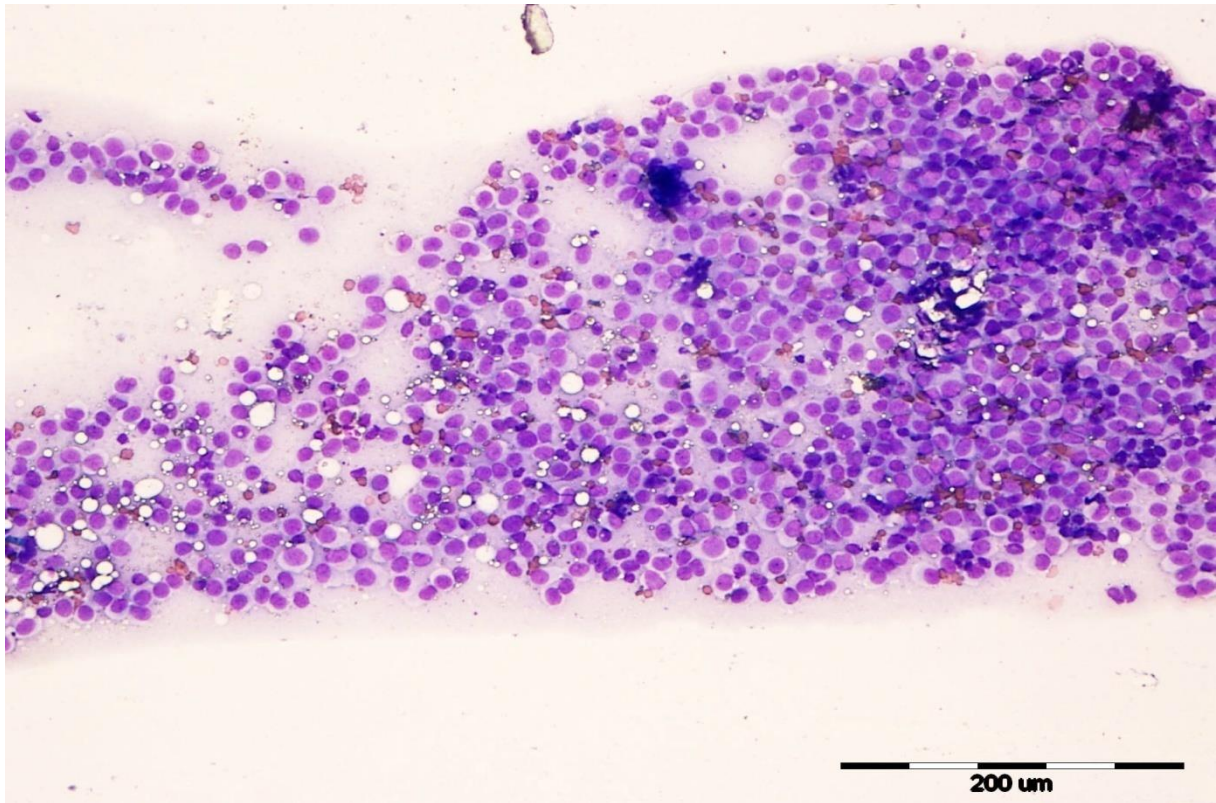
Graf 7. Prikaz udjela staničnosti uzoraka



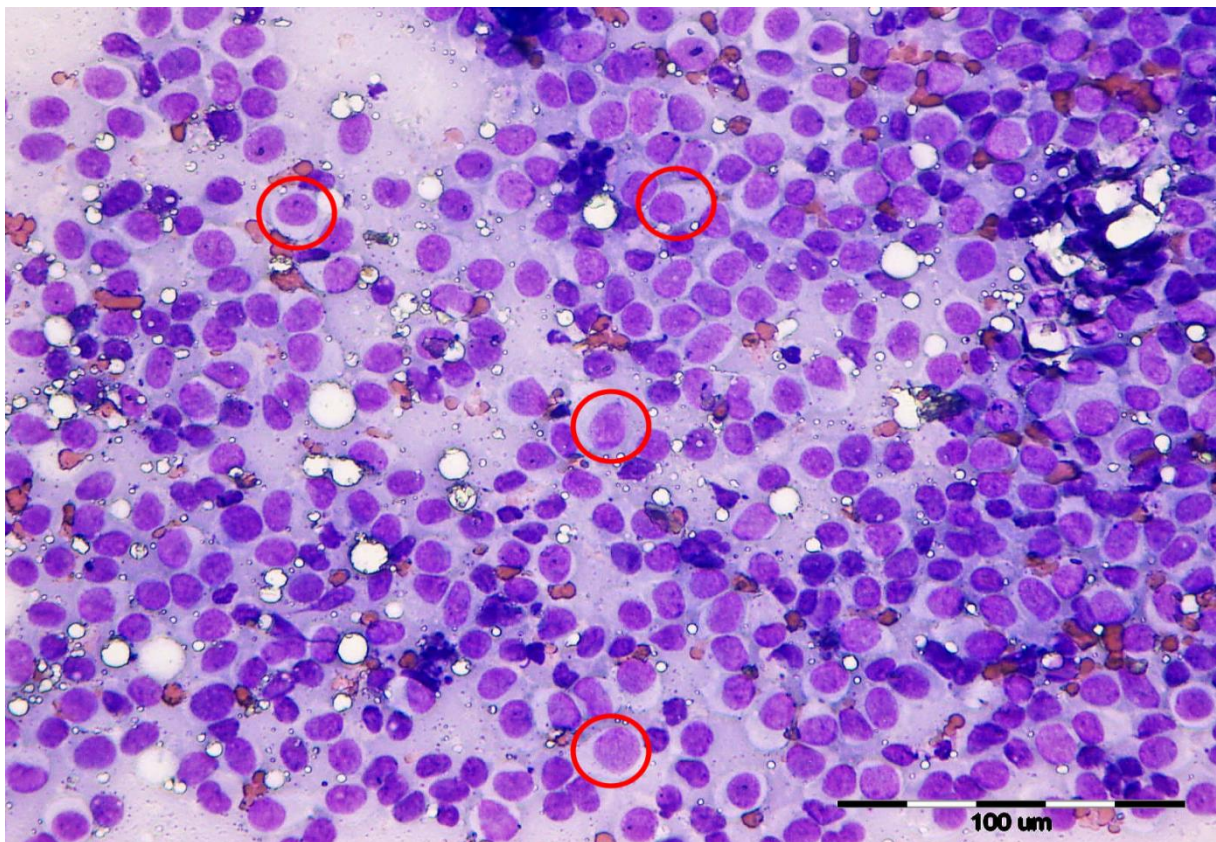
Graf 8. Prikaz omjera jezgre naspram citoplazme



Slika 2. Prikaz visoko celularnog preparata pod mikroskopskim povećanjem 4X



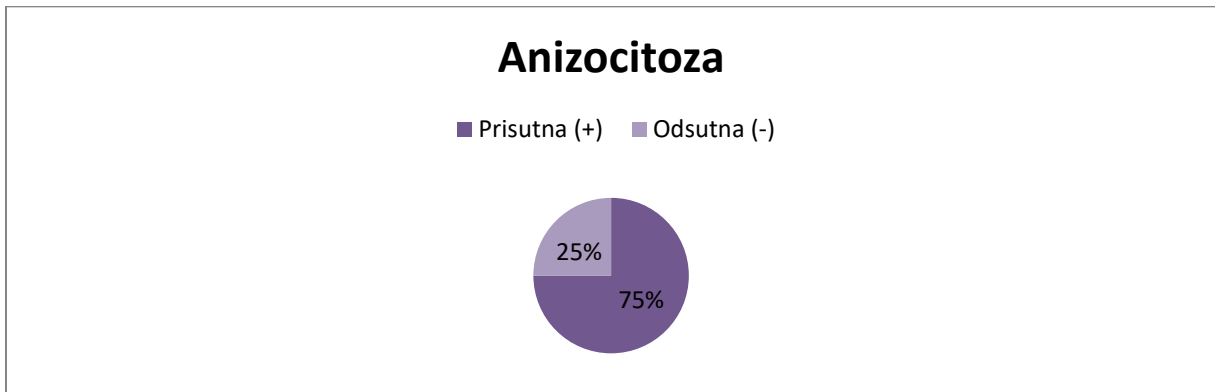
Slika 3. Prikaz visoko celularnog preparata pod mikroskopskim povećanjem 20X



Slika 4. Prikaz histiocita (crveni kružići) na mikroskopskom povećanju 40X

4.2.2. Anizocitoza

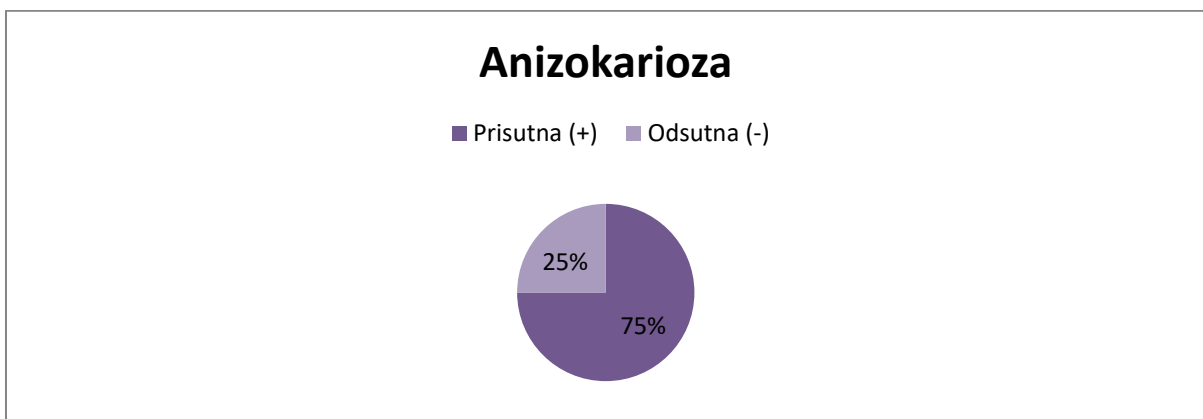
Kriterij koji označava međusobno odstupanje u veličini stanica (u ovom slučaju histiocita) naziva se anizocitoza. Određuje na velikom povećanju mikroskopa (40x ili više). Od ukupnog broja preparata u njih 75% (15 uzoraka) utvrđena je prisutnost anizocitoze, dok je u ostalih 25% (5 uzoraka) odsutna (Graf 9).



Graf 9. Prikaz udjela anizocitoze u preparatima

4.2.3. Anizokarioza

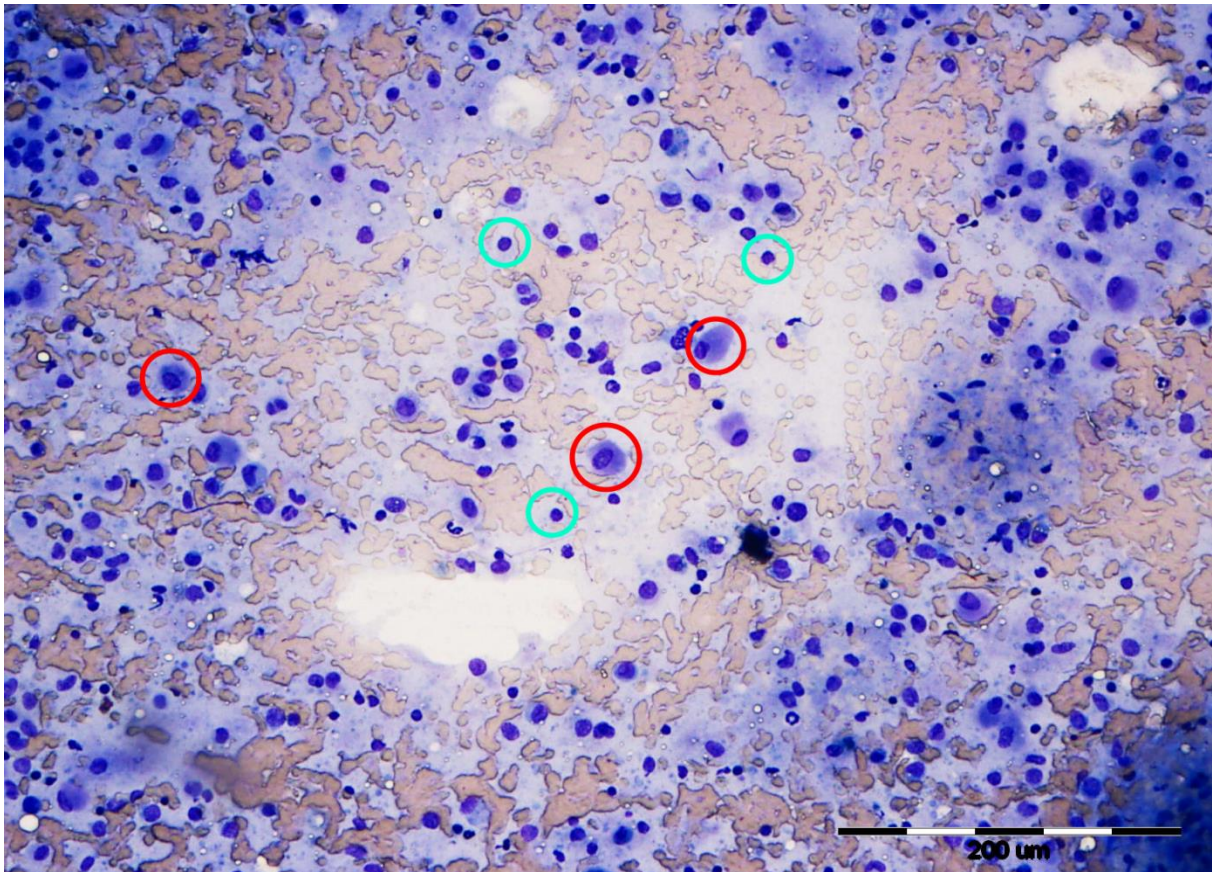
Kao i anizocitoza, ovaj kriterij odnosi se na histiocite te označava međusobno odstupanje u veličini same jezgre i naziva se anizokarioza. Određuje na velikom povećanju mikroskopa (40x ili više). Također, udio anizokarioze odgovara udjelu anizocitoze (Graf 10). Prisutna je u 75% (15 uzoraka) preparata, a odsutna u 25% (5 uzoraka).



Graf 10. Prikaz udjela anizokarioze u preparatima

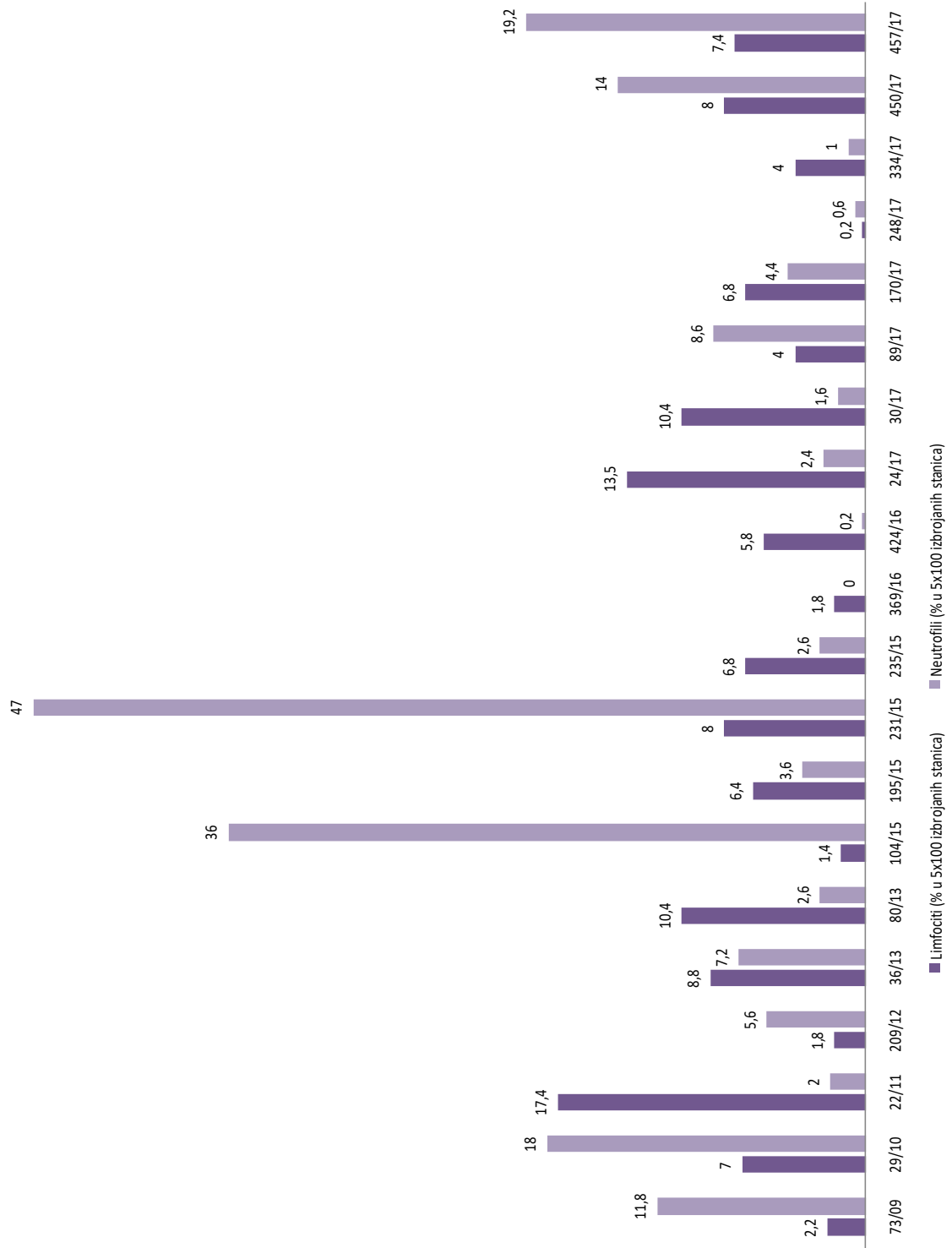
4.2.4. Limfociti

Uz histiocyte na preparatu uočljive su i upalne stanice. Limfociti su prisutni u svim preparatima. Određuje se pod većim povećanjem mikroskopa (40X ili više). Njihov broj izražen je u postotku (%) do kojeg se dolazi nakon što se prebroji pet vidnih polja sa sto stanica (ukupno 500 prebrojanih stanica) i odredi se udio limfocita unutar prebrojanih stanica s jezgrom. Prosječan udio limfocita iznosio je 6,6 %. Najmanji zabilježen udio iznosio je 0,2 %, a najveći 17,4%. Zbog lakšeg pregleda udjela limfocita u svakom pojedinačnom preparatu napravljen je graf s paralelnim unosom podataka o udjelu neutrofila (Graf 11). Na slici 5 i 6 uz histiocyte vidljivi su i limfociti.

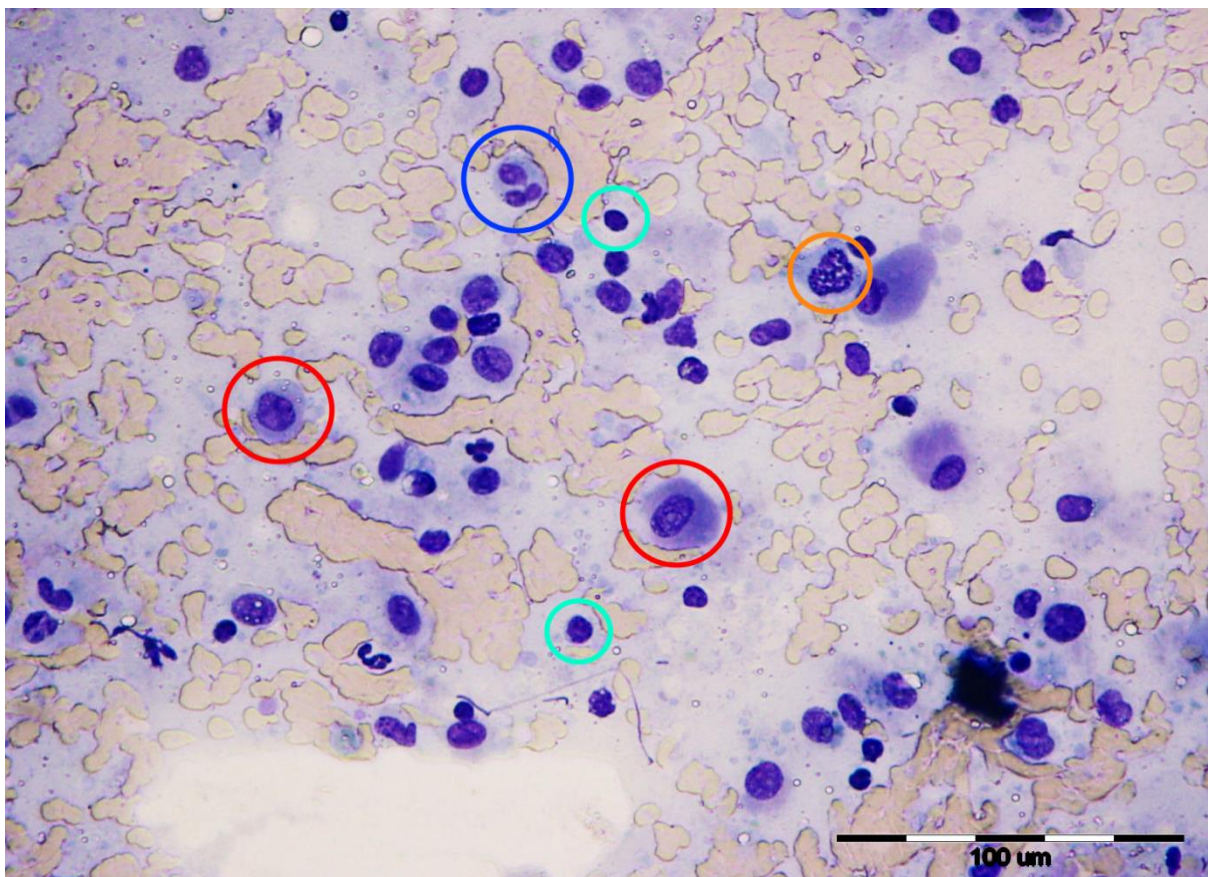


Slika 5. Prikaz histiocita (crveni kružići) i limfocita (tirkizni kružići) na povećanju 20X

Limfociti i neutrofili



Graf 11. Prikaz udjela limfocita i neutrofila po preparatu

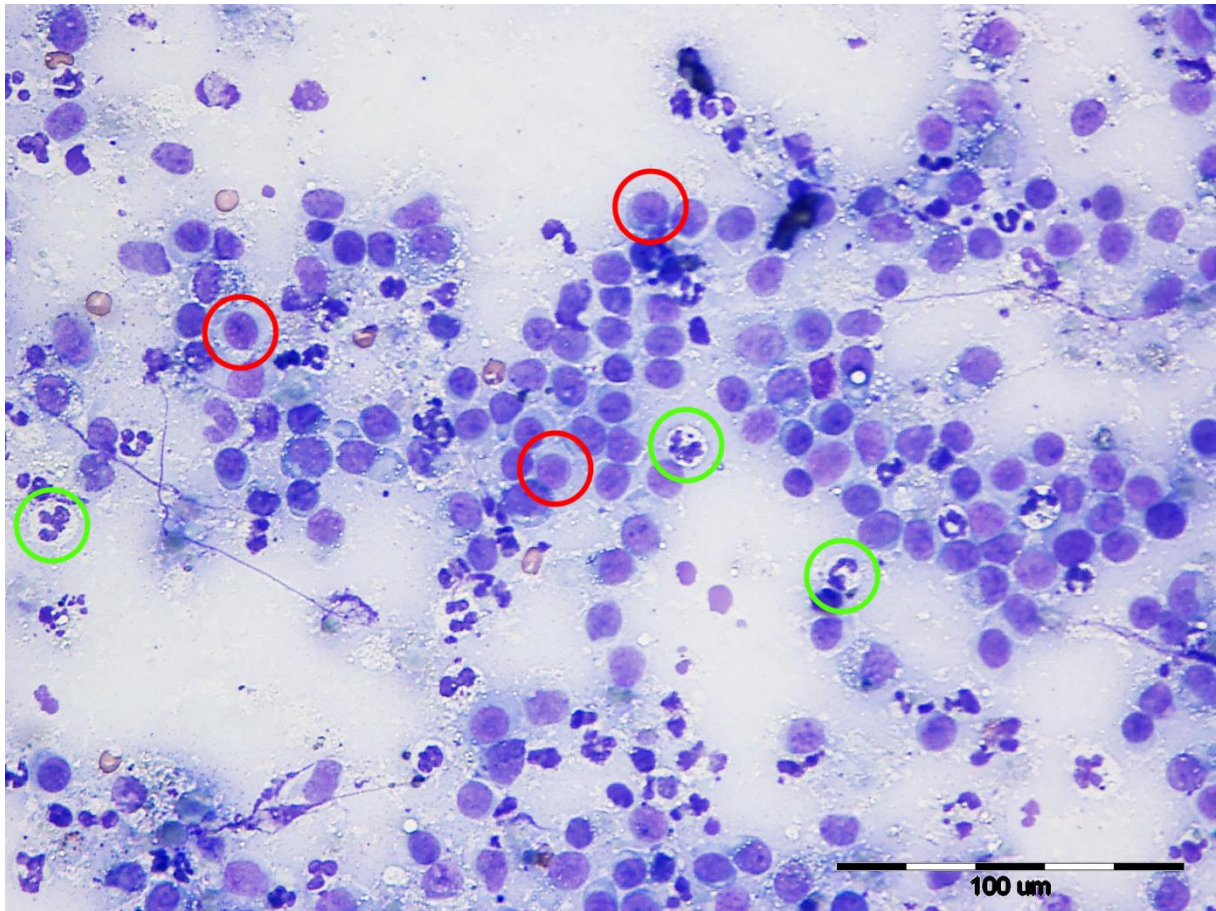


Slika 6. Prikaz histiocita (crveni kružići), mitozu histiocita (narančasti kružić), limfocita (tirkizni kružići), multinuklearni histiocit (plavi kružić) na povećanju 40X

4.2.5. Neutrofili

Neutrofili, kao i limfociti, spadaju u upalne stanice koje su vidljive na preparatu uz histiocite (Slika 7). Njihov broj je, također, izražen u postocima (%). Određuje se pod većim povećanjem mikroskopa (40X ili više). Konačan postotak dobiven je nakon što je izbrojano po sto stanica na pet vidnih polja (ukupno 500 stanica) i određeno koliko stanica pripada neutrofilima od svih stanica s jezgrom. Od ukupnog broja preparata samo u jednom nisu utvrđeni neutrofili. Prosječan udio neutrofila iznosio je 9,42%. Najmanji udio od preparata s neutrofilima iznosio je 0,2 %, a najveći 47%. Pregled udjela neutrofila prikazan je na grafu 14 zajedno s udjelom limfocita.

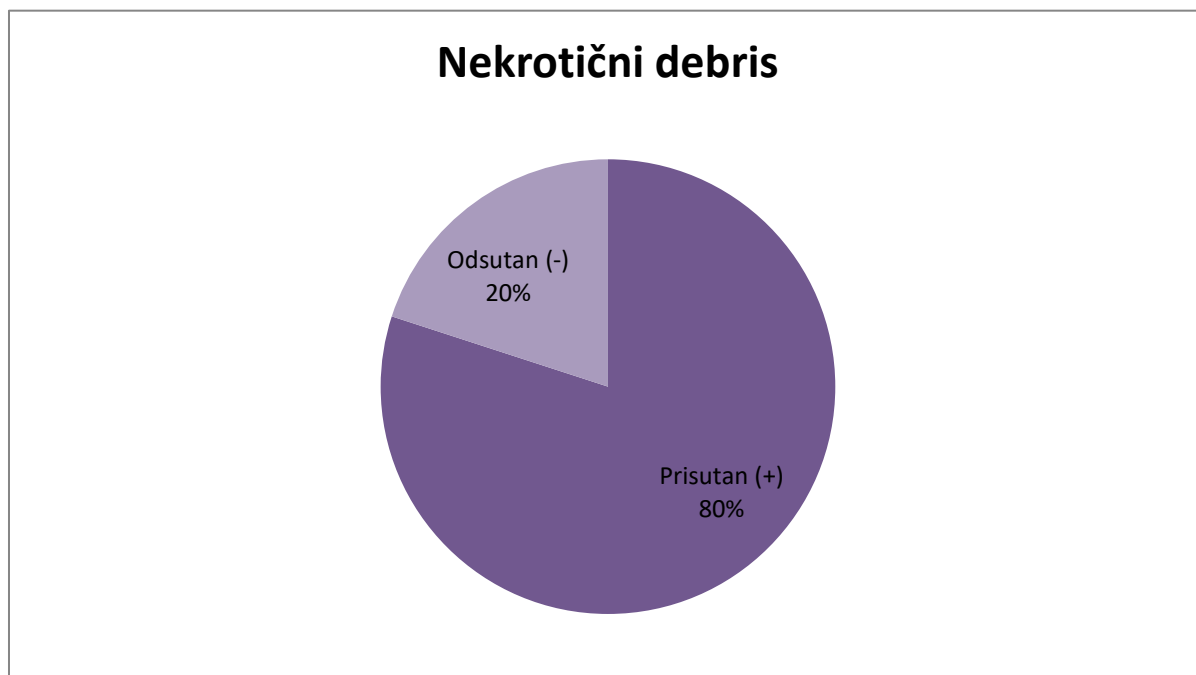
Iz grafa 14 uočljivo je da porast broja neutrofila na pojedinom preparatu nužno ne prati jednaki porast limfocita.



Slika 7. Prikaz histiocita (crveni kružići) i neutrofila (zeleni kružići) na povećanju 40X

4.2.6. Nekrotični debris

Završni kriterij koji se procjenjivao na citološkim preparatima odnosi se na prisutnost, tj. odsutnost nekrotičnog debrisa. Određuje se pod većim povećanjem mikroskopa (40X ili više). Na znatno većem broju preparata uočen je nekrotični debris i iznosi 80% (16 uzoraka), dok u preostalih 20% (4 uzoraka) nije uočen (Graf 12).



Graf 12. Prikaz udjela nekrotičnog debrisa na preparatima

5. Rasprava

Kanini kutani histiocitom je česti tumor koji zahvaća mlađe dobne skupine pasa, stoga je cilj ovog istraživanja bio opisati karakteristike citoloških preparata u svrhu boljeg razumijevanja, a time i lakšeg postavljanja dijagnoze, te procjena uloge upalnih stanica u tumorskoj regresiji. S obzirom na to da makroskopski izgled ovog benignog tumora može odgovarati i drugim mnogo malignijim tumorima od velike je važnosti postaviti točnu dijagnozu na temelju citoloških i/ili histopatoloških preparata.

Broj citoloških preparata s godinama je rastao na Zavodu za veterinarsku patologiju, te je tako u ovom istraživanju čak 40% ukupnih uzoraka bilo iz 2017. godine, dok se ostalih 60% odnosi na razdoblje 2009.-2016. godine. Smatram da je povećanje broja uzoraka povezano sa sve većom osviještenošću doktora veterinarske medicine o važnosti i koristi citološke pretrage, te o njenim prednostima koje uključuju brzinu, cijenu, jednostavnost, informacije o dijagnozi kao što je privremeno postavljanje ili utvrđivanje dijagnoze, te planiranje terapije (Radin i Wellman, 2001.). Kvalitetna tehnika uzimanja materijala i odabir najprikladnije metode uzorkovanja stječe se iskustvom. Uzevši u obzir te informacije sve se veći broj doktora veterinarske medicine odlučuje na uzimanje uzoraka i postavljanje dijagnoze, odabira liječenja i prognoze putem citološke pretrage. Najveći broj uzoraka (90%; 18/20) dostavljen je iz grada Zagreba u kojem se nalazi i Veterinarski fakultet sa Zavodom za veterinarsku patologiju i stručnim timom za obavljanje citološke pretrage. Pedeset pet posto (11/20) uzoraka dostavljeno je s Klinika fakulteta, te se postavlja pitanje rješavanja problema dostave. Problem predstavlja vrijeme same dostave, ali i način transportiranja uzoraka. U današnje vrijeme postoje komercijalne kutijice od različitih čvrstih materijala koje osiguravaju siguran transport predmetnih stakalaca do laboratorija.

U ovom istraživanju najveći broj uzoraka potječe od mješanaca (3/20) što nije u korelaciji s drugim autorima. Taylor, Dorn i Luis (1969. god.) smatraju da čistokrvne pasmine imaju veću predispoziciju za pojavu kaninog kutanog histiocitoma. Prema učestalosti, nakon mješanaca, dolaze bokser (2/20) i shih-tzu (2/20) što se podudara s autorima (Fulmer i Mauldin, 2007.) koji tvrde da su brahiocefalične pasmine predisponirane. Ostale pasmine u istraživanju dolaze samo kao pojedinačni slučajevi, te je ovdje uočljivo brojčano ograničenje uzoraka za statističku obradu.

Također, u istraživanju je potvrđena veća pojavnost bolesti kod pasa mlađe životne dobi. Čak 60%, tj. 12/20 uzoraka pripada psima od jedne (6/20) i dvije godine (6/20) starosti te se

podudara s rezultatima ostalih istraživanja, kod kojih je pojavnost bolesti znatno učestalija do treće godine starosti. Pakhrin i suradnici (2007. god.) utvrdili su da se tumor pojavljuje kod pasa od 2 mjeseca, pa sve do 16 godina što se podudara s ovim istraživanjem gdje je raspon pacijenata od 3 mjeseca do 5 godina starosti. Većina autora smatra da ne postoji spolna predispozicija, dok je u ovom istraživanju udio mužjaka veći od ženki (60%:40%) što se može objasniti malim brojem uzoraka. Brojčano ograničenje uzoraka sprječava donošenje statistički značajne povezanosti spola i pojavnosti tumora.

Od ukupnog broja uzoraka, za četiri preparata lokacija uzorkovane novotvorenine ostaje nepoznata. Kod poznatih lokacija (16/20) najveći broj nalazi se na području glave i vrata (38%; 6/16), dok se jednaki udio pojavljuje na ekstremitetima (31%; 5/16) i trupu (31%; 5/16). Pakhrin i suradnici (2007. god.) u istraživanju navode da pojavnost kaninog kutanog histiocitoma na području glave i vrata iznosi 30,36%, ekstremiteta 35,71%, trupa 19,64% i repa 1,78% za skupinu od 56 uzoraka, što se podudara s najvećom pojavnosti na glavi i vratu, ekstremitetima i trupu u ovom istraživanju.

Staničnost je, u ovom istraživanju, podijeljena na visoku, umjerenu i nisku. Najveći udio uzoraka procijenjen je kao umjereno staničan i čini 50% (10/20), dok visoko stanični uzorci čine 35% (7/20), a nisko stanični 15% (3/20). U pojedinih tumorima visoka staničnost može ukazivati na malignost procesa, no uzevši u obzir da je kanini kutani histiocitom benignog biološkog ponašanja, staničnost uzorka može biti povezana s područjem uzorkovanja. Većina autora opisuje da površinski dio tumora, bliže epidermisu, sadrži više samostalnih stanica, dok se u dubljim slojevima nalaze gusto zbijene tumorske stanice u obliku plahta. Može se zaključiti da staničnost uzorka najvjerojatnije ovisi o načinu i metodi uzorkovanja.

Odnos, tj. omjer jezgre naspram citoplazme procijenjen je kao visok (2:1), umjeren (1:1) i nizak (1:2). Jezgre su ovalna do okrugla oblika, te u ovom istraživanju 70% (14/20) procijenjen je kao visoki omjer jezgre i citoplazme (J:C), 30% (6/20) kao umjeren omjer J:C, dok ni jedan uzorak nije procijenjen kao nizak omjer J:C. U uzorcima s visokim omjerom J:C prosječna infiltracija limfocitima iznosi 5,49%, dok u uzorcima s umjerenim omjerom J:C iznosi 9,22% što se podudara s istraživanjem autora Pazdzior-Czapula i sur. (2014. god.) koje govori o pozitivnoj korelaciji infiltracije limfocita s nižim omjerom jezgre prema citoplazmi, a time i o korelaciji s tumorskom regresijom.

Anizocitoza i anizokarioza utvrđeni su u 75% (15/20) uzoraka, te se obje promjene istovremeno nalaze u svim pozitivnim uzorcima. U uzorcima s izraženom anizocitozom i

anizokariozom prosječna limfocitna infiltracija iznosi 7,05% što je neznatno više od prosječne limfocitne infiltracije svih uzoraka (6,6%). Prisutnost anizocitoze i anizokarioze prati rast intenziteta limfocitne infiltracije, a time i regresiju tumora, te se podudara s istraživanjem autora Pazdzior-Czapula i sur. iz 2014. godine.

Infiltracija limfocita, u ovom istraživanju prisutna je u 100% (20/20) preparata. Maksimalni postotak infiltracije iznosi 17,4%, minimalni 0,2%, a prosječni 6,6%. U uzorku s maksimalnim postotkom infiltracije od 17,4% prisutna je anizocitoza, anizokarioza i omjer jezgre i citoplazme procijenjen je kao umjeren što je u skladu s primjećenom pozitivnom korelacijom jačine limfocitne infiltracije s promjenama stanice u obliku i veličini, s negativnom korelacijom s omjerom jezgre i citoplazme iz istraživanja autora Pazdzior-Czapula i sur. iz 2014. godine. Time se može zaključiti da je limfocitna infiltracija u direktnoj vezi s tumorskom regresijom kao što dokazuju i ostali autori.

Pazdzior-Czapula i sur. (2014. god.) dokazuju povezanost infiltracije neutrofila s fokalnim područjima nekroze, ali ne dokazuju korelaciju s intenzitetom limfocitne infiltracije. Taylor, Dorn i Luis (1969. god.) ulceracije tumora direktno povezuju s povećanim brojem neutrofila u uzorcima. U ovom istraživanju neutrofilni su potvrđeni u 95% (19/20) preparata, te maksimalni udio neutrofilne infiltracije iznosi 47%, najmanji 0,2%, a prosječni 9,42%. Također, u 80% (16/20) uzoraka utvrđen je nekrotični debris. U uzorku s najvećim udjelom neutrofila (47%) potvrđena je i prisutnost nekrotičnog debrisa, te se time predlaže podudarnost s prijašnjim istraživanjima gdje je infiltracija neutrofila povezana s ulceracijama i nekrotičnim žarištima tumora. Zbog nedostatnih informacija prije citološke obrade (prisutnost ili odsutnost ulceracija) ne može se sa sigurnošću tvrditi povezanost neutrofila i ulceracije u ovom istraživanju.

Ovo istraživanje provedeno je na 20 citoloških preparata iz arhive Zavoda za veterinarsku patologiju Veterinarskog fakulteta Sveučilišta u Zagrebu, te je predstavljalo određeno brojčano ograničenje za statističku obradu, stoga nažalost mnogi rezultati nemaju statističku značajnost. Dodatna ograničenja predstavljao je nedostatak informacija prije i nakon postavljanja dijagnoze putem citološke pretrage u smislu makroskopskog izgleda, duljini trajanja bolesti, načinu liječenja i potencijalnoj rekurenciji.

Brzina rasta i tumorska regresija, te uloga i povezanost upalnih stanica u razvoju i regresiji kaninog kutanog histiocitoma nije još u potpunosti razjašnjena, te se za buduća istraživanja predlaže analiza više uzastopnih uzoraka od pojedinog pacijenta uz opsežnu anamnezu i

moćnost praćenja pacijenta nakon kirurškog lijećenja ili spontane regresije tumora (prospektivno istraživanje).

6. Zaključak

U ovom istraživanju potvrđene su ranije spoznaje o kaninom kutanom histiocitomu, s obzirom da se podudaraju rezultati iz kategorije općih podataka, tj. incidencije, tako i iz kategorije citoloških karakteristika tumora s dosadašnjim istraživanjima ostalih autora. U ovom istraživanju potvrđena je incidencija učestalosti pojavljivanja u mlađoj životnoj dobi (najčešće 1-2 god.), glava i ekstremiteti kao najčešća lokacija pojavljivanja tumora, te postojanje pasminske predispozicije (brahiocefalične pasmine, npr. bokser, shih-tzu), dok spolna predispozicija nije dokazana.

Također, utvrđena je podudarnost u citološkim karakteristikama koje se odnose na izgled samih Langerhansovih tumorskih stanica i infiltraciju upalnih stanica. Tumorske stanice tipičnog su okruglog do ovalnog oblika, te sadrže obilnu citoplazmu i ekscentrično smještenu okruglu do ovalnu jezgru. Potvrđen je visok omjer jezgre i citoplazme koji se mijenja s obzirom na stupanj regresije. Jednako tako potvrđena je prisutnost anizocitoze i anizokarioze, te je njihova učestalost povezana sa stupnjem regresije. U ovom istraživanju potvrđena je česta infiltracija upalnih stanica koje su povezane s promjenama u samom tumoru kao što su prisutnost nekroze i stupanj spontane regresije. Intenzitet infiltracije neutrofila povezan je s prisutnošću nekrotičnih žarišta, a infiltracija limfocita sa stupnjem regresije.

Iako se, zbog limitiranosti u dostupnim informacijama, nismo koristili objektivnim indikatorima tumorske regresije (klinički parametri, dodatni imunohistokemijski markeri) zaključno možemo reći da rezultati ovog istraživanja sugeriraju povezanost proces regresije s povećanom infiltracijom limfocita, udjelom anizocitoze i anizokarioze, te smanjenim omjerom jezgre i citoplazme, dok udio neutrofilne infiltracije nije jasno povezan s regresijom.

7. Literatura

Albanese, F. (2017): Canine and Feline Skin Cytology. A Comprehensive and Illustrated Guide to the Interpretation of Skin Lesions via Cytological Examination. Springer International Publishing, Cham, pp. 1-19, 41-67, 291-292, 335-342.

Baba, A. I., C. Catoi (2007): Comparative Oncology. The Publishing House of the Romanian Academy, Bucharest, pp. 48-60.

Cockerell, G. L., D. O. Slauson (1979): Patterns of lymphoid infiltrate in the canine cutaneous histiocytoma. *J. Comp. Pathol.* 89 (2), 193-203.

Coomer, A. C., J. M. Liptak (2008): Canine Histiocytic Diseases. *CE. Article 1*, 202-217.

Cowell, L. R., R. D. Tyler, J. H. Meinkoth, D. B. Denicola (2008): Diagnostic Cytology and Hematology of the Dog and Cat. Mosby Elsevier, Maryland Heights, Missouri, pp. 1-71.

Duncan, J. R., K. W. Prasse (1979): Cytology of Canine Cutaneous Round Cell Tumors: Mast Cell Tumor, Histiocytoma, Lymphosarcoma and Transmissible Venereal Tumor. *Vet. Pathol.* 16, 673-679.

Fulmer, A.K., G.E. Mauldin (2007): Canine histiocytic neoplasia. *Can. Vet. J.* 48., 1041-1049.

Glick, A. D., M. Holscher, G. R. Campbell (1976): Canine Cutaneous Histiocytoma: Ultrastructural and Cytochemical Observations. *Vet. Pathol.* 13, 374-380.

Gross, T. L., P. J. Ihrke, W. J. Walder, V. K. Affolter (2005): Skin diseases of the dog and cat. Clinical and histopathologic diagnosis. Blackwell Science Ltd, Oxford, pp. 840-845.

Guvenc, T., M. Halingur, M. N. Orman, R. Hazirolu (2002): Mitosis and apoptosis in canine cutaneous histiocytoma and transmissible venereal tumour. *Acta Vet. Hung.* 50 (30), 315-321.

Kaim, U., A. Moritz, K. Failing, W. Baumgartner (2006): The regression of canine Langerhans cell tumour is associated with increased expression of IL-2, TNF- α , IFN- γ and iNOS mRNA. *Immunol.* 118, 472-482.

- Kajin, F. (2016): Usporedba citomorfoloških kriterija malignosti sa sastavom međustanične tvari kutanih mastocitoma pasa. Diplomski rad. Veterinarski fakultet, Sveučilište u Zagrebu. Zagreb, Hrvatska.
- Kelly, D.F. (1970): Canine Cutaneous Histiocytoma: A Light and Electron Microscopic Study. *Vet. Pathol.* 7, 12-27.
- Kipar, A., W. Bumgartner, E. Kremmer, K. Frese, E. Weiss (1998): Expression of major histocompatibility complex class II antigen in neoplastic cells of canine cutaneous histiocytoma. *Vet. Immunol. Immunopathol.* 62 (1), 1-13.
- Maina, E., S. Colombo, D. Stefanello (2014): Multiple cutaneous histiocytomas treated with lomustine in a dog. *Vet. Dermatol.* 25, 6, 559-599.
- Maxie, M. G. (2016): Jubb, Kennedy and Palmer's Pathology of Domestic Animals. Sixth Edition, Elsevier. St.Louis, pp. 728-736.
- McGavin, M. D., J. F. Zachary (2012): Pathologic basis of veterinary disease. Fifth Edition, Elsevier, St.Louis, pp. 2-43, 73-131.
- Meuten, D. J. (2016): Tumors in Domestic Animals, Fifth Edition. Wiley-Blackwell, Hoboken, New Jersey, pp. 166-170.
- Moore, P. F. (2014): A review of histiocytic diseases of dogs and cats. *Vet. Pathol.* 51 (1), 167-184.
- Moore, P. F. , M. D. Schrenzel, D. K. Naydan (1998): Leukocyte differentiation antigens in canine cutaneous and oral plasmacytomas. *Vet. Dermatol.* 9 (1), 33-41.
- Moore, P.F., M. D. Schrenzel, V. K. Affolter, T. Olivry, D. Naydan (1996): Canine Cutaneous Histiocytoma Is an Epidermotropic Langerhans Cell Histiocytosis That Expresses CD1 and Specific β_2 -Integrin Molecules. *Am. J. Pathol.* 148, 5, 1699-1708.
- Pakhrin, B., M. Kang, I. Bae, M. Park, H. Jee, M. You, J. Kim, B. Yoon, Y. Choi, D. Kim (2007): Retrospective study of canine cutaneous tumors in Korea. *J. Vet. Sci.* 8 (3), 229-236.
- Pazdzior-Czapula, K., I. Otrocka-Domagala, T. Rotkiewicz, M. Gesek, A. Smiech (2015): Morphology and immunophenotype of canine cutaneous histiocytic tumour with particular emphasis on diagnostic application. *Vet. Res. Commun.* 39, 7-17.

Pazdzior-Czapula, K., I. Otrocka-Domagala, T. Rotkiewicz, M. Gesek (2014): Cytomorphometry of canine cutaneous histiocytoma. *Pol. J. Vet. Sci.* 17. No.3, 413-420.

Pires, I., A. Alves, F. L. Queiroga, F. Silva, C. Lopes (2013): Regression of Canine Cutaneous Histiocytoma: Reduced Proliferation or Increased Apoptosis?. *Anticancer Res.* 33, 1397-1400.

Radin, M., J., M. L. Wellman (2001): Interpretation of Canine and Feline Cytology. Ralston Purina Company Clinical Handbook Series, St.Louis, Missouri, pp. 1-8.

Taylor, D. O. N., C. R. Dorn, O. P. Luis (1969): Morphologic and Biologic Characteristics of the Canine Cutaneous Histiocytoma. *J. Cancer Res.* 29, 83-92.

Valenciano, A. C., R. L. Cowell (2019): Cowell and Tyler's Diagnostic Cytology and Hematology of the Dog and Cat. Fifth Edition, Elsevier, St.Louis, Missouri, pp. 1-9, 86-91.

8. Sažetak

KANINI KUTANI HISTIOCITOM: CITOLOŠKE KARAKTERISTIKE –
RETROSPEKTIVNI PRIKAZ SLUČAJEVA DIJAGNOSTICIRANIH NA ZAVODU ZA
VETERINARSKU PATOLOGIJU 2009.-2018.

Cilj ovog rada bio je naglasiti važnost uzimanja uzoraka za citološku pretragu, bolje razumijevanje citoloških karakteristika kaninog kutanog histiocitoma i povezanost upalnih stanica s tumorskom regresijom. Citološka pretraga vrlo je vrijedna dijagnostička metoda u dijagnostici kaninog kutanog histiocitoma zbog točnosti, brzine, jednostavnosti i prihvatljive cijene. Ovo istraživanje provedeno je na 20 citoloških preparata iz arhive Zavoda za veterinarsku patologiju Veterinarskog fakulteta Sveučilišta u Zagrebu. Iz uputnice koja prati svaki preparat prikupljeni su opći podaci o pacijentu i novotvorevini, a uključivali su: datum dostave, ime pacijenta, pasminu, dob, spol, lokalizaciju novotvorevine i dijagnozu. Mikroskopskom pretragom ponovno su pregledani preparati i određivane su citološke karakteristike koje uključuju staničnost, omjer jezgre i citoplazme, prisutnost anizocitoze i anizokarioze, infiltraciju limfocita i neutrofila, te prisutnost nekrotičnog debrisa. Rezultati ovog istraživanja podijeljeni su u dvije kategorije koje čine opći podaci o pacijentu i novotvorevini te njihove citološke karakteristike. U ovom istraživanju potvrđena su ranija saznanja drugih autora kao što su: povećana učestalost ovih tumora u mladih pasa, najčešće pojavljivanje na području glave, vrata i ekstremiteta i prisutnost pasminske predispozicije, dok citološke karakteristike potvrđuju izgled tumorskih stanica i prisutnost upalnih stanica koje su povezane s mogućnošću spontane regresije. Iako nismo koristili objektivne indikatore koji bi ukazivali na tumorsku regresiju (klinički parametri, dodatni imunohistokemijski markeri itd.), rezultati sugeriraju da su procesi koji ukazuju na regresiju povezani s povećanom infiltracijom limfocita, povećanim udjelom anizocitoze i anizokarioze, te smanjenim omjerom jezgre i citoplazme, dok infiltracija neutrofila nije jasno povezana s regresijskim promjenama.

Ključne riječi: kanini kutani histiocitom, citologija, tumor, regresija, limfociti

9. Summary

CANINE CUTANEOUS HISTIOCYTOMA: CYTOLOGICAL CHARACTERISTICS - RETROSPECTIVE STUDY OF CASES DIAGNOSED AT THE DEPARTMENT OF VETERINARY PATHOLOGY 2009.-2018.

The aim of this study was to emphasize the importance of sampling for cytological examination, a better understanding of the cytological characteristics of canine cutaneous histiocytoma, and the association of inflammatory cells with tumor regression. Cytological examination is a very valuable diagnostic method in the diagnosis of canine cutaneous histiocytoma because of its accuracy, speed, simplicity and reasonable price. This research was performed on 20 cytological preparations from the archive of the Department of Veterinary Pathology, Faculty of Veterinary Medicine, University of Zagreb. The samples were microscopically reevaluated. At the same time the following cytological characteristics were determined: cellularity, nucleus to cytoplasm ratio, presence of anisocytosis and anisocariosis, infiltration of lymphocytes and neutrophils, and presence of necrotic debris. The results of this study were divided into two categories consisting of general patient and neoplasm data and their sample cytological characteristics. General patient and neoplasm data were collected from submission form accompanying each preparation and were including: date of delivery, patient name, breed, age, gender, neoplasm localization and diagnosis. This study confirmed earlier findings from other authors such as: increased incidence of these tumors in young dogs, most frequent occurrence in the head, neck and extremities appearances, and the presence of breed predisposition, while cytologic characteristics confirmed the appearance of tumor cells and the presence of inflammatory cells associated with the possibility of spontaneous regression. Although we did not use objective indicators to indicate tumor regression (clinical parameters, additional immunohistochemical markers etc.), the results suggested that regression related processes were associated with increased lymphocyte infiltration, increased anisocytosis and anisocariosis, and a decreased ratio of nucleus to cytoplasm, while neutrophil infiltration was not clearly associated with regression changes.

Keywords: canine cutaneous histiocytoma, cytology, tumor, regression, lymphocytes

10. Životopis

Rođena sam 12.01.1994. u Varaždinu, Hrvatska. Pohađala sam V. osnovnu školu Varaždin od 2000. do 2008. godine. Također, u Varaždinu 2008. godine upisala sam Drugu gimnaziju Varaždin i maturirala 2012. godine. Nakon završene srednje škole upisala sam Veterinarski fakultet 2012. godine, a 2019. godine stekla sam status apsolvanta.

Tijekom studiranja u XII. semestru kao demonstrator sudjelovala sam u nastavi iz kolegija Specijalna veterinarska patologija. Stručnu praksu obavila sam u Veterinarskoj stanici Varaždin 2019. godine.

Aktivno se koristim engleskim jezikom (slušanje, čitanje, govor- C1; pisanje- B2), a njemački jezik poznajem u početničkom stupnju (slušanje, čitanje, govor, pisanje-A1). Od digitalnih kompetencija koristim se alatima Microsoft Office, te sam pohađala tečaj u Sveučilišnom računskom centru Sveučilišta u Zagrebu (Srce) za program Microsoft PowerPoint pod nazivom „PowerPointiranje ili kako izraditi moćne prezentacije (PowerPoint 2016)(R301)“ i za program Microsoft Excel pod nazivom „Exceliranje ili kako izraditi tablice, grafikone i formule (R201)“.

Tijekom studiranja radila sam razne studentske poslove (npr. prodavač u trgovinama s odjećom, pratitelj na Varaždinskim baroknim večerima) na kojima sam stekla dobre komunikacijske vještine, napredak u korištenju engleskog jezika i sudjelovanje u timskom radu. U slobodno vrijeme rekreativno se bavim sportom (trčanje, plivanje i badminton).