

MNEMONIČKA INTERPRETACIJA OSTEOSINTEZE

Filipović, Mirta

Master's thesis / Diplomski rad

2019

Degree Grantor / Ustanova koja je dodijelila akademski / stručni stupanj: **University of Zagreb, Faculty of Veterinary Medicine / Sveučilište u Zagrebu, Veterinarski fakultet**

Permanent link / Trajna poveznica: <https://um.nsk.hr/um:nbn:hr:178:779905>

Rights / Prava: [In copyright](#)/[Zaštićeno autorskim pravom.](#)

Download date / Datum preuzimanja: **2025-01-01**



Repository / Repozitorij:

[Repository of Faculty of Veterinary Medicine -
Repository of PHD, master's thesis](#)



SVEUČILIŠTE U ZAGREBU
VETERINARSKI FAKULTET

MIRTA FILIPOVIĆ

MNEMONIČKA INTERPRETACIJA OSTEOSINTEZE

DIPLOMSKI RAD

ZAGREB, 13. Prosinac 2019.

KLINIKA ZA KIRURGIJU, ORTOPEDIJU I OFTALMOLOGIJU
ZAVOD ZA RENDGENOLOGIJU, ULTRAZVUČNU DIJAGNOSTIKU I
FIZIKALNU TERAPIJU

PREDSTOJNICI:

Prof.dr.sc. Boris Pirkić

Prof.dr.sc. Damir Stanin

MENTORI:

Doc.dr.sc. Marko Pećin

Prof.dr.sc. Damir Stanin

ČLANOVI POVJERENSTVA ZA OBRANU DIPLOMSKOG RADA:

1. Prof.dr.sc. Alen Slavica
2. Doc.dr.sc. Marko Pećin, mentor
3. Prof.dr.sc. Mario Kreszinger

SADRŽAJ

1.	UVOD	1
1.1.	Sastav kosti	2
1.2.	Struktura kosti	3
1.3.	Anatomija kosti	4
2.	BIOMEHANIKA NASTANKA PRIJELOMA KOSTI	6
3.	PRIJELOM KOSTI	14
3.1.	Podjela prema uzroku nastanka prijeloma	14
3.2.	Podjela prema opsežnosti promjena	14
3.3.	Podjela prema složenosti prijeloma	15
3.4.	Podjela prema integritetu okolnih mekih tkiva	16
3.5.	Podjela prema linije prekida kontinuiteta	17
3.6.	Podjela prema lokalitetu lom	18
3.7.	Podjela prema broju i karakteristikama odlomljenih fragmenata ...	19
3.8.	Podjela prema odnosu i položaju fragmenata	20
4.	DIJAGNOSTIKA PRIJELOMA KOSTI	21
4.1.	Radiološka dijagnostika	21
4.2.	Indikacije za radiografiju	21
4.3.	Izgled kosti na rendgenskoj snimci	21
5.	CIJELJENJE KOSTI	23
5.1.	Primarno cijeljenje kosti	23
5.2.	Sekundarno cijeljenje kosti	23
5.3.	Utjecaj alanteza na cijeljenje kosti	25
6.	KOMPLIKACIJE PRI CIJELJENJU KOSTI	28
6.1.	Zakašnjelo cijeljenje i nesjedinjenje	28
6.2.	Nepravilno zarastanje	29
6.3.	Osteomijelitis	30
6.4.	Sekvestracija	30
6.5.	Komplikacije zarastanja pri dodiru implantanata	31
7.	MNEMONIČKA INTERPRETACIJA OSTEOSINTEZE	32
7.1.	A4 sistem procjene ishoda osteosinteze	32
7.2.	Primjeri mnemoničke interpretacije	33
8.	ZAKLJUČAK	50
9.	LITERATURA	51
10.	SAŽETAK	53
11.	SUMMARY	54
12.	ŽIVOTOPIS	55

1. UVOD

Koštani sustav životinja predstavlja čvrsti dio lokomotornog sustava te zajedno sa skeletnim mišićjem sudjeluje u kretanju organizma te pruža zaštitu centralnom živčanom sustavu. Osim toga, odupire se gravitacijskoj sili te pruža zaštitu organima grudne šupljine. Također, koštani sustav ima veoma važnu ulogu u homeostazi mineralnih tvari jer se upravo u kostima nalazi glavni rezervoar kalcija u organizmu dok se u šupljini dugih cjevastih kostiju nalazi koštana srž u kojoj se stvaraju stanice krvi. S obzirom da je koštani sustav izložen raznim mehaničkim silama nerijetko dolazi do ozljeda koje rezultiraju u prekidu kontinuiteta kosti, a nazivaju se lomovi ili frakture kostiju. Najčešće nastaju kratkotrajnim djelovanjem snažne vanjske sile kao što su npr. udarac automobila ili pad sa visine i tada govorimo o traumatskom lomu. Spontani prijelomi nastaju zbog patoloških promjena unutar same kosti koji narušavaju njenu strukturu i povećavaju lomljivost. Primjeri takvih promjena su koštani tumori, metastatske promjene na kostima, osteoporoza, osteomijelitis itd. Lomovi se još mogu podijeliti i prema opsežnosti promjena, složenosti prijeloma, integritetu okolnih mekih tkiva, liniji prekida kontinuiteta, lokalitetu loma, broju i karakteristikama odlomljenih fragmenata te prema odnosu i položaju fragmenata. Pojavljuju se u velikom spektru sa brojnim varijacijama te praktički ne postoje dva istovjetna loma. Čimbenici kao što su veličina, dob, starost, opće stanje životinje, način držanja, namjena i mogućnosti rehabilitacije također igraju presudnu ulogu u odabiru liječenja, metode osteosinteze te brzini i kvaliteti oporavka. Rendgenske snimke prijeloma potrebno je napraviti prije same operacije, odmah nakon te u redovitim razmacima postoperativno kako bi se pravilno nadziralo stanje i napredak pacijenta. Za analizu i praćenje postoperativnog cijeljenja prijeloma koristi se A4 sistem procjene osteosinteze. A4 stoji za Aligment (poravnavanje fragmenata), Apposition (apozicija fragmenata), Apparatus (stanje implatata) i Activity (aktivnost kosti). Kod poravnavanje fragmenata procjenjujemo stanje ekstremiteta i zglobova iznad i ispod prijeloma, da li je došlo do angularne ili torzione dislokacije, a cilj je vratiti i zadržati ekstremitet u fiziološkom položaju. Procjenjujemo kontakt fragmenata te način na koji će implatat osigurati njihovu stabilnost pri cijeljenju. Procjenjuje se prikladnost i stanje implatata kako bi se spriječili neuspješni zahvati. Također se procjenjuje i biološka aktivnost kosti nakon fiksacije te mjesto frakture zbog mogućnosti pojave patoloških procesa.

1.1. Sastav kosti

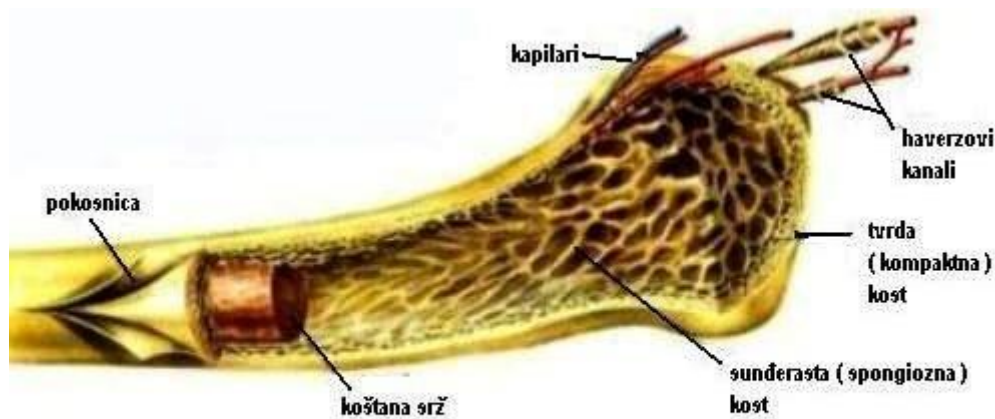
Kost, nakon zuba, predstavlja najtvrdje tkivo u organizmu a sastoji se od organske i anorganske tvari. Organske tvari od kojih se sastoji kost su stanice (osteoblasti, osteociti i osteoklasti) i ekstracelularni matriks.

Osteoblasti su nezrele stanice te se u njihovim citoplazmama nalazi veoma dobro razvijen endoplazmatski retikulum. Nalaze se u periostealnom i endostealnom sloju kosti te su odgovorne za sintezu i sekreciju proteina i sintetiziraju različite medijatore i faktore koji utječu na rast i resorpciju kosti. Osteoblasti zarobljeni unutar ekstracelularnog matriksa se diferenciraju u osteocite. Osteociti se nalaze u malim lakunama kosti te sa drugim osteocitima komuniciraju pomoću dugih filamentoznih citoplazmatskih produžetaka kroz male kanaliće između lakuna koji se nazivaju kanalikuli. Pružaju se do površine kosti što omogućava laku komunikaciju osteocita sa osteoblastima te ekstracelularnom tekućinom. U lakunama i kanalikulama se također nalazi ekstracelularna tekućina koja sadržava veliku koncentraciju kalcija. Za vrijeme rasta životinje, pod utjecajem hormona paratiroidne žlijezde, osteociti djeluju kao pumpe te istiskuju kalcij iz lakuna i kanalikula u krv bez oštećenja koštanog matriksa.

Osteoklasti su velike multinuklearne stanice koje su smještene na površini kosti te spadaju u makrofagno- monocitnu skupinu stanica. Djelovanje osteoklasta je regulirano medijatorima koje proizvode osteoblasti.

Minerali koji ulaze u sastav kosti su kalcij, fosfor, magnezij, natrij, kalij, klor i fluor kao i ostali neorganski elementi. Neorganske tvari se u kostima nalaze u obliku kristala kalcijeva hidroksiapatita koji im daje tvrdoću i stabilnost (Dunning, 2020).

Glavna komponenta ekstracelularnog matriksa, kolagen tipa 1, čini 90% organske tvari matriksa dok ostalih 10 % čine glikoproteini, proteoglikani i osteokalcin. Ovaj protein sintetiziraju osteoblasti te u manjoj količini osteociti. Tako tri sintetizirana kolagena tipa 1 se vežu i formiraju tropokolageno vlakno za vrijeme izlaska iz osteoblasta i osteocita. Nakon toga, 5 tropokolagenih vlakana skupa formiraju mikrofibrilna vlakna koja čine kolageni matriks. Iz ovoga možemo zaključiti da kolageni matriks predstavlja kalup u kojem se odvija mineralizacija dok glikoproteini i proteoglikani sudjeluju u vezanju kristala za kolagen. Organska komponenta daje čvrstinu i elastičnost kostima dok anorganska daje tvrdoću i stabilnost.



Sl.1 - Građa kosti

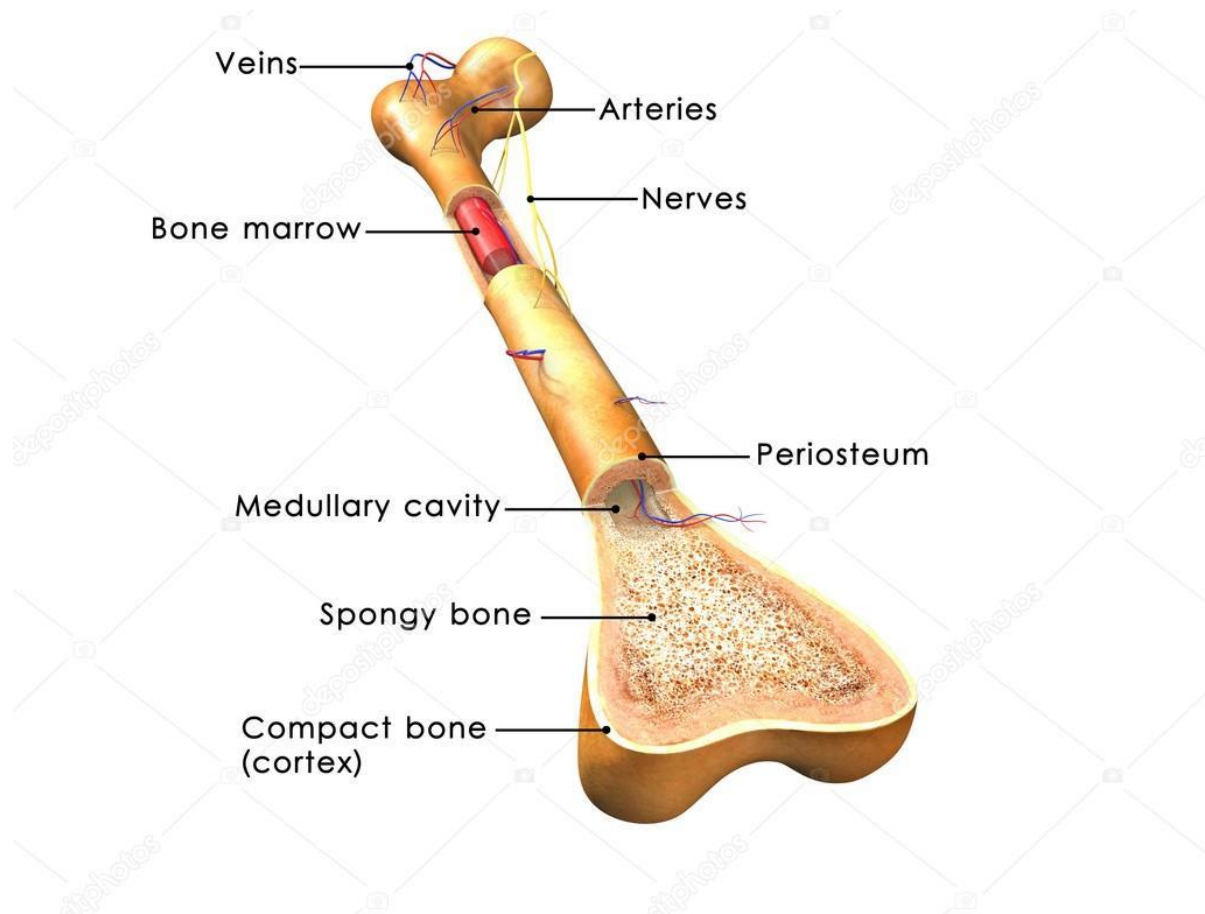
Slika 1. Građa kosti
 (Izvor: <https://sites.google.com/site/ljudskiorganizamdolic/sustav-organa-za-kretanje/kostani-sustav/građa-kosti>)

1.2. Struktura kosti

Koštano tkivo kao takvo se dijeli na dva tipa, kompaktno (kortikalno) i trabekularno (spongiformno). Kompaktno tkivo je građeno od koncentričnih koštanih lamela formirajući kolone paralelne sa uzdužnom osi dijafize. Lamelle se nalaze oko takozvanih Haverzovih kanala kroz koje u biti prolaze krvne žile i živci. Odmah pokraj neurovaskularnih kanala se nalaze i Folkmanovi kanali koji povezuju krvne žile Haverzovih kanala sa periostom na vanjskoj strani kosti te sa medularnom šupljinom. Haverzovi kanali zajedno sa njihovim koncentričnim lamelama se naziva Haverzov sustav te se između svakog Haverzovog sustava nalaze intersticijalne lamelle koje dodatno pružaju potporu kortikalnom koštanom tkivu.

Spongiformno, trabekularno koštano tkivo se nalazi u metafizi dugih kosti. Sastoji se od mreže iregularnih pločica, trabekulama koje su odvojene prostorima gdje se nalaze koštana srž i hepatopoetične stanice. Ovo tkivo je veoma oskudno ili čak uopće nije prisutno u plosnatim kostima lubanje, zdjelice sisavaca i ptica. Također, vezivno tkivno sloj koji se naziva periost oblaže neartikularno kortikalno tkivo te se sastoji iz dva slova, fibroznog i celularnog. U fibroznom se nalazi vezivno tkivo dok se u celularnom nalaze osteoblasti i osteoklasti. Za celularni sloj se vežu mišići, tetive i ligamenti. Fini vezivno tkivno sloj koji se zove endost oblaže unutrašnju površinu medularne

šupljine kosti a u oba vezivno tkivna sloja se nalaze stanice odgovorne za rast i uspjeh osteosinteze.



Slika 2. Struktura kosti
(Izvor: <https://sites.google.com/site/ljudskiorganizamdolic/sustav-organa-za-kretanje/kostani-sustav/gradakosti>)

1.3. Anatomija kosti

Generalno, sve kosti jednog organizma se mogu podijeliti prema nekoliko kriterija. Dije se na osnovi oblika, funkcije i lokalizacije. Oblik kostiju može varirati se te kosti dijele na duge, kratke, sezamoidne, plosnate i iregularne. Duge, kratke i sezamoidne kosti su kosti koje čine skelet ekstremiteta dok plosnate i iregularne čine skelet kralježnice i lubanje.

Duge kosti (*ossa longa*) su kosti karakteristične za ekstremitete te su najbolji primjer ramena i butna kost. One se sastoje od dijafize na čijim se krajevima nalaze epifize, dok za vrijeme razvitka životinje ove epifize budu odvojene hrskavicom ili zonom rasta od dijafize. Dio kosti u kojem se odvija

rast naziva se metafiza a nalazi se između dijafize i epifize. Epifize su blago proširene u odnosu na dijafizu zbog smanjene mogućnosti iščašenja, a prekrivene su hijalinom hrskavicom zbog sudjelovanja u sustavu pokretnih zglobova.

Kratke kosti (*ossa brevis*) su kosti karpalne i tarzalne regije te su kubiodnalog oblika sa šest površina. Na ove kosti se vežu ligamenti.

Sezamoidne kosti (*ossa sesamoidea*) su kosti pokretnih zglobova a oni se formiraju u tetivama ali se isto tako mogu formirati i u ligamentnom tkivu. Sezamoidne kosti imaju samo jednu zglobnu površinu koja klizi po ravnoj ili konveksnoj površini jedne ili više dugih kostiju ekstremiteta. Glavna funkcija im je da zaštite tetive na mjestima najvećeg trenja.

Plosnate kosti (*ossa plana*) su kosti koje čine lubanju, oblažu i štite osjetilne organe i mozak a na njih se vežu mišići glave. Pružaju maksimalnu zaštitu a svojom malom težinom omogućuju normalno funkcioniranje životinje koja hoda na četiri noge. U suprotnom bi životinja imala pretešku glavu te nebi mogla funkcionirati. Plosnatih kostiju ima i na ekstremitetima i na njih su vezani mišići koji ih vezuju na trup.

Iregularne kosti (*ossa irregulata*) su kosti kralježnice i sve kosti lubanje koje nisu plosnate te tri kosti zdjelice. Kralješci kralježnice imaju veoma bitnu ulogu u zaštiti moždine kao i organa grudne i trbušne šupljine te kralježnica kao takva daje oblik tijelu životinje.

Skelet se na osnovi funkcija može podijeliti na aksijalni i apendikularni dio. Aksijalnom dijelu pripadaju kosti glave, kralježnica, rebreni luk te sternum dok apendikularnom pripadaju kosti ekstremiteta. Aksijalni dio skeleta štiti mozak, osjetilne organe, leđnu moždinu te unutrašnje organe dok apendikularni služi za pokretanje tijela (Evans i DeLahunta, 2012).


2. BIOMEHANIKA NASTANKA PRIJELOMA KOSTI

Prijelom ili fraktura, predstavlja potpuni ili nepotpuni prekid kontinuiteta kosti ili hrskavice, praćen različitim stupnjem povrede okolnog tkiva, poremećajem cirkulacije i funkcije lokomotornog sustava. Frakture se veoma često događaju kod životinja a mogu biti traumatske ili patološke. Traumatske su one kada dođe do prijeloma zdravih kosti pod djelovanjem sile jakog intenziteta dok su patološke one kod kojih dolazi do prijeloma kosti koje su već patološki promijenjene te pod djelovanjem sile koja djeluje na kosti u normalnim uvjetima. (Piermattei & sur.; 2006). Također patološki prijelomi se događaju kod kostiju na koje djeluje sila ali kod normalne, zdrave kosti ne bi izazvala prijelom već samo kod one, patološki oštećene.

Da bismo razumjeli lom kosti moramo znati mehaničke i strukturne karakteristike zdrave kosti te sile koje djeluju na kost. Poznavanje biomehničke sile te mehaničkih principa koji se koriste za stabilizacije preloma pri cijeljenju kosti, omogućava nam da brže i bolje donesemo odluku koju tehniku i proceduru ćemo koristiti za sanaciju loma. Intenzitet, pravac, sile, osobine materijala, veličina i geometrija kosti utječu na mehaničke posljedice djelovanja sile na kost.

Sila malog intenziteta ne dovodi do trajne promjene oblika kosti, dok sila srednjeg intenziteta dovodi do deformacije kosti ali kad prestane djelovanje te sile, kost se vraća u prvobitan oblik. Pojava vraćanja kosti u normalan oblik se naziva elastična deformacija a raspon sila koji dovodi do toga se zove regija elastičnosti. Nakon deformacije kosti silom srednje intenziteta, ako sila nastavi djelovati na kost, kost popušta te dolazi do razdvajanja osteona na površini. Od tog trenutka pa nadalje se kost ne vraća u svoj normalni, prvobitni oblik te se taj trenutak naziva točka popuštanja. Daljnjim djelovanjem sile na kost, nakon točke popuštanja dolazi do progresivne deformacije. Taj dio krivulje deformacije se naziva plastična regija a trajna promjena na kostima se zove plastična deformacija. Ako sila i dalje nastavi djelovati na kosti dovodi do prekida kontinuiteta kosti tj. do prijeloma. Parametri koje možemo odrediti ovom krivuljom su jačina strukture kosti, čvrstoća strukture tj. mjere rezistencije kosti na promjenu oblika te količinu energije koja je apsorbirana od strane kosti prije nego što dođe do prijeloma. Svi ovi parametri veoma su bitni kako bismo mogli odrediti proceduru koja će se poduzeti za stabilizaciju određene kosti.

Duge kosti su konstantno izložene djelovanju fiziološke sile koja u biti predstavlja kombinaciju dinamičke i statičke sile. Te sile djeluju na kost prilikom oslanjanja životinje, same mišićne kontrakcije te aktivnosti tetiva i ligamenata. Reakcija sile tla je sila kojom ekstremitet djeluje na tlo te tlo djeluje na njega istom ali suprotnom silom. Pri tim silama se rijetko događa lom zbog toga što sile ne prelaze točku popuštanja. Patološkim procesom na kosti dolazi do gubitka matriksa te samim time i smanjenom kvalitetom koštanog tkiva te u nekim slučajevima dolazi do loma kosti uslijed djelovanja slabije sile na kost. Vanjske suprafiziološke sile potječu iz vanjske sredine te nemaju ograničen pravac i intenzitet i potječu od raznih izvora. Najčešće su to udarci vozila, tupi udarci i strijelne rane. Neke od ovih sila, na sreću nisu dovoljno jake da dovedu do loma kosti. Prema obliku loma kosti, radiolog i kirurg mogu odrediti koja je sila dovela do loma kosti. Prema karakteristikama djelovanja određene sile ili kombinacije sile te preoperativnoj rendgenskoj snimci se može procijeniti i intenzitet i trajanje djelovanja sile na kost. Postoji pet različitih sila koje djeluju na kost. Kompresivna, sila istezanja, sila smicanja, savijanja i uvrtnja. U kliničkim uvjetima, do loma kosti dolazi kombinacijom više sila. Kompresivna, uzdužna kompresija nastaje kao posljedica djelovanja kompresivnih sila koje imaju suprotan smjer i paralelne su sa uzdužnom osovinom kosti a koje istim intenzitetom djeluju na njene suprotne krajeve. Kompresivni stres predstavlja više pojedinačnih sila koje su direktno usmjerene na koštanu površinu te u kombinaciji sa istezanjem mogu dovesti do skraćivanja i širenja kosti. Kod djelovanja kompresivne sile dolazi do kosog prijeloma kosti.

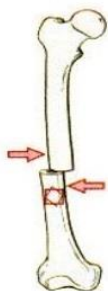


Slika 3. Kompresivna sila na drugu kost.

(Izvor: <https://www.slideshare.net/NabapallabDeka/introduction-to-analysis-of-strain-and-strain-in-human-bone>)

Sila istezanja izaziva istezanje u pravcu uzdužne koštane osnove, zbog čega dolazi do sužavanja kosti te izduživanja iste. Prekid kontinuiteta kosti dolazi na mjestu gdje je došlo do najvećeg istezanja. Dolazi do razdvajanja osteona i njihovog čupanja iz cementnih linija. Kod djelovanja ove sile se najčešće očekuje transversalni prijelom zbog toga što je trabekularni dio kosti puno osjetljiviji nego kortikalni dio kosti. Prijelom kosti pod djelovanjem ove sile je tamo gdje je trabekularna kost najzastupljenija. Kod pasa i mačaka se ovakvi lomovi najčešće događaju u apofizama kostiju tj. olekranon i kvržica tibije te prijelom patele.

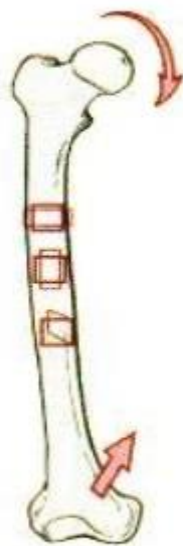
Sile smicanja imaju suprotan smjer i prostiru se normalno u odnosu na uzdužnu osovinu kosti. Smicanje nastaje kao posljedica povlačenja u predjelu lateralne površine kosti i pritiska na njenu medijalnu površinu. Prijelomi koji nastaju pod utjecajem sile smicanja najčešće se javljaju u području metafize a najučestaliji kod malih životinja je prijelom vrata bedrene kosti. Osim ovog djelovanja, sile smicanja mogu djelovati i paralelno sa uzdužnom koštanom osovinom što nalazimo kod prijeloma epikondila humerusa. Ovakav tip se najčešće javlja kod pada životinje sa velike visine te se dočeka na prednje noge. Drugi prijelomi koji nastaju pod djelovanjem sile smicanja su T i Y prijelomi distalnog humerusa, prijelom tibijalnog platoa, kondilarni prijelom te prijelom tarzalnih i karpalnih kostiju.



Slika 4. Sila smicanja.

(Izvor: <https://www.slideshare.net/NabapallabDeka/introduction-to-analysis-of-strain-and-strain-in-human-bone>)

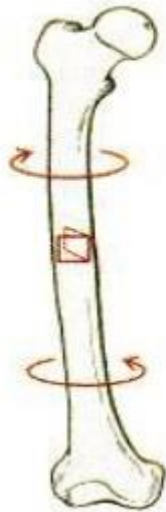
Sila savijanja dovodi do savijanja uzdužne osovine kosti te ima veliki intenzitet i prostire se normalno u odnosu na ravan koja prolazi kroz dijafizu cjevaste kosti, presijecajući ju pod pravim kutom. Djelovanjem ove sile u biti dolazi do kombinacije kompresije kosti te istezanja same kosti. Istezanje rezultira savijanjem tkiva, savijena (konveksna) površina se naziva tenziona površina. Suprotno, konkavna strana kosti je pod utjecajem sile kompresije te se naziva kompresijska površina savijanja. Prijelomi koji nastaju prilikom savijanja obično počinju na konveksnoj površini jer je kortikalna kost osjetljivija na istezanje nego na kompresiju, širi se transverzalno prema kompresionoj strani kosti. Za vrijeme širenja prijeloma prema kompresionoj, konkavnoj površini može doći do smicanja te linija prijeloma mijenja svoj pravac te se u blizini kompresivne površine transformira u kosi prijelom. Također, u blizini kompresivne površine se mogu javiti i dvije kose linije prekida koštanog kontinuiteta te nastaje odlomni koštani ulomak u obliku klina. Takav lom se naziva leptirasti prijelom i rezultat je djelovanja sile smicanja u dvije različite ravnine.



Bending

Slika 5. Utjecaj sile savijanja na kost.
(Izvor:<https://www.slideshare.net/NabapallabDeka/introduction-to-analysis-of-strain-and-strain-in-human-bone>)

Djelovanjem sile uvrtnja dovodi do uvrtnja kosti oko svoje uzdužne osi, prilikom čega dolazi do smicanja, istežanja i kompresije kosti. Pri torziji kosti uglavnom nastaju kosi spiralni lomovi te se ovakvi lomovi najčešće nalaze kod loma humerusa i tibije (Radasch, 1999).



Slika 6. Djelovanje sile uvrtnja na kost. (Izvor:<https://www.slideshare.net/NabapallabDeka/introduction-to-analysis-of-strain-and-strain-in-human-bone>)

Osim djelovanja sile na kost, do loma, tj. prestanka kontinuiteta kosti može doći zbog trauma i zbog posljedica postojećih patoloških procesa (nutritivnih te metaboličkih uzroka te neoplastičnih uzoraka).

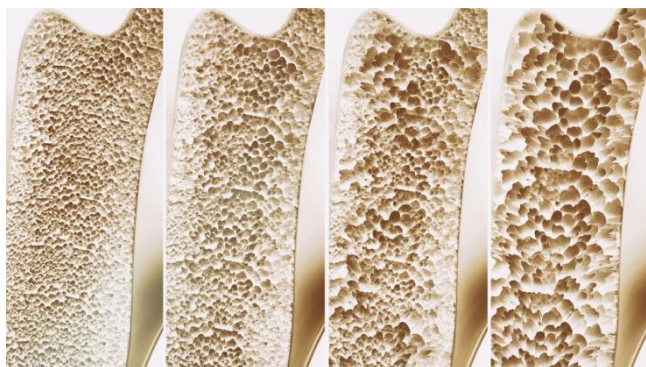
Trauma, kao najčešći razlog loma kosti malih životinja, najčešće nastaje kao posljedica udara motornim vozilom, pada sa visine te prostrijelnim ranama. Jednostavni lomovi nastaju pod utjecajem male sile na kost a ovisno o njihovom pravcu djelovanja mogu biti kose, transversalne, longitudinalne, spiralne, segmentalne te tenziona i kompresivne. Do drobljenja kosti prilikom traume dolazi kod djelovanja jačih sile na kost te posljedično tome dolazi do razaranja okolnog tkiva. Najčešće ovakve traume nalazimo kod trauma vatrenim oružjem.

Patološki procesi smanjuju otpornost kosti na djelovanje sile. Naime, patološki procesi ometaju osteoblaste da sintetiziraju proteoglikane i kolagen,

ometaju diferencijaciju prekursorskih stanica ili resorpciju kosti od strane osteoklasta.

Rast kosti, razvoj te remodeliranje kosti je veoma složen proces te ovisi o kvantitativnom i kvalitativnom nutritivnom sastavu kako u fetalnom tako i u postnatalnom razdoblju. Gladovanje ili malnutricija dovodi do usporenog longitudinalnog rasta te može dovesti do preranog zatvaranja zone rasta. Zbog svega nevednoga, dolazi do deficita kalcija, fosfora te vitamina D te nastaju metabolički poremećaji kostiju ili osteodistrofije. Osteoporoza, rahitis, osteomalacija i fibrozna osteodistrofija su neke od najčešćih.

Osteoporoza je najčešća osteodistrofija kod ljudi a i kod životinja. Predstavlja disbalans između formiranja i resorpcije kosti u korist resorpcije zbog čega dolazi do trošenja koštanog tkiva i smanjenja njegove čvrstine. Kao što je već spomenuto, ova osteodistrofija se najčešće javlja kao nutritivni problem, na primjer gladovanje ili deficit fosfora i bakra. Osteoporoza osim nutritivnih uzoraka može nastati i zbog neaktivnosti mišića i smanjenog oslanjanja na iste. Kada se javlja kod paralize ili frakture ekstremiteta kažemo da je lokalizirana a kada se javlja kod neaktivnosti govorimo da je generalizirana. Promjene karakteristične za osteoporozu se javljaju na tijelu pršljenova, lubanji, lopatici, ileumu te rebrima gdje najčešće dolazi do samih prijeloma.



Slika 7. Osteoporoza.
(Izvor:<https://www.endocrinologynetwork.com/article/no-need-routinely-screen-osteoporosis-patients-coeliac-disease>)

Rahitis i osteomalacija su bolesti koje imaju uglavnom isti uzrok i patogenezu. Rahitis se javlja kod mladih životinja te dolazi do nemogućnosti mineralizacija osteoida tijekom rasta i remodeliranja te dolazi do deformacije i

smanjenja čvrstoće dugih kostiju. Osteomalacija se javlja kod starijih jedinki te su česti prijelomi rebara i kosti zdjelice.

Fibrozna osteodistrofija je vrlo česta metabolička bolest koja je karakterizirana ekstenzivnom resorpcijom kosti, proliferacijom fibroznog tkiva i slabom mineralizacijom kosti te nastaje kao posljedica primarnog i sekundarnog hiperparatireoidizma.

Tumori kostiju se često javljaju kod pasa dok kod mačaka nerijetko budu uzrok patoloških fraktura. Benigni tumori su zastupljeniji nego maligni te se najviše javljaju osteoklastom i osteohondrom te od malignih osteosarkom, hondrosarkom, fibrosarkom i hemangiosarkom. Osim ovih primarnih, može doći i do onih sekundarnih, u obliku metastaza.

Osteoklastom je neoplazma koja se rijetko javlja a dovodi do promjene epifize i metafize dugih kostiju te do fokalnih koštanih liza.

Osteohondrom se javlja kao pojedinačna benigna lezija te ju najčešće nalazimo kod štenadi i mačića u fazi rasta. Nije klinički vrlo bitno no može dovesti do maligne transformacije u osteosarkom ili hondrosarkom.

Hemangiosarkom se također javlja rijetko kao primarni tumor te se vrlo teško razlikuje od ostalih sarkoma.

Osteosarkom je najčešći tumor kod pasa. Osteosarkom može potjecati iz medularne šupljine, što je najčešće, sa kortikalne površine, periosta ili može imati vanskeletno porijeklo. Dovodi do destrukcije okolnog tkiva te vrlo često metastazira u pluća. Najčešće se javlja na dugim kostima u području distalnog radijusa, proksimalnog dijela humerusa, proksimalnog ili distalnog dijela femura te proksimalnog i distalnog dijela tibije. Veće lezije osteosarkoma dovode do erozije i stanjivanja korteksa i okolnog tkiva što dovodi do lakog pucanja kosti.

Hondrosarkom je također jedan od učestaljih tumora malih životinja a kod zlatnih retrivera je najzastupljeniji. Nalazimo ga u plosnatim kostima (zdjelica, lopatica, lubanja i rebra) te je veoma destruktivniji od osteosarkoma. On metastazira, no prije pluća odlazi u regionalne limfne čvorove te time usporava nastanak plućnih simptoma. Predilekcijsko mjesto nastanka hondrosarkoma je proksimalni dio tibije.

Maligni tumori mogu metastazirati u kost, na dijafizu u blizinu nutritivnih kanala jer uglavnom u kost i dolaze putem nutritivnih arterija. Dijagnosticiraju se tek onda kada dođe do loma kosti dok se na rendgenskoj snimci vide kao osteolize, scintigrafija može biti korisna za detekciju metastatskih lezija (Craig i sur., 2016).

3. PRIJELOM KOSTI

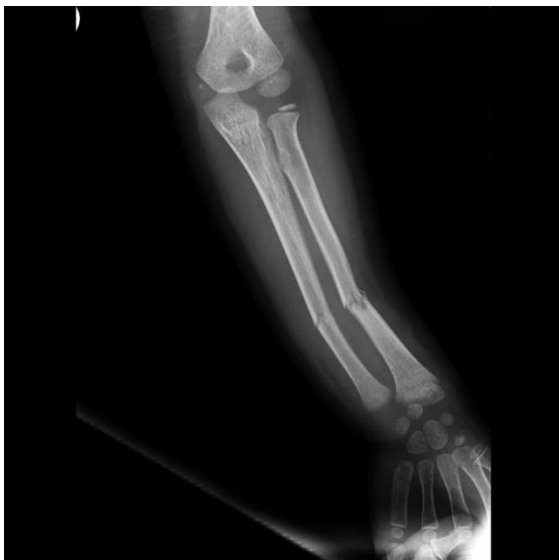3.1. Podjela prema uzroku nastanka prijeloma

Prema uzroku nastanka kosti, prijelomi se dijele na traumatske i patološke. Prije opisani, traumatski prijelomi se događaju pod utjecajem abnormalnih sila na kost dok se patološke frakture događaju kao rezultat slabljenja čvrstoće kosti.

3.2. Podjela prema opsežnosti promjena

Lomovi prema opsežnosti promjena se dijele na potpune i nepotpune. Potpuni prijelom označava lom kod kojeg je prestanak kontinuiteta kosti rezultira postojanjem najmanje dva nezavisna fragmenta kosti dok kod nepotpunog prijeloma ne dolazi do potpunog prestanka kontinuiteta koštanog tkiva. Tu spadaju napuknuće, prijelom tipa zelene grane (eng. green stick fracture) te stresni prijelom. Napuknuće (*fissura ossis*) je nepotpuni prijelom koji na rendgenskoj snimci izgleda kao linija koja prolazi kroz korteks na jednoj strani ali ne dopire do korteksa druge strane. Napukla kost ima sačuvanu stabilnost ali pad ili oslanjanje mogu dovesti do potpunog loma.

Greenstick lomovi se najčešće javljaju kod mladih životinja te su okarakterizirani nepotpunim prekidom kontinuiteta korteksa jedne strane i savijanje korteksa druge strane. Još se naziva i plastična deformacija.

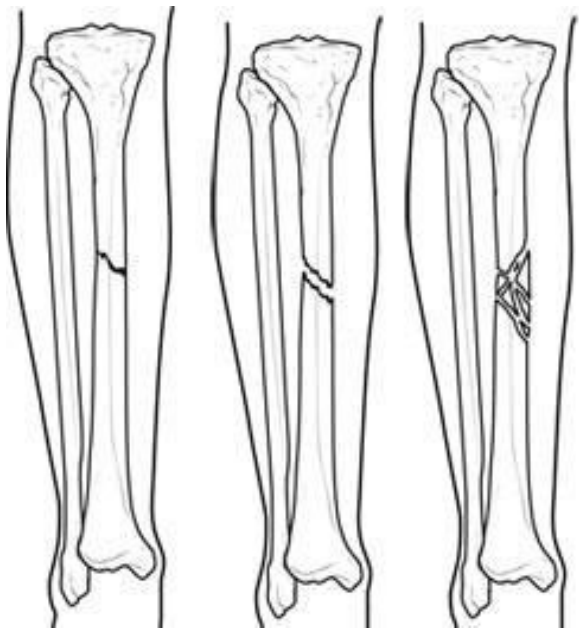


Slika 8. Greenstick prijelom. (Izvor: - <https://radiopaedia.org/cases/greenstick-fractures-radius-and-ulna-3?lang=us>)

Stresni prijelom je u biti mikro prijelom koji je nastao djelovanjem ponavljajuće traume tijekom nekog kraćeg vremena te se ne može uvijek rendgenski dijagnosticirati. Očituje se kao mutan, linearni nepotpuni prijelom jedne strane kosti. Najčešći je kod trkaćih hrtova na acetabulumu te metakarpalnim i metatarzalnim kostima.

3.3. Podjela prema složenosti prijeloma

Prema složenosti prijeloma, lomovi se mogu podijeliti na jednostavne i složene. Kod jednostavnih lomova uočava se samo jedna linija prekida kontinuiteta koja dijeli kost na dva glavna fragmenta. Složeni prijelomi su oni koji imaju više od jedne linije prijeloma te se spajaju u jednoj točki ili ravni te dijele kost na tri ili više fragmenata. Najčešće kod ovakvog, složenog loma, gdje imamo tri fragmenta, jedan od njih bude trouglastog oblika te se naziva leptirasti fragment. Lomovi koji kost dijele na pet ili više fragmenata se klasificiraju kao vrlo složeni lomovi.



Slika 9. Podjela prema složenosti prijeloma.
(Izvor:<https://orthoinfo.aaos.org/en/diseases--conditions/fractures-broken-bones/>)

3.4. Podjela prema integritetu okolnih mekih tkiva

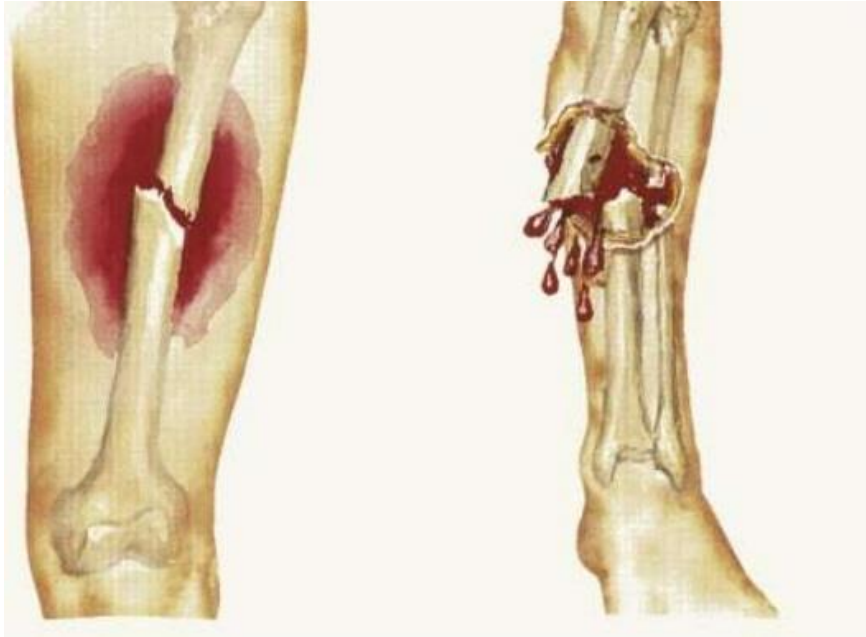Prema integritetu okolnih mekih tkiva, lomovi se mogu podijeliti na otvorene i zatvorene, ovisno o tome jeli kost izložena vanjskoj sredini ili nije. Kod otvorenih lomova, fragment kosti razvaljuje i probada okolno tkivo te izlazi u vanjsku sredinu te ovisno o stupnju oštećenja okolnog mekog tkiva, ovaj lom možemo podijeliti na 3 tipa, I, II I III (pri čemu se treći dijeli na tri pod tipa a,b, i c).

Prvi tip otvorenog loma predstavlja prijelom sa malom probodnom ranom na koži neposredno uz frakturu koju je i napravio jedan fragment. Rana nastala je manje od jednog centimetra.

Drugi tip ove vrste loma predstavlja prijelom sa ranom različite veličine koja je nastala pod utjecajem vanjske traume. Također, oštećenje okolnog mekog tkiva je veće nego kod prvog tipa.

Ozbiljna koštana fragmentacija praćena ekstenzivnim oštećenjem okolnog mekog tkiva sa ili bez gubitka kože označava treći tip otvorenog loma. Ovaj tip otvorenog loma sadrži dva podtipa, 3b i 3c. 3b označava da je došlo do destrukcije mekog tkiva te zahtjeva rekonstrukciju zbog nedovoljne količine okolnog tkiva da prekrije ranu. 3c predstavlja otvorenu frakturu gdje su osim okolnog tkiva oštećeni i krvne žile te se moraju rekonstruirati kako bi se vratila vitalnost okolnog tkiva.

Četvrti tip predstavlja otvorene prijelome koji su nastali amputacijom ili djelomičnom amputacijom ekstremiteta. Kod ovakvih lomova nailazimo na ozbiljne povrijeđe neurovaskularnog te okolnog mekog tkiva.



Slika 10. Podjela loma s obzirom na okolno tkivo.
(Izvor:<https://www.slideshare.net/AfanHasi/krvarenja-i-lomovi-prva-pomo>)

3.5. Podjela prema liniji prekida kontinuiteta

Prema obliku lomne linije i dužinske osi kosti, lomove dijelimo na poprečne, kose, spiralne, uzdužne, iveraste, dvostruke, multifragmentalne te Y i T prijelome.

Poprečne frakture se prostiru poprečno u odnosu na dužinsku os te najčešće nastaju pod djelovanjem sila savijanja. Dugi kosi prijelomi se prostiru kroz kost pod kutom manjim od 45° dok se kratki kosi prijelom prostire pod kutom većim od 45° .

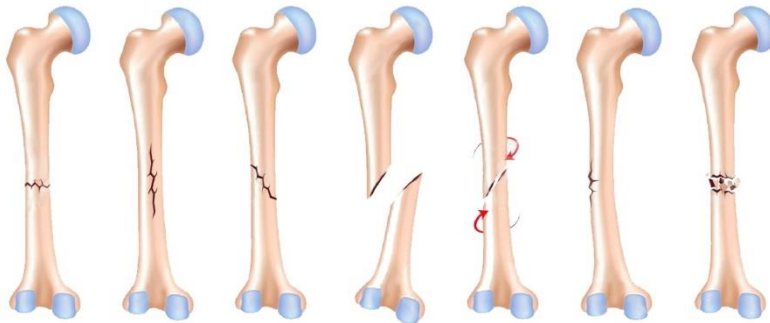
Spiralna fraktura uglavnom nastaje pod djelovanjem torziona traume i predstavlja kosi prijelom koji se obavlja uzduž osi kosti.

Uzdužni prijelomi predstavljaju frakture čija je linija prekida kontinuiteta paralelna sa uzdužom osi kosti.

Multifragmentalni lom je lom kod kojeg postoji više fragmenata čije se lomne linije spajaju. Fragmenti mogu biti samo oni osnovni, proksimalni, distalni i leptirasti te mogu biti i oni koji se mogu spojiti žicom ili implantantima. Također, fragmenti mogu biti i oni koji se nikako ne mogu

stabilizirati, pa čak ni implantatima pa zato multifragmentalne lomove još dijelimo i na rekonstruktibilne i nerekonstruktibilne.

Dvostruki prijelom se karakterizira postojanjem dvaju linija prekida kontinuiteta koje se nalaze na različitim dijelovima kosti i međusobno se ne dodiruju i ne komuniciraju (prijelomi Y i T tipa).



Slika 11. Podjela prema liniji prekida kontinuiteta. (Izvor:<http://orthopedic-institute.org/fracture-care/types-of-fractures/>)

3.6. Podjela prema lokalitetu loma

Ovi lomovi se dijele na proksimalne, distalne te lomove dijafize. Proksimalni i distalni se dalje dijele na metafizealne, epifizealne, artikularne te fizealne lomove. Metafizealni se prijelomi dugih kostiju karakteriziraju kao prijelom koji zahvaća proksimalni ili distalnu metafizu, dok epifizalni zahvaća fizu i susjedni zglob. Prema Salteru i Harisu, prijelomi fize se dijele na šest tipova.

Prvi tip predstavlja prijelom koji zahvaća samo fizu i najčešće se javlja kod proksimalne fize bedrene kosti.

Drugi tip loma se prostire kroz fizu i zahvaća dio metafize a najčešće ga nalazimo kod loma fize tibije.

Treći tip se karakterizira linijom prekida kontinuiteta koji zahvaća fizu i epifizu. Spada u artikularne prijelome te se jako rijetko viđa a ujedno i odgovara takozvanoj T frakturi. Nju susrećemo u zoni fize humeralnog kondila mladih pasa te je često praćena separacijom oba epikondila.

Kod četvrtog tipa, lomna linija prolazi kroz fizu i metafizu od koje se odlama manji koštani fragment pri čemu istovremeno dolazi do odvajanja epifize te epikondila. Ova se fraktura označava kao Y fraktura te se najčešće javlja u distalnom dijelu humerusa.

Peti tip prijeloma odgovara impaktiranom prijelomu cijele fize ili samo jednog njenog dijela a najčešće se javlja u distalnom segmentu ulne.

Šesti te posljednji tip predstavlja periostalno premošćivanje fize koje je nastalo kao rezultat ozljede susjedne kosti no ona se vrlo rijetko susreće u ortopediji malih životinja.

Artikularni prijelomi su oni prijelomi kod kojih se obuhvaćena zglobna površina te je potrebno posvetiti pažnju veličini i lokalizaciji te površine kao i prisustvu slobodnih koštanih ulomaka unutar zgloba. U ove frakture spadaju kondilarni, bikondilarni te suprakondilarni prijelomi (Henry i Cole, 2018) .

3.7. Podjela prema broju i karakteristikama odlomljenih fragmenata

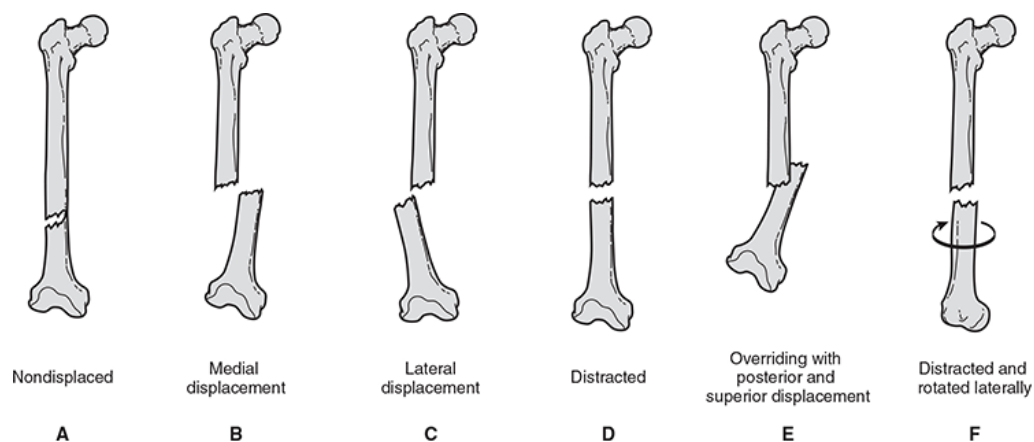
Na osnovu broja i karakteristika odlomljenih fragmenata, prijelomi se dijele na odlomne, pločaste, segmentne, avulzivne, impaktne te kompresivne i depresivne.

Odlomni prijelom je u biti odvajanje manjeg odlomnog dijela i najčešće nastaje kao posljedica direktne traume. Pločasti prijelomi se javljaju na kuboidalnim kostima zglobova i protežu se kroz cijelu kost od jedne do druge zglobne površine. Onaj prijelom kuboidalne kosti koji zahvaća samo jednu zglobnu površinu se karakterizira kao odlomni prijelom te su veoma često kod konja. Segmentalni prijelomi se sastoje od više linija prijeloma ali lomne linije ne komuniciraju. Avulzivne frakture se javljaju na mjestima gdje se tetive, ligamenti ili zglobna kapsula pod utjecajem sila otkidaju dijelove kosti koji su povezani. Najčešće se javljaju kod mladih životinja koji nisu završile svoj rast (Henry i Cole, 2018). Kod impaktnih prijeloma se kortikalni odlomni fragment nabija ili impaktira u spongiozu te se javljaju na krajevima dugih kostiju a njihov rezultat su T i Y frakture. Kompresivni lomovi su slični impaktnim ali se razlikuju po tome što kod njih dolazi do međusobnom sabijanja spongiformnih kostiju. Npr. kod trauma kralježnice kod čega dolazi do međusobne kompresije pršljenova. Depresivni se lomovi javljaju na lubanji,

sinusima te nazalnim kostima gdje su fragmenti dislocirani ispor površine kosti (Newton, 1985).

3.8. Podjela prema odnosu i položaju fragmenata

Prilikom prijeloma, fragmenti koji su se odlomili se mogu pomicati i tako promijeniti svoju poziciju. Pomicanje odlomljnih fragmenata se obično odnosi na distalne fragmente. U odnosu na položaj koštanih ulomaka, dislokacije mogu biti kontrakcione, distrakcione, dislokacije pod kutom, dislokacije u stranu te longitudinalne i torziona. Kontrakcione dislokacije nastaju pod djelovanjem mišićnih kontrakcija te na taj način dolazi do skraćivanja kosti. Kod distrakcijske dislokacije koštani ulomci su udaljeni jedan od drugog te dolazi do povećanja prostora među njima. Dislokacije pod kutom se drugim riječima nazivaju kao angularne te je kod njih koštani ulomak pomaknut pod određenim kutem. Torziona dislokacije su one kod kojih je došlo do rotacije distalnog ili kaudalnog fragmenta (Henry i Cole, 2018).



Slika

12.

(Izvor:<https://fadavispt.mhmedical.com/content.aspx?bookid=1899§ionid=141189017>)

4. DIJAGNOSTIKA PRIJELOMA KOSTI

4.1. Radiološka dijagnostika

Radiologija kao jedna od bitnijih grana veterine, je najbolja dijagnostička metoda za ispitivanje skeletnih poremećaja. U kostima se deponirana velika količina kalcija i fosfora u obliku kristala hidroksi-apatita (HA) što koštanom tkivu omogućava da apsorbira x- zrake te na rendgenskoj snimci daje sjenu najvećeg intenziteta. Radiologija, ne samo što nam ukazuje na promjene na kostima na koje klinički sumnjamo da su promijenjene, već nam daje i procjenu obujma te starosti ozljede. Samim time nam olakšava pri izboru najbolje metode za pristupanje problemu. Također, rendgenologija nam služi i za procjenu uspješnosti kirurških zahvata jer je moguće praćenje procesa cijeljenja kosti. Također, ovom se dijagnostičkom metodom mogu otkriti dodatne lezije koje možda klinički nisu vidljive (Morgan i Wolvekamp, 2004).

4.2. Indikacije za radiografiju

Akutna ili kronična hromost pacijenta, oteklina te bolnost pri palpaciji te vidljiva koštana deformacija su indikacije za rendgenski pregled. Osim indikacija zbog kojih radimo radiološku dijagnostiku, također ju radimo i nakon kirurških zahvata osteosinteze, zbog procjene kvalitete poravnavanja i fiksiranja fragmenata te kao kontrolu stvaranja koštanog kalusa.

4.3. Izgled kosti na rendgenskoj snimci

Izgled kostiju na rendgenskoj snimci nikako ne bi bio lak kada ne bismo poznavali anatomsku strukturu životinje, te je upravo iz tog razloga bitno znati fiziološki izgled cijelog skeleta određene životinje.

Duge kosti se sastoje od dijafize, proksimalne i distalne epifize te metafize. Dijafiza predstavlja središnji dio kosti te se na njoj jasno vidi središnja, medularna šupljina koja na snimci daje nešto slabiju sjenu intenziteta te vanjska zona, izgrađena od kompaktne kosti jake sjene intenziteta. Nutritivni otvori i vaskularni kanali se na snimci uočavaju u kaudalnom dijelu dijafize dugih kostiju te se kroz korteks prostiru koso. Nutritivni kanali često na snimci izgledaju poput lomne linije te je veoma bitno da ih ne pomiješamo pri

dijagnosticiranju. Krajevi dugih kostiju se nazivaju epifize te se na njima nalaze artikularne površine koje se sastoje od subhondralnog koštanog tkiva prekrivenog hrskavicom. Na prijelazu ova dva dijela, dijafize i epifize se nalazi metafiza. U metafizama je smanjena razlika između središnjeg i vanjskog dijela kosti jer dolazi do smanjivanja kortikalnog i povećanja spongiformnog koštanog tkiva. Na rendgenskoj snimci se to očituje kao mreža tankih koštanih trabekula, metafize i epifiza zajedno čina zonu rasta kosti. Kod mladih životinja koje su još u razvoju, na rendgenskoj snimci se mogu primijetiti otvorene fize tj. tanke svijetle linije koje razdvajaju epifize i metafize dok se kod životinja koje su završile svoj rast epifize spajaju s metafizama te se linije ne uočavaju više. Fizealni ožiljak je trakasta sjena većeg intenziteta koja predstavlja mjesto spajanja metafiza i epifiza.

5. CIJELJENJE KOSTI

Koštano tkivo se od ostalih tkiva u tijelu razlikuje po tome što ima sposobnost regeneriranja te vraćanja u prvobitni oblik bez stvaranja ožiljka. Najbitnije stvar kod cijeljenja kosti je uspostavljanje mehaničke stabilnosti. Ona se može uspostaviti prirodnim procesom cijeljenja i formiranjem kalusa ili osteosintezom sa djelomičnom ili cjelovitom stabilizacijom fragmenata. Na osnovu fragmenata, cijeljenje se može podijeliti u primarno i sekundarno cijeljenje.

5.1. Primarno cijeljenje kosti

Primarno cijeljenje nastaje u idealno reponiranih i međusobno stabilnih koštanih fragmenata. Ovo cijeljenje u biti prikazuje fiziološku pregradnju gdje iz jednog fragmenta, osteoni preko lomne pukotine učvršćuju drugi fragment za onaj prvi. Prekidom kontinuiteta kosti, osteonske krvne žile se prekidaju te dolazi do lokalne nekroze i osteoklaze. Zbog toga se pukotina na prvu neće vidjeti već se očituje tek nakon nekoliko dana. Aktivnost osteoklasta i oslobađanje medijatora potiče stvaranje novih Haverzovih osteona, pupoljci kapilara i osteoklasti stvaraju tunele u kosti stvarajući novi prostor novom osteonu te dolaskom do pukotine ju preskaču i ulaze u novi, susjedni fragment. Za njima, dolaze i osteoblasti koji stvaraju nove lamele popunjavajući šupljine koje su prethodno "prokopali" osteoklasti. Da bi se postigao ovaj učinak veoma je bitno da se stabilizira lom, da se fragmenti fiksiraju kako ne bi došlo do pomicanja. Kod ove vrste cijeljenja postoji opasnost od nastanka refrakture, uglavnom na mjestu prvotnog koštanog loma.

Tri osnovna razloga refrakture su:

1. Atrofična i oslabljena kost nakon odstranjivanja alanteze preuzima sve naprezanja
2. Otvori koji su zaostali nakon uklanjanja vijaka smanjuju geometrijsku površinu poprečnog presjeka te nosivost kosti
3. Nakon svakog otvora na kosti nastaje koncentracija naprezanja koja dovodi do zamaranja materijala (u ovom slučaju kosti) te pojavu mikropukotina te u konačnici loma kosti.

5.2. Sekundarno cijeljenje kosti

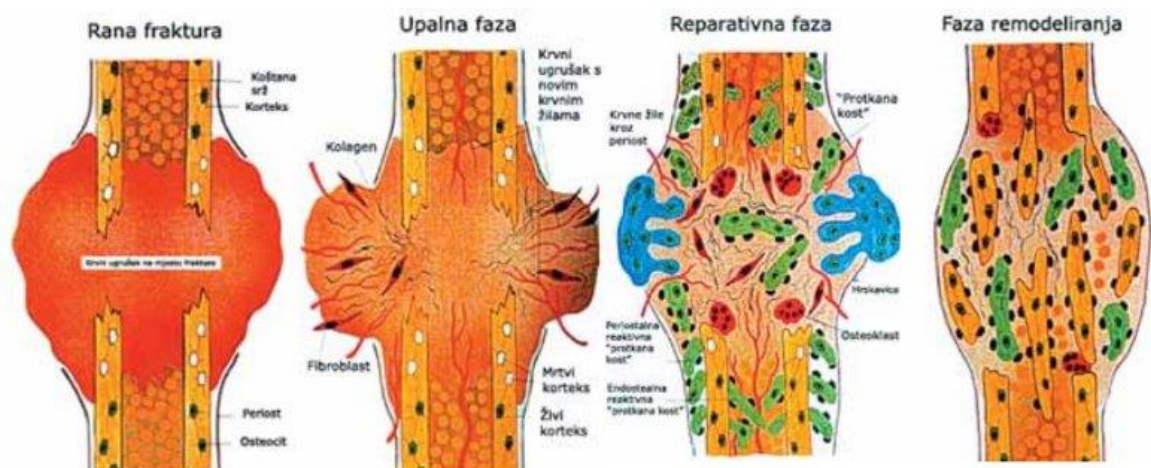
Sekundarno ili neizravno cijeljenje loma kosti se događa istovremeno sa stvaranjem kalusa te nastaje uz sudjelovanje periosta, endoosta ali i Haverzovog sustava osteona. Ako koštani fragmenti nisu uredno reponirani, tj. ako se pomiču onda je nemoguće da novostvoreni osteoni kao koštani mostovi prerastu lomni liniju to jest pukotinu te na taj način učvrste odlomke. Sekundarno cijeljenje se tako odvija u četiri faze: faza imflamacije, faza stvaranja mekog kalusa, periostalnog te čvrstog kalusa do faze pregradnje kalusa.

Faza imflamacije obilježena je upalnom posttraumatskom reakcijom te najčešće traje oko 4 dana. Kao posljedica ozljede, nastaje lokalno krvarenje te edem, a kao klinički simptom se očituje i bol. Na mjestu loma, eksudat, serum ili krv se nalaze u tekućem obliku ali i dijelom u koaguliranom obliku te okružuju granulacijsko tkivo sa hiperemičnim kapilarama. Nastaje lokalna nekroza a u granulacijskom tkivu se događaju polinuklearni leukociti, umnažaju se osteoklasti i započinju razgradnju nekrotične kosti. Ovom procesu također pomažu i makrofagi te oni luče medijatore koji stimulatивно djeuu na sintezu kolagena.

Faza stvaranja samog kalusa traje oko 3 do 4 tjedna. Oko koštanih fragmenata se stvara meki kalus koji je sastavljen od proliferativnih fibroblasta, osteoblasta, hondroblasta te matriksa (bogat kolagenom i glukoproteinima). U procesu cijeljenja periost ima veoma važnu ulogu a također je bitno razlikovati vanjski i unutarnji kalus. Kod kostiju gdje su koštani fragmenti pomični, lomnu pukotinu premošćuje periostalni kalus te je sama dinamika stvaranja istog veoma bitna. On učvršćuje fragmente smanjujući njihovu pokretljivost. Periostalni kalus u biti predstavlja rješenje problema pomičnosti koštanih ulomaka te se u biti postupno obnavlja kapacitet opterećenja kosti. Vaskularizacija u početku nastaje od periostalnih kvnih žila, međutim u kasnijoj fazi glavnu ulogu za to preuzimaju endotelne krvne žile.

Mekani kalus postepeno osificira enhondralnom osifikacijom prelazeći u vunastu kost. Zatim se počine razvijati vaskularizacija te ova faza počinje nakon 3 do 4 tjedna od nastanka loma i traje od 2 do 3 mjeseca. Naravno, trajanje faze ovisi o tipu loma kao i o načinu liječenja. U ovom stadiju se događa proces osiguravanja uvjeta za obnavljanje pregradnje jer osteon može nastati jedino u uvjetima potpuno stabilnog i nesmetanog okoliša.

Na kraju, vunasta kost, pregradnjom, postupno prelazi i lamelarnu a suvišni dijelovi vanjskog kalusa se odstranjuju aktivnošću osteoklasta. Medularna se šupljina postupno rekanalizira te lomno područje postaje elektro aktivno. Hipertrofični kalus je rezultat funkcijske prilagodbe jer on svakim novim površinskim slojem povećava moment inercije poprečnog presjeka te svoj nosivi kapacitet.



Slika 1. Prijelomni hematoma i početak upalne faze

Slika 2. Početak faze stvaranja granulacijskoga tkiva

Slika 3. Faza stvaranja kalusa

Slika 4. Faza preoblikovanja i oblikovanja

Slika 13. Shematski prikaz cijeljenja kosti. (Izvor: <https://veterina.com.hr/?p=26182>)

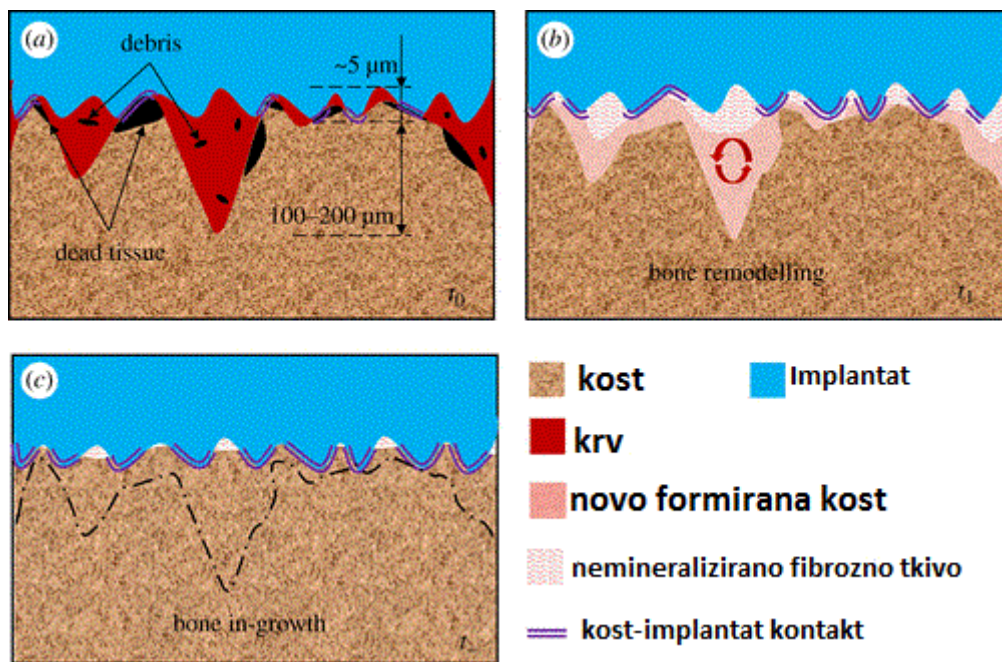
5.3. Utjecaj alanteza na cijeljenje kosti

Posljednjih desetljeća, implantanti se koriste u kliničkoj praksi za zamjenu organa koji nedostaju, za zamjenu oštećenih tkiva ili nedostatku koštanog tkiva ali i za vraćanje funkcionalnosti zglobova. Naime, bez obzira na stalnu korištenost implantata, postoje i mnogi rizici od neuspjeha koji mogu imati dramatične posljedice. Uspjeh implantata uglavnom ovisi o njegovoj stabilnosti a ona je određena biomehaničkim svojstvima interakcije kosti i implantata.

Kost je jak i lagan materijal koji ima višestruku hijerarhiju mikrostrukture. (Gao & Sevostianov, 2016). Sastavljena je od elementarnih komponenti poput hidroksiapatita, cilindrično oblikovanih molekula kolagena i vode te tvori ultrastrukturu koja se sastoji od kolagenih vlakana i ekstrasfibrilarnih prostora.

Biomehanička svojstva su odrednica stabilnosti implantata. Dobra kvaliteta cijeljenja kosti dovodi do izravnog kontakta mineraliziranog koštanog tkiva s implantatom i važnog udjela površine implantata u kontaktu sa kosti. Uspješnost operacije određuje biomehanička kvaliteta koštanog tkiva koje se nalazi na udaljenosti od oko 100-200 μm od površine samog implantata (Mathieu i sur., 2014).

Slika prikazuje koštanu integraciju neposredno nakon operacije. Površina implantanta nakon zahvata je okružena krvlju te živim i neživim koštanim tkivom. Tijekom cijeljenja kosti, koje može trajati od nekoliko tjedana do nekoliko mjeseci, dolazi do formiranja nove kosti koja u biti popunjava prostor između zrelog koštanog tkiva i površine implantata. To tkivo se, tjednima ili mjesecima nakon operacije, zamjenjuje zrelim koštanim tkivom sve oko površine implantata.



Slika 14. Shematski prikaz interakcije kosti i implantata neposredno nakon kirurškog zahvata. (Izvor: <https://royalsocietypublishing.org/doi/10.1098/rsif.2019.0259>)

Tijekom cijeljenja kosti, razvoj svojstava novorofomiranog koštanog tkiva ovisi o mnogim čimbenicima kao što su krutost implantata i topologiju površine implantata.

Većina implantata izrađena je od čistih legura titana ili titana za oralne implantate ali i od legura titana, krom-kobaltovih molibdenih legura i nehrđajućeg čelika za ortopedske implantate. Čelični implantati se najviše koriste za ortopedske implantate zbog otpornosti na koroziju te visokog odnosa snage i težine.

Cijeljenje kostiju s implantatom se može podijeliti u ranu i kasnu fazu. Rana faza je ona početna, gdje dolazi do početnog odgovora tijela na strani materijal što potiče adsorpciju proteina, aktivaciju trombocita te stvaranja ugruška i upalu. Čimbenici koji utječu na uspješnost liječenja su stabilnost implantata i oblikovanje površine implantata. Površina implantata zahtjeva složenu topografiju kako bi se uopće moglo omogućiti vezanje kosti. Završetak rane faze cijeljenja rezultira stvaranjem nezrele kosti, premošćivanjem jaza između kosti i površine implantata. Kasna faza cijeljenja uključuje preuređivanje normalne kosti i nezrele kosti kako bi se formirala lamelarna kost. Taj proces je neupadljiv i događa se tijekom cijelog životnog vijeka proteze.

6. KOMPLIKACIJE PRI CIJELJENJU KOSTI

6.1. Zakašnjelo cijeljenje i nesjedinjenje

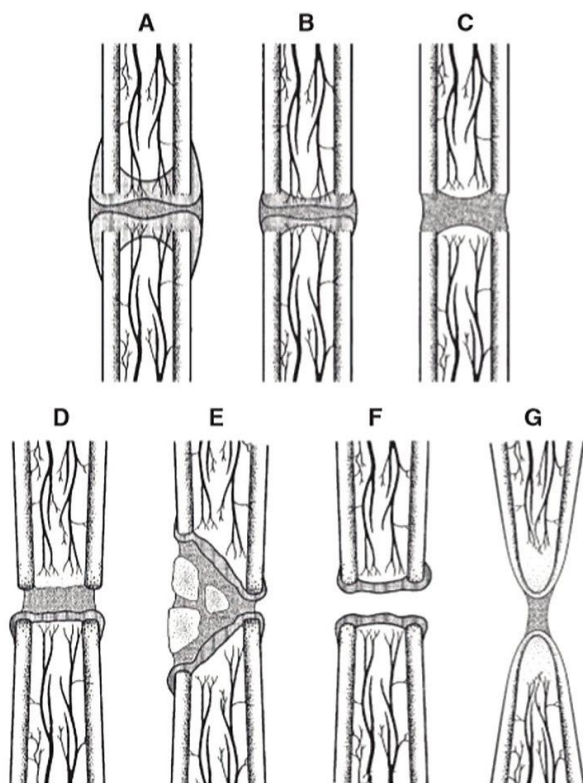
Zakašnjelo, odnosno odgođeno vrijeme cijeljenja je onda kada cijeljenje traje duže od očekivanog. Najčešći razlog tome je neadekvatna fiksacija koštanih fragmenata. Također, tome pridonosi i starost, visoka doza kortikosteroida te metabolički procesi koji utječu na aktivnost osteoblasta. Na rendgenskim snimkama se uočava lomna linija koja ima vunasti izgled i ne vidi se skleroza na krajevima fragmenata. Pojam nesjedinjenja se odnosi na prijelome kod kojih nije prisutna osteogenetska aktivnost te su za ovakve lomove neophodni kirurški zahvati. Pseudoartroza, kao termin se nekad koristi za sve nespojive prijelome a često se koristi za prijelome kod kojih se sklerotični krajevi kostiju spajaju fibroznom, zglobnom kapsulom ispunjenu serumom. Nesjedinjenje se može klasificirati u dvije grupe: one biološki aktivne tj. vitalne i one koje su biološki neaktivne tj. avitalne.

Biološki aktivna ili vitalna nesjedinjenja najčešće nastaju zbog nestabilnosti prijeloma i dijeli se na hipertrofično, blago hipertrofično i oligotrofično nesjedinjenje. Hipertrofično nesjedinjenje ili "kalus slonove noge" je oblik gdje se stvara velika količina kalusne formacije ali ne dolazi do premošćivanja lomne linije tj. pukotine i to najčešće zbog rotacijske nestabilnosti. Ovakav tip se javlja kod jednostavnih prijeloma humerusa i femura gdje je primjenjen samo intramedularni pin.

Blago hipertrofično nesjedinjenje ili "kalus konjske noge" je nesjedinjenje kod kojeg dolazi do blage količine kalusa ali također bez premošćivanja pukotine. Također uzrok ovome nesjedinjenju je rotacijska ili angularna nestabilnost kod jednostavnih prijeloma radiusa i ulne te tibijalnih prijeloma kod kojih se koristio samo intramedularni pin.

Oligotrofično nesjedinjenje je tip kod kojeg se ne stvara kalusna formacija ili je ima veoma malo a odlomljeni koštani fragmenti mogu biti spojeni fibroznom tkivom. Teško ga je razlikovati od nevitanih nesjedinjenja. Do ovakve situacije najčešće dolazi kod konzervativnog liječenja avulzijskih prijeloma ili prilikom prijeloma radiusa i ulne te tibije kod patuljastih pasmina pasa kod kojih se također koristi samo intramedularni pin. Također, do ove

vrste nesjedinjenja dolazi kod metaboličkih bolesti koje remete aktivnost osteoblasta, kao što je hiperadrenokorticism.



Slika 15. Tipovi nespajanja. A- hipertrofično nespajanje (kalus slonove noge); B- blago hipertrofično nespajanje (kalus konjske noge); C- oligotrofično nespajanje; D-distrofično; E- nekrotično nespajanje; F- defektno nespajanje; G- atrofično nespajanje. (Izvor: <https://veterina.com.hr/?p=77693>)

6.2. Nepravilno zarastanje

Nepravilno zarastanje se događa onda kada odlomljeni fragmenti kosti srastu u ne anatomskom položaju a do toga može doći posljedično lošoj repoziciji koštanih fragmenata, pomicanju fragmenata tijekom rane faze zarastanja ili zbog preranog uklanjanja implantata koji su fiksirali prijelom. Da bismo dijagnosticirali ovo nepravilno zarastanje, potrebno je napraviti dvije ortogonalne snimke tako da zahvatimo zglobove proksimalno i distalno od same frakture. Na taj način možemo procjeniti stupanj deformacije ukoliko ga ima. Također, ukoliko sumnjamo na skraćivanje kosti, možemo snimiti i drugi, zdravi ekstremitet kako bi usporedili dužinu kosti. Tipovi nepravilnog

cijeljenja su valgus, vagus, translacijsko, rekurvatum, antekurvatum te torzijsko nepravilno sraštanje. Varus predstavlja medijalna dislokacija koštanog ulomka, valgus lateralna dok je rekurvatum kranijalna a antekurvatum kaudalna dislokacija koštanog fragmenta. Translokacijsko nepravilno sraštanje nastaje kad se distalni ulomak pomakne u poziciju da ne leži na istoj ravnini sa proksimalnim ulomkom a torzijsko nastaje okretanjem distalnog fragmenta oko svoje osi.

6.3. Osteomijelitis

Osteomijelitis je posljedica kontaminacije otvorenih prijeloma infektivnim agensima no, također može nastati i kod dužih operacija. Veća oštećenja mekog tkiva naprave pogodnu sredinu za rast patogenih bakterija te povećaju izloženost prijeloma infekciji. Klinički znakovi osteomijelitisa su bol, otečenje i temperiranost, sa ili bez povećanja tjelesne temperature. U prvom, ranom stadiju osteomijelitisa se na rendgenskoj snimci uočava otečenje mekih tkiva sa pojavom emfizema. Na kasnijim rendgenskim snimkama, 7 do 10 dana nakon, primjećuje se mineralizirana periostealna promjena te ukoliko se infekcija nastavi mogu se vidjeti znakovi osteolize sa aktivnom periostalnom reakcijom.

6.4. Sekvestracija

Sekvestar u biti predstavlja avitalan koštani fragment izoliran procesom nekroze te okružen eksudatom a može biti sterilan ili ne inficiran. Razlikujemo periostalni, kortikalni, intramedularni ili fragment prijeloma. Klasični sekvestar se očituje kao koštani fragment oštih rubova, odvojen od zdrave kosti sjenom mekih česti. U nekim slučajevima se stvara fistula koja se spaja od odlomka do vanjske sredine (Henry i Cole, 2018).

6.5. Komplikacije zarastanja pri dodiru implantanata

Komplikacije pri dodiru implantanata se često događaju kod cijeljenja rana. Najčešći razlog tome je oštećenje samog implantata nastalog zbog krivo odabrane veličine istog te zbog krivog postavljanja. Na rendgenskoj snimci se može uočiti deformacija implantata ili pomicanje fragmenata kosti. Labavljenje

implantata zbog trošenja kosti može nastati radi nekroze, koštane resorpcije i migracije implantata. Koštana nekroza nastaje kao posljedica oštećenja nastalog tokom postavljanja implantata, bušenja kosti bez hlađenja fiziološkom otopinom (termička nekroza) te kontaminacijom mikroorganizmima. Koštana resorpcija nastaje zbog prevelikog trenja između kosti i implantata sve zbog neodgovarajućih fiksacijskih pinova ili pločica. Također, pojavljuje se i kod produljenog cijeljenja loma dok se migriranje implantata može događati nakon 10 dana ali i nakon 10 godina od operacije.

7. MNEMONIČKA INTERPRETACIJA OSTEOSINTEZE

7.1. A4 sistem procjene ishoda osteosinteze

Mnemonika je tehnika pamćenja. Predstavlja kombinaciju metoda i tehnika smišljenih za lakše pohranjivanje informacija u mozgu te kako bi se povećala količina podataka koju osoba percipira stvaranjem umjetnih asocijacija. Izraz potječe iz grčke riječi mnemonikon, što u prijevodu u biti znači "umijeće sjećanja".

A4 sistem procjene osteosinteze se koristi za analizu cijeljenja prijeloma nakon operacije i procjene ishoda osteosinteze. Procjenjuje se:

- osovinsko poravnavanje fragmenta (Alignment)
- anatomska repozicija fragmenata (Apposition)
- stanje implantata (Apparatus) te
- aktivnost kosti (Activity).

Poravnavanje fragmenata je neophodno da bi se funkcija kosti vratila u normalu. Na osnovu poravnavanja se procjenjuje dali je došlo do kutnog ili torzionog pomaka koštanih ulomaka na temelju rendgenskih snimki poslje operacijskog zahvata. Dođe li do poremećaja poravnavanja treba procijeniti da li je došlo do toga zbog popuštanja implantata i da li je klinički značajno.

Procjena anatomske repozicije podrazumijeva utvrđivanje kontakta odlomnih fragmenata te osigurava li implantat stabilnost sve dok prijelom ne zaraste.

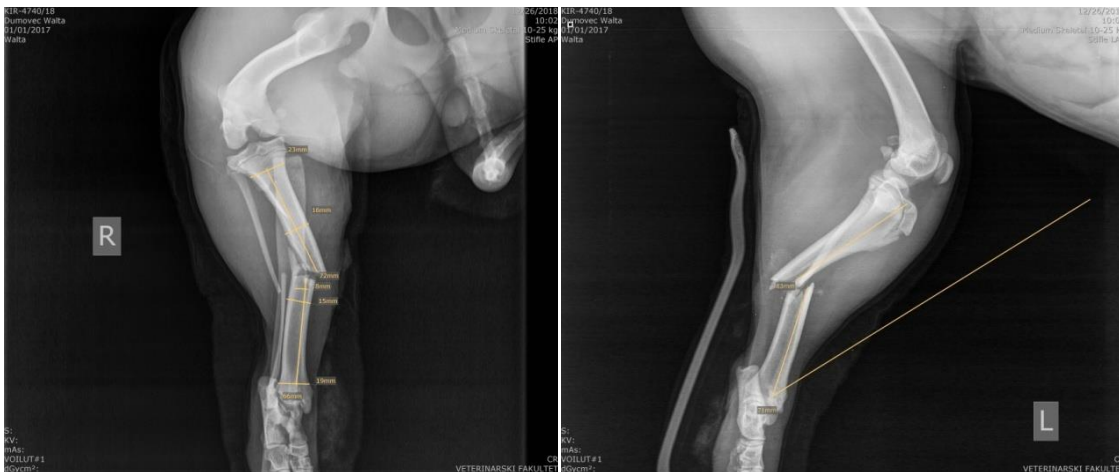Rendgenskim snimkama poslje operacije utvrđuje se da li je došlo do pucanja, olabavljanja, savijanja ili migracije implantata. Oštećeni implantati i nakon cijeljenja prijeloma mogu dovesti do hromosti te ih je upravo zbog toga potrebno izvaditi.

Na kraju, procjenjuje se biološka aktivnost kosti, no prije toga je bitno znati starost životinje, vrijeme stabilizacije loma te stupanj korištenja ekstremiteta. Bitno je znati da li je došlo do infekcije te da li je bilo otvorenih ili devaskulariziranih rana. Prilikom provjere cijeljenja procjenjuje se i

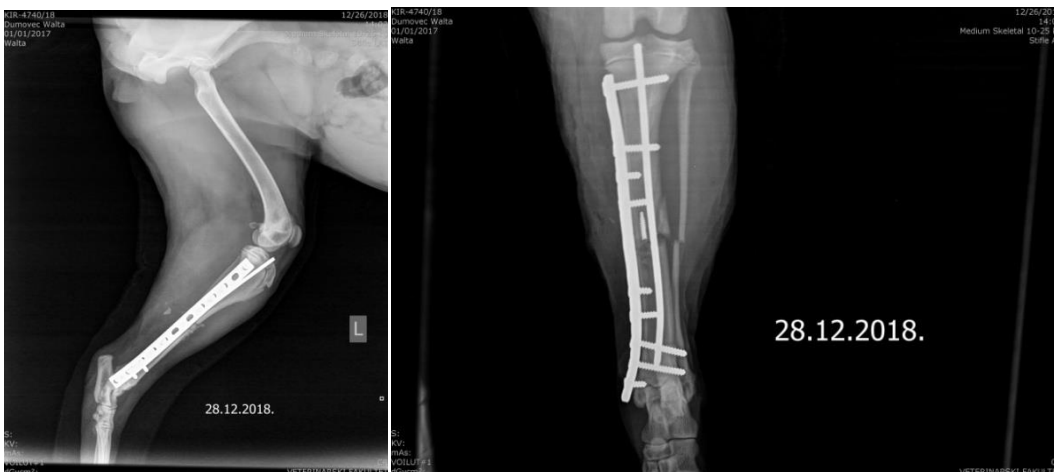stvaranje kalusa, postojanje znakova infekcije te periostealnog stvaranja nove kosti (Piermattei i sur., 2006).

7.2. Primjeri mnemonične osteosinteze

Primjer 1.



Slika 16. i 17. Rendgenska snimka loma kosti. (Izvor: Arhiv zavoda za rendgenologiju Veterinarskog fakulteta u Zagrebu)



Slika 18. I 19. Rendgenska snimka nakon operacijskog zahvata.

(Izvor: Arhiv zavoda za rendgenologiju Veterinarskog fakulteta u Zagrebu)

Postoperativna procjena cijeljenja loma kosti.

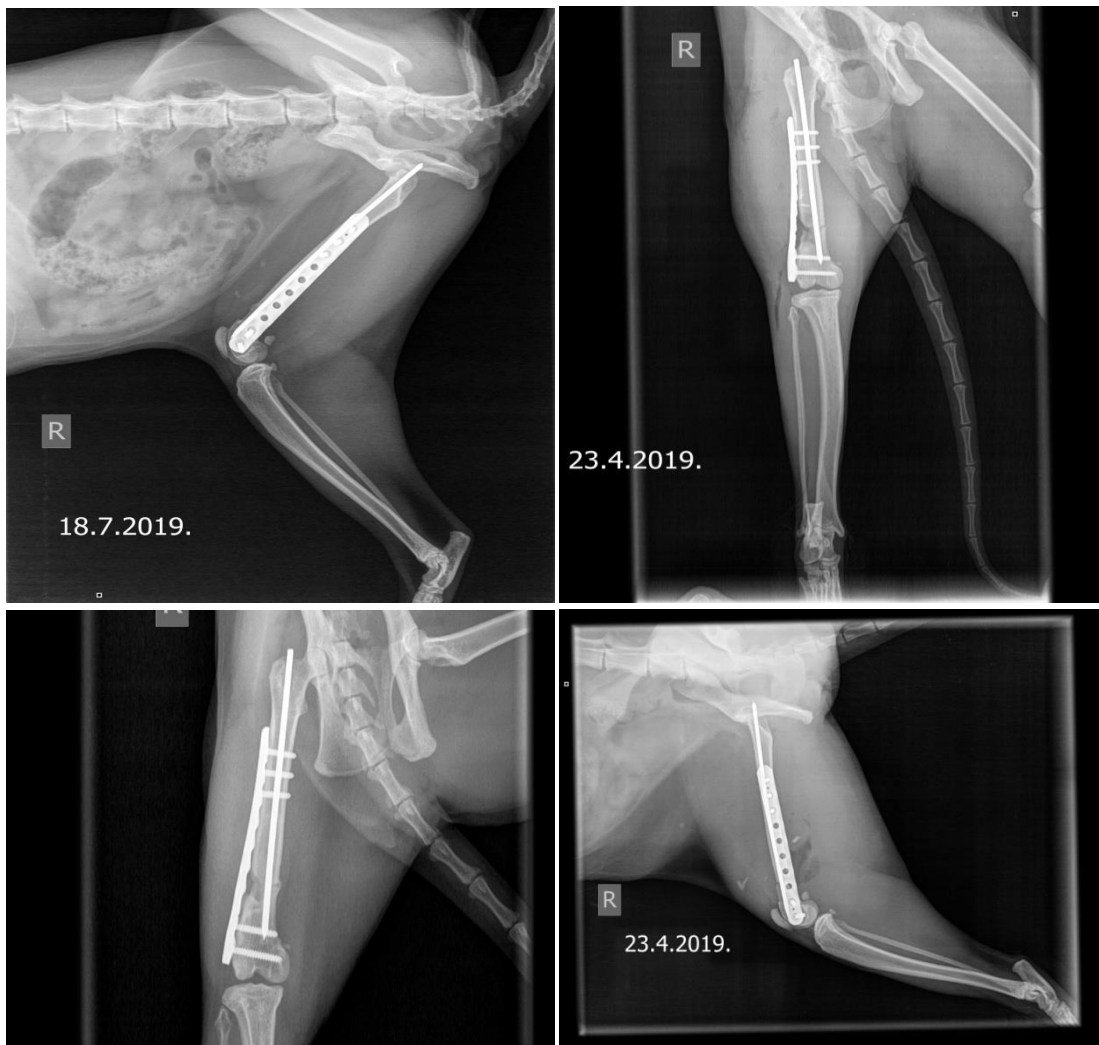Osovinsko poravnavanje fragmenta- Fragmenti su u osovinskom poravnanju.

Anatomska repozicija fragmenata- Anatomska repozicija fragmenata je dobra, na tibiji postoji mali ulomak a na fibuli imamo 50% preklapanja.

Stanje implantata- Ploča uredna, dovoljne dužine, adekvatne veličine. Vijci u središnjem dijelu monokortikalni, distalni vijak rubno blizu zgloba, dva distalna vijka u fibuli. Raspored vijaka je uredan. Pin je povijen u distalni vijak.

Aktivnost kosti- Budući da se radi o post operativnom rendgenogramu nema znakova sanacije.

Primjer 2.



Slika 22., 21., 22., 23. (Rendgenske slike osteosinteze) (Izvor: Arhiv zavoda za rendgenologiju Veterinarskog fakulteta u Zagrebu)

Postoperativna procjena cijeljenja loma kosti.

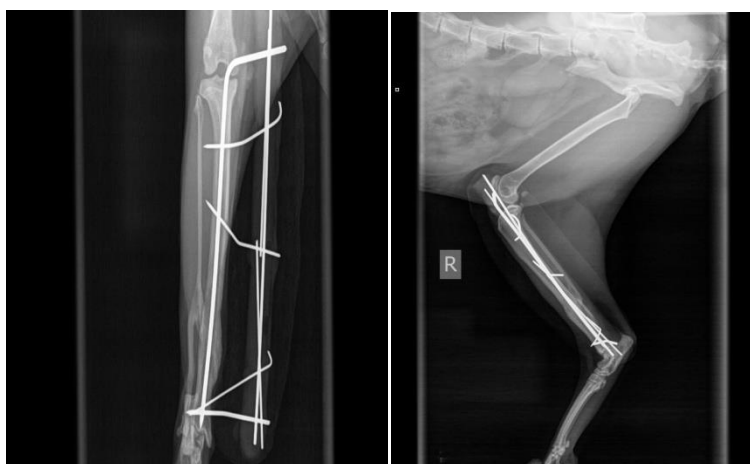Osovinsko poravnavanje fragmenta- Osovinsko poravnavanje uredno.

Anatomska repozicija fragmenata- Anatomska repozicija fragmenata dobra osim što s lateralne strane nedostaje manji fragment.

Stanje implantata- Ploča uredna ali bi mogla biti duža u proksimalnom dijelu. Raspored vijaka je u redu, u laterolateralnoj projekciji se čini preširoka te postavljena možda predistalno na kondile. Pin je dobro postavljen iako bi mogao biti malo jači i duži.

Aktivnost kosti- na rendgenskoj snimci (dole lijevo) su vidljivi znakovi sanacije uz blagu periostalnu sanaciju.

Primjer 3.



Slika 24. i 25. Rendgenska snimka osteosinteze. (Izvor: Arhiv zavoda za rendgenologiju Veterinarskog fakulteta u Zagrebu)

Postoperativna procjena cijeljenja loma kosti.

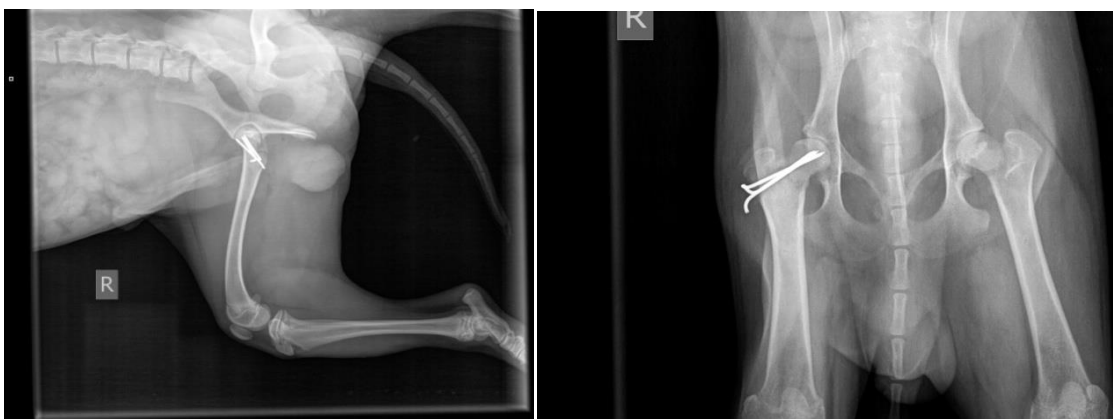Osovinsko poravnavanje fragmenta- Osovinsko poravnavanje fragmenata je potpuno i zadovoljavajuće.

Anatomska repozicija fragmenata- Anatomska repozicija uredna.

Stanje implantata- Intramedularni pin je dovoljno dugačak, pinovi nisu s navojem. U distalnom dijelu se doima da su pinovi izašli na isto mjesto te su postavljeni na oba korteksa u različitim smjerovima. Fiksator povezan u tie-in formaciju.

Aktivnost kosti- Na obje projekcije se vidi obilan koštani kalus i sanacija dostatna (rendgenogram osam tjedana postoperativno). Vidljivo premoštenje kalusa prema fibuli.

Primjer 4.



Slika 26. i 27. Rendgenska snimka osteosinteze (Izvor: Arhiv zavoda za rendgenologiju Veterinarskog fakulteta u Zagrebu)

Postoperativna procjena cijeljenja loma kosti.

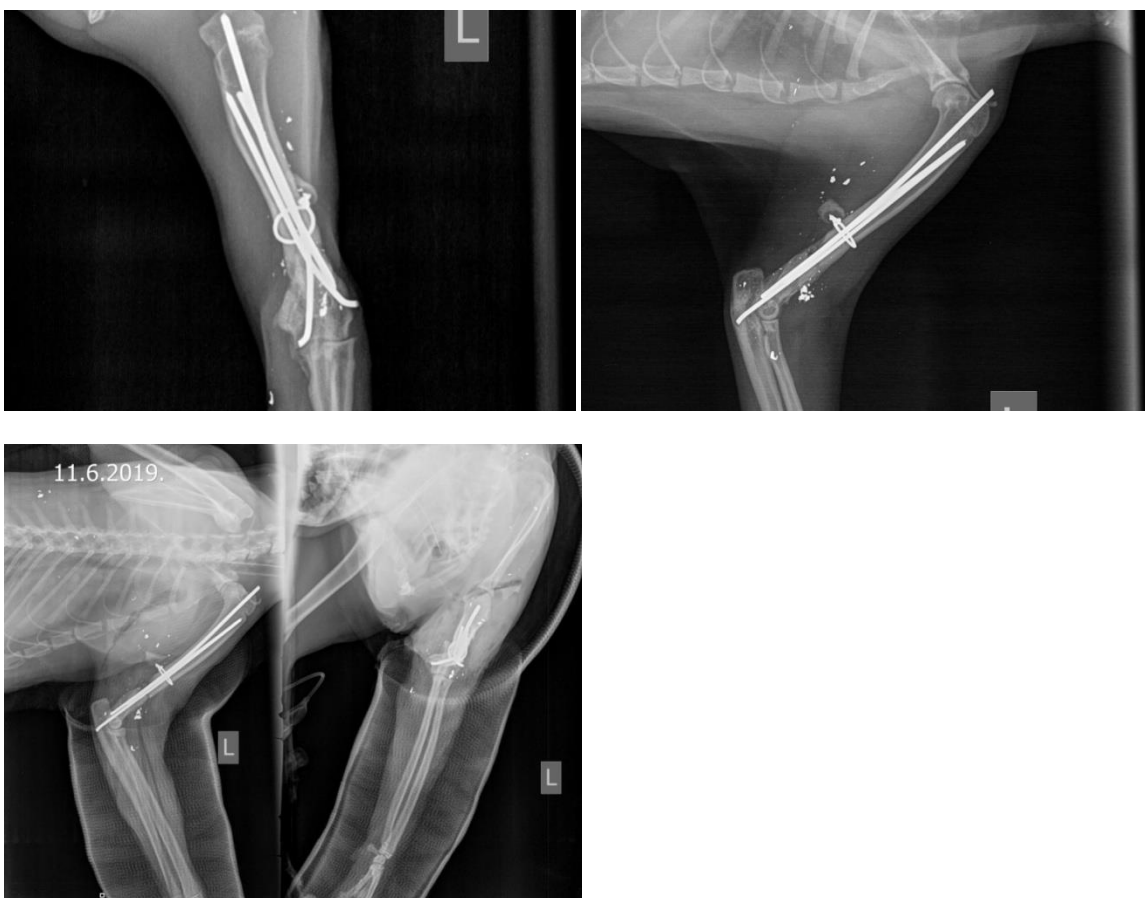
Osovinsko poravnavanje fragmenta- Osovinsko poravnavanje fragmenata zadovoljavajuće.

Anatomska repozicija fragmenata- Anatomska repozicija fragmenata.

Stanje implantata- Pinovi su dovoljno dugi, ne ulaze u zglob ali iz latero lateralne projekcije vidljivo da je jedan od pinova prekranjalo.

Aktivnost kosti- Blagi početak sanacije loma.

Primjer 5.



Slika 28., 29. i 30. Rendgenska snimka osteosinteze (Izvor: Arhiv zavoda za rendgenologiju Veterinarskog fakulteta u Zagrebu)

Postoperativna procjena cijeljenja loma kosti.

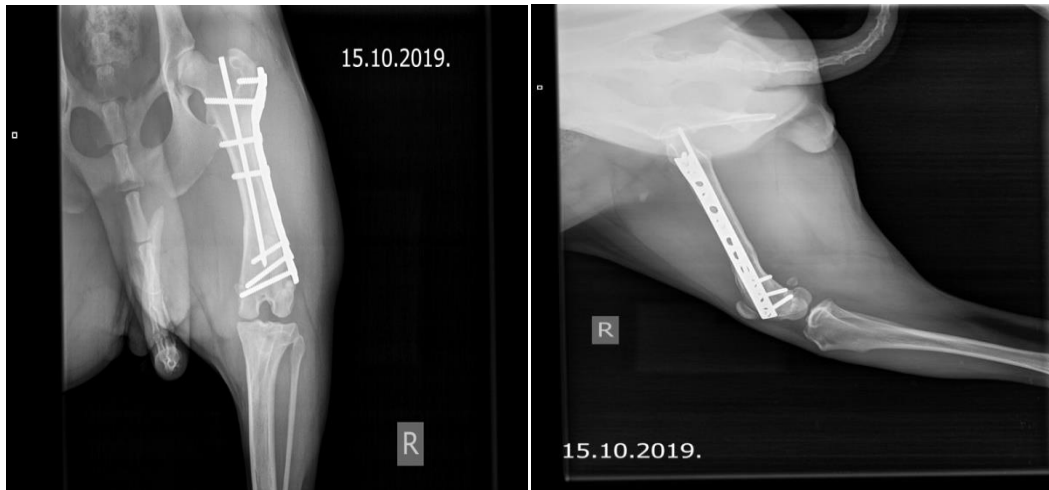Osovinsko poravnavanje fragmenta- Postoji osovinsko poravnavanje fragmenata.

Anatomska repozicija fragmenata- Prisutna te se post operativno vidi mali fragment kaudalno od serklaže te lomna linija vidljiva.

Stanje implantata- Dvije kiršnerice u obliku ruch pinova sa jednim intramedularnim pinom. Jedan od pinova je postavljen predistalno te postoji blaga reakcija oko vrha pina. Žica je postavljena centralno te sama po sebi nije dovoljna te je oko nje vidljiv bogati koštani kalus.

Aktivnost kosti- Sanacija loma je potpuna te se vide ostaci stranog tijela uzrokovani metkom.

Primjer 6.



Slika 31. i 32. Rendgenska snimka osteosinteze (Izvor: Arhiv zavoda za rendgenologiju Veterinarskog fakulteta u Zagrebu)

Postoperativna procjena cijeljenja loma kosti.

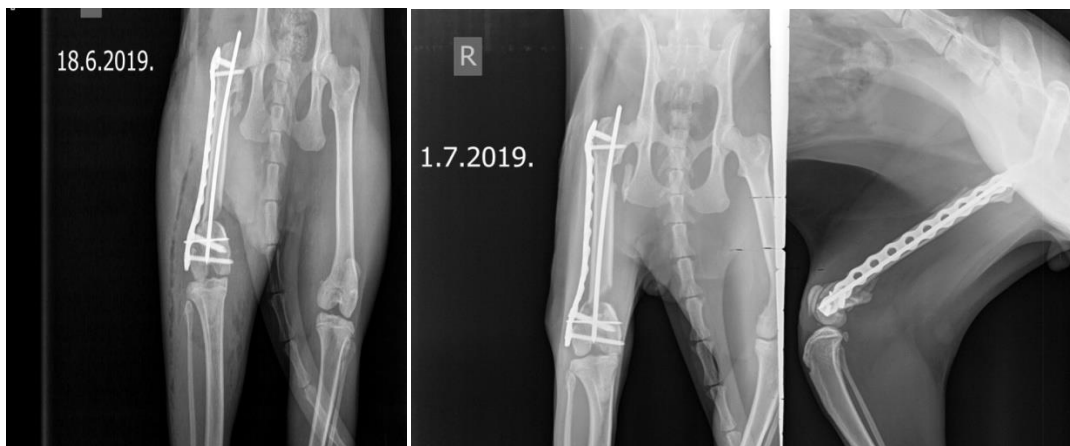Osovinsko poravnavanje fragmenta- Blaga rotacija fragmenata u distalnom dijelu prema unutra.

Anatomska repozicija fragmenata- Anatomska repozicija fragmenata potpuna.

Stanje implantata- Pločica je uredno postavljena dok se iz laterolaterlane pozicije doima kao daje pre kranijalno postavljena. Dva distalna vijka su blizu jedan drugom pod kutem, dok se doima da je vijak iznad prekratak. Pin je prekratak.

Aktivnost kosti- Potpuna sanacija loma.

Primjer 7.



Slika 33., 34. Rendgenska snimka osteosinteze. (Izvor: Arhiv zavoda za rendgenologiju Veterinarskog fakulteta u Zagrebu)

Postoperativna procjena cijeljenja loma kosti.

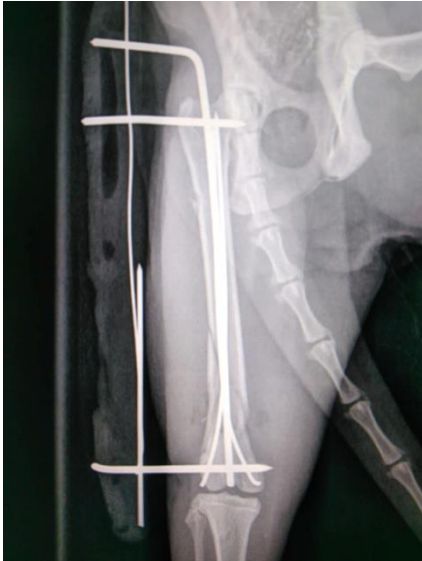Osovinsko poravnavanje fragmenta- Osovinsko poravnavanje fragmenata postoji.

Anatomska repozicija fragmenata- Nepotpuna, vidljiv je pomak fragmenata latero- lateri u odnosu na prethodnu sliku.

Stanje implantata- Pin dovoljno dug, mogao bi biti deblji, pločica je dovoljno duga i široka da premosti cijeli fragment te je lijepo konturirana po obrisima kosti osobito u distalnom dijelu kondila. Vijci uredno postavljeni.

Aktivnost kosti- Vidljivo je da nema aktivnosti i naznaka cijeljenja uz blagu dislokaciju kaudalno.

Primjer 8.



Slika 35. Rendgenska snimka osteosinteze. (Izvor: Arhiv zavoda za rendgenologiju Veterinarskog fakulteta u Zagrebu)

Postoperativna procjena cijeljenja loma kosti.

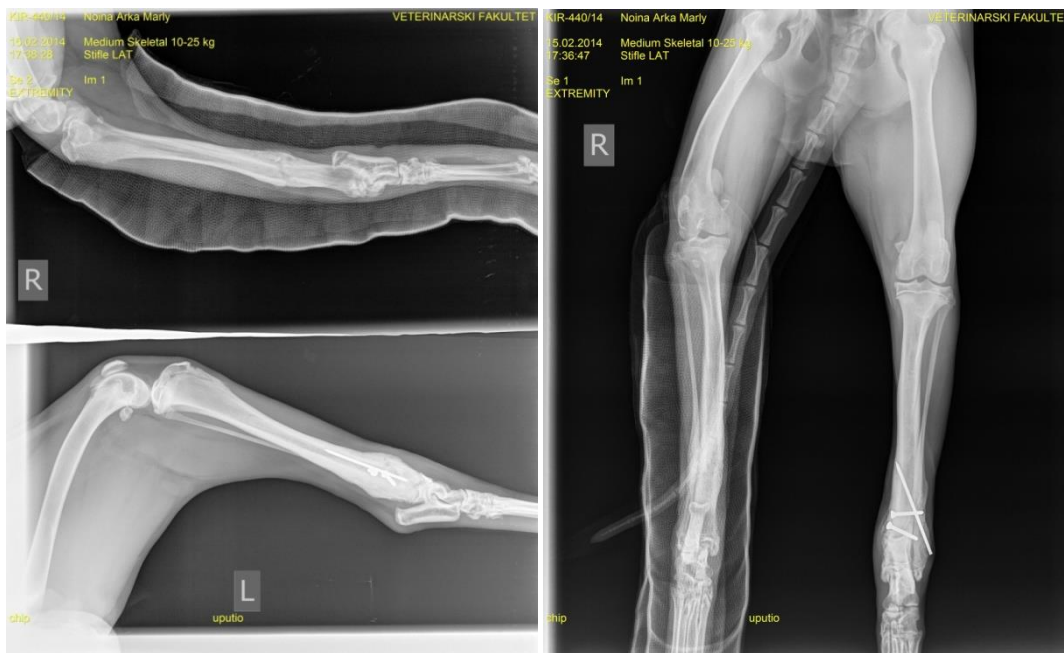Osovinsko poravnavanje fragmenta- Osovinsko poravnavanje je uredno.

Anatomska repozicija fragmenata- Dobra anatomski repozicija.

Stanje implantata- Gornji pin predug, dijelom ulazi u glavu kaudoventralno. Pinovi su bez navoja.

Aktivnost kosti- Aktivnost loša s obzirom da je postoprativni prikaz.

Primjer 9.



Slika 36. i 37. Rendgenska snimka osteosinteze. (Izvor: Arhiv zavoda za rendgenologiju Veterinarskog fakulteta u Zagrebu)

Postoperativna procjena cijeljenja loma kosti.

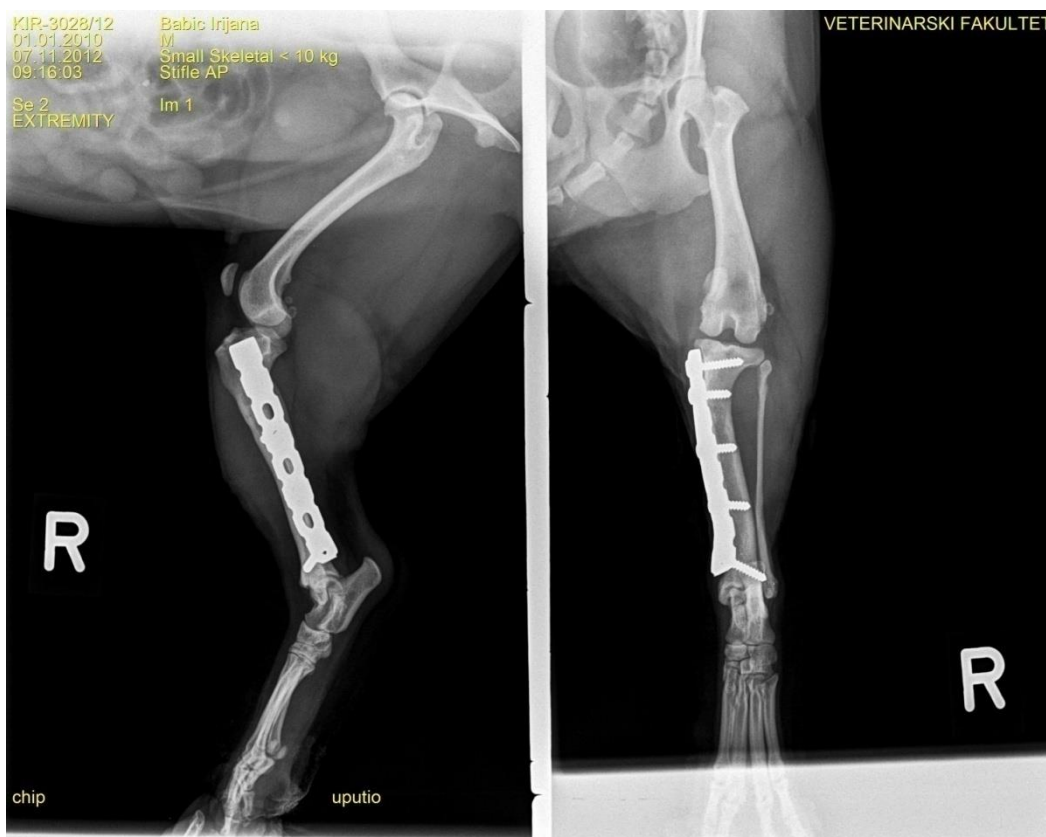Osovinsko poravnavanje fragmenta- Postoji

Anatomska repozicija fragmenata- Uredna

Stanje implantata- Vijci su na mjestu, pin se doima dovoljno dug ali cijela alanteza se doima nedostatnom za sanaciju loma iako imamo potpunu sanaciju loma na obe slikes jakim kalusom. (moguće zbog nestabilnosti loma)

Aktivnost kosti- Bogat kalus.

Primjer 10.



Slika 38. Rendgenska snimka osteosinteze. (Izvor: Arhiv zavoda za rendgenologiju Veterinarskog fakulteta u Zagrebu)

Postoperativna procjena cijeljenja loma kosti.

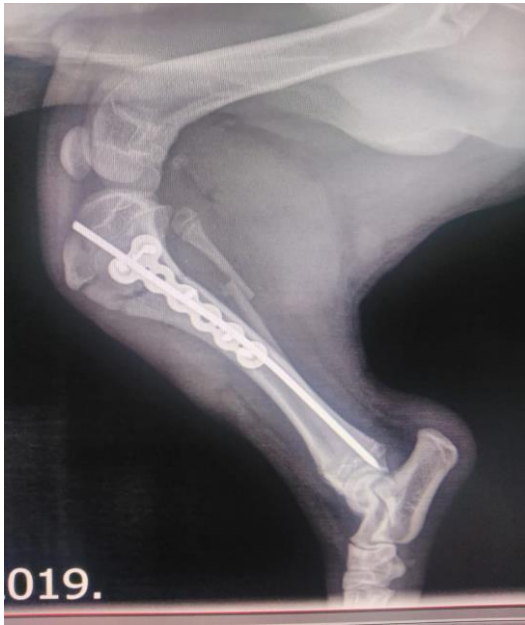Osovinsko poravnavanje fragmenta-Osovinsko poravnavanje fragmenata postoji.

Anatomska repozicija fragmenata- Anatomska repozicija fragmenata prisutna.

Stanje implantata- Prevelika pločica, dovoljno je duga ali se doima da je prevelika za kost. U proksimalnom dijelu vidljiva reakcija oko pločice te se oko središnja dva vijka vidljiva reakcija. Sanacija loma potpuna.

Aktivnost kosti- Cijeljenje prisutno.

Primjer 11.



Slika 39. Rendgenska snimka osteosinteze. (Izvor: Arhiv zavoda za rendgenologiju Veterinarskog fakulteta u Zagrebu)

Postoperativna procjena cijeljenja loma kosti.

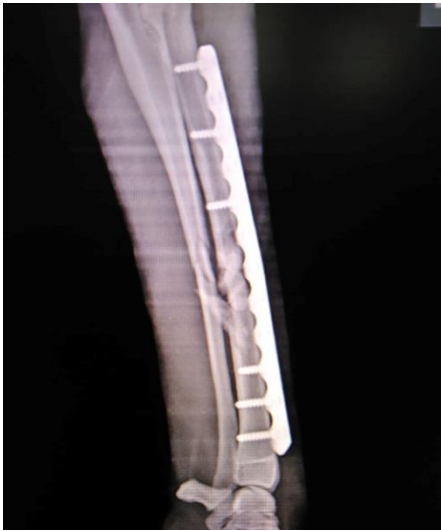Osovinsko poravnavanje fragmenta- Za procjenu osovinskog poravnavanja nedostaje dorzoventralna projekcija. Fibula nije u poziciji.

Anatomska repozicija fragmenata- Anatomska pozicija uredna

Stanje implantata- Prekratka ploča, pin distalno preblizu zgloba te može biti deblji.

Aktivnost kosti- Nije vidljiva aktivnost jer je postoperativna snimka.

Primjer 12.



Slika 40. Rendgenska snimka osteosinteze. (Izvor: Arhiv zavoda za rendgenologiju Veterinarskog fakulteta u Zagrebu)

Postoperativna procjena cijeljenja loma kosti.

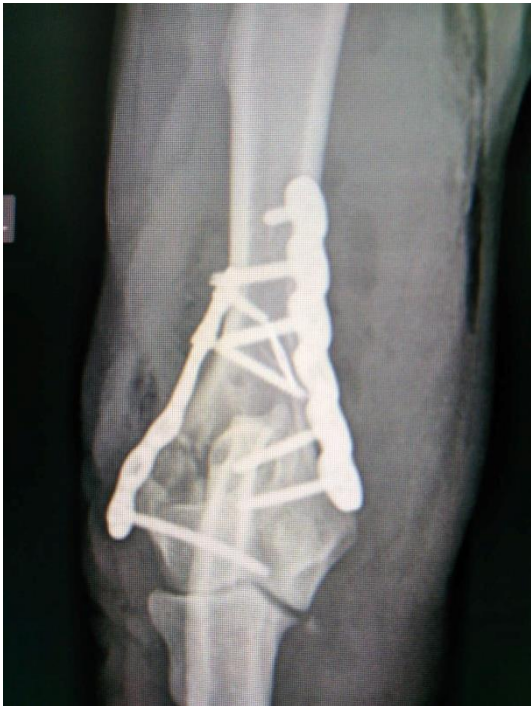Osovinsko poravnavanje fragmenta- Koštani ulomci su u poziciji.

Anatomska repozicija fragmenata- Anatomska repozicija nije potpuna zbog više sitnih koštanih ulomaka pri čemu je jedan veći dislociran kaudalno. Jedan fragment nije u poziciji.

Stanje implantata- Ploča uredna, vijci su dovoljno dugi, u sagitalnoj projekciji vidljiva malo preširoka ploča te se dojmima da je prvi vijak u distalnom segmentu kraći.

Aktivnost kosti- Aktivnost kosti uredna te vidljivi počeci sanacije.

Primjer 13.



Slika 41. Rendgenska snimka osteosinteze. (Izvor: Arhiv zavoda za rendgenologiju Veterinarskog fakulteta u Zagrebu)

Postoperativna procjena cijeljenja loma kosti.

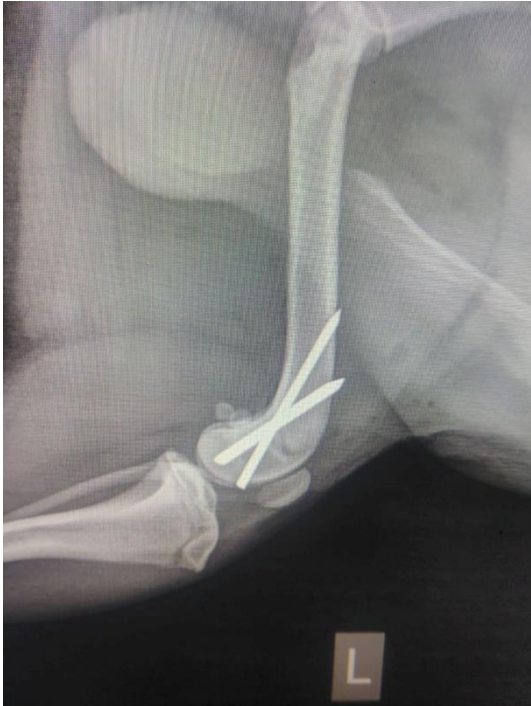Osovinsko poravnavanje fragmenta- Fragmenti su u poziciji.

Anatomska repozicija fragmenata- Anatomska repozicija očuvana.

Stanje implantata- Donji vijak povijen, vidljiv ostatak svrdla u kosti. Nedovoljno vijaka na distalnom dijelu te se lateralna ploča dojmima preslaba. Također se dojmima da je u proksimalnom dijelu laterlane ploče došlo do loma vijka.

Aktivnost kosti- Aktivnost kosti je dobra. Kost pokazuje znakove cijeljenja.

Primjer 14.



Slika 42. Rendgenska snimka osteosinteze. (Izvor: Arhiv zavoda za rendgenologiju Veterinarskog fakulteta u Zagrebu)

Postoperativna procjena cijeljenja loma kosti.

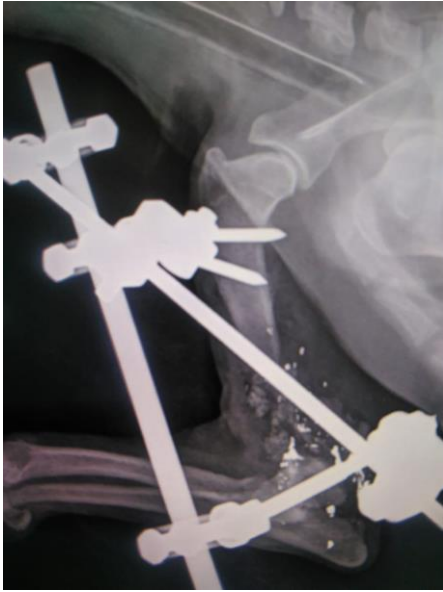Osovinsko poravnavanje fragmenta- Osovinsko poravnavanje uredno.

Anatomska repozicija fragmenata- Repozicija fragmenata idealna.

Stanje implantata- Pinovi pravilno postavljeni.

Aktivnost kosti- Slika je postoperativna te je nemoguće procijeniti cijeljenje.

Primjer 15.



Slika 43. Rendgenska snimka osteosinteze. (Izvor: Arhiv zavoda za rendgenologiju Veterinarskog fakulteta u Zagrebu)

Postoperativna procjena cijeljenja loma kosti.

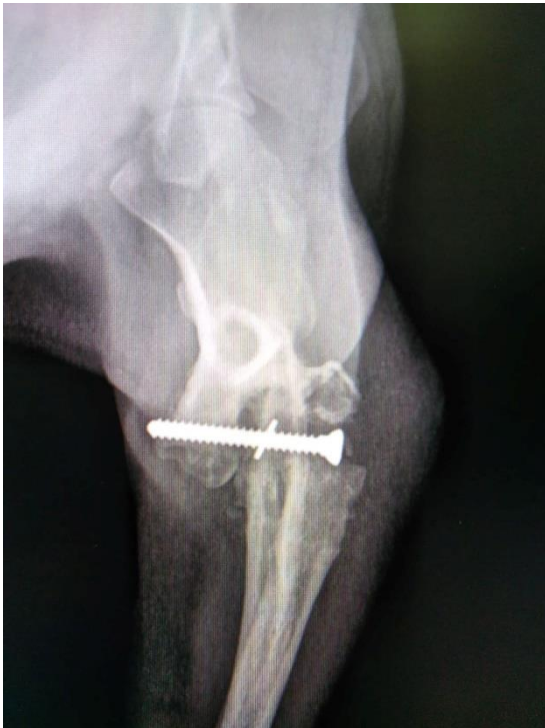Osovinsko poravnavanje fragmenta- Osovinsko poravnavanje odsutno.

Anatomska repozicija fragmenata- Izostaje anatomski repozicija, mnoštvo sitnih fragmenata plus ostaci stranog tijela (metak). Distalni dio dislociran kaudalno.

Stanje implantata- Pinovi pre jaki pogotovo u distalnom fragmentu te je postavljen samo jedan dok je fiksator prevelik.

Aktivnost kosti- Reakcije oko pinova vidljive te su vidljive reakcije znakova kosti na mjestu loma dok u proksimalnom dijelu je vidljiva prorijeđenost kosti (inaktivitetna atrofija).

Primjer 16.



Slika 44. Rendgenska snimka osteosinteze. (Izvor: Arhiv zavoda za rendgenologiju Veterinarskog fakulteta u Zagrebu)

Postoperativna procjena cijeljenja loma kosti.

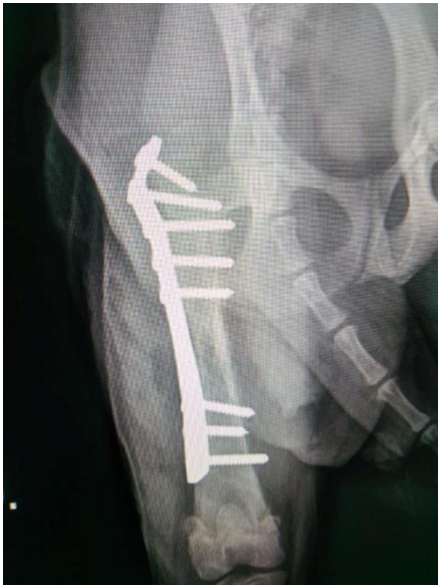Osovinsko poravnavanje fragmenta- Osovinsko poravnavanje izostaje.

Anatomska repozicija fragmenata- Anatomska repozicija odsutna, vidljiva nekroza kosti i u potpunosti nedostaje lateralni kondil.

Stanje implantata- Vijak potonuo, podložna pločica potonula u kondil.
Reakcija oko samog vijka vidljiva.

Aktivnost kosti- Vidljivi znakovi infekcije.

Primjer 17.



Slika 45. Rendgenska snimka osteosinteze. (Izvor: Arhiv zavoda za rendgenologiju Veterinarskog fakulteta u Zagrebu)

Postoperativna procjena cijeljenja loma kosti.

Osovinsko poravnavanje fragmenta- Osovinsko poravnavanje prisutno.

Anatomska repozicija fragmenata- Anatomska repozicija prisutna.

Stanje implantata- Ploča prekratka, pogotovo u distalnom dijelu, previše vijaka proksimalno u odnosu na distalni dio te su neki vijci predugi dok su tri vijka rezana.

Aktivnost kosti- Cijeljenje kosti prisutno.

8. ZAKLJUČAK

Radiografsko snimanje koštanog sustava sastavni je dio i glavna metoda u ortopediji malih životinja. Radiografske snimke promatraju se u kontekstu čitavog pacijenta uzimajući u obzir njegovu simptome, povijest bolesti i rezultate cjelovitog kliničkog i temeljitog ortopedskog pregleda. Pažljiv sustavni pristup pomaže u izbjegavanju pogrešaka i omogućava rano otkrivanje komplikacija, što rezultira brзом intervencijom koja sprječava negativan ishod. A4 sistem procjene osteosinteze koji se koristi za analizu postoperativnog cijeljenja prijeloma nužan je za utvrđivanje uspješnosti zahvata, sprječavanje komplikacija i pravovremeno djelovanje u slučaju njihove pojave.

9. LITERATURA

CRAIG, L., E., K. E. DITTMER, K. G. THOMPSON (2016): Bones and Joints, In: Grant Maxie M, Jubb, Kennedy and Palmer's pathology of domestic animals, 6th edition, St. Louis, Missouri. Elsevier.str. 60 – 82.

DUNNUNG, D. (2002): Basic mammalian bone anatomy and healing, Veterinary clinics of North America: Exotic animal practice: Orthopedics. 5, 115 – 121.

EVANS, H., A. DELAHUNTA (2012): The Skeleton, In: Miller's anatomy of the dog, 4 th edition, St. Louis, Missouri. Elsevier.str 80 – 81.

GAO, X., I. SEVOSTIANOV (2016): Connection between elastic and electrical properties of cortical bone. J. Biomech.49, 765-772.

HENRI, G., R. COLE (2018): Fracture Healing and Complications in Dogs, In: Thrall D, Textbook of veterinary diagnostic radiology, 7th edition, St. Louis Missouri. Elsevier.str. 367 – 387.

MATHIEU, V., R. VAYRON, G. RICHARD, G. LAMBERT, S. NAILI, J. P. MENINGUAD, G. HAIAT (2014): Biomechanical determinants of the stability of dental implants: influence of the bone-implant interface properties. J. Biomech.32, 3-13.

MORGAN, J., P. WOLVEKAMP (2004): Radiology of Musculoskeletal Trauma and Emergency Cases, In: Atlas of the Traumatized Dog and Cat, 2nd edition, Germany. Hannover. Schlütersche. str. 270 – 276.

NEWTON, C. (1985): Etiology, Classification, and Diagnosis of Fractures. Textbook of Small Animal Orthopaedics, Philadelphia, Pennsylvania: Chapter 7.
http://cal.vet.upenn.edu/projects/saortho/chapter_07/07mast.htm

PIERMATTEI, D., G. FLO, C. DECAMP (2006): Fractures: Classification, Diagnosis, and Treatment, In: Brinker, Piermattei, and Flo's handbook of small animal orthopedics and fracture repair, 4th edition, St. Louis, Missouri. Elsevier.str. 25 – 49.

RADASCH, M. (1999): Biomechanics of bone and fractures, Veterinary Clinics of North America. 5, Dallas, Texas, Dallas. Veterinary Surgical Center.str. 1045 – 1081.

Popis slika:

Slika 1. Građa kosti

Slika 2. Struktura kosti

Slika 3. Kompresivna sila na drugu kost

Slika 4. Sila smicanja

Slika 5. Utjecaj sile savijanja na kost

Slika 6. Djelovanje sile uvrtnja na kost

Slika 7. Osteoporoza

Slika 8. Greenstick

Slika 9. Podjela prema složenosti prijeloma

Slika 10. Podjela loma s obzirom na okolno tkivo

Slika 11. Podjela prema liniji prekida kontinuiteta

Slika 12. Podjela prema odnosu i položaju koštanih ulomaka.

Slika 13. Shematski prikaz cijeljenja kosti

Slika 14. Shematski prikaz interakcije kosti i implantanata neposredno nakon kirurškog zahvata

Slika 15. Tipovi nespajanja

Slika 16.- 45. Rendgenske snimke osteosinteze.

10. SAŽETAK

MNEMONIČKA INTERPRETACIJA OSTEOSINTEZE

U ovom diplomskom radu opisan je koštani sustav životinja, njegova uloga te sastav, struktura i anatomija kosti. Objasnjeni su pojmovi osteoblast, osteocit, osteoklast i ekstracelularni matriks. Pojašnjeni su tipovi koštanog tkiva te podjela kosti na osnovi oblika, funkcije i lokalizacije. U biomehanici prijeloma kosti opisane su mehaničke i strukturne karakteristike zdrave kosti i sile koje djeluju na nju, poznavanje biomehanicke sile te mehaničkih principa koji se koriste za stabilizaciju preloma pri cijeljenju kosti. Zatim je navedena podjela prijeloma kosti koja se dijeli prema uzroku nastanka prijeloma, opsežnosti promjena, složenosti prijeloma, integritetu okolnih mekih tkiva, prema liniji prekida kontinuiteta, lokalitetu loma, broju i karakteristikama odlomljenih fragmenata te prema odnosu i položaju fragmenata. Svaka od njih pojedinačno je opisana. Dijagnostika prijeloma kosti ističe radiološku dijagnostiku kao najbolju metodu za ispitivanje skeletnih poremećaja te navodi indikacije za njenu primjenu. Opisan je i izgled kosti na rendgenskoj snimci s obzirom na vrstu kosti i starost životinje. Pojašnjeni su procesi primarnog i sekundarnog cijeljenja kosti i utjecaj alanteza na cijeljenje kosti. Navedene su i opisane komplikacije koje se mogu javiti prilikom zaraštanja kostiju, a to su zakašnjelo cijeljenje i nesjedinjenje, nepravilno zarastanje, osteomijelitis, sekvestracija i komplikacije zarastanja pri dodiru implanata. U konačnici opisana je i definirana mnemonička interpretacija osteosinteze te prikazani primjeri procjene ishoda osteosinteze A4 sistemom.

Ključne riječi: kost, sila, prijelom, cijeljenje, mnemonika, osteosinteza

11. SUMMARY

MNEMONIC INTERPRETATION OF OSTEOSYNTHESIS

This paper describes the role of skeletal system in animals, its composition, structure and anatomy of bones. Terms osteoblast, osteocyte, osteoclast and extracellular matrix are explained as well as types of bone tissue and classification of bone based on shape, function and localization. The biomechanics of bone fracture describes the mechanical and structural characteristics of healthy bone and the forces acting on it, and the knowledge of biomechanical force and the mechanical principles used to stabilize fractures in bone healing. Subsequently, the classification of the bone fracture is divided according to the cause of fracture occurrence, the extent of changes, the complexity of the fractures, the integrity of the surrounding soft tissues, the continuity line, the location of the fracture, the number and characteristics of the fractured fragments, and the ratio and position of the fragments. Each is individually described. Bone fracture diagnostics highlights radiological diagnostics as the best method for testing skeletal disorders and provides indications for its use. The appearance of the bone on the X-ray is also described with respect to the type of bone and age of the animal. The processes of primary and secondary bone healing and the impact of implant on bone healing are explained. Also listed and described are complications that can occur during bone healing, which are: delayed healing and incoordination, irregular healing, osteomyelitis, sequestration, and healing complications in places touching the implants. Finally, a mnemonic interpretation of osteosynthesis is described and defined, and examples of the evaluation of the outcome of osteosynthesis by the A4 system are presented.

Keywords: bones, force, fracture, healing, mnemonic, osteosynthesis

12. ŽIVOTOPIS

Rođena sam 29.07.1993. godine u Splitu. Od 2000. do 2008. godine sam pohađala Osnovnu školu Sućidar. Nakon osnovnoškolskog obrazovanja, upisala sam Opću gimnaziju Vladimir Nazor u Splitu te sam 2012. godine maturirala. Veterinarski fakultet je za mene oduvijek bio jedini izbor te se 2014. upisujem na Veterinarski fakultet Sveučilišta u Zagrebu i absolvirala sam 2019. godine.