

Učestalost supkliničke dirofilarioze kod pasa - rezultati retrogradne pretrage arhivskih uzoraka krvi

Vavžik, Vedrana

Master's thesis / Diplomski rad

2019

Degree Grantor / Ustanova koja je dodijelila akademski / stručni stupanj: **University of Zagreb, Faculty of Veterinary Medicine / Sveučilište u Zagrebu, Veterinarski fakultet**

Permanent link / Trajna poveznica: <https://um.nsk.hr/um:nbn:hr:178:891662>

Rights / Prava: [In copyright](#) / [Zaštićeno autorskim pravom.](#)

Download date / Datum preuzimanja: **2024-12-19**



Repository / Repozitorij:

[Repository of Faculty of Veterinary Medicine -
Repository of PHD, master's thesis](#)



**SVEUČILIŠTE U ZAGREBU
VETERINARSKI FAKULTET**

VEDRANA VAVŽIK

**UČESTALOST SUPKLINIČKE DIROFILARIOZE KOD PASA - REZULTATI
RETROGRADNE PRETRAGE ARHIVSKIH UZORAKA KRVI**

Diplomski rad

Zagreb, 2019.

VETERINARSKI FAKULTET SVEUČILIŠTA U ZAGREBU
ZAVOD ZA PARAZITOLOGIJU I INVAZIJSKE BOLESTI S KLINIKOM

Predstojnik: izv. prof. dr. sc. Dagny Stojčević Jan

Mentor: prof. dr. sc. Tatjana Živičnjak

Članovi povjerenstva za obranu diplomskog rada:

- 1. doc. dr. sc. Franjo Martinković**
- 2. izv. prof. dr. sc. Dagny Stojčević Jan**
- 3. prof. dr. sc. Tatjana Živičnjak**
- 4. doc. dr. sc. Mirna Brkljačić (zamjena)**

Ovaj diplomski rad izrađen je na Zavodu za parazitologiju i invazijske bolesti s klinikom Veterinarskog fakulteta Sveučilišta u Zagrebu pod vodstvom prof. dr. sc. Tatjane Živičnjak.

POPIS PRILOGA

SLIKE

1. Slika 1. Shematski prikaz razvojnog ciklusa *Dirofilaria immitis* i *D. repens*..... 4
2. Slika 2. *Fastest*® - negativan nalaz..... 13
3. Slika 3. *Fastest*® - pozitivan nalaz 14
4. Slika 4. Mikrofilarije *D. immitis* (Olympus BH-2, 400X), vidljiv je ravan stražnji kraj i vretenasti prednji dio 17
5. Slika 5. Mikrofilarije *D. repens* (Olympus BH-2, 400X), vidljiv je tupo zaobljen prednji kraj, te oštar i savinut stražnji kraj 17
6. Slika 6. Mješovita invazija - mikrofilarije *D. repens* i *D. immitis* (Olympus BH-2, 100X)..... 18

GRAFIKONI

1. Grafikon 1. Odnos pozitivnih i negativnih uzoraka s obzirom na prisutnost mikrofilarija..... 15
2. Grafikon 2. Odnos *D. repens* i *D. immitis* u pozitivnim uzorcima 16

SADRŽAJ

1. UVOD	1
2. PREGLED REZULTATA DOSADAŠNJIH ISTRAŽIVANJA	3
2.1. Etiologija i razvojni ciklus	3
2.2. Klinička slika kod pasa	5
2.3. Dijagnostika dirofilarioze	6
2.4. Liječenje i prevencija dirofilarioze	7
2.5. Rasprostranjenost i zoonotski potencijal	8
3. MATERIJALI I METODE	9
3.1. Uzimanje uzoraka	9
3.2. Modificirani test po Knott-u	10
3.3. Određivanje broja mikrofilarija u krvi	11
3.4. Morfometrijska diferencijacija mikrofilarija	12
3.5. Test detekcije cirkulirajućeg antigena	13
4. REZULTATI	15
5. RASPRAVA	18
6. ZAKLJUČCI	22
7. LITERATURA	23
8. SAŽETAK	27
9. SUMMARY	28
10. ŽIVOTOPIS	29

1. UVOD

Dirofilarioza je vektorski prenosiva bolest, koju prenose komarci iz porodice *Culicidae*, a u Europi je uzrokovana oblicima *Dirofilaria immitis* te *Dirofilaria repens* (Genchi i sur., 2011., Alho i sur., 2014.). Parazitiraju prvenstveno kod domaćih i divljih mesoždera uključujući pse, rijetko kod mačaka i pitomih vretica (Joekel i sur., 2017.). Oba parazita imaju zoonotski potencijal, a za *D. repens* se smatra da je emergentna zoonoza u Europi (Genchi i sur., 2011., Tasić-Otašević i sur., 2015.). Klimatske promjene (više temperature idu u prilog razmnožavanju komaraca i skraćuju trajanje razvoja u vektoru), povećana mobilnost rezervoara (uglavnom invadiranih pasa), te uvođenje novih, kompetentnih vektora kao što je *Aedes albopictus* (poznat kao „azijski tigrasti komarac“), uzrokovali su širenje ovih parazita s poznatih enzootskih južnih regija Europe prema sjevernijim i istočnim državama, te je sve veći broj slučajeva invazije kod ljudi (Genchi i sur., 2011., Otranto i sur., 2013., Tasić-Otašević i sur., 2015.). Mačke su uglavnom amikrofilaremične (tzv. „okultna invazija“), te nemaju toliki značaj kao rezervoari (Genchi i sur., 2011., Joekel i sur., 2017.). *Dirofilaria immitis*, takozvani „srčani crv“, predstavlja veliki rizik za zdravlje životinja jer može prouzročiti kardiopulmonalnu bolest, te je za razliku od *D. repens*, dobio značajnu pozornost veterinarara (Ionica i sur., 2017.). S druge strane, *Dirofilaria repens* („potkožni crv“) ima veći zoonotski značaj, živi u potkožju psa, te se obično radi o asimptomatskoj invaziji, a samo ponekad se jave dermatološki simptomi (Đorđević i sur., 2010., Ionica i sur., 2017.). Ljudi su slučajni nositelji i kod njih se javljaju dva tipa dirofilarioze; plućna dirofilarioza, primarno uzrokovana s *D. immitis*, te supkutana dirofilarioza, primarno uzrokovana s *D. repens* (Mazurkevich i sur., 2004., Jayasinghe i sur., 2015.). Zabilježeni su slučajevi kod ljudi gdje je *D. repens* nađena u plućima, u tkivu genitalija kod muškaraca, u tkivu grudi kod žena te u oku (Pampiglione i sur., 2001., Poppert i sur., 2009.). Budući da su ljudi slučajni nositelji dirofilarija, oblič ne dostiže spolnu zrelost („slijepa ulica“), te posljedično tome nema mikrofilaremijske (Jayasinghe i sur., 2015.). Epidemiološki gledano, prevalencija dirofilarioze kod ljudi je u korelaciji sa prevalencijom dirofilarioze kod pasa ako su prisutni komarci, a ljudi su im izloženi (Đorđević i sur., 2010.). Usprkos sličnostima razvojnog ciklusa *D. immitis* i *D. repens*, čini se da se *D. repens* širi mnogo brže od *D. immitis*, te trenutno ima širi distribucijski domet u Europi (Mircean i sur., 2017.). Dirofilarioza također predstavlja problem u Hrvatskoj, kako veterinarske medicine tako i javnog zdravstva, a prva dva slučaja supkutane dirofilarioze kod ljudi u Hrvatskoj opisana su 2003. godine (Puizina-Ivić i sur.,

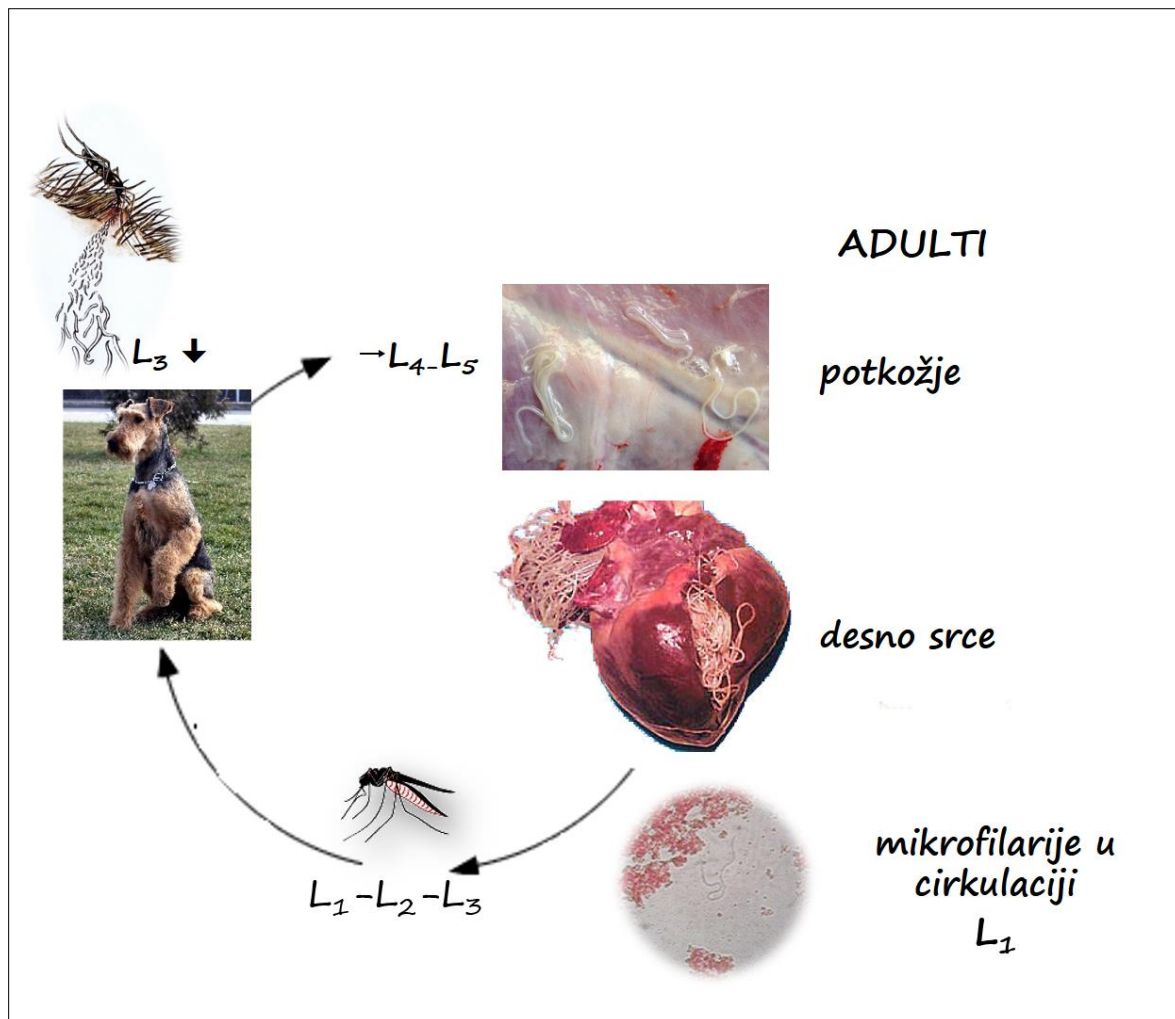
2003.). Mikrofilaremija je relativno čest nalaz kod pasa u Hrvatskoj (Živičnjak i sur., 2006., Živičnjak i sur., 2007., Živičnjak, T., 2017.).

2. PREGLED REZULTATA DOSADAŠNJIH ISTRAŽIVANJA

2.1. Etiologija i razvojni ciklus

Dirofilaria (Dirofilaria) immitis i *Dirofilaria (Nochtiella) repens* pripadaju potporodici *Dirofilarinae* koja s još sedam potporodica spada u porodicu *Onchocercidae (Spirurida)* (Lefoulon i sur., 2015.). Mužjaci *D. immitis* (dužine 12-20 cm) su kraći i tanji od ženki (dužine 25-31 cm), te imaju spiralan rep koji služi u kopulaciji (Bowman i Atkins, 2009.). Mikrofilarije *D. immitis* prosječne su dužine 290-330 μm , te su 5-7 μm široki, imaju ravan stražnji kraj i vretenast prednji dio. Adulti mogu poživjeti i preko 7 godina, a mikrofilarije do 2 godine u cirkulaciji (Simon i sur., 2012.). Adulti *D. repens* su manji od *D. immitis*; ženke su dugačke 10-17 cm, dok su mužjaci dugi 5-7 cm (Simon i sur., 2012.). Mikrofilarije *D. repens* imaju tupo zaobljen prednji kraj, te dug i oštar stražnji kraj, često savinut, a prosječno su dugi 300-370 μm i 6-8 μm široki (Capelli i sur., 2018.). Adulti *D. immitis* parazitiraju u *aa. pulmonales* i desnoj klijetki srca, a *D. repens* parazitiraju u potkožju (Alho i sur., 2014.), no može ih se naći u trbušnoj šupljini te između fascija mišića (Simon i sur., 2012.). Razvojni ciklus oba oblića uključuje kralježnjaka-nositelja i ženku komarca-biološkog vektora. Najbolje su adaptirani na domaće i divlje kanide, koji su rezervoari (Simon i sur., 2012.), a kod ljudi parazit ne postiže adultni stadij i nema mikrofilarija u krvi (Đorđević i sur., 2010.). Vektori su ženke različitih vrsta komaraca iz porodice *Culicidae* (rodovi *Aedes*, *Culex* i *Anopheles*) (Simon i sur., 2012., Alho i sur., 2014.). Nakon što komarac inokulira invazijsku ličinku (L_3) u psa ili mačku, ličinka *D. immitis* migrira do pulmonalnih arterija, dok ličinka *D. repens* odlazi u potkožje, te na tim mjestima dostižu spolnu zrelost (*D. immitis* za 120-180 dana, *D. repens* za 189-259 dana). Nakon što dostignu spolnu zrelost, ženke kopuliraju s mužjacima i polažu ličinke prvog stupnja (L_1 , mikrofilarije) u cirkulaciju nositelja koje zatim ženka komarca, prilikom hranjenja, unese. U komarcu se nakon dva presvlačenja razvije invazijska ličinka (L_3), a duljina razvoja ovisi o vanjskoj temperaturi (Baneth i sur., 2016.) (Slika 1).

Slika 1. Shematski prikaz razvojnog ciklusa *Dirofilaria immitis* i *D. repens*



2.2. Klinička slika kod pasa

Invazija s *D. repens* rijetko uzrokuje kliničke znakove (čvoriće pod kožom i/ili pruritus); obično se radi o asimptomatskoj invaziji ali takav je pas rezervoar parazita i javno zdravstveni problem zbog zoonotskog potencijala (Simon i sur., 2012., Albanese i sur., 2013.).

Invazija s malim brojem primjeraka *D. immitis* je obično supklinička, dok u slučaju jače invazije psi ne podnose tjelesni napor, kronično kašlju i progresivno gube na tjelesnoj težini (Polizopoulou i sur., 2000.). Najteži slučajevi invazije često su posljedica akumulacije adulta u desnom srcu (desna klijetka, pretklijetka, pa i velike šuplje vene) kad se može razviti kavalni sindrom kao najdramatičnija posljedica dirofilarioze (Polizopoulou i sur., 2000., Bowman i Atkins, 2009., Carreton i sur., 2011.).

2.3. Dijagnostika dirofilarioze

Dijagnoza dirofilarioze uzrokovane s *D. repens* se potvrđuje nalazom i determinacijom mikrofilarija u cirkulaciji, a *D. immitis* se osim determinacijom mikrofilarija može dijagnosticirati i detekcijom cirkulirajućeg antigena (odraslih ženki) u krvi, plazmi ili serumu (Otranto i sur., 2013.). Mikrofilarije obje vrste je moguće mikroskopski razlikovati nakon provedbe modificiranog testa po Knott-u, ali i histokemijski ili molekularnim metodama (Zajac i Conboy, 2012., Otranto i sur., 2013.). Ponekad se Knottovim testom dobije lažni negativni rezultat (nema mikrofilarija u cirkulaciji) jer su oblici još juvenilni ili parazitiraju samo ženke ili samo mužjaci. Također, kod 15% invadiranih pasa imunosti odgovor uništi mikrofilarije, te u slučaju neadekvatnog liječenja kad ženke prežive, ali su neplodne (Jacobs i sur., 2015.).

Novija generacija testova za detekciju cirkulirajućeg antigena *D. immitis* identificira većinu amikrofilaremičnih invazija ako je prisutna barem jedna odrasla ženka i gotovo su 100% specifični (McCall, J., 2009.). Mogući su lažno negativni rezultati u slučaju blage invazije, kad su prisutne juvenilne ženke ili su jedino mužjaci prisutni, te ako se nisu slijedile upute proizvođača za provođenje testa (McCall, J., 2009.).

Ukoliko su se razvili klinički znakovi (npr. kašalj, nepodnošenje fizičkog napora, gubitak na težini), provode se dodatne kliničke dijagnostičke metode, uključujući rendgen, ultrazvuk i elektrokardiografiju (Klepper, S., 2018.).

2.4. Liječenje i prevencija dirofilarioze

Korištenje lijekova pri liječenju invazije *D. immitis* ima tri različita cilja koji zahtijevaju različite pristupe, iako se u nekim slučajevima mogu i kombinirati (Jacobs i sur., 2015.). Tri su različita parazitološka stadija *D. immitis*: adulti u pulmonalnim arterijama i u desnoj strani srca; mikrofilarije u cirkulaciji i ličinke koje je inokulirao komarac, koje rastu i presvlače se dok migriraju kroz tkivo na putu do srca (Bowman, D. D., 2014.). Liječenje se uvijek provodi kombinacijom adulticida (melarsomin dihidroklorid), te mikrofilaricida (makrociklički laktoni) koji djeluju mikrofilaricidno i preventivno jer ubijaju i inokulirane invazijske ličinke (Otranto i sur., 2013., Jacobs i sur., 2015.). U liječenju kavalnog sindroma neophodno je hitno kirurško uklanjanje adulta *D. immitis* (Bowman i Drake, 2017.).

Invaziju *D. repens* kod pasa ne treba liječiti medikamentozno, ali je prevencija iznimno važna. Makrociklički laktoni djeluju mikrofilaricidno i preventivno, a ukidanje mikrofilaremije kod pasa predstavlja jedinu učinkovitu mjeru za smanjenje rizika od invazije i pasa i ljudi (Capelli i sur., 2018.).

Važna preventivna mjera i za *D. immitis* i *D. repens* podrazumijeva kontinuiranu primjenu kontaktnih insekticidnih repelenata barem za vrijeme sezone komaraca (Capelli i sur., 2018.).

2.5. Rasprostranjenost i zoonotski potencijal

Epidemiološki profil dirofilarioze kod pasa u Europi podrazumijeva prisutnost *D. immitis* i *D. repens*, prisutnost oba parazita u nekim državama, njihova ekspanzija u državama gdje su oni tradicionalno smatrani enzootskim (mediteranske zemlje kao što su Italija, Francuska, Grčka i Španjolska), te širenje prema sjevernoj i centralnoj Europi (prvenstveno *D. repens*) (Simon i sur., 2012.). Rasprostranjenost dirofilarioze nije homogena; najveća prevalencija se javlja u dolinama rijeka i vlažnim područjima, gdje okolišni čimbenici idu u korist razmnožavanju vektora. Gustoća komaraca i prisutnost velikog broja mikrofilaremičnih pasa su najvažniji faktori rizika za invaziju ljudi (Muro i sur., 1999.). *D. repens* se trenutno smatra jednom od najšire rasprostranjenih parazita ljudi i životinja u Europi. Detekcija sve većeg broja slučajeva u Europi je povezana s klimatskim promjenama, povećanjem populacije komaraca i povećanim internacionalnim prijevozom životinja (Salamatin i sur., 2013.). U enzootskim područjima, dirofilarioza u ljudi je česta, te postaje emergentni problem (Martin, F. S., 2009., Pampiglione i sur., 2001.). Zabilježeni su slučajevi invazije ljudi u Italiji, Austriji, Francuskoj, Grčkoj, Mađarskoj, Slovačkoj, Poljskoj, Rumunjskoj, Rusiji i u drugim zemljama Europe uključujući Hrvatsku (Genchi i sur., 2011.). Od 2003. do 2013. godine zabilježeno je barem 11 slučajeva invazije ljudi u Hrvatskoj s *D. repens* u obliku potkožne ili subkonjunktivalne invazije (Tasić-Otašević i sur., 2015.). *D. repens* je zastupljena kod pasa u skoro svim regijama Republike Hrvatske, dok je *D. immitis* nađena u velikom broju kod pasa na Istarskom poluotoku, nešto rjeđe u Zadru, Dubrovniku, Posavini i Slavoniji, a sporadički je detektirana u Karlovcu i u Zagrebu (Živičnjak, T., 2017).

3. MATERIJALI I METODE

3.1. Uzimanje uzoraka

Testiranje je provedeno na 531 arhivskom uzorku krvi skupljena tijekom obrade pacijenata na Klinici za unutarnje bolesti Veterinarskog fakulteta (za hematološku pretragu) u razdoblju od srpnja 2018. do siječnja 2019. godine. Uzorci s EDTA se čuvaju u hladnjaku Laboratorija Klinike za unutarnje bolesti mjesec dana nakon obavljenih pretraga, a nakon toga se neškodljivo uklanjaju. Psi koji su prilikom kliničke obrade bili sumnjivi na dirofilariozu nisu uvršteni u istraživanje.

3.2. Modificirani test po Knott-u

Svi uzorci bili su pretraženi modificiranim Knott-ovim testom (Genchi i sur., 2007.): 1 ml venske krvi s EDTA smo uzeli pipetom i stavili u 9 ml destilirane vode što je dovelo do hemolize. Zatim smo centrifugirali 3-5 min na 1500 okretaja u minuti („TEHTNICA LC-320“). Nakon toga smo odlili supernatant, a sediment smo nakon miješanja kapaljkom stavili na predmetnicu, pokrili pokrovnicom i pretraživali pod mikroskopom (Olympus BH-2, 100X) na prisustvo mikrofilarija.

3.3. Određivanje broja mikrofilarija u krvi

U pozitivnom smo uzorku pregledali ukupni sediment, te smo izbrojali sve mikrofilarije u sedimentu. Uzorke u kojima se u sedimentu nalazilo toliko mnogo mikrofilarija da ih nije bilo moguće odjednom izbrojati, smo razrijedili s običnom vodom kako bi ukupan volumen uzorka za pregledavanje bio 1 ml. Nakon miješanja smo pipetom uzeli 50 μ l tekućine i na predmetnici izbrojali mikrofilarije u uzorku. Postupak smo ponovili još četiri puta. Dobiveni broj mikrofilarija smo pomnožili s pet, kako bi smo dobili broj mikrofilarija u 1 ml krvi.

3.4. Morfometrijska diferencijacija mikrofilarija

Mikrofilarije pronađene modificiranim Knott-ovim testom su izmjerene pod mikroskopom kako bi smo odredili vrstu. Diferencijaciju vrsta smo proveli prema Capelli i sur. (2018) i Simon i sur. (2012) (*D. repens* 300-370 x 6-8 μm ; *D. immitis* 290-330 x 5-7 μm).

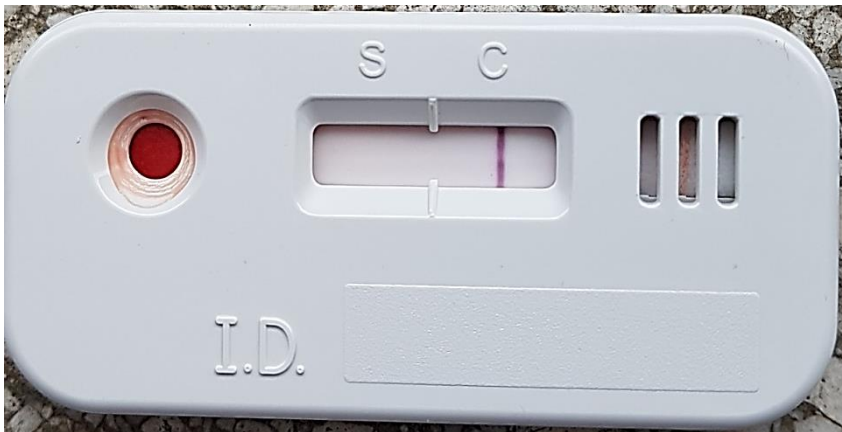
Duljinu i širinu mikrofilarija smo mjerili okularnim mikrometrom (baždarenim za Olympus BH-2) na ispruženim mikrofilarijama, od prednjeg kraja do stražnjeg kraja tijela, uključujući rep.

3.5. Test detekcije cirkulirajućeg antigena

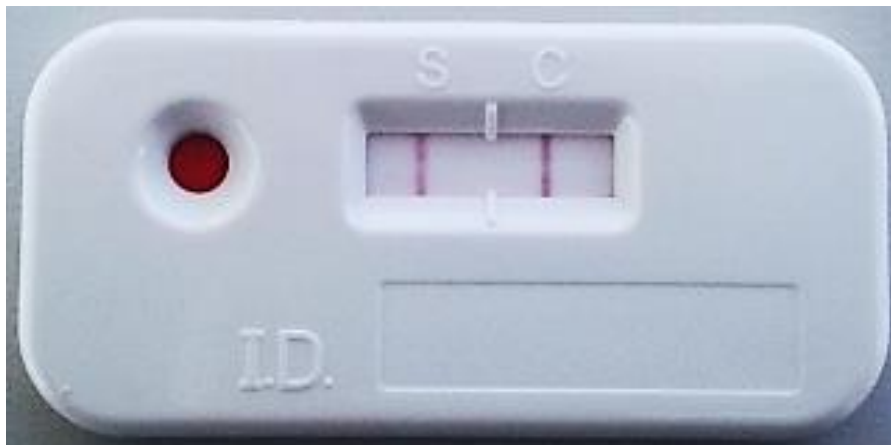
Svi su uzorci pune krvi bili su podvrgnuti i detekciji cirkulirajućeg antigena komercijalnim brzim testom (*FASTest*®) radi potvrde morfometrijskog nalaza, ali i detekcije amikrofilaremične invazije s *D. immitis*.

Testiranje smo proveli po uputi proizvođača: kap krvi s EDTA smo kapnuli u „prozor“ za uzorak, zatim smo na isto mjesto kapnuli još 2 kapi puferskog razrjeđivača. Nakon 15 minuta smo očitavali rezultat gdje je pojava jedne crtice (C ili *control*) značila negativan rezultat (Slika 2), a dvije crtice (S i C) su značile pozitivan rezultat (Slika 3).

Slika 2. *FASTest*® - negativan nalaz



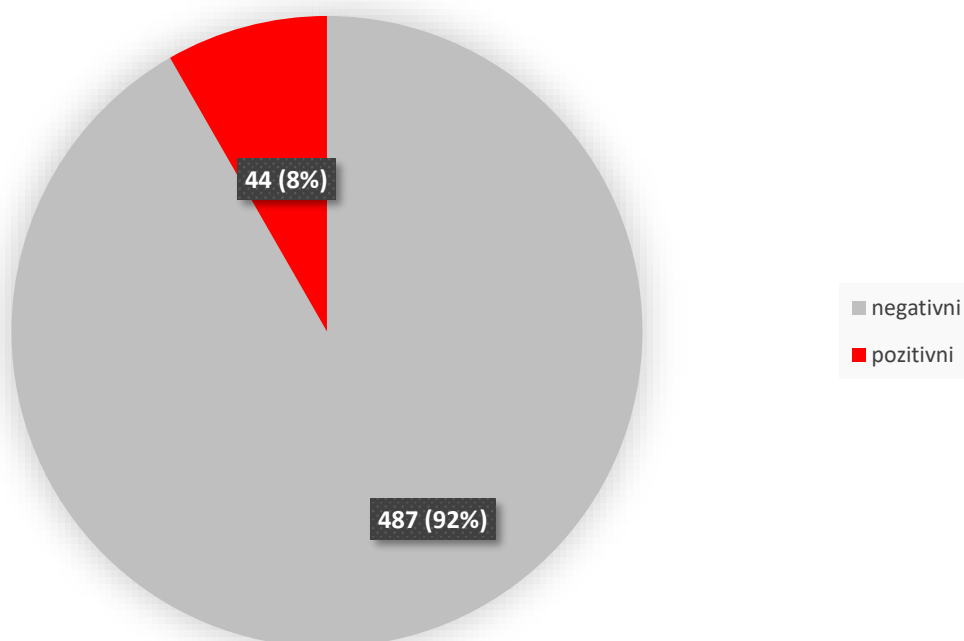
Slika 3. *FASTest*® - pozitivan nalaz



4. REZULTATI

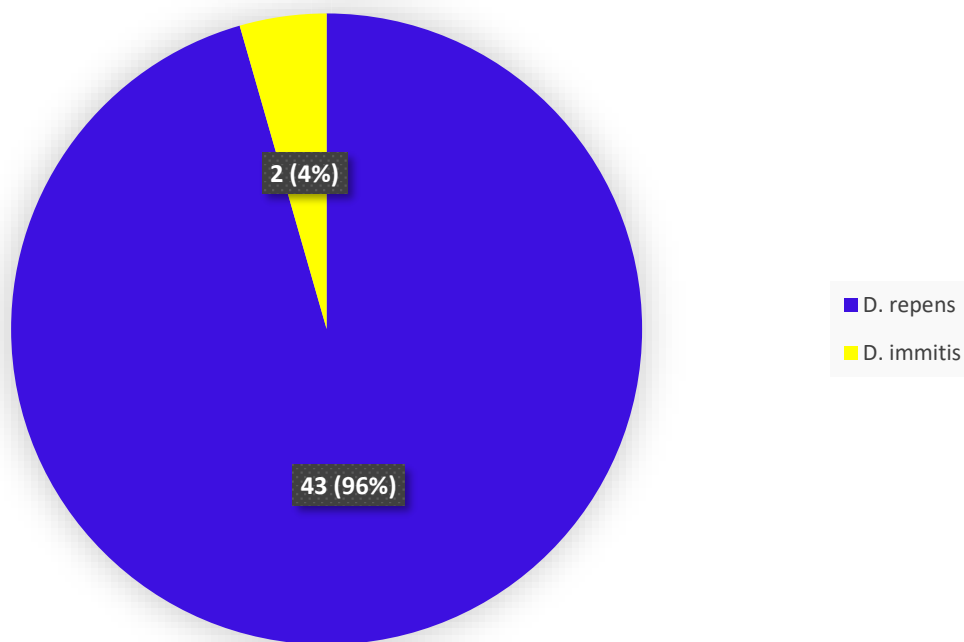
Mikrofilarije su pronađene u 44/531 uzoraka (8.3%), a negativno je bilo 487/531 uzoraka (91.7%) – Grafikon 1.

Grafikon 1. Odnos pozitivnih i negativnih uzoraka s obzirom na prisutnost mikrofilarija



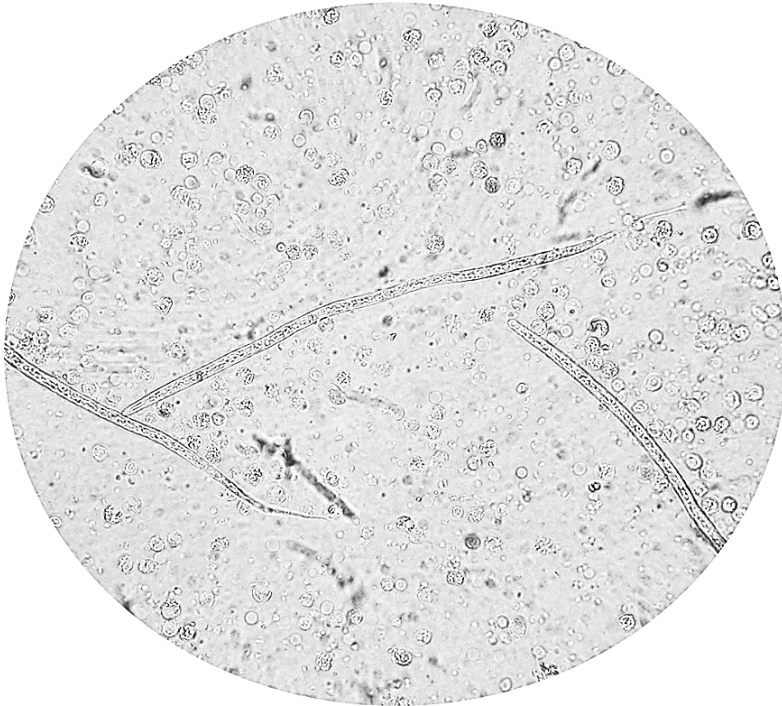
D. immitis je pronađena u 2/44 (4.5%) (Slika 4), a *D. repens* u 43/44 (97.7%) (Slika 5) (Grafikon 2).

Grafikon 2. Odnos *D. repens* i *D. immitis* u pozitivnim uzorcima

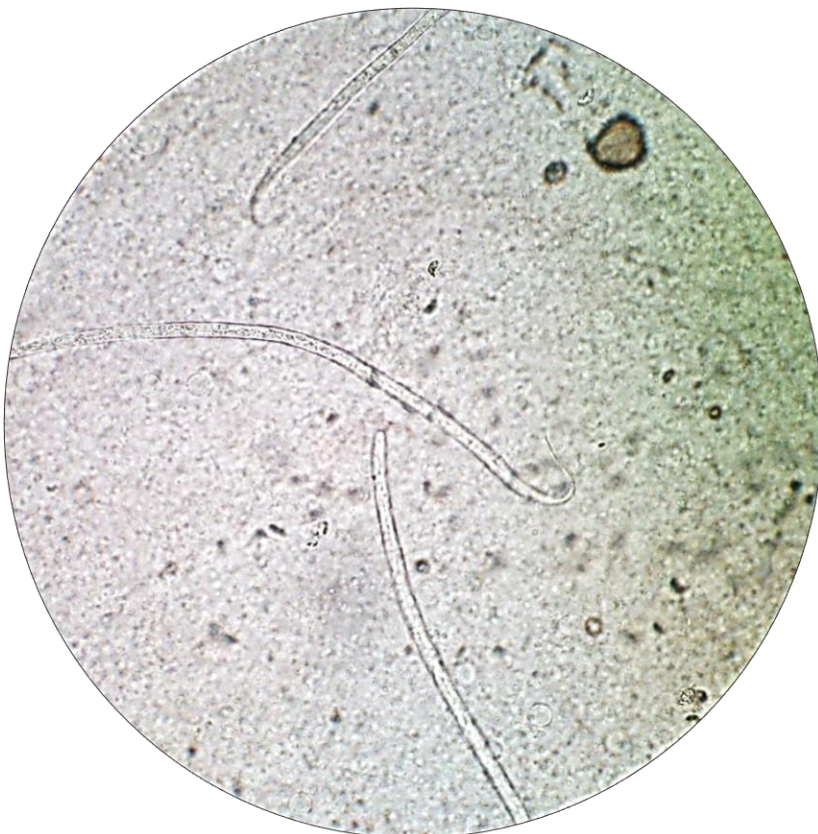

Ukupan broj mikrofilarija po mililitru krvi je iznosio od tri mikrofilarije, pa do 15200; srednja vrijednost broja mikrofilarija po mililitru krvi je bila 1106, a medijan je bio 200. Jedan uzorak je bio pozitivan i na *D. repens* i na *D. immitis* (Slika 6), te je upravo taj uzorak imao i najveći broj mikrofilarija po mililitru krvi (15200).

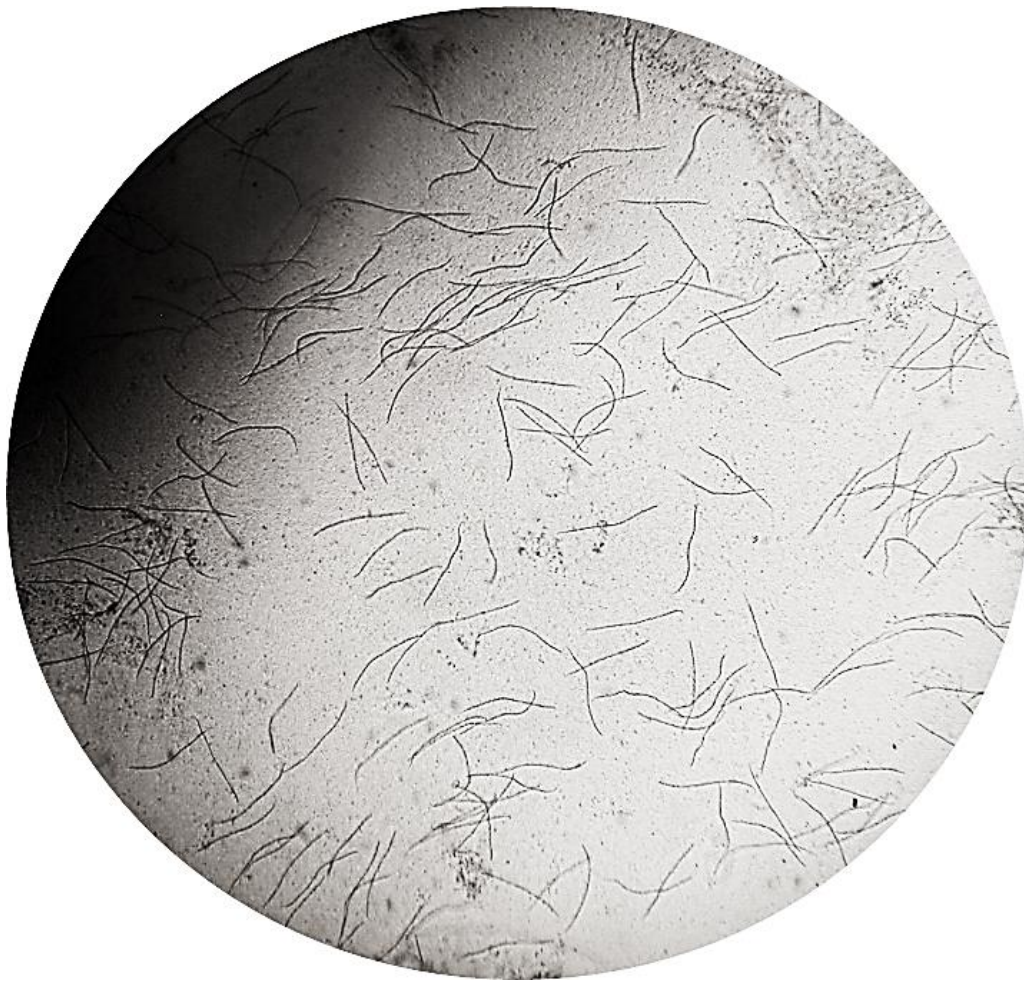Slika 4. Mikrofilarije *D. immitis* (Olympus BH-2, 400X), vidljiv je ravan stražnji kraj i vretenasti prednji dio



Slika 5. Mikrofilarije *D. repens* (Olympus BH-2, 400X), vidljiv je tupo zaobljen prednji kraj, te oštar i savinut stražnji kraj



Slika 6. Mješovita invazija - mikrofilarije *D. repens* i *D. immitis* (Olympus BH-2, 100X)



5. RASPRAVA

U posljednjih 15 godina provedena su brojna istraživanja na prisutnost mikrofilarija kod pasa u Hrvatskoj, a postotak je varirao ovisno o lokalitetu (0% - 50%) (Živičnjak i sur., 2006., Živičnjak i sur., 2007., Živičnjak, T., 2017.). Najveći broj pasa je bio pozitivan na mikrofilarije *D. repens* koja je rasprostranjena širom Hrvatske, dok je *D. immitis* nađena u većem broju u priobalju; prvenstveno u Istri i Dubrovniku, nešto rjeđe u srednjoj Dalmaciji (zadarsko područje), ali i Posavini i Slavoniji, a sporadično je nađena u Karlovcu i Zagrebu (Živičnjak, T., 2017.). Mi smo testiranjem našli 2 pozitivna uzorka na *D. immitis* od 531 pretraženog uzorka (0,38%). Što se tiče *D. repens*, učestalost od 8,1% u pretraženoj populaciji je nešto manja nego 2006. godine, kad je 15,5% pretraženih pasa imalo mikrofilarije (Živičnjak i sur., 2006.); razlog tome može biti uzorkovanje većinom tijekom hladnijeg doba godine (jesen-zima). Naime, uočeno je kako broj mikrofilarija u cirkulaciji ovisi o sezoni i temperaturi, pa vrijeme uzorkovanja može biti esencijalno za točnu dijagnostiku i praćenje učinka terapije (Ionica i sur., 2017.; Genchi i sur., 2009.; Genchi i sur., 2011.). Pored toga, smatramo da značajan razlog može biti sve češća primjena makrocikličkih laktona koji, osim što djeluju mikrofilaricidno, djeluju i preventivno. Na našem tržištu su dostupni različiti pripravci sa selamektinom, moksidektinom i milbemicin oksimom, koji dolaze kao samostalni pripravci ili u kombinaciji s insekticidnim pripravcima, a praktičari ih propisuju prvenstveno zbog akaricidnog, ali i antihelmintskog učinka. Svakako je potrebno provesti dodatno pretraživanje koje bi obuhvatilo i toplije i hladnije doba godine s anketiranjem vlasnika o primjeni makrocikličkih laktona.

D. repens je enzootska u mnogim državama Starog Svijeta (uključujući Hrvatsku), ali ne i u Americi (Genchi i Kramer, 2017.). S druge strane, *D. immitis* je enzootska u Sjedinjenim Američkim Državama gdje se godišnje provede nekoliko milijuna testiranja (10 milijuna zabilježenih testiranja samo u 2017.), a i široka je primjena preventivnih mjera (ivermektin, milbemicin oksim, moksidektin, selamektin) što u konačnici, osim koristi, donosi i ogromnu zaradu veterinarima-praktičarima i farmaceutskoj industriji (Dantas-Torres i Otranto, 2013.; Genchi i Kramer, 2017., Drake i Wiseman, 2018., Živičnjak, T., 2017.). U Hrvatskoj je *D. immitis*, prema dosadašnjim istraživanjima, još uvijek najčešće „slučajan nalaz“ kod klinički zdravih pasa, a premda je nalaz *D. repens* puno češći od *D. immitis* i radi se o emergentnoj zoonози, još uvijek se nalazi u sjeni *D. immitis* (Živičnjak i sur., 2007.; Genchi i sur., 2009., Živičnjak, T., 2017.). Informiranost vlasnika je loša i uglavnom se svodi na pretraživanje na

internetu gdje prevladava američki sadržaj koji je usmjeren na „srčanog crva“, te pod dojmom tih informacija pokazuju zabrinutost za svog ljubimca i teže tome da njihov ljubimac bude testiran na *D. immitis*. Također ne shvaćaju ozbiljnost *D. repens*, jer smatraju da ako ne ugrožava zdravlje njihovom kućnom ljubimcu, da je zanemariva.

Za sada ne postoji plan nadziranja i suzbijanja dirofilarioze, a testiranje u veterinarskim praksama se uglavnom svodi na komercijalne brze testove koji detektiraju cirkulirajući antigen *D. immitis*, dok brzog testa za *D. repens* nema, već se dijagnostika provodi koncentracijskim metodama (obično testom po Knott-u) s morfometrijskim ili molekularnim metodama dijagnostike, koje ne spadaju u rutinsku dijagnostiku veterinara praktičara (Živičnjak, T., 2017.).

Iako se test po Knott-u smatra zlatnim standardom kad se radi o mikroskopskim metodama dijagnostike (Zajac i Conboy, 2012.), a poprilično je pouzdan za dokazivanje mikrofilarijemije, poteškoću predstavljaju okultne (amikrofilaremične) invazije s *D. immitis*. Poželjno bi bilo svaki uzorak podvrgnuti i testu detekcije cirkulirajućeg antigena *D. immitis* kako je u ovom radu i napravljeno. To je bitno ne samo kod negativnog nalaza testom po Knott-u kada želimo isključiti okultnu invaziju, nego i kod pozitivnog nalaza. Naime, može se raditi o mješovitoj invaziji s prisutnim mikrofilarijama *D. repens* i s *D. immitis* u cirkulaciji, kao i uz nalaz mikrofilarija *D. repens* okultnoj invaziji s *D. immitis*. U prvom slučaju, kada se radi o mikrofilaremiiji oba oblića, može se dogoditi da morfometrijski identificiramo samo *D. repens*, a promakne nam *D. immitis* jer ne možemo sve mikrofilarije u uzorku identificirati, naročito u slučaju nalaza velikog broja mikrofilarija. Tijekom našeg istraživanja je uzorak s mješovitom invazijom imao 15200 mf/ml. U drugom slučaju, kada testom po Knott-u pronađemo mikrofilarije *D. repens*, to ne isključuje postojanje okultne invazije s *D. immitis* i potrebno je provesti test detekcije cirkulirajućeg antigena. Budući da su mikrofilarije *D. repens* i *D. immitis* morfološki slične (Taylor, A. E. R., 1960.), a njihova duljina može i varirati ovisno o mediju u kojem se nalaze: stajanjem u punoj krvi preko 3 dana mikrofilarije *D. immitis* se skupljaju (Zajac i Conboy, 2012.), u destiliranoj vodi postaju nešto duže (Aračić, A., 2017.), stajanjem u formalinu nastaju artefakti repa *D. repens* (Otranto i sur., 2013.), a bojenjem po Giemsi postaju kraće (Magnis i sur., 2013.); dobro je zbog vlastite provjere napraviti uz test po Knott-u i test detekcije cirkulirajućeg antigena *D. immitis*.

Uzevši u obzir geografske i klimatske karakteristike naše zemlje kao i dosadašnji nalaz ovih parazita kod pasa i ljudi, prioritet bi trebao biti implementiranje mjera suzbijanja (monitoring,

prevencija i liječenje invadiranih pasa) kako bi se reducirao broj invadiranih pa time i mogućnost prijenosa na ljude. Veterinari, dakle, imaju važnu ulogu u zaštiti ljudi od ove zoonoze i trebali bi educirati vlasnike o važnosti i prevenciji dirofilarioze. Komercijalno dostupni makrociklički laktoni pokazali su se vrlo efikasnim u prevenciji dirofilarioze ako se primjenjuju barem u sezoni komaraca, a poželjna je primjena kroz cijelu godinu. Oni sprječavaju razvoj juvenilnih stadija (L_3 i L_4) u adultni oblik i time sprječavaju da invadirana životinja postane izvorom invazije za ljude i druge životinje (Bowman i Drake, 2017.). Osim redukcije prevalencije mikrofilaremije makrocikličkim laktonima, prevencija dirofilarioze kod ljudi može se postići zaštitom ljudi od uboda komaraca koristeći repelente i redukcijom broja komaraca (koristeći insekticide i uništavanjem staništa komaraca) (Capelli i sur., 2018.).

6. ZAKLJUČCI

Zbog učestale mikrofilarijemije kod pasa (8,3%), nužno bi bilo implementirati mjere suzbijanja, kao što su

- (i) Monitoring, odnosno rutinska dijagnostika dirofilarioze u pasa (Knott-ov test i test detekcije cirkulirajućeg antigena *D. immitis* međusobno se nadopunjuju, te se preporuča sve pozitivne i negativne uzorke dobivene testom po Knott-u, podvrgnuti i detekciji cirkulirajućeg antigena)
- (ii) uvođenje kemoprofilakse i terapijskih programa kod pasa koji uključuju makrocikličke laktone, sa svrhom prevencije, odnosno prekidanja statusa rezervoara invazije za ostale pse, ali i ljude;
- (iii) edukacija liječnika i veterinarara, te vlasnika, skrbnika i korisnika pasa o važnosti dirofilarioze, posebice uzrokovane s *D. repens* i ulozi mjera suzbijanja.
- (iv) suzbijanje vektora (što podrazumijeva edukaciju o primjeni repelenata i insekticida na psima, insekticida i regulatora rasta u okolišu, kao i primjena zaštitnih mreža, ali i nužnost sprečavanja nenamjernog (p)ostavljanja uvjeta za razvoj ličinkama komaraca u vrtovima i na balkonima).

7. LITERATURA

1. Albanese, F., F. Abramo, C. Braglia, C. Caporali, L. Venco, A. Vercelli, G. Ghibaudo, F. Leone, F. Carrani, A. Giannelli, D. Otranto (2013.): Nodular lesions due to infestation by *Dirofilaria repens* in fogs from Italy. *Veterinary Dermatology* 24, 255. - 256.
2. Alho, A. M., M. Landum, C. Ferreira, J. Meireles, L. Goncalves, L. Madeira De Carvalho, S. Belo (2014.): Prevalence and seasonal variations of canine dirofilariosis in Portugal. *Veterinary Parasitology* 206, 99. - 105.
3. Aračić, A. (2017.): Izloženost pasa obličima *Dirofilaria sp.* Diplomski rad, 1-27.
4. Baneth, G., S. M. Thamsborg, D. Otranto, J. Guillot, R. Blaga, P. Deplazes, L. Solano-Gallego (2016.): Major Parasitic Zoonoses Associated with Dogs and Cats in Europe. *Journal of Comparative Pathology* Vol. 155., 54. - 74.
5. Bowman, D. D. (2014.): *Georgis' Parasitology for Veterinarians*, 10th Edition. Chapter 4: Helminths, 123. - 240.
6. Bowman, D. D., C. E. Atkins (2009.): Heartworm Biology, Treatment, and Control. *Vet Clin Small Anim* 39, 1127. - 1158.
7. Bowman, D. D., J. Drake (2017.): Examination of the „susceptibility gap“ in the treatment of canine heartworm infection. *Parasites & Vectors* 10, 65. - 73.
8. Capelli, G., C. Genchi, G. Baneth, P. Bourdeau, E. Brianti, L. Cardoso, P. Danesi, H. P. Fuehrer, A. Giannelli, A. M. Ionica, C. Maia, D. Modry, F. Montarsi, J. Krucken, E. Papadopoulos, D. Petrić, M. Pfeffer, S. Savić, D. Otranto, S. Poppert, C. Silaghi (2018.): Recent advances on *Dirofilaria repens* in dogs and humans in Europe. *Parasites & Vectors* 11, S. 663.
9. Carreton, E., J. A. Corbera, M. C. Juste, R. Morchon, F. Simon, J. A. Montoya-Alonso (2011.): *Dirofilaria immitis* infection in dogs: Cardiopulmonary biomarker levels. *Veterinary Parasitology* 176, 313. - 316.
10. Dantas-Torres, F., D. Otranto (2013.): *Dirofilariosis in the Americas: a more virulent Dirofilaria immitis?*. *Parasites & Vectors* 6, S. 288.
11. Drake, J., S. Wiseman (2018.): Increasing incidence of *Dirofilaria immitis* in dogs in USA with focus on the southeast region 2013-2016. *Parasites & Vectors* 11, S. 39.

12. Đorđević, J., S. Tasić, N. Miladinović-Tasić, A. Tasić (2010.): Diagnosis and Clinical Importance of Human Dirofilariosis. Scientific Journal of the Faculty of Medicine in Niš, 81. - 84.
13. Genchi C., L. Rinaldi, G. Cringoli (2007.): *Dirofilaria immitis* and *D. repens* in dog and cat and human infections. First European *Dirofilaria* Days (FEDD 2007) Zagreb, 22nd-25th February, Abstract book, 41. - 125.
14. Genchi, C., L. H. Kramer, F. Rivasi (2011.): Dirofilarial Infections in Europe. Vector-Borne and Zoonotic Diseases, 11:1307-1317.
15. Genchi, C., L. Kramer (2017.): Subcutaneous dirofilariosis (*Dirofilaria repens*): an infection spreading throughout the old world. Parasite & Vectors 10, S. 517.
16. Genchi, C., L. Rinaldi, M. Mortarino, M. Genchi, G. Cringoli (2009.): Climate and *Dirofilaria* infection in Europe. Veterinary Parasitology 163, 286. - 292.
17. Genchi, C., M. Mortarino, L. Rinaldi, G. Cringoli, G. Traldi, M. Genchi (2011.): Changing climate and changing vector-borne disease distribution: The example of *Dirofilaria* in Europe. Veterinary Parasitology 176, 295. - 299.
18. Ionica, A. M., I. A. Matei, G. D'amico, D. Modry, A. D. Michalca (2017.): Circadian rhythm of *Dirofilaria immitis* and *Dirofilaria repens* microfilariae in naturally coinfecting dogs. Parasites & Vectors 10, 116. - 122.
19. Ionica, A. M., I. A. Matei, G. D'amico, L. V. Bel, M. O. Dumitrache, D. Modry, A. D. Mihalca (2017.): *Dirofilaria immitis* and *D. repens* show circadian co-periodicity in naturally co-infected dogs. Parasites & Vectors 10, S. 116.
20. Jacobs, D., M. Fox, L. Gibbons, C. Hermosilla (2015.): Principles of Veterinary Parasitology. Chapter 7: Nematoda ('roundworms') part 2: nonbursate nematodes and anthelmintics, 436. - 505.
21. Jayasinghe, R. D., S. R. Gunawardane, M. A. M. Sitheequa, S. Wickramasinghae (2015.): A Case Report on Oral Subcutaneous Dirofilariasis. Case Reports in Infectious Diseases, 1. - 4.
22. Joekel, D. E., S. Maier, K. Huggel, R. Schaper, P. Deplazes (2017.): Specific Antibody Detection in Dogs with Filarial Infections. Endoparasites, 116, 81. - 90.
23. Klepper, S. (2018.): Canine Heartworm Testing. Veterinary Team Brief., 26. - 30.
24. Lefoulon E., O. Bain, J. Bourret, K. Junker, R. Guerrero, I. Canizales, Y. Kuzmin, T. B. T. Satoto, J. M. Cardenas-Callirgos, S. De Souza Lima, C. Raccurt, Y. Mutafchiev, L. Gavotte, C. Martin (2015.): Shaking the Tree: Multi-locus Sequence Typing Usurps

- Current Onchocercid (Filarial Nematode) Phylogeny. PLOS Neglected Tropical Diseases 9, S. 11.
25. Magnis, J., S. Lorentz, L. Guardone, F. Grimm, M. Magi, T. J. Naucke, P. Deplazes (2013.): Morphometric analyses of canine blood microfilariae isolated by the Knott's test enables *Dirofilaria immitis* and *D. repens* species-specific and *Acanthocheilonema* (syn. *Dipetalonema*) genus-specific diagnosis. Parasites & Vectors 6, S. 48.
 26. Martin, F. S. (2009.): Human dirofilariosis in the Mediterranean Basin. Review of the epidemiological and parasite/host relationships knowledge. 2nd European Dirofilaria Days (SEDD 2009), Salamanca, Spain, 16th-18th September, Abstract book, 167-174.
 27. Mazurkevich, A., N. Vasylyk, T. Avramenko, S. Velichko, W. Tarello, E. Varodi (2004.): Adult *Dirofilaria repens* nematodes in a cat from Kiev, Ukraine. The Veterinary Record 155, 638. - 639.
 28. McCall, J. (2009.): Updated American Heartworm Society Canine Guidelines, with Emphasis on the Role of Doxycycline in Adulticidal Therapy. 2nd European Dirofilaria Days, 144. - 166.
 29. Mircean, M., A. M. Ionica, V. Mircean, A. Gyorke, A. R. Codea, F. A. Tabaran, M. Taulescu, M. O. Dumitrache (2017.): Clinical and pathological effects of *Dirofilaria repens* and *Dirofilaria immitis* in a dog with a natural coinfection. Parasitology International, 331. - 334.
 30. Muro, A., C. Genchi, M. Cordero, F. Simon (1999.): Human Dirofilariasis in the European Union. Parasitology Today, vol. 15, no. 9. 386. - 389.
 31. Otranto D., F. Dantas-Torres, E. Brianti, D. Traversa, D. Petrić, C. Genchi, G. Capelli (2013.): Vector-borne helminths of dogs and humans in Europe. Parasites & Vectors 6, 16.
 32. Pampiglione, S., F. Rivasi, G. Angeli, R. Boldorini, R. M. Incensati, M. Pastormerlo, M. Pavesi, A. Ramponi (2001.): Dirofilariasis due to *Dirofilaria repens* in Italy, an emergent zoonosis: report of 60 new cases. Blackwell Science Limited, Histopathology, 38, 344. - 354.
 33. Polizopoulou, Z. S., A. F. Koutinas, M. N. Saridomichelakis, M. N. Patsikas, L. S. Leontidis, N. A. Roubies, A. K. Desiris (2000.): Clinical and laboratory observations in 91 dogs infected with *Dirofilaria immitis* in northern Greece. The Veterinary Record 146, 466. - 469.

34. Poppert, S., M. Hodapp, A. Krueger, G. Hegasy, W. D. Niesen, W. V. Kern, E. Tannich (2009.): *Dirofilaria repens* Infection and Concomitant Meningoencephalitis. *Emerging Infectious Diseases*, Vol 15, 1844. - 1846.
35. Puizina-Ivić, N., N. Džakula, J. Brezić, V. Punda-Polić, S. Sardelić, I. Kuzmić-Prusac (2003.): First two cases of human dirofilariasis recorded in Croatia. *Parasite* 10 (4), 382. – 384.
36. Salamatin, R. V., T. M. Pavlikovska, O. S. Sagach, S. M. Nikolayenko, V. V. Korniyushin, V. O. Kharchenko, A. Masny, D. Cielecka, J. Konieczna-Salamatin, D. B. Conn, E. Golab (2013.): Human dirofilariasis due to *Dirofilaria repens* in Ukraine, an emergent zoonosis: epidemiological report of 1465 cases. *Acta Parasitologica* 58(4), 592. - 598.
37. Simon, F., M. Siles-Lucas, R. Morchon, J. Gonzalez-Miguel, I. Mellado, E. Carreton, J. A. Montoya-Alonso (2012.): Human and Animal Dirofilariasis: the Emergence of a Zoonotic Mosaic. *Clinical Microbiology Reviews*, 507. - 544.
38. Tasić-Otašević, S., M. S. Trenkić Božinović, S. V. Gabrielli, C. Genchi (2015.): Canine and human *Dirofilaria* infections in the Balkan Peninsula. *Veterinary Parasitology* 209, 151. - 156.
39. Taylor, A. E. R. (1960.): Studies on the Microfilariae of *Loa loa*, *Wuchereria bancrofti*, *Brugia malayi*, *Dirofilaria immitis*, *D. repens* and *D. aethiops*.
40. Zajac, A. M., G. A. Conboy (2012.): Detection of Parasites in the Blood, Chapter 3. *Veterinary Clinical Parasitology*, 8th Edition, 185. - 211.
41. Živičnjak, T. (2017.): Dirofilarioza – emergentna zoonoza? Znanstveno-stručni skup Veterinarski dani 2017., Opatija, 25-28. listopad. Zbornik radova 145. - 148.
42. Živičnjak, T., F. Martinković, R. Beck (2006.): Dirofilariosis in Croatia: Spread and Public Health Impact. 5th Croatian Congress on Infectious Diseases With International Participation. Zadar, September 23 - 27, 2006. Poster.
43. Živičnjak, T., F. Martinković, R. Beck (2007.): Canine dirofilariosis in Croatia: Let's face it. First European *Dirofilaria* Days, (FEDD 2007), Zagreb, 22nd - 25th February, Abstract book, S. 35.

8. SAŽETAK

UČESTALOST SUPKLINIČKE DIROFILARIOZE KOD PASA-REZULTATI RETROGRADNE PRETRAGE ARHIVSKIH UZORAKA KRVI

Vedrana Vavžik

Dirofilarioza je vektorski prenosiva bolest pasa i drugih kanida, koju prenose različite vrste komaraca (porodica *Culicidae*), a uzrokuju je oblici iz roda *Dirofilaria*. *Dirofilaria immitis* parazitira u pulmonalnim arterijama i desnom srcu i može prouzročiti kardiopulmonalnu bolest kod pasa, a *D. repens* parazitira uglavnom u potkožju i invazija je supklinikog tijeka. Zoonotskoga su potencijala, a u Europi raste broj ljudi invadiranih s *D. repens*, što predstavlja ozbiljni javno-zdravstveni problem. Međutim, znanstveni interes je uglavnom usredotočen na *D. immitis* zbog patogenosti i značaja u veterinarskoj medicini. Cilj ovog istraživanja je bio ažurirati informacije o učestalosti dirofilarioze u populaciji pasa u središnjem dijelu Hrvatske primjenom modificiranog test po Knott-u i komercijalnog brzog testa za detekciju cirkulirajućeg antigena *D. immitis*. Detektirano je 8.3% pasa s mikrofilarijama od čega se 8.1% odnosilo na *D. repens*, a 0.4% na *D. immitis*. Jedan uzorak je bio pozitivan na oba oblića, i *D. repens* i *D. immitis*.

Ključne riječi: *Dirofilaria immitis*, *Dirofilaria repens*, mikrofilarije, Knott-ov test, zoonoza

9. SUMMARY

FREQUENCY OF SUBCLINICAL DIROFILARIOSIS IN DOGS - RESULTS OF RETROGRADE ANALYSIS OF ARCHIVE BLOOD SAMPLES

Vedrana Vavžik

Dirofilariosis is a vector-borne disease of dogs and other canids transmitted by the various mosquito species (family *Culicidae*) and it is caused by nematodes of the genus *Dirofilaria*. *D. immitis* parasitizes in the pulmonary arteries and right heart chambers and it could cause heartworm disease in dogs, while *D. repens* parasitizes mainly in subcutaneous tissues and causes a subclinical infection. Both have zoonotic potential, and the human infections caused by *D. repens* are increasing in Europe representing a serious threat to public health. However, the scientific interest has tended to focus mostly on *D. immitis* because of its pathogenicity and veterinary importance. This study aimed to update the information about incidence on dirofilariosis in the canine population in the central part of Croatia using modified Knott's test and commercial test kit to detect circulating antigens. 8.3% microfilaremic dogs were detected of which 8.1% were caused by *D. repens* and 0.4% were caused by *D. immitis*. The single sample showed a mixed infection with both *D. repens* and *D. immitis*.

Keywords: *Dirofilaria immitis*, *Dirofilaria repens*, Knott's test, microfilariae, zoonosis

10. ŽIVOTOPIS

Vedrana Vavžik je rođena 14. kolovoza 1993. u Splitu. Pohađala je osnovnu školu „Jesenice“ nakon koje je upisala jezičnu gimnaziju „Jure Kaštelan“ u Omišu koju završava 2012. godine, te iste godine upisuje Veterinarski fakultet u Zagrebu. Tijekom studija volontirala je u sekciji za egzotične životinje „Egzoteam“ u sklopu udruge studenata veterinarske medicine „Equus“. Volontirala je na edukativnim izložbama egzotičnih životinja, te je dobitnica posebne Rektorove nagrade za ak. god. 2014./2015. za sudjelovanje na edukativnoj izložbi egzotičnih životinja „REPTILOMANIJA+“. Također je volontirala u ambulantomama „SplitVet“ u Splitu, te „Doktor Vau“ u Zagrebu.