

# Utjecaj materničnih cista na plodnost kobila - prikaz slučajeva

---

Šota, Josip

Master's thesis / Diplomski rad

2019

Degree Grantor / Ustanova koja je dodijelila akademski / stručni stupanj: **University of Zagreb, Faculty of Veterinary Medicine / Sveučilište u Zagrebu, Veterinarski fakultet**

Permanent link / Trajna poveznica: <https://um.nsk.hr/um:nbn:hr:178:448678>

Rights / Prava: [In copyright](#) / [Zaštićeno autorskim pravom.](#)

Download date / Datum preuzimanja: **2024-09-12**



Repository / Repozitorij:

[Repository of Faculty of Veterinary Medicine -  
Repository of PHD, master's thesis](#)



**Sveučilište u Zagrebu**  
**Veterinarski fakultet**

**Josip Šota**

**Utjecaj materničnih cista na graviditet kobilu**

**Diplomski rad**

**Zagreb, 2019.**

VETERINARSKI FAKULTET SVEUČILIŠTA U ZAGREBU  
KLINIKA ZA PORODNIŠTVO I REPRODUKCIJU

Predstojnik Zavoda: prof. dr. sc. Marko Samardžija

Mentori: izv. prof. dr. sc. Iva Getz i prof. dr. sc. Nikica Prvanović Babić

Povjerenstvo za obranu diplomskog rada:

1. Prof. dr. sc. Tomislav Dobranić, dr. vet. med.
2. Prof. dr. sc. Nikica Prvanović Babić, dr. vet. med.
3. Izv. prof. dr. sc. Iva Getz, dr. vet. med.
4. Doc. dr. sc. Ivan Folnožić, dr. vet. med. (zamjena)

## **ZAHVALE**

Zahvaljujem mentoricama izv. prof. dr. sc. Ivi Getz i prof. dr. sc. Nikici Prvanović Babić na savjetima i pomoći pri izradi ovog diplomskog rada.

Također zahvaljujem roditeljima, obitelji i prijateljima koji su mi bili velika podrška tijekom cijelog studiranja.

## SADRŽAJ:

1	UVOD .....	1
2	PREGLED DOSADAŠNJIH SPOZNAJA .....	2
2.1	OSNOVNE ZNAČAJKE SPOLNOG CIKLUSA KOBILE .....	2
2.2	PROCJENA RASPLODNE SPOSOBNOSTI KOBILA .....	4
2.2.1	Reproduktivna anamneza .....	4
2.2.2	Opći klinički pregled kobile .....	4
2.2.3	Pregled vanjskih dijelova spolnog sustava .....	4
2.2.4	Inspekcija rodnice .....	5
2.2.5	Rektalni pregled spolnog sustava kobile .....	5
2.2.6	Ultrazvučni pregled .....	5
2.2.7	Laboratorijske pretrage .....	5
2.2.8	Biopsija endometrija .....	6
2.2.9	Endoskopska pretraga .....	6
2.3	RANA EMBRIONALNA SMRTNOST .....	8
2.4	MATERNIČNE ILI ENDOMETRIJSKE CISTE .....	9
2.4.1	Pojavnost i klinički značaj .....	9
2.4.2	Dijagnostika materničnih cista .....	11
2.4.3	Liječenje materničnih cista .....	11
3	MATERIJALI I METODE .....	14
4	REZULTATI .....	15
5	RASPRAVA .....	26
6	ZAKLJUČAK .....	28
7	SAŽETAK .....	29
8	SUMMARY .....	30
9	LITERATURA .....	31
10	ŽIVOTOPIS .....	34

## 1 UVOD

Glavni cilj uzgoja konja jest dobiti atletske superiorne potomke. Da bi taj cilj ostvarili, za roditelje biramo kobile i pastuhe sa željenim karakteristikama. Pošto se u najvećem broju slučajeva roditelji biraju na temelju njihovog podrijetla, sportsko-radnih karakteristika i postignutih rezultata, te na temelju njihovog vanjskog izgleda zanemaruje se njihova stvarna rasplodna sposobnost. Nadalje, potencijalna vrijednost potomaka može biti velika, pa uzgajivači priželjkuju visoku plodnost i visok postotak ždrijebljenja, što u praksi često nije lako ostvarivo.

U Hrvatskoj i u svijetu česta je praksa da se kobile kasno uvode u rasplod, odnosno tek nakon završene sportske karijere, događa se da kobile znatno teže koncipiraju i iznose zdravo ždrijebe. Nerijetko se događa da uzgajivači ostavljaju kobile negravidnima nekoliko godina zaredom što negativno utječe na postotak ždrijebljenja (BALL, 1988). Uz loše biotehnoške postupke rasplodivanja u praksi su prisutni brojni rizični čimbenici koji utječu na smanjenje rasplodne sposobnosti kobila, a zasigurno jedno od klinički značajnijih čimbenika su patološka stanja maternice.

Patološka stanja maternice se zbog svog kliničkog značaja proučavaju dugi niz godina. Tako su mnogi autori primijetili prisutnost materničnih ili endometrijskih cista kod kobila. Iako su se ciste detaljno proučavale kroz mnoge radove i dalje je ostalo nerazjašnjen njihov utjecaj na rasplodnu sposobnost kobila. U starijem istraživanju autor navodi da maternične ciste nemaju utjecaj na koncepciju i graviditet kobila (EILTS i sur. 1995). Suprotnog mišljenja su autori koji u novijim istraživanjima navode da ciste negativno utječu na koncepciju, a time i na graviditet kobila (TANNUS i THUN 1995, NEWCOMBE 2000, FERREIRA i sur. 2008, MIYAKOSHI i sur. 2012, DE MESTRE i sur. 2018), ali istovremeno naglašavaju važnost daljnjeg istraživanja.

Cilj ovog diplomskog rada je razjasniti kako prisutnost materničnih cista utječe na rasplodnu sposobnost, odnosno na graviditet kobila. U tu svrhu ću prikupiti podatke o rasplodnom statusu kobila pacijenata Klinike za porodništvo i reprodukciju Veterinarskoga fakulteta u Zagrebu. Navedene kobile su u svojoj prošlosti već detaljno pregledavane zbog svojih reproduktivnih problema (prisutnost endometrijskih cista), te smatram da bi obradom tih podataka došli do zaključaka kojima bi ostvarili cilj ovog diplomskog rada.

## 2 PREGLED DOSADAŠNJIH SPOZNAJA

### 2.1 OSNOVNE ZNAČAJKE SPOLNOG CIKLUSA KOBILE

Kobile su sezonski poliestrične životinje kod kojih podražaj za početak cikličke aktivnosti predstavlja produljenje dana (*long day breeders, eng.*). Tako rasplodna sezona u prosjeku traje od travnja do listopada, te je možemo podijeliti na 4 razdoblja: proljetni prijelazni period, puna sezona, jesenski prijelazni period i zimski anestrus. Prijelazni periodi su karakterizirani nepravilnim i produljenim estrusima, te čestim anovulatornim ciklusima, što rezultira smanjenom plodnosti kobila. U punoj sezoni estrusi su kraći, ciklusi pravilniji, te je plodnost kobila u ovom razdoblju najpovoljnija (MAKEK i sur. 2009).

Tijekom rasplodne sezone kobile se tjeraju u pravilnim vremenskim razmacima, ukoliko nisu koncipirale. Spolni ciklus kobila traje u prosjeku 21 dan (može trajati od 18 do 24 dana). Svaki ciklus je karakteriziran fiziološkim promjenama spolnih organa, te promjenama u ponašanju životinja pod utjecajem hormona, prema tome razlikujemo 5 faza spolnog ciklusa: proestrus, estrus, metestrus, diestrus i anestrus.

Proestrus je faza u kojoj započinju ciklične promjene na spolnim organima. U estrusu, koji prosječno traje 5 do 6 dana, kobile pokazuju izrazite znakove tjeranja te dopuštaju skok pastuhu. U ovoj fazi dolazi do ovulacije i to 24 do 36 sata prije prestanka vanjskih znakova tjeranja. Nakon estrusa dolazi faza metestrusa u kojoj se razvija periodično žuto tijelo, te sluznica maternice ulazi u pregravidnu ili sekrecijsku fazu. Diestrus je karakteriziran aktivnošću žutog tijela, te također regresijom žutog tijela pri kraju faze ukoliko kobila nije koncipirala. U tom slučaju dolazi i do regresije endometrija. U anestrusu spolni organi miruju, a traje do početka idućeg spolnog ciklusa.

U kliničkom smislu razlikujemo 2 perioda: estrus ili folikularna faza, u kojoj kobile pokazuju želju za parenjem, te diestrus, odnosno lutealna faza ciklusa u kojoj kobile odbijaju pastuhe, te se spolni organi pripremaju za prihvata zametka (MAKEK i sur. 2009).

Spolni ciklus je pod kontrolom endokrinog i živčanog sustava, čije je usklađeno međusobno djelovanje od iznimne važnosti na fiziološki slijed spolnog ciklusa, koncepciju, tijekom gravidnosti i ždrijebljenje. Primarni organi rasplodivanja su jajnici koji imaju germinativnu i endokrinu ulogu. Oba procesa se odvijaju istodobno u jajnicima tijekom spolnog ciklusa što omogućuje rast i razvoj folikula, oslobađanje jajne stanice nakon ovulacije, kao i stvaranje te kasnije propadanje žutog tijela. Ciklička aktivnost jajnika pod

kontrolom je veze hipotalamus – hipofiza – jajnici. Na vrhu ove veze nalaze se ekstrahipotalmički centri, kao što su kora velikog mozga, talamus i primozak, na koje djeluju podražaji iz okoline zaprimljeni putem osjetila vida, mirisa, sluha i opipa. Potom se ti podražaji prenose ka gonadama putem veze hipotalamus – hipofiza – jajnici. Za normalno odvijanje ovih procesa vrlo važnu ulogu ima zdrav i funkcionalan endometrij maternice.

U kobilu, te ostalih životinjskih vrsta kod kojih je pojavnost spolnog ciklusa vezana za godišnje doba, važnu ulogu u upravljanju spolnim ciklusom ima epifiza. Epifiza kobilu u mraku izlučuje melatonin, pa stoga produženi period visoke sekrecije tijekom kratkih dana inhibira lučenje gonadotropina iz hipotalamusa ( GnRH – gonadotropni releasing hormon). Suprotno tome, produljivanjem dana u proljeće smanjuje se izlučivanje melatonina te se posljedično povećava intenzitet izlučivanja GnRH.

Pod utjecajem podražaja iz okoline hipotalamus počinje izlučivati releasing hormone za gonadotropine koji putem hipotalamo-hipofizealnog portalnog krvotoka dopijevaju u adenohipofizu, odnosno prednji režanj hipofize. Pod utjecajem GnRH hipofiza izlučuje gonadotropne hormone čiji su ciljni organi spolne žlijezde i mliječna žlijezda. Od gonadotropnih hormona najvažniju ulogu u regulaciji spolnog ciklusa imaju folikulostimulirajući hormon (FSH) i luteinizirajući hormon (LH). FSH djeluje stimulirajuće na rast folikula i proliferaciju stanica granuloze, te na sintezu estrogenih hormona u folikulu. U regulaciji spolnog ciklusa sudjeluju i hormoni inhibin i estradiol koje proizvode stanice granuloze folikula. Djelovanje inhibina se očituje u inhibiciji sekrecije FSH, dok estradiol pozitivnom povratnom spregom sudjeluje u regulaciji predovulacijskog LH vala.

Nakon ovulacije se stupanj sekrecije estrogena i gonadotropina znatno smanji, a LH, iako u maloj količini, pretvara granuloza stanice folikula u lutealne stanice koje počinju izlučivati hormon žutog tijela, progesteron. Porastom koncentracije progesterona u cirkulaciji uključuje se negativna kočeća sprega na sekreciju gonadotropnih hormona te se izlučivanje LH smanjuje što sprječava novu ovulaciju. Oko šestog dana ciklusa žuto tijelo postiže maksimalan rast i izlučuje najviše progesterona. Između 14. i 16. dana ciklusa koncentracija progesterona naglo pada, jer endometrij negravidne maternice počinje sintetizirati prostaglandin  $F_{2\alpha}$ .  $PGF_{2\alpha}$  općom cirkulacijom dolazi do jajnika i izaziva luteolizu. Usporedno s regresijom žutog tijela te posljedičnim padom koncentracije progesterona nestaje negativna povratna sprega na sekreciju GnRH te započinje novi folikularni val i novi ciklus (DAVIES MOREL 2003, MAKEK i sur. 2009).



## **2.2 PROCJENA RASPLODNE SPOSOBNOSTI KOBILA**

Ciljevi procjene rasplodne sposobnosti kobila (*Breeding soundness examination – BSE, eng.*) su utvrditi postojeće i potencijalne poremećaje reproduktivnog sustava i procijeniti sposobnost kobila da koncipiraju, te da na kraju graviditeta oždrijebe zdravo ždrijebe. Pretrage na kobilama se izvode na negravidnim kobilama uoči rasplodne sezone, kod problematičnih kobila tijekom rasplodne sezone, te se izvode kod kobila u sklopu pregleda prije prodaje ili kupnje (BLANCHARD i sur. 2003).

### **2.2.1 Reproductivna anamneza**

Pregled kobile započinje utvrđivanjem identiteta kobile, te prikupljanjem podataka o rasplodnom statusu, odnosno reproduktivnoj anamnezi kobile. Postavljamo pitanja o dobi kobile, je li se već uvedena u rasplod? Ako jest, je li ostala ždrebna i je li ždrijebe uspješno porođeno? Kada se zadnji put ždrijebila? Je li uvedena u rasplod uzastopce svake godine? Je li u prošlosti bilo problema povezanih sa ždrijebljenjem? Je li dijagnosticirana rana embrionalna smrtnost, abortusi ili mrtvorodenja? Je li kobilama bila liječena zbog reproduktivnih infekcija? Uz ovakva pitanja važno je saznati i informacije o karakteristikama spolnog ciklusa kobile (BLANCHARD i sur. 2003).

### **2.2.2 Opći klinički pregled kobile**

Iako nam je pažnja usmjerena na spolni sustav kobile, važno je napraviti opći klinički pregled kako bi utvrdili u kakvom je zdravstvenom stanju kobilama. Dobro opće zdravlje kobile produžuje reproduktivnu dugovječnost, pozitivno djeluje na sposobnost kobile da održava gravidnost, te da kobilama osigura dovoljne količine kvalitetnog kolostruma za ždrijebe (MCCUE, 2014).

### **2.2.3 Pregled vanjskih dijelova spolnog sustava**

Procjena rasplodne sposobnosti kobile se nastavlja pregledom vanjskih dijelova spolnog sustava kobile gdje se posebna pozornost pridaje konformaciji vagine, perineuma i anusa, te mogućoj prisutnosti vaginalnog iscjetka, čija prisutnost nas upozorava na upalna stanja u spolnom sustavu (BLANCHARD i sur. 2003, MCCUE 2014).

#### **2.2.4 Inspekcija rodnice**

Nakon temeljitog čišćenja i dezinfekcije područja oko stidnice, pristupa se pregledu unutrašnjih dijelova rodnice, te kaudalni dio grlića maternice (*Portio vaginalis cervicis, lat.*) pomoću spekuluma. Obraćajući pozornost na izgled grlića maternice, te na promjene sluznice rodnice otkrivamo u kojem je stadiju spolni ciklus kobile. Poremećaji koje možemo zateći prilikom pregleda su perzistentni himen, upalna stanja (vaginitis, upala materničnog grlića), adhezije, laceracije, te nakupljanje gnoja ili urina u ventralnom dijelu rodnice (BLANCHARD i sur. 2003, MCCUE 2014).

#### **2.2.5 Rektalni pregled spolnog sustava kobile**

Koristeći zaštitnu plastičnu rukavicu, veterinar obavlja rektalni pregled unutarnjih organa spolnog sustava kobile. Pažljivim sustavnim pregledom palpiraju se jajnici, rogovi maternice, tijelo maternice, te grlić. Maternica negravidne kobile je oblika slova T ili Y. Pri pregledu obraćamo pažnju na njezinu veličinu, simetriju dva roga, konzistenciju, karakteristike grlića maternice, te na eventualne tvorbe i sadržaj unutar lumena maternice. Možemo pronaći endometrijske ciste i tumore, kao i prisutnost većih količina tekućeg sadržaja u lumenu. Jajovode se rijetko može diferencirati pri rektalnom pregledu, osim pri određenim patološkim stanjima (BLANCHARD i sur. 2003, MAKEK i sur. 2009).

#### **2.2.6 Ultrazvučni pregled**

Nakon palpiranja unutarnjih spolnih organa vrši se temeljiti, sustavni ultrazvučni pregled. Za transrektalnu ultrazvučnu dijagnostiku koriste se sonde od 5 do 8 MHz. Ona nam omogućuje ranu dijagnostiku gravidnosti (već 10 – 12 dana nakon ovulacije), ranu dijagnostiku blizanačke gravidnosti, precizno određivanje faze spolnog ciklusa. Pri transrektalnom ultrazvučnom pregledu jajnika pažnju usmjeravamo na veličinu, te prisutnost folikula i žutih tijela, čija prisutnost ukazuje na normalnu cikličku aktivnost jajnika. Pomaže nam kod dijagnostike patoloških stanja kao što su tumori i hematomi na jajnicima, dok na maternici jasno vizualiziramo tumore, apscese, ciste te prisutnost patološke tekućine unutar lumena (MAKEK i sur. 2009).

#### **2.2.7 Laboratorijske pretrage**

Citološka i mikrobiološka pretraga provode se na osnovi brisa endometrija uzetog sterilnim štapićem presvučenim vatom. Iznimno je važno ove pretrage obaviti što je više moguće sterilnije, da bi spriječili kontaminaciju uzorka. Mikrobiološka pretraga nam otkriva je li prisutan kakav patološki mikroorganizam u lumenu maternice, također možemo napraviti

antibiogram koji će nam uvelike pomoći u eventualnom liječenju upalnih procesa maternice. Citološka pretraga se koristi kao potvrda ultrazvučnog i mikrobiološkog nalaza. Pomoću nje vrlo brzo možemo otkriti je li u maternici prisutan aktivan upalni proces, te je li prisutna infekcija gljivicama ili plijesnima (imaju tendenciju proliferacije u lumen i na površini sluznice maternice (MAKEK i sur. 2009, KATILA 2016).

### 2.2.8 Biopsija endometrija

Biopsija endometrija je dijagnostička metoda koja se sastoji od uzorkovanja malih dijelova sluznice maternice za histološku pretragu. Pomaže nam u dijagnosticiranju patoloških stanja maternice koja se često ne mogu dijagnosticirati drugim metodama, te nam pomaže u praćenju uspješnosti liječenja. Indicirana je kod negravidnih kobilica sa suspektnim upalnim procesima, kod kobilica sa dijagnosticiranim ranim embrionalnim smrtnostima i pobačajima, te kod kobilica sa raznim nejasnim patološkim stanjima. Pošto se grlić maternice kobilica lako otvara, pretraga se može obaviti u bilo kojem stadiju spolnog ciklusa. Ako u lumenu maternice nema vidljivih promjena, dovoljno je uzeti jedan uzorak koji će biti reprezentativan za cijelu maternicu, u suprotnom, potrebno je uzeti više uzoraka sa različitih mjesta u maternici. Promjene koje se mogu pronaći su degeneracija žljezdanog tkiva, limfatične šupljine, atrofija, stanične infiltracije. Na osnovi kategorizacije histoloških promjena maternice, brojni autori daju procjenu rasplodne sposobnosti kobile, prikazanu u tablici 1. KENNEY (1986) dijeli histološke promjene u četiri kategorije: fiziološki endometrij (kategorija 1), blage histološke promjene endometrija (kategorija 2 A), umjerene histološke promjene endometrija (kategorija 2 B), znatne histološke promjene endometrija (kategorija 3) (DOIG i WAELCHLI 1995, BLANCHARD 2003, KATILA 2016).

**Tablica 1:** Procjena rasplodne sposobnosti kobile na osnovu histološke pretrage endometrija (KENNEY i DOIG, 1986)

Kategorija 1	Više od 80% šanse
Kategorija 2 A	50% do 80% šanse
Kategorija 2 B	10% do 50% šanse
Kategorija 3	Manje od 10% šanse

### 2.2.9 Endoskopska pretraga

Pregled unutrašnjosti maternice pomoću endoskopa je vrlo korisna metoda dijagnostike raznih materničnih poremećaja. Zbog direktnog uvida, imamo mogućnost

pažljivije proučiti patološka stanja koja smo pronašli prilikom rektalne i ultrazvučne pretrage. Adhezije, sinehije, diskoloracije, te povećanje uterotubalnog spoja, stanja su koja se mogu dijagnosticirati samo uz pomoć endoskopa. Na što sterilniji mogući način, endoskop uvodimo kroz grlić u lumen maternice, gdje se potom pomoću zraka ili sterilne tekućine širi lumen da bi nam vidljivost bila što bolja. Fleksibilnost endoskopa nam omogućuje pregled cijelog lumena maternice.

Prilikom izvođenja endoskopskog pregleda možemo vizualizirati strukture kao što su maternične ciste, polipi, tumori, te strana tijela, a nakon pregleda uz pomoć drugih instrumenata ih možemo ukloniti na siguran način. U okviru endoskopije možemo izvesti i biopsiju endometrija (LEBLANC 1995, BLANCHARD 2003, MAKEK i sur. 2009).

### 2.3 RANA EMBRIONALNA SMRTNOST

Poremećaji gravidnosti koji nastupaju za vrijeme embrionalne faze, to jest prije početka stadija ploda naziva se rana embrionalna smrtnost. Gubitci se najčešće javljaju od 6. do 11. dana gravidnosti, rjeđe do 20. dana.

Razlikujemo unutarnje (koji proizlaze od kobile), vanjske (koji proizlaze iz vanjskih uvjeta) i embrionalne uzroke smrtnosti embrija. Od unutarnjih uzroka najčešći su upalna ili degenerativna oštećenja endometrija, laktacija, visoka starost kobile. U vanjske uzroke ubrajaju se opterećenja svake vrste, prehrana loše kvalitete, sezonski i klimatski utjecaji, kao i uzroci od strane pastuha (kvaliteta i priprema sperme). Embrionalni uzroci rane embrionalne smrtnosti su kromosomske aberacije i genetski defekti.

Najvažniji uzroci embrionalnih gubitaka u kobilu uz starost kobile jesu bolesti endometrija i jajovoda. Kobile pokazuju povećanu osjetljivost na infekcije maternice nakon umjetne ili prirodne oplodnje, zbog čega se kod njih razvija perzistirajući endometritis koji traje najmanje do dana ulaska embrija u maternicu, što se događa između petog i šestog dana nakon ovulacije. Osim što upalni proces u maternici djeluje toksično na embrij, dolazi i do prijevremenog izlučivanja PGF<sub>2α</sub> iz endometrija zbog upalnog podražaja, a to dovodi do luteolize te posljedičnog pada koncentracije progesterona i smrti embrija.

Rani embrionalni gubitci se povezuju i sa kronično-degenerativnim promjenama endometrija obuhvaćenima pojmom endometroza. Kao što je već prethodno spomenuto, mnogi autori povezuju pojavu materničnih cista sa ranom embrionalnom smrtnosti.

Dokazana je i povezanost između starosti kobile i postotka smrtnosti. Kod starijih kobilu se uz utjecaj velikog broja promjena na spolnim organima na embrionalnu smrtnost povezuje i smanjenje kvalitete jajnih stanica. YANG I CHO (2007.) otkrivaju da se veći postotak embrionalnih gubitaka može pronaći kod kobilu koje nisu bile gravidne prošle rasplodne sezone (17.2%), kod kobilu koje su se ždrijebile više od 10 puta (15.4%) i kod kobilu koje su starije od 15 godina (18.2%).

Kao daljnji uzrok embrionalne smrtnosti navodi se i utjecaj sezone. Treba obratiti pažnju na to da se krajem sezone parenja povećava broj manje plodnih kobilu za parenje i da se i samo zbog toga udio embrionalne smrtnosti može povećati (BALL 1988., CHEVALIER-CLEMENT 1989, NEWCOMBE 2000, YANG i CHO 2007., MAKEK i sur. 2009, MIYAKOSHI i sur. 2012).

## 2.4 MATERNIČNE ILI ENDOMETRIJSKE CISTE

Maternične ili endometrijske ciste su tvorevine ispunjene tekućinom koje se pojavljuju bilo gdje u nepromijenjenom ili kronično upaljenom endometriju. Razlikujemo dva morfološki različita tipa materničnih cista: žljezdane ciste i limfatične ciste.

Žljezdane ciste se nalaze u *lamini propria* endometrija, te prominiraju u lumen maternice. Kliničko značenje žljezdanih cista na plodnost kobile još nije razjašnjen, ali ih se lako može zamijeniti s zametnim mjehurom prilikom rane dijagnostike gravidnosti. Najčešće nastaju kao posljedica fibroze žljezdanog tkiva. Cistično proširenje žlijezda nastaje i kao posljedica smanjenog protoka žljezdanog sekreta uslijed slabijih kontrakcija miometrija, te se lumen žlijezda ispuni gustim, amorfnim, eozinofilnim sadržajem. Promijene u kontraktilnosti miometrija čest su nalaz kod starijih kobila koje su više puta ždrijebljene, te kod kobila smanjene plodnosti. Promjer žljezdanih cista može biti od nekoliko milimetara pa sve do 2 cm.

Limfatične ciste su strukture koje dosežu promjer od nekoliko milimetara pa sve do 20 cm, te prominiraju u lumen maternice. Brojni autori smatraju da imaju veći klinički značaj od žljezdanih cista. Nastaju kao posljedica nakupljanja limfne tekućine iz endometrija i miometrija uslijed poremećaja u odvodnji limfe. Najčešće su ovalnog oblika, te mogu biti čvrsto ili peteljasto vezane za podlogu. Građe su pojedinačnih vrećica ili mogu biti multilobularne strukture, podijeljene septama ispunjenima žučkastom tekućinom. Površina ciste je najčešće glatka ali može biti i gruba, nepravilnih rubova (SANTON i sur. 2004, MAKEK i sur. 2009, CARLUCCIO i sur. 2018.)

### 2.4.1 Pojavnost i klinički značaj

Maternične ciste su već dugi niz godina predmet znanstvenog proučavanja. Tako se došlo do zaključka da se pojava cista povećava sa brojem graviditeta i godinama, tako su najčešće kod kobila starijih od 10 godina. Autori navode pojavnost cista od 5% do 15% (ADAMS i sur, 1987.), TANNUS I THUN (1995) navode pojavnost od 22.4%, a FERREIRA i sur. (2008) navode pojavnost od 44.7 %. STANTON i sur. (2009.) bilježe istraživanje u kojem je od ukupno 310 kobila, kod njih 55.5 % utvrđena prisutnost cista. ROSE i sur. (2017) navode pojavnost od 17,9 %. Kada se uspoređi pojavnost cista sa godinama kobila, dolazi se do podatka da je 73.1 % cista utvrđeno kod kobila starijih od 14 godina, dok je samo 29.1 % cista utvrđeno kod kobila starih između 7 i 14 godina. Raspon broja cista po kobilama je

iznosio od 1 do 7, dok je veličina cista iznosila od 3 do 48 milimetara, uz napomenu da je veličina cista usporedno rasla sa godinama kobila (TANNUS i THUN, 1995).

Klinički značaj cista ovisi o veličini, broju, te lokaciji cista unutar maternice. Često su odraz zdravstvenog stanja maternice, odnosno prate ih razni maternični poremećaji. Jedno znanstveno istraživanje otkriva negativnu korelaciju između prisutnosti cista te postotka ždrijebljenja, kada je broj pronađenih cista u maternici bio veći od 5 (BRACHER i sur. 1992). Endometrijske ciste se mogu pojaviti bilo gdje u maternici, ali se najčešće pojavljuju u tijelu maternice ili u blizini bifurkacije rogova maternice. U dva istraživanja, u kojem su obrađene 48 i 259 kobila, utvrđeno je da je najčešća lokacija cista na bifurkaciji rogova te na tijelu maternice (BRACHER i sur. 1992, TANNUS i THUN 1995). U retrospektivnom istraživanju od 55 kobila, 33.8 % cista je pronađeno u tijelu maternice, a 16.4 % cista je pronađeno na bifurkaciji (GRIFFIN i sur. 2002). Klinički značaj ovog mjesta na maternici je taj što se u tom području odvija smještanje i učvršćivanje zametnog mjehura.

Ciste svojom prisutnošću, na tom klinički značajnom mjestu, uzrokuju poremećaj u opskrbi krvlju, te ujedno i poremećaj u opskrbi nutrijentima potrebnima embriju za razvoj, što posljedično povećava pojavu rane embrionalne smrtnosti.

Osim smetnje kod učvršćivanja zametnog mjehura, ciste mogu izazvati smetnje u mobilnosti zametka, te u placentaciji. Ako veća cista ili nakupina manjih cista uspije spriječiti mobilnost zametka, posljedično će spriječiti prepoznavanje gravidnosti od strane kobile. Naime, zametak svojim kretanjem unutar maternice sprječava lučenje prostaglandina  $F_{2\alpha}$ , a ako mu je to kretanje onemogućeno, dolazi do lučenja prostaglandina  $F_{2\alpha}$  koji izaziva luteolizu, te kobila ulazi u novi ciklus unatoč koncepciji, a zametak ugiba (STANTON i sur. 2004, MAKEK i sur. 2009).

Poremećaji u placentaciji nastaju ovisno o veličini i lokaciji cista. Površinske ciste, te ciste koje prominiraju u lumen maternice gravidnih kobila sprječavaju stvaranje mikrokotiledona, bilo na endometriju ili na alantokorionu. Ciste smještene dublje u endometriju ne izazivaju poremećaj u stvaranju mikrokotiledona. Također, površinski smještene veće ciste ili veći broj cista mogu izazvati smanjenu placentalnu izmjenu tvari, između majke i ploda, te posljedično može doći do abortusa (BRACHER i sur. 1996).

#### **2.4.2 Dijagnostika materničnih cista**

Veće maternične ciste mogu biti dijagnosticirane već prilikom rektalne pretrage. Preporuča se tehnika pregleda u kojoj pregled započinjemo od vrha roga, prste postavljajući ventralno, a palac dorzalno, te tako palpirati maternicu do vrha suprotnog roga. Velike ciste će se pod prsima osjetiti kao mekane, želatinaste tvorbe.

Najdostupnija i najkorištenija metoda dijagnostike materničnih cista jest ultrazvučni pregled transrektalnom sondom. Pri pregledu ovom metodom, ciste ćemo primijetiti kao hipohogena područja omeđena hiperehogenom membranom, pričvršćene na sluznicu endometrija. Da bi si olakšali diferencijaciju cista i olakšali procjenu veličine cista, možemo aplicirati 1 do 2 litre tople fiziološke otopine u lumen maternice, koja će poslužiti kao kontrastna tekućina.

Za direktnu vizualizaciju materničnih cista koristi se endoskopija, odnosno histeroskopija. Za tu pretragu je potreban sterilni endoskop dužine od najmanje 1 metra, sa izvorom svijetla od 100 do 300 W. Nakon aplikacije zraka ili fiziološke tekućine u lumen maternice radi proširenja vidnog polja, možemo sistemski pregledati lumen maternice u cijelosti (BLANCHARD, 2003).

#### **2.4.3 Liječenje materničnih cista**

Liječenje se preporuča za kobile koje imaju velike ciste, kobile koje imaju veći broj cista, te kobile koje imaju povijest loših rasplodnih rezultata. Postoji nekoliko metoda liječenja materničnih cista, te se za većinu metoda preporuča da se obavljaju kada je kobila u estrusu. Odabir metode uklanjanja ovisi o veličini cista, lokaciji cista, o načinu na koji je pričvršćena za endometrij (peteljasto ili široko vezana), te o cijeni i pristupačnosti metode.

Direktna i indirektna manualna redukcija jedne su od metoda kojima možemo ukloniti maternične ciste. Direktna manualna redukcija se obavlja za vrijeme estrusa, kada lakše možemo otvoriti grlić maternice, te rukom proći u lumen. Indirektna manualna redukcija cista se vrši pritiskanjem ciste dok nam je ruka postavljena u rektumu (STANTON, 2004).

Punkcija cista radi dreniranja ili aspiracije cistične tekućine se može obaviti uvođenjem igle u lumen maternice, endoskopski navođenjem igle u lumen maternice, te pomoću instrumenta za biopsiju. Često se uz aspiraciju cistične tekućine, dodatno aplicira 2 litre tople hipertonične tekućine, te antibiotici. Terapija može potrajati nekoliko dana, ovisno o veličini zahvaćenog područja. Istraživanje, u kojem se provodila ova tehnika liječenja



materničnih cista, pokazuje da je mjesec dana nakon provođenja terapije nestala većina rezidualnog tkiva materničnih cista (WILSON, 1985).

Velike maternične ciste koje su peteljasto vezane za endometriju se mogu ukloniti pomoću žice za fetotomiju. Za obavljanje ove metode uklanjanja materničnih cista kobila mora biti u estrusu. Potencijalne komplikacije ove metode uključuju krvarenja, perforacije maternice, te nemogućnost uklanjanja kompletne ciste zbog rupturiranja, dok su prednosti niska cijena i dostupnost instrumenata, te mogućnost uvida u rasplod u istom ciklusu ako se uklanjanje obavilo u ranoj fazi estrusa (DELUCA i sur. 2009).

Elektrokoagulacija je još jedna metoda kojom se mogu ukloniti peteljasto pričvršćene maternične ciste. Nakon što se ciste lociraju pomoću endoskopa, žicom za elektrokoagulaciju se ovije baza ciste, te se cista ukloni. Na mjestu gdje je bila cista ostaje bjelkasti ožiljak, a nakon kontrolnog pregleda 20 dana nakon uklanjanja vidljivo je potpuno zacijeljen endometrij (BROOK i FRANKEL, 1987).

Metoda odabira za manje maternične ciste, te one koje su široko vezane za endometriju jest laserska terapija. Najčešće korišteni laser je Nd:YAG laser, koji se sastoji od štapića itrij-aluminijevog granata, dopiranog atomima neodimija. Ovaj laser svojim opsežnim prodornim i reflektirajućim učinkom, te raspršenjem radijacije, uzrokuje latentnu toplinsku nekrozu, koja se pokazala vrlo učinkovitom pri uklanjanju materničnih cista. BILKSLAGER i sur. (1993) opisuju tehniku izvođenja ove metode. Nakon uvođenja endoskopa u lumen maternice i potom apliciranja ugljičnog dioksida radi proširenja lumena maternice, uvodi se laser kroz endoskop. Ciste se potom uklanjaju u dvije faze. U prvoj fazi se laser postavi 1 cm od površine ciste, jačinom lasera od 50 W se tretira površina dok ne postane bjelkasta. U drugoj fazi se pojačava jačina lasera na 100 W, te se tako probija stijenka ciste. Potom se evakuiraju cistična tekućina, te se ostatak stijenke ukloni fotoablativnim učinkom lasera. U postoperativnoj fazi preporuča se aplikacija antibiotika, te nesteroidnih upalnih lijekova, te temeljito ispiranje maternice. U ovom istraživanju je tretirano 6 kobila, od kojih su se 3 kobile uspješno oždrijebile u narednim graviditetima. Istraživanja su pokazala oštećenja od 2-4 milimetra oko tretiranog tkiva endometrija, a nakon 28 dana se mogao primijetiti bjelkasti ožiljak promjera 1-2 milimetra, dok se kod nekih kobila endometrij potpuno oporavio. Iz tog razloga autori preporučuju da se ova metoda izvodi tijekom anestrusa kako bi se endometrij uspio oporaviti prije rasplodne sezone (LEY i sur. 2002, STANTON i sur. 2004).

U humanoj medicini se u zadnjih nekoliko godina za uklanjanje cista počela upotrebljavati metoda ultrazvučno navođene sklerozacije etanolom. Ta metoda se pokazala učinkovitom u uklanjanju cista, te u sprječavanju ponovnog nastanka cista (GATTA i sur. 2010). Tako su CARRLUCIO i sur. (2018) odlučili provesti tu metodu uklanjanja cista kod 8 kobilica, starosti od 13 do 21 godina. Nakon vizualizacije cista endoskopom, te nakon aspiracije cistične tekućine, aplicirali su sterilni 70 %-tni etanol u količini od 40 % izvornog kapaciteta ciste. Kobile su pregledane 4 sata nakon izvođenja ove metode, te se ustanovilo da su ciste, koje su bile veličine od 4 do 6 centimetara, sada veličine od 0 do 0.5 centimetara, a pri pregledima idućih nekoliko dana ih se nije moglo pronaći. Nisu zabilježene nikakve nuspojave, niti povratak cista. Plodnost je povraćena kod 87,5 % tretiranih kobilica. Ova metoda se pokazala kao uspješna alternativa ostalim metodama, prvenstveno zbog svoje efikasnosti i neinvazivnosti.

### 3 MATERIJALI I METODE

Istraživanje je provedeno na kobilama koje su pacijenti Zavoda za porodništvo i reprodukciju Veterinarskog fakulteta Sveučilišta u Zagrebu. Kobile su pregledavane uoči rasplodnih sezona proteklih nekoliko godina, te su bile podvrgnute detaljnoj obradi koja uključuje rektalnu i vaginalnu pretragu, transrektalnu ultrazvučnu pretragu, endoskopiju maternice, kultivaciju obriska sluznice maternice i biopsija maternice za patohistološku dijagnozu.

Nakon provedenih dijagnostičkih metoda pristupalo se terapijskom liječenju. Kako bi se potvrdila uspješnost provedenih terapija, provodilo se ispiranje maternice malim volumenom Ringerova laktata, te potom citološka pretraga. Potvrdom uspješnosti liječenja kobile su se uvodile u protokole praćenja i rasplodivanja.

Ovisno o preporuci veterinara te o željama vlasnika pristupalo se različitim metodama rasplodivanja kobila: umjetno osjemenjivanje duboko smrznutom spermom pastuha, umjetno osjemenjivanje ohlađenom spermom pastuha ili se provodio prirodni pripust. Nakon utvrđivanja vanjskih znakova estrusa kod kobila, rektalno i ultrazvučno se pratila ciklička aktivnost jajnika kako bi se odredilo optimalno vrijeme osjemenjivanja. Kod osjemenjenih kobila obavezno se provodila rana ultrazvučna dijagnostika ždrebnosti, 13 do 16 dana nakon osjemenjivanja, kako bi se utvrdilo da li je kobila koncipirala.

Kobile koje su obuhvaćene ovim istraživanjem su „Rata“, „Carera“, „Cleopatra 2“ i „Privilege V“.

Kobila „Rata“ je pasmine *Holstein*, oždrebljena je 2004. godine te je dosad imala 6 ždrebadi od kojih je zadnje oždrijebljeno u ožujku 2017. godine.

Kobila „Carera“ je također pasmine *Holstein*, oždrijebljena je 2004. godine, dosad je imala dvoje ždrebadi od kojih je zadnje oždrijebljeno u proljeće 2011. godine.

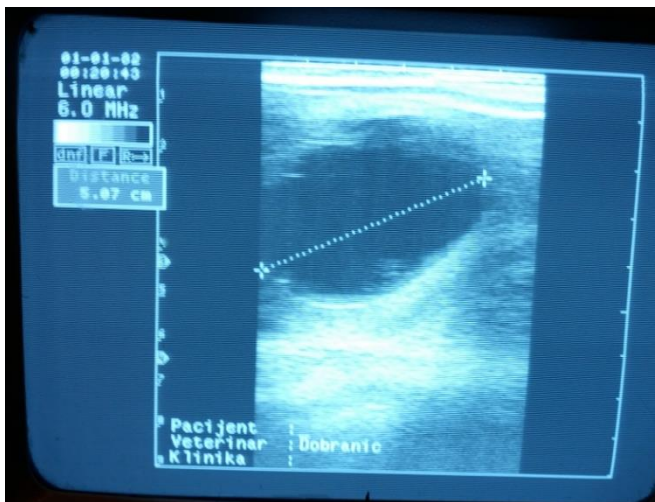Kobila „Cleopatra 2“ je hrvatski toplokrvnjak oždrijebljena 1999. godine, imala je jedno ždrijebe 2004. godine. Od tada služi kao rekreacijski konj.

Kobila „Privilege V“ je irski športski konj, oždrijebljena je 1998. godine. Imala je nekoliko ždrebadi, zadnje je oždrijebljeno 2016. godine. Dugi niz godina je korištena u sportu.

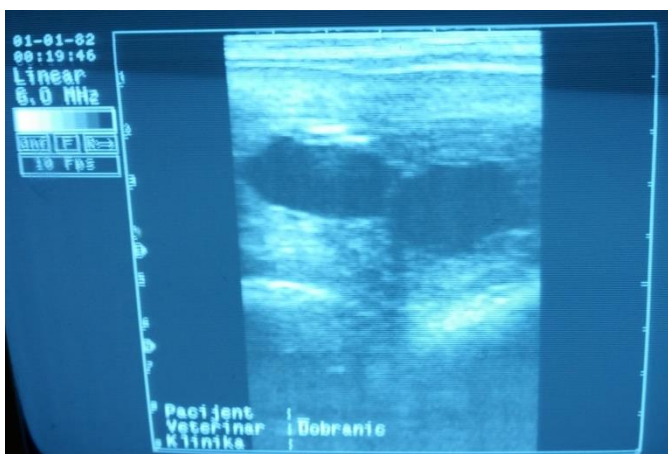
#### 4 REZULTATI

Kobila „Rata“ se uspješno oždrijebila u ožujku 2017. godine te je vlasnik zatražio da se kobila uvede u program za umjetno osjemenjivanje u istoj rasplodnoj sezoni. Nakon obavljenog pregleda u travnju iste godine (transrektalni ultrazvučni pregled) uočena je endometrijska cista na bifurkaciji lijevog roga maternice.

**Slika 1:** Endometrijska cista veličine 5cm x 3,5 cm, oštro ograničenih rubova (Izvor: arhiva Zavoda za porodništvo i reprodukciju Veterinarskog fakulteta u Zagrebu)

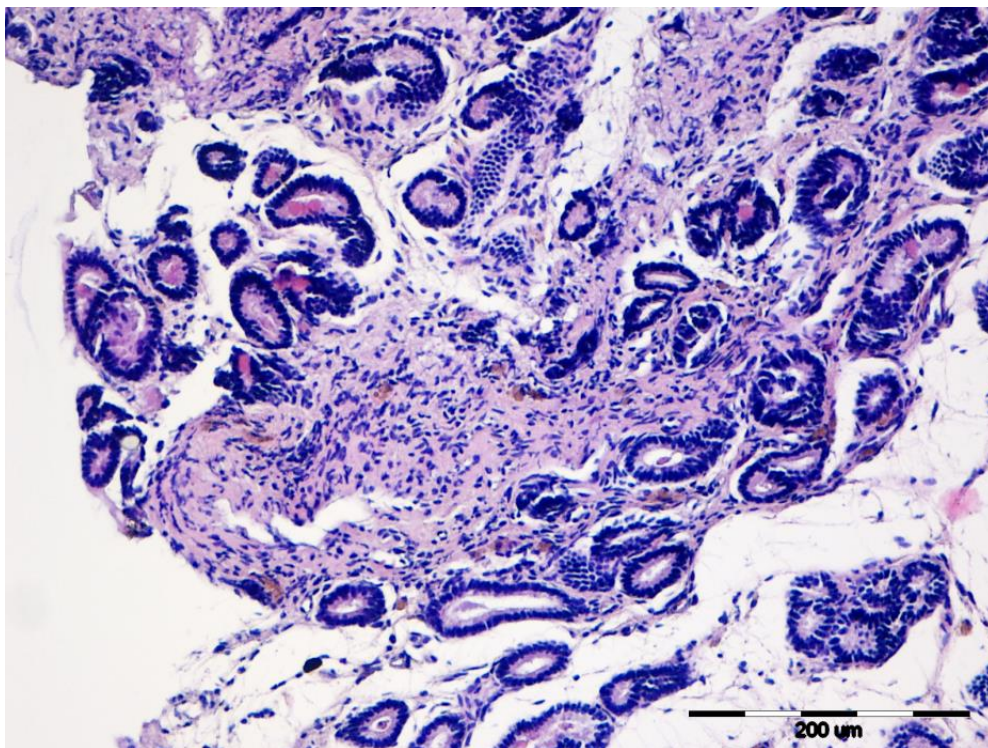


**Slika 2:** Ista endometrijska cista, vidljiva vezivnotkivna septa koja dijeli cistu u dva dijela (Izvor: arhiva Zavoda za porodništvo i reprodukciju Veterinarskog fakulteta u Zagrebu)

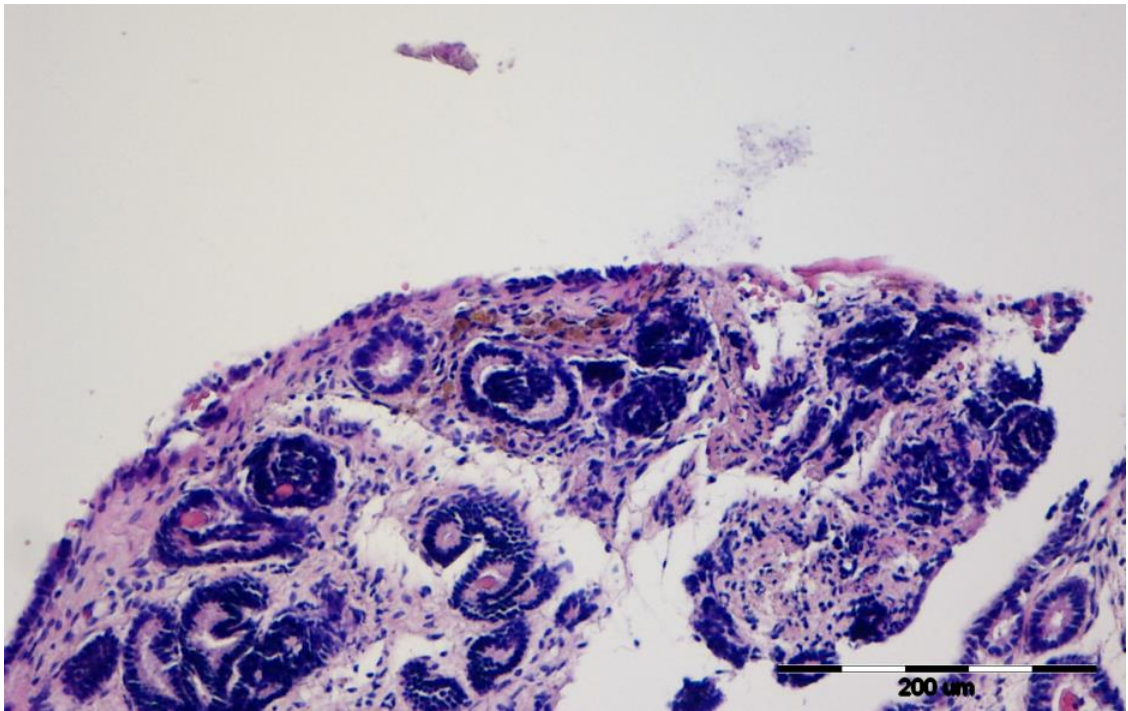


U travnju te godine izvedeno umjetno osjemenjivanje duboko smrznutom spermom pastuha, ali kobila nije koncipirala. Potom je u listopadu iste godine napravljena biopsija endometrija za patohistološku dijagnostiku. Rezultati su ukazali da je „Ratina“ maternica sa blagim endometrijskim promjenama (kategorija 2 A po KENNEY i DOIG, 1986) te je procijenjena mogućnost ždrijebljenja na 50 do 80 % šanse. Na preparatima su vidljive multifokalne erozije epitela, koji je u većini slučajeva kuboidalan do visokoprizmatičan. Subepitelno te nešto dublje unutar *lamine propriae* nalaze se vrlo slaba multifokalna krvarenja i rjeđe makrofazi ispunjeni hemosiderinom. *Lamina propria* je umjereno do izraženo edematozna, te se mogu pronaći slabija žarišta subepitelne i periglandularne fibroze.

**Slika 3:** Patohistološki preparat endometrija, uvećanje 20x (Izvor: arhiva Zavoda za porodništvo i reprodukciju Veterinarskog fakulteta u Zagrebu)

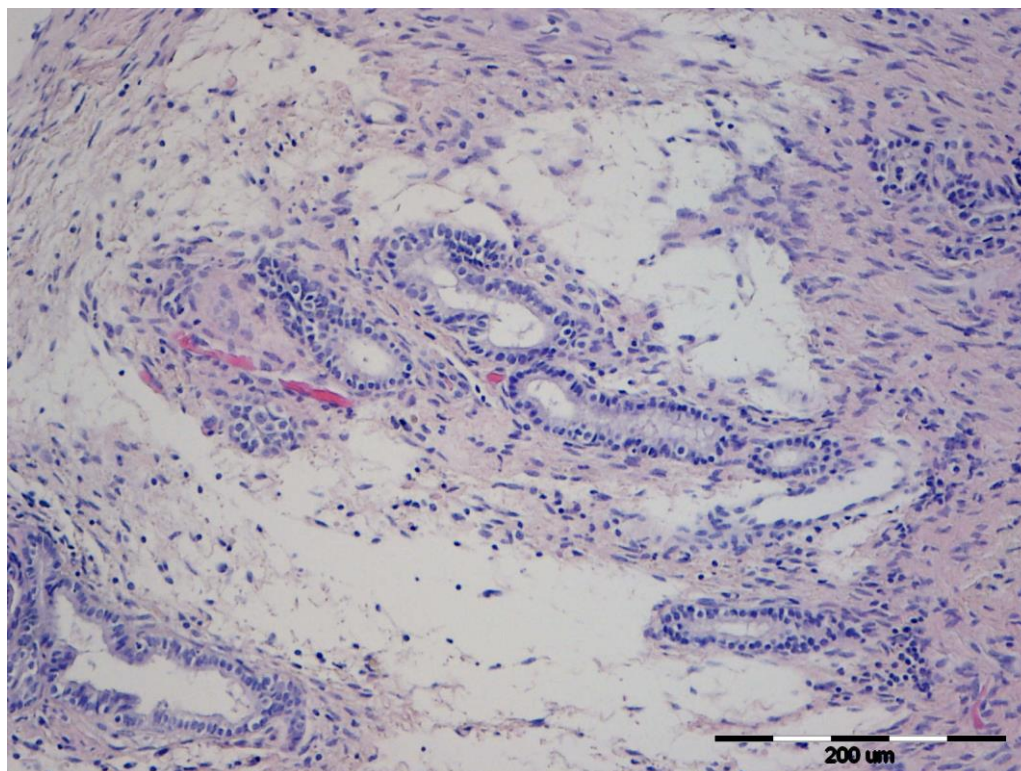


**Slika 4:** Patohistološki preparat endometrija, vidljiv hemosiderin, uvećanje 20x (Izvor: arhiva Zavoda za porodništvo i reprodukciju Veterinarskog fakulteta u Zagrebu)



U ožujku 2018. godine je ponovljena biopsija endometrija čiji su rezultati ukazali na fibrozu, atrofiju žljezdica i slabiju gnojnu upalu endometrija. Uočena je izrazita proliferacija zrelog vezivnog tkiva koji okružuje i komprimira uterine žljezdice, čiji je lumen i brojnost općenito smanjena. U okolici žljezdice i manjih krvnih žila uočava se slabiji neutrofilni infiltrat. Multifokalno se uočava edem *lamine propriae* endometrija, dok su u dubljim segmentima česte dilatirane krvne žile.

**Slika 5:** Patohistološki preparat endometrija, uvećanje 20x (Izvor: arhiva Zavoda za porodništvo i reprodukciju Veterinarskog fakulteta u Zagrebu)



Isti mjesec je obavljen i transrektalni ultrazvučni pregled kao i endoskopski pregled maternice. Utvrđeno je da je endometrijska cista palpatorno postala tvrđa, te da se ehostruktura promijenila iz anehogene u hipoehogenu. Endoskopskim pregledom uočena je razlika u izgledu ciste koja je iz mjehuričaste strukture poprimila izgled amorfnе mase zbog fibroznog proraštanja.

U travnju 2018. godine kobilа je uvedena u protokol za umjetno osjemenjivanje te je osjemenjena duboko smrznutom spermom pastuha. Kobilа nije koncipirala te je razvila endometritis (izoliran beta hemolitički streptokok) koji je liječen prema rezultatima antibiograma.

U lipnju iste godine kobilа je pripuštena pastuhu dva puta u razmaku od 24 sata, te je kontrolnim pregledom dijagnosticirana ždrebnoѕt (40. dan). Na idućem kontrolnom pregledu plod nije uočen.

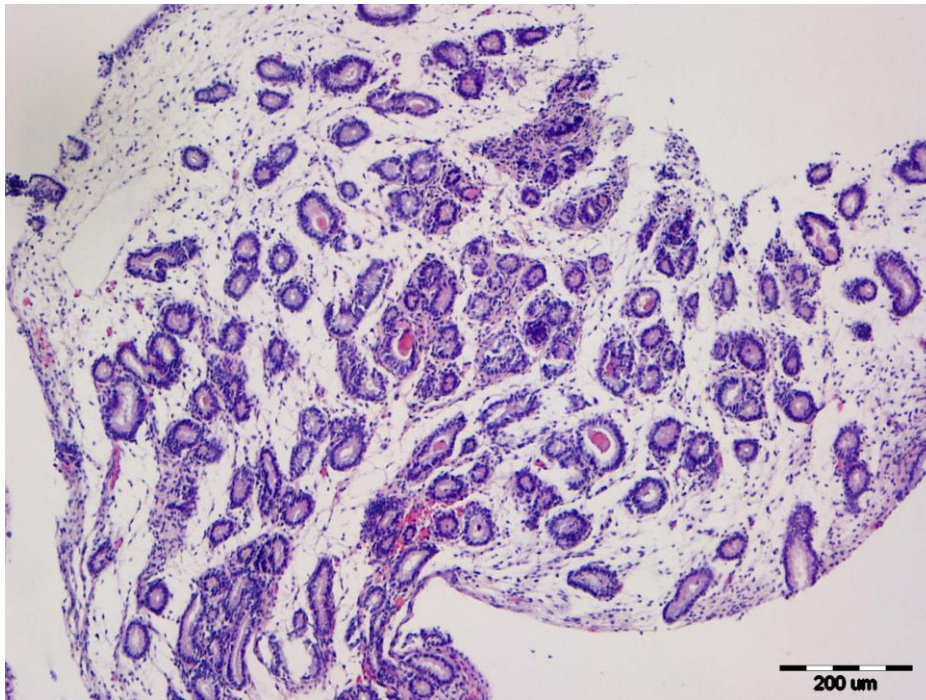
Kobilа „Carera“ je u svibnju 2017. godine uvedena u protokol praćenja svakih 6 sati uoči osjemenjivanja. Umjetno osjemenjivanje je izvedeno duboko smrznutom spermom pastuha, te je pri kontrolnom pregledu utvrđeno da kobilа nije koncipirala. Nakon toga je u

dva ciklusa pripuštena pod pastuha te također nije koncipirala. U rujnu iste godine je dijagnosticiran endometritis (izoliran beta hemolitički stafilokok) koji je liječen prema antibiogramu.

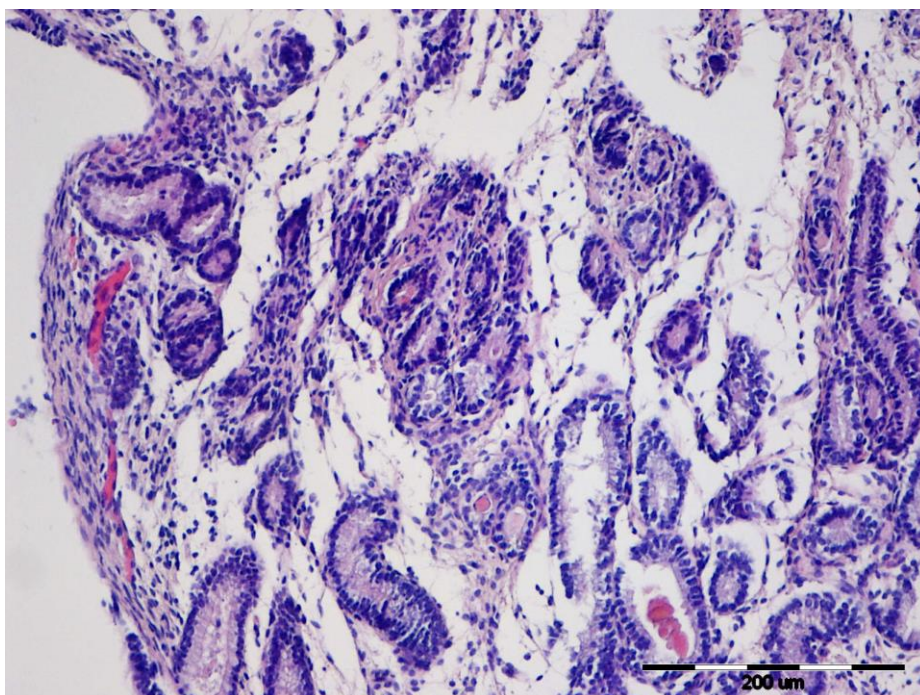
U ožujku 2018. godine provedeni su transrektalni ultrazvučni pregled i endoskopska pretraga maternice, uzet je ispirak maternice za bakteriološku pretragu te je izvedena biopsija maternice za patohistološku pretragu. Endoskopskom pretragom uočena je petehijasto zažarena sluznica maternice uz prisutnost oskudnog, prozirnog i viskoznog sekreta boje meda, što ukazuje na endometritis. Bakteriološka pretraga je dala negativan rezultat. Patohistološkom pretragom uzoraka utvrđene su promjene na endometriju sukladne onim unutar kategorije 2 A (KENNEY i DOIG, 1986). Utvrđeno je da je epitel endometrija visokoprizmatičan. Unutar *laminae propriae* uočava se vrlo slaba difuzna infiltracija limfoplazmatskim stanicama. Endometrijske žljezdice su brojne, pravilne i često razmaknute izraženijom edemskom tekućinom. Multifokalno (češće u dubljim slojevima) nalaze se pojedinačna žarišta umnoženih vezivotkivnih stanica koje na nekim mjestima okružuju i razdvajaju endometrijske žljezdice.



**Slika 6:** Patohistološki preparat endometrija, uvećan 10x (Izvor: arhiva Zavoda za porodništvo i reprodukciju Veterinarskog fakulteta u Zagrebu)



**Slika 7:** Patohistološki preparat endometrija, uvećan 20x (Izvor: arhiva Zavoda za porodništvo i reprodukciju Veterinarskog fakulteta u Zagrebu)

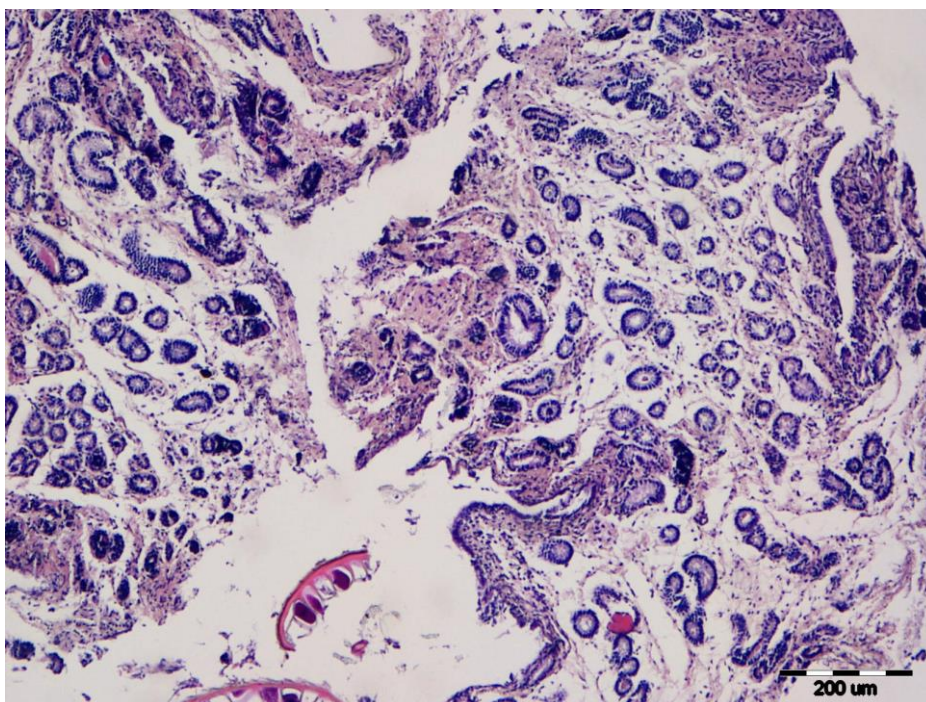


U istom mjesecu „Carera“ je uvedena u protokol za umjetno osjemenjivanje te je osjemenjena duboko smrznutom spermom pastuha. Gravidnost je potvrđena na idućim kontrolnim pregledima.

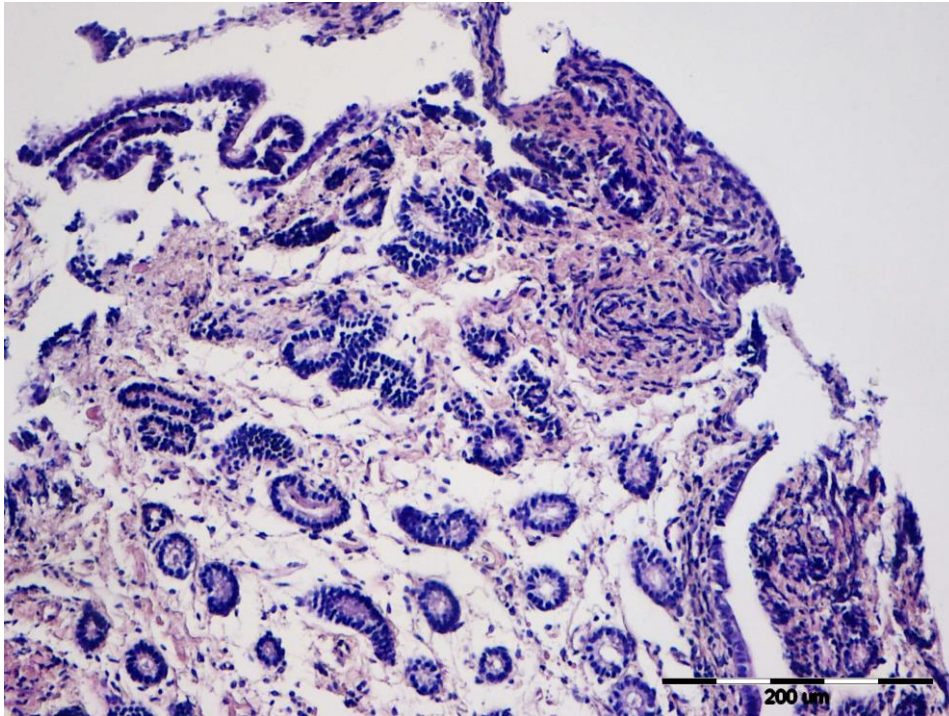
Kobili „Cleopatri 2“ je prilikom pregleda ustanovljena prisutnost dvije manje endometrijske ciste (1 cm u promjeru). U lipnju 2017. godine je dva puta osjemenjena rashlađenim sjemenom pastuha ali nijednom nije koncipirala.

U ožujku 2018. godine je obavljen detaljan pregled rasplodne sposobnosti kobile. Prilikom endoskopskog pregleda uočeno je da je sluznica endometrija petehijasto zažarena uz prisutnost krpica žutog gnoja, što upućuje na endometritis. Kultivacijom ispirka maternice izolirane su gljivice (osjetljive na Cetoconazol). Izvedena je i biopsija endometrija za patohistološku pretragu. Utvrđene su promjene na endometriju koje su sukladne onim unutar kategorije 2 A (KENNEY i DOIG, 1986). Utvrđen je visokoprizmatičan, rjeđe kuboidalan epitel. Subepitelno se nalazi slabija difuzna infiltracija limfoplazmacitnim stanicama. Unutar *lamina propria* nalaze se pravilne tubularne endometrijske žljezdice, te mjestimice se može uočiti edem i rijetke pojedinačne neutrofilne stanice. U dubljim slojevima uzoraka nalaze se pojedinačna žarišta umnoženih vezivnotkivnih stanica koje na više mjesta okružuju i razdvajaju endometrijske žljezdice.

**Slika 8:** Patohistološki preparat endometrija, uvećan 10x (Izvor: arhiva Zavoda za porodništvo i reprodukciju Veterinarskog fakulteta u Zagrebu)



**Slika 9:** Patohistološki preparat endometrija, uvećan 20x(Izvor: arhiva Zavoda za porodništvo i reprodukciju Veterinarskog fakulteta u Zagrebu)

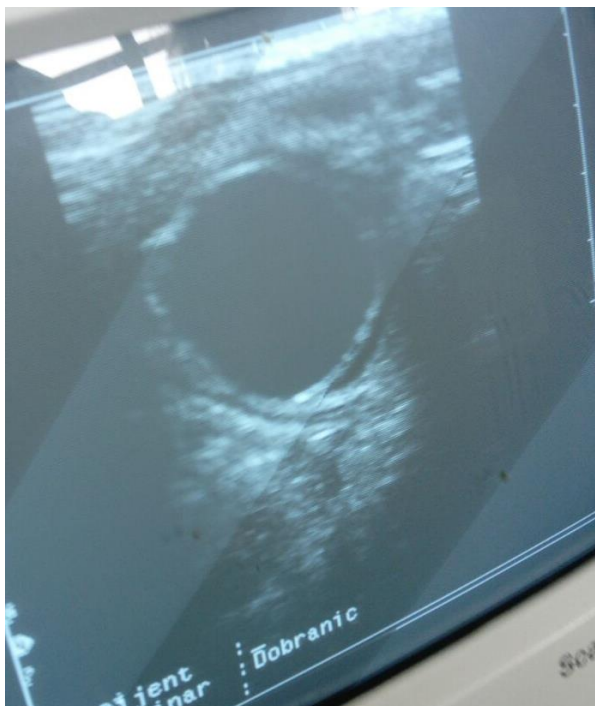

Isti mjesec kobilu „Cleopatra 2“ je uvedena u protokol indukcije estrusa gestagenima. U travnju 2018. godine je izvedeno umjetno osjemenjivanje rashlađenim sjemenom pastuha nakon kojeg kobila nije koncipirala. Umjetno osjemenjivanje rashlađenim sjemenom je ponovljeno u srpnju te je kontrolnim pregledom utvrđena gravidnost.

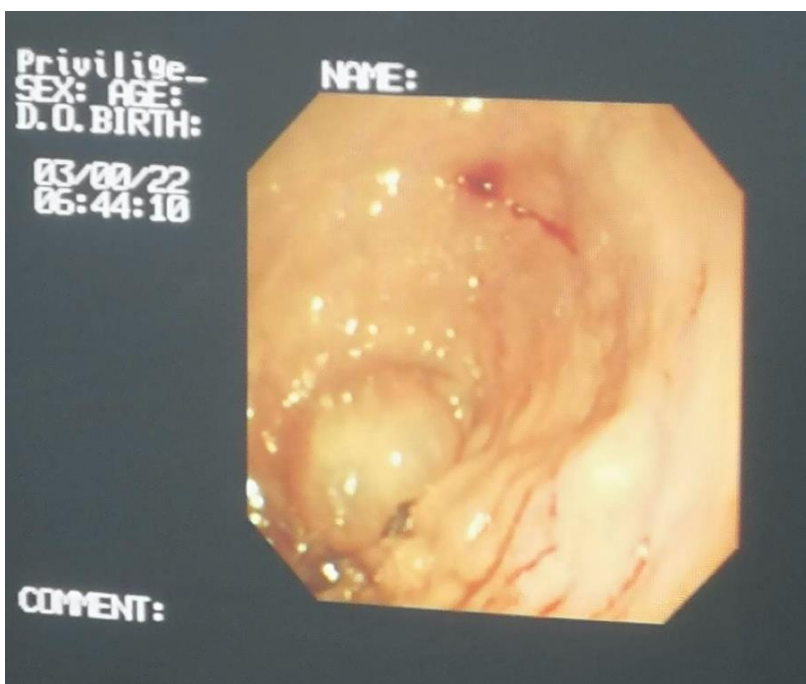
Kobili „Privilege V“ su prilikom ultrazvučnog pregleda u siječnju 2018. godine uočene endometrijske ciste veličine marelice, koje su se nalazile u prvoj trećini rogova.

U ožujku 2018. godine izvedena je endoskopska pretraga maternice. Sluznica maternice je bila petehijasto zažarena, na njoj površini su vidljive endometrijske ciste tanke stijenke, prozirne, te ispunjene tekućinom jantarne boje. Sve se nalaze u lijevom rogu, veličinom su od teniske loptice do manjih trešanja.

**Slika 10:** Endometrijska cista na lijevom rogu maternice (Izvor: osobna arhiva, foto Josip Šota)



**Slika 11:** Endometrijska cista na lijevom rogu maternice (Izvor: osobna arhiva, foto Josip Šota)



Prema rezultatima patohistološke pretrage uzetih biopsata, endometrija kobile „Privilege V“ je kategoriziran kao normalan endometrija (kategorija 1 po KENNEY i DOIG, 1986). Luminalni epitel je kubičan do prizmatičan, a epitel žljezdica je prizmatičan. U *lamina propria* se pretežito subepitelno nalazi pokoji neutrofil, te je prisutan umjeren edem. Oko pojedinih žljezdica je vidljiva slabija fibroza i oskudniji mononuklearni stanični infiltrat. Kultiviranjem ispirka maternice utvrđen je endometritis (koagulaza negativan stafilokok), koji je liječen prema antibiogramu.

U travnju iste godine otkrivena je nova cista prilikom ultrazvučnog pregleda. Promjera oko 4 cm, te se nalazi u zadnjoj trećini desnog roga maternice.

Mjesec dana poslije izvedena su dva umjetna osjemenjivanja rashlađenim sjemenom pastuha. Nakon prvog osjemenjivanja, prilikom kontrolnog pregleda, potvrđena je koncepcija ali prilikom idućeg kontrolnog pregleda plod više nije bio vidljiv. Drugo osjemenjivanje nije rezultiralo koncepcijom.

**Tablica 2:** Rezultati provedenih biotehnoških postupaka rasplodivanja predmetnih kobila.

Ime kobile i datum osjemenjivanja	Tehnika rasplodivanja	Koncepcija	Oždrebljenje
Rata, travanj 2017.	Umjetno osjemenjivanje duboko smrznutom spermom (UO, DSS)	-	-
Rata, travanj 2018.	UO, DSS	-	-
Rata, lipanj 2018.	Prirodni pripust	+	-
Carera, lipanj 2017.	UO, DSS	-	-
Carera, lipanj 2017.	Prirodni pripust	-	-
Carera, ožujak 2018.	UO, DSS	+	+
Cleopatra 2, lipanj 2017.	UO, rashlađeno sjeme	-	-
Cleopatra 2, travanj 2018.	UO, rashlađeno sjeme	-	-
Cleopatra 2, srpanj 2018.	UO, rashlađeno sjeme	+	+
Privilege V, svibanj 2018.	UO, rashlađeno sjeme	+	-
Privilege V, svibanj 2018.	UO, rashlađeno sjeme	-	-

Prema prikazanim rezultatima, postotak koncepcije iznosi 36,36 %, odnosno od ukupno 11 izvedenih pokušaja osjemenjivanja, u 4 slučaja je koncepcija potvrđena prilikom prvog kontrolnog pregleda na gravidnost. Od 4 kobile koje su uspješno koncipirale dvije su oždrijebile živog potomka, što iznosi 50 %.

## 5 RASPRAVA

Utjecaj endometrijskih cista na postotak koncepcije i gravidnost je dugi niz godina bila kontroverzna tema. Autori su često iznosili oprečna mišljenja i argumente jer su kobile često istovremeno opterećene sa više reproduktivnih problema pa je teško razlučiti utjecaj pojedinog rizičnog faktora na gravidnost. EILTS i sur. (1995) su došli do zaključka da maternične ciste nemaju značajan utjecaj na gravidnost kobila, ako se uz prisutnost cista uzme u obzir starost kobila, odnosno da su ciste samo jedan od reproduktivnih problema starijih kobila koje zajedno sa drugim rizičnim faktorima utječu na smanjenu plodnost kobila.

S druge strane, ADAMS i sur. (1987) su došli do zaključka da kobile koje imaju jednu ili dvije ciste mogu i dalje uspješno koncipirati i iznijeti gravidnost do kraja, ali ističu da će kobile sa više cista vjerojatno imati problema sa koncepcijom. CHEVALIER-CLEMENT (1989) je svojim istraživanjem potvrdio tezu prethodno spomenutog istraživanja utvrdivši embrionalne gubitke kod kobila sa cistama od 24,4 %, dok su kobile bez cista imale gubitke od 5,5 %. TANNUS i THUN (1995) su svojim istraživanjem također dokazali da kobile sa cistama imaju veće embrionalne gubitke (28,6 %) od kobila koje nemaju ciste (12 %).

Slične rezultate su dobili autori i u novijim istraživanjima. YANG i sur. (2007) su proveli istraživanje u kojemu su kobile sa cistama imale embrionalne gubitke od 17,9 %, dok su kobile bez cista imale gubitke od 9,8%. MIYAKOSHI i sur. (2012) su također proveli istraživanje u kojem su utvrdili da su embrionalni gubitci bili više od dvostruko veći kod kobila sa cistama (13,2 % naspram 5,1 %). Kada su uzeli u obzir starost kobila razlika je bila i veća, tako su kobile sa cistama koje su mlađe od 13 godina imale gubitke od 17 %, dok su kobile bez cista iste starosti imale gubitke od 4,7%.

O samom načinu na koji maternične ciste mogu utjecati na gravidnost kobila, govori nekoliko autora.

BRACHER i sur. (1996) su proveli istraživanje u kojemu su došli do zaključka da će maternične ciste koje su smještene površinski na endometriju, kao i ciste koje svojim obujmom prominiraju u lumen maternice ometati placentalnu izmjenu tvari između kobile i ploda te time mogu uzrokovati prekid gravidnosti. Dok je kod cista koje su smještene dublje u endometriju vidljiv normalan razvoj mikrokotiledona sa endometrijske, ako i na suprotnom alantokorionu.

NEWCOMBE (2000) je u svom istraživanju utvrdio da će doći do embrionalnih gubitaka ako se zametni mjehur prihvati za endometrij u neposrednoj blizini maternične ciste, što se vrlo često i događa. Naime, zametni mjehur se prihvaća na području bifurkacije rogova maternice, gdje se endometrijske ciste najčešće nalaze. Embrionalni gubici nastaju uslijed smanjenog dodira zametnog mjehura sa funkcionalnim tkivom endometrija, te dolazi do smanjene opskrbe hranjivim tvarima.

FERREIRA i sur. (2008) su došli do zaključka da će smanjena vaskularna perfuzija u okolini materničnih cista zajedno sa smetnjama u kretanju zametnog mjehura u lumenu maternice i smetnjama u prihvaćanju zametnog mjehura za endometrij maternice utjecati na veći postotak embrionalnih gubitaka. Autor ističe sumnju da su ciste posljedica smanjene vaskularne perfuzije, a ne uzrok.

U ovom istraživanju je također primijećen negativan utjecaj materničnih cista na gravidnost kobilica. Tako su od četiri potvrđene koncepcije, samo dvije kobice oždrijebile živog potomka. U usporedbi sa rezultatima spomenutih istraživanja, ti rezultati su značajno lošiji što je vjerojatno posljedica manjeg obujma istraživanja, te što su sve kobice starije i opterećene i drugim reproduktivnim problemima (endometritisi).



## 6 ZAKLJUČAK

1. Endometrijske ili maternične ciste imaju negativan utjecaj na graviditet kobil.
2. Klinički značaj materničnih cista ovisi o veličini, broju i smještaju unutar lumena maternice. Prisutnost cista je povezana sa starijom dobi kobile te sa lošijim rezultatom biopsije, što upućuje na fibrotične i žljezdane promjene.
3. Neke kobile ipak uspijevaju koncipirati, održati gravidnost do termina, te oždrijebiti živog potomka bez ikakvih smetnji, unatoč tome što imaju dijagnosticirane maternične ciste.
4. Ističe se potreba za opširnijim istraživanjima na većem broju kobil, kojima bi se razlučilo kakvo je točno patofiziološko djelovanje materničnih cista na graviditet kobil.

## 7 SAŽETAK

Maternične ili endometrijske ciste su tvorevine ispunjene tekućinom koje se pojavljuju bilo gdje u nepromijenjenom ili kronično upaljenom endometriju. Pojavnost materničnih cista se povećava sa starosti kobile, te one svojom prisutnošću doprinose smanjenoj plodnosti kobilama.

Za potrebe ovog diplomskog rada korišteni su podaci o kobilama pacijentima Zavoda za porodništvo i reprodukciju Veterinarskog fakulteta u Zagrebu. Sve četiri kobile su detaljno pregledavane u svrhu procjene njihove rasplodne sposobnosti, potom su se uvodile u protokol za rasplodivanje. Od ukupno 11 pokušaja osjemenjivanja, u 4 je slučaja koncepcija potvrđena prilikom prvog kontrolnog pregleda na gravidnost, dok je u 2 slučaja, odnosno kod dvije kobile, graviditet iznesen do kraja unatoč prisutnim materničnim cistama.

Ovim diplomskim radom su objedinjeni podaci kobilama sa materničnim cistama. Prema zaključcima ovog rada maternične ciste imaju negativan utjecaj na graviditet kobilama, a sam klinički značaj ovisi o veličini, broju i smještaju cista unutar lumena maternice. One svojom prisutnošću ometaju majčinsko prepoznavanje gravidnosti, ometaju prihvaćanje zametnog mjehura za endometriju, ometaju placentaciju i placentalnu izmjenu hranjivih tvari, što posljedično uzrokuje embrionalne gubitke te kao takve ne smiju biti zanemarivane od strane veterinarima koji skrbe za zdravlje kobilama.

**Ključne riječi:** Kobile, maternične ciste, koncepcija, graviditet.

## 8 SUMMARY

### INFLUENCE OF ENDOMETRIAL CYSTS ON THE MARE'S PREGNANCY

Uterine cysts are fluid-filled structures that can occur anywhere in the normal or chronically inflamed endometrium. The incidence of cysts increases with age and they are contributing factor to subfertility in the mare.

Mares patients of Reproduction and obstetrics clinic on Faculty of Veterinary Medicine in Zagreb were used for the purpose of this diploma thesis. All four mares are thoroughly inspected in order to evaluate their breeding ability, and then were introduced in the protocol for reproduction. Out of a total of 11 insemination attempts, in 4 cases the conception was confirmed at the first follow-up examination of the pregnancy, while in 2 cases pregnancy was brought to the end despite the presence of uterine cysts.

This thesis unites the data of mares with uterine cysts. According to the findings of this study, uterine cysts have a negative impact on the mare's pregnancy, and the clinical significance depends on the size, number and location of the cysts within the uterine lumen. With their presence, they interfere with maternal recognition of pregnancy and vesicle fixation, they also interfere with placentation and nutrient provision for the conceptus, which consequently causes embryonic losses, therefore should not be ignored by the veterinarians in charge for the health of the mare.

**Keywords:** Mares, uterine cysts, conception, pregnancy.

## 9 LITERATURA

1. ADAMS, G.P., J.P. KASTELIC, D.R. BERGFELT, O.J. GINTHER (1987): Effect of uterine inflammation and ultrasonically-detected uterine pathology on fertility in the mare. *J. Reprod. Fertil. Suppl.* 35, 445-454.
2. BALL, B. (1988): Embryonic loss in mares.
3. BILKSLAGER, A.T., L.P. TATE, D. WEINSTOCK (1993): Effects of neodymium:yttrium aluminium garnet laser irradiation on endometrium and on endometrial cysts in six mares. *Vet. Surg.* 22, 351-356.
4. BLANCHARD, T., D. VARNER, J. SCHUMACHER, C. LOVE, S.P. BRINSKO, S.L. RIGBY (2003): Breeding soundness examination of the mare. In: *Manual of equine reproduction*. Second edition. Mosby Inc. St. Louis, USA (31-42).
5. BRACHER, V., S. MATHIAS, W.R. ALLEN (1992): Videoendoscopic evaluation of the mare's uterus: 2. Findings in subfertile mares. *Equine Vet. J.* 24, 279-284.
6. BRACHER, V., S. MATHIAS, W.R. ALLEN (1996): Influence of chronic degenerative endometritis (endometrosis) on placental development in the mare. *Equine Vet. J.* 28, 180-188.
7. BROOK, D., K. FRANKEL (1987): Electrocoagulative removal of endometrial cysts in the mare. *Equine Vet. Sci.* 7, 77-88.
8. CARLUCCIO, A., A. GLORIA, F. MARIOTTI, L. PETRIZZI, V. VARASANO, D. ROBBE, A. CONTRI (2018): Ethanol Sclerotherapy for the treatment of uterine cysts in the mare. *J. Equine Vet. Sci.* 63, 27-29.
9. CHEVALIER-CLEMENT, F. (1989): Pregnancy loss in the mare. *Animal Repro. Sci.* 20, 231-244.
10. DAVIES MOREL, M.C.G. (2003): *Equine reproductive physiology, breeding and stud management*. 2th Ed. Cabi Publishing, Walingford, UK, pp. 28-39.
11. DE LUCA, C.A., E.K. GEE, P.M. MC CUE (2009): How to remove large endometrial cysts with an improvised snare: a simple technique for practitioners. *AAEP Proceedings*, Vol. 55, 328-330.
12. DE MESTRE, A.M., B.V. ROSE, Y.M. CHANG, D.C. WATHES, K.L.P. VERHEYEN (2018): Multivariable analysis to determinate risk factors associated with early pregnancy loss in thoroughbred broodmares. *Theriogenology* 124, 18-23.

13. DOIG, P.A., R.O. WAELCHLI (1995): Endometrial biopsy. In: Equine reproduction (McKinnon, A.O., J.L. Voss), Wiley, 225-233.
14. EILTS, B.E., D.T. SCHOLL, D.L. PACCAMONTI, R. CAUSEY, J.C. KLIMCZAK, J.R. CORLEY (1995): Prevalence of endometrial cysts and their effect on fertility. Biol. Reprod. Mono. 1, 527-532.
15. FERREIRA, J.C., E.L. GASTAL, O.J. GINTHER (2008): Uterine blood flow and perfusion in mares with uterine cysts: effect of the size of the cystic area and age. Reproduction 135, 541-550.
16. GATTA, G., V. PARLATO, G. DI GREZIA, A. PORTO, S. CAPPABIANCA, R. GRASSI, A. ROTONDO (2010): Ultrasound-guided aspiration and ethanol sclerotherapy for treating endometrial cysts. Radiol. Med. 115, 1330-1339.
17. GRIFFIN, R.L., S.D. BENNETT (2002): Nd:YAG laser photoablation of endometrial cysts: a review of 55 cases (2000-2001). Proceedings AAEP, Orlando, Fla. Vol 48. p. 58-60.
18. KATILA, T. (2016): Evaluation of diagnostic methods in equine endometritis. Reprod. Biol. 16, 189-196.
19. KENNEY, R.M., P.A. DOIG (1986): Equine endometrial biopsy. In: Current therapy in theriogenology 2. Edited by D.A. Morrow. Philadelphia, W.B. Saunders, 723-729.
20. LE BLANC, M.M. (1995): Endoscopy. In: Equine reproduction (McKinnon, A.O., J.L. Voss), Wiley, 255-257.
21. LEY, W.B., R.G. HIGBEE, G. REED HOLYOAK (2002): Laser ablation of endometrial and lymphatic cysts. Clinical Techniques in Equine Practice, Vol. 1, 28-31.
22. MAKEK, Z., I. GETZ, N. PRVANOVIĆ-BABIĆ, A. TOMAŠKOVIĆ, J. GRIZELJ (2009): Rasplodivanje konja, Veterinarski fakultet, Zagreb.
23. MC CUE, P. (2014): Reproductive evaluation of the mare. Equine Reproductive Procedures, John Wiley & Sons, Inc.
24. MIYAKOSHI, D., M. SHIKICHI, K. ITO, K. IWATA, K. OKAI, F. SATO, Y. NAMBO (2012): Factors influencing the frequency of pregnancy loss among thoroughbred mare in Hidaka, Japan. Journal of Equine Veterinary Science 32, 552-557.
25. NEWCOMBE, J.R. (2000): Embryonic loss and abnormalities of early pregnancy. Equine Vet. Educ. 12(2), 88-101.

26. ROSE, B., M. FIRTH, B. MORRIS, J.M. ROACH, D.C. WATHES, K.L.P. VERHEYEN, A.M. DE MESTRE (2017): Descriptive study of current therapeutic practices, clinical reproductive findings and incidence of pregnancy loss in intensively managed thoroughbred mares. *Animal Reprod. Sci.* 188, 74-84.
27. STANTON, M.B., J.V. STEINER, D.G. PUGH (2004): Endometrial cysts in the mare. *J. Equine Vet. Sci.* 24, 14-19.
28. TANNUS, R.J., R. THUN (1995): Influence of endometrial cysts on conception rate of mares. *J. Vet. Med. A.* 42, 275-283.
29. WILSON, D. (1985): Diagnostic and therapeutic hysteroscopy for endometrial cysts in mares. *Vet. Med.* 80, 59-63.
30. YANG, Y., G. CHO (2007): Factors concerning early embryonic death in thoroughbred mare in South Korea. *J. Vet. Med. Sci.* 69(8), 787-792.

## **10 ŽIVOTOPIS**

Rođen sam 9. 3. 1993. u Požegi. Nakon povratka u Vukovar, gdje i danas živim, upisujem Osnovnu školu Blage Zadre. Po završetku osnovne škole upisujem se u Gimnaziju Vukovar koju uspješno završavam 2012. godine. Iste godine upisujem Veterinarski fakultet u Zagrebu gdje sam odabrao usmjerenje Farmske životinje i konji. Volontirao sam na Zavodu za porodništvo i reprodukciju. Na šestoj godini studija sam proveo 3 mjeseca na klinici Pferdeklinik Großwallstadt u Njemačkoj u sklopu Erasmus + programa. Aktivno se služim engleskim jezikom.