

Citološka pretraga kutanih mastocitoma pasa u uzorcima obojenim may-grunwald-giemsma metodom i toluidinskim modrilom

Perko, Monika

Master's thesis / Diplomski rad

2020

Degree Grantor / Ustanova koja je dodijelila akademski / stručni stupanj: **University of Zagreb, Faculty of Veterinary Medicine / Sveučilište u Zagrebu, Veterinarski fakultet**

Permanent link / Trajna poveznica: <https://um.nsk.hr/um:nbn:hr:178:054722>

Rights / Prava: [In copyright](#)/[Zaštićeno autorskim pravom.](#)

Download date / Datum preuzimanja: **2024-07-17**



Repository / Repozitorij:

[Repository of Faculty of Veterinary Medicine -
Repository of PHD, master's thesis](#)



SVEUČILIŠTE U ZAGREBU
VETERINARSKI FAKULTET

Perko Monika

**CITOLOŠKA PRETRAGA KUTANIH
MASTOCITOMA PASA U UZORCIMA
OBOJENIM MAY- GRÜN WALD- GIEMSA
METODOM I TOLUIDINSKIM MODRILOM**

DIPLOMSKI RAD

Zagreb, 2020.

VETERINARSKI FAKULTET SVEUČILIŠTA U ZAGREBU
ZAVOD ZA VETERINARSKU PATOLOGIJU

Predstojnik: izv. prof. dr. sc. Marko Hohšteter

Mentori: izv. prof. dr. sc. Andrea Gudan Kurilj, DiplECVP
prof. dr.sc. Branka Artuković

Članovi povjerenstva:

1. Izv. prof. dr. sc. Marko Hohšteter
2. Izv. prof. dr. sc. Andrea Gudan Kurilj
3. Prof. dr. sc. Branka Artuković
4. Dr. sc. Doroteja Huber (zamjena)

ZAHVALA

Zahvaljujem se mentorici izv. prof. dr. sc. Andrei Gudan Kurilj na razumijevanju, uloženom trudu, vodstvu i savjetima prilikom izrade diplomskog rada te gđi. Sanji Džaja na pomoći u laboratoriju.

Također, svim prijateljima koji su bili uz mene na ovom putovanju, veliko hvala na potpori, svakoj lijepoj riječi koja me gurala uvijek prema naprijed. Hvala mojim nogometašicama uz koje mi je bio užitak igrati te Big Mamama uz koje učenje nije bilo tako strašno, na svakom ručku i na onome "mo'š ti to" prije ispita.

Hvala mojoj obitelji, posebno mojim roditeljima koji su bili puni razumijevanja, ljubavi, na svakoj žrtvi koju su podnijeli na ovom putu da postanem doktorica veterinarske medicine.

POPIS KRATICA

HE – hematoksin- eozin

VPM – veliko povećanje mikroskopa

KS – Kiupelov sustav

MGG - May Grünwald-Giemsa

TM – Toluidinsko Modrilo

POPIS PRILOGA:

SLIKE

- Slika 1: Koža psa. Mastocitom. Vidljiva granuliranost mastocita. MGG metoda.....6
- Slika 2: Koža psa. Mastocitom. Dobro vidljiva granuliranost mastocita. Toluidinsko modriilo.6
- Slika 3: . Koža psa. Dobro diferencirani mastocitom pasa sa dobro vidljivom morfologijom jezgri i jezgrica. Vidljiva je multinuklearna stanica koja sadrži četiri jezgre. Toluidinsko modriilo.....7
- Slika 4: Koža psa. Visoko granulirani mastocitom pasa gdje se unatoč gustim granulama još uvijek vide detalji jezgre. Toluidinsko modriilo.....7
- Slika 5: Pas. Mastocitom. Vidljivost drugih staničnih elemenata (osim mastocita) u MGG bojenju.....8
- Slika 6: Pas. Mastocitom. Vidljivost drugih staničnih oblika u bojenju toluidinskim modrilom8
- Slika 7: Mastocitom psa. Eritrociti su obojeni crveno i maskiraju ostale kriterije za procjenu stupnja malignosti. MGG.....9
- Slika 8: Koža psa. Mastocitom. Eritrociti su obojani svijetlo plavozelenkasto što omogućuje bolju vidljivost ostalih elemenata u uzorku. Toluidinsko modriilo.....9

TABLICE

Tablica 1: Kriteriji za citološko graduiranje mastocitoma pasa.....5

Tablica 2: Usporedba stupnja malignosti citoloških uzoraka obojenih May Grünwald-Giemsa metodom i toluidinskim modrilom sa stupnjem malignosti histoloških preparata obojenih hemalaun- eozin metodom.....10

SADRŽAJ RADA

1. UVOD.....	1
2. PREGLED LITERATURE.....	2
3. MATERIJAL I METODE	4
4. REZULTATI.....	6
5. RASPRAVA	11
6. ZAKLJUČCI.....	14
7. LITERATURA.....	15
8. SAŽETAK	18
9. SUMMARY	19
10. ŽIVOTOPIS	20

1. UVOD

Mastocitom je česti maligni tumor kože i potkožja u pasa te čini 21% svih kožnih tumora (THAMM i VAIL, 2007.). Najčešće se pojavljuje u srednjoj i starijoj životnoj dobi. Biološko ponašanje predviđa se kliničkim stupnjevanjem i histološkom procjenom. Iako postoje tri načina histološkog stupnjevanja mastocitoma kod pasa, danas se najčešće koriste 2 sheme histološkog stupnjevanja mastocitoma: Patnaikov sustav stupnjevanja i noviji dvostupanjski sustav po Kiupelu (PATNAIK i sur., 1984.; KIUPEL i sur., 2011.). Noviji Kiupelov sustav ocjenjivanja je dvostupanjski sustav i uzima u obzir prisutnost kariomegalije, najmanje 7 mitozu u 10 vidnih polja pod velikim povećanjem mikroskopa (VPM), najmanje 3 multinuklearne stanice u 10 vidnih polja pod velikim povećanjem mikroskopa i najmanje 3 bizarne jezgre u 10 vidnih polja (KIUPEL i sur., 2011.). Navedeni kriteriji za dvostupanjsku klasifikaciju mastocitoma se mogu lako primijeniti i na citološkim razmascima, što sugerira da bi se i citološkom pretragom mogao pobliže odrediti stupanj malignosti mastocitoma što može pomoći u planiranju daljnjeg liječenja i pružiti vrijedne prognostičke informacije prije kirurške intervencije (CAMUS i sur., 2016.).

Citološka dijagnostika mastocitoma temelji se na identifikaciji karakterističnih ljubičastih citoplazmatskih granula (DENICOLA, 2014.; BLACKWOOD i sur., 2012.). Međutim, broj citoplazmatskih granula može biti varijabilan, a ovisi o nekoliko čimbenika, uključujući i metodu bojenja. Tako je gusto granulirane mastocitome teško ili čak nemoguće procijeniti predloženim sustavom CAMUS i sur., jer je morfologija jezgri gotovo potpuno zamaskirana metahromatski obojenim granulama sa may-grünwald-giemsma bojenjem koje se najčešće koristi u rutinskoj dijagnostici (RESSEL i FINOTELLO, 2016.). Stoga se danas intenzivno istražuju različite metode bojenja koje bi primjenom na citološkim razmascima mogle osigurati dobar uvid u kriterije kojima bi se mogao odrediti stupanj malignosti mastocitoma.

Cilj ovoga rada je na citološkim razmascima primijeniti bojenje toluidinskim modrilom te odrediti stupanj diferencijacije tumora kako bi se procijenila uspješnost određivanja stupnja diferencijacije u odnosu na procjenu u may- grünwald-giemsma obojanim razmascima. Na kraju će se rezultati procjene usporediti sa stupnjem malignosti istog tumora u histopatološkim preparatima obojanima hemalaun-eozin metodom kako bi se procijenila točnost određivanja stupnja diferencijacije, odnosno stupnja malignosti u citološkim razmascima obojanima toluidinskim modrilom.

2. PREGLED LITERATURE

Mastocitom je česti maligni tumor kože i potkožja u pasa te čini 21% svih kožnih tumora (THAMM i VAIL, 2007.). Najčešće se pojavljuje u srednjoj i starijoj životnoj dobi. Biološko ponašanje predviđa se kliničkim stupnjevanjem i histološkom procjenom. Klinički, mastocitomi se mogu pojaviti kao benigniji oblici koji se mogu izliječiti kirurškom ekscizijom sve do potencijalno smrtonosne metastatske bolesti (BLACKWOOD i sur., 2012.).

Biološko ponašanje mastocitoma je jako varijabilno u rasponu od benignih solitarnih lezija koje mogu biti izliječene kompletnom kirurškom ekscizijom do vrlo malignih, recidivirajućih tumora koji metastaziraju (LONDON i SEGUIN, 2003.; MISDORP, 2004.). Biološko ponašanje ovisi o histološkom stupnju. Danas se najčešće koriste 2 sheme histološkog stupnjevanja mastocitoma: Patnaikov sustav stupnjevanja i noviji dvostupanjski sustav po Kiupelu (PATNAIK i sur., 1984.; KIUPEL i sur., 2011.). Patnaikov sustav je trostupanjski sustav kod kojega se ocjenjuje staničnost, morfološka stanica, mitotski indeks, stupanj zahvaćenosti tkiva i stromalna reakcija, kako bi se dodijelio histološki stupanj od I do III, odnosno, od dobro diferenciranog do slabo diferenciranog tumora (PATNAIK i sur., 1984.). Ovim sustavom stupnjevanja, tumori I stupnja su općenito povezani sa odličnom prognozom i obično se liječe potpunom kirurškom ekscizijom, dok su tumori III stupnja biološki agresivniji, s većim rizikom od invazije i udaljenim metastazama i često zahtijevaju dodatnu kemoterapiju zajedno sa kirurškim uklanjanjem. Mastocitomi II stupnja su u odnosu na stupanj I i III najviše zastupljeni te je njihovo ponašanje teško za predvidjeti (SABATTINI i sur., 2018.). Noviji Kiupelov sustav ocjenjivanja je dvostupanjski sustav koji uzima u obzir prisutnost kariomegalije, najmanje 7 mitoza u 10 vidnih polja pod velikim povećanjem mikroskopa (VPM), najmanje 3 multinuklearne stanice u 10 vidnih polja pod velikim povećanjem mikroskopa i najmanje 3 bizarne jezgre u 10 vidnih polja (KIUPEL i sur., 2011.). Svi ostali mastocitomi, kod kojih nisu prisutni navedeni kriteriji, smatraju se niskim stupnjem malignosti.

Kriteriji koji se uzimaju u obzir kod dvostupanjskog sustava ocjenjivanja sve su značajke koje se lako identificiraju i citološki, stoga primjena citološke ocjene može pomoći u planiranju liječenja i potencijalno pružiti vrijedne prognostičke informacije prije kirurške intervencije.

Neoplastični mastociti su tipično okrugle stanice sa okruglom do ovalnom jezgrom i vidljivim granulama u citoplazmi koje se boje metakromatski sa toluidinskim modrilom, Giemsom i metilenskim modrilom (LONDON i SEGUIN, 2003.). Prisutnost karakterističnih

metakromatskih granula u citološkim uzorcima omogućuje izravnu dijagnozu mastocitoma, čineći aspiracijsku biopsiju tankom iglom, kao dijagnostičku metodu jeftinom, brzom, neinvazivnom i jednostavnom za upotrebu u 92- 96% slučajeva (BLACKWOOD i sur., 2012.; BAKER- GABB i sur., 2003.).

Citološka dijagnostika mastocitoma temelji se na identifikaciji karakterističnih ljubičastih citoplazmatskih granula (DENICOLA, 2014.; BLACKWOOD i sur., 2012.). Međutim, broj citoplazmatskih granula može biti varijabilan, a ovisi o nekoliko čimbenika, uključujući i metodu bojenja. Kod dobro diferenciranih mastocitoma, brojne citoplazmatske granule mogu prekriti jezgru stanica, dok kod slabije diferenciranih možemo uočiti svega nekoliko granula. Zbog komponenti mastocita, granule su kemotaktične za eozinofile, koji ponekad mogu biti i brojniji od samih mastocita, zbog čega se oni često promatraju prilikom dijagnostike mastocitoma (GROSS i sur., 2005.). Iako se bojenje toluidinskim modrilom smatra najboljom metodom za prikaz granula mastocita (MASSERDOTTI, 2013.; RESSEL i FINOTELLO, 2017.), citološka dijagnostika mastocitoma uglavnom se provodi na uzorcima bojenim metanolnim Romanovski bojama May Grünwald Giemsa (MGG) i Wright's koje su s vremenom pronašle široku primjenu u veterinarskoj citologiji zbog njihove brzine i lakoće upotrebe (ALBANESE, 2017.).

Granule mastocita prirodno mogu izazvati metakromatsko obojenje. Metakromatske boje uključuju Romanowsky kombinacije (Wright, Giemsa, MGG i Leishman), toluidinsko modrilo i druge boje. Boja toluidinsko modrilo se prvi puta pojavila 1856. godine zahvaljujući britanskom kemičaru Williamu Henryju Perkinu koji je zapravo radeći na sintezi kinina proizveo plavu supstancu koja je imala dobra svojstva bojenja. U početku je bila poznata kao anilin ljubičasta i većinom je bila korištena u industriji boja. Kasnije je postala poznata kao toluidinsko plava boja i počela se koristiti u medicinske svrhe, posebice kao posebna histološka boja kako bi istaknula određene komponente. Toludin plava boji granule mastocita ljubičasto do crveno (RIBATTI, 2018.).

3. MATERIJAL I METODE

Iako je histološko stupnjevanje mastocitoma pasa najvažniji prognostički čimbenik i predviđa daljnji tijek bolesti, posljednjih godina se u istraživanju mastocitoma pasa pokušavaju utvrditi značajke prema kojima bi se i citološki mogao utvrditi stupanj diferenciranosti mastocitoma te se analiziraju različite metode bojenja kojima se može osigurati najbolja morfologija stanica.

U ovome radu će se koristiti arhivski uzorci mastocitoma pasa koji su dostavljeni na rutinsku dijagnostiku u Zavod za veterinarsku patologiju. Iz arhive Zavoda je odabrano 10 slučajeva mastocitoma pasa i to oni slučajevi koji su istodobno dostavljeni i na citološku i na histopatološku pretragu. Citološki uzorci mastocitoma pasa obojeni may-grünwald-giemsa metodom su odbojeni i ponovno obojeni toluidinskim modrilom. Nakon toga je ponovno određen stupanj diferencijacije tumora kako bi se provjerila točnost određivanja stupnja diferencijacije u uzorcima koji su prvotno bili obojeni may- grünwald-giemsa metodom, gdje su detalji jezgre više ili manje bili maskirani sa granulama u citoplazmi. Stupanj diferencijacije odnosno stupanj malignosti tumora je na kraju uspoređen sa stupnjem malignosti mastocitoma koji je određen histopatološkom pretragom.

Odbojavanje citoloških uzoraka obojenih may-grünwald-giemsa metodom:

- Rehidracija u padajućim koncentracijama alkohola (100%, 96%, 70%)
- Kiseli alkohol nekoliko sekundi (dok uzorak ne izgubi boju)

Bojenje toluidinskim modrilom

- Toluidinsko modrilo (10 minuta)
- Ispiranje destiliranom vodom
- Pokrivanje pokrovnim stakalcem

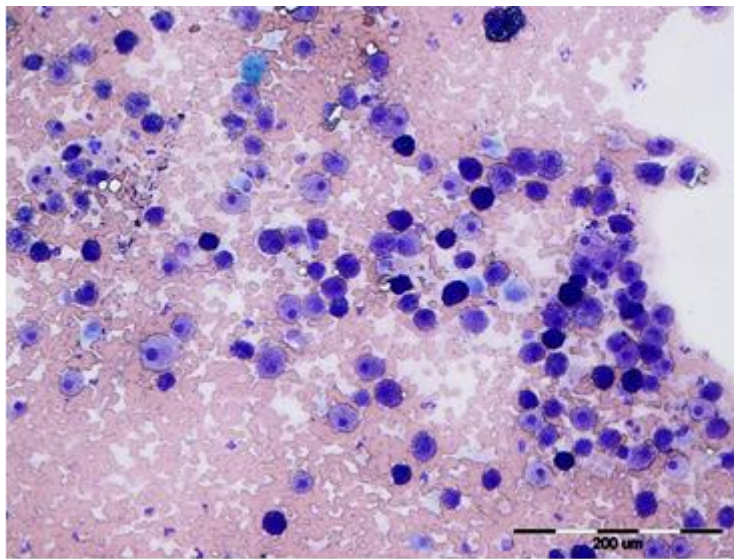
Procjena: u citološkim razmascima ponovo obojenim toluidinskim modrilom procjenjivani su isti kriteriji kao i u razmascima ranije obojenima may-grünwald-giemsma metodom te je uspoređeno u kojem bojenju su kriteriji jasniji odnosno bolje vidljivi.

Tablica 1: Kriteriji za citološko graduiranje mastocitoma pasa

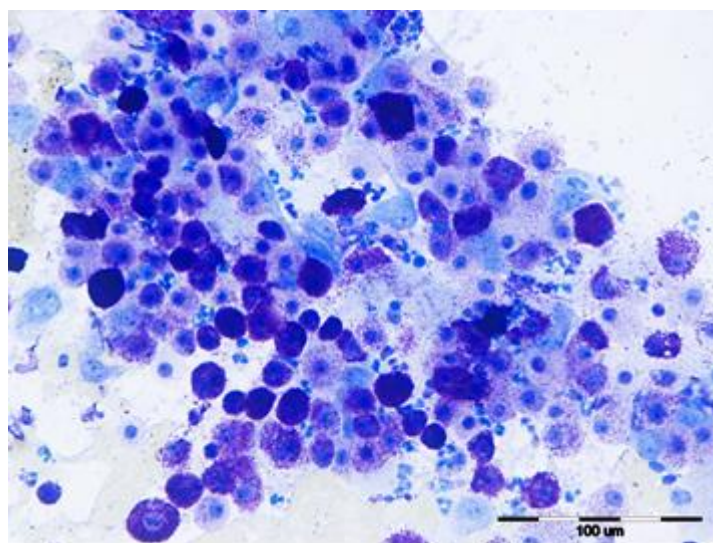
Kriteriji za citološko graduiranje mastocitoma pasa (Camus i sur., 2016.)	
GRANULARNOST	Slaba granuliranost – 2 boda Dobra granuliranost – 0 bodova
PLEOMORFIZAM JEZGRI	Prisutna (različiti oblici) – 1 bod Odsutna (okrugle do ovoidne) – 0 bodova
MITOTSKE FIGURE	Prisutne (čak i jedna) – 1 bod Odsutne – 0 bodova
BI- ILI MULTINUKLEARNOST	Prisutna – 1 bod Odsutna – 0 bodova
ANIZOKARIOZA	Prisutna (varijacije u veličini jezgri u više od 50% stanica) – 1 bod Odsutna (okrugle do ovoidne) – 0 bodova
0 ili 1 bod => dobro diferencirani mastocitom (niski stupanj)	
2 ili više bodova => slabo diferencirani mastocitom (visoki stupanj)	

4. REZULTATI

Citološkom analizom i usporedbom uzoraka obojanih may-grünwald-giemsma metodom i toluidinskim modrilom utvrđeno je da bojenje toluidinskim modrilom osigurava bolju vidljivost i jasniju morfologiju kriterija koji se procjenjuju citološkom pretragom mastocitoma. Granuliranost mastocita je bila dobro vidljiva u obje metode bojenja (slika 1. i slika 2.).

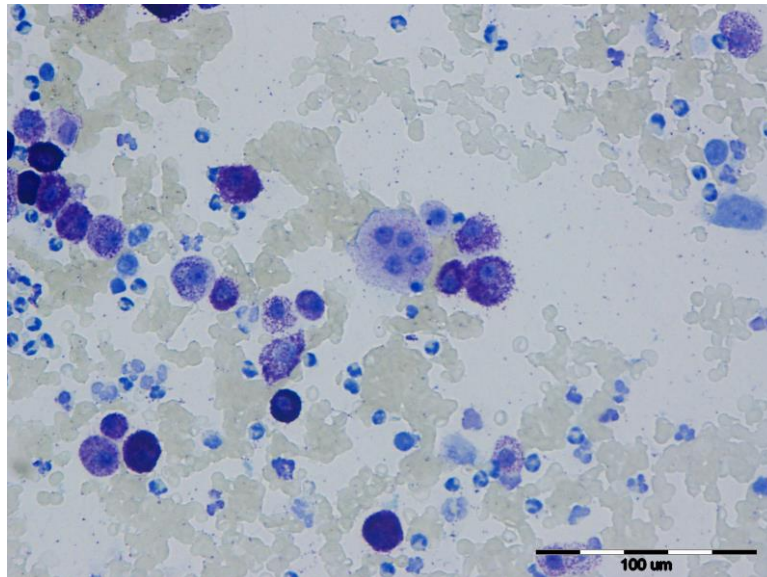


Slika 1. Koža psa. Mastocitom. Vidljiva granuliranost mastocita. MGG metoda.

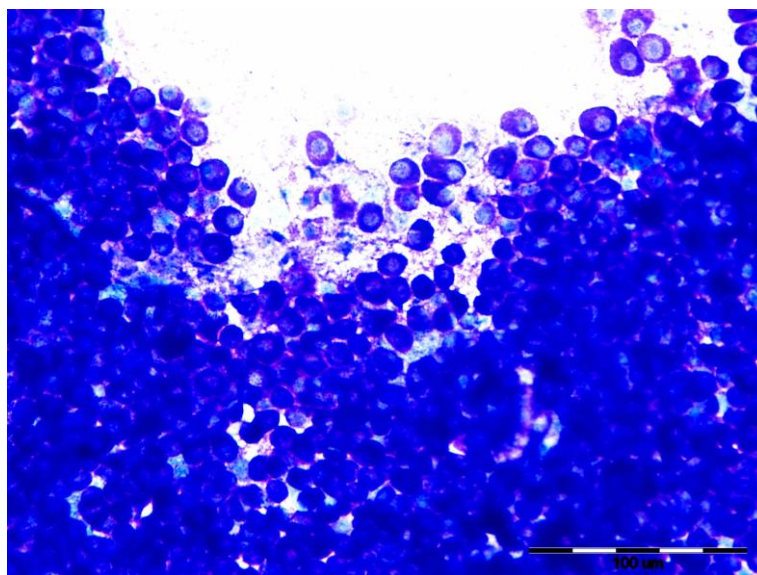


Slika 2. Koža psa. Mastocitom. Dobro vidljiva granuliranost mastocita. Toluidinsko modriilo.

Morfologija jezgri i vidljivost jezgrica je bila bolja u uzorcima obojenim toluidinskim modrilom (slika 3.). Čak i u stanicama gdje je granuliranost vrlo jaka, morfologija jezgri je dobro vidljiva na područjima niže staničnosti u bojenju TM (slika 4.). Anizocitoza i anizokarioza također su bile bolje vidljive u uzorcima obojenim TM. U uzorcima obojenim TM naročito je bila bolja vidljivost binuklearnih i multinuklearnih staničnih oblika (slika 3.).

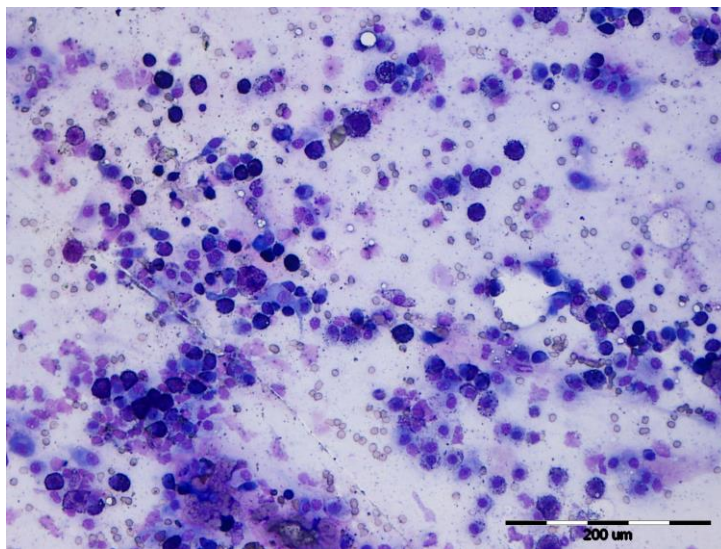


Slika 3. Koža psa. Dobro diferencirani mastocitima pasa sa dobro vidljivom morfologijom jezgri i jezgrica. Vidljiva je multinuklearna stanica koja sadrži četiri jezgre. Toluidinsko modrilo.

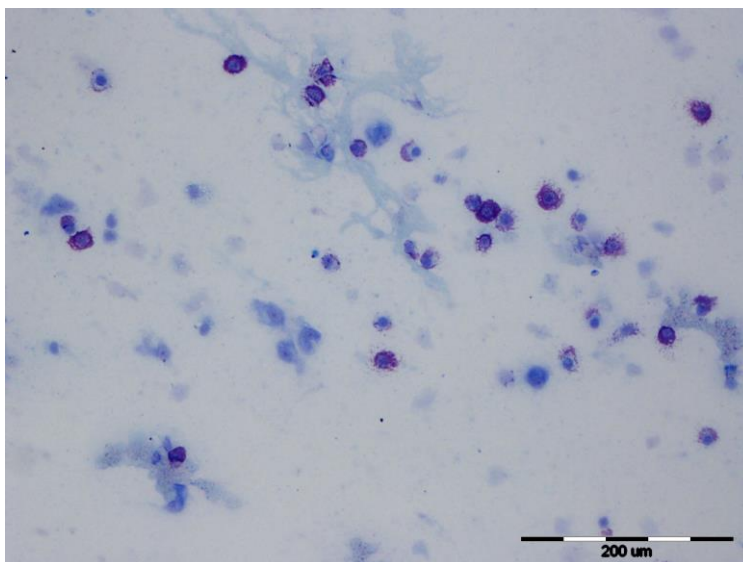


Slika 4. Koža psa. Visoko granulirani mastocitima pasa gdje se unatoč gustim granulama još uvijek vide detalji jezgre. Toluidinsko modrilo.

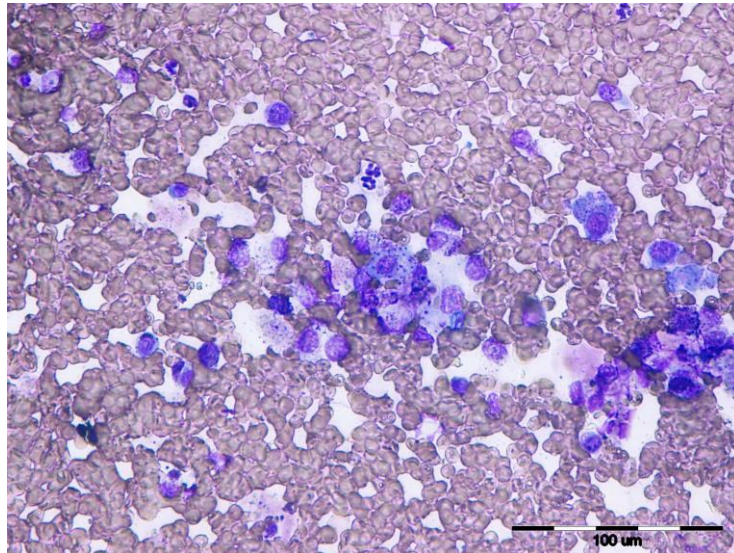
Također, populacija drugih stanica (osim mastocita) prisutnih u uzorcima (neutrofili, eozinofili, makrofagi, fibroblasti, limfociti i eventualne druge stanice) bila je puno bolje vidljiva u uzorcima obojenim TM (slika 5. i slika 6.). Eritrociti su u MGG bojenju obojeni crveno i maskirali su određene kriterije za procjenu dok su u bojenju TM plavozelenkaste boje i uopće nisu maskirali druge stanične elemente (slika 7. i slika 8.).



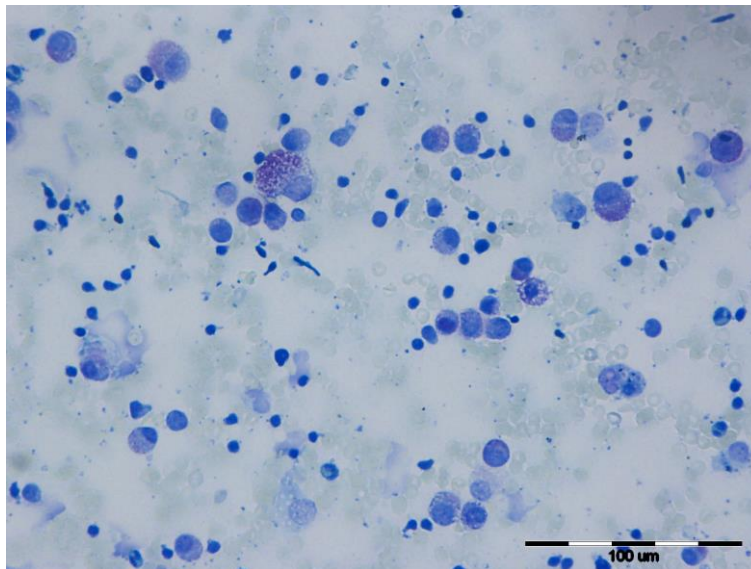
Slika 5. Pas. Mastocitom. Vidljivost drugih staničnih elemenata (osim mastocita) u MGG bojenju.



Slika 6. Pas. Mastocitom. Vidljivost drugih staničnih oblika u bojenju toluidinskim modrilom.



Slika 7. Mastocitom psa. Eritrociti su obojeni crveno i maskiraju ostale kriterije za procjenu stupnja malignosti. MGG.



Slika 8. Koža psa. Mastocitom. Eritrociti su obojani svijetlo plavozelenkasto što omogućuje bolju vidljivost ostalih elemenata u uzorku. Toluidinsko modrilo.

Uzorci obojeni MGG i TM uspoređeni su sa stupnjem malignosti mastocitoma u histopatološkim preparatima obojenima hemalaun-eozin metodom te je unatoč malom broju uzoraka vidljivo da bojenje toluidinskim modrilom osigurava točnije postavljanje dijagnoze u odnosu na MGG bojenje.

Tablica 2: Usporedba stupnja malignosti citoloških uzoraka obojenih may-grünwald-giemsa metodom i toluidinskim modrilom sa stupnjem malignosti tumora u histološkim preparatima obojenih hemalaun- eozin metodom.

Uzorak broj	May- Grünwald-Giems	Toluidinsko modriilo	Histologija H&E Patnaik/ Kiupel
95/15	niski stupanj	niski stupanj	gradus II/ I
44/19	visoki stupanj	visoki stupanj	gradus II/ II
523/17	niski stupanj	niski stupanj	gradus I/ I
260/13	visoki stupanj	niski stupanj	gradus II/ I
183/17	visoki stupanj	visoki stupanj	gradus III/ II
665/18	visoki stupanj	niski stupanj	gradus II/ I
651/18	niski stupanj	niski stupanj	gradus I/ I
93/19	niski stupanj	niski stupanj	gradus I/ I
739/19	visoki stupanj	visoki stupanj	gradus III/ II
697/13	niski stupanj	niski stupanj	gradus I/ I

5. RASPRAVA

Cilj ovog rada je bio usporediti citološke uzorke bojene may-grünwald-giemsma metodom i toluidinskim modriilo. Na temelju toga željelo se utvrditi u kojem bojenju su kriteriji za citološko graduiranje mastocitoma pasa bolje vidljivi. Većina autora navodi kako je jedan od mogućih problema, tijekom kojega dolazi do razlika u histologiji i citologiji, odabir tehnike bojenja. Visoko granulirane mastocitome vrlo je teško ocijeniti, zato što je jezgra u potpunosti prekrivena metakromatski obojenim granulama sa may-grünwald – giemsa bojenjem (SCARPA i sur., 2014.). Isti autori spominju da upotreba hematoksilin-eozin (HE) i toluidinskog modrila prikazuju bolje detalje jezgre, dok RESSEL i FINOTELLO (2016.) naglašavaju da upotrebu HE bojenja treba razmotriti kod upotrebe u citologiji. MARCOS i sur. (2017.) naglašavaju da se HE i TM treba koristiti nakon bojenja sa MGG ili Diff- Qick (DQ) bojenja. HERGT i sur. (2016.) u svom istraživanju upotrijebili su tehniku odbojavanja i nakon toga bojenje sa HE. Upotreba HE bojenja povećala se osjetljivost citološke ocjene i smanjen je udio pogrešno dijagnosticiranih mastocitoma koji su bili visokog stupnja malignosti, a citološki su bili određeni kao niskog stupnja malignosti (5 od 36). U našem istraživanju se također pokazalo da tehnika bojenja TM omogućuje bolji uvid u morfologiju stanica, pri čemu su detalji jezgre bili jasno vidljivi čak i kod visoko granuliranih mastocitoma, za razliku od bojenja MGG metodom.

Definirano citološko stupnjevanje mastocitoma bila bi vrlo poželjna metoda dijagnostike koja bi omogućila kliničarima odabir najprikladnije terapije već i prije operacije. Istraživanje koje su proveli SCARPA i sur. (2014.) procjenjuje primjenjivost Kiupelovog sustava ocjenjivanja na aspiratima kutanog psećeg mastocitoma uzetim pomoću tanke igle, koji se zasniva na broju mitozu, multinuklearnih stanica, bizarnih jezgri i prisutnosti kariomegalije. Citološka aspiracija tankom iglom je najčešće korištena metoda u veterinarskoj medicini za dijagnostiku mastocitoma (PEDRAZA i sur., 2011.). Citološki su mastocitomi klasificirani kao dobro, umjereno i slabo diferencirani što je primarno zasnovano na količini citoplazmatskih granula i drugih značajki, uključujući anizocitozu, anizokariozu i omjer jezgri u citoplazmi (RASKIN, 2010.). Patnaikov i Kiupelov sustav (KS) najčešće se koriste u histologiji, međutim KS je jednostavniji, objektivniji i za razliku od Patnaikovog, baziran potpuno na staničnim značajkama koje mogu biti ocijenjene i na citološkim uzorcima. U nekoliko istraživanja su uzorci aspirirata, njih 50, osušeni na zraku i obojani po MGG. Odabrana su područja na razmazu sa najvećom staničnošću i/ ili visokim stupnjem pleomorfizma i gledana pod malim povećanjem. Promatrao se broj mitozu, multinuklearnih

stanica, bizanih jezgri i prisutnost kariomegalije. Primjećeno je da su sve ove značajke zastupljene u većem broju prilikom histološkog stupnjevanja u odnosu na citološko. Međutim citološki se bolje vide citoplazmatske granule zbog veće veličine stanica i upotrebe metakromatskih boja (Giemsa) (DUNCAN i PRASSE, 1979.; STREFEZZI i sur., 2009.). U ovoj studiji najveće razlike između histologije i citologije bile su zbog manjeg broja mitozâ otkrivenih u citološkim uzorcima. To se često događa u citologiji, a razlozi mogu uključivati prisutnost granula, tehniku bojenja i neslučajnu raspodjelu mitozâ (LIGEGOWDA i sur., 2011.). Prema studiji SCARPA i sur., 2014., na temelju dobivenih rezultata, ne predlaže se primjena KS ocjenjivanja u citopatologiji kao preciznu i korisnu metodu, iako u većini slučajeva može pomoći u donošenju kliničke odluke. Rezultati ovog istraživanja pokazuju da, unatoč malom broju uzoraka, bi se mogla postaviti dijagnoza na temelju citološke pretrage uzoraka kutanih mastocitoma bojenih toluidinskim modrilom, jer je primjećeno da ovakvim načinom bojenja se bolje uočavaju granularnost mastocita, mitotske figure, pleomorfizam jezgri, naročito bi- ili multinuklearne stanice te anizokarioza, što su karakteristike koje se ocjenjuju prilikom diferencijacije mastocitoma pasa. Također je primijećeno da su mitoze vrlo rijetko ili uopće nisu prisutne u citološkim uzorcima što potvrđuje razmišljanja LIGEGOWDA i sur., 2011.

Također u ovom istraživanju uzorci bojeni MGG metodom i TM su uspoređeni sa stupnjem malignosti koji je određen na histološkim uzorcima bojenim HE metodom. HERGT i sur. (2016.) istražili su primjenjivost kriterija dvostupanjskog sustava ocjenjivanja kod kutanih mastocitoma pasa, uspoređujući rezultate i citološkog i histološkog ocjenjivanja. Visoki stupanj malignosti je dijagnosticiran ako je i jedna od sljedećih značajki bila pronađena: najmanje 7 mitozâ u 10 vidnih polja pod velikim povećanjem mikroskopa (VPM), najmanje 3 multinuklearne stanice u 10 HPF, najmanje 3 bizarne jezgre u 10 HPF ili prisutnost kariomegalije. Prema histološkom Patnaikovom sustavu ocjenjivanja, od 141 uzoraka mastocitoma koji su bili uključeni u istraživanje, njih 57 je klasificirano stupnjem I, 48 stupnjem II i 36 stupnjem III. Prema Kiupelovom sustavu, 38 (27%) mastocitoma je bilo visokog stupnja malignosti, dok je njih 103 (73%) bilo niskog stupnja. Citološka procjena prema Kiupelovom sustavu otkrila je 36 (26%) mastocitoma visokog stupnja i 105 (74%) niskog stupnja. Ako usporedimo dobivene rezultate oba sustava, možemo reći da su svi mastocitomi prvog stupnja po Patnaiku bili i mastocitomi prvog stupnja prema Kiupelu, dok su svi preostali mastocitomi drugog i trećeg stupnja po Patnaiku bili mastocitomi drugog stupnja prema Kiupelu. Međutim, u 8 od 141 (5,7%) uzorka bilo je neslaganja između citološke i histološke ocjene. Tri razmaza koja su klasificirana kao visoki stupanj malignosti,

histološki su smatrani niskim stupnjem, dok u ostalih 5, koji su histološki potvrđeni kao visoki stupanj malignosti citološki su smatrani niskim stupnjem. Uzimajući to u obzir, dolazi do potencijalnog nedostatka u primjeni citološkog sustava ocjenjivanja. Naše istraživanje ukazuje na podudarnost između citoloških i histopatoloških uzoraka s obzirom na stupanj malignosti mastocitoma. Međutim vidljivo je da bojenje sa TM osigurava točnije postavljanje dijagnoze u odnosu na bojenje sa MGG metodom.

6. ZAKLJUČCI

1. U citološkim razmascima koji su prvotno bili obojeni MGG metodom, odbojani te ponovno bojani TM, uočeno je da kriteriji za citološko građuiranje mastocitoma pasa (granuliranost, pleomorfizam jezgri, mitotske figure, bi- ili multinuklearnost te anizocitoza i anizokarioza) jasniji su i bolje vidljivi, čak i u stanicama gdje je granuliranost bila vrlo jaka.
2. Usporedbom citoloških uzoraka bojanih MGG i TM sa histološkim preparatima bojanim HE vidljivo je da bojenje TM osigurava točnije postavljanje dijagnoze s obzirom na stupanj malignosti.
3. Citološka pretraga, koja se nadopunjuje sa histopatološkom pretragom, vrlo je važna orijentacijska metoda u klasificiranju kutanih mastocitoma pasa.

7. LITERATURA

ALBANESE, F. (2017): Cytology of skin tumours. In: Albanese F, ed. Canine and Feline Skin Cytology. A Comprehensive and Illustrated Guide to the Interpretation of Skin Lesions Via Cytological Examination. Cham, Switzerland: Springer, 291- 482.

BAKER- GABB, M., G. B. HUNT, M. P. FRANCE (2003): Soft tissue sarcomas and mast cell tumours in dogs; clinical behaviour and response to surgery. Aust Vet J, 81: 732- 738.

BLACKWOOD, L., S. MURPHY, P. BURACCO, J. P. DE VOS, P. DE FORNEL – THIBAUD, J. HIRSCHBERGER, M. KESSLER, J. PASTOR, F. PONCE, K. SAVARY – BATAILLE, D. J. ARGYLE (2012) : European consensus document on mast cell tumours indogs and cats. Vet. Comp. Oncol. 10, 1-29.

CAMUS, M. S., H. L. PRIEST, J. W. KOEHLER, E. A. DRISKELL, P. M. RAKICH, M. R. ILHA, P. M. KRIMER (2016) : Cytologic criteria for mast cell tumor grading in dogs with evaluation of clinical outcome. Vet. Pathol. 53(6); 1117- 1123.

DENICOLA, D. B. (2014): Round cells. In: Cowell RL, Valenciano AC, eds. Cowell and Tyler's Diagnostic Cytology and Hematology of the Dog and Cat. 4th ed. St. Louis, MO: Elsevier, 70- 79.

DUNCAN J. R., K. W. PRASSE (1979) : Cytology of canine cutaneous round cell tumors. Mast cell tumor, histiocytoma, lymphosarcoma and transmissible venereal tumor. Vet. Pathol. 16: 673- 679.

GROSS T. L., P. J. IHRKE , E. J. WALDER , V. K. AFFOLTER (2005) : Mast cell tumors. In: Skin disease of the dog and cat. 2nd ed. Ames, Iowa: Blackwell Publishing, 853- 858.

HERGT F., W. BOMHARD, M. S. KENT, J. HIRSCHBERGER (2016) : Use of a 2- tier histologic grading system for canine cutaneous mast cell tumors on cytology specimens. Vet. Clin. Pathol. 45: 477-483.

KIUEP, M., J. D. WEBSTER, K. L. BAILEY, S. BEST, J. DELAY, C. J. DETRISAC, S. D. FITZGERALD, D. GAMBLE, P. E. GINN, M. H. GOLDSCHMIDT, M. J. HENDRICK, E. W. HOWERTH, E. B. JANOVITZ, I. LANGOHR, S. D. LENZ, T. P. LIPSCOMB, M. A. MILLER, W. MISDORP, S. MOROFF, T. P. MULLANEY, I. NEYENS, D. O'TOOLE, J. RAMOS-VARA, T. J. SCASE, F. Y. SCHULMAN, D. SLEDGE, R. C. SMEDLEY, K. SMITH, P. W. SNYDER, E. SOUTHORN, N. L. STEDMAN, B. A. STEFICEK, P. C. STROMBERG, V. E. VALLI, S. E. WEISBRODE, J. YAGER, J. HELLER, R. MILLER (2011) : Proposal of a 2-Tier Histologic Grading System for Canine Cutaneous Mast Cell Tumors to More Accurately Predict Biological Behavior. *Vet. Pathol.* 48: 147-155.

LINGEGOWDA L. B., P. H. MUDDGOWDA, C. K. RAMAKANTHA, H. R. CHANDRASEKAR (2011) : Cytohistological correlation of grading in breast carcinoma. *Diagn. Cytopathol.* 39(4): 251- 257.

LONDON, C. A., B. SEGUIN (2003) : Mast cell tumors in the dog. *Vet. Clin. North Am. Small Anim. Pract.* 33, 473-489.

MARCOS R., P. MACIEIRA, M. SANTOS (2017) : Cytograding of mast cell tumours in dogs: destaining or not and staining with what? *Vet. Comp. Oncol.* DOI 10.1111/vco.12290. 1122-1123.

MASSERDOTTI, C. (2013): Proportion of mast cells in normal canine hepatic cytologic specimens: comparison of 2 staining methods. *Vet Clin Pathol*, 522- 525.

MISDORP W. (2004): Mast cells and canine mast cell tumours. A review. *Vet Q.* 26(4): 156-169.

PATNAIK, A. K., E. G. MACEWEN, A. P. BLACK, S. LUCKOW (1984): Canine Cutaneous Mast Cell Tumor: Morphologic Grading and Survival Time in 83 Dogs. *Vet. Pathol.* 21: 469-474.

PEDRAZA, F., N. F. GRANDI, N. S. ROCHA (2011): The need for cytologic/ histologic correlation studies to establish a cytologic grading system for canine mast cell tumors in veterinary medicine. *Vet. Clin. Pathol.* 40:280–281.

RASKIN, R. E. (2010) : Round or discrete cell. In: *Canine and Feline Cytology: A Color Atlas and Interpretation Guide*. 2nd edn., R.E. Raskin and D. J. Meyer Eds., St. Louis, Saunders Elsevier, 67–69.

RESSEL, L., R. FINOTELLO (2017) : Cytological grading of canine cutaneous mast cell tumours: is haematoxylin and eosin staining better than May- Grünwald– Giemsa? *Vet. Comp. Oncol.* 15(3): 667-668.

RIBATTI, D. (2018): The Staining of Mast Cells: A Historical Overview. *Int Arch Allergy Immunol*;176:55–60.

SABATTINI, S., A. RENZI, L. MARCONATO, G. MILITERNO, C. AGNOLI, L. BARBIERO, A. RIGILLO, O. CAPITANI, D. TINTO, G. BETTINI (2018): Comparison between May-Grünwald-Giemsa and rapid cytological stains in fine-needle aspirates of canine mast cell tumour: Diagnostic and prognostic implications. *Vet. Comp. Oncol.*; 16(4): 511–517.

SCARPA F., S. SABATTINI, G. BETTINI (2016) : Cytological grading of cutaneous mast cell tumors. *Vet. Comp. Oncol.* 14(3): 245-251.

STREFEZZI, R. F., J. G. XAVIER, S. R. KLEEB, J. L. CATÃO-DIAS (2009) : Nuclear morphometry in cytopathology : a prognostic indicator for canine cutaneous mast cell tumors. *J. Vet. Diagn. Invest.* 21: 821-825.

THAMM, D., D. M. VAIL (2007) : Mast Cell Tumors. In: Withrow SJ, MacEwan EG, eds. *Withrow & MacEwan's Small Animal Clinical Oncology*. 4th ed. St. Louis, MO: Saunders Elsevier; 402- 424.

8. SAŽETAK

Monika Perko

CITOLOŠKA PRETRAGA KUTANIH MASTOCITOMA PASA U UZORCIMA OBOJENIM MAY-GRÜN WALD – GIEMSA METODOM I TOLUIDINSKIM MODRILOM

Mastocitom je neoplazma podrijetla mastocita i najčešći je tumor kože u pasa. Citološka pretraga je jedna od najbržih, najjeftinijih i najlakših dijagnostičkih postupaka koji se primjenjuje u kliničkom radu i može pomoći dijagnostičaru prilikom određivanja najprikladnije terapije prije operacije. Citološka dijagnostika mastocitoma temelji se na identifikaciji karakterističnih ljubičastih citoplazmatskih granula koje se boje metakromatski sa toluidinskim modrilom, giemsom i metilenskim modrilom. Cilj rada je bio 10 arhivskih uzoraka mastocitoma obojanih may-grünwald-giemsom metodom odbojiti te ponovo obojiti toluidinskim modrilom, a zatim tumore analizirati prema kriterijima za citološko graduiranje mastocitoma pasa. Nakon toga isti uzorci su uspoređeni sa stupnjem malignosti mastocitoma u histopatološkim preparatima obojenima hemalaun-eozin metodom. Rezultati su pokazali da se u citološkim razmascima obojenima toluidinskim modrilom bolje uočavaju postavljeni citološki kriteriji, a naročito detalji jezgre te bi- i multinuklearne stanice. Osim toga bolje se mogu diferencirati druge stanice (npr. fibroblasti, neutrofilni i eozinofili), a eritrociti manje maskiraju ostale elemente. Može se zaključiti da bojenje toluidinskim modrilom omogućuje bolji uvid u kriterije za citološko graduiranje mastocitoma nego may-grünwald-giemsom bojenje te se prema tome može točnije odrediti citološki stupanj diferencijacije mastocitoma.

Ključne riječi: mastocitom, pas, citološka pretraga, toluidinsko modrilo, stupanj malignosti

9. SUMMARY

Monika Perko

CYTOLOGICAL EXAMINATION OF SAMPLES OF CANINE CUTANEOUS MAST CELL TUMOURS STAINED WITH MAY-GRÜNWARD-GIEMSA METHOD AND TOLUIDINE BLUE STAINS

Mast cell tumors are neoplasms of mast cells origin and are the most common skin tumors in dogs. Cytologic examination is one of the fastest, cheapest and easiest diagnostic procedures used in clinical work that can help to clinician in determining the most appropriate therapy even before surgery. Cytologic diagnosis of mast cell tumors is based on the identification of characteristic purple cytoplasmic granules metachromatically stained with toluidine blue, giemsa and methylene blue. The aim of this study was to destain 10 archival cytological samples of mast cell tumors stained with may-grünwald-giemsa stain and restain it with toluidine blue. After this samples were analyzed according to the criteria for cytologic grading of mast cell tumors in dogs and the same samples were compared with the malignancy grade of mast cell tumors in histopathological sections stained with the hemalaun-eosin method. The results showed that smears stained with toluidine blue better detect the established cytological criteria, and in particular the nuclear details and bi- and multinuclear cells. In addition, other cells (eg. fibroblasts, neutrophils and eosinophils) are better visible, and erythrocytes less mask other elements. It can be concluded that staining with toluidine blue provides better insight into the criteria for cytologic grading of mast cell tumor than may-grünwald-giemsa staining, and thus the cytological degree of mast cell tumors can be more accurately determined.

Key words: mast cell tumor, dog, cytology, toluidin blue, malignancy grade

10. ŽIVOTOPIS

Rođena sam 12. lipnja 1993. u Bjelovaru. Pohađala sam osnovnu školu "Sesvetska sela" u Sesvetama. Nakon osnovne škole upisujem srednju Veterinarsku školu u Zagrebu, koju završavam 2012. godine s odličnim uspjehom i iste godine upisujem Veterinarski fakultet Sveučilišta u Zagrebu. U posljednja tri semestra fakultetske nastave odabrala sam usmjerenje Farmske životinje i konji.

Tijekom svog srednjoškolskog obrazovanja odradila sam praksu u trgovini za kućne ljubimce Zoo Vili i veterinarskoj stanici Sesvete, u kojoj sam također i odradila stručnu praksu u sklopu predmeta 6. godine studija Stručno-klinički rad.

Služim se engleskim jezikom u govoru i pismu.