

Pregled hemangiosarkoma kod pasa

Kanižaj, Lucija

Master's thesis / Diplomski rad

2020

Degree Grantor / Ustanova koja je dodijelila akademski / stručni stupanj: **University of Zagreb, Faculty of Veterinary Medicine / Sveučilište u Zagrebu, Veterinarski fakultet**

Permanent link / Trajna poveznica: <https://um.nsk.hr/um:nbn:hr:178:710870>

Rights / Prava: [In copyright](#)/[Zaštićeno autorskim pravom.](#)

Download date / Datum preuzimanja: **2024-07-17**



Repository / Repozitorij:

[Repository of Faculty of Veterinary Medicine -
Repository of PHD, master's thesis](#)



SVEUČILIŠTE U ZAGREBU
VETERINARSKI FAKULTET

Lucija Kanižaj

PREGLED HEMANGIOSARKOMA KOD PASA

Diplomski rad

Zagreb,
2020.

Diplomski rad izrađen je na Zavodu za veterinarsku patologiju Veterinarskog fakulteta Sveučilišta u Zagrebu.

Predstojnik zavoda: izv. prof. dr. sc. Marko Hohšteter

Mentori:

Izv. prof. dr. sc. Andrea Gudan Kurilj, DiplIECVP

Dr.sc. Doroteja Huber

Članovi povjerenstva za obranu diplomskog rada:

1. Prof. dr. sc. Branka Artuković
2. Dr. sc. Doroteja Huber
3. Izv. prof. dr. sc. Andrea Gudan Kurilj
4. Izv. prof. dr. sc. Marko Hohšteter (zamjena)

Zahvala

Zahvaljujem svojoj mentorici izv. prof. dr. sc. Andrei Gudan Kurilj na nesebičnoj pomoći koju mi je pružila ne samo tokom izrade diplomskog rada već i tokom cijelokupnog studija. Hvala Vam na iznimnom strpljenju, na svim savjetima i uvijek nasmijanom licu.

Zahvaljujem i mentorici dr.sc. Doroteji Huber koja se uključila u izradu ovog rada.

Neizmjerne hvala mojim roditeljima, koji su mi bili najveća potpora svih ovih godina. Hvala Vam na svakom nerviranju oko mojih ispita, hvala Vam na ogromnoj podršci i što ste mi uvijek čuvali leđa. Moja diploma je više Vaša nego moja.

Veliko hvala sestri Petri, najvećem osloncu u životu, mom uzoru i najboljoj starijoj sestri, bez koje ništa nebi imalo smisla niti bi bilo moguće. Hvala ti što si bila uz mene u najboljim i najgorim danima.

Hvala Teni i Morani na svakoj poruci ohrabrenja, na svakom druženju, smijehu i savjetu. Uvijek ste vjerovale u mene, davale mi motivaciju za dalje i bile najbolje prijateljice koje čovjek može poželjeti.

Hvala Andreici, Kolačiću, Sarici i Monki na nezaboravnim druženjima i učenjima. Uz znanje, vi ste najbolje što nosim sa sobom s Veterinarskog fakulteta.

Hvala Nikoli na pomoći i brizi, na hrani i slatkišima u posljednje 2 godine studentskog života.

Hvala Luki, Mihajlu i Marti, uvijek ste bili nepresušan izvor zabave i smijeha i velika podrška.

POPIS PRILOGA

SLIKE

Slika 1. Pas, srce; hemoperikard posljedično rupturi hemangiosarkoma	7
Slika 2. Pas, srce; desna aurikula srca u potpunosti proraštena sa hemangiosarkomom.	8
Slika 3. Pas, srce; multifokalna diseminacija hemangiosarkoma miokarda	8
Slika 4. Pas, jetra; metastaze hemangiosarkoma.	9
Slika 5. Pas, pluća; diseminirane metastaze hemangiosarkoma u pluća	9
Slika 6. Pas, bubreg; metastaza hemangiosarkoma	10
Slika 7. Pas; hemangiosarkom slezene	10
Slika 8. Slezena, kapilarni obrazac rasta HSA. HE x 10	11
Slika 9. Slezena, kavernozi obrazac rasta HSA. HE x 10	12
Slika 10. Slezena, solidni obrazac rasta HSA. HE x 20.....	12

Izvor slika: Zavod za veterinarsku patologiju, Veterinarski fakultet Sveučilišta u Zagrebu

SADRŽAJ

1. UVOD	1
2. PREGLED LITERATURE	3
2.1. Učestalost pojave hemangiosarkoma.....	3
2.2. Pasminska predispozicija, spol i dob.....	3
2.3. Razvoj hemangiosarkoma.....	4
2.4. Utjecaj mikrokoliša na rast hemangiosarkoma.....	5
2.5. Klinička obilježja hemangiosarkoma.....	7
2.6. Makroskopska i histološka obilježja hemangiosarkoma.....	8
2.7. Dijagnostika hemangiosarkoma.....	13
2.8. Liječenje hemangiosarkoma.....	15
3. RASPRAVA	18
4. ZAKLJUČCI	21
5. LITERATURA	22
6. SAŽETAK	29
7. SUMMARY	30
8. ŽIVOTOPIS	31

1.UVOD

Hemangiosarkom (HSA) je maligna neoplazma karakterizirana agresivnim rastom, ranim metastaziranjem i nepovoljnom prognozom. Hemangiosarkom se može razviti u bilo kojem vaskulariziranom tkivu, međutim najčešće primarno mjesto razvoja hemangiosarkoma u pasa je slezena. Također, u pasa se uz HSA slezene, mogu razviti i konkurentni tumori u supkutanom tkivu i srcu gdje najčešće zahvaćaju desni atrij ili aurikulu. U takvim slučajevima još uvijek nije jasno radi li se o metastazama tumora ili multicentričnoj pojavi tumora (LINDER, 2017.).

Pretpostavlja se da visceralni hemangiosarkomi u pasa mogu nastati iz diferenciranih vaskularnih endotelnih stanica ili iz matičnih (hematopoietskih) stanica koštane srži sa hemangioblastičnim potencijalom. Naime, pojedine neoplastične stanice pokazuju različite molekularne fenotipove, što sugerira podrijetlo od multipotentnih progenitorskih stanica hematopoietskog podrijetla (LINDER, 2017.). Točan uzrok HSA u pasa nije poznat, međutim pasminska predispozicija za razvoj ovih tumora ukazuje na utjecaj nasljednih genetskih čimbenika (HART i sur., 2014.). Čimbenici iz okoliša, kao što su ultraljubičasto ili ionizirajuće zračenje, mogu uzrokovati kutane hemangiosarkome, a psi izloženi radionukleotidima mogu razviti primarne HSA u plućima, kostima i jetri (LINDER, 2017.).

HSA se manifestiraju kao pojedinačne, multifokalne ili mješovite crveno-ljubičaste tvorbe. Na prerezu nalazimo nježno, hemoragično neoplastično tkivo dok su solidna područja čvrsta i bijele boje. Histološki podtipovi hemangiosarkoma su kapilarni, kavernozni i solidni (KIM i sur., 2015.).

U velikom broju slučajeva psi ne pokazuju kliničke znakove da boluju od hemangiosarkoma (RUOSLAHTI, 2002.). Nakon postavljenje sumnje na hemangiosarkom dijagnostika uključuje krvne pretrage, radiografiju toraksa i abdomena, abdominalni ultrazvuk i ehokardiografiju srca (NELSON i COUTO, 2009.) i drugo, ali konačna dijagnoza se temelji na histološkoj i imunohistološkoj pretrazi (KRUMP- KONVALINKOV i sur., 2003.).

Način liječenja HSA se nije pretjerano promijenio u zadnjih 20 godina, vjerojatno zbog nedovoljnog razumijevanja biologije tumora. Tek nedavno su se u veterinarskoj medicini pojavila malo detaljnija i opsežnija istraživanja koja uključuju molekularnu

patogenezu, tumorski mikrookoliš i heterogenost HSA (GARDNER i sur., 2015.; KIM i sur., 2015.).

Svrha ovog diplomskog rada je objediniti podatke dosadašnjih istraživanja o hemangiosarkomima pasa. Posebno će biti naglašene dosadašnje spoznaje o etiologiji, kliničkoj manifestaciji i morfologiji hemangiosarkoma te metode dijagnostike i terapije ovih tumora.

2.PREGLED LITERATURE

2.1 Učestalost pojave hemangiosarkoma

Hemangiosarkomi su česti tumori pasa (JOHNSON i sur., 1989.), a rijetko su opisani kod mačaka, krava, ovaca i konja (GOLDSCHMIDT i HENDRICK, 2002.). Procijenjeno je da ovaj tumor čini oko 5 do 7% svih tumora koji se pojavljuju u pasa (MODIANO i sur., 2007.), dok prema istraživanjima iz Hrvatske taj postotak iznosi oko 3% (ŠOŠTARIĆ-ZUCKERMANN i sur., 2013.). HSA je najčešći tip tumora srca u pasa i predstavlja 69% svih srčanih tumora koji su identificirani histološkom pretragom. Njegova pojavnost je otprilike 10 puta veća nego kod tumora aortalnog tjelešca, koji je drugi najčešći tumor srca (WARE i HOPPER, 1999.).

Nevisceralni hemangiosarkomi se pojavljuju rjeđe (<1%) nego visceralni hemangiosarkomi (2%), ali se ipak nalaze dosta često i zahvaćaju veliki broj pasmina pasa (SCHULTHESIS, 2004.).

2.2 Pasminska predispozicija, spol i dob

Hemangiosarkomi su rijetki u pasa mlađih od 5 godina, a prosječna dob u kojoj se hemangiosarkomi javljaju je 10.7 godina (YAMAMOTO i sur., 2013.).

Što se tiče pasminske predispozicije, ona je najčešće opisana za njemačkog ovčara (JOHNSON i sur., 1989.), zlatnog retrivera i labrador retrivera (SCHULTHESIS, 2004, CHRISTENSEN i sur., 2009.). Bokseri, bernski planinski pas i njemački kratkodlaki ptičar su pasmine sa velikim rizikom nastanka hemangiosarkoma (MOE i sur., 2008.). Za razvoj tumora ne postoji spolna predispozicija (ARONSON, 1985.; TOBIAS i sur., 2008), a primijećeno je da kastrirane kuje imaju veći rizik za razvijanje tumora od nekastriranih kuja (WARE i HOPPER, 1999.).

2.3 Razvoj hemangiosarkoma

Etiologija i stanično porijeklo hemangiosarkoma nije u potpunosti jasno. Nasljedna svojstva su važna ali nisu jedina odgovorna za nastanak bolesti. Nedavna istraživanja humanih karcinoma sugeriraju da broj dijeljenja tkivno specifičnih matičnih stanica može objasniti rizik za nastanak tumora (TOMASETTI I VOGELSTEIN, 2015.).

Okolišni čimbenicifaktori vjerojatno imaju ulogu u etiologiji HSA (BENJAMIN i sur., 1991.; HAHN i sur., 1975.). Infektivni čimbenici nisu dovedeni u direktnu vezu sa nastankom hemangiosarkoma, iako jedno istraživanje navodi da postoji veza između hemangiosarkoma i Leishmanije (MARGARITO i sur., 1994.), a drugo istraživanje je pokazalo povećani nalaz *Bartonelle spp.* u DNA uzorcima kod pasa sa hemangiosarkomom slezene u odnosu na zdrave pse (VARANT i sur., 2011.). Sveukupno gledajući, relativno visoka incidencija HSA kod pasa može biti posljedica anatomskih ili funkcionalnih svojstva mikrovaskulature ili specifičnosti upale i hemostaze kod pasa (KIM i sur., 2015.).

Posljednja istraživanja dovode u pitanje raniju pretpostavku o endotelnom porijeklu psećih hemangiosarkoma i histološki sličnih humanih angiosarkoma. Postoji mogućnost da se ti tumori razvijaju od progenitorskih stanica koštane srži koje mogu prijeći u periferni vaskularni sustav (TAMBURINI i sur., 2014.).

Istraživanja u kojima su se koristile stanične linije su omogućile jasnije razumijevanje stanične biologije HSA, uključujući i razumijevanja karakteristika ekspresije gena na površini stanice (FOSMIRE i sur., 2004.; LAMERATO-KOZICKI i sur., 2006.), tumorske supresije aktivacije gena (RITT i sur., 2009.) i stvaranje tumorskog staničnog genoma bez interferencije od strane strome povezane sa tumorom (TAMBURINI i sur., 2014.).

Posljednji podaci govore da hemangiosarkomi postoje u obliku različitih molekularnih podtipova. Ti podtipovi se temelje na staničnim ili metaboličkim procesima koji pogoduju angiogenezi, inflamaciji ili adipogenezi. Kapacitet stvaranja tih molekularnih podtipova ima populacija stanica koje slične na progenitorske stanice. Tumori mogu nastati od pojedinačnih progenitorskih stanica koje mogu proći kroz mijeloidni/endotelni intermedijar i diferencirati se u više loza kao dio adaptivnog procesa. Adaptivni proces se može javiti zbog odgovora na hipoksiju ili na upalu koja

se javila u tumorskoj niši. Na kraju procesa se razvije jedan od 3 tumorska fenotipa: mijeloidni, endotelijani ili adipogeni (GOREDNI i sur., 2014.).

Drugi način na koji bi hemangiosarkomi mogli nastati je taj da multipla progenitorska loza može pridonijeti formaciji tumora na način da jedan progenitor omogućuje razvoj stanica koje su slične endotelnim i masnim stanicama, a drugi progenitor omogućuje stvaranje stanica koje slične mijeloidnim stanicama. Ova dva scenarija ne isključuju jedan drugog i mogli bi objasniti heterogenost hemangiosarkoma i njegovu karakterističnu morfološku građu. Sposobnost stvaranja tumorskih molekularnih podtipova nudi jedinstveni model za proučavanje razvoja i progresije hemangiosarkoma, te može poboljšati predviđanje nastanka tumora, bolji odgovor tumora na terapiju i bolji krajnji ishod bolesti (GOREDNI i sur., 2014.).

2.4 Utjecaj mikrookoliša na rast hemangiosarkoma

Ključni regulator za rast tumora i njegovu progresiju je odnos između malignih stanica i njihovog okoliša (KIM i sur., 2015.). Upala i angioneneza su rekurentna obilježja stanica hemangiosarkoma (GORDEN i sur., 2014.; TAMBURINI i sur., 2014.) i uz to na stanicama postoje funkcionalni receptori koji stvaraju biološki važne signale prilikom vezanja za kemokine interleukin (IL)-8, CXCL12 (čimbenik deriviran iz stromalnih stanica 1 α) i modificirani sfingozin (KIM i sur., 2014.; TAMBURINI i sur., 2014.; IM i sur., 2015.; RODRIGUEZ i sur., 2015.).

IL-8 je poznat kao protuupalni citokin koji ima bitnu ulogu kod procesa upale i angiogeneze. Zbog tih svojstava je proučavan kao jedan od bitnijih regulatora tumorskog mikrookoliša (WAUGH i WILSON, 2008.). Primijećeno je da IL-8 pretvara signale u stanicama hemangiosarkoma potičući mobilizaciju kalcija (KIM i sur., 2014.) te mijenjanje transkripcije vlastitih gena, u obliku negativne povratne sprege. On nije direktno poticao proliferaciju i preživljavanje stanica na kulturi, ali je njegova genska ekspresija bila povezana s potpisima gena koji utječu na mikrookoliš reaktivnog tumora. Genski potpis je zamijećen u tumorskom tkivu i staničnim linijama sugerirajući da je produkcija IL-8 dio adaptivnog mehanizma stanica hemangiosarkoma za prilagodbu vlastitog mikrookoliša (KIM i sur., 2014.).

CXCL12 i njegov receptor -4 imaju ulogu u migraciji hematopoetskih matičnih stanica i tumorskih stanica (MULLER i sur., 2001.; BALKWILL, 2004.). Njihova interakcija utječe na to da stanice tumora migriraju na metastatska područja koja se sastoje od mikrokoliša obogaćenog s CXCL12 (BALKWILL, 2004.). Kod psećih HSA, putem profiliranja genske ekspresije, identificirani su genski potpisi hematopoetske funkcije i migracije stanica koji su potaknuti zbog ekspresije CXCR4 i CXCL12 (IM i sur., 2015.). Podrijetlo CXCL12 kao autokrinog, endokrinog ili parakrinog faktora, kao i uloga CXCR4 u upalnim i stromalnim stanicama, koje formiraju tumorsku nišu, tek se mora utvrditi. Također je nepoznato da li HSA stanice stvaraju CXCL-12 obogaćeni okoliš koji onda utječe na ekspresiju CXCR4 tumorskih stanica ili te tumorske stanice migriraju i/ili koloniziraju organe i tkiva koja su bogata CXCL12 (KIM i sur., 2015.).

Sfingozin-1-fosfat receptor 1(S1P) je produkt endotelnog diferencijacijskog gena-1 (EDG-1) (PYNE i PYNE, 2000.). S1P je bioaktivan lipid koji suzbija pro-apoptičkom učinak ceramida. S1P receptor je važan jer pomaže u održavanju imunosti i vaskularne homeostaze, te pridonosi patološkom rastu stanica (SPIEGEL i sur., 2003.; KUNKELG i sur., 2013.). Važnost S1P i utjecaj na tumorsku stromu tek mora biti ustanovljen (KUNKELG i sur., 2013.). Nedavno istraživanje je dokazalo da je stvaranje S1P od strane HSA stanica uzgojenih na kulturi neznatno te da elementi u mikrokolišu tumora, kao što su eritrociti i trombociti, imaju veću ulogu u nastanku ovih molekula (RODRIGUEZ i sur.,2015.). Važnost S1P u rastu HSA je dokazana promatrajući FTY20, koji je strukturalni analog S1P i uzrokuje njegovu degradaciju (KUNKELG i sur., 2013.) i uzrokuje apoptozu stanica hemangiosarkoma (RODRIGUEZ i sur., 2015.).

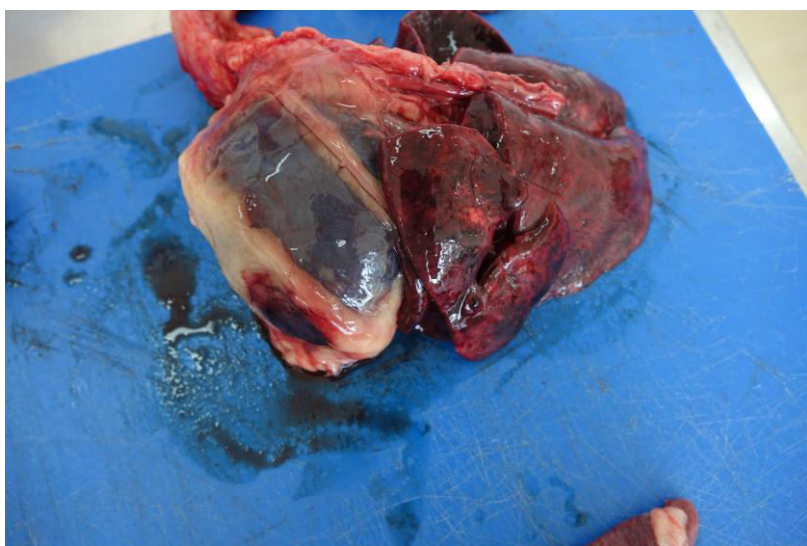
Američka uprava za hranu i lijekove je odobrila da se FTY20 koristi kao imunosupresor, sugerirajući da ometanje puta nastajanje S1P može biti korisno u liječenju psećih i humanih hemangiosarkoma (KIM i sur., 2015.).

2.5 Klinička obilježja hemangiosarkoma

U velikom broju slučajeva psi ne pokazuju kliničke znakove da boluju od hemangiosarkoma (RUOSLAHTI, 2002.). Ako su znakovi prisutni, oni variraju s obzirom na lokaciju tumora te ovise i o tome da li se pojavila spontana ruptura HSA, srčana aritmija ili koagulopatija (NELSON i COUTO, 2009.). Ugrušci koji se stvaraju u krvnim žilama sprječavaju krv i nutrijente iz krvi da dođu do tumorskih stanica što dovodi do smrti stanica i stvaranja ruptura u tumoru koje mogu dovesti do izljeva krvi u abdomen, perikard (slika 1.), pleuralnu šupljinu ili supkutani prostor (PRYMAK i sur., 1988.).

Više od polovice pasa sa HSA dovedeni su veterinaru zbog akutnog kolapsa koji je izazvan spontanom rupturom primarnih ili metastatskih lezija. Pojedine epizode kolapsa mogu se javiti i zbog ventrikularnih aritmija kao što su prerana ventrikularna kontrakcija i paroksizmalna ventrikularna tahikardija .Ventrikularne aritmije se često pojavljuju kod pasa sa HSA slezene i srca (NELSON i COUTO, 2009.).

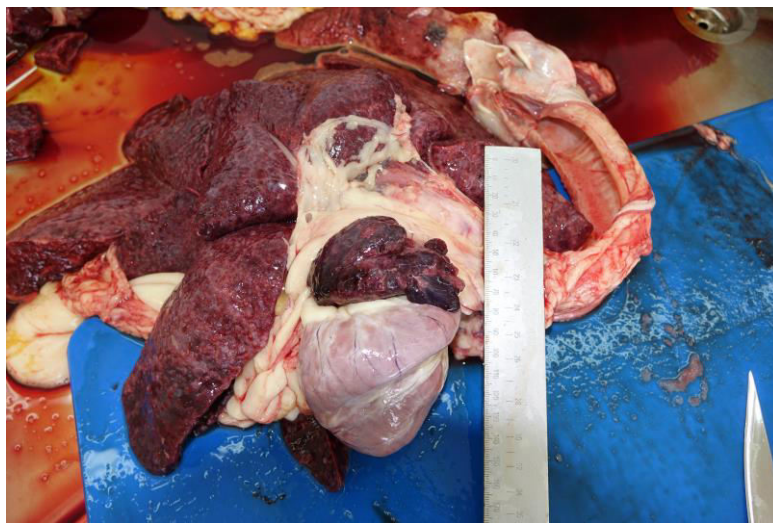Klinički znakovi kao što su letargija, kolaps, dispneja, kašalj, intolerancija na fizičku aktivnost su povezani sa perikardijalnim izljevom, tamponadom srca i zatajenjem desne strane srca. Tokom kliničkog pregleda mogu se naći prigušeni srčani ton, slabi femoralni puls, tekućina u abdomenu i naprezanje tokom disanja (TOBIAS i MCNIEL, 2008.; WEISSE i sur., 2005.). Više od polovice pacijenata sa dijagnozom hemangiosarkoma umire u roku od godine dana nakon postavljanja dijagnoze (ANTONESCU, 2014.).



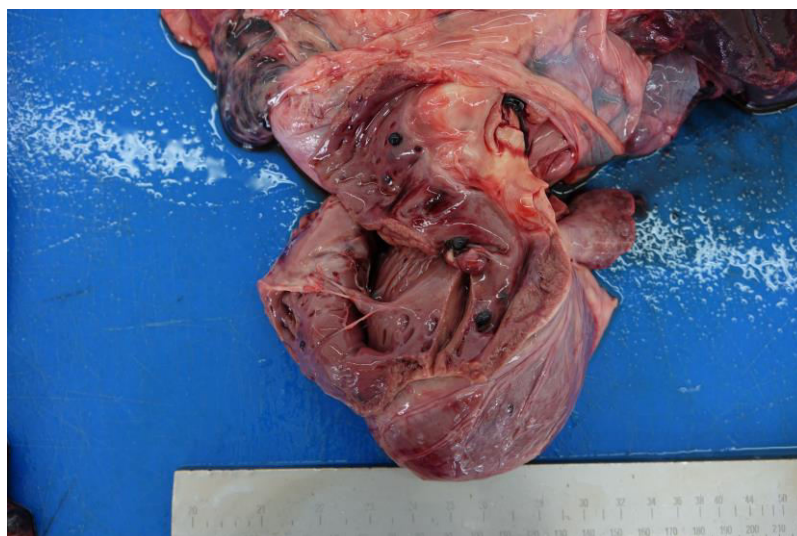Slika1. Pas, srce. Hemoperikard posljedično rupturi hemangiosarkoma.

2.6 Makroskopska i histološka obilježja hemangiosarkoma

Hemangiosarkomi su najčešći primarni tumori srca u pasa i razvijaju se subepikardijalno na stijenci desnog atrija blizu aurikule (slika 2.). Mogu se pojaviti kao pojedinačne, multifokalne (slika 3.) ili mješovite crveno-ljubičaste tvorbe te se teško razlikuju od hematoma. Na prereznoj površini su hemoragični sa nježnim, crvenim neoplastičnim tkivom. Na solidnim područjima tumora tkivo je čvrsto i bijele je boje (KIM i sur., 2015.).

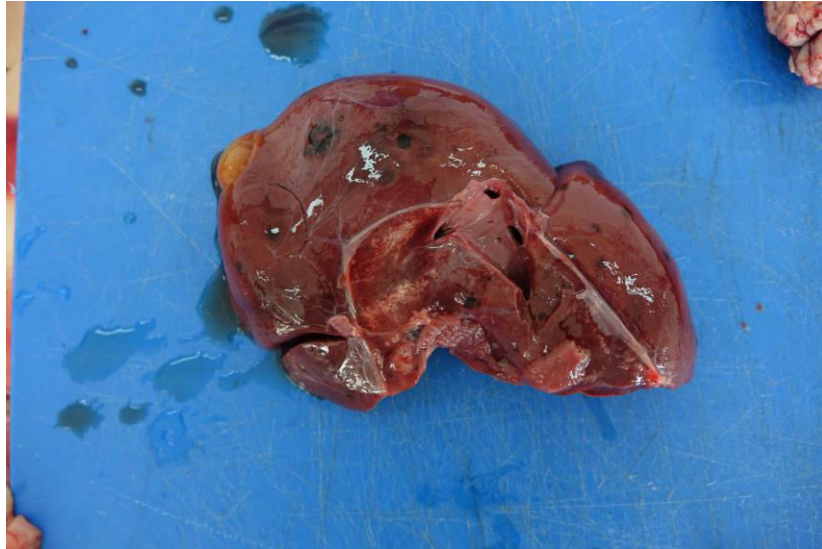


Slika 2. Pas, srce. Desna aurikula srca u potpunosti proraštena sa hemangiosarkomom. (Izvor: Zavod za veterinarsku patologiju).

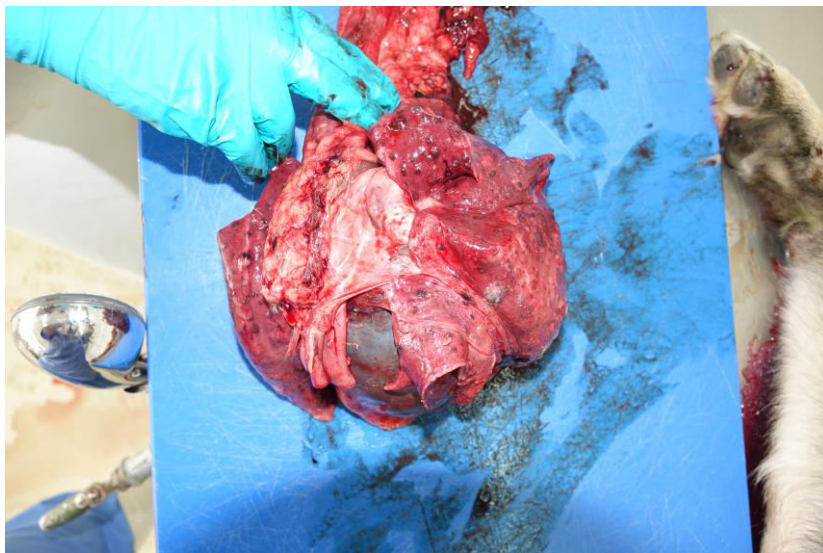


Slika 3. Pas, srce. Multifokalna diseminacija hemangiosarkoma miokarda.

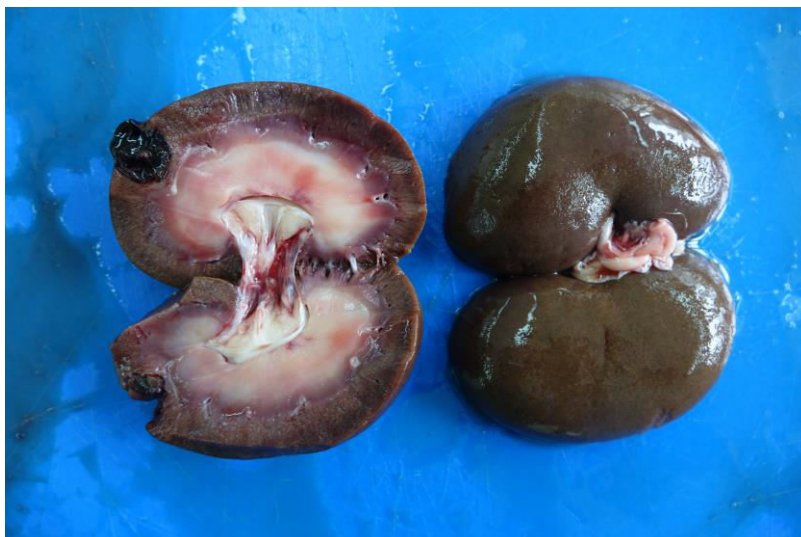HSA ima tendenciju metastaziranja u ranoj fazi bolesti, najčešće se širi u jetru (slika 4.) i pluća (slika 5.) te bubrege (slika 6.), ali se HSA može naći i u retroperitonealnom masnom tkivu te na koži i supkutano (BOES i DURHAM, 2017.). Tumori u supkutano tkivu često zahvaćaju i okolne mišiće (PETERSON, 2006.).



Slika 4. Pas, jetra. Metastaze hemangiosarkoma.

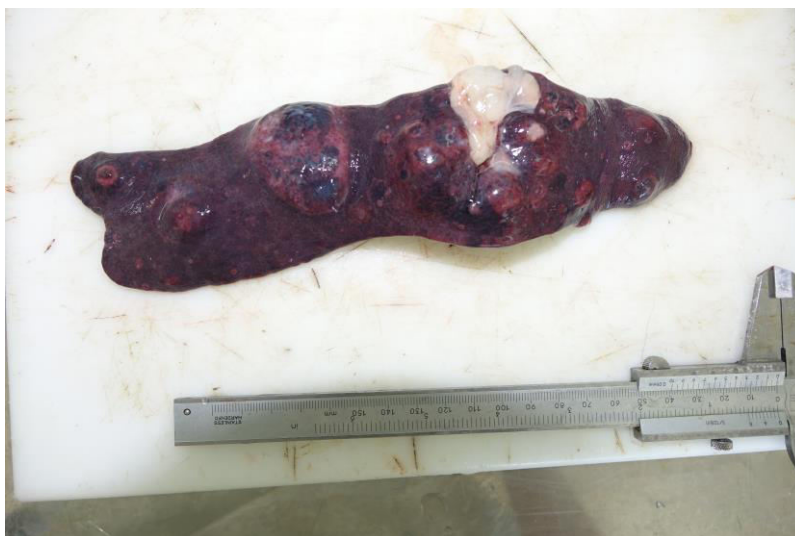

Slika 5. Pas, pluća. Diseminirane metastaze hemangiosarkoma u pluća.



Slika 6. Pas, bubreg. Metastaza hemangiosarkoma.

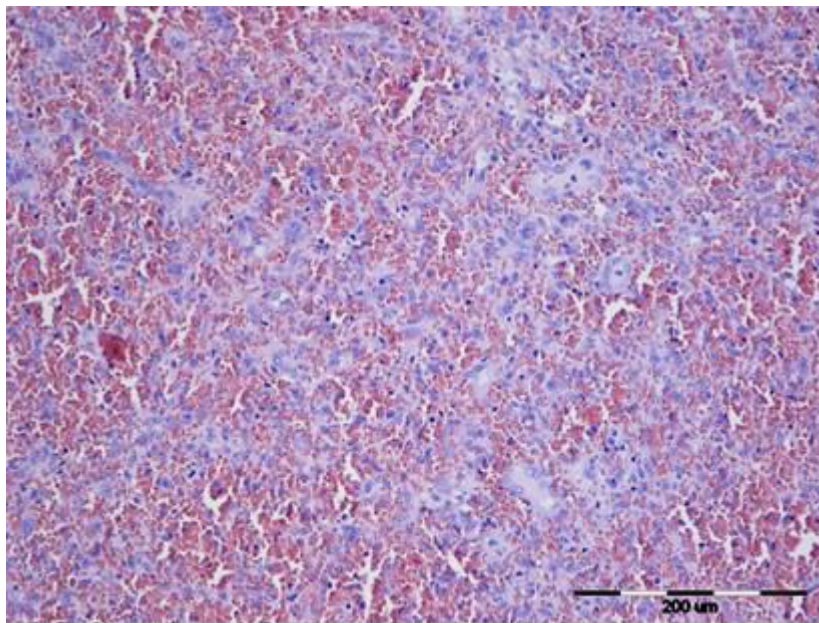
Na slezeni (slika 7.) tumori mogu doseći veličinu i 30 cm u promjeru zbog krvarenja koje se događa unutar samog tumora (ROBINSON i ROBINSON, 2016.). Do 25% tumora na slezeni ima i korespondirajući kardijalni tumor (CLIFFORD i sur., 2000.).



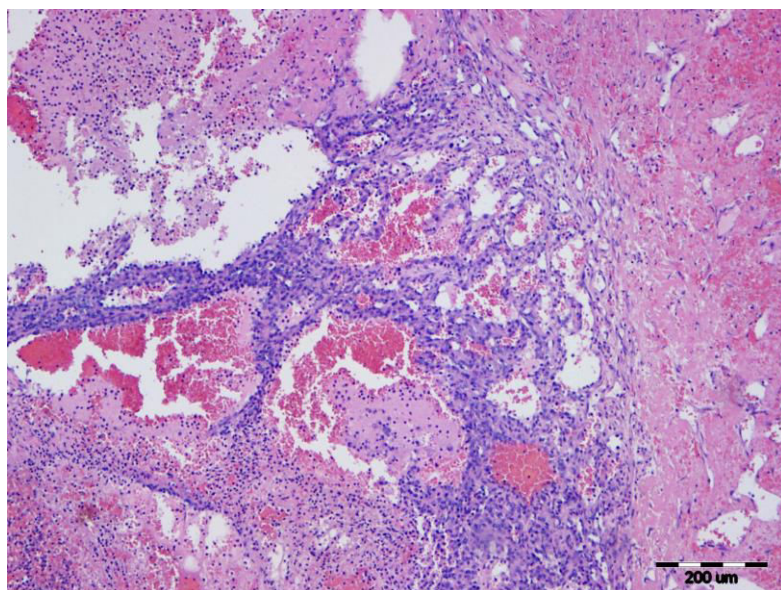
Slika 7. Pas; hemangiosarkom slezene.

Na jetri su hemangiosarkomi najčešće multicentrični te zahvaćaju više režnjeva. Žarište tumora je heterogene strukture, infiltrira okolno područje, varira u veličini formirajući hemoragične nodule koji izgledom podsjećaju na spužvu (WANG i sur., 2013.).

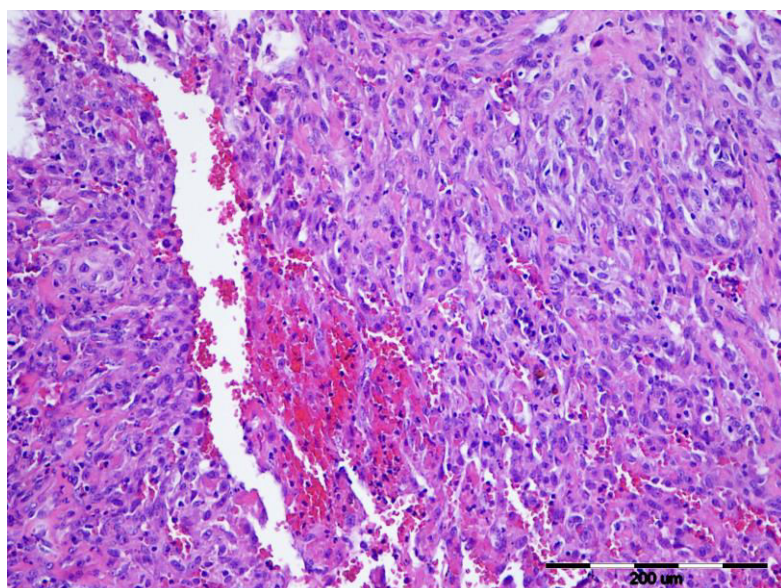
Histološki tipovi hemangiosarkoma su kapilarni tip (slika 8.), kavernozni tip (slika 9.) i solidni tip (slika 10.) (FOSMIRE i sur., 2004.). Izgled im može varirati od klasičnog kavernoznog tipa tumora koji sadrži stanice nalik endotelnim stanicama do solidnog tipa koji se ne može razlikovati bez imunohistokemijske analize od ostalih tipova sarkoma mekog tkiva (GOLDSCHMIDT i HENDRICK, 2002.). Stanice HSA su često vretenastog oblika sa okruglom, ovalnom ili pleomorfnom jezgrom, istaknutom staničnom jezgricom i citoplazmom koja je obilna, bazofilna i vakuolizirana (GOLDSCHMIDT i HENDRICK, 2002; BERTAZZOLO i sur., 2005.). Kod pasa, kao i kod konja i krava, zamijećeni su epiteloidni hemangiosarkomi sa poligonalnim, histiocitnim stanicama, koji se najčešće razvijaju u subkutisu, skeletalnim mišićima i plućima (WARREN i SUMMERS, 2007.).



Slika 8. Slezena, kapilarni obrazac rasta HSA. HE x 10.



Slika 9. Slezena, kavernozi obrazac rasta HSA. HE x 10.



Slika 10. Slezena, solidni obrazac rasta HSA. HE x 20.

2.7 Dijagnostika hemangiosarkoma

Nakon postavljenje sumnje na hemangiosarkom dijagnostika uključuje hematološku i biokemijsku pretragu krvi, koagulacijski test krvi, radiografiju toraksa i abdomena, abdominalni ultrazvuk i ehokardiografiju srca (NELSON i COUTO, 2009.). Magnetska rezonanca (MRI) može točno identificirati lokaciju i opseg mase, no teško je razlikovati da li je ta masa malignog ili benignog karaktera (DE LA FUENTE i sur., 2013.). Konačna dijagnoza se temelji na histološkoj i imunohistološkoj pretragi (KRUMP- KONVALINKOV i sur., 2003.).

Česti laboratorijski nalazi uključuju neutrofiliju, blagu regenerativnu anemiju i velik broj cirkulirajućih nezrelih eritrocita (KERSTETTER i sur., 1997.; MACDONALD i sur., 2009.). Trombocitopenija je česti nalaz kod pasa sa HSA (NELSON i COUTO., 2009.; HAMMER i COUTO, 1992.). Anemija i spontano krvarenje se javljaju zbog hemostatskih abnormalnosti koje su uzrokovane rupturom tumora, diseminiranom intravaskularnom koagulopatijom i mikrogangiopatskom hemolizom (HAMMER i sur., 1991.). Za 50% pasa koji boluju od HSA se smatra da pokazuju znakove DIK-a (NELSON i COUTO, 2009.; HAMMER i sur., 1991.). Profil koagulacije, za dokaz DIK-a, uključuje aktivirano koagulacijsko vrijeme (ACT), protrombinsko vrijeme (PV), aktivirano parcijalno tromboplastinsko vrijeme (APTV) i koncentraciju fibrinogena (NELSON i COUTO, 2009.)

Na ultrazvuku abdomena hemangiosarkom slezene tipično se pojavljuje kao neoplastična masa sa mješovitom ehogenošću, varirajući od anehogene do hiperehogene tvorbe. Ultrazvuk se smatra najosjetljivijom metodom dijagnostike za detekciju promjena na slezeni (NELSON i COUTO, 2009.).

Kod pulmonalnih metastaza HSA, uz pomoć radiografije, možemo naći intersticijske ili alveolarne infiltrate ali trebamo uzeti u obzir da ovaj nalaz nije tipičan samo za metastaze već ga možemo naći i kod diseminirane intravaskularne koagulopatije sa intrapulmonalnim krvarenjem.

Kod radiografije desnog atrija i aurikule možemo vidjeti promjene u vidu gubitka strukture stijenke i pojavu izbočina različitih veličina. Povećanje desne aurikule je rijetko kad vidljivo (NELSON i COUTO, 2009.).

Aspiracija tankom iglom i krvni razmaz imaju ograničenu mogućnost dijagnostike jer je nalaz uzorka krvi tipičan za nalaz krvarenja, a neoplastične endotelne stanice teško pronalazimo u uzorku (NELSON i COUTO, 2009.; CLIFFORD i sur., 2000.).

U živih pacijenata, ekscizijska biopsija ili splenektomija, ne samo što omogućuju histopatološku pretragu i točnu dijagnozu, već mogu imati i terapijsku ulogu (NELSON i COUTO, 2009.; CLIFFORD i sur., 2000.).

Slabo diferencirani HSA se ponekad teško može razlikovati od ostalih tumora mezenhimalnog porijekla (NELSON i COUTO, 2009.; FERRER i sur., 1995.), kao što su fibrosarkomi, leiomiosarkomi, miksosarkomi, liposarkomi i nediferencirani sarkomi (WITHROW i VAIL, 2001.). U slučaju slabo diferenciranih hemangiosarkom, imunohistokemija omogućuje detekciju neoplastičnih endotelnih stanica i pokazuje njihovu distribuciju unutar tkiva (BERTAZZOLO i sur., 2005.; SABATTINI i BETTINI, 2009.). Von Willebrandov faktor, antigen vezan na faktor VIII, bio je prvi endotelni stanični marker za dokaz HSA (SABATTINI i BETTINI, 2009.). Kasnije su istraživanja dokazala da postoji povremeno javljanje lažno negativnih rezultata (FERRER i sur., 1995.; SABATTINI i BETTINI, 2009.), vjerojatno jer slabo diferencirani HSA sa netipičnim stanicama ne proizvode marker, ili proizvode modificirani antigen koji ne reagira sa primarnim protutijelom (SABATTINI i BETTINI, 2009.). CD31 stanični marker se pokazao kao pouzdaniji marker za dokazivanje tumora jer i slabo diferencirani HSA, koji su bili negativni na vWf, na CD31 su bili obojani pozitivno i mnogo intenzivnije (FERRER i sur., 1995.). Oba markera su prisutna u hemangiomima, ali ne i u ostalim tumorima mezenhimalnog podrijetla (FERRER i sur., 1995.; SABATTINI i BETTINI, 2009.).

Mjerenje srčanog troponina (cTnI) se kod ljudi koristi za dijagnozu akutnog infarkta miokarda. Visoke koncentracije troponina povezane su i sa drugim bolesti, kao što su sepsa i kongestivno zatajenje srca (EBELL i FLYNN, 2000.). Teoretski, sve što uzrokuje ishemiju i nekrozu miokarda rezultira povišenom serumskom koncentracijom troponina. U jednom istraživanju, koncentracija cTnI je bila viša u pasa sa perikardijalnim izljevom u odnosu na zdrave pse. Dokazano je i da psi koji imaju hemangiosarkom srca imaju višu koncentraciju cTnI nego psi sa idiopatskim perikardijalnim izljevom što upućuje da bi troponin mogao biti koristan marker za detekciju etiologije perikardijalnog izljeva (SHAW i sur., 2004.).

2.8 Liječenje hemangiosarkoma i prognoza

Način liječenja HSA se nije pretjerano promijenio u zadnjih 20 godina, vjerojatno zbog nedovoljnog razumijevanja biologije tumora. Tek nedavno su se u veterinarskoj medicini pojavila malo detaljnija i opsežnija istraživanja koja uključuju molekularnu patogenezu, tumorski mikrookoliš i heterogenost HSA (GARDNER i sur., 2015.; KIM i sur., 2015.).

Operacija hemangiosarkoma je bila prva opcija liječenja, iako ne omogućuje dulje produljivanje života pacijenta. Tri istraživanja su pokazala da je kod pasa sa HSA slezene koji su bili liječeni samo operativno, prosječno preživljavanje 2-3 mjeseca. (BROWN i sur., 1985.; WOOD i sur., 1998.; JOHNSON i sur., 1989.). Kirurška ekscizija kardijalnog HSA je također dala nezadovoljavajuće rezultate, sa prosječnim preživljavanjem oko 3 do 5 mjeseci (DUNNING i sur., 1998.; KERSTETTER i sur., 1994.).

Zbog ograničenih sposobnosti operacije u izlječenju i produljivanju života kod pacijenata sa HSA, kemoterapija je postala glavna komponenta terapije (PARCHMAN i CRAMERI, 1989.). Različiti protokoli kemoterapije koji se baziraju na doksorubicinu (DOX) sa ili bez dodatka vinkristina i ciklofosfamida su se pokazali kao dobar izbor jer omogućuju dulje preživljavanje (HAMMER i COUTO, 1992.; SONREMO i sur., 1993.; OGIIVILE i sur., 1996.). Protokoli bazirani na doksorubicinu uključuju: samo doksorubicin (30 mg/m^2 intravenozno svaka 3 tjedna po 5 ciklusa), doksorubicin i ciklofosfamid gdje se uz klasični protokol za doksorubicin dodaje još ciklofosfamid $50\text{-}75 \text{ m}^2$ intravenozno 3-6 dana svaki 3. tjedan ciklusa, kombinaciju vinkristina, doksorubicina i ciklofosfamida gdje doksorubicin zadržava svoje gore navedene doze, ciklofosfamid se daje 100 mg/m^2 intravenozno na svaki 1 dan 3. tjedna ciklusa, a vinkristin se daje 0.75 mg/m^2 intravenozno svaki 8 i 15-ti dan svakog ciklusa (HOSGOOD, 1991.; HAMMER i COUTO 1992.; CLIFFORD i sur., 2000.).

Također se u posljednje vrijeme vrše daljnja istraživanja i pojavile su se potencijalne nove tehnologije i načini distribucije kemijskih spojeva po tijelu koji bi omogućili uspješnije liječenje HSA. Neki od tih postupaka su inhalacijska kemoterapija, sterilni stabilizirani liposomi i intraabdominalna aplikacija kemoterapeutika (CLIFFORD i sur., 2000.).

Inhalacijska kemoterapija je prva ciljana strategija za inhibiciju pulmonalnih metastaza. Provedeno je par studija sa inhalacijskom kemoterapijom kod pasa sa hemangiosarkomom slezene koji je otklonjen splenektomijom. Inhalacijski doksorubicin je nedavno razvijen i pomoću specijalno dizajniranog aerosolnog uređaja je administriran u tijelo. Privremeni rezultati upućuju na to da takav način liječenja obavlja svoju funkciju te da se nije povećala toksičnost samog doksirubicina u ostatku organizma (VAIL i sur., 1998.).

Sterilni stabilizirani liposomi su liposomi koji sadrže malu frakciju glikolipidne membrane koja služi kao stearinska barijera vanjske membrane. Ova formulacija rezultira smanjenom aktivnošću monocitno-fagocitnog sustava te na taj način prolongira izloženost tumora lijeku (VAIL i sur., 1998.).

Abdominalna šupljina je također često mjesto gdje se šire metastaze primarnog HSA (WATERS i sur., 1988.). Kemoterapeutici koji se mogu administrirati u abdominalnu šupljinu i djelovati na metastaze su cisplatin i karboplatin (MOORE i sur., 1991.).

Imunomodulatori se također mogu kombinirati sa kemoterapijom te su se pokazali korisni u liječenju HSA (VAIL i sur., 1995.; MACEWEN i sur., 1989.).

Postoje i razni agensi koji mogu utjecati na razvoj metastaza tako da utječu na angiogenezu tumora (interferon, talidomid) i sprječavaju raspadanje matriksa (matriks metaloproteinaza inhibitor, minociklin). Modifikacije u prehrani također mogu biti korisne u sprječavanju razvoja metastaza (CLIFFORD i sur., 2000.).

Četiri strategije koje se koriste da bi se dizajnirali antiangiogeni agensi su blokada faktora koji stimuliraju stvaranje novih krvnih žila, utilizacija prirodnih inhibitora angiogeneze, blokiranje molekula koje dopuštaju novoformiranim žilama da invadiraju okolno tkivo i nesposobnost dijeljenja novih endotelih stanica. Neki poznati inhibitori angiogeneze su angiostatin, ednostatin, angiostatski steroidi, interferoni, interleukin-12, retinolska kiselina i tkivni inhibitor matriks metaloproteinaze-1 i -2 (FOLKMAN, 1995.).

U posljednje vrijeme posvećena je i velika pažnja prehrani oboljelih pacijenata od karcinoma zbog kaheksije koja se javlja u sklopu paraneoplastičnog sindroma. Razna klinička istraživanja su provedena da bi se kaheksija smanjila ili svela na minimum. Prehrana koja se pokazala korisnom u nekih pacijenata oboljelih od karcinoma sadrži malo jednostavnih ugljikohidrata, sa umjerenom količinom proteina dopunjena sa omega 3 masnim kiselinama i specifičnim aminokiselinama kao što su

arginin, glicin, glutamin i cistein (OGILVIE, 1998.). Jedna od ključnih komponenti prehrane je ta da se masti koriste kao glavni izvor energije, s tim da je potrebno obratiti pozornost na omjer i tip masnih kiselina u hrani (OGILVIE, 1998.; HOWARD 1999.). Čini se da tumori nisu sposobni koristiti masti kao izvor energije, kao što to mogu zdrave stanice, i takav način prehrane bi mogao „izgladnjeti“ neoplastične stanice (OGILVIE, 1998.; HOWARD 1999.; OGIVILE i VAIL 1990.). Također, omega 3 masne kiseline posjeduju antiangiogenska svojstva te mogu spriječiti razvoj tumora. U današnje vrijeme je, zbog tih saznanja, napravljena komercijalna hrana koja ima ulogu u poboljšanju kvalitete života pasa oboljelih od karcinoma (OGIVILE, 1998.).

Druge potencijalne i obećavajuće terapije uključuju upotrebu antitijela čije je djelovanje usmjereno prema specifičnim antigenima ili receptorima na površini tumorskih stanica i razvijanje rekombinantnih angiogenih inhibitora (HAHN i DANIEL 1999.).

Što se tiče prognoze bolesti, psi sa dijagnosticiranim metastazama imaju najkraće vrijeme preživljavanja, vjerojatno zbog krvarenja metastaskih lezija koje nije moguće ukloniti operacijski i zbog koagulopatije koja je povezane sa bolešću (MARUYAMA i sur., 2004.). Psi s tumorskim stadijem I preživljavaju duže nego psi sa stadijem II zbog toga jer se kod njih ne javljaju krvarenja tumora i metastaze po abdominalnoj i torakalnoj šupljini (SZIVEK i sur., 2011.; VAIL i sur., 1995.; WENDELBURG i sur., 2015.).

Psi sa kožnim hemangiosarkomima obično imaju duže vrijeme preživljavanja ili mogu biti izliječeni nakon operacije (SZIVEK i sur., 2011.). Nasuprot tome, psi sa visceralnim hemangiosarkomima umiru unutar godine dana, unatoč adekvatnom lokalnom i sistemskom liječenju (KAHN i sur., 2013.; OGILVIE i sur., 1996.; SONRENMO i sur., 2000.; MOORE i sur., 2017.). Kad se uspoređuju hemangiosarkomi locirani na slezeni, u desnom atriju i jetri, primarni renalni hemangiosarkom ima blaže znakove bolesti dok su retroperitonealni hemangiosarkomi povezani sa lošim ishodom zbog visokog postotka metastaza u trenutku dijagnoze bolesti i početka liječenja (LOCKE i BARBER, 2006; LIPTAK i sur., 2004.).

3.RASPRAVA

Hemangiosarkomi su tumori visokog maligniteta koji se razvijaju u vaskulariziranom tkivu, a najčešća mjesta razvoja su slezena (28 – 50%) , desni atrij srca i aurikula (3-50%) te koža i subkutano tkivo (13%) (HOSGOOD 1991., WARD i sur., 1994.). Hematogena diseminacija tumora se događa u ranoj fazi bolesti. YAMAMOTO i sur., 2013. su u svom istraživanju, koje je uključivalo 51 psa sa primarnim srčanim hemangiosarkomom, dokazali metastaze u 38 (75%) pasa što ide u prilog tome da je hemangiosarkom tumor koji često metastazira. Što se tiče histoloških tipova odnosno obrazaca rasta HSA, u istraživanju GÖRITZ i sur., 2013. je dominirala visoka histološka heterogenost ovih tumora.

Prema istraživanjima (SABATTINI i BETTINI, 2009., GÖRITZ i sur., 2013.) prosječna dob pasa oboljelih od hemangiosarkoma je 10 godina. Njemački ovčar, zlatni retriever i labrador retriever su pasmine kod kojih su najčešće pronađeni hemangiosarkomi, dok spolna predispozicija ne postoji iako WARE i HOPPER, 1999. sugeriraju da kastrirane kuje imaju veću šansu za razvoj hemangiosarkoma.

Nasljedna svojstva i okoliš imaju ulogu u razvoju tumora, iako etiološko i stanično podrijetlo nije u potpunosti razjašnjeno. LAMERATO-KOZICKI i sur., 2006.; TAMBURINI i sur., 2014. su predložili teoriju da se hemangiosarkomi razvijaju od progenitorskih stanica koštane srži. GORDEN i sur., 2014. su pomoću analize genske ekspresije u uzorcima primarnih tumora identificirali tri tumorska fenotipa, mijeloidni, endotelijani i adipogeni. HE i sur., 2012. su na modelu miša demonstrirali da endotelne stanice stvaraju signale koji su bitni za razvoj i diferencijaciju makrofaga iz hematopoetskih progenitora koji potiču angiogenezu i na taj način omogućuju razvoj hemangiosarkoma. Adipogeni fenotip vjerojatno predstavlja krajnju točku diferencijacije stanica koje omogućuju stvaranje hemangiosarkoma, iako još uvijek nije jasno što potiče adipogenezu. GORDEN i sur., 2014 pretpostavljaju da mikrookoliš može potaknuti stanice u kojem će se smjeru diferencirati.

Interleukin (IL)-8, kao i sfingozin-1-fosfat, stvoreni od strane hemangiosarkoma, utječu na mikrookoliš tako da stimuliraju rast tumorskih stanica, dok CXCR4 i njegov ligand CXCL12, potiču tumorske stanice na migraciju i stvaranje metastaza. KIM i sur., 2015. sugeriraju da su kemokini i biolipidi glavni regulatori

nastanka i širenja hemangiosarkoma te da bi se daljnja liječenja mogla temeljiti na prekidanju takvih puteva nastanka HSA.

RUOSLAHTI, 2002. navodi da mali broj pasa pokazuje kliničke znakove bolesti. Psi koji su dovedeni kod veterinaru već su u poodmakloj fazi bolesti te je liječenje otežano ili nemoguće. Prema ANTONESCU, 2014. psi umiru unutar godine dana nakon postavljanja dijagnoze.

Za adekvatno liječenje hemangiosarkoma potrebna je točna dijagnoza. YAMAMOTO i sur., 2013. su u svom istraživanju naveli da je od 51 psa koji su imali kardijalni tumor, u 38 (75%) njih tumorska masa otkrivena pomoću ultrazvuka te da se masa tumora lakše otkrije na desnom atriju nego na aurikuli, vjerojatno zbog razlike u veličini tumora (FRUCHTER i sur., 1992.). Za dijagnozu hemangiosarkoma nije dovoljno napraviti samo ultrazvuk srca ili abdomena, već se i primjenjuje RTG prsnog koša i abdomena, hematološka i biokemijska pretraga krvi te koagulacijski test krvi.

Što se tiče liječenja primarno kardijalnih hemangiosarkoma, većina vlasnika se odlučuje na paliјativno liječenje metodom perikardiocenteze, jer puno pasa u trenutku postavljanja dijagnoze već ima udaljene metastaze. Nakon perikardiocenteze dolazi do značajnog kliničkog poboljšanja, no znakovi perikardijalne tamponade obično ponovno postanu vidljivi za nekoliko dana te dovode ili do smrti ili zahtjevaju eutanaziju (TOBIAS i MCNIEL, 2008.). Ukoliko se hemangiosarkom dijagnosticira u ranoj fazi kada još nema udaljenih metastaza, može se liječiti kirurškom resekcijom, pogotovo ako je smješten u desnom atriju. No, resekcija desnog atrija nije dovela do dužeg preživljenja pasa u odnosu na pse liječenje perikardektomijom ili konzervativno (EYSTER, 1999.). DUNNING i sur., 1998. su naveli da je prosječno preživljavanje pasa sa kardijačnim HSA 16 dana nakon izvedene ekscizije perikarda i resekcije tumora. Nasuprot tome, WEISSE i sur., 2005. navode u svojoj studiji sa 23 pasa, koja su bila podvrgnuta istim postupcima, bez kemoterapije, 15 pasa je imalo prosječno preživljavanje između 42 i 46 dana. U najnovijoj studiji, YAMAMOTO i sur., 2013. su također primjetili da grupa pasa koja je podvrgnuta resekciji tumora i eksciziji perikarda, je imala duže vrijeme preživljavanja nego grupa pasa koja nije bila podvrgnuta liječenju.

U posljednje vrijeme, najčešći odabir liječenja je kemoterapija. Postoje različiti protokoli kemoterapije koji se temelje na doksorubicinu (DOX), uz dodatak vinkristina i ciklofosfamida. TOBIAS i MCNIEL, 2008. navode da protokoli koji ne

uključuju doksorubicin nemaju učinka na HSA ili je njihov učinak ograničen. U studiji koja je uključivala 23 pasa sa hemangiosarkomom, prosječno preživljavanje za njih 8, koji su bili podvrgnuti resekciji tumora i primili su kemoterapiju, je bilo 164 dana (WEISSE i sur., 2005.). 5 pasa od 51, u istraživanju YAMAMOTO i sur., 2013., nakon kirurške resekcije tumora i kemoterapije, su pokazali znatno duže preživljavanje, oko 183 dana.

4.ZAKLJUČCI

1. Hemangiosarkomi su maligni, agresivni tumori vaskulariziranog tkiva koji se često javljaju u pasa, a najčešće zahvaćaju srce i slezenu.
2. Prosječna dob pasa u kojoj se javljaju hemangiosarkomi je 10 godina.
3. Pasmine kod kojih se hemangiosarkomi najčešće javljaju su njemački ovčar, zlatni retriever i labrador retriever.
4. Hemangiosarkomi nastaju od progenitorskih stanica koštane srži koje mogu prijeći u periferni vaskularni sustav te razviti u 3 različita molekularna podtipa HSA.
5. Odnos između malignih stanica i njihovog okoliša je bitan za rast, razvoj i metastaziranje hemangiosarkoma. Interleukin (IL)-8 i Sfingozin-1-fosfat pridonose rastu stanica, dok CXCL12 i njegov receptor -4 potiču metastaziranje tumora.
6. Mali broj pasa oboljelih od hemangiosarkoma pokazuje kliničke znakove, a ako su prisutni, obično se javljaju u kasnijim stadijima bolesti te mogu varirati, ovisno da li se pojavila spontana ruptura HSA, srčana aritmija ili koagulopatija.
7. Za dijagnozu hemangiosarkoma potrebno je obaviti hematološku i biokemijsku pretragu krvi, koagulacijski test krvi, radiografiju ili ultrazvuk toraksa/ abdomena te histološku i imunohistološku pretragu sumnjivog tkiva.
8. Kombinacija liječenja, koja je dala najbolje rezultate u preživljavanju pasa sa HSA sastoji se od kirurške resekcije tumora i kemoterapije temeljene na doksorubicinu.
9. Prognoza hemangiosarkoma je općenito nepovoljna i velik broj pasa umire unutar godine dana od postavljene dijagnoze.

5. LITERATURA

ANTONESCU, C. (2014): Malignant vascular tumors—An update. *Mod. Pathol.* 27, 30–38.

ARONSOHN, M. (1985): Cardiac hemangiosarcoma in the dog: A review of 38 cases. *J. Am. Vet. Med. Assoc.* 187, 922–926.

BALKWILLI F. (2004): Cancer and the chemokine network. *Nat. Rev. Cancer* 4, 540–550.

BALKWILL, F. (2004): The significance of cancer cell expression of the chemokine receptor CXCR4. *Semin. Cancer Biol.* 14, 171–179.

BENJAMIN, S.; W.J. SAUNDERS; G. ANGELTON; A.C. LEE (1991): Radiation carcinogenesis in dogs irradiated during prenatal and postnatal development. *J. Radiat. Res.* 32, 86–103.

BERTAZZOLO W.; M. DELL' ORCO; U. BONFANTI (2005): Canine angiosarcoma: Cytologic, histologic and immunohistochemical correlatations. *Vet Clin Path.* 34, 28–34.

BOES K.M.; A.C. DURHAM (2017): *Pathologic Basis of Veterinary Disease (Sixth Edition)*, pp. 724-804.

BROWN L.; B. DEZUBE; K. TOGNAZZI; H. DVORAK; G. YANCOPOULOS (2000): Expression of Tie1, Tie2, and angiopoietins 1, 2, and 4 in Kaposi's sarcoma and cutaneous angiosarcoma. *American Journal of Pathology*, 156, 2179-2183.

CHRISTENSEN N.; P. CANFIELD; P. MARTIN; M. KROCKENBERGER; D. SPIELMAN (2009): Cytopathological and histopathological diagnosis of canine splenic disorders. *Australian Veterinary Journal*, 87, 175-181.

CLIFFORD C.; A. MACKIN; J. HENRY (2000): Treatment of canine hemangiosarcoma: 2000 and beyond. *J. Vet. Intern. Med.* 14, 479–485.

DE LA FUENTE C.; M. PUMAROLA; S. ANOR (2013): Imaging diagnosis — Spinal epidural hemangiosarcoma in a dog. *Vet. Radiol. Ultrasound.* 55, 424–427.

DUNNING D.; E. MONNET; E.ORTON (1998): Analysis of prognostic indicators for dogs with pericardial effusion: 46 cases (1985–1996). *J. Am. Vet. Med. Assoc.* 212, 1276–1280.

EBELL M.; C. FLYNN (2000): A systemic review of troponin T and I for diagnosing acute myocardial infarction. *J. Fam. Pract.* 49,550–556.

EYSTER, G.E. (1999): Basic cardiovascular surgery and procedures. Canine and Feline Cardiology, 2nd ed. (Fox, P. R., Sisson, D. and Moise, N. S. eds.), WB Saunders, Philadelphia, pp. 866–881.

FERRER L.; D. FONDEVILA; R. RABANAL; M. VILAFRANCA (1995): Immunohistochemical detection of CD31 antigen in normal and neoplastic endothelial cells. *J. Comp. Path.* 112,319–326.

FOLKMAN J.(1995): Clinical applications of research on angiogenesis. *Seminars in Medicine of the Beth Israel Hospital, Boston, MA.* 333, 1757–1763.

FOSMIRE, S.; E. DICKERSON; A. SCOTT; S. BIANCO; M. PETTENGILL; H. MEYLEMANS; M.PADILLA; A. FRAZER-ABEL; N. AKHTAR; D. GETZY (2004): Canine malignant hemangiosarcoma as a model of primitive angiogenic endothelium. *Lab. Invest.* 84, 562–572.

FRUCHTER A.M.; C.W. MILLER; M.R. O'GRADY (1992): Echocardiographic results and clinical considerations in dogs with right atrial/auricular masses. *Can. Vet. J.* 33: 171–174.

GARDNER H.L.; C.A. LONDON; R.A. PORTELA (2015) : Maintenance therapy with toceranib following doxorubicin-based chemotherapy for canine splenic hemangiosarcoma. *BMC Vet. Res.* 11,131.

GOLDSCHMIDT M.H.; M.J.HENDRICK (2002): Tumors of the skin and soft tissues. *Tumors in Domestic Animals*, ed 4. In: Meuten D.J., editor. Iowa State Press; Ames, pp. 45–117.

GÖRITZ, M., K. MÜLLER, D. KRASTEL, G. STAUDACHER, P. SCHMIDT, M. KÜHN, R. NICKEL, H.- A. SCHOON (2013): Canine Splenic Haemangiosarcoma: Influence of Metastases, Chemotherapy and Growth Pattern on Post-splenectomy Survival and Expression of Angiogenic Factors. *J. Comp. Path.* 149: 30-39.

GORDEN B.H.; J.H. KIM; A.L. SARVER; A.M. FRANTZ; M. BREEN; K. LINDALD-TOH; T.D. O' BRIEN; L.C. SHARKEY; J.F. MODIANO; E.B. DICKERSON (2014): Identification of three molecular and functional subtypes in canine hemangiosarcoma through gene expression profiling and progenitor cell characterization. *Am. J. Pathol.* 184, 985–995.

HAHN F.F.; S.A. BENJAMIN; B.B. BOECKER; C.H. JONES; R.K. MCCLELLAN; M.B. SNIPES(1975): Comparative pulmonary carcinogenicity of inhaled beta-emitting radionuclides in beagle dogs. *Inhaled Part 4 Pt 2*, 625–636.

HAHN K.; G. DANIEL(1999): Molecular strategies for targeted tumor imaging. *Vet. Cancer. Soc. Newsl* 23:1, 4–5.

HAMMER A. S.; C.G. COUTO (1992): Diagnosing and treating canine hemangiosarcoma. *Vet. Med.* 87,188–201.

HAMMER A.S.; C.G. COUTO; J. FILIPPI; D. GETZY; K. SHANK (1991): Efficacy and toxicity of VAC chemotherapy (vincristine, doxorubicin, and cyclophosphamide) in dogs with hemangiosarcoma. *J. Vet. Intern. Med.* 5,160–166.

HART, B. L.; L. A. HART; A. P. THIGPEN; N. H. WILLITS (2014): Long-Term Health Effects of Neutering Dogs: Comparison of Labrador Retrievers with Golden Retrievers. *PLoS ONE* 9(7): e102241. doi:10.1371/journal.pone.0102241.

HOSGOOD G. (1991): Canine hemangiosarcoma. *Compend. Cont. Educ. Pract. Vet.* 13,1065–1075.

HE H.; J. XU; C.M WARREN; D. DUAN; X. LI; M.L. IRUELA-ARISPE (2012): Endothelial cells provide an instructive niche for the differentiation and functional polarization of M2-like macrophages. *Blood* 120, 3152-3162.

HOWARD J.; D. SENIOR (1999): Cachexia and nutritional issues in animals with cancer. *J. Am. Vet. Med. Assoc.* 214, 632–637.

IM, K.S.; A.J. BREEN; K. LINBALD-TOH; J.F. MODIANO; J.H. KIM (2015): Interactions between CXCR4 and CXCL12 promote cell migration and invasion of canine hemangiosarcoma. *Vet. Comp. Oncol.* 10, 111-125 .

JOHNSON K.A.; B.E. POWERS; S.J. WITHROW ; M.J. SHEETZ ; C.R. CURTIS (1989): Splenomegaly in dogs. Predictors of neoplasia and survival after splenectomy. *Journal of Veterinary Internal Medicine* 3, 160-166.

KAHN S.A.; C.M. MULLIN; L.P. DE LORIMIER (2013): Doxorubicin and deracoxib adjuvant therapy for canine splenic hemangiosarcoma: A pilot study. *Can. Vet. J.* 54,237–42.

KIM, J.H.; FRANTZ; A.J.; K.L. ANDERSON; A.J. GRAEF; M.C. SCOTT; S. ROBINSON; L.C. SHARKEY; T.D. O'BRIEN; E.B. DICKERSON; J.F. MODIANO (2014): Interleukin-8 promotes canine hemangiosarcoma growth by regulating the tumor microenvironment. *Exp. Cell Res.* 323,155–164.

KIM, J. H.; A. J. GRAEF; E. B. DICKERSON; J. F. MODIANO (2015): Pathobiology of Hemangiosarcoma in Dogs: Research Advances and Future Perspectives. *Vet. Sci.* 2: 388-405.

KERSTETTER K.K.; D.J. KRAHWINKEL; D.L. MILLS; D.J. KRAHWINKEL (1997): Pericardectomy in dogs: 22 cases (1978–1994). *J. Am. Vet. Med. Assoc.* 211, 736–740.

KRUMP- KONVALINKOVA V.; E. KLEIDEITER; U. FRIEDRICH; U. KLOTZ; C.J. KIRKPATRICK (2003): Tumorigenic conversion of endothelial cells. *Exp. Mol. Pathol.* 75,154–159.

- KUNKELG.T.; M. MACEYKA; S. MILSTIEN; S.SPIEGEL (2013):Targeting the sphingosine-1-phosphate axis in cancer, inflammation and beyond. *Nat. Rev. Drug. Discov.* 12, 688- 702.
- LAMERATO-KOZICKI AR.; K.M. HELM; C.M. JUBALA; G.C. CUTTER; J.F. MODIANO (2006): Canine hemangiosarcoma originates from hematopoietic precursors with potential for endothelial differentiation. *Exp. Hematol.* 34, 870-878.
- LINDER, K. E. (2017): Tumors of the Spleen. In: *Tumors in Domestic Animals.* (Meuten D. J., Ed.). Wiley Blackwell. pp. 309-314.
- LIPTAK J.; W. DERNELL; E. ERHART; S. RIZZO; M. ROONEY; S. WITHROW (2004): Retroperitoneal sarcoma in dogs: 14 cases (1992–2002) *J. Am. Vet. Med. Assoc.* 224, 1471–1477.
- LOCKE J.; L. BARBER (2006): Comparative aspects and clinical outcomes of canine renal hemangiosarcoma. *J. Vet. Intern. Med.* 20, 962–967.
- MACEWEN E.G.; I.D. KURZMAN; R.C. ROSENTHAL (1989): Therapy for osteosarcoma in dogs with intravenous injection of liposome-encapsulated muramyl tripeptide. *J. Natl. Cancer Inst.* 81,935–938.
- MACDONALD K. A.; O. CAGNEY; M.L. MAGNE (2009): Echocardiographic and clinicopathologic characterization of pericardial effusion in dogs: 107 cases (1985–2006). *J. Am. Vet. Med. Assoc.* 235,1456–1461
- MARGARITO J.M.; P.J. GINEL; J.M. MOLLEDA ; P. MORENO; M. NOVALES; R. LOPEZ (1994): Haemangiosarcoma associated with leishmaniasis in three dogs. *Vet. Rec.* 134, 66–67.
- MARUYAMA H.; T. MIURA; M. SAKAI (2004): The incidence of disseminated intravascular coagulation in dogs with malignant tumor. *J. Vet. Med. Sci.* 66,573–575.
- MODIANO, J. F.; M. G. RITT; M. BREEN; T. BREEN (2007): Canine Hemangiosarcoma – the Road from Despair to Hope. *Courier.* 35, 48-51.
- MOE L.; H. GAMLEM; K. DAHL; E.GLATTRE (2008): Canine neoplasia e population-based incidence of vascular tumours. *APMIS*, 116(Suppl. S125), 63-68.
- MOORE A.S.; K.M. RASSNICK K.M.; A.E. FRIMBERGER (2017): Evaluation of clinical and histologic factors associated with survival time in dogs with stage II splenic hemangiosarcoma treated by splenectomy and adjuvant chemotherapy: 30 cases (2011–2014) *J. Am. Vet. Med. Assoc.* 251,559–565.
- MOORE A.S.; C.KIRK; A. CARDONA (1991): Intracavitary cisplatin chemotherapy with six dogs. *J. Vet. Intern. Med.* 5,227–231.
- MULLER A.; B. HOMEY; H. SOTO;N. GE; D. CATRON D.; M.E. BUCHANAN; T. MCCLANAHAN; E. MURPHY; W.YUAN; S. N. WANGER (2001): Involvement of chemokine receptors in breast cancer metastasis. *Nature* 410, 50–56.

NELSON R.W.; C.G. COUTO (2009): Small Animal Internal Medicine. 4th ed. pp. 1195–1197, pp. 479, pp. 166–167.

SHAW, S. P.; E. A. ROZANSKI; J. E. RUSH (2004): Cardiac troponin I and T in dogs with pericardial effusion. *J. Vet. Intern. Med.* 18, 322-324.

OGILVIE G.K.; B.E. POWERS; C.H. MALLINCKRODT; S.J. WITHROW (1996): Surgery and doxorubicin in dogs with hemangiosarcoma. *J. Vet Intern. Med.* 10, 379–384.

OGILVIE G.K.; D.M. VAIL (1990): Nutrition and cancer: Recent developments. *Vet. Clin. North. Am. Small Anim. Pract.* 20, 969–985.

OGILVIE G.K. (1998): Interventional nutrition for the cancer patient. *Clin. Tech. Small Anim. Pract.* 13, 224–231.

PARCHMAN M.B., F.M. CRAMERI (1989): Primary vertebral hemangiosarcoma in a dog. *J. Am. Vet. Med. Assoc.* 194, 79–81.

PETERSON J. (2006): Saunders Manual of Small Animal Practice (Third Edition), 2006, 316-325

PYNE S., N.J. PYNE (2000): Sphingosine 1-phosphate signalling in mammalian cells. *Biochem. J.* 349, 385–402.

PRYMAK C.; L.J. MCKEE; M.H. GOLDSCHMIDT; L.T. GLICKMAN (1988): Epidemiologic, clinical, pathologic, and prognostic characteristics of splenic hemangiosarcoma and splenic hematoma in dogs: 217 cases (1985). *J. Am. Vet. Med. Assoc.* 193, 706–712.

RITT M.G. (2009) Epidemiology of hematopoietic neoplasia. In Schalm's Veterinary Hematology, 6th ed.; Weiss, D.J., Wardrop, K.J., Eds.; Blackwell Publishing

ROBINSON W.F.; N.A. ROBINSON (2016): Kennedy & Palmer's Pathology of Domestic Animals: Volume 3 (Sixth Edition), pp. 1-101.

RODRIGUEZ A.M.; A.J. GRAEF; D.N. LEVINE; I.R. COHEN; J.F. MODIANO, J.H. KIM (2015): Association of sphingosine-1-phosphate (S1P)/S1P receptor-1 pathway with cell proliferation and survival in canine hemangiosarcoma. *J. Vet. Intern. Med.* 29, 1088–1097.

RUOSLAHTI E. (2002): Specialization of tumour vasculature. *Nat. Rev. Cancer* 2, 83–90.

SABATTINI S.; G. BETTINI (2009): An Immunohistochemical analysis of canine haemangioma and haemangiosarcoma. *J. Comp. Path.* 140, 158–168.

SCHULTHEISS, P. C. (2004): A retrospective study of visceral and nonvisceral hemangiosarcoma and hemangiomas in domestic animals. *J. Vet. Diagn. Invest.* 16: 522–526.

SONREMO K.A; K.A. JEGLUM; S.C. HELFAND (1993):. Chemotherapy of canine hemangiosarcoma with doxorubicin and cyclophosphamide. *J. Vet. Intern. Med.* 7:370–376.

SONREMO K.; L. DUDA; L. BARBER (2000): Canine hemangiosarcoma treated with standard chemotherapy and minocycline. *J. Vet. Intern. Med.* 14, 395–398.

SPIEGEL S.; S. MILSTEIN (2003): Sphingosine-1-phosphate: An enigmatic signalling lipid. *Nat. Rev. Mol. Cell Biol.* 4, 397–407.

SZIVEK A.; R.E. BUURNS; B. GERICOTA (2011): Clinical outcome in 94 cases of dermal hemangiosarcoma in dogs treated with surgical excision: 1993–2007. *Vet. Comp. Oncol.* 1,65–73.

ŠOŠTARIĆ-ZUCKERMANN I.C.; K. SEVERIN; M. HOHŠTETER; B. ARTUKOVIĆ; A. BECK; A. GUDAN KURILJ; R. SABOČANEC; P. DŽAJA; Ž. GRABAREVIĆ (2013): Incidence and types of canine tumours in Croatia. *Veterinarski arhiv.* 83 (1), 31-45.

TAMBURINI B.A.; T.L. PHANG; S.P. FOSMIRE; M.C. SCOTT; S.C. TRAPP ; M.M. DUCKETT; S.R. ROBINSON; J.E. SLANSKY; L.C. SHARKEY; G.R. CUTTER; J.W. WOJCIESZYN; J.H. KIM; A.M. FRANTZ; K.L. ANDERSON; A.J. GRAEF; M.C. SCOTT; S. ROBINSON; L.C. SHAKREY; T.D. O'BRIEN ; E.B. DICKERSON; J.F. MODIANO (2014): Interleukin-8 promotes canine hemangiosarcoma growth by regulating the tumor microenvironment. *Exp. Cell Res.* 323, 155–164.

TOBIAS A. H.; E.A. MCNIEL (2008): Pericardial disorders and cardiac tumors. In: *Manual of Canine and Feline Cardiology*, 4th ed. (Tilley, L. P., Smith, F. W. K. Jr., Oyama, M. A. and Sleeper, M. M. eds.) pp. 200–214.

TOMASETII, C.; B.VOGELSTEIN (2015): Cancer etiology. Variation in cancer risk among tissues can be explained by the number of stem cell divisions. *Science* 347, 78–81.

VAIL D.M.; G. MACEWEN; I.D. KURZMAN (1995): Liposome-encapsulated muramyl tripeptide phosphatidylethanolamine adjuvant immunotherapy for splenic hemangiosarcoma in the dog: A randomized multi-institutional clinical trial. *Clin. Cancer. Res.* 1,1165–1170.

VAIL D.M.; A.E. HERSHEY; I.D. KURZMAN (1998): Inhalation chemotherapy as an adjuvant therapy in the micrometastasis setting: Proof of principle. *Veterinary Cancer Society 18th Annual Meeting*, Estes Park, CO

VARANT M.; R.G. MAGGI; K.E. LINDER; E.B. BREITSCHWERDT (2011): Molecular prevalence of Bartonella, Babesia, and hemotropic Mycoplasma sp. In dogs with splenic disease. *J. Vet. Intern. Med.* 25, 1284–1291.

- WANG Z.B.; L.X. WEI (2013): Primary hepatic angiosarcoma: a clinical and pathological analysis *Zhonghua Bing Li Xue Za Zhi.* 42(6): 376-8.0
- WAUGH D.J.; C. WILSON (2008): The interleukin-8 pathway in cancer. *Clin. Cancer Res.* 14, 6735–674.
- WARD H.; L.E. FOX; M.B. CLADERWOOD-MAYS; A.S. HAMMER; C.G. COUTO (1994): Cutaneous hemangiosarcoma in 25 dogs: a retrospective study. *J. Vet. Intern. Med.* 5, 345-385.
- WARE. W.A.; D.L. HOPPER (1999): Cardiac tumors in dogs: 1982–1995. *J. Vet. Intern. Med.* 13: 95–103.
- WARREN A.L.; B.A.SUMMERS (2007) : Epithelioid variant of hemangioma and haemangiosarcoma in the dog, horse, and cow. *Veterinary Pathology*, 44, 15-24.
- WATERS D.J.; D.D. CAYWOOD; D.W. HAYDEN (1988): Metastatic pattern in a dog with splenic hemangiosarcoma: Clinical implications. *J. Small. Anim. Pract.* 19,805–814.
- WEISSE, C.; N. SOARES; M. W. BEAL; M. A.STEFFEY; K. J. DROBATZ; C. J.HENRY (2005): Survival times in dogs with right atrial HS treated by means of surgical resection with or without adjuvant chemotherapy: 23 cases (1986–2000). *J. Am. Vet. Med. Assoc.* 226, 575- 579.
- WENDELBURG K.M. ; L.L. PRICE; K.E. BURGESS; J.A. LYONS; F.H. LEW; J. BERG (2015): Survival time of dogs with splenic hemangiosarcoma treated by splenectomy with or without adjuvant chemotherapy: 208 cases (2001–2012) *J. Am. Vet. Med. Assoc.* 247, 393–403.
- WITHROW S.J.; D.M. VAIL (2001): *Small Animal Clinical Oncology.* St. Louis, Missouri: Elsevier; 2001. pp. 639–644.
- WOOD C.A. ; A.S. MOORE; J.M. GLIATTO (1998): Prognosis for dogs with stage I or II splenic hemangiosarcoma treated by splenectomy alone: 32 cases (1991–1993). *J. Am. Anim. HosP. Assoc.* 34,417– 421.
- YAMAMOTO, S.; K. HOSHI; A. HIRAKAWA; S. CHIMURA; M. KOBAYASHI; N. MACHIDA (2013): Epidemiological, clinical and pathological features of primary cardiac hemangiosarcoma in dogs: A review of 51 cases. *Vet.Med.Sci* 75,1433-1441.

6.SAŽETAK

Pregled hemangiosarkoma kod pasa

Hemangiosarkom (HSA) je maligna neoplazma karakterizirana agresivnim rastom, ranim metastaziranjem i nepovoljnom prognozom. Tumor se najčešće javlja na slezeni i srcu kod starijih pasa pasmina njemački ovčar, zlatni retriever i labrador retriever.

Etiološko i stanično porijeklo hemangiosarkoma još nije u potpunosti razjašnjeno. Prema istraživanjima, HSA potječe od multipotentnih progenitorskih stanica hematopoetskog podrijetla koje se mogu diferencirati tri različita molekularna podtipa HSA. Za rast i razvoj tumora, bitan je i odnos malignih stanica i njihovog okoliša.

Psi oboljeli od hemangiosarkoma često ne pokazuju kliničke znakove, a kad se klinički znakovi pojave vezani su uz koagulopatiju, srčanu aritmiju ili spontanu rupturu HSA.

HSA se manifestiraju kao pojedinačne, multifokalne ili mješovite crveno-ljubičaste tvorbe. Na prerezu nalazimo nježno, hemoragično neoplastično tkivo dok su solidna područja čvrsta i bijele boje. Histološki tipovi hemangiosarkoma su kapilarni tip, kavernozni tip i solidni tip. Stanice HSA su često vretenog oblika sa okruglom, ovalnom ili pleomorfnom jezgrom, istaknutom staničnom jezgricom i citoplazmom koja je obilna, bazofilna i vakuolizirana.

Nakon postavljene sumnje dijagnoza se postavlja pomoću hematološke i biokemijske pretrage krvi, koagulacijskog test krvi, radiografije i ultrazvuka toraksa i abdomena. Dijagnoza se potvrđuje histološkom i imunohistološkom pretragom.

Prvi izbor u liječenju hemangiosarkoma je primjena kemoterapije koja se bazira na doksorubicinu, uz ili bez dodatka vinkristina i ciklofosfamida. Moguće je i operacijski, ekscizijom, ukloniti tumor ali sama operacija, bez primjene kemoterapije, ne omogućuje preživljavanje pasa dulje od 2-3 mjeseca dok je primjena kemoterapeutika dovela do preživljavanja od 5-6 mjeseci. Uz operaciju i kemoterapiju, u posljednje vrijeme se razvijaju nove metode liječenja a to su: inhalacijska kemoterapija, aplikacija sterilni stabiliziranih liposoma i intraabdominalna aplikacija kemoterapeutika. Preporučuje se i promjena prehrane kod pasa oboljelih od HSA.

Ključne riječi: hemangiosarkom, pas, klinička obilježja, morfologija, dijagnostika, liječenje

7.SUMMARY

Review of hemangiosarcomas in dogs

Hemangiosarcoma (HSA) is malignant neoplasm characterized by aggressive growth, early metastasis and unfavorable prognosis. The tumor most commonly occurs in the spleen and heart in older dogs, most commonly affecting breeds like German Shepherd Dog, Golden Retriever and Labrador Retriever.

Etiology and cellular origin of hemangiosarcoma has not yet been fully clarified.

According to some research, HSA originates from multipotent progenitor cells of hematopoietic origin that can differentiate into three different molecular subtypes of HSA. For the tumor growth and development, the relationship between malignant cells and their environment is also essential.

Dogs with hemangiosarcoma often show no clinical signs, and when clinical signs appear, they are associated with coagulopathy, cardiac arrhythmia or spontaneous rupture of HSA.

Tumors can be found as single, multifocal or mixed red-purple nodules. Cross section of the tumor shows delicate, hemorrhagic neoplastic tissue while the solid areas are firm and white in color. Histologic types of hemangiosarcoma are capillary type, cavernous type and solid type. HSA cells are often spindle shaped with a round, oval or pleomorphic nucleus, prominent cell nucleolus and cytoplasm that is abundant, basophilic and vacuolated.

Haematological and biochemical blood tests, coagulation blood test, radiography and ultrasound of thorax and abdomen are useful in diagnosis of the HSA, but the final diagnosis has to be confirmed by histological and immunohistological examination.

The first choice in treating hemangiosarcoma is to use doxorubicin-based chemotherapy, with or without the addition of vincristine and cyclophosphamide.

It is possible to remove the tumor surgically by excision, but with surgery itself, without the use of chemotherapy, the median survival time of dogs is no longer than 2-3 months, while with the use of chemotherapy the median survival time is 5-6 months.

In addition to surgery and chemotherapy, new methods of treatment have recently been developed: inhalation chemotherapy, the administration of sterile stabilized liposomes, and the intra-abdominal chemotherapy application. Changing the diet in dogs with HSA is also recommended.

Key words: hemangiosarcoma, dog, clinical features, morphology, diagnosis, therapy

8. ŽIVOTOPIS

Rođena sam 11. listopada 1992. godine u Čakovcu. 1999. godine upisala sam Drugu osnovu školu u Čakovcu koju sam završila 2007. godine. U razdoblju od 2002. do 2007. godine pohađala sam Umjetničku škola Miroslav Magdalenić u Čakovcu, smjer klavir. U Gimnaziji Josipa Slavenskog Čakovec, smjer opća gimnazija, maturirala sam 2011. godine. Integrirani preddiplomski i diplomski studij veterinarske medicine na Veterinarskom fakultetu, Sveučilišta u Zagrebu upisala sam 2011. godine. Na petoj godini studija opredijelila sam se za smjer „*Farmske životinje i konji*“.

2018. godine u rujnu sam sudjelovala na CEEPUS „SHORT LIPPIZAN TOUR“ ekskurziji u sklopu fakulteta. U akademskoj godini 2017./2018. sam sa kolegicom Sarom Klobučar bila nagrađena Rektorovom nagradom za rad „*Analiza morfologije tumora i broja mastocita u pasa sa hemangiosarkomom*“.