

Prirodne srčane grješke u pasa: prevalencija, dijagnostika i liječenje

Dobrić, Nicol

Master's thesis / Diplomski rad

2019

Degree Grantor / Ustanova koja je dodijelila akademski / stručni stupanj: **University of Zagreb, Faculty of Veterinary Medicine / Sveučilište u Zagrebu, Veterinarski fakultet**

Permanent link / Trajna poveznica: <https://um.nsk.hr/um:nbn:hr:178:566035>

Rights / Prava: [In copyright / Zaštićeno autorskim pravom.](#)

Download date / Datum preuzimanja: **2024-07-24**



Repository / Repozitorij:

[Repository of Faculty of Veterinary Medicine -
Repository of PHD, master's thesis](#)



SVEUČILIŠTE U ZAGREBU
VETERINARSKI FAKULTET

Nicol Dobrić

**PRIROĐENE SRČANE GRJEŠKE U PASA:
PREVALENCIJA, DIJAGNOSTIKA I LIJEČENJE**

Diplomski rad

Zagreb, 2019.

Klinika za unutarnje bolesti

Predstojnica: Izv. prof. dr.sc. Ivana Kiš

Mentor: doc. dr. sc. Marin Torti

Članovi povjerenstva za obranu diplomskog rada:

1. Doc. dr. sc. Iva Šmit
2. Doc. dr. sc. Mirna Brkljačić
3. Doc. dr. sc. Marin Torti
4. Doc. dr. sc. Martina Crnogaj, zamjena

Zahvaljujem se svom mentoru doc. dr. sc. Marinu Tortiju na pomoći i strpljenju pri izradi diplomskog rada.

Zahvaljujem roditeljima i bratu koji su bili uz mene i pružali mi podršku tijekom studija.

Popis priloga

Slike:

Slika 1. Patentni duktus arteriozus, prikaz s lijeve strane

Slika 2. Stupnjevi PDA

Slika 3. EKG psa sa PDA

Slika 4. Laterolateralna i dorzoventralna projekcija srca i pluća u psa sa PDA

Slika 5. Transtorakalna ehokardiografija u psa sa PDA

Slika 6. Transezofagijska ehokardiografija u psa sa PDA

Slika 7. Shematski prikaz anatomije zdravog srca i srca sa pulmonalnom stenozom

Slika 8. Laterolateralna i dorzoventralna projekcija srca i pluća u psa sa PS

Slika 9. Dorzoventralna projekcija srca i pluća šteneta sa PS

Slika 10. Ehokardiogram psa sa teškim oblikom PS

Slika 11. Ehokardiogram psa (engleski buldog) sa supralvalvularnom PS

Slika 12. Obojeni dopler baze srca psa (labradorski retriever) sa PS

Slika 13. Balonska valvuloplastika u francuskog buldoga sa PS i postavljanje stenta

Slika 14. Shematsku prikaz anatomije normalnog srca i srca sa SAS

Slika 15. EKG psa sa subaortalnom stenozom

Slika 16. Dorzoventralna projekcija srca i pluća šteneta sa SAS

Slika 17. Ehokardiogram psa sa SAS

Slika 18. Obojeni dopler srca psa (francuski buldog) sa SAS

Slika 19. Normalno srce i mogući oblici VSD

Slika 20. Ehokardiogram psa sa VSD

Tablice

Tablica 1. Pasminska i spolna predispozicija za prirodene srčane grješke

Tablica 2. Podjela prirodnih srčanih grješaka

Tablica 3. Stupnjevanje srčanih šumova

Popis korištenih kratica

ASD – atrijski septalni defect

EKG – elektrokardiogram

KKS – kompletna krvna slika

PDA – patentni duktus arteriozus

PS – pulmonalna stenoza

SAS – subaortalna stenoza

TOF – tetralogija Fallot

VSD – ventrikulski septalni defekt

SADRŽAJ

1. Uvod.....	1
2. Patentni ductus arteriosus	6
3. Pulmonalna stenoza	11
4. Subaortalna stenoza	17
5. Ventrikulski septalni defekt	21
6. Literatura.....	24
8. Sažetak	28
9. <i>Summary</i>	29
10. Životopis	30

1. Uvod

Prirođene srčane grješke definiramo kao grješke u anatomskej građi srčanih struktura koje su prisutne pri rođenju životinje (MacDonald, 2006.). Posljedica su djelovanja genetskih, okolišnih, infekcijskih, toksičnih, farmakoloških, nutritivnih i drugih čimbenika, odnosno njihovih kombinacija (Rush, 2006.).

Embrionalni razvoj srca započinje stvaranjem bilateralnih cjevčica unutar kardiogene ploče. Bilateralne endokardijalne cjevčice se spoje po sredini i nastaje jedna endokardijalna cijev, buduće srce. Od mezoderma koji se nalazi oko cijevi nastaju mišićne stanice srca koje imaju mogućnost kontrakcije i pumpanja krvi.

Diferencijacijom endokardijalne cijevi nastaje pet primitivnih regija srca:

- *Truncus arteriosus* – razviti će se u ascendentnu aortu i plućno deblo
- *Bulbus cordis* – razviti će se u desni ventrikul
- *Ventrikul* – razviti će se u lijevi ventrikul
- *Atrij* – razviti će se lijeva i desna aurikula
- *Sinus venosus* – lijevi će postati koronarni sinus a desni će se inkorporirati u desni atrij

Nakon toga se endokardijalna cijev izdužuje i tvori petlju kako bi bulbus cordis i ventrikul bili postavljeni jedan do drugog i atrij bio dorzalno od ventrikula. Desni sinus venosus postaje desni atrij a lijevi se razvija u koronarni sinus. Rastom endokardijalnih “jastučića” odvajaju se lijevi i desni A-V otvor, a njihovim ventralnim rastom nastati će septum koji zatvara interventrikularni otvor. Iz bulbusa cordis i primitivnog ventrikula formirati će se desni i lijevi ventrikul, a iz ventrikularnog tkiva razviti će se i interventrikularni septum, atrioventrikularni zalisci, chordae tendineae i papilarni mišići. Zatim slijedi stvaranje interatrijskog septuma u kojem do poroda postoji foramen ovale. Truncus arteriosus se spiralno odvoji i iz njega nastanu aorta i plućno deblo. Aortalni i pulmonalni semilunarni zalisci nastaju selektivnom erozijom stijenke krvnih žila. Nakon poroda fetalni krvotok se iz placente premješta u plod. Smanjeni povrat venske krvi kroz lijevu umbilikalnu venu i ductus venosus potiče zatvaranje duktusa kroz nekoliko dana. Oslobođanje bradikinina iz pluća, pad koncentracije prostaglandina i povećanje koncentracije O₂ u krvi izaziva zatvaranje duktusa arteriozusa. Zbog pojačanog dovoda krvi u pluća i lijevi atrij, i izjednačavanja tlakova u atrijima zatvara se foramen ovale (Fletcher i Weber, 2013.).

Prevalencija prirođenih srčanih grješki iznosi 0,25%, najčešće su patentni ductus arteriosus, pulmonalna stenoza i subaortalna stenoza, a u manjem postotku se javljaju ventrikulski septalni defekt, perzistirajući desni aortalni luk, displazije atrioventrikulskih zalistaka, atrijski septalni defekt i tetralogija Fallot (Ware, 2007., Jović i sur. 2017.). Za određene prirodene srčane grješke postoji i pasminska predispozicija (Bonagura i Lehmkuhl, 1999., Buchanan, 1999.).

Tablica 1. Pasminska i spolna predispozicija za prirodene srčane grješke

PRIROĐENA SRČANA GRJEŠKA	SPOLNA PREDISPOZICIJA	PASMINSKA PREDISPOZICIJA
patentni duktus arteriozus	Ž	puđl, njemački ovčar, pomeranski špic, šetlandski ovčar, škotski ovčar, malteški psić, jorkširski terijer, čivava, kovrčavi psić, nizozemski špic, američki koker španijel, rotvajler, engleski springer španijel, plavi irski terijer, njufaundlender, labradorski retriever, jazavčar, patuljasti gubičar, irski seter, sijamska mačka
subaortalna stenoza		njufaundlender, rotvajler, zlatni retriever, njemački bokser, njemačka doga, njemački kratkodlaki ptičar, njemački ovčar, flandrijski govedarski pas, engleski buldog, samojed
aortalna (valvularna) stenoza		bulterijer
pulmonalna stenoza		engleski buldog, zapadnoškotski bijeli terijer, erdelski terijer, jorkširski terijer, škotski terijer, bigl, mastif, samojed, patuljasti gubičar, američki koker španijel, njemački bokser, čivava, bojkin španijel, samojed
displazija trikuspidalnog zalistka		labradorski retriever, zlatni retriever, njemački ovčar, vajmarski ptičar, njemačka doga, staroengleski ovčar
displazija mitralnog zalistka		bulterijer, rotvajler, zlatni retriever, njufaundlender, mastif, njemački ovčar, njemačka doga
ventrikulski septalni defekt		lejklandski terijer, zapadnoškotski bijeli terijer, engleski springer španijel, baset, nizozemski špic, akita, shih-tzu, engleski buldog
atrijski septalni defekt		njemački bokser, doberman pinč, samojed
tetralogija Fallot		nizozemski špic, engleski buldog
perzistirajući desni luk aorte		njemački ovčar, njemačka doga, irski seter

Izvor: Torti M., Matijatko V., Brkljačić M., Mrljak V. (2012.): Pregled najčešćih prirođenih srčanih grješaka u pasa i mačaka. Veterinarska stanica 43 (2), 148

Prirođene srčane grješke dijelimo na opstruktivne, grješke kod kojih su atrioventrikulski zalisci displastični, grješke sa skretanjem krvi i ostale srčane grješke (Torti i sur., 2012.).

Tablica 2. Podjela prirodnih srčanih grješaka

opstruktivne prirodene bolesti zalistaka	aortalna stenoza pulmonalna stenoza
displazija atrioventrikulskih zalistaka	displazija mitralnog zalistka (insuficijencija ili stenoza) displazija trikuspidalnog zalistka (insuficijencija ili stenoza)
prirodene grješke s lijevo-desnim skretanjem krvi	patentni ductus arteriosus atrijski septalni defekt ventrikulski septalni defekt
prirodene grješke s desno-lijevim skretanjem krvi	tetralogija Fallot desno-lijevi patentni ductus arteriosus Eisenmengerov sindrom
ostale prirodene srčane grješke	triatrijsko srce (desno ili lijevo) perzistirajući desni luk aorte peritoneoperikardijalna dijafragmatska hernija endokardijalna fibroelastoza

Izvor: Torti M., Matijatko V., Brkljačić M., Mrljak V. (2012.): Pregled najčešćih prirodnih srčanih grješaka u pasa i mačaka. Veterinarska stanica 43 (2), 149

Patofiziološke posljedice prirodnih srčanih grješaka uzrokovane su u većini slučajeva promjenama u smjeru kretanja krvi ili smetnjama u protoku krvi. Stupanj i kliničko značenje ovise o težini same grješke (Rudar, 2005.). One grješke koje dovode do opstrukcije istisnog dijela ventrikula, lijevog ili desnog, ponajprije zahvaćaju semilunarne zalistke. Mogu biti smještene ispod (subvalvularno) ili iznad (supraavlularno) zalistka, a mogu zahvaćati i sam zalistak (valvularno). Zbog opstrukcije, odnosno stenoze, dolazi do tlačnog opterećenja ventrikula i posljedičnog nastanka koncentrične hipertrofije ventrikula. Što je opstrukcija veća, tlačni gradijent je veći i posljedično dugotrajnom sistoličkom opterećenju dolazi do nastanka dilatacije srca s dekompenzacijom (Rudar, 2005., Ware, 2007.). Kod ventrikulskog (VSD) i atrijskog (ASD) septalnog defekta i patentnog ductusa arteriosusa (PDA) dolazi do lijevo-desnog skretanja krvi, tj. do miješanja arterijske i venske krvi i do posljedičnog volumnog opterećenja lijevog (VSD i PDA) ili desnog (ASD) srca. Smjer mješanja krvi ovisi o razlici tlakova lijeve i desne strane srca, i sve dok je odnos tlakova fiziološki arterijalizirana krv će se vraćati iz srca ili početnog dijela aorte u plućni krvotok. Nakon nekog vremena, kod velikih srčanih grješaka,

razviti će se plućna hipertenzija i kada tlak u plućnom krvotoku postane veći od sustavnog doći će do desno-lijevog skretanja. Tim obratom razvija se Eisenmengerov sindrom pri kojem nastaje cijanoza (Rudar, 2005., Ware, 2007.). Kod nekih prirodnih srčanih grješaka od početka dolazi do desno-lijevog skretanja krvi (npr. tetralogija Fallot). Tada dio venske krvi zaobilazi plućni krvotok, prolazi na lijevu stranu pa dolazi do hipoksemije i cijanoze. Kronična hipoksemija potiče eritropoezu i sekundarno se razvija policitemija (Cotê i Ettinger, 2001., Rudar, 2005.)

Na prirodenu srčanu grješku možemo posumnjati kada, prilikom kliničkog pregleda (auskultacije), čujemo srčani šum. Srčani šumovi mogu biti fiziološki i patološki, a dijele se prema intenzitetu (Tablica 3.)

Fiziološki srčani šumovi:

- jedva čujni sistolički šumovi, intenziteta 1 do 3
- intenzitet se smanji ili potpuno nestaje pri nižim frekvencijama bila, kada je životinja mirna i opuštena
- starenjem životinje se smanjuje intenzitet i potpuno nestaju u dobi od 4 do 6 mjeseci
- nisu povezani sa kliničkim znakovima bolesti srca, puls je normalan

Patološki srčani šumovi:

- intenzitet varira od 1 do 6
- ne nestaju pri nižim frekvencijama bila
- kontinuirani šum je patološki i najčešće je posljedica PDA (Stafford-Johnson, 2006)

Tablica 3. Stupnjevanje srčanih šumova

STUPANJ	OPIS
1	jedva čujan
2	intenziteta slabijeg od srčanih tonova
3	intenziteta srčanih tonova
4	intenziteta jačeg od srčanih tonova
5	glasan, s podrhtavanjem
6	poput stupnja 5, šum se čuje i sa stetoskopom blago odmaknutim od stijenke prsnog koša

Izvor: Stafford-Johnson M. (2006.): Decision making in suspected congenital heart disease in dogs and cats. In practice (2006) 28, 538-543

Patološke šumove prate i drugi znakovi bolesti srca, poput hiperkinetičkog pulsa kod PDA ili slabo pipljivog pulsa kod aortalne stenoze (Stafford-Johnson, 2006.) Općim kliničkim

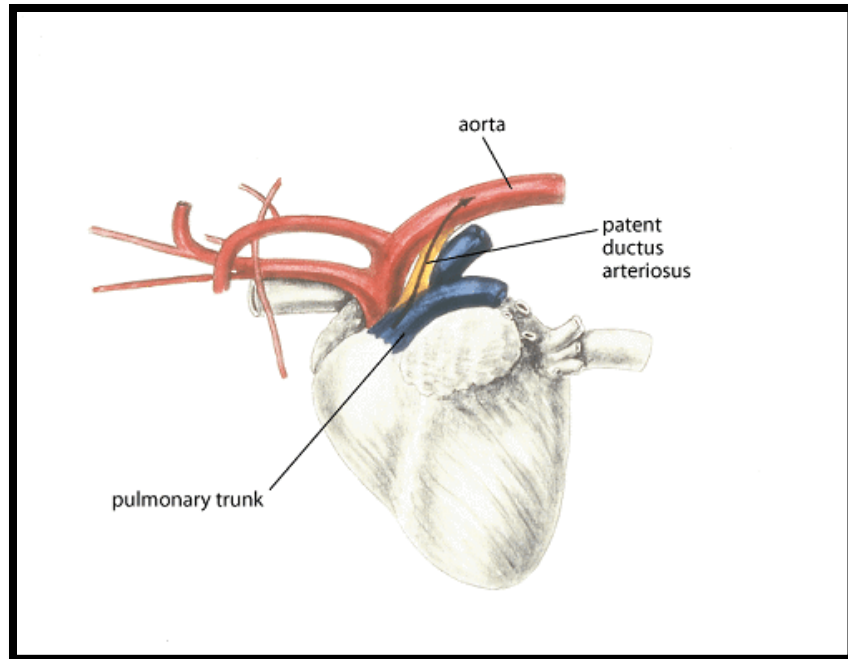
pregledom, osim detekcije šuma i određivanja njegovog intenziteta i lokacije, možemo uočiti promjene u femoralnom pulsu, cijanozu, znakove zatajenja desne strane srca i respiratorne poremećaje. Laboratorijski testovi poput KKS i biokemije nisu osobito značajni kod prirođenih srčanih grješaka. Kod bolesti sa desno-lijevim skretanjem možemo uočiti policitemiju, cijanozu i metaboličku acidozu. Rendgenskom pretragom procijenjujemo veličinu srca, velike krvne žile i plućnu vaskulaturu, što može biti korisno u identificiranju srednje teških do teških prirođenih srčanih grješaka. Kod blagih grješaka rengenogram može biti bez osobitosti. Srce je kod pacijenata sa subaortalnom stenozom u većini slučajeva normalne veličine. Kod aortalne i pulmonalne stenozе uočavamo poststenotičku dilataciju aorte i pulmonalne arterije, a za PDA je patognomonično postojanje izbočenja aorte. Distenzija plućnih arterija i vena se javlja kod pacijenata s značajnim lijevo-desnim skretanjem krvi (PDA, VSD, ASD). Slaba plućna cirkulacija može se uočiti kod promjena sa desno-lijevim skretanjem, poput tetralogije Fallot (TOF). Elektrokardiografija nam rijetko daje informaciju o etiologiji promjena na srcu zato što mogu ali ne moraju biti vidljive promjene na elektrokardiogramu. Kod bolesti poput PS ili TOF S valovi su duboki, a kod PDA su QRS kompleksi visoki što ukazuje na hipertrofiju lijevog ventrikula. Psi sa SAS mogu imati ventrikularne aritmije ili abnormalnosti ST segmenta, a kod pacijenata sa prirođenim srčanim grješkama koje uzrokuju jako povećanje atriya mogu se javiti fibrilacija atriya ili supraventrikularna tahikardija. Ehokardiografija je najznačajnija dijagnostička metoda, ona nam daje konačnu dijagnozu i prognozu. Dvodimenzionalnim prikazom možemo odrediti stupanj dilatacije atriya te da li se razvila koncentrična ili ekscentrična hipertrofija ventrikula. Pregledom zalistaka možemo odrediti da li postoji displazija ili stenoza. Color-flow Doppler se koristi za identifikaciju i lokalizaciju turbulentnog strujanja krvi (MacDonald, 2006., Stafford-Johnson, 2006.).

Prirođene srčane grješke mogu se liječiti medikamentozno ili kirurški. Odabir metode ovisi o kojoj se bolesti radi, koji je stupanj bolesti i kako se klinički manifestira. Grješke poput PDA s lijevo-desnim skretanjem ili VSD zahtjevaju kirurški pristup. Blagi oblici aortalne i pulmonalne stenozе ne zahtjevaju liječenje, dok se jači oblici liječe medikamentozno ili kirurški (Sisson i MacCoy, 1988., Martin i sur., 1992., Bussadori i sur., 2001., Rush, 2006.). Lijekovi koji se koriste su blokatori beta-adrenergičkih receptora, diuretici, vazodilatatori i srčani glikozidi (Eyster i sur., 1976.d, Darke, 1989.).

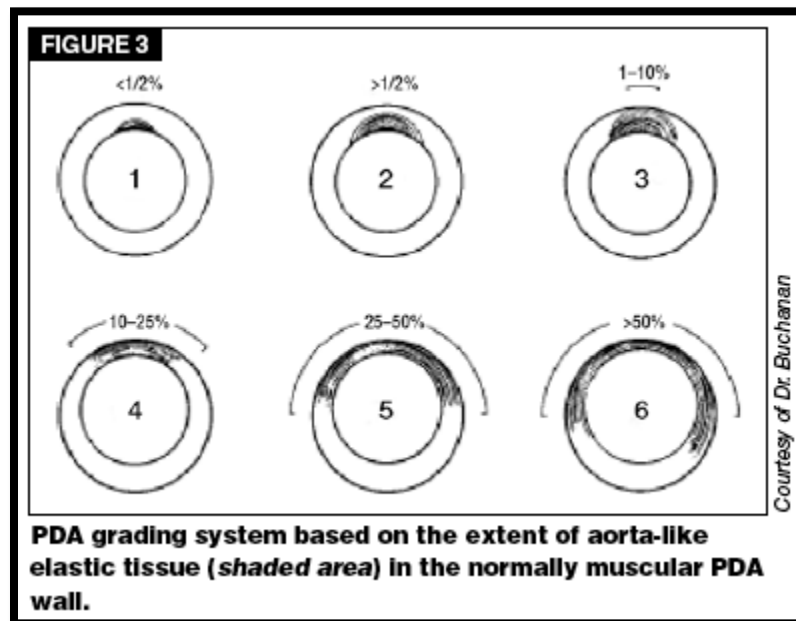
2. Patentni duktus arteriozus

Patentni duktus arteriozus (PDA) najčešća je prirođena srčana grješka kod pasa. Karakterizira ga lijevo-desno skretanje krvi zbog postojanja fetalne veze između aorte i plućne arterije, odnosno kontinuirani protok krvi iz aorte (područje visokog tlaka) u plućnu arteriju (područje niskog tlaka). Zbog takvog protoka krvi dolazi do pojave kontinuiranog srčanog šuma (Rush, 2006.). Češće se javlja u ženskih pasa. Za ovu prirođenu srčanu grješku postoji pasminska predispozicija, i češće se javlja u pomeranskog špica, nizozemskog špica, pudli (dokazana i nasljedivost), kovrčavog psića, čivave, malteškog psića, šetlandskog ovčara, jorkširskog terijera, engleskog springer španijela, jazavčara, patuljastog gubičara, njemačkog ovčara, koker španijela, irskog setera, plavog irskog terijera, labradorskog retrievera, njufaundlendera i škotskog ovčara (Bonagura i Lehmkuhl, 1999., Buchanan, 1999., Van Israel i sur., 2002., Rush, 2006.).

Za vrijeme fetalnog razvoja duktus arteriozus povezuje plućni krvotok sa sistemskim kako bi se zaobišla još nerazvijena pluća. Oko 80-90% volumena krvi se iz desnog ventrikula preusmjerava kroz duktus u aortu. U vrijeme poroda pluća se inflatiraju, otpor plućne cirkulacije padne na 20% otpora sistemske cirkulacije i dolazi do promjene smjera kretanja krvi. Arterijska krv bogata kisikom u duktusu inhibira otpuštanje prostaglandina i potiče konstrikciju glatkih mišićnih stanica duktusa. Duktus arteriozus potpuno se zatvara nakon 7 do 10 dana od rođenja. Patentni duktus arteriozus nastaje zbog hipoplazije glatkih mišićnih vlakana u samom duktusu. Morfološki PDA je podijeljen u 6 stupnjeva, ovisno o postotku glatkog mišićja od kojeg je građen (Buchanan, 1992.). Većina duktusa građena je poput lijevka, sa suženjem na strani plućne arterije. Što je stupanj PDA veći, duktus je građen od manje glatkih mišićnih vlakana i manje se suzuje prema plućnoj arteriji (MacDonald, 2006.).



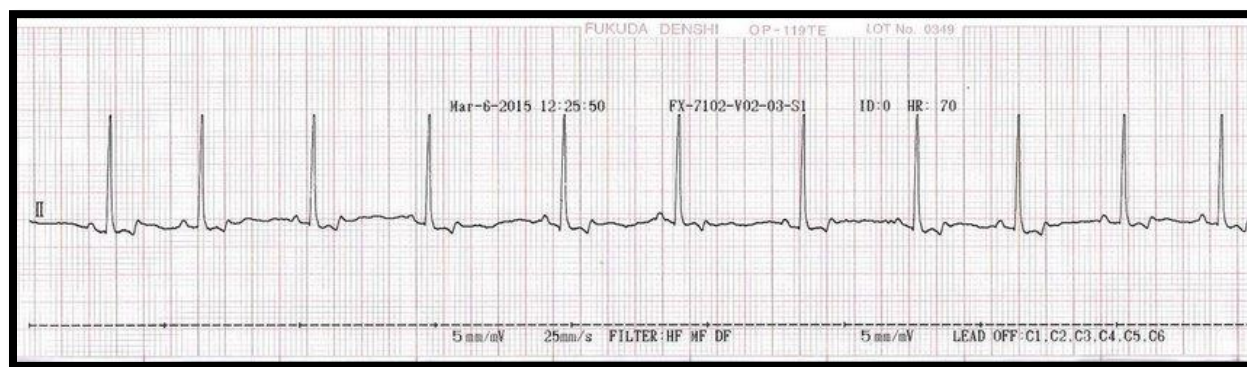
Slika 1. Patentni duktus arteriozus, prikaz s lijeve strane. Ilustrirao Dr. Gheorghe Constantinescu (<https://www.merckvetmanual.com/circulatory-system/congenital-and-inherited-anomalies-of-the-cardiovascular-system/patent-ductus-arteriosus>)



Slika 2. Stupnjevi PDA prema postotku aorti sličnog elastičnog tkiva u inače mišićno građenoj stijenci duktusa. (<https://www.vetfolio.com/learn/article/patent-ductus-arteriosus-in-dogs>)

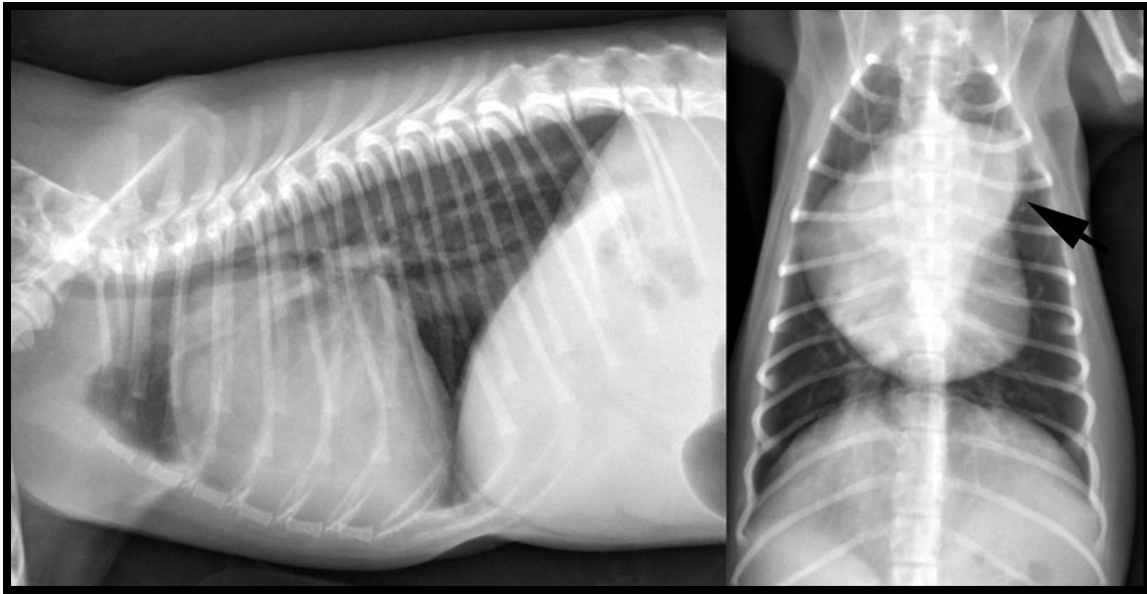
Prilikom kliničkog pregleda najznačajniji je nalaz kontinuiranog, mašinskog ili strojnog šuma (sistolicko-dijastolicki šum). Šum se najbolje čuje visoko nad srčanom bazom, nad lijevim hemitoraksom. Može se širiti i na desni hemitoraks, a karakteristično je da se čuje i nad aperturom toracis kranijalis. Kod nekih pasa, osim ovog šuma, možemo čuti i holosistolicki šum mitralne regurgitacije. Nad femoralnom arterijom puls je u većini slučajeva hiperkinetičan (Rush, 2006., Ware, 2007.). Psi sa lijevo-desnim skretanjem visokog stupnja mogu biti dispnoični i auskultacijom pluća može se čuti stridor (MacDonald, 2006.).

Promjene na elektrokardiogramu ovise o nastalim promjenama na srcu. Najčešće su vidljive promjene koje prate povećanje lijevog atrija a ponekad povećanje lijevog ventrikula. Rijetko nalazimo aritmije, najčešće fibrilaciju atrija i preuranjene ventrikulske kontrakcije.



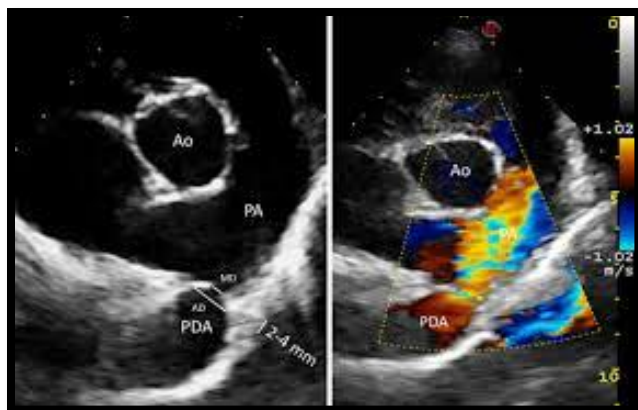
Slika 3. EKG psa sa PDA (https://www.researchgate.net/figure/ECG-recorded-form-PDA-dog-showed-high-voltage-of-QRS-complexes_fig2_311262934)

Rendgenskom pretragom u laterolateralnoj projekciji vidljiva je generalizirana kardiomegalija, s izraženijim povećanjem lijeve strane srca. Uočavamo i smanjenu transparentnost pluća sa znakovima zastoja u plućnom krvotoku. U dorzoventralnoj projekciji mogu se uočiti tri izbočenja: na poziciji jedan sat – aorta i duktus arteriozus, dva sata – plućna arterija, i tri sata – lijeva aurikula srca (Van Israel i sur., 2002.).



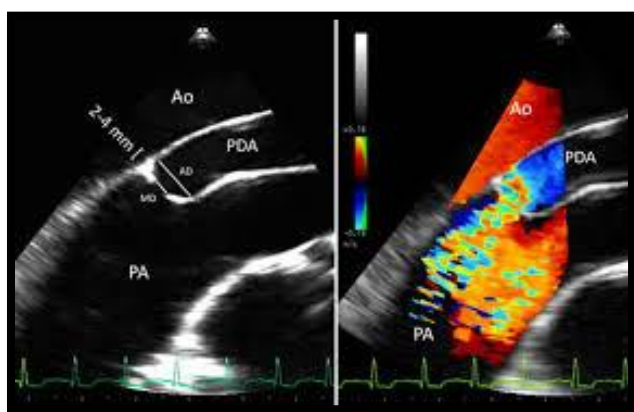
Slika 4. Laterolateralna i dorzoventralna projekcija srca i pluća u psa sa PDA.
(https://www.askjpc.org/wsc/wsc_showcase2.php?id=YXppd2REb2pUOE16TIFmbVVMb1JJQT09)

Najznačajnija dijagnostička metoda je ehokardiografija, i ona nam omogućuje postavljanje konačne dijagnoze i prognoze. Ultrazvučnom pretragom možemo, osim toga, uvidjeti da li postoji još koja promjena na srcu i koji način liječenja je najbolji za pojedinog psa. Na srcu nalazimo ekscentričnu hipertrofiju lijevog ventrikula i dilataciju plućnog arterijskog segmenta, nastale kao posljedica volumnog opterećenja. Kontraktilnost miokarda je smanjena ili u granicama normale, a udaljenost vrha prednjeg mitralnog kuspisa, tj. točke E, od interventrikulskog septuma (engl. *E point septal separation*, EPSS) je često povećana. Lijevi atrij može biti blago povećan. Duktus arteriozus vizualiziramo između plućne arterije i descendentne aorte, posebice u lijevom kranijalnom parasternalnom i subkostalnom prozoru. Doplerskom pretragom uočavamo kontinuirani, turbulentni protok krvi u plućnu arteriju. Kod nekih pasa, zbog sekundarno nastale dilatacije mitralnog prstena, možemo uočiti i mitralnu regurgitaciju. Kontinuiranim doplerom paralelnim sa turbulentnim protokom krvi u plućnu arteriju možemo izmjeriti maksimalnu brzinu protoka i izračunati tlačni gradijent između aorte i plućne arterije (MacDonald, 2006., Rush, 2006., Ware, 2007.).



Slika 5. Transtorakalna ehokardiografija u psa sa PDA, desni parasternalni prozor (kratka parasternalna os). Border Collie. (A) Dvodimenzionalni prikaz ductusa, minimalni duktalni (MD) promjer i promjer distalne ampule (AD). (B) Obojeni doplerski prikaz turbulentnog protoka krvi u plućnu arteriju. Ao, aorta; PA, plućna arterija; PDA, patentni duktus arteriozus.

(<https://onlinelibrary.wiley.com/doi/pdf/10.1111/jvim.12201>)



Slika 6. Transezofagijska ehokardiografija u psa sa PDA, kranijalna pozicija, longitudinalni prikaz. Doberman pinč. (A) Dvodimenzionalni prikaz ductusa, minimalni duktalni (MD) promjer i promjer distalne ampule (AD). (B) Obojeni doplerski prikaz turbulentnog protoka krvi u plućnu arteriju. Ao, aorta; PA, plućna arterija; PDA, patentni ductus arteriosus

(<https://onlinelibrary.wiley.com/doi/pdf/10.1111/jvim.12201>)

U trenutku kada se postavi konačna dijagnoza, 10-25% životinja ima razvijeno zastojno (kongestivno) zatajenje srca (Rush, 2006.).

Svi slučajevi PDA s lijevo-desnim skretanjem krvi zahtijevaju kirurški zahvat zatvaranja spoja. Kirurški zahvat treba učiniti do starosti od 4 do 5 mjeseci, kako bi došlo do remodeliranja srca i djelomične regresije promjena koje su nastale zbog PDA (Rush, 2006.).

Dva su osnovna načina zatvaranja spoja:

- podvezivanje (ligiranje) duktusa – zahvat izbora kod malih pasmina pasa, potrebna hospitalizacija nekoliko dana
- transkateterska okluzija – minimalno invazivna, zahvat izbora, vrlo brz oporavak životinje (Stafford-Johnson, 2006.)

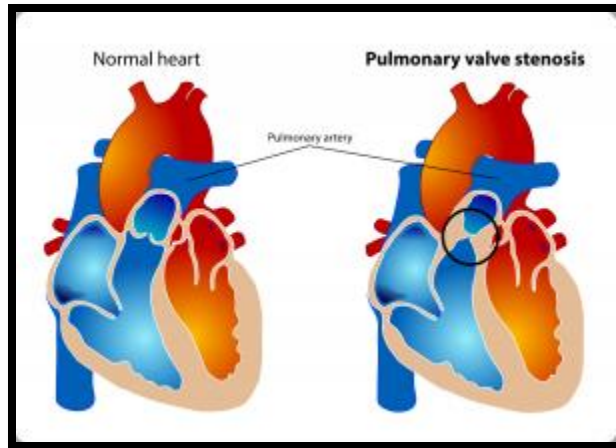
Medikamentozna terapija, ponajprije pimobendanom, inhibitorima konvertaze angiotenzina i diureticima, indicirana je ako je došlo do zastojnog zatajenja srca.

Ako je došlo do obrata spoja, zbog razvoja plućne hipertenzije (Eisenmengerov sindrom), kirurški zahvat je kontraindiciran jer tada ductus ima ulogu ispušnog ventila. Zastojno zatajenje se liječi već spomenutim lijekovima (Ware, 2007.).

Ukoliko se kod životinja s PDA ne učini kirurška korekcija do prve godine života mortalitet iznosi 40 do 70% (Rush, 2006.)

3. Pulmonalna stenoza

Pulmonalna stenoza je druga po učestalosti prirođena srčana grješka u pasa (Jović i sur., 2017.). Opisane su valvularna, supravalvularna i subvalvularna stenoza (česta kod tetralogije Fallot). Valvularna stenoza je najčešći oblik pulmonalne stenozе. Posljedica pulmonalne stenozе je suženje istisnog dijela ventrikula, najčešće zbog displazije pulmonalnog zalistka (valvularna stenoza). Opisana su dva tipa displazije, tip 1 kada su zalisci zadebljali ali pokretni i tip 2 kada su zalisci izrazito displastični i nepokretni. Anomalija lijeve koronarne arterije može biti jedan od uzroka nastanka valvularne ili subvalvularne stenozе, a koje su posljedica ekstramuralne kompresije. Često ju komplicira sekundarna infundibularna (mišićna) hipertrofija. Predisponirane pasmine pasa za razvoj pulmonalne stenozе su: engleski bulldog, gubičari, bigl, čivava, terijeri (škotski, erdel, zapadnoškotski, jorkširski itd.), koker španijel, mastif, njemački bokser, bojkin španijel i samojed. Engleski bulldog i njemački bokser predisponirani su za razvoj pulmonalne stenozе posljedično anomaliji lijeve koronarne arterije (Buchanan, 1990., Bonagura i Lehmkuhl, 1999., Buchanan, 2001., Rush, 2006.).



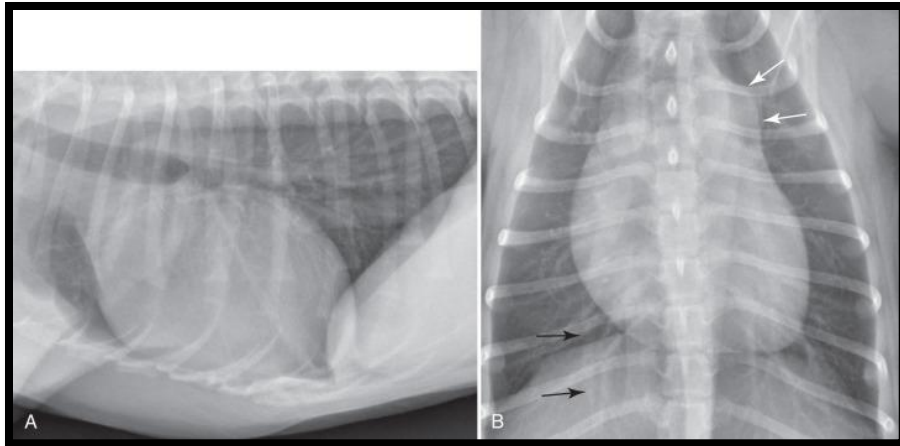
Slika 7. Shematski prikaz anatomije normalnog srca i srca sa pulmonalnom stenozom.
https://www.animalerc.com/pdf/cardiology/AERACardio_Client-Brochure_Pulmonic-stenosis.pdf

Zbog pulmonalne stenozе dolazi do porasta tlaka u desnom ventrikulu i posljedično tome nastaje kompenzatorna koncentrična hipertrofija desnog ventrikula. Sekundarno, zbog porasta tlaka i ishemije miokarda, može doći do fibroze miokarda (MacDonald, 2006.).

Klinički je najznačajniji nalaz glasnog i grubog e젝cijskog sistoličkog šuma, s mjestom najbolje čujnosti u području srčane baze (drugi ili treći međurebreni prostor), nad lijevim hemitoraksom. Taj šum može pratiti i šum trikuspidalne regurgitacije nad desnim hemitoraksom, a ictus cordis je često izraženiji desno. Kod pasa sa pulmonalnom stenozom simptomi uglavnom nisu vidljivi, osim u težim slučajevima kada se mogu javiti blijedilo vidljivih sluznica i puls slabih kvaliteta. Ukoliko dođe do desnostranog zatajivanja srca tada se javljaju i hepatomegalija, ascites, izljev u pleuralnu šupljinu te distenzija i/ili pulzacija jugularnih vena (Fingland i sur., 1986., Buchanan, 1990., Ware, 2007.)

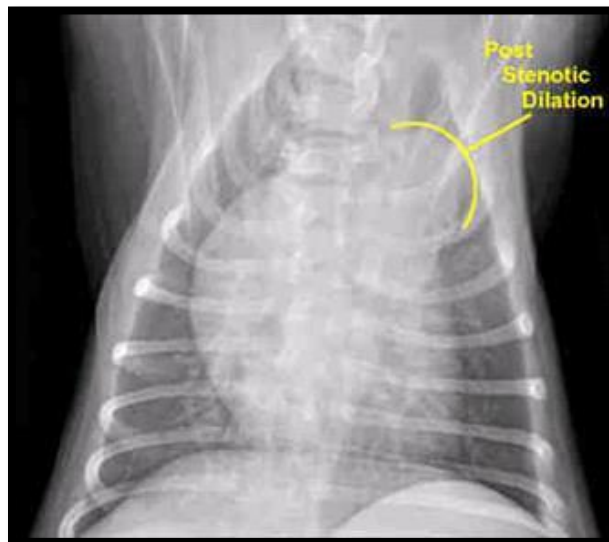
U elektrokardiogramu vidimo promjene samo kod pasa sa teškim oblicima stenozе, dok u blažim i umjerenim oblicima nema promjena. Kod teških oblika promjene koje nalazimo jesu one koje prate povećanje desne strane srca, duboki S-val u II. i III. odvodu, devijacija srednje električne osi udesno i P-pulmonale. Od aritmija javljaju se ventrikulske i, ukoliko postoji povećanje desnog atrija, supraventrikulske aritmije (Buchanan, 2001., Rush, 2006., ware, 2007.).

Rengenografski uočavamo povećanje desnog ventrikula i poststenotičnu dilataciju plućne arterije koja je vidljiva na dorzolateralnim projekcijama na poziciji od dva sata. Ponekad možemo naći i povećanje desnog atrija, proširenje kaudalne šuple vene i jasno istaknuto plućno polje (Rush, 2006.)



Slika 8. Laterolateralna (A) i dorzoventralna (B) projekcija srca i pluća u psa sa PS. (A) srce priliže na sternum što ukazuje na povećanje desnog ventrikula. (B) Plućna arterija je povećana (bijeke strelice) dok su parenhimske plućne arterije normalne (crne strelice).

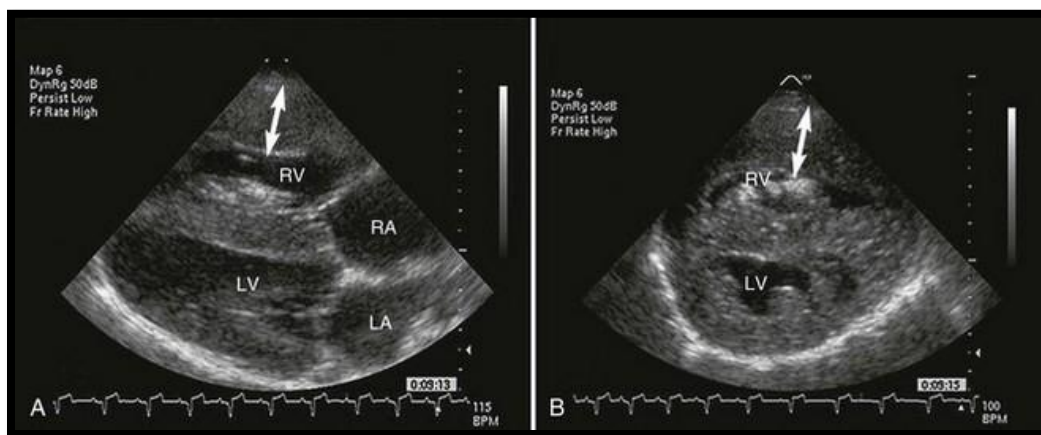
(<https://www.sciencedirect.com/topics/veterinary-science-and-veterinary-medicine/pulmonic-stenosis>)



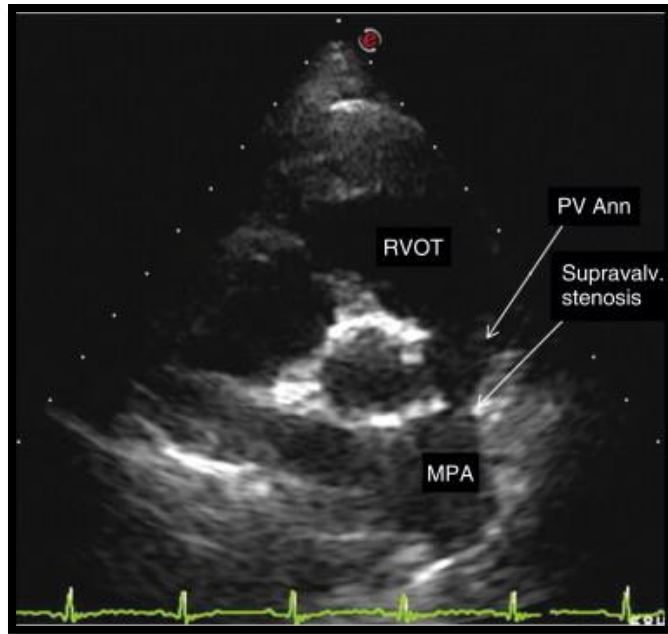
Slika 9. Dorzoventralna projekcija srca i pluća šteneta sa PS. Vidljivo je poststenotično proširenje plućne arterija. (<https://veterinarypartner.vin.com/default.aspx?pid=19239&id=4952783>)

Za postavljanje konačne dijagnoze, i u ovom slučaju, najbitnija je ehokardiografska pretraga. U dvodimenzionalnom prikazu uočavamo koncentričnu hipertrofiju desnog ventrikula, s izraženim papilarnim mišićjem, te poststenotičnu dilataciju plućnog arterijskog korijena. Ako postoji značajna trikuspidalna regurgitacija onda nalazimo i povećan desni atrij. Istisni dio desnog

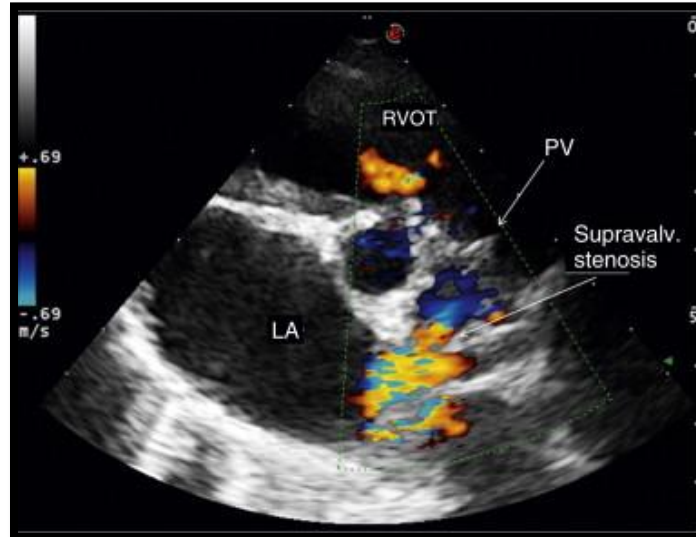
ventrikula je hiperehogen, posebno subvalvularno, a može se doimati suženim. Zalisci plućne arterije su zadebljali, tijekom sistole prolabiraju i tvore kupolu. Interventrikulski septum je zadebljan, a kada sistolički tlak u desnom ventrikulu postane veći od tlaka u lijevom vidljivo je izravnavanje septuma za vrijeme sistole. Doplerskom pretragom vidimo turbulentni protok krvi u plućnu arteriju i pomoću modificirane Bernoullijeve jednadžbe ($\Delta P = 4V^2$, ΔP = tlačni gradijent, V^2 = vršna brzina) možemo odrediti tlačni gradijent u području zalistka. Blagi oblik plućne stenoze prati tlačni gradijent od 10 do 50 mmHg, umjereni od 50 do (80) 100 mmHg, a teški oblik veći od (80) 100 mmHg (Goodwin, 2001., MacDonald, 2006., Ware, 2007.).



Slika 10. Ehokardiogram psa s teškim oblikom PS. (A) Desna strana, četiri šupline, duga parasternalna os. (B) Desna strana, kratka parasternalna os. Na oba ehokardiograma vidimo značajnu hipertrofiju desnog ventrikula (strelice) i izravnavanje septuma. (<https://veteriankey.com/chapter-65-pulmonic-stenosis/>)

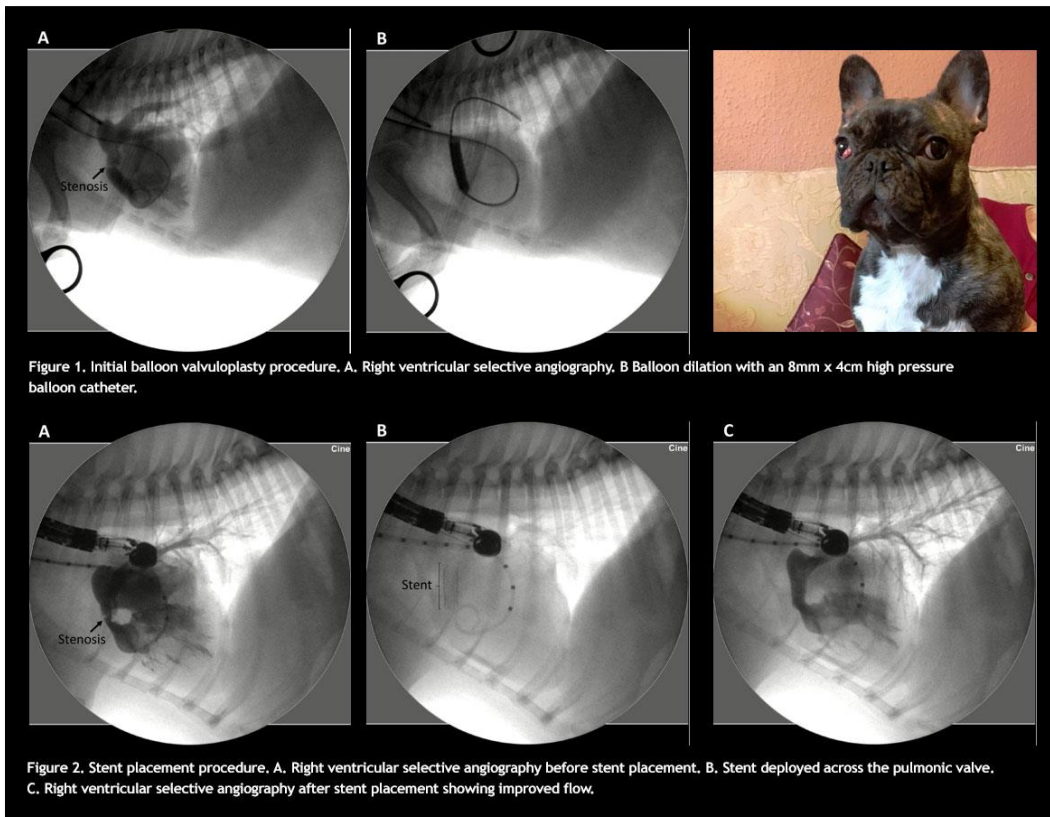


Slika 11. Ehokardiogram psa (engleski buldog) sa supralvalvularnom PS. Desni parasternalni prozor, kratka parasternalna os. Vidljiva je supralvalvularna stenozna i postenotička dilatacija plućne arterije. MPA, plućna arterija; PV Ann, plućni valvularni prsten; RVOT, izlazni trakt desnog ventrikula. (<https://www.sciencedirect.com/topics/veterinary-science-and-veterinary-medicine/pulmonic-stenosis>)



Slika 12. Obojeni doplerski prikaz baze srca psa (labradorski retriever) sa PS. Desni parasternalni prozor, kratka parasternalna os. Turbulentan protok krvi u plućnu arteriju. LA, lijevi ventrikul; PV, pulmonalni zalistak, RVOT, izlazni trakt desnog ventrikula. (<https://www.sciencedirect.com/topics/veterinary-science-and-veterinary-medicine/pulmonic-stenosis>)

Psi koji boluju od blagog oblika pulmonalne stenozе su u većini slučajeva asimptomatični i kod njih liječenje nije potrebno. Metoda liječenja ovisiti će o tlačnom gradijentu, stupnju hipertrofije desnog ventrikula i o kojem se tipu stenozе radi, te stupnju trikuspidalne regurgiracije i posljedične dilatacije desnog atrija. Balonska valvuloplastika je relativno neinvazivna metoda liječenja pulmonalne stenozе i tom metodom se uspješno reducira tlačni gradijent. Kateter s balonom se uvodi kroz stenotični zalistak i manualno se napuše kako bi se proširilo mjesto stenozе. Veći je uspjeh balonske valvuloplastike ukoliko se radi o valvularnoj stenozu. Balonska valvuloplastika kontraindicirana je kod pasa s anomalijom lijeve koronarne arterije i nije opcija kod fibromuskularne subvalvularne PS ili izrazito displastičnih zalistaka (Sisson i MacCoy, 1988., Martin i sur., 1992., Orton i Monnet, 1994., Bussadori i sur., 2001., MacDonald, 2006.). Lijekovi koji se koriste su blokatori beta-adrenergičkih receptora, a ako je došlo do zastojnog zatajenja srca tada su indicirani inhibitori konvertaze angiotenzina, diuretici i pozitivni inotropi. Mogući kirurški zahvati su parcijalna valvulektomija, perikardijalni presadak i ostale. Važno je ograničiti tjelesni napor životinji. U pasa sa teškim oblikom PS, ukoliko se ne liječi, do uginuća dolazi do četvrte godine starosti (Shores i Weirich, 1985., Orton i sur., 1990., Hunt i sur., 1993.).

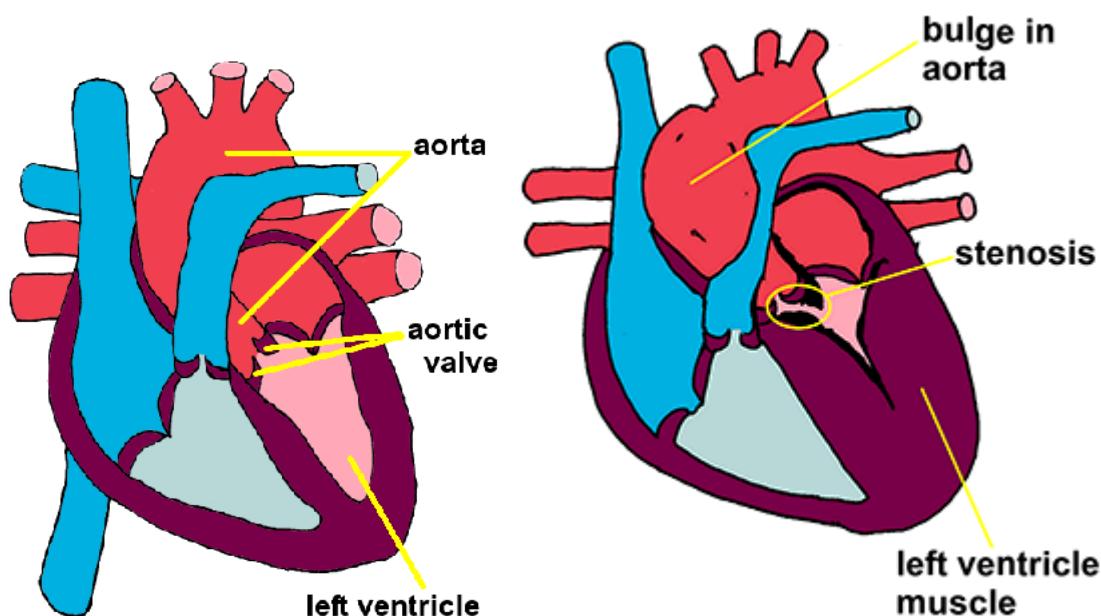


Slika 13. Balonska valvuloplastika u francuskog buldoga sa PS (slike gore). Postavljanje stenta na mjestu stenozе nakon obavljanja balonske valvuloplastike (slike dolje).

(<https://www.vetsurgeon.org/news/b/veterinary-news/archive/2018/02/21/uk-first-surgery-for-puppy-with-pulmonic-stenosis.aspx>)

4. Subaortalna stenozа

Subaortalna stenozа najčešća je prirođena srčana grješka velikih pasmina pasa. Kod subaortalne stenozе dolazi do opstrukcije istisnog dijela lijevog ventrikula zbog subvalvularnog suženja učća aortalnog zalistka zbog nastanka fibrozne membrane, fibromuskularnog grebena ili prstena. Najčešće se javlja u njufaundlendera (kod njih je to nasljedna bolest), zlatnog retrivera, rotvajlera, njemačkog boksera, njemačkog ovčara, engleskog buldoga, njemačke doge, njemačkog kratkodlakog ptičara, samojeda i flandrijskog govedarskog psa (Goodwin, 2001., MacDonald, 2006., Rush, 2006., Ware, 2007.).



Slika 14. Shematski prikaz anatomije normalnog srca (lijevo) i srca sa SAS (desno). Vidljiva je subaortalna stenozа, posljedično nastala hipertrofija lijevog ventrikula i proširenje aorte.

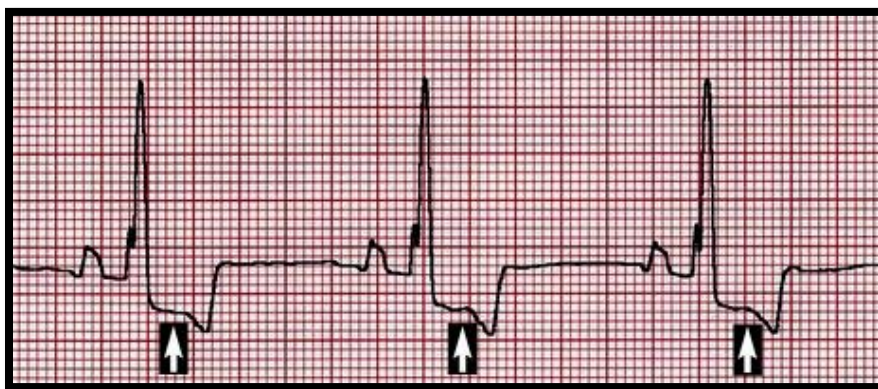
(<https://www.marvistavet.com/subaortic-stenosis.pml>)

Promjene na srcu započinju stvaranjem čvorića na endokardu u prvih tjedan do mjesec dana starosti psa. Ti čvorići su vidljivi samo na obdukcijском pregledu. Te rane lezije (lezije 1.

stupnja) rijetko su praćene srčanim šumom. U slijedećih šest mjeseci fibrozni greben raste i uzrokuje stenozu istisnog dijela lijevog ventrikula. Leziju 2. stupnja čini uski fibrotični greben koji se djelomično proteže oko istisnog dijela lijevog ventrikula i često je praćen sistoličkim šumom I do II/VI stupnja. Najteži oblik je onaj 3. stupnja i praćen je nastankom fibroznog prstena, grebena ili fibromuskularnog tunela koji potpuno okružuje istisni dio lijevog ventrikula. Često se razviju fokalne nekroze miokarda te fibroze subendokardijalno i na unutarnjoj polovici lijevog ventrikula zbog tlačnog preopterećenja (Pyle i sur., 1976.).

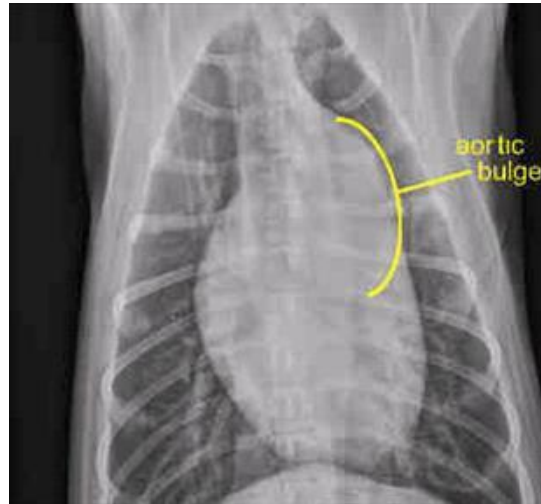Stenozu prati glasan ejekcijski (krešendo-dekrešendo) sistolički šum koji se najbolje čuje u području srčane baze (treći ili četvrti međurebreni prostor), nad lijevim hemitoraksom. Ponekad se šum širi i na desni hemitoraks pa ga čujemo i nad desnom srčanom bazom. Iktus kordis je izraženiji lijevo. Puls nad femoralnom arterijom je slabo pipljiv (tzv. *pulsus parvus et tardus*). Aritmije koje prate stenozu najčešće su ventrikulskog podrijetla (MacDonald, 2006., Ware, 2007.).

Elektrokardiografski, kod blagog oblika stenozе, nalaz nije značajan. Kod umjerenih, a osobito kod teških oblika mogu se javiti promjene koje ukazuju na povećanje lijevog ventrikula koje nastaje kao posljedica tlačnog preopterećenja i to depresija ST spojnice i/ili promjene T-vala. Depresija ST-spojnice veća od 0,2 mV kod životinje u mirovanju može ukazivati na ishemiju ili fibroziranje miokarda. Ventrikularne aritmije su češće kod pacijenata sa teškom stenozom (MacDonald, 2006., Rush, 2006., Ware, 2007.).



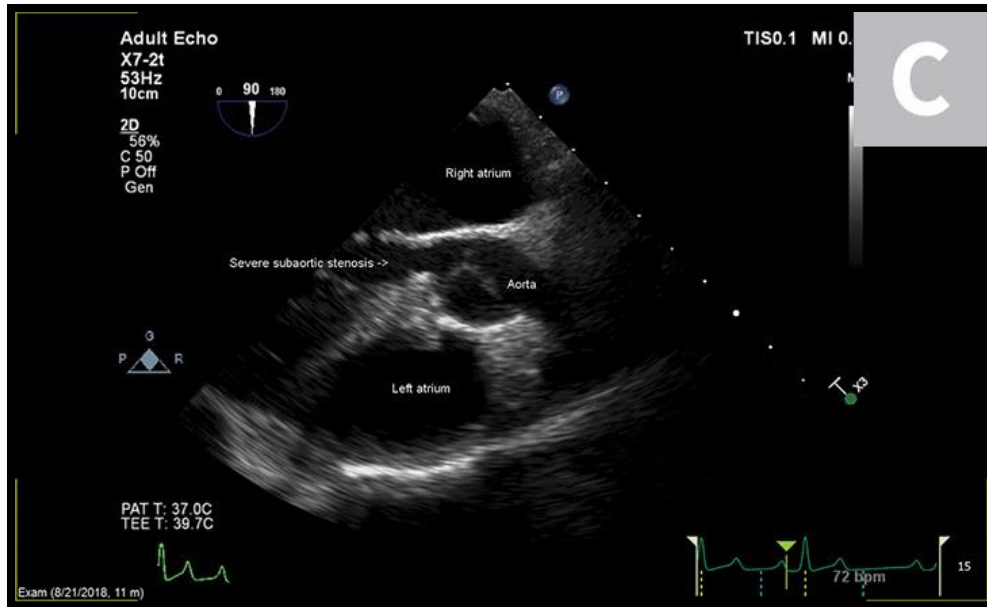
Slika 15. EKG psa sa subaortalnom stenozom. Depresija ST-segmenta (strelice).
(<https://veteriankey.com/the-cardiovascular-system-2/>)

Rengenografski, kod pasa starijih od godinu dana, u dorzoventralnoj i laterolateralnoj projekciji možemo uočiti poststenotičnu dilataciju aorte. Srce je uglavnom normalne veličine, jer je hipertrofija koncentrična, a u nekim slučajevima možemo uočiti povećanje lijevog ventrikula (MacDonald, 2006, Rush, 2006, Ware, 2007.)



Slika 16. Dorzoventralna projekcija srca i pluća šteneta sa SAS. Uočavamo poststenotično proširenje aorte (aortic bulge). (<https://veterinarypartner.vin.com/default.aspx?pid=19239&id=4952497>)

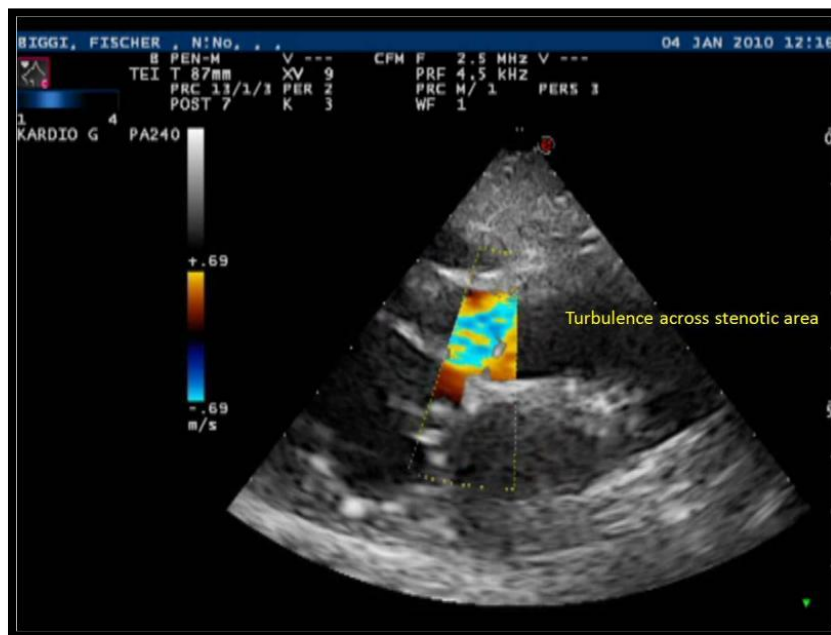
Za postaviti konačnu dijagnozu potrebna je ehokardiografska pretraga. U dvodimenzionalnom prikazu možemo vidjeti prerano zatvaranje kuspisa aortalnog zalistka, sistolički pomak prednjeg mitralnog kuspisa i subendokardijalnu hiperehogenost lijevog ventrikula. U težim slučajevima ascendentna aorta je proširena, aortalni zalistak je zadebljao, lijevi ventrikul je koncentrično hipertrofiran a lijevi atrij je proširen (Rush, 2006., Ware, 2007.).



Slika 17. Ehokardiogram psa sa SAS. Desni parasternalni prozor, duga parasternalna os. Uočavamo izrazitu subaortalnu stenozu (eng, severe subaortic stenosis).

(<https://www.cliniciansbrief.com/article/subclinical-subaortic-stenosis-golden-retriever>)

Doplerskom pretragom vidimo turbulentan protok krvi u aorti. Određivanjem vršne brzine protoka, najbolje pri subkostalnom pozicioniranju sonde, možemo odrediti tlačni gradijent. Kada je tlačni gradijent od 10 do 40 mmHg riječ je o blagoj stenozu, umjerena je kad je tlačni gradijent od 40 do 80 mmHg a teška kada je tlačni gradijent veći od 80 mmHg (Rush, 2006., Ware, 2007.)



Slika 18. Color Doppler srca psa (francuski buldog) sa SAS. Desna parasternalna duga os. Uočavamo turbulentan protok krvi na mjestu stenozе. (<https://sonopath.com/about/specialists/peter-modler/case-study-5>)

Najteži aspekt dijagnostike bolesti je ralikovanje onih pasa kod kojih se čuje fiziološki srčani šum od onih koji boluju od blagog oblika subaortalne stenozе. Kod pasa sa blagim oblikom SAS može se naći slabo izražen fibrozni greben na istisnom dijelu lijevog ventrikula i doplerskom pretragom možemo uočiti blagi prekid laminarnog toka krvi (Koplitiz i sur., 2005.).

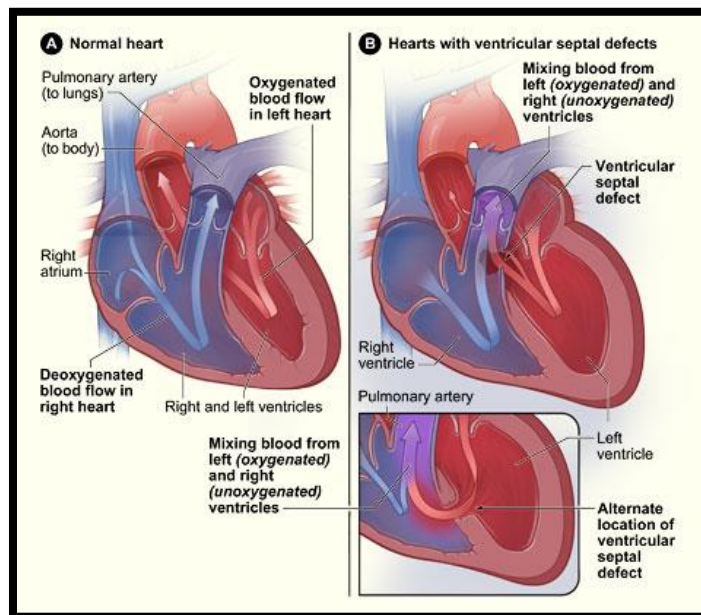
Psi sa blagim oblikom SAS ne zahtjevaju liječenje, a teži oblici se mogu liječiti medikamentozno ili kirurški. Značajna hipertrofija lijevog ventrikula za posljedicu ima slabiju perfuziju miokarda i pojavu ventrikulskih aritmija (Rush, 2006.). Medikamentozna terapija usmjerena je na sprječavanje iznenadne smrti, te smanjenje rizika za sinkopu i intolerancije napora i uključuje korištenje blokatora beta-adrenergičkih receptora (atenolol, propranolol) kako bi se smanjio rizik nastanka aritmija. Atenolol se daje u dozi 0,5-1,5 mg/kg per os, dva puta dnevno (Kienle i sur., 1994., Meurs i sur., 2005.). Kirurški se liječi na način da se napravi resekcija stenotičnog zalistka (Monnet i sur., 1996., White i sur., 1997.). Metode liječenja koje se još mogu koristiti su balonska valvuloplastika i perkutana transluminalna balonizacija, ali njihov nedostatak je u tome što s vremenom dolazi do parcijalne restenozе (DeLellis i sur., 1993., Bonagura, 2001.). Životinje sa SAS sklone su nastanku endokarditisa aortalnog zalistka i kod njih se prije svakog kirurškog zahvata preporučuje profilaktička primjena antimikrobnih lijekova (Rush, 2006.).

Sinkopa i iznenadna smrt česte su u pasa sa teškim oblikom SAS. Maligne ventrikulske tahiaritmije, koje nastaju zbog ishemije i fibroziranja miokarda, mogu dovesti do inenadne smrti. Iznenadna smrt se javlja u pasa u prve tri godine života. Kod pasa sa blagim oblikom prognoza je bolja i oni imaju normalan životni vijek (Kienle i sur., 1994., MacDonald, 2006.).

5. Ventrikulski septalni defekt

Ventrikulski septalni defekt je prirođena grješka kod koje dolazi do prekida u kontinuitetu interventrikulskog septuma i posljedičnog lijevo-desnog skretanja krvi. Defekt se može nalaziti na bilo kojem dijelu septuma, najčešće je to visoko na nemišićnom dijelu interventrikulskog septuma neposredno ispod aortalnog zalistka i septalnog kuspisa trikuspidalnog zalistka, a rijetko se može naći na mišićnom dijelu septuma. Pasmenska predispozicija postoji kod lejlenskog terijera,

zapadnoškotskog bijelog terijera, engleskog springer španijela, baseta, nizozemskog špica, akite, shih-tzua i engleskog buldoga (Eyster, 1994., Bonagura i Lehmkuhl, 1999., Rush, 2006., Ware, 2007.).



Slika 19. (A) Normalno srce. (B) Mogući oblici VSD. (<https://amstaffnsw.weebly.com/heart-conditions.html>)

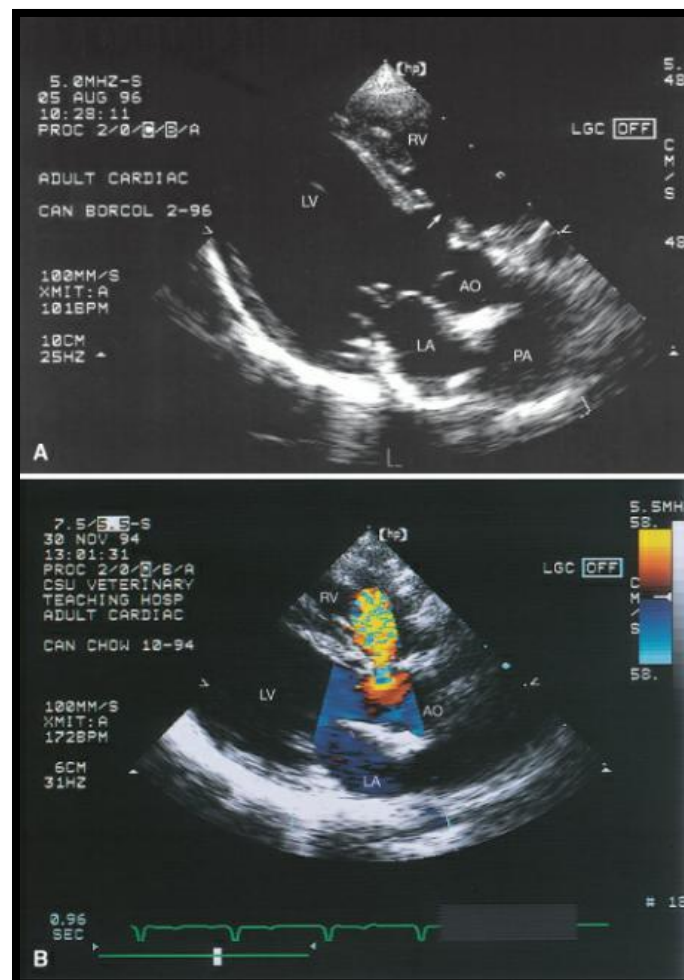
Kliničkim pregledom u pasa sa ventrikulskim septalnim defektom čujemo glasan i grub holosistolčki šum, a mjestom najbolje čujnosti nad desnim hemitoraksom, ventralno uz kranijalni rub sternuma. Taj šum može biti regurgitacijski *plateau* šum, krešendo šum ili krešendo-dekrešendo šum (ejekcijski). Šum ventrikulskog septalnog defekta mogu pratiti i drugi šumovi: sistolički šum relativne pulmonalne stenoze (u području baze srca, nad lijevim hemitoraksom) ili dijjastolički dekrešendo šum aortalne regurgitacije (u području srčane baze, nad lijevim hemitoraksom) (Sisson i sur., 1991., Buchanan i Lehmkuhl, 1999., Rush, 2006.). Puls nad femoralnom arterijom je normalan (MacDonald, 2006.).

Elektrokardiogram može biti normalan, ali može i ukazivati na povećanje lijevog atrija i/ili ventrikula. Mogu se pojaviti i pocijepani QRS-kompleksi, koji uglavnom ukazuju na smetnje u interventrikulskom provođenju impulsa (Ware, 2007.).

Rengenografski nalaz ovisi o veličini defekta i volumenu krvi koji protječe kroz njega. Ako je defekt septuma mali, ne vidimo nikakve promjene a kod velikih defekata s obilni lijevo-desnim

skretanjem krvi vidimo znakove povećanja lijeve strane srca sa znakovima zastoja u plućnom krvotoku. Ponekad uočavamo i povećanja desnog ventrikula. Ukoliko se razvilo zastojno zatajenje srca, uz navede promjene vidimo i plućni edem (MacDonald, 2006., Ware, 2007.).

Ehokardiografskom pretragom, koja je i u ovom slučaju potrebna za postavljanje konačne dijagnoze, nalazimo znakove volumnog opterećenja lijevog atrija i ventrikula (ekscentrična hipertrofija). Umjereno velike i velike defekte na septumu vidimo kao eholucentna područja na samom vrhu interventrikulskog septuma, najbolje u desnom parasternalnom podužnom presjeku. Doplerskom pretragom možemo uočiti turbulntan protok velike brzine u području defekta (Rush, 2006.).



Slika 20. Ehokardiogram psa sa VSD. (A) Veliki VSD (strelica). Volumno opterećenje lijevog ventrikula. Dilatacija pulmonalne arterije. (B) Obojeni dopler. Turbulentni protok krvi kroz defekt. Desna parasternalna podužna os. RV,desni ventrikul; LV, lijevi ventrikul; LA, lijevi atrij; AO,aorta; PA, pulmonalna arterija

Psi sa malim do srednje velikim defektom ne zahtjevaju liječenje, uglavnom žive bez poteškoća. Opisano je i spontano zatvaranje malih defekata unutarprve dvije godine života (Breznock, 1973., Rauch i Keene, 2003.). liječenje većih defekata zahtjeva kirurški zahvat na otvorenom srcu s kardiopulmonalnom premosnicom. Kod perimembranskih ventrikulski septalnih defekata može se pomoću transkateterski postavljene zavojnice pokušati zatvoriti defekt (Fujii i sur., 2004., Shimizu i sur., 2005.). Kod velikih defekata može doći do razvoja plućne hipertenzije i posljedično tome obrata spoja. U tom slučaju zahvat zatvaranja defekta je kontraindiciran. Ako je došlo do zastojnog zatajivanja srca indicirano je medikamentozno liječenje inhibitorima konvertaze angiotenzina, diureticima i pozitivnim inotropima (Ware, 2007.).

6. Literatura

1. Bonagura, J. D. (2001): Balloon valvuloplasty for congenital aortic stenosis. American College of Veterinary Internal Medicine Forum 2001 Proceedings Online (www.vin.com)
2. Bonagura, J. D. and L. B. Lehmkuhl (1999.): Congenital Heart Disease. In: Textbook of Canine and Feline Cardiology (Fox, P. R., D. Sisson i N.S. Moise, eds.), 2nd edition, W. B. Saunders Comp., London, 471-535.
3. Breznock, E. M. (1973): Spontaneous closure of ventricular septal defects in the dog. J. Am. Vet. Med. Assoc. 162, 399-403.
4. Buchanan, J. W. (1990): Pulmonic stenosis caused by single coronary artery in dogs: four cases (1965-1984). J. Am. Vet. Med. Assoc. 196, pp. 115-120.
5. Buchanan, J. W. (1992): Pathogenesis and surgical aspects of patent ductus arteriosus and vascular rings. In. Weirich W., Moses B., editors. Academy of Veterinary Cardiology Proceedings. St. Louis (MO): Ralston Purina Company, 1992. p. 25-32
6. Buchanan, J. W. (1999): Prevalence of cardiovascular disorders. In: Textbook of Canine and Feline Cardiology (FOX, P. R., D. SISSON i N.S. MOIŠE, eds.), second edition, W. B. Saunders Comp., London, pp. 475-470.
7. Buchanan, J. W. (2001): Pathogenesis of single right coronary artery and pulmonic stenosis in English Bulldogs. J. Vet. Inter. Med. 15, 101-104.

8. Bussadorri C., E. Demadron, R. A. Santilli and M. Bogarelli (2001): Baloon valvuloplasty in 30 dogs with pulmonic stenosis: effect of valve morphology and annular size on initial 1-year outcome. *J. Vet. Inter., med.* 15, 553-558.
9. Cotê, E. and S. J. Ettinger (2001): Long-term clinical management of right-to-left ('reversed') patent ductus arteriosus in 3 dogs. *J. Vet. Int. Med.* 15. 39-42.
10. Darke, P. G. G. (1989): Congenital heart disease in dogs and cats. *Journal of Small Animal Practice* 30. 599-607.
11. DeLellis, L. A., W. P. Thomas and P. D. Pion (1993): Baloon dilatation of congenital subaortic stenosis in the dog. *J. Vet. Intern. Med.* 7., 153-162.
12. Eyster, G. E. (1994): Atrial septal defect and ventricular septal defect. *Semin. Vet. Med. Surg. (Small Anim)* 9, 227-233.
13. Eyster, G. E., L. K. Anderson, D. C. Sawyer, A. Chaffee & B. Steinfeldt (1976d) : Beta adrenergic blockade for managment of tetralogy of Fallot in a dog. *Journal of the American Veterinary Medical Association* 169, 637-639.
14. Fingland, R. B., J. D. Bonagura and C. W. Mayer (1986): Pulmonic stenosis in the dog: 29 cases. *J. Am. Vet. Med. Assoc.* 189, 218-226.
15. Fletcher, T. F. and A. F. Weber (2013): *Veterinary Developmental Anatomy (Veterinary embriology)*. CVM 6903. (<http://vanat.cvm.umn.edu/vanatpdf/EmbryoLectNotes.pdf>)
16. Fujii, Y., T. Fukuda, N. Machida, T. Yamane and Y. Wakao (2004): Transcatheterclosure of congenital ventricular septal defects in 3 dogs with a detachable coil. *J. Vet. Intern. Med.* 18, 911-914.
17. Goodwin, J. K. (2001): Congenital heart diseases. In: *Manual of Canine and Feline Cardiology* (Tilley, L. P. and J. K. Goodwin, eds.), 3rd edition, W. B. Saunders Comp., Philadelphia, 282-287.
18. Hunt, G. B., M. R. B. Pearson, C. R. Bellenger and R. Malik (1993): Use of modified patch-graft technique and valvulectomy for correction of severe pulmonic stenosis in dogs: eight consecutive cases. *Aust. Vet. J.* 70, 244-248.
19. Jović I., I. Šmit, F. Kajin, J. Gotić, V. Matijatko, I. Kiš i M. Torti (2017): Prevalence and clinical characteristics of congenital heart diseases in dogs examined at the Clinic for internal Diseases, Faculty of Veterinary Medicine, University of Zagreb in the period from 2013-2017.
20. Kienle, R. D., W. P. Thomas and P. D. Pion (1994): The natural clinical history of canine congenital subaortic stenosis. *J. Vet. Intern. Med.* 8, 423-431.

21. Koplitz S.L., K. Meurs, R. Baumwart, et al. (2005): Effect of dobutamine on left ventricular outflow tract dynamics in Boxers with soft ejection murmurs. *J. Vet. Intern. Med.* 19(3), 416.
22. MacDonald, K. A. (2006): Congenital Heart Diseases of Puppies and Kittens. *Vet. Clin. North Am. Small Anim. Pract.* 36, 503-531.
23. Martin, M. W. S., M. Godma, V. Luis Fuentes, R. E. Clutton, A. Haight and P. G. G. Darke (1992): Assessment of balloon pulmonary valvuloplasty in six dogs. *J. Small Anim. Pract.* 33, 443-449.
23. Meurs, K. M., L. B. Lehmkuhl, J. D. Bonagura (2005): Survival times in dogs with severe subvalvular aortic stenosis treated with balloon valvuloplasty or atenolol. *J. Am. Vet. Med. Assoc.* 227(3), 420-424.
24. Monnet, E., E. C. Orton, J. S. Gaynor, J. Boon, A. Wagner, K. Linn, L. A. Eddleman and S. Brevard (1996): Open resection for subvalvular aortic stenosis in dogs, *J. Am. Vet. Med. Assoc.* 209, 1255-1261.
25. Orton, E. C., K. A. Bruecker and T. O. McCracken (1990): An open patch-graft technique for correction of pulmonic stenosis in the dog. *Vet. Surg.* 19, 148-154.
26. Orton, E. C., E. Monnet (1994): Pulmonic stenosis and subvalvular aortic stenosis: surgical options. *Semin. Vet. Med. Surg. (Small Anim.)* 9, 221-226.
27. Pyle, R. L., D. F. Patterson and S. Chacko (1976): The genetics and pathology of discrete subaortic stenosis in the Newfoundland dog. *Am. Heart J.* 92, 324-334.
28. Rausch, W. P. and B. W. Keene (2003): Spontaneous resolution of an isolated ventricular septal defect in a dog. *J. Am. Vet. Med. Assoc.* 223, 219-220.
29. Rudar, M. (2005): Prirođene srčane grješke. U: *Patofiziologija* (Gamulin, S., M. Marušić i Z. Kovač, ur.), knjiga prva, 6. obnovljeno i izmijenjeno izdanje, Medicinska naklada, Zagreb, str. 849-850.
30. Rush, J. E. (2006): Congenital Heart Diseases. *Lecture Notes on Cardiology*, District of Columbia Academy of Veterinary Medicine, 3pp, www.dcavm.org.
31. Shimizu, M., R. Tanaka, H. Hirao, M. Kobayashi, S. Shimamura, K. Mauro and Y. Yamane (2005): Percutaneous transcatheter coil embolization of a ventricular septal defect in a dog. *J. Am. Vet. Med. Assoc.* 226, 69-72.
32. Shores, A. and W. E. Weirich (1985): A modified pericardial patch graft technique for correction of pulmonic stenosis in the dog. *J. Am. Anim. Hosp. Assoc.* 21, 809-812.

33. Sisson, D. and D. M. MacCoy (1988): Treatment of congenital pulmonic stenosis in two dogs by balloon valvuloplasty. *J. Vet. Intern. Med.* 2, 92-99.
34. Sisson, D., M. Luethy and W. P. Thomas (1991): Ventricular septal defect accompanied by aortic regurgitation in five dogs. *J. Am. Anim. Hosp. Assoc.* 27, 441-448.
35. Stafford-Johnson, M. (2006): Decision making in suspected congenital heart disease in dogs and cats. *In Practice* 28, 538-543.
36. Torti, M., V. Matijatko, M. Brkljačić i V. Mrljak (2012): Pregled najčešćih prirođenih srčanih grješaka u pasa i mačaka. *Veterinarska stanica* 43 (2), 147-157.
37. Van Israël, N., A. T. French, P. J. Dukes-McEwan and B. M. Corcoran (2002): Review of left-to-right shunting patent ductus arteriosus and short term outcome in 98 dogs. *J. Small Anim. Pract.* 43, 395-400.
38. Ware, W. (2007): *Cardiovascular Diseases in Small Animal Medicine*, Mason Publishing/The Veterinary Press, London, 228-262.
39. White, R. N., A. Boswood, O. A. Garden and R. A. Hammond (1997). Surgical management of subvalvular aortic stenosis and mitral dysplasia in Golden Retriever. *J. Small Anim. Pract.* 38, 251-255.

8. Sažetak

Prirođene srčane grješke su grješke u anatomskog građi struktura srca, a prisutne su pri rođenju životinje. Uzrokuju ih genetski, farmakološki, toksični i drugi čimbenici. Prevalencija je 0,25 %, a postoji i pasminska predispozicija za pojavu prirođenih srčanih grješaka. U pasa se najčešće javljaju patentni ductus arteriosus, pulmonalna stenoza i subaortalna stenoza, a rjeđe ventrikulski septalni defekt, displazije srčanih zalistaka, perzistentni desni aortalni luk, atrijski septalni defekt i tetralogija Fallot. Najvažnije kliničko obilježje prirođenih srčanih grješaka je prisutnost srčanog šuma čiji stupanj, u većini slučajeva, ovisi o veličini defekta. Napredovanjem bolesti razvijaju se i ostali znakovi zatajivanja srca. Liječenje može biti medikamentozno ili kirurško. Lijekovima koji se koriste su blokatori beta-adrenergičkih receptora, diuretici, vazodilatatori i srčani glikozidi. Kirurška metoda koja se najčešće koristi je balonska valvuloplastika. U ovom radu obrađeni su patentni duktus arteriozus, pulmonalna stenoza, subaortalna stenoza i ventrikulski septalni defekt.

9. Summary

Congenital heart defects in dogs: prevalence, diagnosis and treatment

Congenital heart defects are malformations of heart structures that are present at birth. They are caused by genetic, pharmacological, toxic and other factors. The prevalence is 0.25%, and there are breed predispositions for congenital heart defects. In dogs most common congenital heart defects are patent ductus arteriosus, pulmonic stenosis and subaortic stenosis and in less cases ventricular septal defect, heart valve dysplasia, persistent right aortic arch, atrial septal defect and tetralogy of Fallot. The most important clinical feature of congenital heart defects is the presence of heart murmurs, the degree of which, in most cases, depends on the size of the defect. With the progression of the disease other signs of heart failure develop. Treatment can be medical or surgical. Medications used are beta-adrenergic blockers, diuretics, vasodilators and cardiac glycosides. Most used surgical treatment is balloon valvuloplasty. In the present paper patent ductus arteriosus, pulmonic stenosis, subaortic stenosis and ventricular septal defect are reviewed.

10. Životopis

Rođena sam 8. veljače 1988. u Puli. Osnovnoškolsko obrazovanje započela sam u OŠ "Ivo Lola Ribar" u Koromačnu i nastavila u OŠ "Matije Vlačića" u Labinu. 2002. godine upisala sam Srednju školu Mate Blažine, smjer gimnazija, u Labinu. Maturirala sam 2006. godine i iste godine upisala Veterinarski fakultet Sveučilišta u Zagrebu. Za vrijeme studiranja sudjelovala sam na raznim kongresima vezanima za struku.