

Zarazni peritonitis mačaka

Eles, Denis

Master's thesis / Diplomski rad

2020

Degree Grantor / Ustanova koja je dodijelila akademski / stručni stupanj: **University of Zagreb, Faculty of Veterinary Medicine / Sveučilište u Zagrebu, Veterinarski fakultet**

Permanent link / Trajna poveznica: <https://um.nsk.hr/um:nbn:hr:178:902597>

Rights / Prava: [In copyright](#)/[Zaštićeno autorskim pravom.](#)

Download date / Datum preuzimanja: **2024-11-30**



Repository / Repozitorij:

[Repository of Faculty of Veterinary Medicine -
Repository of PHD, master's thesis](#)



SVEUČILIŠTE U ZAGREBU
VETERINARSKI FAKULTET

Denis Eles

Zarazni peritonitis mačaka

Diplomski rad

Zagreb, 2020.

Veterinarski fakultet Sveučilišta u Zagrebu

Zavod za mikrobiologiju i zarazne bolesti s klinikom

Predstojnik: Prof. dr. sc. Zoran Milas

Mentori: Izv. prof. dr. sc. Zrinka Štritof

Dr. sc. Matko Perharić

Članovi povjerenstva za obranu diplomskog rada:

1. Izv. prof. dr. sc. Zrinka Štritof
2. Izv. prof. dr. sc. Suzana Hađina
3. Dr. sc. Matko Perharić
4. Prof. dr. sc. Vilim Starešina - zamjena

Zahvaljujem svojim mentorima izv. prof. dr. sc. Zrinki Štritof i dr. sc. Matku Perhariću na iskazanom povjerenju, stručnom vodstvu i savjetima kojima su mi pomogli u izradi ovoga rada.

Posebno se zahvaljujem prof. dr. sc. Zoranu Milasu na razumijevanju i podršci tijekom posljednjih godina studiranja.

Hvala mojoj obitelji i prijateljima koji su me podržavali tijekom svih godina studiranja, posebno mojoj djeci koja su umjesto priča za laku noć slušala stručnu literaturu i suprugu koji je uvijek uz mene. Hvala svima koji su bili tete čuvalice.

Hvala mami Jelki što je molila za mene prije svakog ispita i hvala baki i dedi na financijskoj pomoći.

Najveća zahvala ide mojoj majci koja je uvijek vjerovala u mene.

POPIS KRATICA

AGP – alfa-1-kiselinski glikoprotein (engl. *α1-acid glycoprotein*)

APP – proteini akutne faze (engl. *Acute phase proteins*)

CCoV – pseći koronavirus (engl. *Canine Coronavirus*)

CD – diferencijacijski (razlikovni) biljezi (engl. *Cluster of differentiation*)

ELISA – imunoenzimski test (engl. *Enzyme Linked Immunoassay*)

FCoV – mačji koronavirus (engl. *Feline Coronavirus*)

FECV – mačji crijevni koronavirus (engl. *Feline Enteric Coronavirus*)

FIP – zarazni peritonitis mačaka (engl. *Feline infectious peritonitis*)

FIPV – virus mačjeg zaraznog peritonitisa (engl. *Feline infectious peritonitis virus*)

FNA – aspiracija finim iglama (engl. *Fine-needle aspiration*)

HCoV – humani koronavirus (engl. *Human coronavirus*)

IgA – imunoglobulin A (engl. *Immunoglobulin A*)

IHC – imunohistokemija (engl. *Immunohistochemistry*)

IL – interleukin (engl. *Interleukin*)

MMP – matrična metalopeptidaza (engl. *Matrix metalloproteinase*)

nm - nanometar

ORF – otvoreni okvir za čitanje (engl. *Open reading frame*)

PCR – lančana reakcija polimerazom (engl. *Polymerase chain reaction*)

PDEV – virus epidemijskog proljeva svinja (engl. *Porcine epidemic diarrhea virus*)

RNK – ribonukleinska kiselina

RT-PCR – lančana reakcija polimerazom uz prethodnu reverznu transkripciju (engl. *Reverse transcriptase-polymerase chain reaction*)

SAA – serumski amiloid A (engl. *Serum amyloid A*)

SAD – Sjedinjene Američke Države

SNP – pojedinačni nukleotidni polimorfizmi (engl. *Single nucleotide polymorphisms*)

SŽS – središnji živčani sustav

TCB – „tru-cut“ biopsija (engl. *Tru-Cut Biopsy*)

TGEV – virus transmisivnog gastroenteritisa (engl. *Transmissible Gastroenteritis Virus*)

TNF – faktor nekroze tumora (engl. *Tumor Necrosis Factor*)

POPIS PRILOGA

Slika 1. Shema klasifikacije mačjeg koronavirusa. CCoV, pseći koronavirus; FCoV, mačji koronavirus; HCoV, humani koronavirus; PDEV, virus epidemijskog proljeva svinja; TGEV, virus transmisivnog gastroenteritisa (KIPAR i MELI, 2014.).

Slika 2. Genom i struktura mačjeg koronavirusa (FCoV). (a) Genomska organizacija FCoV. E, ovojnica; Kb, kilobaze; L, glavni slijed (LTR); M, membrana; N, nukleokapsid; ORF, otvoren okvir za čitanje; S, šiljak. (b) Shematski crtež virusne strukture. E, protein ovojnice; M, protein membrane; N, nukleokapsid; S, protein šiljastih izdanka (KIPAR i MELI, 2014.).

Slika 3. Postoje četiri moguća ishoda infekcije FCoV-om. Samo u manjem postotku ishod je FIP (ADDIE, 2011.).

Slika 4. Ikterična sluznica spojnice i usne šupljine, ikterična koža abdomena i mekušci (HAĐINA i sur., 2015.).

Slika 5. Uveitis desnog oka u mačke sa suhim oblikom FIP-a. Boja šarenice je promijenjena, prednja komora je zamućena, a u središtu je pigmentirana lezija rožnice (keratinski talog). Primjetan je i nepravilan oblik desne zjenice (PEDERSEN, 2009.).

Slika 6. Keratinski precipitati na unutarnjoj strani rožnice u mačke sa suhim oblikom FIP-a. Obrnuti D-oblik zjenice zbog infiltracije šarenice (PEDERSEN, 2009.).

Slika 7. Distenzija abdomena mačića s efuzivnim oblikom FIP-a. Vidljivo je povećanje skrotuma (PEDERSEN, 2009.).

Slika 8. Lezije mačjeg zaraznog peritonitisa. Sve su lezije potvrđene naknadnim histološkim pregledom i imunohistološkom demonstracijom antigena mačjeg koronavirusa (FCoV) unutar lezija. A) Mokri FIP, predstavljen serofibrinoznim i granulomatoznim serozitisom i granulomatoznim lezijama u jetri (strelice). Slike B-F. Mačke sa suhim FIP-om. Slika B) Povećanje mezenteričnog limfnog čvora zbog granulomatozne upale. Slika C) Jejunum s višestrukim granulomima u serozi. Slika D) Jejunum s malim podseroznim granulomatoznim lezijama koje prate vene (flebitis i/ili periflebitis; strijelica). Slika E) Bubrež s granulomatoznim flebitisom i periflebitisom kapsularne vene (strelice). Slika F) Mozak s

multifokalnim granulomatoznim flebitisom i periflebitisom kortikalne leptomeningealne vene (strelica) (KIPAR i MELI, 2014.).

Slika 9. Abdominalni organi mačke s efuzivnim FIP-om. Serozna površina crijeva i slezene prekrivena je piogranulomima (PEDERSEN, 2009.).

Slika 10. Mikroskopski prikaz granulomatozne lezije mačke s nefuzivnim FIP-om. Vidi se žarišna akumulacija makrofaga ispod kapsule bubrega koji su okruženi gustom akumulacijom limfocita i plazma stanica koji se protežu prema parenhimu (PEDERSEN, 2009.).

Slika 11. Tipičan izgled punktata u brizgalizi (HAĐINA i sur., 2015.).

Slika 12. Razmaz punktata abdominalog izljeva. Morfologija upalnih stanica slabije prepoznatljiva zbog nemogućnosti potpunog opružanja stanica u visokoproteinskom sastavu tekućine. Podloga obiluje sitnim ljubičastim proteinskim precipitatima (Giemsa x 100) (HAĐINA i sur., 2015.).

Slika 13. Pozitivan Rivalta test (ADDIE, 2011.).

Slika 14. Ultrazvučna dijagnostika ascitesa kod mačke s kliničkom slikom zaraznog peritonitisa (HAĐINA i sur., 2015.).

Slika 15. Profilna projekcija prsnog koša i abdomena. Nakupljanje tekućine u: A) pleuralnoj šupljini; B) peritonealnoj šupljini (HAĐINA i sur., 2015.).

Slika 16. Pozitivan nalaz brzog dijagnostičkog FIP testa (HAĐINA i sur., 2015.).

Slika 17. Dijagnostičko stablo prikazuje preporučene dijagnostičke korake u slučaju sumnje na FIP, ovisno o kliničkoj prezentaciji mačke: (a) dijagnostički koraci preporučeni kod mačke koja ima izljev; (b) dijagnostički koraci preporučeni kod mačke koja očituje neurološke znakove; (c) dijagnostički koraci preporučeni kod mačke koja očituje uveitis; (d) dijagnostički koraci preporučeni kod mačke koja očituje nespecifične kliničke znakove (FELTEN i HARTMANN, 2019.).

SADRŽAJ

1. UVOD.....	1
2. ETIOLOGIJA.....	2
3. EPIZOOTIOLOGIJA.....	5
4. PATOGENEZA.....	8
5. KLINIČKA SLIKA.....	10
6. PATOANATOMSKI I PATOHISTOLOŠKI NALAZ.....	15
7. DIJAGNOSTIKA.....	18
8. LIJEČENJE.....	27
9. OPĆA PROFILAKSA I IMUNOPROFILAKSA.....	29
10. JAVNOZDRAVSTVENI ASPEKT.....	31
11. LITERATURA.....	32
12. SAŽETAK.....	36
13. SUMMARY.....	37
14. ŽIVOTOPIS.....	38

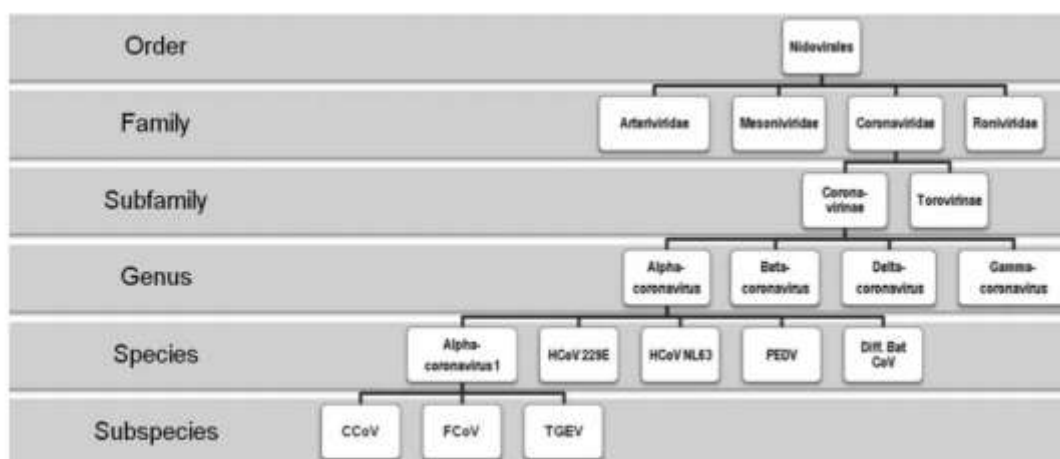
1. UVOD

Zarazni peritonitis mačaka je virusna zarazna bolest uzrokovana mutiranim sojem mačjeg koronavirusa. Najčešće se pojavljuje sporadično u obliku enzootija, a povremeno u obliku epizootija sa sigurnim smrtnim ishodom (HAĐINA i sur., 2015.). Prvi klinički slučajevi u SAD-u primijećeni su pedesetih godina prošlog stoljeća, a detaljnije su opisani 1963. godine kao smrtonosna bolest mačaka koja se očituje kroničnim fibrinoznim peritonitisom (HOLZWORTH, 1963.). Nakon toga bilježi se lagani porast pojave bolesti koja je danas vodeći uzrok uginuća mačaka u skloništima i uzgajivačnicama (PEDERSEN, 2009.). U Republici Hrvatskoj prvi zapis o „bolesti koja odgovara mačjem infektivnom peritonitisu“ potječe iz 1972. godine gdje se navodi da je bolest poznata dulje vrijeme (HERCEG i sur., 1972.). Posljednjih desetak godina rezultati istraživanja pokazuju da je bolest proširena globalno te je također prisutna na području Europe. Učestalost je značajno veća među mačićima i mladim mačkama. Klinička slika bolesti je nespecifična i vrlo složena te se najčešće očituje u dvama oblicima: mokri i suhi. Mokri oblik se očituje nakupljanjem tekućine u tjelesnim šupljinama, a suhi oblik tvorbom granuloma. Rani klinički znakovi su nespecifični i zajednički su za oba oblika bolesti, a uključuju fluktuirajuću pireksiju, letargiju, gubitak težine, proljev i povremeno blage znakove upale gornjih dišnih puteva. Vidljive patoanatomske promijene uključuju upalne promijene na svim serozama, vaskulitis te piogranulome po parenhimskim organima i crijevima. Dijagnostika bolesti za života vrlo je složena i uključuje cijeli niz dijagnostičkih postupaka. Postavljanje konačne dijagnoze moguće je tek *post mortem* patohistološkim nalazom koji se smatra zlatnim standardom u dijagnostici zaraznog peritonitisa (DRECHSLER i sur., 2011.). Etiološkog liječenja nema, već je ono isključivo simptomatsko. Zbog proširenosti mačjeg koronavirusa mjere opće profilakse teško je učinkovito provesti, a imunoprofilaksa uglavnom se ne provodi (HAĐINA i sur., 2015.).

Svrha ovog diplomskog rada bila bi sustavno prikazati najnovije spoznaje vezane za etiologiju, epizootiologiju, patogenezu, kliničku sliku, patoanatomski i patohistološki nalaz, dijagnostiku, liječenje, opću profilaksu i imunoprofilaksu spomenute zarazne bolesti.

2. ETIOLOGIJA

Uzročnik zaraznog peritonitisa mačaka je mačji *Coronavirus* (FCoV) koji spada u skupinu usko povezanih koronavirusa koji uzrokuju crijevne i respiratorne bolesti kod pasa i svinja. Poznata su dva biološka tipa FCoV: virus mačjeg zaraznog peritonitisa (FIPV) i mačji crijevni koronavirus (FECV). FIPV nastaje specifičnim mutacijama u uobičajenom mačjem crijevnom koronavirusu (FECV) koji je sveprisutan kod mačaka širom svijeta, a sam po sebi nije važan patogen (PEDERSEN, 2009.). Pripada porodici *Coronaviridae*, red *Nidovirales*, te zajedno s psećim koronavirusom (CCoV) i virusom transmisivnog gastroenteritisa svinja (TGEV), pripada u potporodicu *Coronavirinae*, rod *Alphacoronavirus*, vrsti *Alphacoronavirus I* (KIPAR i MELI, 2014.).

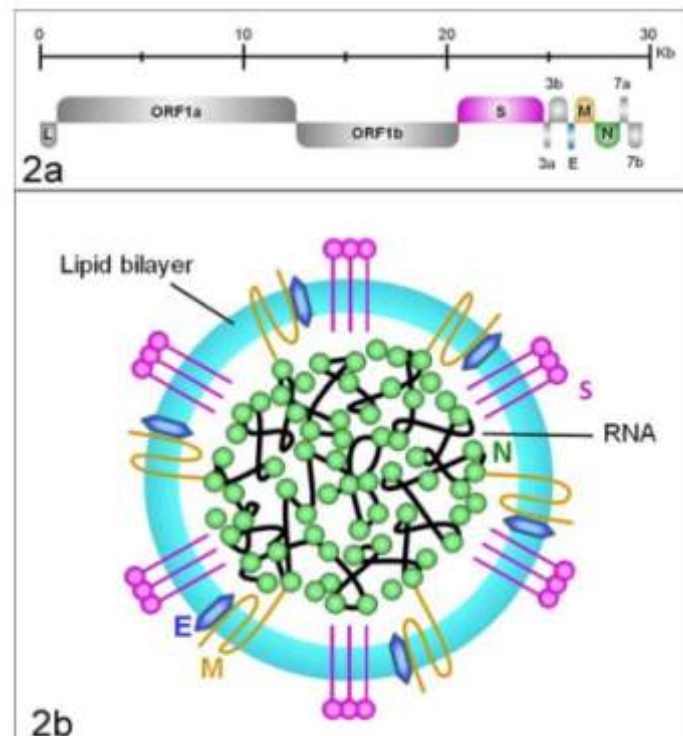


Slika 1. Shema klasifikacije mačjeg koronavirusa. CCoV, pseći koronavirus; FCoV, mačji koronavirus; HCoV, humani koronavirus; PDEV, virus epidemijskog proljeva svinja; TGEV, virus transmisivnog gastroenteritisa (KIPAR i MELI, 2014.).

Mačji *Coronavirus* velik je oko 100 nm, sferičan RNK virus s lipidnom ovojcicom i šiljastim izdancima koji mu daju izgled krune, po čemu je i dobio naziv (grč.corona – kruna). Genom mačjih koronavirusa sastoji se od otprilike 29,000 nukleotida i 11 otvorenih okvira za čitanje (ORF) koji kodiraju strukturne, nestrukturne i pomoćne gene. Njegova jednolančana RNK kodira četiri strukturna proteina: protein šiljastih izdanaka (S) odgovoran za ulazak virusa u stanicu, nukleokapsidni protein (N), protein membrane (M) i ovojnice (E) te pet

grupno specifičnih dodatnih proteina (3a, 3b, 3c, 7a, 7b) koji utječu na njegovu virulenciju (PEDERSEN, 2014.b ; HAĐINA i sur., 2015.).

Ovojnica virusa je formirana od S proteina koji su raspoređeni u peplomerima što je važno za indukciju odgovora antitijela i stanično posredovan imunitet kod domaćina. S peplomeri su dugački od 12 do 24 nm, u obliku kupole i raspoređeni su poput vijenca (slika 2.b), te se smatra da su oni ključne odrednice staničnog tropizma. M i E proteini su manji površinski glikoproteini i važni su za sazrijevanje virusa i interakciju sa stanicom domaćina. N proteini zajedno sa virusnom RNK stvaraju fleksibilni, spiralni nukleokapsid i čini se da su kritični za virusnu transkripciju (KIPAR i MELI, 2014.).



Slika 2. Genom i struktura mačjeg koronavirusa (FCoV). (a) Genomska organizacija FCoV. E, ovojnica; Kb, kilobaze; L, glavni slijed (LTR); M, membrana; N, nukleokapsid; ORF, otvoreni okvir za čitanje; S, šiljak. (b) Shematski crtež virusne strukture. E, protein ovojnice; M, protein membrane; N, nukleokapsid; S, protein šiljastih izdanka (KIPAR i MELI, 2014.).

Postoje dva tipa mačjeg koronavirusa, koji su klasificirani prema njihovoj genetskoj sekvenci i sposobnosti monoklonskih antitijela da ih prepoznaju. Tip I smatra se jedinstvenim mačjim sojem. Tip II proizlazi iz rekombinacije između tipa I i psećeg koronavirusa (CCoV) (ADDIE, 2011.). Oba serotipa imaju sposobnost mutacija te mogu uzrokovati razvoj kliničke slike zaraznog peritonitisa mačaka (HAĐINA i sur., 2015.).

Točno podrijetlo koronavirusa tipa II mačaka nije poznato, ali njihova genetska varijabilnost sugerira da se oni stalno stvaraju (PEDERSEN, 2014.b). Genom serotipa II sadržava u svom najvećem dijelu genom mačjeg koronavirusa osim S-gena koji potječe od psećeg koronavirusa (LE PODER, 2011.).

Iako nije dokazano, pretpostavlja se da je serotip II jače virulencije od serotipa I, što je vjerojatno povezano s lakoćom s kojom se razmnožavaju na većem broju mačaka i pasa (PEDERSEN, 2014.b), te može uzrokovati i pojavu epizotija, što je opisano u jednom skloništu za mačke u Taiwanu (WANG i sur., 2013.).

Tip I prevladava u cijelom svijetu, ali tip II čini više od 30% izolata u određenim zemljama, poput Japana. Čini se da je soj tipa II više prilagodljiv kulturi tkiva, međutim postoji veća vjerojatnost da će sojevi tipa I izazvati kliničku sliku zaraznog peritonitisa mačaka (PEDERSEN, 2014.b). Pokazalo se da FCoV-ovi tipa I induciraju više titre antitijela od tipa II FCoV i češće su bili povezani s kliničkim znakovima FIP-a (KIPAR i MELI, 2014.).

Većina studija provedena je na virusima serotipa II koji se, za razliku od virusa serotipa I, mogu razmnožavati na staničnim kulturama makrofaga mačjeg fetusa (Fcfw-4) i mačjeg bubrega (CrFK), no teško je usporediti infekcije nastale u laboratorijskim uvjetima s infekcijama u prirodnim uvjetima (HAĐINA i sur., 2015.). Virus serotipa I teško je uzgojiti u staničnim kulturama što otežava istraživanja i razjašnjavanje patogeneze ove virusne bolesti (SYKES, 2013.).

Mačji koronavirusi mogu preživjeti do sedam tjedana u suhom okruženju (HAĐINA i sur., 2015.) i zbog toga se mogu prenositi posredno, npr. preko posuda s pijeskom, cipela, ruku i odjeće. No, FCoV lako inaktivira većina detergenta i dezinfekcijskih sredstava za domaćinstvo. Natrijev hipoklorit pripremljen u razrjeđenju 1:32 vrlo ga brzo uništava (DRECHSLER i sur., 2011.).

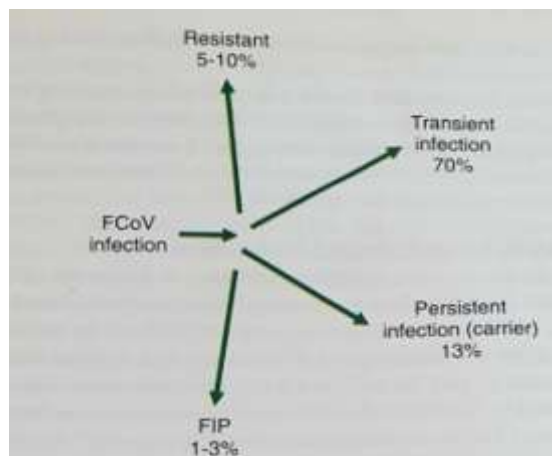
3. EPIZOOTIOLOGIJA

Mačji zarazni peritonitis se obično razvija u mačaka u uzgajivačnicama, skloništima, privremenim utočištima i gušće naseljenim slobodnim skupinama mačaka. Učestalost je značajno veća među mačićima i mladim mačkama. Smrtnost je vrlo visoka jednom kada dođe do pojave kliničkih znakova, iako neke mačke mogu živjeti s infekcijom nekoliko tjedana, mjeseci ili rjeđe godina.

Mačke su u stalnom porastu kao kućni ljubimci, pa je stoga porasla i popularnost uzgajivačnica. Upravo su uzgoj u srodstvu i selekcija u smjeru dobivanja željenih vanjskih obilježja mačaka s rodovnicom pridonjeli slabljenju imunostog statusa životinja te učestalijoj pojavi bolesti u određenih pasmina (HAĐINA i sur., 2015.). Istraživanja su pokazala da će burmanska (BELL i sur., 2006. ; PESTEANU-SOMOGYI i sur., 2006. ; GOLOVKO i sur., 2013.), abisinska, bengalska, himalajska, rex i ragdoll mačka (PESTEANU-SOMOGYI i sur., 2006.) češće oboljeti u odnosu na obične domaće pasmine. Također, sve veći broj mačaka provodi dio svog života u skloništima. Zbog takvog načina života mačke su izložene većoj dozi koronavirusa, povećanom stresu i raznim imunosuprimirajućim infekcijama, koje narušavaju sposobnost mačaka da spriječe infekciju (ADDIE, 2011.).

FCoV je važan patogen ne samo za domaće već i za divlje mačke. FCoV infekcija je prepoznata kod afričkog lava, pume, leoparda, geparda, jaguara, risa, servala, karakala, europske divlje mačke, pustinjske mačke i Pallasove mačke. Tako FCoV infekcija predstavlja prijetnju u očuvanju divljih mačaka (PEDERSEN, 2009.).

Koronavirusi su danas najčešći patogeni identificirani u izmetu mačaka. No unatoč tome svega 1-3% mačaka u populaciji oboljeti će od zaraznog peritonitisa. Kod oko 70% mačaka javiti će se prolazna infekcija u obliku enteritisa i one će izlučivati virus samo tijekom infekcije, a 13% mačaka ostat će inficirano i izlučivati virus dulje razdoblje. Oko 5-10% mačaka u populaciji je otporno i kontakt s virusom neće dovesti do infekcije (ADDIE, 2011. ; DRECHSLER i sur., 2011.). Otpornost na FIP je komplicirana i uključuje genetsku osjetljivost, starost u trenutku izlaganja i brojne stresore koji se javljaju istovremeno s infekcijom i negativno utječu na sposobnost zaražene mačke da eliminira virus (PEDERSEN, 2014.a).



Slika 3. Postoje četiri moguća ishoda infekcije FCoV-om. Samo u manjem postotku ishod je FIP (ADDIE, 2011.).

Dob mačke predstavlja važan faktor rizika. Oko 70% FIP mačaka je mlađe od jedne godine (ROHRER i sur., 1993. ; HARTMANN, 2005.), ali FIP se pojavljuje kod mačaka do 17 godina starosti (ADDIE i sur., 2009.). Iako mačka bilo koje dobi može razviti FIP, mačići i mačke do dvije godine starosti pod najvećim su rizikom za razvoj kliničke slike bolesti, s drugim vrhom u dobnom riziku kod mačaka starijih od deset godina. Točnije, mačići razvijaju FIP nakon odbića, a većina mladih mačaka podlježe u dobi između 3 i 16 mjeseci. Ti mačići su pod većim rizikom razvijanja FIP-a zbog veće izloženosti virusu u usporedbi s odraslim mačkama, bilo zbog njihovog nezrelog imunološkog sustava ili zbog mnogih stresnih događaja koji se uglavnom događaju u toj dobi, kao što su cijepljenje, udomljavanje i kastracija. Treba spomenuti kako se mačke sve više sprječavaju u lovu i umjesto toga hrane se komercijalno dostupnom hranom koja često ima neuravnotežen omjer omega 6 i omega 3 masnih kiselina, što vjerojatno dovodi do kroničnog proupalnog stanja i time potiče širenje virusa (ADDIE, 2011.).

Postoje sugestije da je prevalencija FIP-a niža kod kastriranih mačaka (PESTEANU-SOMOGYI i sur., 2006.). Također, neka istraživanja su ustanovila da su muške životinje podložnije nastanku bolesti (WORTHING i sur., 2012.), dok istraživanja drugih autora nisu potvrdila statistički značajne razlike utjecaja spola na nastanak bolesti (BELL i sur., 2006.).

Virulencija i infekcijska doza ovisiti će o tipu i soju virusa. Izvore infekcije predstavljaju bolesne i zaražene životinje, doživotni kliconoše i kontaminirani predmeti kao što su posude s pijeskom, zdjelice za hranu, češljevi, četke i slično (HAĐINA i sur., 2015.).

Virus se najčešće širi neizravnim dodirima, no istraživanja potvrđuju da se bolest može širiti i izravnim dodirima (WANG i sur., 2013.). Nakon prirodne infekcije mačke izlučuju virus izmetom u roku od tjedan dana i dalje tjednima do mjesecima. Izmet sadrži FCoV u visokim koncentracijama, pa je tako fekalno-oralni prijenos najčešći, a kutije s pijeskom predstavljaju glavni izvor infekcije u skupinama (ADDIE i sur., 2009.). Također, i slina može igrati važnu ulogu u prijenosu bolesti u skupinama životinja koje su u bliskom kontaktu ili u životinja koje dijele posude za hranjenje (ADDIE i JARRETT, 2001.). Opisan je i transplacentarni prijenos kod mačke koja je razvila bolest tijekom graviditeta, ali je rijedak (ADDIE i JARRETT, 1990.). Virus najčešće ulazi u organizam preko sluznice probavnog, ali može i preko sluznice dišnog sustava. Važno je istaknuti da se nakon primarne infekcije mačke mogu ponovno inficirati istim ili drugim sojem virusa te ga ponovo izlučivati u okoliš (HAĐINA i sur., 2015.). Neke mačke postaju nosioci i izlučuju virus cijeli život i na visokim razinama (HORZINEK i LUTZ, 2000. ; ADDIE i JARRETT, 2001.).

FIP se najčešće pojavljuje sporadično u obliku enzootija, a povremeno u obliku epizootija sa sigurnim smrtnim ishodom (HAĐINA i sur., 2015.). Zajedno s panleukopenijom, virusnim infekcijama gornjih dišnih puteva te retrovirusnim infekcijama predstavlja jedan od vodećih infektivih uzroka smrti kod mačaka (KIPAR i MELI, 2014.). Većina smrti od FIP-a dogodi se kod mačaka u dobi od 3 do 16 mjeseci, a neuobičajeno je nakon pete godine (PEDERSEN, 2009.).

4. PATOGENEZA

Mehanizam nastanka zaraznog peritonitisa mačaka još uvijek nije u potpunosti razjašnjen. Nakon ulaska u organizam mačke, primarna virusna replikacija događa se u epitelnim stanicama tankog crijeva (ADDIE, 2011.). Većina mačaka zaraženih FCoV-om razvije asimptomatsku infekciju ili razviju blagi enteritis. Samo jedan dio zaraženih mačaka razvija FIP, piogranulomatozni poliserozitis. Da bi došlo do razvoja zaraznog peritonitisa, virus prvo mora mutirati u organizmu mačke. Postoje razne teorije uzroka mutacije od kojih su najbitnije teorija unutarnje mutacije i teorija visoko i niskovirulentnih sojeva virusa (HAĐINA i sur., 2015.).

Teorija unutarnjih mutacija, pri čemu sveprisutni mačji crijevni koronavirus (FECV) mutira u FIPV, je potvrđena i za sada su najmanje tri specifične mutacije povezane s pretvorbom biotipa FECV u FIPV (PEDERSEN, 2014.b). ORF 3c pomoćni gen bio je prvi gen koji je uključen u pretvorbu FECV-a u FIPV (VENNEMA i sur., 1998.), a ti su nalazi potvrđeni u kasnijim istraživanjima (POLAND i sur., 1996. ; CHANG i sur., 2010. ; PEDERSEN i sur., 2012.). Chang i sur. izvijestili su o prvoj mutaciji S gena koja je bila povezana s FIPV biotipom. Radna hipoteza je da njihove mutacije uzrokuju gubitak tropizma za enterocite, dok dobivaju tropizam za makrofage. Točno mjesto na kojem se događaju ove mutacije nije poznato, no budući da su mutacije primijećene samo u FIPV-u u oboljelom tkivu, a ne u virusu u fecesu, može se pretpostaviti da se događaju izvan crijeva, vjerojatno u monocitima/makrofagima (PEDERSEN, 2014.b). Teorija visokovirulentnih i niskovirulentnih sojeva nastanak zaraznog peritonitisa objašnjava početnim umnažanjem visokovirulentnih sojeva u makrofagima te nemogućnošću imunosnog sustava mačke da zaustavi umnažanje što rezultira razvojem kliničke slike bolesti (HAĐINA i sur., 2015.).

Mehanizam kojim se mačji koronavirusi pričvršćuju na stanice domaćina nije poznat. Čini se da FIPV tipa II koristi aminopeptidazu N kao njihov glavni receptor. Aminopeptidaza N je metaloproteaza na površini epitelnih stanica crijeva, plućima i bubrežnim epitelnim stanicama, a identificirana je prvo kao receptor za TGE koronavirus (PEDERSEN, 2009. ; PEDERSEN, 2014.b). Receptor za FIPV tipa I još uvijek nije u potpunosti poznat (HAĐINA i sur., 2015.).

Kipar i Meli opisali su tri ključne značajke identificirane kao osnovni i ključni preduvjeti za razvoj FIP lezija. Kao prvu navode sistemsku infekciju virulentnim FIPV-om. Kao drugi ključni preduvjet navode djelotvornu i održivu replikaciju FIPV u monocitima

zaraženih domaćina, što ukazuje na faktore domaćina koji također igraju ulogu, budući da mačke pokazuju individualne razlike u održivosti i podložnosti monocita na infekciju. Kao treći preduvjet navode aktivaciju inficiranih monocita, koji posreduju granulomatozni flebitis i periflebitis, kao morfološku oznaku i početnu leziju FIP-a. Studije na prirodnim slučajevima su pokazale da se flebitis razvija izravnom interakcijom između monocita i aktivirane endotelne stanice. Monociti snažno potiču lučenje citokina, kao što je TNF- α i IL-1 β i adhezivnih molekula, poput CD18, koje omogućuju njihovu interakciju s aktiviranim endotelnim stanicama i ekspresnim enzimima, kao što je MMP-9, koji otapa vaskularnu bazalu membranu na mjestima monocitne migracije (KIPAR i MELI, 2014.). TNF- α je glavni pokretač upalnog odgovora i patogeneze FIP-a, te je vrlo vjerojatno uzrok limfopenije koja se često susreće kod suhog oblika bolesti. MMP-9 su endopeptidaze ovisne o cinku sposobne razgraditi proteinske ekstracelularne matrikse. Vjerojatno je MMP-9 odgovoran za propusnost krvnih žila kod efuzivnog oblika FIP-a, te posljedičnog izlaska tekućine u slobodne tjelesne šupljine (ADDIE, 2011.). Inficirani makrofagi privlače i uzrokuju nakupljanje novih makrofaga, neutrofila, limfocita te plazma-stanica oko venula crijeva, bubrega, jetre, slezene i drugih organa s posljedičnim nastankom piogranuloma, odnosno piogranulomatoznog vaskulitisa (HAĐINA i sur., 2015.).

Općenito se pretpostavlja da je imunitet, kada se pojavi, u velikoj mjeri stanično posredovan, te da je proizvodnja antitijela kontraproduktivna. Antitijela pojačavaju unos i replikaciju FIPV-a u makrofagima, a također pridonose preosjetljivosti tipa III vaskulitisu (PEDERSEN, 2009.). Hoće li mačka razviti vlažni ili suhi oblik bolesti ovisi o jačini imunološkog odgovora posredovanog T-stanicama, koji je vjerojatno jedini učinkovit imunološki odgovor protiv napredovanja bolesti (CORNELISSEN i sur., 2007.). Progresija bolesti može biti posljedica teške imunosupresije iscrpljivanjem T-stanica (DE GROOT-MIJNES i sur., 2005.).

5. KLINIČKA SLIKA

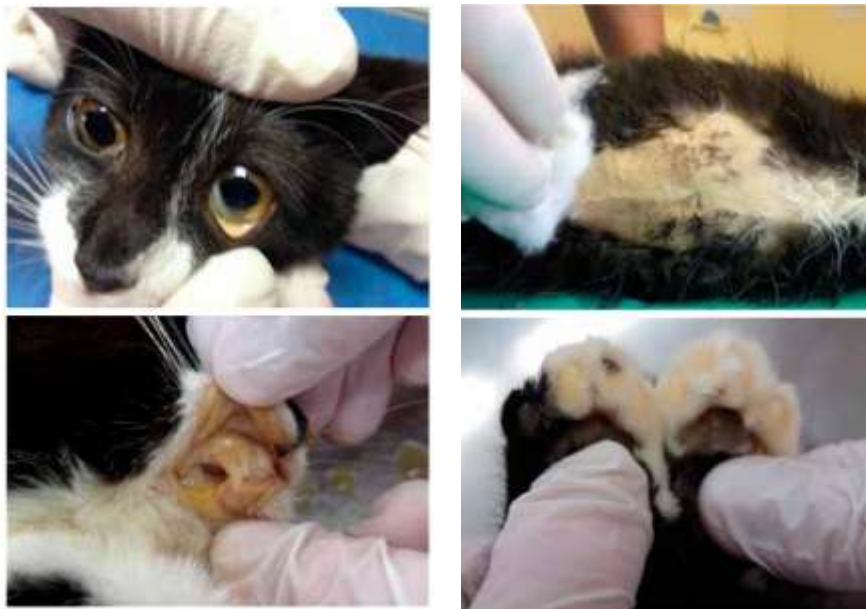Većina mačaka zaraženih FCoV-om zaražena je sojevima koji uzrokuju enteritis ili razviju blagi do umjereni samoograničavajući proljev i povremeno povraćanje u trajanju od nekoliko dana. S druge strane, FIP je bolest izrazito raznolikih kliničkih manifestacija i kliničkih znakova koji imaju tendenciju da budu progresivni i na kraju smrtonosni. Nema kliničkih znakova koji su jedinstveni za ovu bolest.

Općenito, bolest poprima jedan od dva široka oblika - efuzivni („mokri“) FIP i neefuzivni („suhi“) FIP. Kod efuzivnog oblika virus uzrokuje upalu krvnih žila što rezultira istjecanjem tekućine bogate proteinima iz krvi u tjelesne šupljine (najčešće u abdomen u obliku peritonitisa). Kod neefuzivnog oblika upalne lezije (granulomi) nastaju oko krvnih žila unutar organa i drugih struktura što dovodi do raznovrsnijih i često nejasnih kliničkih znakova, ovisno o mjestu na kojem se nalaze. Najčešća mjesta pronalaska granuloma su trbušni organi (jetra, bubrezi, crijeva, limfni čvorovi), oči i središnji živčani sustav. Oba oblika gradacija su istog procesa - piogranulomatoznog vaskulitisa (ADDIE, 2011.). Češće se javlja mokri ili efuzivni oblik FIP-a, iako se udio mačaka sa suhim oblikom bolesti povećava u posljednjih nekoliko desetljeća. Mačke rijetko manifestiraju oba oblika bolesti istovremeno, a ako to čine, obično je to prijelazni korak između mokrog u suhi ili suhog u mokri oblik. Vrijeme inkubacije u eksperimentalnim uvjetima kod efuzivnog oblika bolesti je 2-14 dana, dok je kod neefuzivnog oblika taj period nekoliko tjedana duži (PEDERSEN, 2009.). U prirodnim uvjetima, inkubacija može iznositi u prosjeku od 2-3 tjedna do nekoliko mjeseci, ovisno o imunosnom statusu životinje. Katkad traje i do nekoliko godina, što je češći slučaj kod suhog oblika bolesti (HAĐINA i sur., 2015.). Vremensko razdoblje između primarne izloženosti virusu i kliničkog očitovanja bolesti može odražavati vrijeme koje je potrebno da virus mutira ili da bolest napreduje od subkliničkog do kliničkog oblika. Subkliničke infekcije obično su ograničene na mezenterične limfne čvorove.

Rani klinički znakovi su nespecifični i zajednički su za oba oblika bolesti. Oni uključuju fluktuirajuću pireksiju, letargiju, gubitak težine, proljev i povremeno blage znakove upale gornjih dišnih puteva. Ozbiljnost i trajanje ovih znakova variraju i njihova nejasna priroda čini ranu dijagnozu FIP-a izuzetno teškom. Kako bolest napreduje razvijaju se izraženiji klinički znakovi efuzivnog ili neefuzivnog oblika bolesti.

Neefuzivni (suhi) oblik zaraznog peritonitisa javlja se tjednima do mjesecima nakon početne infekcije, te zbog nespecifičnih kliničkih znakova često predstavlja dijagnostički

izazov. Pireksija, anoreksija i letargija mogu biti jedini znakovi, osobito u ranim fazama bolesti (ADDIE i sur., 2009.). Mačke mogu biti ikterične (ADDIE, 2011.).



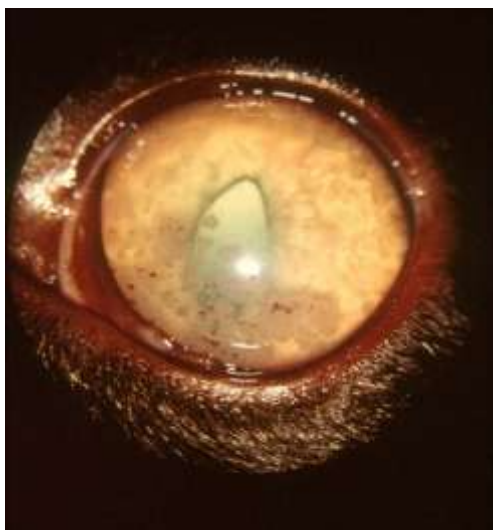
Slika 4. Ikterična sluznica spojnice i usne šupljine, ikterična koža abdomena i mekušci (HAĐINA i sur., 2015.).

Ostali klinički znakovi ovise o tome koji su organi ili tkiva uključeni u vaskulitis i piogranulomatozne lezije. Abdominalni organi uobičajeno su mjesto lezija. Palpacija trbuha obično otkriva povećane mezenterične limfne čvorove, a također može otkriti nepravilne bubrege ili nodularne nepravilnosti u drugim organima. Proljev i povraćanje upućuju na zahvaćenost probavnog sustava. Naprotiv, ako su mezenterijalni limfni čvorovi jako povećani, zbog njihova pritiska na lumen crijeva može doći do opstipacije (HAĐINA i sur., 2015.). U nekim slučajevima je uočena difuzna piogranulomatozna pneumonija koja dovodi do teške dispneje, dok će kod piogranulomatoznog hepatitisa dominirati znakovi bolesti jetre. Gotovo sve mačke s neefuzivnim oblikom bolesti imaju intraokularne lezije. Najčešće se javlja iritis koji se manifestira promjenom boje šarenice. Obično cijela šarenica postaje smeđa, mada povremeno plave oči postaju zelene. Iritis se može očitovati i kao vodeni bljesak, sa замуćenjem prednje očne komore. Veliki broj upalnih stanica u prednjoj očnoj komori se taloži na stražnjoj strani rožnice i uzrokuje keratinske precipitate, koji mogu biti skriveni

trećim očnim kapkom. Oftalmološkim pregledom pozadine oka mogu se utvrditi promijenjene krvne žile mrežnice. Povremeno se na mrežnici mogu vidjeti piogranulomi (ADDIE, 2011.).



Slika 5. Uveitis desnog oka u mačke sa suhim oblikom FIP-a. Boja šarenice je promijenjena, prednja komora je zamućena, a u središtu je pigmentirana lezija rožnice (keratinski talog). Primjetan je i nepravilan oblik desne zjenice (PEDERSEN, 2009.).



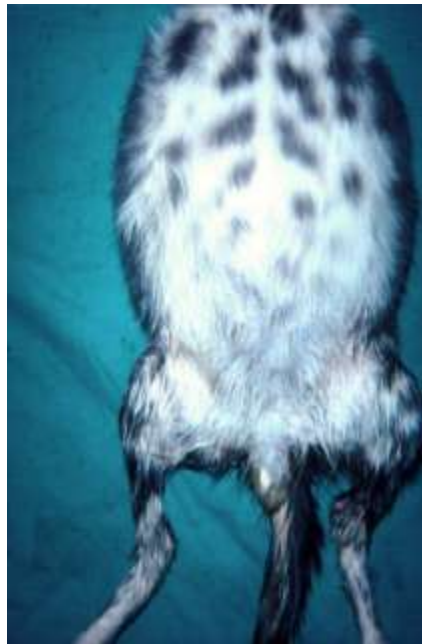Slika 6. Keratinski precipitati na unutarnjoj strani rožnice u mačke sa suhim oblikom FIP-a. Obrnuti D-oblik zjenice zbog infiltracije šarenice (PEDERSEN, 2009.).

Neurološki znakovi primjećeni su u 25-33 % slučajeva u mačaka s neefuzivnim oblikom bolesti, što se smatra lošim prognostičkim pokazateljem (ADDIE, 2011.). Oni odražavaju žarišno, multifokalno ili difuzno zahvaćanje mozga, leđne moždine i meninga. Najčešće prijavljeni znakovi su ataksija, hiperestezija, nistagmus, napadaji, promjene u ponašanju i defekti kranijalnog živca (KLINE i sur., 1994. ; TIMMANN i sur., 2008.).

FIP je ujedno i najčešća bolest leđne moždine kod mačaka mlađih od dvije godine, te zajedno s limfosarkomom i vertebralnom neoplazijom, predstavlja jedan od tri vodeća uzroka bolesti kralježnice među mačkama svih dobnih skupina. Većina mačaka s neurološkim

simptomima je mlađa od dvije godine i često potječu iz domaćinstva s više mačaka (PEDERSEN, 2009.).

Ascites je najvidljivija klinička manifestacija efuzivnog oblika FIP-a (HOLZWORTH, 1963. ; WOLFE i GRIESEMER, 1966.). Torakalni i perikardijalni izljevi mogu nastati u kombinaciji s trbušnim izljevom ili odvojeno od njega. Takva životinja otežano i ubrzano diše, a auskultacijom srca mogu se čuti prigušeni srčani tonovi. Sluznice spojnice i usne šupljice su blijede do ikterične. Abdomen je povećan i bolan na palpaciju, a u poodmaklom stadiju i koža postane ikterična, što je vidljivo nakon brijanja mjesta punkcije ili na mekušima (HADINA i sur., 2015.). Serozitis može uključivati tunicu vaginalis testisa, što dovodi do povećanja skrotuma (ADDIE i sur., 2009.).



Slika 7. Distenzija abdomena mačića s efuzivnim oblikom FIP-a. Vidljivo je povećanje skrotuma (PEDERSEN, 2009.).

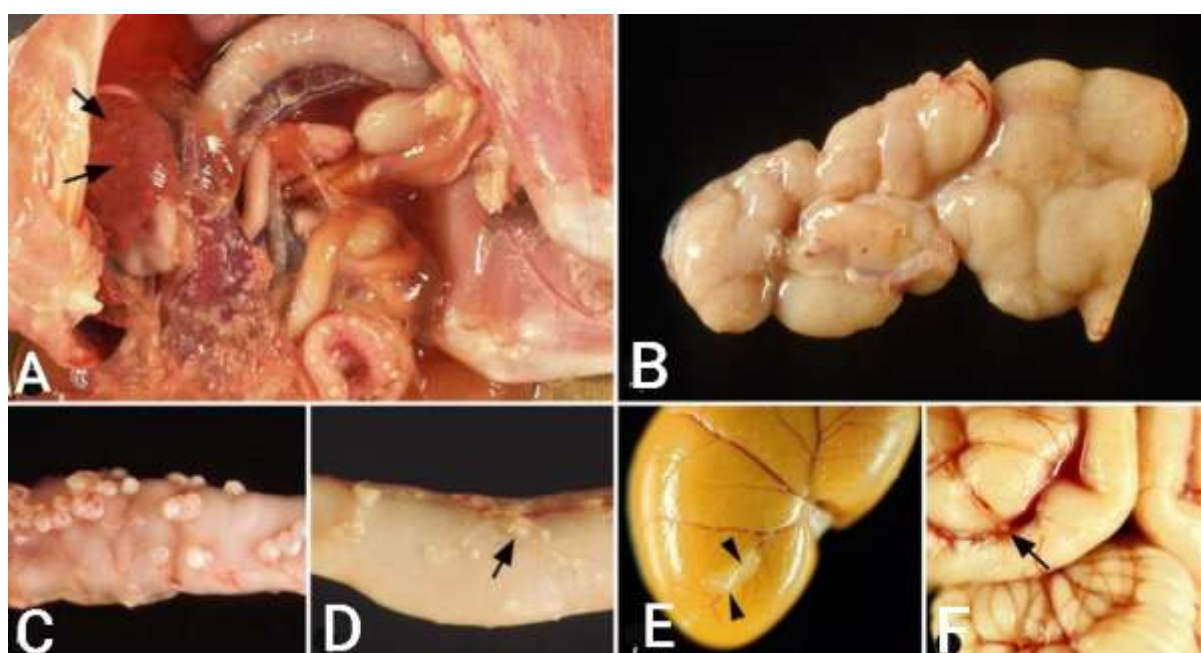
Lezije opisane na koži povezane su s drugim kliničkim znakovima FIP-a. Ove nepruritne kožne lezije karakterizirane su kao blago podignute, dobro ograničene, intradermalne papule promjera oko 2 mm na vratu, ekstremitetima i lateralnim torakalnim

stijenkama (ADDIE, 2011.). Treba napomenuti da se bilo koji od navedenih simptoma mogu pojaviti kod oba oblika bolesti.

Tijek bolesti između pojave kliničkih znakova i smrti je različit, ali općenito je kraći kod mlađih mačaka i mačaka s efuzivnim oblikom bolesti, nego kod starijih mačaka i mačaka s neefuzivnim oblikom bolesti. Neke mačke, čak i s efuzivnim FIP-om, mogu živjeti više mjeseci, a jedan je autor radio s mačkom koja je umrla od suhog FIP-a u dobi od 6 godina. Na temelju svoje opsežne kliničke povijesti činilo se da mačka ima subkliničku bolest tijekom čitavog života. U jednoj studiji koja se odnosila uglavnom na mačke s relativno blagim znakovima neefuzivne bolesti, stopa preživljavanja od 1 godine iznosila je samo 5% (PEDERSEN, 2014.b).

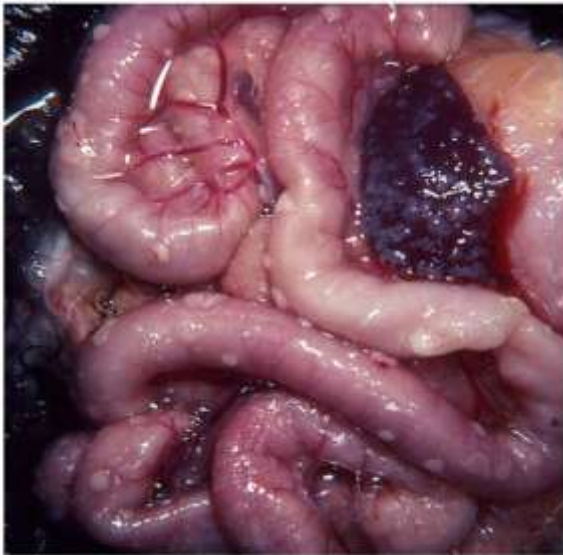6. PATOANATOMSKI I PATOHISTOLOŠKI NALAZ

Patoanatomske i histološke promijene pokazuju da je najčešće riječ o kombinaciji mokrog i suhog oblika bolesti (HAĐINA i sur., 2015.). FIP je obično karakteriziran fibrinoznim i granulomatoznim serozitisom, seroznim izljevima bogatim proteinima i/ili piogranulomatoznim lezijama u nekoliko organa. Raspodijela lezija varira u svakom pojedinom slučaju. Među organima, najčešće su zahvaćeni bubrezi, mozak i oči (KIPAR i MELI, 2014.).

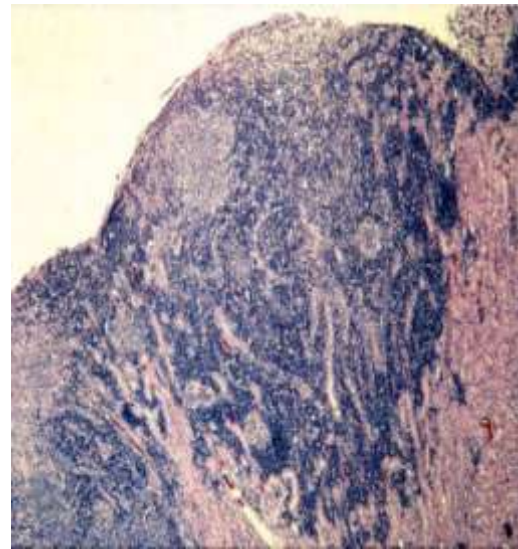


Slika 8. Lezije mačjeg zaraznog peritonitisa. Sve su lezije potvrđene naknadnim histološkim pregledom i imunohistološkom demonstracijom antigena mačjeg koronavirusa (FCoV) unutar lezija. A) Mokri FIP, predstavljen serofibrinoznim i granulomatoznim serozitisom i granulomatoznim lezijama u jetri (strelice). Slike B-F. Mačke sa suhim FIP-om. Slika B) Povećanje mezenteričnog limfnog čvora zbog granulomatozne upale. Slika C) Jejunum s višestrukim granulomima u serozi. Slika D) Jejunum s malim podseroznim granulomatoznim lezijama koje prate vene (flebitis i/ili periflebitis; strelica). Slika E) Bubrež s granulomatoznim flebitisom i periflebitisom kapsularne vene (strelice). Slika F) Mozak s multifokalnim granulomatoznim flebitisom i periflebitisom kortikalne leptomeningealne vene (strelica) (KIPAR i MELI, 2014.).

Osnovna lezija efuzivnog FIP-a je piogranulom. Piogranulomi efuzivnog FIP-a osobito su rašireni u abdomenu i mogu doslovno prekriti seroznu površinu abdominalnih organa (slika 9.). Imaju tendenciju pratiti tijek kranijalne mezenterijalne arterije i stoga su koncentrirani u omentumu i na seroznim površinama trbušnih organa, poput jetre, slezene, bubrega i po serozi crijeva. Piogranulomi se sastoje od centralnih agregata makrofaga uz male venule i okruženi su bogatim upalnim eksudatom, koji sadrži uglavnom neutrofile i makrofage, te plazma stanice i T-limfocite. Skoro svi makrofagi unutar piogranuloma mačaka sa vlažnim FIP-om sadrže virusni antigen u visokoj koncentraciji.



Slika 9. Abdominalni organi mačke s efuzivnim FIP-om. Serozna površina crijeva i slezene prekrivena je piogranulomima (PEDERSEN, 2009.).



Slika 10. Mikroskopski prikaz granulomatozne lezije mačke s neefuzivnim FIP-om. Vidi se žarišna akumulacija makrofaga ispod kapsule bubrega koji su okruženi gustom akumulacijom limfocita i plazma stanica koji se protežu prema parenhimu (PEDERSEN, 2009.).

Lezije suhog FIP-a obično sadrže žarište makrofaga oko žila, što podsjeća na lezije efuzivnog FIP-a. Međutim, ta su žarišta okružena gustim infiltratom limfocita (uglavom B-stanicama) i plazma stanicama, koje se šire u okolna tkiva (slika 10.). Granulomi mogu varirati u veličini od mikroskopskih do nekoliko centimetara u promjeru. Slično piogranulomima kod mokrog FIP-a, granulomi suhog FIP-a najčešće se javljaju u trbušnoj šupljini (bubrezi, mezenterični limfni čvorovi, jetra, crijeva), a rijetki su u prsnoj šupljini. Lezije u očima i SŽS-u mnogo su češće primjećene kod mačaka sa suhim oblikom bolesti (PEDERSEN, 2009.). U meningama su makroskopske promijene često minimalne ili se sastoje od hiperemije površine, međutim histološke lezije karakterizira difuzna meningealna infiltracija s piogranulomatoznom upalom (ADDIE, 2011.).

Zanimljivo je da je opća raspodijela FIP vaskulitisa relativno ograničena. Pogođene su samo vene, najčešće srednje i male vene u leptomeningama, bubrežnom korteksu i očima (uglavnom vene u šarenici, koroidu i mrežnici) i rjeđe vene u plućima i jetri. Tipični FIP vaskulitis je flebitis, posredovan i potaknut aktiviranim, virusima zaraženim monocitima, sa nekoliko T-stanica i neutrofila. Na temelju tih značajki može se razlikovati od imuno-posredovanog vaskulitisa (KIPAR i MELI, 2014.).

7. DIJAGNOSTIKA

Dijagnostika bolesti za života vrlo je složena i uključuje cijeli niz dijagnostičkih postupaka na temelju kojih se može s većom ili manjom vjerojatnošću zaključiti da je riječ o zaraznom peritonitisu mačaka (HAĐINA i sur., 2015.). Postavljanje konačne dijagnoze moguće je tek *post mortem* patohistološkim nalazom koji se smatra zlatnim standardom u dijagnostici zaraznog peritonitisa (DRECHSLER i sur., 2011.). Dijagnostički postupak započinje dobro uzetom anamnezom i detaljnim kliničkim pregledom životinje. Iz anamneze je često vidljivo da vlasnici dolaze u ambulantu sa životinjom smanjena apetita i konstantno povišenom tjelesnom temperaturom koja ne pada niti nakon dugotrajne antibiotske terapije. Najčešće je riječ o mladim životinjama koje su udomljene iz skloništa, kupljene iz uzgoja ili potječu iz kućanstva s većim brojem mačaka te su prethodno bile izložene nekom stresu. Kliničkim pregledom mogu se ustanoviti neki od prethodno opisanih simptoma. Pretrage krvi radi određivanja kompletne krvne slike i biokemijskih pokazatelja bit će od velike pomoći u daljnoj dijagnostici (HAĐINA i sur., 2015.). Uobičajene promjene uključuju anemiju koja može varirati od blago regenerativne do neregenerativne, mikrocitozu sa ili bez anemije, limfopeniju, neutrofiliju i trombocitopeniju (FELTEN i HARTMANN, 2019.). Čest laboratorijski nalaz je porast ukupne koncentracije proteina u serumu, uzokovan porastom frakcije globulina, uglavnom γ -globulina (PALTRINIERI i sur., 2002.). Hiperglobulinemija je pronađena u oko 50% mačaka s izljevom i 70% mačaka bez izljeva (SPARKES i sur., 1994.). Ukupna koncentracija proteina u serumu može doseći koncentraciju od 120 g/l, pa i više (ADDIE i sur., 2009.). Koncentracija globulina u krvi često je veća od 46 g/L, a dobije se oduzimanjem vrijednosti albumina od ukupnih proteina (HAĐINA i sur., 2015.). Nekoliko studija pokazalo je da omjer albumina i globulina (A:G) u serumu ima visoku dijagnostičku vrijednost (KIPAR i MELI, 2014.). Ako je omjer manji od 0,4, tada s visokom vjerojatnošću možemo postaviti sumnju na klinički oblik bolesti, odnosno ako je veći od 0,8, bolest se s visokom vjerojatnošću može isključiti (ADDIE, 2011.). Mačke s FIP-om često pokazuju značajno povećane koncentracije proteina akutne faze (APP), poput AGP proteina (α 1-acid glycoprotein) (>3 mg/ml), serumskog amiloida A (SAA) i haptoglobina u serumu (FELTEN i HARTMANN, 2019.). Ostali laboratorijski parametri, kao što su jetreni enzimi, bilirubin, urea i kreatinin, mogu biti povišeni, ovisno o stupnju i lokalizaciji oštećenja organa (ADDIE i sur., 2009.). Do navedenih promjena može doći u varijabilnim kombinacijama, ali važno je napomenuti da nisu patognomonične niti specifične za FIP, što znači da se mogu pojaviti i

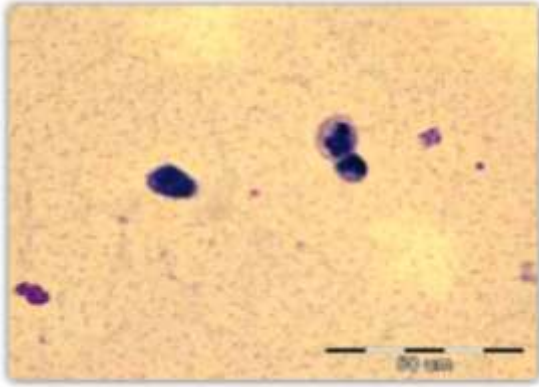
kod mačaka s raznim drugim upalnim stanjima, neoplazijom ili čak kod zdravih mačaka zaraženih FECV-om (FELTEN i HARTMANN, 2019.).

Ako postoji izljev, najvažniji dijagnostički korak je uzorkovanje tekućine, jer pretrage izljeva imaju veću dijagnostičku vrijednost od pretraga krvi (ADDIE i sur., 2009.). Makroskopsko i citološko ispitivanje izljeva i određivanje broja stanica i biokemijskih parametara važni su kako bi se isključile ili potvrdile druge diferencijalne dijagnoze (poput limfoma citologijom ili bakterijskog peritonitisa ili pleuritisa citologijom i bakterijskom kulturom), no navedene promjene također nisu specifične za FIP (FELTEN i HARTMANN, 2019.). Tekućina dobivena punkcijom najčešće je žućkaste jantarne boje ili boje slame te viskoznosti slične bjelanjku ili sinoviji (slika 11.) (HAĐINA i sur., 2015.). FIP izljevi obično imaju vrlo visoki udio proteina ($>35\text{g/l}$), dok je stanični sadržaj nizak (<5000 nukleiranih stanica / ml), s dominacijom makrofaga i neutrofila. Omjer albumina i globulina (A:G) može se mjeriti u izljevima. Taj test ima visoku pozitivnu prediktivnu vrijednost ako je omjer <0.4 i visoku negativnu prediktivnu vrijednost ako je omjer >0.8 (KIPAR i MELI, 2014.).



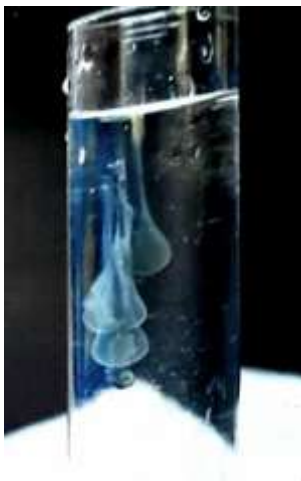Slika 11. Tipičan izgled punktata u brizgalizi (HAĐINA i sur., 2015.).

Mikroskopskim pregledom razmaza izljeva najčešće se nalaze nedegenerirani neutrofilni granulociti, makrofagi, mezotelne stanice te, vrlo rijetko, limfociti. Bez obzira na stanični sastav razmaza, mikroskopskom slikom dominira tipičan izgled podloge. Podloga je naglašena, sivoplavičaste boje i sadržava obilje sitnih ljubičastih proteinskih precipitata koji formiraju zrnca ili polumjesece (slika 15.) (REBAR i THOMPSON, 2010.).



Slika 12. Razmaz punktata abdominalog izljeva. Morfologija upalnih stanica slabije prepoznatljiva zbog nemogućnosti potpunog opuštanja stanica u visokoproteinskom sastavu tekućine. Podloga obiluje sitnim ljubičastim proteinskim precipitatima (Giemsa x 100) (HAĐINA i sur., 2015.).

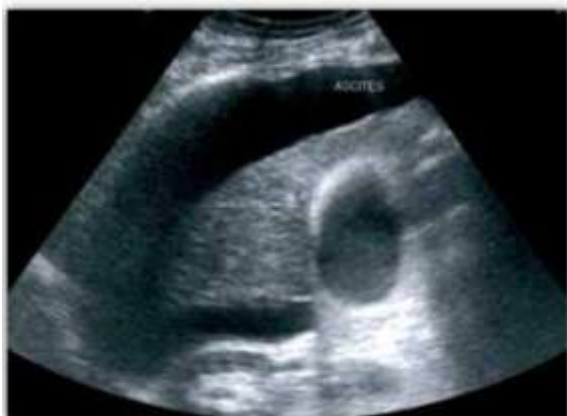Imamo li dovoljnu količinu punktata izljeva, može se napraviti Rivalta-test. To je jeftin i brz test koji se klinički lako može izvesti u praksi. Obično se koristi za razlikovanje između FIP izljeva i izljeva nastalih zbog drugih bolesti. Ima dobru osjetljivost za isključivanje FIP-a (91–100%), što znači da se može upotrebljavati za isključivanje FIP-a sa zadovoljavajućom negativnom prediktivnom vrijednošću. No, izvješćuje se da je njegova specifičnost bila samo 66-81%. Visoka koncentracija proteina, uključujući fibrin i upalne medijatore u FIP izljevima, obično izazivaju pozitivnu reakciju (KIPAR i MELI, 2014. ; FELTEN i HARTMANN, 2019.). Za test je potrebno pripremiti 5-8 mL destilirane vode u koju se doda jedna kap 8%-tne octene kiseline i temeljito se pomiješa, a kap punktata pažljivo se nanese na vrh. Ako kap nestane i otopina ostane bistra, rezultat testa je negativan. Ako kap punktata zadrži svoj oblik, ostane na površini ili poprimi izgled meduze te lagano padne na dno, test se smatra pozitivnim (ADDIE, 2011. ; HAĐINA i sur., 2015.). Međutim, čitanje testa je subjektivno i rezultati su donekle ovisni o ocjenjivaču, stoga se primjenjuje samo kao orijentacijska metoda u dijagnostici bolesti (PEDERSEN, 2014.a).



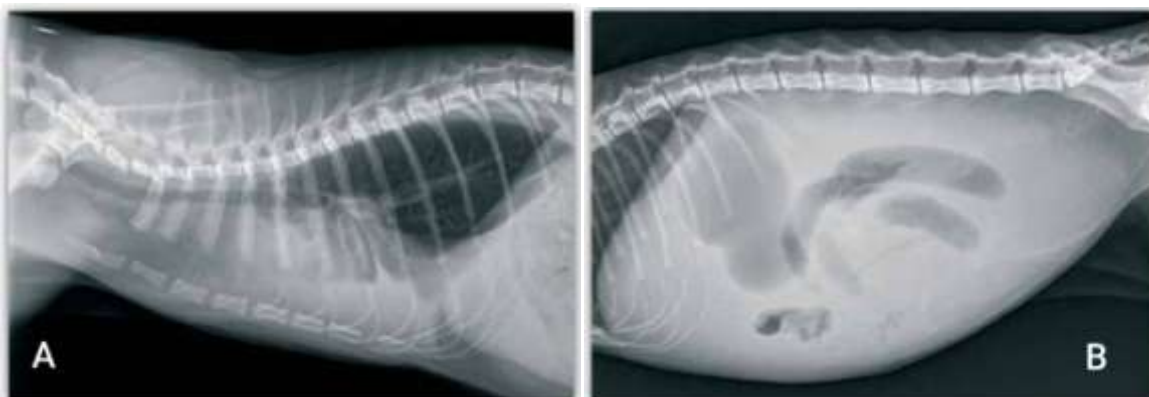
Slika 13. Pozitivan Rivalta test (ADDIE, 2011.).

Drugi test koji se oslanja na obilje proteina u izljevima mačaka s FIP-om je mjerenje delta ukupnih nukleiranih stanica (Δ TNC) u automatiziranom hematološkom analizatoru (Sysmex XT-2000Iv, Sysmex Europe, Norderstedt, Danska). Ima visoku dijagnostičku preciznost na izljevima kod slučajeva mačjeg zaraznog peritonitisa. Korištenjem granične vrijednosti od 1,7 za Δ TNC, dijagnostička osjetljivost metode bila je 79–90%, a specifičnost je bila 94–100%. Veća granična vrijednost od 2,5 ili 3,4 povećana specifičnost do 100% (FELTEN i HARTMANN, 2019.).

Od ostalih pomoćnih, neinvazivnih dijagnostičkih metoda praktičnu kliničku vrijednost ima rendgensko snimanje ili ultrazvučna pretraga (slike 17. i 18.) koje se koriste za prepoznavanje ili potvrđivanje izljeva, a također mogu pomoći u prikupljanju uzoraka (PEDERSEN, 2014.a ; HAĐINA i sur., 2015.).



Slika 14. Ultrazvučna dijagnostika ascitesa kod mačke s kliničkom slikom zaraznog peritonitisa (HAĐINA i sur., 2015.).



Slika 15. Profilna projekcija prsnog koša i abdomena. Nakupljanje tekućine u: A) pleuralnoj šupljini; B) peritonealnoj šupljini (HAĐINA i sur., 2015.).

Analiza cerebrospinalne tekućine mačaka s neurološkim znakovima FIP-a može otkriti povišene vrijednosti proteina (50 - 350 mg / dl; normalna vrijednost <25 mg / dl) i pleocitozu (100 - 10 000 nukleiranih stanica / ml) s najvećim udjelom neutrofila, limfocita i makrofaga. Međutim, to je nespecifičan nalaz zbog toga što mnoge mačke s neurološkim znakovima uzrokovanih FIP-om imaju fiziološke vrijednosti cerebrospinalne tekućine (ADDIE i sur., 2009.).

FCoV infekcija dovodi do stvaranja specifičnih protutitijela, neovisno o razvoju FIP-a. Nakon eksperimentalne infekcije, protutijela u serumu mogu se otkriti već 7 do 28 dana nakon infekcije (FELTEN i HARTMANN, 2019.). U serološkoj dijagnostici za dokaz protutijela najčešće se rabi neizravna imunofluorescencija i imunoenzimni test (ELISA) te brza imunomigracijska metoda (KIPAR i MELI, 2014.). Titri protutitijela izmjereni u serumu mogu pridonjeti dijagnozi FIP-a ako se pažljivo protumače. Veliki udio populacije mačaka (do 80% i više, posebno u domaćinstvima s više mačaka) ima serumska protutijela za FCoV, ali većina ovih mačaka nikada ne razvije FIP. Suprotno onome što se ranije vjerovalo, sada je dobro prihvaćeno da testovi na protutitijela ne razlikuju antitijela protiv FECV-a i FIPV-a, a samim tim čak i visok titar protutitijela u krvi nije specifičan pokazatelj za FIP (FELTEN i HARTMANN, 2019.). No isto tako, ustanovljen je i nizak titar protutijela kod mačaka koje boluju od zaraznog peritonitisa (HADINA i sur., 2015.). Otprilike 10% mačaka s klinički manifestnim FIP-om je seronegativno (HARTMANN i sur., 2003). Kod mačaka s fulminantnim FIP-om, titar se može terminalno smanjiti (PEDERSEN, 1995.), zbog *in vivo* imunske adsorpcije: protutitijelo se veže na velike količine virusnog antigena u mačjem organizmu i čini ga nedostupnim za test. Stoga je važno shvatiti da prisutnost protutijela ne dokazuje FIP, a njihov izostanak ne isključuje FIP. Vrlo visoki titri mogu imati određenu dijagnostičku vrijednost u smislu povećanja vjerojatnosti FIP-a (HARTMANN i sur., 2003). Također treba napomenuti da različiti metodološki pristupi, pa čak i različiti laboratoriji mogu dati različite rezultate od istog uzorka, ovisno o korištenom antigenu (KIPAR i MELI, 2014.). Ipak, mjerenje serumskih protutijela je korisno za vođenje preventivnih mjera i može se koristiti za kontrolu FCoV u domaćinstvima s više mačaka (FELTEN i HARTMANN, 2019.). Pretraživanje mačaka od velike je važnosti kada želimo uvesti novu jedinku u uzgoj mačaka u kojemu nema koronavirusa, prije parenja mačaka ili prije nekog stresnog zahvata, npr. kastracije koju je preporučljivo odgoditi u slučaju pozitivnog nalaza. Na tržištu postoje različiti brzi dijagnostički kitovi veće ili manje osjetljivosti, često pogrešno nazvani FIP testovi (slika 19.). Navedeni testovi služe samo za dokaz protutijela za koronavirus u krvi i

nisu pouzdan dokaz bolesti. Pozitivan nalaz FIP testa uvijek treba tumačiti u skladu s cjelokupnom kliničkom slikom i rezultatima ostalih dijagnostičkih postupaka (HAĐINA i sur., 2015.).



Slika 16. Pozitivan nalaz brzog dijagnostičkog FIP testa (HAĐINA i sur., 2015.).

Monociti/makrofagi su ciljne stanice za FIPV replikaciju. I FECV i FIPV mogu se razmnožavati unutar monocita/makrofaga i uzrokovati viremiju. Dugo se vjerovalo da se samo FIPV može replicirati na način koji omogućava unutarstaničnu detekciju antigena imunološkim metodama, pri čemu se antitijela vežu na FCoV antigen unutar njegove ciljne stanice i enzimatska reakcija ili fluorescentni konjugati rezultiraju obojenjem antigena. Međutim, ta je pretpostavka nedavno dovedena u pitanje zbog toga što se otkrilo pozitivno imunološko obojenje i kod mačaka koje ne boluju od FIP-a. Priroda ovih lažno pozitivnih rezultata ostala je nejasna (FELTEN i HARTMANN, 2019.). Metode za otkrivanje FCoV uključuje pretragu antigena u makrofagima imunofluorescencijom (u efuzijskim makrofagima) ili imunohistokemijom (u tkivnim makrofagima u uzorcima biopsije) (ADDIE i sur., 2009.).

Imunofluorescentno bojanje se koristi kako bi se otkrio FCoV antigen u izljevima. Fluorescin-konjugirana antitijela otkrivaju FCoV antigen unutar citoplazme makrofaga. U ranijim studijama navodi se da ovaj test ima specifičnost od 100%, stoga se vjerovalo da će pozitivan rezultat u svim slučajevima omogućiti definitivnu dijagnozu FIP-a. No, novija istraživanja su također pokazala pozitivne rezultate imunofluorescencije u mačaka s izljevima uzrokovanim drugim bolestima. Moguće objašnjenje lažno pozitivnih rezultata uključuje vezivanje antitijela na stanične strukture unutar makrofaga (nespecifično bojenje). Također, negativan rezultat testa ne može isključiti FIP. Mali broj makrofaga u uzorcima izljeva ili

konkurentno vezivanje FCoV antigena sa cirkulirajućim antitijelima u izljevu mogući su razlozi lažno negativnih rezultata (FELTEN i HARTMANN, 2019.).

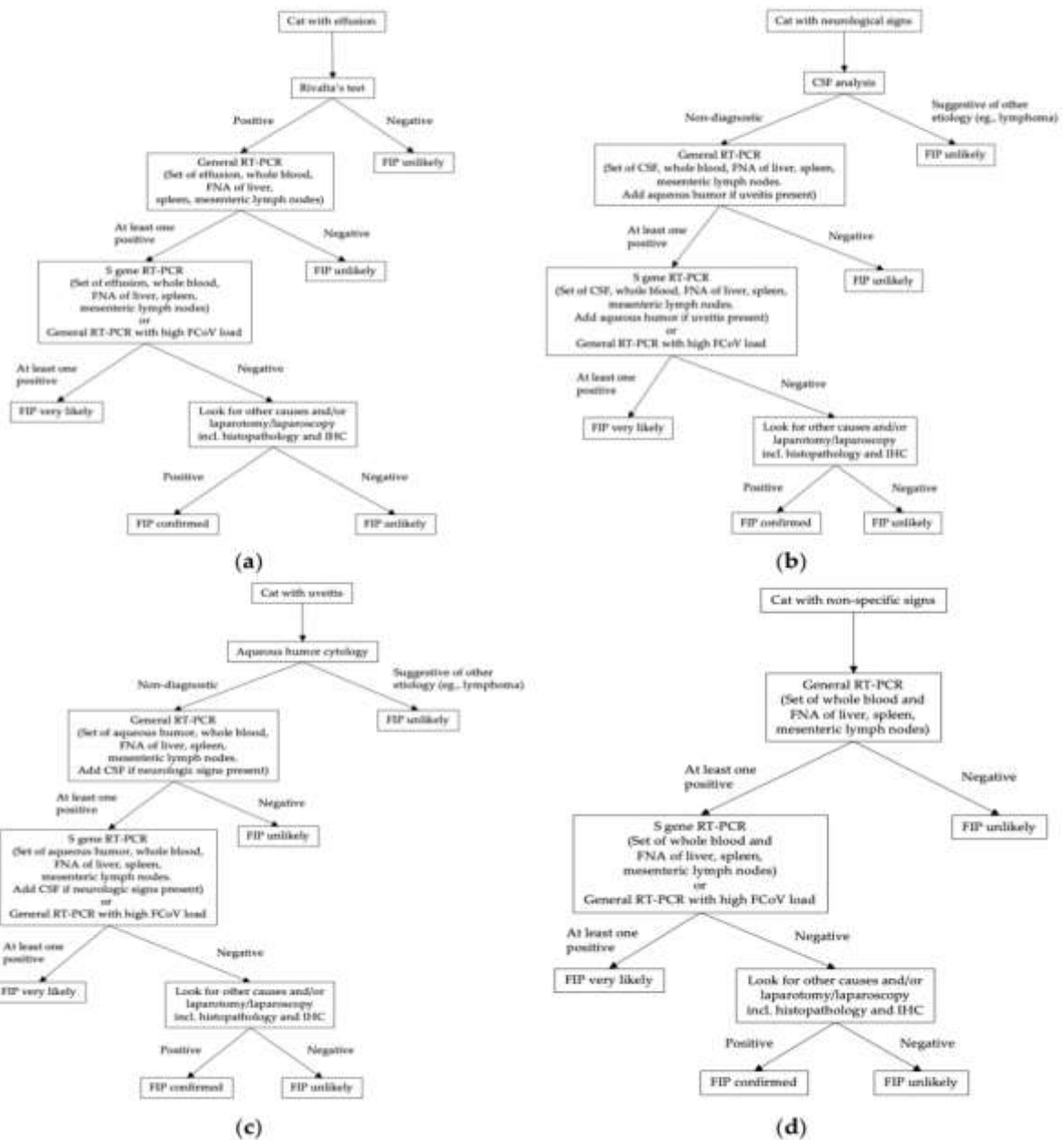
Imunohistokemijsko bojenje (IHC) FCoV antigena unutar karakterističnog histopatološkog tkiva lezije se još uvijek smatra zlatnim standardom za dijagnozu FIP-a i prema mnogim patolozima to je esencijalna komponenta definitivne dijagnostike FIP-a, osobito u histološki neuvjerljivim slučajevima. Pokazalo se da IHC ima izvrsnu osjetljivost od 97-100% kod mačaka s histopatološki potvrđenim FIP-om i također specifičnost od 100% za isključivanje FIP-a. U mnogim slučajevima, IHC se može provesti samo *post mortem* zbog toga što je prikupljanje uzorka tkiva *ante mortem* laparatomijom ili laparoskopijom invazivan postupak koji predstavlja rizik za bolesne mačke. Također, mora se uzorkovati više različitih organa zbog činjenice da je FCoV antigen varijabilno raspoređen unutar tkivnih lezija. Nažalost, upotreba uzorka jetre, bubrega ili limfnog čvora dobivenog minimalno invazivnom ultrazvučno vođenom FNA (fine-needle aspiration) ili TCB (tru-cut biopsies) je pokazala slabu osjetljivost. Moguće objašnjenje za to može biti neadekvatno dobiven uzorak za analizu zbog staničnog oštećenja. Stoga je za definitivnu *ante mortem* dijagnozu optimalna kirurška biopsija granulomatoznih lezija (KIPAR I MELI, 2014. ; FELTEN i HARTMANN, 2019.).

Lančana reakcija polimerazom uz prethodnu reverznu transkripciju (RT-PCR) često služi za dokaz virusa u krvi, punktatu, tkivu, očnoj vodici i izmetu. Međutim, tom se metodom ne može razlikovati mutirani od nemutiranog soja virusa (HAĐINA i sur., 2015.). Pozitivni rezultati dobiveni su ne samo kod mačaka s FIP-om, već i kod zdravih nositelja koji nisu razvili FIP. Negativni rezultati se također često susreću kod mačaka s FIP-om (HARTMANN i sur., 2003.). Idealni RT-PCR test trebao bi biti u mogućnosti kvantificirati virusno opterećenje. Virusna opterećenja su značajno veća u mačaka s FIP-om u usporedbi sa zdravim mačkama inficiranih FECV-om. U mačaka s FIP-om, velike količine FCoV RNK mogu se naći samo u tkivima s upalnim promijenama. Tkiva koja nisu uključena u proces bolesti sadrže samo male količine ili RNK virusa uopće nema. Među organima s najvećim virusnim opterećenjem su omentum, mezenterični limfni čvorovi i slezena, stoga su ta tkiva najkorisnija za analizu RT-PCR-om. Bubrezi, jetra, pluća, miokard i poplitealni limfni čvorovi, nasuprot tome, sadrže malo ili nimalo virusne RNK. Međutim, u veterinarskoj praksi RT-PCR se rijetko primjenjuje na uzorcima tkiva jer to zahtijeva invazivno uzorkovanje tkiva laparatomijom ili laparoskopijom i obično se mora obaviti *post mortem*. U mačaka s FIP-om koje imaju izjev, opterećenje virusom je mnogo veće u izljevu nego u krvi (PEDERSEN i sur., 2015.). Iako je specifičnost RT-PCR-a u izljevu bila visoka u mnogim studijama i

pozitivni RT-PCR može dodati sumnju na FIP, mora se imati na umu da RT-PCR otkriva već i male količine virusne RNK, koja potencijano može dospjeti iz krvi u izljev kod mačaka s cirkulirajućim FECV-om, pa je tako u nedavnim studijama FCoV RNK otkrivena u izljevu mačaka bez FIP-a. Sve studije kojima se procijenjuje RT-PCR za otkrivanje FCoV RNK u cerebrospinalnoj tekućini zabilježile su specifičnost od 100%, što znači da se FCoV RNK može otkriti samo u cerebrospinalnoj tekućini mačaka s FIP-om (sa i bez neuroloških znakova) (FELTEN i HARTMANN, 2019.).

Replikacija FCoV, poput replikacije svih RNK virusa, sklona je pogreškama. Višestruke pojedinačne mutacije se događaju tijekom svakog ciklusa replikacije virusa. Pretpostavlja se da specifične mutacije ili kombinacija mutacija dovode do razvoja virulentnog biotipa FIPV i promijene tropizma s enterocita na makrofage kao ključni događaj u patogenezi FIP-a. Nekoliko različitih FCoV gena je analizirano i predložene su mutacije odgovorne za pretvorbu biotipa FECV u FIPV. Otvoreni okviri za čitanje (ORF) 3abc su sekvencionirani i uspoređeni u mačaka s FIP-om i u zdravih mačaka te su uočene razlike. Utvrđeno je da FIPV iz tkiva ili izljeva mačaka s FIP-om sadržava skraćeni protein 3c, dok FECV iz izmeta zdravih mačaka najčešće sadrži netaknuti protein 3c. ORF 7ab također je bio predmet istraživanja, ali pronađeni su donekle oprečni rezultati. S gen posebno je zanimljiv s obzirom na utvrđivanje koje su mutacije odgovorne za prijelaz FECV u FIPV. Kada su sekvencionirani S geni izvedeni iz velikog broja FCoV iz izmeta zdravih mačaka i iz tkiva ili izljeva mačaka s FIP-om, pronađena su dva pojedinačna nukleotidna polimorfizma (SNP) samo u FCoV-u mačaka s FIP-om, ali ne i u FCoV-u zdravih mačaka. Navedeni SNP pronađeni su u nukleotidnom položaju 23531 i 23537, koji se nalaze u neposrednoj blizini S gena i otkrivanje jednog od SNP-a omogućilo je razlikovanje FCoV-a mačaka s FIP-om i zdravih mačaka u 96% slučajeva (FELTEN i HARTMANN, 2019.).

Dijagnostička stabla prikazuju relevantne dodatne dijagnostičke korake koji se preporučuju ovisno o kliničkoj slici (slika 17.).



Slika 17. Dijagnostičko stablo prikazuje preporučene dijagnostičke korake u slučaju sumnje na FIP, ovisno o kliničkoj slici mačke: **(a)** dijagnostički koraci preporučeni kod mačke koja ima izljev; **(b)** dijagnostički koraci preporučeni kod mačke koja očituje neurološke znakove; **(c)** dijagnostički koraci preporučeni kod mačke koja očituje uveitis; **(d)** dijagnostički koraci preporučeni kod mačke koja očituje nespecifične kliničke znakove (FELTEN i HARTMANN, 2019.).

8. LIJEČENJE

Treba napomenuti kako nema dokazano učinkovitog etiološkog liječenja mačaka od FIP-a. Mačke koje razviju FIP neizbježno umiru u narednim danima, tjednima ili mjesecima (PEDERSEN, 2009.). Postoje zapisi o mogućem produljenju života od oko šest mjeseci što ovisi o svakoj pojedinoj životinji i uznapredovalosti bolesti (HAĐINA i sur., 2015.). Ranije je dijagnoza FIP-a rezultirala odlukom o eutanaziji, no napredak u razumijevanju patogeneze i novi dijagnostički testovi omogućuju raniju i precizniju dijagnozu, te omogućuju početak liječenja u ranijim fazama bolesti (ADDIE, 2011.). Za liječenje mačaka sa FIP-om primijenjeno je nekoliko pristupa. Dokazan pristup za druge virusne infekcije je upotreba lijekova koji inhibiraju virusnu replikaciju. Drugi pristup je inhibiranje ključnih aspekata upalnog odgovora. Treći pristup je stimuliranje imunološkog sustava nespecifično u nadi da će moći pobijediti infekciju. Neki pristupi kombiniraju jednu ili više ovih vrsta terapija (PEDERSEN, 2014.a). Pokazalo se da lijek klorokvin, koji se koristi u liječenju malarije, *in vitro* inhibira replikaciju FIPV-a i ima protuupalna svojstva (TAKANO i sur., 2013.). Ciklosporin A također posjeduje antikoronavirusnu aktivnost. Međutim, problem s antivirusnim agensima poput klorokvina i ciklosporina je taj što djeluju putem koji je zajednički za stanične i virusne aktivnosti (PEDERSEN, 2014.a), što ukazuje na negativan toksični učinak na domaćina. Inhibitori TNF- α koriste se već neko vrijeme kako bi se ublažili neki od znakova FIP-a. Jedan od najpopularnijih lijekova iz ove skupine je pentoksifilin. Pentoksifilin se široko koristio kod FIP-a zbog njegove upotrebe u kontroli vaskulitisa kod ljudi, pri čemu je vaskulitis važan sastojak patofiziologije FIP-a. No, ispitivanje 23 mačke s dokazanim FIP-om nije uspjelo otkriti utjecaj pentoksifilina na vrijeme preživljavanja, kvalitetu života ili bilo koje kliničke ili laboratorijske parametre povezane s FIP-om (FICHER i sur., 2011.).

Budući da FIP ne uzrokuje citotoksičnost virusa, već je bolest rezultat neodgovarajućeg imunskog odgovora organizma, kod oba oblika bolesti primjenjuje se imunosupresivna terapija, najčešće s glukokortikoidima. Prednizolon je glavni imunosupresor koji se koristi u liječenju FIP-a. Siguran je u antiupalnim i imunosupresivnim dozama. Neće dovesti do izlječenja, ali može usporiti razvoj bolesti. Početna terapijska doza prednizolona iznosi 2-4 mg/kg tjelesne mase koja se postupno smanjuje svakih 10-14 dana do remisije kliničkih znakova. Osim toga može se rabiti mačji interferon-gama, no zbog visoke cijene i upitnog terapijskog djelovanja rijetko se primjenjuje u svakodnevnoj kliničkoj praksi. Mačkama na imunosupresivnim lijekovima treba davati i antibiotike širokog spektra kako bi se spriječila

pojava sekundarnih bakterijskih infekcija. Potporna terapija sastoji se od terapije tekućinama, aplikacije vitamina (A, B1, C, E) i obogaćivanja prehrane omega 3 i omega 6 masnim kiselinama. Kod mokrog oblika potrebno je punktirati nakupljeni eksudat kako bi se životinji olakšalo disanje (ADDIE, 2011. ; HAĐINA i sur., 2015.).

9. OPĆA PROFILASKA I IMUNOPROFILAKSA

FIP je problem mačaka koje se drže u skupinama, posebice u uzgajalištima i skloništima. Budući da je najvažniji put prijenosa feko-oralni, higijena je oslonac FIP kontrole u bilo kojem okruženju s više mačaka. Cilj u svakom mačjem kućanstvu je minimalizirati opterećenje virusom i smanjiti rizik prijenosa. Stoga je preporučljivo održavati visoku higijenu prostora i omogućiti vanjski pristup kako bi se omogućilo ukopavanje fekalija. Treba osigurati dovoljno posuda s pijeskom (jedna više od broja mačaka), redovito mijenjati i dezinficirati posude s pijeskom i smjestiti ih u odvojene prostorije od posuda za hranu i vodu kako bi se onemogućila njihova kontaminacija (ADDIE i sur., 2009.). Učinak prenapučenosti na FIP je posebno vidljiv kod životinja u skloništima. Gubitci uzrokovani FIP-om neizbježno se povećavaju kada su skloništa prenapučena mačkama. Gubitci uzrokovani FIP-om proporcionalni su i ozbiljnosti drugih bolesti mačića, uključujući bolesti uzrokovane herpesvirusima, kalcivirusima, klamidijama, mikoplazmama, dermatofitima i brojnim drugim bakterijskim, virusnim, gljivičnim, protozoalnim i parazitarnim infekcijama koje stresiraju mačiće, oslabljuju njihov imunološki sustav, smanjuju rast i povećavaju osjetljivost na bolest općenito (PEDERSEN, 2009.). Karantena i serološko testiranje novopristiglih mačaka onemogućiti će da se FCoV uvede u „čisto“ kućanstvo (ADDIE, 2011.). Pojavi li se bolest u kućanstvu s više mačaka ili u uzgoju, sama izolacija pojedine životinje nema smisla kao ni testiranje ostalih mačaka jer su do tada sigurno sve bile u kontaktu s virusom. Ako je došlo do pojave bolesti u kućanstvu s jednom životinjom i njezina uginuća, preporučuje se ne nabavljati novu mačku barem dva mjeseca (HAĐINA i sur., 2015.).

Bilo je mnogo neuspjelih eksperimentalnih pokušaja razvoja cjepiva protiv FIP-a. Trenutno postoji samo jedno dostupno cjepivo na tržištu (Primucell) u SAD-u i nekim europskim zemljama. Primucell sadrži temperaturno osjetljiv mutirani soj koronavirusa serotipa II (DF2-FIPV), koji se razmnožava samo na nižim temperaturama u gornjem respiratornom sustavu, ali ne i na višim tjelesnim temperaturama (ADDIE, 2011.), stoga sistemsko umnažanje nije moguće. Cjepivo se daje intranazalno i ima za cilj induciranje lokalnog imunološkog odgovora sluznice indukcijom IgA i stanično-posredovanim imunitetom. Preporuka je da se mačkama daje u dvije doze u razmaku od 3 tjedna, u dobi od 16 tjedana na dalje. Primucell uzrokuje serokonverziju, i iako može biti na nižoj razini od one uzrokovane prirodnom infekcijom, ipak može izazvati niske pozitivne titre antitijela. Budući da je uključen imunitet sluznice, trajanje neposredne zaštite od IgA nakon prirodnog izlaganja ili cijepjenja je kod većine mačaka kratko, a ponovna reinfekcija je moguća. Za održavanje

imuniteta potrebno je povremeno davati cjepivo. Međutim, učinkovitost ovog cjepiva je dovedena u pitanje jer je soj cjepiva koronavirus serotipa II, dok je koronavirus serotipa I najzastupljeniji na terenu u većini zemalja (ADDIE, 2011.). Također, pokazalo se da cjepivo prije četvrtog mjeseca starosti ne pruža zaštitu od infekcije. Uzimajući u obzir činjenicu da je do te dobi većina životinja bila izložena virusu, upitna je opravdanost uporabe tog cjepiva. U SAD-u to se cjepivo učestalije koristi, primarno pri uvođenju pouzdano serološki negativnih životinja u veću skupinu mačaka ili enzootsko područje bolesti (HAĐINA i sur., 2015.).

10.JAVNOZDRAVSTVENI ASPEKTI

Nema dokaza da se ljudi mogu zaraziti FCoV-om ili razviti FIP. Humani koronavirusi 229E i OC43, koji su široko rasprostranjeni u ljudskoj populaciji ne predstavljaju rizik za mačke. SARSr-CoV eksperimentalno inokuliran u mačku u laboratorijskim uvjetima uzrokovao je upalu traheobronhijalnog tkiva i pripadajućih limfnih čvorova. Prirodna infekcija SARSr virusom je prijavljena kod cibetke (ADDIE, 2011.), životinje iz reda zvijeri srodnih mačkama. Trenutno nema dokaza da se kućni ljubimci ili druge domaće životinje mogu zaraziti novim koronavirusom 2019 (COVID-19), niti postoje dokazi da kućni ljubimci ili druge domaće životinje mogu biti izvor zaraze ljudi s COVID-19.

11. LITERATURA

1. ADDIE, D. D., O. JARRETT (1990): Control of feline coronavirus infection in kittens. *Vet. Rec.* 126, 164.
2. ADDIE, D. D., O. JARRETT (2001): Use of a reverse-transcriptase polymerase chain reaction for monitoring feline coronavirus shedding by healthy cats. *Vet. Rec.* 148, 649-653.
3. ADDIE, D. D., S. BELAK, C. BOUCRAUT-BARLON, H. EGBERINK, T. FRYMUS, T. GRUFFYDD-JONES, K. HARTMANN, M. J. HOSIE, A. LLORET, H. LUTZ, F. MARSILIO, M. G. PENNISI, A. D. RADFORD, E. THIRY, U. TRUYEN, M. C. HORZINEK (2009): Feline infectious peritonitis: ABCD guidelines on prevention and managment. *J. Feline Med. Surg.* 11, 594-604.
4. ADDIE, D. D. (2011): Feline Corona infections. U: *Infectious diseases of dog and cat*, 4 th edition. (Greene, C. E., ur.). Elsevier Saunders, Missouri, USA. str. 92-108.
5. BELL, E. T., R. MALIK, J. M. NORRIS (2006): The relationship between the feline coronavirus antibody titre and the age, breed, gender and health status of Australian cats. *Aust. Vet. J.* 84, 2-7.
6. CHANG, H. W., R. J. de GROOT, H. F. EGBERINK, P. J. ROTTIER (2010): Feline infectious peritonitis: insights into feline coronavirus pathobiogenesis and epidemiology based on genetic analysis of the viral 3c gene. *J. Gen. Virol.* 91, 415-420.
7. CORNELISSEN, E., H. L. DEWERCHIN, E. VAN HAMME, H. J. NAUWYNCK (2007): Absence of surface expression of feline infectious peritonitis virus (FIPV) antigens on infected cells isolated from cats with FIP. *Vet. Microbiol.* 121, 131-137.
8. DE GROOT-MIJNES, J. D., J. M. van DUN, R. G. van der MOST, R. J. de GROOT (2005): Natural history of a recurrent feline coronavirus infection and the role of cellular immunity in survival and disease. *J. Virol.* 79, 1036-1044.
9. DRECHSLER, Y., A. ALCARAZ, F. J. BOSSONG, E. W. COLLISSON, P. P. DINIZ (2011): Feline coronavirus in multicat environments. *Vet. Clin. North Am. Small. Anim. Pract.* 41, 1133-1169.
10. FELTEN, S., K. HARTMANN (2019): Diagnosis of feline infectious peritonitis: A review of the current literature. *Viruses* 11, 1068.

11. FICHER, Y., S. RITZ, K. WEBER, C. SAUTER-LOUIS, K. HARTMANN (2011): Randomized, placebo controlled study of the effect of propentofylline on survival time and quality of life of cats with feline infectious peritonitis. *Journ. of Vet. Inter. Med.* 25, 1270-1276.
12. GOLOVKO, L., L. A. LYONS, H. LIU, A. SØRENSEN, S. WEHNERT, N. C. PEDERSEN (2013): Genetic susceptibility to feline infectious peritonitis in Birman cats. *Virus Res.* 175, 58-63.
13. HAĐINA, S., A. BECK, V. STEVANOVIĆ, K. MARTINKOVIĆ, B. ŠKRLIN, LJ. BARBIĆ, Z. MILAS, V. STAREŠINA, Z. ŠTRITOF-MAJETĆ, J. HABUŠ, M. PERHARIĆ, N. TURK (2015): Zarazni peritonitis mačaka. *Hrvatski Veterinarski Vjesnik* 23, 51-60.
14. HARTMANN, K., C. BINDER, J. HIRSCHBERGER, D. COLE, M. REINACHER, S. SCHROO, J. FROST, H. EGBERINK, H. LUTZ, W. HERMANN (2003): Comparison of different tests to diagnose feline infectious peritonitis. *J. Vet. Intern. Med.* 17, 781-790.
15. HARTMANN, K. (2005): Feline infectious peritonitis. *Vet. Clin. North Am. Small Anim. Pract.* 39, 79.
16. HERCEG, M., Ž. ŽUPANČIĆ, M. BAUER (1972): Mačji infektivni peritonitis (*Peritonitis infectiosa felis*). *Vet. Stanica.* 3, 9-12.
17. HOLZWORTH, J. (1963): Some important disorders of cats. *Cornell Vet.* 53, 157-160.
18. HORZINEK, M. C., LUTZ, H. (2000): An update of feline infectious peritonitis. *Vet. Sci. Tomorrow* 0, 1-8.
19. KIPAR, A., M. L. MELI (2014): Feline infectious peritonitis: still an enigma? *Vet. Pathol.* 51, 505-526.
20. KLINE, K. L., R. J. JOSEPH, D. R. AVERILL (1994): Feline infectious peritonitis with neurologic involvement: clinical and pathological findings in 24 cats. *J. Am. Anim. Hosp. Assoc.* 30, 111-118.
21. LE PODER, S. (2011): Feline and canine coronaviruses: common genetic and pathobiological features. *Adv. Virol.* 2011, 609465.
22. PALTRINIERI, S., S. COMAZZI, V. SPAGNOLO, A. GIORDANO (2002): Laboratory changes consistent with feline infectious peritonitis in cats from multicat environments. *J. Vet. Med. A Physiol. Pathol. Clin. Med.* 49, 503-510.

23. PEDERSEN, N. C. (2009): A review of feline infectious peritonitis virus infection: 1963-2008. *J. Feline Med. Surg.* 11, 225-258.
24. PEDERSEN, N. C., H. LIU, J. SCARLETT, C. M. LEUTENEGGER, L. GOLOVKO, H. KENNEDY, F. M. KAMAL (2012): Feline infectious peritonitis: Role of the feline coronavirus 3c gene in intestinal tropism and pathogenicity based upon isolates from resident and adopted shelter cats. *Virus Research* 165, 17-28.
25. PEDERSEN, N. C. (2014a): An update on feline infectious peritonitis: Diagnostics and therapeutics. *Vet. J.* 201, 133-141.
26. PEDERSEN, N. C. (2014b): An update on feline infectious peritonitis: Virology and immunopathogenesis. *Vet. J.* 201, 123-132.
27. PEDERSEN, N. C., C. ECKSTRAND, H. LIU, C. LEUTENEGGER, B. MURPHY (2015): Levels of feline infectious peritonitis virus in blood, effusions, and various tissues and the role of lymphopenia in disease outcome following experimental infection. *Vet. Microbiol.* 175, 157-166.
28. PESTEANU-SOMOGYI, L. D., C. RADZAI, B. M. PRESSLER (2006): Prevalence of feline infectious peritonitis in specific cat breeds. *J. Feline Med. Surg.* 8, 1-5.
29. POLAND, A. M., H. VENNEMA, J. E. FOLEY, N. C. PEDERSEN (1996): Two related strains of feline infectious peritonitis virus isolated from immunocompromised cats infected with a feline enteric coronavirus. *J. Clin. Microbiol.* 34, 3180-3184.
30. REBAR, A. H., C. A. THOMPSON (2010): Body cavity fluids. U: Canine and feline cytology: a color atlas and interpretation guide, second edition. (Raskin, R. E., D. J. Meyer, ur.), Saunders Elsevier, Missouri, USA. str. 171-191.
31. ROHRER, C., P. F. SUTER, H. LUTZ (1993): The diagnosis of feline infectious peritonitis (FIP): a retrospective and prospective study. *Kleintierprax* 38, 379.
32. SPARKES, A. H., T. J. GRUFFYDD-JONES, D. A. HARBOUR (1994): An appraisal of the value of laboratory tests in the diagnosis of feline infectious peritonitis. *J. Am. Anim. Hosp. Assoc.* 30, 345.
33. SYKES, J. E. (2013): Feline Corona Virus Infections. U: Canine and feline infectious diseases. (Sykes, J. E., ur.). Elsevier Saunders, Missouri, USA. str. 195-208.
34. TAKANO, T., Y. KATOH, T. DOKI, T. HODATSU (2013): Effect of chloroquine on feline infectious peritonitis virus infection in vitro and in vivo. *Antiviral Research* 99, 100-107.

35. TIMMANN, D., S. CIZINAUSKAS, A. TOMEK, M. DOHERR, M. VANDEVELDE, A. JAGGY (2008): Retrospective analysis of seizures associated with feline infectious peritonitis in cats. *J. Feline Med. Surg.* 10, 9-15.
36. VENNEMA, H., A. POLAND, J. FOLEY, N. C. PEDERSEN (1998): Feline infectious peritonitis viruses arise by mutation from endemic feline enteric coronaviruses. *Virology* 243, 150-157.
37. WANG, Y. T., B. L. SU, L. E. HSIEH, L. L. CHUEH (2013): An outbreak of feline infectious peritonitis in a Taiwanese shelter: epidemiologic and molecular evidence for horizontal transmission of a novel type II feline coronavirus. *Vet. Res.* 44, 57.
38. WOLF, L. G., R. A. GRIESEMER (1966): Feline infectious peritonitis. *Pathol. Vet.* 3, 255-270.
39. WORTHING, K. A., D. I. WIGNEY, N. K. DHAND, A. FAWCETT, P. MCDONAGH, R. MALIK, J. M. NORRIS (2012): Risk factors for feline infectious peritonitis in Australian cats. *J. Feline Med. Surg.* 14, 405-412.

12.SAŽETAK

ZARAZNI PERITONITIS MAČAKA

Zarazni peritonitis mačaka je virusna zarazna bolest uzrokovana mutiranim sojem mačjeg koronavirusa. Bolest se obično razvija u mačaka u uzgajivačnicama, skloništima, privremenim utočištima i gušće naseljenim slobodnim skupinama mačaka. Učestalost je značajno veća među mačićima i mladim mačkama. Smrtnost je vrlo visoka jednom kad dođe do pojave kliničkih znakova bolesti. Virulencija i infekcijska doza ovisiti će o tipu i soju virusa. Izvore infekcije predstavljaju bolesne i zaražene životinje, doživotni kliconoše i kontaminirani predmeti. Virus se najčešće širi neizravnim dodirrom. Izmet sadrži FCoV u visokim koncentracijama, pa je tako fekalno-oralni prijenos najčešći. Klinička slika bolesti može se pojaviti tijekom 2-3 tjedna nakon infekcije do nekoliko mjeseci, a katkad čak i nekoliko godina, ovisno o imunosnom statusu životinje. Pregledom životinje razlikujemo dva klinička oblika bolesti: mokri i suhi. Kod mokrog oblika dolazi do nakupljanja tekućine u tjelesnim šupljinama, a kod suhog do stvaranja granuloma po parenhimskim organima i crijevima. Patoanatomske i histološke promijene pokazuju da je najčešće riječ o kombinaciji mokrog i suhog oblika bolesti. Postavljanje konačne dijagnoze moguće je tek *post mortem* patohistološkim nalazom koji se smatra zlatnim standardom u dijagnostici ove bolesti. Nema dokazano učinkovitog etiološkog liječenja, već je ono isključivo simptomatsko. Mjere opće profilakse teško je učinkovito provesti, a imunoprofilaksa se ne provodi.

Ključne riječi: zarazni peritonitis mačaka, mačji koronavirus, klinička slika, dijagnoza, liječenje.

13. SUMMARY

FELINE INFECTIOUS PERITONITIS

Feline infectious peritonitis is a viral disease caused by a mutated strain of feline coronavirus. The disease usually develops in cats in kennels, shelters, temporary shelters and more densely populated free groups of cats. The frequency is significantly higher among kittens and young cats. Mortality is extremely high once clinical signs appear. The virulence and infectious dose depend on the virus type and strain. Sick and infected animals, persistent carriers, contaminated litter trays, bowls and combs may be the source of infection. The virus is transmitted by indirect contact. Faeces contain FCoV at high concentrations, and the faeco-oral route of transmission is most important. The incubation period is from 2 to 3 weeks up to a few months, and sometimes years, depending on the immunological status of the animal. Two different forms of disease have been distinguished: effusive (wet form) and non-effusive (dry form). The wet form is characterized by the accumulation of fluid in the body cavities, and the dry form with granulomatous infiltration of the parenchymal organs and intestines. Pathoanatomical and histological changes show that it is most often a combination of wet and dry forms of the disease. A reliable diagnosis is possible only by post mortem pathohistological finding, which is considered the gold standard in the diagnosis of this disease. Treatment of feline infectious peritonitis involves only symptomatic therapy of the disease, as opposed to treating the cause. Feline coronavirus is widespread in a multi-cat environment and it is difficult to minimize the risk of spread of the infection. Vaccination is not routinely used in practice.

Key Words: feline infectious peritonitis, feline coronavirus, clinical manifestation, diagnosis, treatment.

14. ŽIVOTOPIS

Rođena sam 11.10.1991. godine u Rijeci. Završila sam osnovnu školu u Omišlju na otoku Krku nakon koje sam upisala Medicinsku školu u Rijeci. Godine 2010. upisala sam Veterinarski fakultet Sveučilišta u Zagrebu. Tijekom studiranja bila sam demonstrator na Zavodu za kemiju i biokemiju. Ukupni prosjek ocijena mi je 3,961.