

# Mikobakterioza u smuđa iz uzgoja - prikaz slučaja

---

**Pađen, Andrea**

**Master's thesis / Diplomski rad**

**2019**

*Degree Grantor / Ustanova koja je dodijelila akademski / stručni stupanj:* **University of Zagreb, Faculty of Veterinary Medicine / Sveučilište u Zagrebu, Veterinarski fakultet**

*Permanent link / Trajna poveznica:* <https://um.nsk.hr/um:nbn:hr:178:172717>

*Rights / Prava:* [In copyright](#)/[Zaštićeno autorskim pravom.](#)

*Download date / Datum preuzimanja:* **2024-07-12**



*Repository / Repozitorij:*

[Repository of Faculty of Veterinary Medicine -  
Repository of PHD, master's thesis](#)



**SVEUČILIŠTE U ZAGREBU  
VETERINARSKI FAKULTET**

**ANDREA PAĐEN**

**MIKOBAKTERIOZA U SMUĐA IZ UZGOJA – PRIKAZ  
SLUČAJA**

**Diplomski rad**

**Zagreb, 2019.**

**Zavod za biologiju i patologiju riba i pčela  
Veterinarski fakultet Sveučilišta u Zagrebu**

**Predstojnik: Izv. prof. dr. sc. Emil Gjurčević**

**Mentori: Izv. prof. dr. sc. Emil Gjurčević  
Doc. dr. sc. Krešimir Matanović**

**Članovi Povjerenstva za obranu diplomskog rada:**

- 1. Izv. prof. dr. sc. Andrea Gudan Kurilj**
- 2. Doc. dr. sc. Krešimir Matanović**
- 3. Izv. prof. dr. sc. Emil Gjurčević**
- 4. Izv. prof. dr. sc. Snježana Kužir (zamjena)**

## **ZAHVALA**

Srdačno se zahvaljujem svojim mentorima izv. prof. dr. sc. Emilu Gjurčeviću i doc. dr. sc. Krešimiru Matanoviću na brojnim znanstvenim i stručnim savjetima te velikoj pomoći i ukazanom strpljenju tijekom izrade ovog diplomskog rada. Veliko hvala mojim roditeljima, sestri Marini te prijateljima i kolegama na razumijevanju, savjetima te potpori tijekom mog studiranja.

## POPIS PRILOGA

### SLIKE

Slika 1. Mikobakterioza a) Vrsta *Moenkhausia sanctaefilomenae*, erozija kože; (K. Matanović). b) Skalar (*Pterophyllum scalare*), karakteristični granulomi u unutarnjim organima; (E. Gjurčević).

Slika 2. Serpa tetra (*Hyphessobrycon eques*). Histološki prikaz granuloma u unutarnjim organima; hematoksilin-eozin (a) i Ziehl-Neelsen (b). b) Na slici su jasno uočljive brojne acidorezistentne bakterije unutar granuloma.

Slika 3. Smuđ (*Sander lucioperca*); (E. Gjurčević).

Slika 4. Mikobakterioza u smuđa (*Sander lucioperca*). a) Granulom u slezeni. b) Granulomi u nativnom preparatu bubrega. Jasno izražena tamna područja nekroze; (K. Matanović).

Slika 5. Acidorezistentne bakterije bojane Ziehl-Neelsen metodom u bubregu smuđa. a) Jasno uočljive acidorezistentne bakterije u središtu granuloma. Histološki preparat. b) Slika prikazuje acidorezistentne bakterije unutar makrofaga. Otisak.

Slika 6. Histološki prikaz granuloma u bubregu smuđa. a) Nakupina epiteloidnih stanica bez područja nekroze (PAS). b) Uočava se centralo područje nekroze okruženo epiteloidnim stanicama. Vezivno-tkivna demarkacija nije prisutna (PAS). c) Jasno izražena nekroza (PAS).

### TABLICE

Tablica 1. Prikaz vrsta mikobakterija izdvajanih iz riba. Prema AUSTIN i AUSTIN (2016.).

# SADRŽAJ

<b>1. UVOD</b> .....	1
<b>2. PREGLED REZULTATA DOSADAŠNJIH ISTRAŽIVANJA</b> .....	2
<b>2.1. Mikobakterioze riba</b> .....	2
2.1.1. Etiologija .....	2
2.1.2. Epizootiologija.....	3
2.1.3. Klinička slika .....	4
2.1.4. Histopatološki nalaz .....	5
2.1.5. Dijagnostika.....	5
2.1.6. Liječenje i profilaksa .....	6
2.1.7. Javno zdravstvo .....	6
<b>2.2. Smuđ (<i>Sander lucioperca</i>)</b> .....	7
<b>3. MATERIJALI I METODE</b> .....	8
<b>3.1. Podrijetlo uzoraka</b> .....	8
<b>3.2. Histološka pretraga</b> .....	8
<b>4. REZULTATI</b> .....	9
<b>5. RASPRAVA</b> .....	12
<b>6. ZAKLJUČCI</b> .....	14
<b>7. LITERATURA</b> .....	15
<b>8. SAŽETAK</b> .....	19
<b>9. SUMMARY</b> .....	20
<b>10. ŽIVOTOPIS</b> .....	21

## 1. UVOD

Mikobakterioze su kronične zarazne bolesti slatkovodnih i morskih riba uzrokovane acidorezistentnim bakterijama roda *Mycobacterium*, najčešće vrstama *M. marinum*, *M. fortuitum* i *M. chelonae*. Utvrđene su u uzgajanim i akvarijskih, ali i u slobodno živućih riba. Navedene vrste predstavljaju opasnost i za ljudsko zdravlje jer mogu prouzročiti infekciju kože (eng. *fish tank granuloma*, *swimming pool granuloma*). Posebice su značajne u imunosuprimiranih osoba kod kojih mogu uzrokovati diseminiranu mikobakteriozu. Najstariji podaci o mikobakteriozi riba potječu iz 19. stoljeća, kada su Bataillon i suradnici u svom članku „Un nouveau type de tuberculose“ objavili nalaz bakterije *M. piscium* u šarana (BATAILLON i sur., 1897.).

Klinički znakovi bolesti uglavnom su nespecifični. Oboljele ribe obično mijenjaju ponašanje i prestaju uzimati hranu. Mirnije su, bezvoljne te mršave i zaostaju u rastu. Pigmentacija kože je promijenjena i na njoj mogu nastati čirevi. Karakterističan nalaz su sivo-bijeli čvorići (granulomi) u koži i unutarnjim organima, primarno u jetrima, bubrezima, srcu i slezeni.

U diplomskom radu prikazan je slučaj mikobakterioze u smuđa podrijetlom s jednog uzgajališta, s kojim Veterinarski fakultet Sveučilišta u Zagrebu ima ugovornu suradnju. Materijal za istraživanje prikupljen je prethodnih godina u sklopu neeksperimentalne kliničke veterinarske prakse u Laboratoriju za bolesti riba Zavoda za biologiju i patologiju riba i pčela, te tijekom redovitog pregleda zdravstvenog stanja riba na uzgajalištu.

Cilj diplomskog rada je prikazati slučaj mikobakterioze u smuđa iz uzgoja uzrokovane bakterijom *M. marinum*.

## 2. PREGLED REZULTATA DOSADAŠNJIH ISTRAŽIVANJA

### 2.1. Mikobakterioze riba

Mikobakterioze riba su kronične zarazne bolesti uzrokovane bakterijama iz roda *Mycobacterium* koje su uvjetno-patogene za ljude i ubrajamo ih u tzv. netuberkulozne mikobakterije (MATANOVIĆ i sur., 2014.). BERCOVIER i VINCENT (2001.) kao netuberkulozne mikobakterije navode vrste *M. marinum*, *M. fortuitum* te *M. chelonae*. Osim navedenih, iz bolesnih i iz zdravih riba izdvojene su i druge mikobakterije (GAUTHIER i RHODES, 2009.).

#### 2.1.1. Etiologija

Mikobakterije su acidorezistentne, nepokretne štapićaste bakterije koje ne tvore spore. Veličine su 1,0-10,0 x 0,1-0,6 µm. S obzirom na brzinu rasta dijelimo ih na spororastuće i brzorastuće. Za razliku od *M. fortuitum* i *M. chelonae*, *M. marinum* je spororastuća vrsta. Na uobičajenim bakteriološkim hranjivim podlogama, nakon dva do tri tjedna inkubacije pri temperaturi od 20-30°C tvori žute kolonije. *M. fortuitum* raste pri 25°C, ali i pri 37°C i tvori bijele kolonije već nakon 5-7 dana inkubacije. *M. chelonae* na uobičajenim podlogama pri temperaturi inkubacije od 25°C nakon 3-5 dana tvori nepigmentirane kolonije (ROBERTS, 2012.).



Tablica 1. Prikaz vrsta mikobakterija izdvajanih iz riba. Prema AUSTIN i AUSTIN (2016.).

---

<b>Porodica:</b> <i>Mycobacteriaceae</i>
<b>Rod:</b> <i>Mycobacterium</i>
<b>Vrsta:</b> <i>M. abscessus</i>
<i>M. avium</i>
<i>M. chelonae</i>
<i>M. fortuitum</i>
<i>M. gordonae</i>
<i>M. marinum</i>
<i>M. montefiorensense</i>
<i>M. neoaurum</i>
<i>M. piscium</i>
<i>M. poriferae</i>
<i>M. pseudoshottsii</i>
<i>M. salmoniphilum</i>
<i>M. scrofulaceum</i>
<i>M. shottsii</i>
<i>M. simiae</i>
<i>M. smegmatis</i>
<i>M. ulcerans</i>

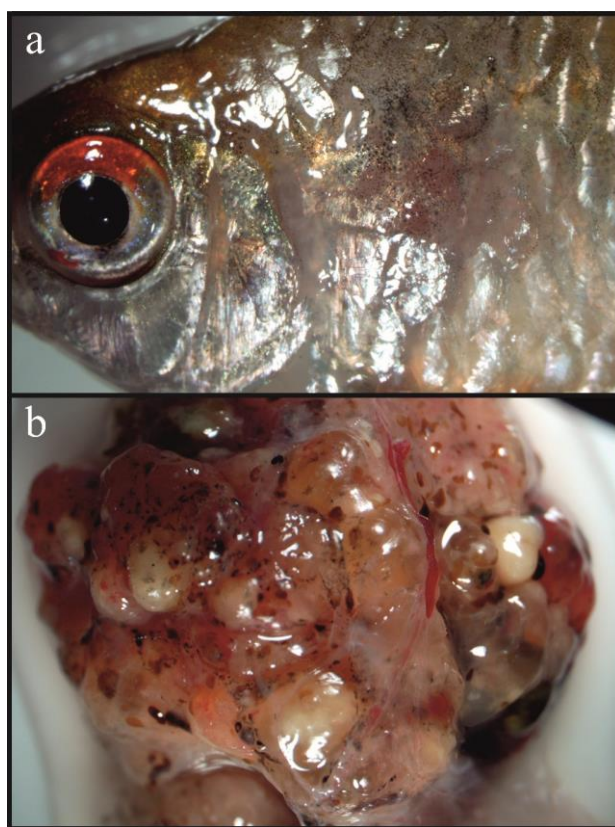
---

### 2.1.2. Epizootiologija

Mikobakterije su prisutne u otvorenim vodama, uzgajalištima i akvarijskim sustavima. Sastavni su dio mikroflore vode i dna (BERAN i sur., 2006.; FIJAN, 2006.). Vodena sredina, uginule i bolesne ribe, hrana (FIJAN, 2006.) i beskralježnjaci (LEWIS i CHINABUT, 2011.) najčešći su izvor zaraze. Uzročnik ulazi u ribu kroz probavni sustav (FIJAN, 2006.) i kožu (LEWIS i CHINABUT, 2011.). Prijenos okomitim putem je vjerojatan (FIJAN, 2006.; RAMSAY i sur., 2009.). Nepovoljni uvjeti u okolišu, kao što su npr. gust smještaj i loša kakvoća vode, pogoduju izbijanju bolesti (CLARK i SHEPARD, 1963.).

### 2.1.3. Klinička slika

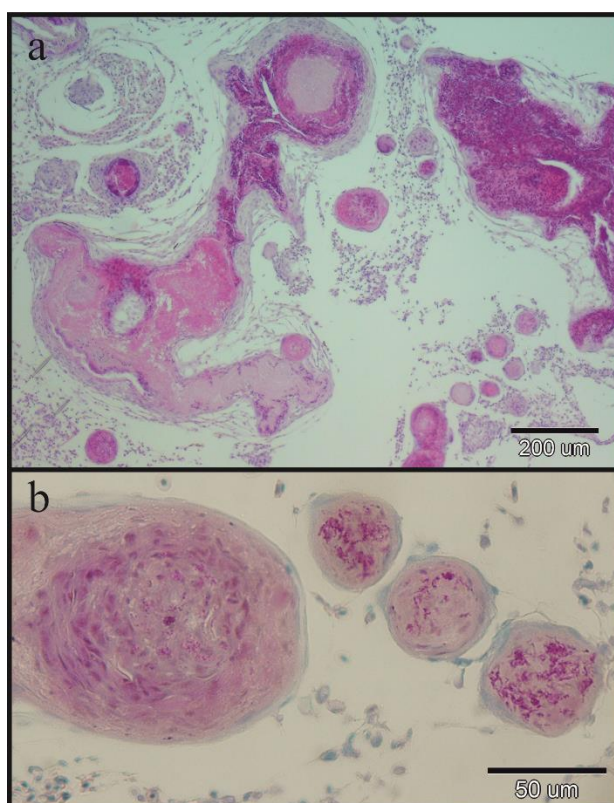
Vanjski znakovi bolesti nisu uvijek jasno izraženi i često su nespecifični. Oboljele ribe obično mijenjaju ponašanje i prestaju uzimati hranu. Mirnije su, bezvoljne te mršave i zaostaju u rastu (FIJAN, 2006.; LEWIS i CHINABUT, 2011.). Pigmentacija kože je promijenjena (ROSS, 1970.; SNIESZKO, 1978.) i na njoj mogu nastati čirevi. Dolazi i do nakupljanja tekućine u tkivima i organima (BRUNO i sur., 1998.) te egzoftalmije (FIJAN, 2006.; EVELY i sur., 2011.; LEWIS i CHINABUT, 2011.). Karakterističan nalaz su sivo-bijeli čvorići (granulomi) u koži i unutarnjim organima, primarno u jetrima, bubrezima, srcu i slezeni (DULIN, 1979.; VAN DUIJN, 1981.; NOGA, 2010.). Ponekad jetra, bubrezi i slezena mogu biti i povećani (CHINABUT i sur., 1990.).



Slika 1. Mikobakterioza a) Vrsta *Moenkhausia sanctaefilomenae*, erozija kože; (K. Matanović). b) Skalar (*Pterophyllum scalare*), karakteristični granulomi u unutarnjim organima; (E. Gjurčević).

#### 2.1.4. Histopatološki nalaz

Histopatološki nalaz uključuje granulomatoznu upalu bubrega, jetre, slezene i drugih organa. U središnjem dijelu granuloma najčešće se nalazi područje nekroze okruženo nakupinama epiteloidnih stanica i makrofaga te vezivno-tkivnom kapsulom (LEWIS i CHINABUT, 2011.). Granulomi su promjera od 80 do 500  $\mu\text{m}$  (SAKANARI i sur., 1983.). Katkada su i mineralizirani, a mogu sadržavati i multinuklearne divovske stanice. Acidorezistentne bakterije razasute su unutar granuloma (LEWIS i CHINABUT, 2011.).



Slika 2. Serpa tetra (*Hyphessobrycon eques*). Histološki prikaz granuloma u unutarnjim organima; hematoksilin-eozin (a) i Ziehl-Neelsen (b). b) Na slici su jasno uočljive brojne acidorezistentne bakterije unutar granuloma.

#### 2.1.5. Dijagnostika

Sumnja na bolest postavlja se na osnovi nalaza čvorića (granuloma) u koži i unutarnjim organima. Na bolest upućuje nalaz acidorezistentnih bakterija u izravnim otiscima, razmascima ili histološkim preparatima bojanim Ziehl-Neelsen metodom. Mikobakterije se izdvaja na uobičajenim i/ili posebnim hranjivim podlogama (npr.

Petragnanijeva i Löwenstein-Jensenova hranjiva podloga te Middlebrook 7H10 agar) (FRANCIS-FLOYD, 2011.; AUSTIN i AUSTIN, 2016.). Za postavljanje konačne dijagnoze koriste se različite metode npr. molekularna metoda identifikacije pomoću lančane reakcije polimerazom - PCR (GAUTHIER i RHODES, 2009.; FRANCIS-FLOYD, 2011.).

#### **2.1.6. Liječenje i profilaksa**

Bolest se ne liječi. U ribogojstvu i akvaristici oboljelu populaciju treba usmrtniti, a sustav dezinficirati (ROBERTS, 2012.). Učinkovitim dezinficijensima pokazali su se etilni alkohol, benzil-4-klorofenol-fenilfenol te natrijev klorit (MAINOUS i SMITH, 2005.). Pri ponovnom nasadivanju treba koristiti samo ribu slobodnu od bolesti (ROBERTS, 2012.). U akvaristici lešine treba redovito uklanjati (FIJAN, 2006.). Pojavu bolesti treba sprječavati održavanjem optimalnih uvjeta u uzgoju i pravilnom hranidbom.

#### **2.1.7. Javno zdravstvo**

Mikobakterioze riba uzrokovane vrstama *M. marinum*, *M. fortuitum* i *M. chelonae* opisane su i kao zoonoze (FRANCIS-FLOYD, 2011.). Navedene vrste smatraju se uvjetno-patogenima za čovjeka i ubrajaju u tzv. netuberkulozne mikobakterije (MATANOVIĆ i sur., 2014.). Ljudi se inficiraju izravnim ili neizravnim dodirrom (BERCOVIER i VINCENT, 2001.), najčešće pri radu s akvarijskom ribom i kod kupanja u bazenu (MATANOVIĆ i sur., 2014.). Ove infekcije kože opisane su kao eng. *fish tank granuloma*, *swimming pool granuloma* (KERN i sur., 1989.). Inkubacija u ljudi traje od tri tjedna do devet mjeseci. Kod imunosuprimiranih osoba moguća je i pojava diseminirane mikobakterioze. Iako se infekcije u ljudi pojavljuju relativno rijetko, nužna je edukacija u svrhu provođenja mjera zaštite (FRANCIS-FLOYD, 2011.).

## 2.2. Smuđ (*Sander lucioperca*)

Smuđ (*Sander lucioperca*) je slatkovodna riba iz porodice grgeča (*Percidae*) (KOTTELAT i FREYHOF, 2007.). Tijelo mu je vretenastog oblika, a glava klinasta s izraženim zubima na obje čeljusti. Leđna peraja je dvostruka (BOGUT i PAVLIČEVIĆ, 2006.). Trbušne peraje pomaknute su kranijalno i smještene gotovo ispod prsnih peraja. Poprečno po tijelu nalazi se od šest do osam tamnijih pruga (ANTALFI i TÖLG, 1974.). Spolni dimorfizam izražen je samo tijekom mrijesta. Mrijesti se tijekom travnja i svibnja (BOGUT i PAVLIČEVIĆ, 2006.; KOTTELAT i FREYHOF, 2007.). Zadržava se na dnu, uz kamenje i podvodno korijenje. Smuđ je mesožder. Hrani se manjim ribama (ANTALFI i TÖLG, 1974.), a kao mlađ, zooplanktonom i zoobentosom (BOGUT i PAVLIČEVIĆ, 2006.). Naraste do dužine od 130 cm i tjelesne mase od 15 kg (BOGUT i PAVLIČEVIĆ, 2006.).



Slika 3. Smuđ (*Sander lucioperca*); (E. Gjurčević).

### **3. MATERIJALI I METODE**

#### **3.1. Podrijetlo uzoraka**

U diplomskom radu prikazan je slučaj mikobakterioze u smuđeva podrijetlom s jednog uzgajališta koje ima ugovorenu suradnju sa Zavodom za biologiju i patologiju riba i pčela Veterinarskog fakulteta. Smuđevi su prikupljeni prethodnih godina u sklopu redovitih pregleda zdravstvenog stanja riba na uzgajalištu (neeksperimentalna klinička veterinarska praksa) i dopremljeni u Laboratorij za bolesti riba. Ukupno je prikupljeno 60 primjeraka različitih uzrasnih kategorija, duljine tijela od 11 do 40 cm. Duljina tijela mjerena je od vrha glave do stražnjeg ruba repne peraje (eng. *total length*, TL).

Uz opću pretragu, mikroskopsku pretragu kože i škrga te razudbu, u pregled zdravstvenog stanja su po potrebi uključene i dodatne laboratorijske pretrage: bakteriološka, parazitološka i histopatološka.

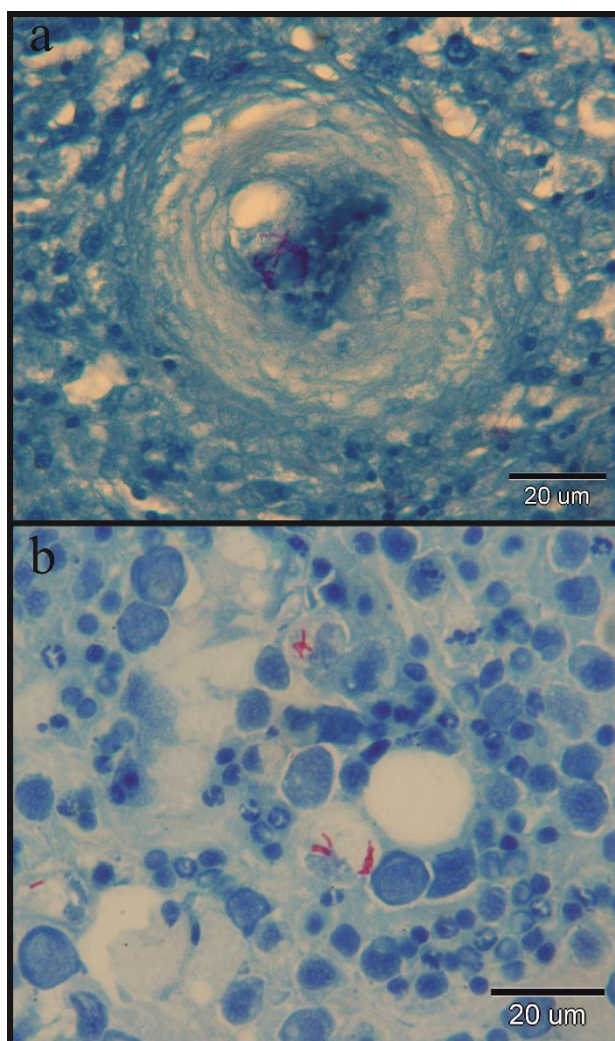
Radi utvrđivanja prisutnosti acidorezistentnih bakterija u materijalu, u Laboratoriju za bolesti riba pripremljeni su izravni otisci i razmasci unutarnjih organa te obojani po Ziehl-Neelsenu. Plamenom učvršćeni izravni otisci i razmasci prvo su prelivevi bojom karbol fuksin po Ziehl, a zatim zagrijavani nad plamenom te isprani vodovodnom vodom. Tako pripremljeni preparati odbojani su kiselim alkoholom, isprani vodovodnom vodom i obojani metilenskim modrilom po Löffleru (NAGLIĆ i sur., 1988.).

#### **3.2. Histološka pretraga**

U svrhu histološke pretrage, uzorci unutarnjih organa (bubreg, jetra i slezena) fiksirani su u 4%-tnom puferiranom formalinu, uklopljeni u parafin i izrezani na 5 µm debele rezove. Histološki rezovi bojani su rutinski Ziehl-Neelsen metodom, hematoksilin-eozinom (HE) i periodičnom kiselinom Schiff (PAS). Dio rezova obojan je Masson trikrom metodom za kolagen te von Kossa/van Gieson metodom za prikaz mineraliziranog tkiva.





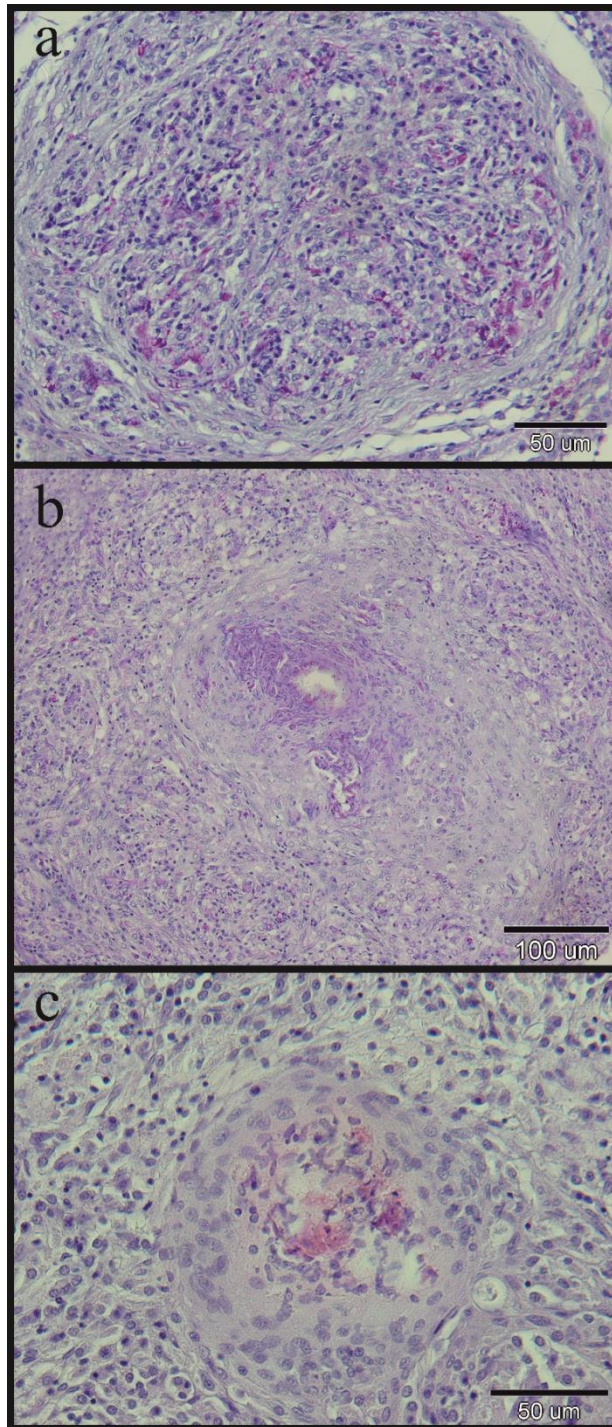


Slika 5. Acidorezistentne bakterije bojane Ziehl-Neelsen metodom u bubregu smuđa. a) Jasno uočljive acidorezistentne bakterije u središtu granuloma. Histološki preparat. b) Slika prikazuje acidorezistentne bakterije unutar makrofaga. Otisak.

Konačna dijagnoza postavljena je identifikacijom vrste *M. marinum* primjenom hibridizacijskog testa GenoType Mycobacterium CM/AS (Hain Lifescience, Njemačka) (K. Matanović, neobjavljeni rezultati).

Histološki, na serijskim rezovima uzoraka unutarnjih organa, granulomi se uočavaju samo u bubregu i slezeni. U slezeni su malobrojni i smješteni površinski. Sadržavaju nakupine epiteloidnih stanica. U centralnom dijelu pojedinih granuloma prisutna je i nekroza. Nisu mineralizirani, nemaju vezivno-tkivnu kapsulu i ne sadržavaju multinuklearne divovske stanice (slika 6.).





Slika 6. Histološki prikaz granuloma u bubregu smuđa. a) Nakupina epiteloidnih stanica bez područja nekroze (PAS). b) Uočava se centralo područje nekroze okruženo epiteloidnim stanicama. Vezivno-tkivna demarkacija nije prisutna (PAS). c) Jasno izražena nekroza (PAS).

## 5. RASPRAVA

Tijekom pregleda zdravstvenog stanja riba na jednom uzgajalištu u Republici Hrvatskoj u uzgajanog smuđa utvrđena je mikobakterioza uzrokovana vrstom *M. marinum*. Za identifikaciju uzročnika upotrijebljen je hibridizacijski test GenoType Mycobacterium CM/AS (K. Matanović, neobjavljeni rezultati). Prema dosadašnjim saznanjima ovo je prvi opis takvog slučaja. Uz vrstu *M. marinum* najčešće netuberkulozne mikobakterije izdvojene iz riba su *M. fortuitum* i *M. chelonae* (BERCOVIER i VINCENT, 2001.).

U bubregu i slezeni pregledanih smuđeva tijekom razudbe uočeni su sivo-bijeli čvorići. Takav nalaz kod mikobakterioze opisali su i drugi autori (BRUNO i sur., 1998.; NOVOTNY i sur., 2010.; AVSEVER i sur., 2014.). Osim u bubregu i slezeni, BRUNO i sur. (1998.) te AVSEVER i sur. (2014.) čvoriće su opisali i u jetri, a NOVOTNY i sur. (2010.) i u probavnom sustavu, koži te gonadama.

U pripremljenim izravnim otiscima i razmascima unutarnjih organa obojanih ZN metodom utvrđene su acidorezistentne bakterije. Lokalizirane su u tkivu i unutar makrofaga. Takvu lokalizaciju navode i drugi autori (BRUNO i sur., 1998.; ANTYCHOWICZ i sur., 2003.).

U ovom istraživanju mikroskopskim pregledom histoloških preparata utvrđena je granulomatozna upala bubrega i slezene. Uočeni granulomi dovode do znatnog oštećenja tkiva. Formirani su od nakupine epiteloidnih stanica. Nisu mineralizirani, nemaju vezivno-tkivnu kapsulu i ne sadržavaju multinuklearne divovske stanice. Samo kod pojedinih granuloma prisutno je i centralno područje nekroze. Dobiveni histopatološki nalaz usporedila sam s rezultatima istraživanja mikobakterioze drugih autora (dos SANTOS i sur., 2002.; CHANG i sur., 2006.; JACOBS i sur., 2009.; NOVOTNY i sur., 2010.; AVSEVER i sur., 2014.). Struktura granuloma koju opisuju NOVOTNY i sur. (2010.) te AVSEVER i sur. (2014.) u skladu je s rezultatima dobivenim u ovom istraživanju, iako postoje neznatne razlike. Prema AVSEVER i sur. (2014.) u hame (*Argyrosomus regius*) iz uzgoja uočeni granulomi nemaju vezivno-tkivnu kapsulu, a centralno područje nekroze uvijek je prisutno. Nasuprot tomu, NOVOTNY i sur. (2010.) u ukrasnih riba opisuju centralno područje nekroze samo u potpuno formiranim granulomima koje okružuje vezivno-tkivna kapsula.

Struktura granuloma koju opisuju dos SANTOS i sur. (2002.) te CHANG i sur. (2006.) razlikuje se od rezultata dobivenih u ovom istraživanju. Tako u romba (*Scophthalmus maximus*) iz uzgoja kod mikobakterioze prouzročene vrstama *M. marinum* i *M. chelonae* granulomi s vezivno-tkivnom kapsulom mogu biti i mineralizirani (dos SANTOS i sur., 2002.). Granulome u vrste *Chanos chanos*, nastale kao posljedica infekcije bakterijom *M. abscessus*, karakterizira prisutnost vezivno-tkivne kapsule i multinuklearnih divovskih stanica (CHANG i sur., 2006.).

Za pretpostaviti je da su granulomi opisani u ovom diplomskom radu, zbog nedostatka vezivno-tkivne kapsule, u početku nastanka. Ova pretpostavka u skladu je s istraživanjem provedenim u laboratorijskim uvjetima u kojem je dokazano da će pokusna infekcija vrste *Morone saxatilis* bakterijom *M. marinum* tek nakon četiri tjedna rezultirati nastankom vezivno-tkivne kapsule (JACOBS i sur., 2009.).

U prikazanom slučaju mikobakterioze u smuđa iz uzgoja izvor uzročnika je nepoznat. Kod uzgajanih i akvarijskih riba kao mogući izvor zaraze u literaturi se navodi novo nabavljena riba, hrana (AVSEVER i sur., 2014.) ili voda (NOVOTNY i sur., 2010.). Izbijanju i razvoju bolesti pogoduju gusti smještaj, loša kakvoća vode i neodgovarajuća ishrana (CLARK i SHEPARD, 1963.; JACOBS i sur., 2009.). Sprječavanje unošenja uzročnika u novu sredinu je preporučena mjera za zaštitu zdravlja uzgajanih i akvarijskih riba (ROBERTS, 2012.). Budući da kanibalizam pogoduje prijenosu i širenju bolesti, bolesne i uginule ribe nužno je odstraniti i neškodljivo ukloniti (FIJAN, 2006.). Održavanje optimalnih uvjeta sredine i pravilna ishrana su od izuzetnog značaja za sprječavanje razvoja bolesti (CLARK i SHEPARD, 1963.; JACOBS i sur., 2009.). Redovitim pregledom zdravstvenog stanja uzgajanih i akvarijskih riba, bolest se može pravovremeno otkriti i tako spriječiti njeno širenje.

## 6. ZAKLJUČCI

Iz prikazanog slučaja mikobakterioze može se zaključiti da vrsta *M. marinum* uzrokuje značajne patološke promjene u smuđa iz uzgoja.

Na temelju dobivenog histopatološkog nalaza može se zaključiti da su opisani granulomi, zbog nedostatka vezivno-tkivne kapsule, u početku nastanka.

## 7. LITERATURA

ANTALFI, A., I. TÖLG (1974): ABC Ribnjačarstva. Glas Slavonije. Osijek.

ANTYCHOWICZ, J., M. LIPIEC, J. MATUSIEWICZ (2003): Infection on African catfish (*Clarias gariepinus*) in an intensive culture facility *Mycobacterium marinum*. B. Eur. Assoc. Fish. Pat. 23, 60-66.

AUSTIN, B., D. A. AUSTIN (2016): Bacterial fish pathogens. Springer Nature. Springer International Publishing AG Switzerland.

AVSEVER, M. L., C. ÇAVUŞOĞLU, M. Z. GÜNEN, Ö. YAZICIOĞLU, S. ESKIIZMIRLILER, B. I. DIDINEN, S. TUNALIGİL, G. ERDAL, M. ÖZDEN (2014): The first report of *Mycobacterium marinum* isolated from cultured meagre, *Argyrosomus regius*. B. Eur. Assoc. Fish. Pat. 34, 124-129.

BATAILLON, E., L. DUBARD, U. TERRE (1897): Un nouveau type de tuberculose. C. R. Seances Soc. Biol. Fil. 49, 446-449.

BERAN, V., L. MATLOVA, L. DVORSKA, P. SVASTOVA, I. PAVLIK (2006): Distribution of mycobacteria in clinically healthy fish and their aquatic environment. J. Fish. Dis. 29, 383-393.

BERCOVIER, H., V. VINCENT (2001): Mycobacterial infections in domestic and wild animals due to *Mycobacterium marinum*, *M. fortuitum*, *M. chelonae*, *M. porcinum*, *M. farcinogenes*, *M. smegmatis*, *M. scrofulaceum*, *M. xenopi*, *M. kansasii*, *M. simiae* and *M. genavense*. Rev. Sci. Tech. OIE. 20, 265-290.

BOGUT, I., J. PAVLIČEVIĆ (2006): Sistematika riba. U: Biologija riba. (Bogut, I., Ur.). Poljoprivredni fakultet. Osijek. 181-403.

BRUNO, D. W., J. GRIFFITHS, C. G. MITCHELL, B. P. WOOD, Z. J. FLETCHER, F. A. DROBNIOWSKI, T. S. HASTINGS (1998): Pathology attributed to *Mycobacterium chelonae* infection among farmed and laboratory-infected Atlantic salmon *Salmo salar*. Dis. Aquat. Organ. 33, 101-109.

CHANG, T. C., C. Y. HSIEH, C. D. CHANG, Y. L. SHEN, K. C. HUANG, C. TU, L. C. CHEN, Z. B. WU, S. S. TSAI (2006): Pathological and molecular studies on mycobacteriosis of milkfish *Chanos chanos* in Taiwan. Dis. Aquat. Organ. 72, 147-151.

CHINABUT, S., C. LIMSUWAN, P. CHANRATCHAKOOL (1990): Mycobacteriosis in the snakehead, *Channa striatus* (Fowler). J. Fish. Dis. 13, 531-535.

CLARK, H. F., C. C. SHEPARD (1963): Effect of environmental temperature on infection with *Mycobacterium marinum* (*balnei*) of mice and number of poikilothermic species. J. Bacteriol. 86, 1057-1069.

DOS SANTOS, N. M. S., A. DO VALE, M. J. SOUSA, M. T. SILVA (2002): Mycobacterial infection in farmed turbot *Scophthalmus maximus*. Dis. Aquat. Organ. 52, 87-91.

DULIN, M. P. (1979): A review of tuberculosis (mycobacteriosis) in fish. Vet. Med. Sm. Anim. Clin. 74, 735-737.

EVELY, M. M., J. M. DONAHUE, S. F. SELLS, A. T. LOYNACHAN (2011): Ocular mycobacteriosis in a red-bellied piranha, *Pygocentrus nattereri* Kner. J. Fish. Dis. 34, 323-326.

FIJAN, N. (2006): Bakterijske bolesti. U: Zaštita zdravlja riba, (Bogut, I., Ur.). Poljoprivredni fakultet u Osijeku. 176-178.

FRANCIS-FLOYD, R. (2011): Mycobacterial Infections of Fishes. SRAC Publication. 4706.

GAUTHIER, D. T., M. W. RHODES (2009): Mycobacteriosis in fishes: A review. Vet. J. 180, 33-47.

JACOBS, J. M., M. R. RHODES, A. BAYA, R. REIMSCHUESSEL, H. TOWNSEND, R. M. HARREL (2009): Influence of nutritional state on the progression and severity of mycobacteriosis in striped bass *Morone saxatilis*. Dis. Aquat. Organ. 87, 183-197.

KERN, W., E. VANEK, H. JUNGBLUTH (1989): Fish breeder granuloma: Infection caused by *Mycobacterium marinum* and other atypical mycobacteria in the human. Analysis of 8 cases and review of the literature. Med. Klin. 84, 578-583.

KOTTELAT, M., J. FREYHOF (2007): Handbook of European Freshwater Fishes. Kottelat, Cornol, Switzerland and Freyhof. Berlin.

LEWIS, S., S. CHINABUT (2011): Mycobacteriosis and Nocardiosis. U: Fish Diseases and Disorders, Volume 3: Viral, Bacterial and Fungal Infections, Second Edition, (Woo, P. T. K., Bruno, D. W., Ur.). CAB International. 397-423.

MAINOUS, M. E., S. A. SMITH (2005): Efficacy of common disinfectants against *Mycobacterium marinum*. J. Aquat. Anim. Health. 17, 284-288.

MATANOVIĆ, K., V. KATALINIĆ-JANKOVIĆ, S. KUŽIR, E. GJURČEVIĆ (2014): Mikobakterioza u skalara (*Pterophyllum scalare*) držanih u akvariju – potencijalna opasnost za ljudsko zdravlje. 10. međunarodni gospodarsko-znanstveni skup o akvakulturi, 27.-28. Studenoga, Vukovar, str. 24.

NAGLIĆ, T., D. HAJSIG, J. MADIĆ, LJ. PINTER (1988): Boje i postupci bojenja. U: Praktikum opće mikrobiologije i imunologije, (Matutinović, Ž., Ur.). Školska knjiga. Zagreb. 20-21.

NOGA, E. J. (2010): Fish Disease, Diagnosis and Treatment, Second Edition. Wiley-Blackwell. Iowa, USA.

NOVOTNY, L., R. HALOUZKA, L. MATLOVA, O. VAVRA, L. BARTOSOVA, M. SLANY, I. PAVLIK (2010): Morphology and distribution of granulomatous inflammation in freshwater ornamental fish infected with mycobacteria. J. Fish. Dis. 33, 947-955.

RAMSAY, J. M., V. WATRAL, C. B. SCHRECK, M. L. KENT (2009): Husbandry stress exacerbates mycobacterial infections in adult zebrafish, *Danio rerio* (Hamilton). J. Fish. Dis. 32, 931-941.

ROBERTS, R. J. (2012): The Bacteriology of Teleosts. U: Fish pathology, Fourth Edition, (Roberts, R. J., Ur.). Blackwell Publishing Ltd. Chichester. 339-383.

ROSS, A. J. (1970): Mycobacteriosis among pacific salmonid fishes. A Symposium on Diseases of Fishes and Shellfishes. American Fisheries Society. Special Publication 5. Washington, DC. 279-283.

SAKANARI, J. A., C. A. REILLY, M. MOSER (1983): Tubercular lesions in Pacific coast populations of striped bass. T. Am. Fish. Soc. 112, 565-566.

SNIESZKO, S. F. (1978): Mycobacteriosis (Tuberculosis) of fishes. US Fish and Wildlife Fish Disease Leaflet. 55, 1-9.

VAN DUIJN, C. (1981): Tuberculosis in fishes. J. Small. Anim. Pract. 22, 391-411.



## 8. SAŽETAK

### MIKOBakterioza u smuđa iz uzgoja – prikaz slučaja

U diplomskom radu prikazan je slučaj mikobakterioze. Histološkom pretragom utvrđena je granulomatozna upala bubrega i slezene. U izravnim otiscima i histološkim preparatima oba organa, obojanim Ziehl-Neelsen metodom utvrđene su acidorezistentne bakterije.

**Ključne riječi:** smuđ, *Sander lucioperca*, mikobakterioza

## 9. SUMMARY

### MYCOBACTERIOSIS IN FARMED PIKEPERCH – A CASE REPORT

This paper describes a case of mycobacteriosis. Histological examination revealed granulomatous inflammation within kidney and spleen. Ziehl-Neelsen stained imprints and histological sections of both organs demonstrated acid-fast bacteria.

**Key words:** pikeperch, *Sander lucioperca*, mycobacteriosis

## 10. ŽIVOTOPIS

Rođena sam 22.10.1994. godine u Zagrebu. Od 2001. do 2009. godine pohađala sam osnovnu školu „Antuna Mihanovića“. Opću VII. gimnaziju u Zagrebu završila sam 2013. godine s odličnim uspjehom, nakon čega sam upisala integrirani preddiplomski i diplomski studij na Veterinarskom fakultetu Sveučilišta u Zagrebu. Apsolvent sam postala 2019. godine s prosjekom ocjena 4,7. Tijekom fakultetskog obrazovanja pohađala sam „Plesni centar Fredi“ te školu stranih jezika „Prospero“ u Zagrebu.