

Kožne lezije na kičicama konja - pregled incidencije i morfologije lezija

Percan, Valentina

Master's thesis / Diplomski rad

2020

Degree Grantor / Ustanova koja je dodijelila akademski / stručni stupanj: **University of Zagreb, Faculty of Veterinary Medicine / Sveučilište u Zagrebu, Veterinarski fakultet**

Permanent link / Trajna poveznica: <https://um.nsk.hr/um:nbn:hr:178:326108>

Rights / Prava: [In copyright](#) / [Zaštićeno autorskim pravom.](#)

Download date / Datum preuzimanja: **2024-07-10**



Repository / Repozitorij:

[Repository of Faculty of Veterinary Medicine -
Repository of PHD, master's thesis](#)



SVEUČILIŠTE U ZAGREBU

VETERINARSKI FAKULTET

Valentina Percan

**KOŽNE LEZIJE NA KIČICAMA KONJA - PREGLED
INCIDENCIJE I MORFOLOGIJE LEZIJA**

Diplomski rad

Zagreb, 2020. godine

Veterinarski fakultet Sveučilišta u Zagrebu

Zavod za veterinarsku patologiju

Predstojnik Zavoda:

Izv. prof. dr. sc. Marko Hohšteter

Mentori:

Doc. dr. sc. Ivan - Conrado Šoštarić – Zuckermann, Dipl. ECVP

Doc. dr. sc. Nika Brkljača Bottegaro

Članovi povjerenstva za obranu diplomskog rada:

1. Izv. prof. dr. sc. Marko Hohšteter

2. Prof. dr. sc. Branka Artuković

3. Doc. dr. sc. Ivan – Conrado Šoštarić – Zuckermann, Dipl. ECVP

POPIS PRILOGA:

TABLICE

Tablica 1. Prikaz pregledanih nogu konja s opisom utvrđenih kožnih lezija.

SLIKE

Slika 1. Stražnja lijeva noga na kojoj se nalazi simetrična hiperkeratotična lezija na plantarnoj strani putice.

Slika 2. Citološki preparat strugotine kože konja; slika prikazuje otisak lezije.

Slika 3. Dorzalna strana lijeve tarzalne regije petogodišnjeg pastuha; slika prikazuje četvrti recidiv sarkoida.

Slika 4. Noge konja broj sedam bez i najmanjih patoloških promjena kože.

Slika 5. Noge konja broj 13 s teškom traumom distalno od tarzusa stražnje desne noge; slike prikazuju oštećenje i prekid kontinuiteta svih mekih tkiva te perforaciju zgloba.

Slika 6. Noga konja broj jedan; slika prikazuje ranu s granulacionim tkivom na stražnjoj desnoj nozi.

Slika 7. Noga konja broj jedan; stražnja desna noga, bezdlačno područje s plantarne strane iznad putičnog zgloba.

Slika 8. Konj broj šest; slika prikazuje ozljedu s lateralne strane putične regije prednje lijeve noge.

SADRŽAJ

1. UVOD

2. PREGLED REZULTATA DOSADAŠNJIH ISTRAŽIVANJA

2.1. HISTOLOGIJA I HISTOLOŠKA PRETRAGA

2.2. KOŽNE BOLESTI S MOGUĆIM LEZIJAMA U PODRUČJU KIČICA

2.2.1. PARAZITARNE BOLESTI KOŽE

2.2.1.1. ŠUGARCI

2.2.1.2. DEMODIKOZA

2.2.1.3. TROMBIKULOZA

2.2.1.4. GRINJE

2.2.1.5. KRPELJI

2.2.1.6. GASTEROFILOZA

2.2.1.7. MIJAZE

2.2.1.7.1. HIPODERMOZA

2.2.1.7.2. HABRONEMOZA

2.2.1.7.3. ONHOCERKOZA

2.2.1.7.4. PARAFILARIOZA

2.2.1.8. PELODERA

2.2.1.9. DRAKUNKULOZA

2.2.2. BAKTERIJSKE BOLESTI KOŽE

2.2.2.1. ULCERATIVNI LIMFANGITIS

- 2.2.2.2. FOLIKULITIS I FURUNKULOZA PUTICA
- 2.2.2.3. CELULITIS
- 2.2.2.4. DERMATOFILOZA
- 2.2.3. GLJIVIČNE BOLESTI KOŽE
 - 2.2.3.1. DERMATOFITOZA
 - 2.2.3.2. SUBKUTANE MIKOZE
 - 2.2.3.3. PITOZA
 - 2.2.3.4. ZIGOMIKOZA
 - 2.2.3.5. SPOROTRIHOZA
- 2.2.4. PROTOZOARNE BOLESTI KOŽE
 - 2.2.4.1. LIŠMANIOZA
- 2.2.5. IMUNOSNO POSREDOVANE I ALERGIJSKE BOLESTI KOŽE
 - 2.2.5.1. ATOPIJSKI DERMATITIS
 - 2.2.5.2. PREOSJETLJIVOSTI NA UBODE INSEKATA
 - 2.2.5.3. PEMPHIGUS FOLIACEUS
 - 2.2.5.4. SISTEMSKI LUPUS ERYTHEMATOSUS
 - 2.2.5.5. ERYTHEMA MULTIFORME
 - 2.2.5.6. IDIOPATSKI VASKULITIS
 - 2.2.5.7. FOTODERMATITIS
- 2.2.6. UROĐENE I NASLJEDNE BOLESTI KOŽE
 - 2.2.6.1. KRONIČNI PROGRESIVNI LIMFEDEM
- 2.2.7. MJEŠOVITE BOLESTI KOŽE

2.2.7.1. MULTISISTEMSKA EOZINOFILNA EPITELIOTROPNA
BOLEST

2.2.7.2. ZVJERINAC (“PASTERNA DERMATITIS”, engl.)

2.2.8. NEOPLAZIJE

2.2.8.1. SARKOID

3. MATERIJALI I METODE

4. REZULTATI

5. RASPRAVA

6. ZAKLJUČAK

7. POPIS LITERATURE

8. SAŽETAK

9. SUMMARY

10. ŽIVOTOPIS

1. UVOD

Veliki broj konja se koristi u sportu te tijekom treninga često dolazi do ozljeđivanja ekstremiteta i posljedičnih oštećenja kože. Osim toga, traumatske ozljede kože nogu vrlo su učestale i kod konja koji borave na paši, a obrada rana obuhvaća znatan broj intervencija u veterinarskoj medicini. Nerazumijevanje strukture i funkcije kože i njenog odgovora na ozljede, neizbježno dovodi do propusta u liječenju rana (KNOTTENBELT, 2012.). Osim primarnih ozljeda kože, kod sportskih konja česte su i sekundarne lezije koje nastaju zbog oštećenja kože i veće podložnosti infekcijama (YU, 2013.). Koža kičica jedno je od najosjetljivijih područja kože na tijelu konja, a osobito ako je bez pigmenta (SCOTT i MULLER JR., 2010.). Na tom je mjestu česta pojava kutanih lezija koje zajedničkim imenom nazivamo zvjerinac (engl. „grease heel“, „scratches“, „cracked heels“, „mud fever“, „verrucous pododermatitis“, „grapes“). Zvjerinac nije zasebna bolest, već sindrom, tj. reakcija kože na negativne utjecaje iz okoline koja se manifestira na različite načine (PSALLA i sur., 2013.)

Retrospektivnih istraživanja o učestalosti kutanih lezija ekstremiteta kod konja je malo. Cilj ovog diplomskog rada bio je bilježiti lezije kože u određenoj populaciji konja, pregledom uzoraka ekstremiteta konja u razdoblju od dvije godine. Obzirom na česte ozljede ekstremiteta konja, cilj nam je bio istražiti učestalost kožnih lezija na distalnim dijelovima nogu. Kao dijagnostička metoda odabrana je patohistološka pretraga, koja predstavlja zlatni standard za analiziranje građe tkiva.

Pretpostavili smo da će najčešća kožna lezija biti zvjerinac, budući se pojava ovog sindroma spominje kao učestali dermatološki problem kože područja kičica kod različitih kategorija konja.

2. PREGLED REZULTATA DOSADAŠNJIH ISTRAŽIVANJA

2.1. HISTOLOGIJA I HISTOLOŠKA PRETRAGA

Histologija je u užem smislu riječi znanost o tkivima i osnova je za usporednu mikroskopsku anatomiju koja se bavi proučavanjem građe i funkcije organskih sustava različitih životinjskih vrsta (KOZARIĆ, 1997.).

Sve spoznaje o histološkoj građi organizma dobivene su na osnovi promatranja stanica i tkiva mikroskopom. Napretkom tehnologije svojstva optičkih mikroskopa dovedena su do savršenstva. No, povećanja su koja se mogu postići tim mikroskopom ograničena pa je otkriće elektronskog mikroskopa dovelo do razvoja ultrastrukturne citologije. Primjena kemijskih metoda u histologiji dovela je do razvoja citokemije i histokemije koje su omogućile još šira saznanja o građi i funkciji stanica (SAMUELSON, 2006.).

Danas je u histologiji općeprihvaćeno da se tijelo čovjeka i viših životinja sastoji od četiriju osnovnih vrsta tkiva, a to su epitelno, vezivno, mišićno i živčano tkivo.

Detaljnije tehnike mikroskopiranja i kemijske obrade tkiva omogućuju detaljan uvid u građu i funkciju tkiva i stanica i u procese koji se u njima zbivaju. Danas je pomoću modernih optičkih uređaja te novim tehnikama pripreme i bojenja tkiva moguće vidjeti i najsuptilnije procese koji se zbivaju u stanicama.

Proučavanje histologije zahtijeva poznavanje osnovnih tehnika i metoda koje se u njoj primjenjuju. Izravno promatranje živih stanica u tijelu nije moguće. Jedna od tehnika koje nam to djelomično omogućuju jest kultura stanica ili tkiva. Mnoge su druge tehnike primjenjive na živim stanicama u samom organizmu. To je uporaba vitalnog i supravitalnog bojenja, primjenom netoksičnih boja koje nakon dolaska u organizam ili u pojedine stanice upućuju na cirkulaciju u organima ili govore o zbivanjima u stanicama i u staničnim organelima (KOZARIĆ, 1997.).

Stanice i tkiva uzeta iz organizma zbog njihove debljine i neprozirnosti teško je promatrati pod mikroskopom. Zbog toga se histolozi služe čitavim nizom postupaka da bi dobili preparat tkiva pogodan za promatranje mikroskopom. Neke od najčešće primijenjenih metoda izrade histoloških preparata su: parafinska tehnika, citološke metode, smrzavanje tkiva, histokemijske i citokemijske metode, a kao posebna tehnika koristi se imunohistokemija (SAMUELSON, 2006.).

2.2. KOŽNE BOLESTI S MOGUĆIM LEZIJAMA U PODRUČJU KIČICA

2.2.1. PARAZITARNE BOLESTI KOŽE

2.2.1.1. ŠUGARCI

Od desetak tisuća vrsta šugaraca koje postoje, samo nekoliko vrsta parazitira. Adultne ženke polažu različit broj jajašaca svakoga dana, a iz njih izlaze larve sa šest nogu. One mogu proći kroz jedan do tri stadija nimfe prije nego se razviju u adulta. Životni ciklus varira od vrste do vrste i može trajati između 8 i 28 dana. Izuzev demodikoze, najteže invazije šugarcima događaju se u ranu zimu i kasno proljeće. Dugotrajan boravak u staji, prenapučenost i neadekvatna hranidba, kao i temperatura okoline, doprinose smanjenoj otpornosti i posljedično većoj podložnosti invaziji. Sama invazija kao i simptomi znatno se smanjuju ili nestaju ljeti tijekom toplog vremena (SCOTT i MULLER JR., 2010.).

Vrste šugaraca koje kod konja, kao i kod drugih životinja uzrokuju invaziju dolaze iz rodova *Psoroptes*, *Sarcoptes* i *Chorioptes*.

Rod *Psoroptes* kod konja najčešće uzrokuje dermatitis s pruritusom i/ili upalu vanjskog uha (SCOTT i MULLER, 2003.; BERGVALL, 2005.). Za sada je poznato da iz tog roda kod konja možemo naći *P. equi*, *P. natalensis*, *P. ovis* i *P. cuniculi*. Do prijenosa ovih šugaraca može doći direktnim ili indirektnim kontaktom. Klinički znakovi su također vrlo varijabilni pa se tako invazija može proći asimptomatski, a mogu se javiti i znakovi bolesti uha, dermatitisi, promjene na grivi i repu ili različite kombinacije tih kliničkih znakova. Dermatits je obično ograničen na područje uški, grive i repa i nije zabilježen na distalnim dijelovima nogu.

Sarcoptes spp. su rijetki uzrok dermatitisa praćenog pruritusom kod konja (SCOTT i MULLER, 2003.; BERGVALL, 2005.). Šugarci iz ovog roda buše tunele u epidermisu i hrane se tkivnim tekućinama i stanicama epidermisa. Također se prenose direktnim i indirektnim kontaktom, a vrijeme inkubacije može biti između nekoliko sati i nekoliko tjedana, što ovisi o ekspoziciji i o eventualnoj prethodnoj senzibilizaciji domaćina. Najčešće nalazimo vrstu *Sarcoptes scabiei* koja nije specifična za konja, već ima veliki broj različitih domaćina. Zbog toga se vrlo često prenose između različitih životinja i između životinja i ljudi. Prvi klinički znak kod svih životinja najčešće je pruritus koji može biti povezan s preosjetljivošću na šugarce i njihove produkte. Invazija ovom vrstom nekada je bila česta, ali danas je vrlo rijetka. Ako se pojavi, pruritus obično počinje na glavi, ušima i vratu i širi se kaudalno. Važno je međutim naglasiti da su zabilježeni slučajevi kada su ti šugarci preneseni

s lisica tijekom lova i tada su konji razvili dermatitise na distalnim dijelovima nogu (SCOTT i MULLER JR., 2010.).

Šuga uzrokovana šugarcima iz roda *Chorioptes* čest je uzrok dermatitisa kod konja, a može se javiti u obliku šuge grive, repa, krasta po tijelu ili, nama najznačajnijih, promjena na distalnim dijelovima nogu (SCOTT i MULLER, 2003.; BERGVALL, 2005.). Šugarci iz roda *Chorioptes* su površinski paraziti koji se hrane kožnim debrisom. Kao i svi ostali šugarci, šire se direktnim i indirektnim kontaktom. Unutar roda *Chorioptes* postoje 4 parazitarne vrste: *C. bovis*, *C. caprae*, *C. equi*, *C. ovis*. Invazije *Chorioptes* šugarcima imaju osobito izraženu sezonost i najjače su tijekom zime, a pogoduju im niske temperature i visoka vlažnost. Tada su stoga i klinički znakovi najizraženiji. Toplo i suho vrijeme, s druge strane znatno skraćuje njihov životni vijek i smanjuje invazivnost pa tako klinički znakovi najčešće spontano nestaju tijekom ljeta. Tijekom tog inaparentnog stadija invazije, promjene najčešće mogu biti vidljive samo oko krune kopita. Invazije *Chorioptes* najčešće su zabilježene kod hladnokrvnih radnih konja i kod pasmina konja čiji su distalni dijelovi nogu izrazito obrasli dugom dlakom (tzv. „feathered fetlocks“, engl.). Promjene su vidljive na distalnim dijelovima nogu, točnije u području kičica (putični i krunski zglob, sve do krunskog ruba), a često su prisutne i oko korijena repa. Pruritus može i ne mora biti prisutan. Dijagnoza se postavlja pregledom uzoraka dobivenih struganjem kože ili četkanjem i tada se šugarci mogu relativno lako pronaći. Kod pregleda uzoraka kože dobivenih biopsijom, možemo vidjeti perivaskularni do intersticijski dermatitis različitog stupnja s velikim brojem eozinofila. Također su prisutni mikroapscesi u epidermisu koji obiluju eozinofilima, fokalne nekroze epidermisa i edem (PILLSWORTH i KNOTTENBELT, 2005.)

2.2.1.2. DEMODIKOZA

Demodikoza je kožna parazitarna bolest uzrokovana grinjama iz roda *Demodex* koji parazitiraju u dlačnim folikulima. To je poprilično rijetka bolest kod konja. *Demodexi* su fiziološki prisutni u koži svih odraslih životinja. Oni parazitiraju u dlačnim folikulima i lojnim žlijezdama, vrsno su specifični i cijeli njihov razvojni ciklus odvija se na domaćinu. Upravo zbog toga što su fiziološki prisutni u koži, klinički znakovi vezani uz invaziju ovim parazitom javit će se samo kod onih životinja koje iz različitih razloga nisu imunokompetentne. Klinički znakovi demodikoze javit će se kod konja koji su imunokompromitirani zbog opće slabosti organizma, loše prehrane, konkurentnih bolesti, stresa ili dugotrajne sistemske terapije

glukokortikoidima. Konj je domaćin za dvije vrste *Demodexa*, *D. caballi* i *D. equi*. Kao što je već rečeno, bolest se klinički manifestira izrazito rijetko, a može se javiti u obliku prorjeđenja dlake, alopecija, eritema ili krusta u području glave, vrata, ramena i prednjih nogu (SCOTT i MULLER JR., 2010.).

2.2.1.3. TROMBIKULOZA

Trombikuloza je relativno čest dermatološki problem konja u raznim dijelovima svijeta, a ta je parazitarne bolesti uzrokovana larvama slobodno živućih grinja iz roda *Trombicula*. Adulti i nimfe hrane se na beskralješnjacima i biljkama. Jajašca polažu na tlo, a iz njih za oko tjedan dana izlaze ličinke koje se obično hrane tkivnim tekućinama malih kralješnjaka, ali nisu vrsno specifični i, ukoliko postoji prilika, napast će i konje i ljude.

Lezije koje nastaju na koži zbog hranjenja ovog parazita sastoje se uglavnom od urtikarija i papula. Kod nekih životinja može se javiti i izraziti pruritus pa se smatra da takve životinje vjerojatno razvijaju preosjetljivost na antigene iz slin larvi. U Sjevernoj i Južnoj Americi prisutne su vrste *T. alfreddugesi* i *T. splendens*, u Australiji *T. sarcina*, a u Europi možemo naći vrstu *T. autumnalis* („the harvest mite“ ili „heel bug“, engl.) koja je prisutna također i u Australiji. Ličinke su obično aktivne ljeti i u jesen, na domaćinu se hrane 7 do 10 dana, a nakon toga otpadaju na tlo. Bolest je najčešće primijećena kod pašnih životinja, konja koji su obitavali u invadiranim područjima ili su prolazili kroz takva područja. Ličinke također mogu preživjeti u sijenu i slami i kasnije invadirati konje u staji (PILLSWORTH i KNOTTENBELT, 2005.).

Na mjestima hranjenja ličinki nastaju urtikarije i papule, a predilekciona mjesta su njuška, okolina nosnica, lice, uši, vrat i distalni dijelovi nogu. Mikroskopskim pregledom ranih lezija može se vidjeti papula u čijem se središtu nalazi crvenkasta ličinka ove grinje. Kod jake invazije ili izraženog pruritusa mogu se javiti kožni edem, eksudacija, kruste i ulkusi kože. Izravna dijagnoza invazije ovim grinjama može se postaviti ukoliko su larve još uvijek prisutne na koži životinje, a mogu se vidjeti makroskopskim ili mikroskopskim pregledom strugotina kože. Budući se larve hrane na koži životinje samo kratko vrijeme, postavljanje točne dijagnoze, osobito u kroničnim slučajevima, nije uvijek lako. Ona se tada bazira na nađenim kožnim promjenama, prisutnosti životinje u zahvaćenim područjima, dobu godine i eventualnom odgovoru na terapiju. Ukoliko se učini biopsija kože, ona će pokazati različiti

stupanj površinskog perivaskularnog do intersticijskog dermatitisa s obiljem eozinofila (SCOTT i MULLER JR., 2010.).

2.2.1.4. GRINJE

Krmne grinje („forage mites“, engl.) jesu slobodno živuće grinje koje se obično hrane na organskoj tvari ili insektima na sijenu ili žitaricama, ali povremeno mogu uzrokovati dermatitise kod životinja i ljudima. To su grinje iz porodica *Acaridae* (*Tyroglyphidae*) i *Pediculoididae* (*Pyemotidae*). Njihov životni ciklus ovisi o temperaturi i vlazi, a kao i kod većine drugih grinja, populacije su najmanje zimi. Vrste čija je pojava zabilježena kod konja bile su *Pediculoides ventricosus*, *Pyemotes tritic* i *Acarus farinae*, a uzrokovale su papulokrustozni dermatitis na dijelovima kože koji su bili u kontaktu s invadiranim namirnicama. Takve su se promjene javljale na glavi, vratu, ventralnom dijelu toraksa i udovima. Osobito često je ova parazitarina bolest uočena kod konja smještenih u potkrovlju sijena kada su grinje sa sijena padale na njih (SCOTT i MULLER JR., 2010.).

Ptičja grinja (*Dermanyssus gallinae*) također je poznata po tome da u određenim okolnostima parazitira na konjima i ljudima. Ove grinje ležu jajašca u pukotinama zidova peradarnika ili u ptičjim gnijezdima, a adulti sišu krv i na tim mjestima uzrokuju papule i kruste praćene pruritusom. Kontaktna mjesta najčešće su njuška, ventralni dio trupa i udovi (MIGNON i LOSSON, 2007.)

Sjeverna kokošja grinja (*Ornithonyssus silviarum*) također može parazitirati kod konja i ljudi i izaziva slične promjene kao i *Dermanyssus gallinae*, a jedina razlika je u tome što ova grinja može preživjeti bez domaćina znatno dulje, čak 1 do 3 tjedna (SCOTT i MULLER JR., 2010.).

2.2.1.5. KRPELJI

Krpelji svojim domaćinima mogu naštetiti na različite načine; ozljede od ugriza mogu dovesti do sekundarnih infekcija ili mijaza, invazije velikim brojem krpelja uzrokuju gubitak veće količine krvi, ugrizima krpelja prenose se i razni virusi, protozoe, rikecije i bakterije, a moguća je pojava i krpeljno prenosive paralize.

Razlikujemo dvije osnovne skupine krpelja, argasidne (tzv. meke) krpelje i iksodidne (tzv. tvrde). Osnovna razlika između ove dvije skupine je u životnom ciklusu. Naime, argasidni krpelji polažu jajašca na zaklonjena mjesta, ispod kamenja i u pukotinama u zidu, a njihove ličinke i nimfe aktivno traže domaćina, hrane se njegovom krvi i limfom, nakon čega otpadaju

i postaju adulti. Iksodidni krpelji svoja jajašca polažu u blizini tla, a ličinke se penju na travu i grmlje i čekaju pogodnog domaćina koji će onuda proći (LABRUNA i sur., 2002.).

U pravilu krpelji nisu vrsno specifični, a tzv. “tick-related dermatoses” (engl.) najčešće se pojavljuju u proljeće i ljeto kada su i populacije krpelja najveće. Iako se krpelji mogu zakačiti na gotovo bilo kojem mjestu na tijelu, najčešće ih nalazimo na ušima, oko nosnica, na licu, vratu, u području aksila, prepona, grive, repa i na distalnim dijelovima nogu. Primarne kožne lezije uključuju papule, pustule i nodule na mjestu gdje krpelj siše krv, a naknadno mogu nastati i kruste, erozije, ulceracije i alopecija. Bol i pruritus su varijabilni. Nalazi kožnih biopsata variraju uglavnom ovisno o vremenu tijekom kojeg je krpelj prihvaćen za kožu, a najčešće možemo naći različite stupnjeve fokalne epidermalne nekroze, edem i infiltraciju neutrofila, eozinofila i mononuklearnih stanica u dermisu (SCOTT i MULLER JR., 2010.).

2.2.1.6. GASTEROFILOZA

Gasterofiloza je rijedak uzrok kožnih bolesti konja, ali česta parazitoza općenito (SCOTT i MULLER, 2003.). Ove su muhe aktivne ljeti, a ženke lijepe svoja jajašca na dlaku u području ramena (*G. intestinalis*), intermandibularnom prostoru (*G. nasalis*) i u području lica (*G. haemorrhoidalis*, *G. pecorum*, i *G. inermis*). Jajašca vrlo brzo sazrijevaju na visokoj temperaturi i iz njih izlaze ličinke koje penetriraju kroz kožu. Kako konji često ližu noge na kojima su zalijepljena jajašca, ličinke mogu završiti i u ustima i tada buše sluznicu usta. Nakon što dospiju u unutrašnjost tijela, migriraju u želudac, a zatim duž probavnog sustava i na kraju se fecesom izbacuju u vanjsku okolinu. Tamo sazrijevaju u adulte.

Vrste koje penetriraju kroz kožu i sluznice lica (*G. haemorrhoidalis*, *G. pecorum* i *G. inermis*) ponekad uzrokuju dermatitise i stomatitise. Kutana gasterofiloza obilježena je pojavom 1-2 mm širokim sivkasto bijelim krivudavim prugama po obrazima, vratu i ramenima. Dlaka iznad tih pruga može postati gruba i otpadati, ostavljajući bezdlačna mjesta po koži na kojima se može vidjeti i depigmentacija, ali pruritus je slabo izražen ili u potpunosti izostaje. Biopsijom kože mogu se vidjeti larve u gotovo nepromijenjenom dermisu, ali ponekad mogu biti vidljivi i blagi znakovi upale (SCOTT i MULLER JR., 2010.).

2.2.1.7. MIJAZE

Mijaze su zajedničko ime za invazije tijela životinja i čovjeka uzrokovane ličinkama različitih vrsta muha. Spomenute ličinke rastu u ili na tijelu životinja i hrane se njegovim tkivima. Kao i na bilo kojem drugom dijelu tijela, mijaze se mogu javiti i na nogama životinja, ako za to postoji određena predispozicija.

2.2.1.7.1. HIPODERMOZA

Hipodermoza je u osnovi bolest goveda u većini područja diljem svijeta, koja se ponekad javlja i kod konja (SCOTT i MULLER, 2003.). Odrasle muhe *Hypoderma bovis* i *Hypoderma lineatum* javljaju se ljeti i polažu svoja jajašca (veličine oko 1 mm) na dlaku konja, najčešće na nogama. *H. bovis* polaže pojedinačna jajašca, dok *H. lineatum* slaže nizove od 6 i više jajašaca na jednoj vlasi.

Za oko 4 dana izlaze larve koje migriraju prema koži i kroz nju penetriraju. Uz pomoć svojih proteolitičkih enzima, larve kroz potkožje putuju prema dijafragmi i postupno se razvijaju do ličinke prvog stupnja. Tijekom zime one stagniraju. Ličinke *H. lineatum* smjeste se najčešće u submukozno vezivno tkivo jednjaka, dok se one *H. bovis* mogu naći u kralješničnom kanalu i epiduralnom masnom tkivu. U stadiju mirovanja ličinke narastu do duljine 12-16 cm i postaju ličinke drugog stupnja.

Tijekom siječnja i veljače larve migriraju prema dorzumu leđa domaćina (“the spring resting site”, engl.) i smještaju se u potkožje gdje se razvijaju do ličinke trećeg stupnja. Tada se iznad njih počinju stvarati otekline. U goveda, koji je njihov prirodni domaćin, na vrhu svake otekline koža je perforirana (tzv “breathing pore”, engl.). Taj stadij obično traje oko 30 dana i larve narastu do veličine 25-28 mm. U proljeće larve ispadaju iz svojih kapsula na zemlju, pupaju i razvijaju se u odrasle muhe.

Kod konja se cijela migracija odvija kao kod goveda, međutim ličinke najčešće ne izađu iz potkožja i ne završe svoj razvoj. Osim toga, migrirajuće ličinke mogu uzrokovati ozbiljne probleme kao što su neurološki poremećaji.

Vrste koje su također sporadično zabilježene kao paraziti kod konja su *Przhevalskiana silenus* (sinonimi: *Hypoderma silenus*, *H. crossi*, *P. crossi*, and *P. aegagi*) i *Hypoderma diana*. *P. silenus* nađena je kod konja u Europi i Aziji, a *H. diana* je normalan parazit srna u Europi. Razvojni ciklus je vrlo sličan *H. bovis* i *H. lineatum*, uz neke sitne razlike (SCOTT i MULLER JR., 2010.)

Osim mijaza uzrokovanih muhama iz roda *Hypoderma*, kao značajni uzročnici mijaza kod konja spominju se još i muhe iz porodice *Calliphoridae* (“blowflies”), rodovi: *Calliphora*, *Condylobia*, *Lucilia*, *Protophormia*, *Phormia* i *Wohlfahrtia* koje uzrokuju tzv. “calliphorine myiasis” ili “blowfly strike” (engl.). One se mogu javiti na bilo kojem ozlijeđenom dijelu tijela i to najčešće kao posljedice borbe, nezgoda i kirurških zahvata. Također, razne druge kožne promjene mogu biti podloga za nastanak mijaza. Lezije se uglavnom sastoje od ulceracija vrlo neugodnog mirisa ispunjenih larvama (SCOTT i MULLER, 2003.).

2.2.1.7.2. HABRONEMOZA

Habronemoza je parazitoza konja diljem svijeta koja se može javiti u obliku kutane habronemoze (ulcerativnih kutanih granuloma); (BERGVALL, 2005.). Korištenje ivermektina u nadzoru i suzbijanju parazitarnih invazija znatno je smanjilo pojavnost ove bolesti. Kutana habronemoza povezuje se s tri vrste parazita iz roda *Habronema*: *Habronema muscae*, *H. majus* (*H. microstoma*) i *Draschia megastoma* (*H. megastoma*). Adulti ovih nematoda parazitiraju u crijevima konja, jajašca se izlučuju fecesom i bivaju pojedena od posrednika, a posrednici u razvojnom ciklusu su: *Musca domestica* (za *H. muscae* i *D. megastoma*) i *S. calcitrans* (za *H. majus*), točnije njihove ličinke. Te se muhe hrane na konjima, posebice na vlažnim mjestima i otvorenim ranama i na taj način prenose invazijske ličinke *Habronema*. Ličinke koje se nađu u blizini usta konji progutaju i one završe svoj razvojni ciklus u crijevima, one položene u nosnim otvorima migriraju u pluća, a ličinke koje su položene na drugim dijelovima kože lokalno penetriraju kožu životinje. Između ostalog, zabilježene su i ulcerativne promjene na koži distalnih dijelova nogu.

Kutana habronemoza pojavljuje se sezonski; zimi dolazi do spontane remisije bolesti. Osim toga, bolest se pojavljuje sporadično i često zahvaća samo jednog ili nekoliko konja u krdu, a nakon spontanog povlačenja, može se opet javiti kod istog konja, a terapija glukokortikoidima pokazala se uspješna kod liječenja ovih kožnih promjena. Zbog svega navedenog opravdano se može zaključiti da u patogenezi kutane habronemijaze, barem djelomično, sudjeluje preosjetljivost.

Promjene se obično počinju javljati u proljeće i ljeto kada su muhe najaktivnije, a zimi onda dolazi do djelomične ili potpune remisije. Lezije su najčešće na ventralnom dijelu trupa, prepuciju, penisu, u medijalnom očnom kutu, konjuktivama, oko usana, na ranama općenito i, vrlo često, na distalnim dijelovima nogu. Mogu biti pojedinačne ili multiple i karakterizira ih: brz razvoj granulomatozne upale, ulceracije, intermitentno krvarenje, serosangvinozni eksudat i jaka proliferacija granulacijskog tkiva. Pruritus može varirati od blagog do umjerenog. Unutar granuloma mogu se vidjeti sitne žućkaste granule (promjera oko 1 mm), a te granule predstavljaju nekrotična, kazeozna do kalcificirana žarišta koja okružuju ličinke nematoda (SCOTT i MULLER JR., 2010.). Biopsija kože će pokazati nodularni do difuzni dermatitis različitog stupnja s mnogo eozinofila i mastocita (PUSTERLA, 2003.). Karakteristično za habronemozu su multifokalna žarišta koagulacijske nekroze u čijem se središtu može naći nekoliko ili čak mnogo larvi, a one su vidljive u oko 50% uzoraka. Oko tih nekrotičnih žarišta katkad mogu nastati i granulomi.

2.2.1.7.3. ONHOCERKOZA

Onhocerkoza se pojavljuje diljem svijeta, a tri vrste iz roda *Oncocerca* povezuju se s nastankom kožnih lezija u konja. To su: *O. gutturosa*, *O. reticulata* i *O. cervicalis*. Nekada je prevalencija invazije ovim parazitima bila vrlo visoka, ali ona se korištenjem ivermektina i moksidektina u rutinskim antiparazitskim protokolima kod konja znatno smanjila (FRANCK i sur., 2006.).

Broj i položaj mikrofilarija u koži konja razlikuje se ovisno o sezoni. Tako su one za toplih vremena smještene u najpovršnijem sloju dermisa i najbrojnije su u proljeće, dok im se zimi broj znatno smanjuje. Ovi paraziti u svom razvojnem ciklusu imaju i posrednika.

O. gutturosa pojavljuje se u Sjevernoj Americi, Africi, Australiji i Europi. Adulti parazitiraju u *ligamentum nuchae*, a mikrofilarije se najčešće mogu naći u dermisu kože lica, vrata, leđa i ventalnog dijela trupa. Kao posrednike koriste brojne muhe iz roda *Simulium* i komarce iz roda *Culicoides* (SCOTT i MULLER JR., 2010.)

O. reticulata parazitira kod konja u Aziji i Europi. Adulti su najčešće smješteni u vezivnom tkivu fleksornih tetiva i suspenzornog ligamenta prednjih nogu, dok su mikrofilarije najbrojnije u dermisu kože nogu i ventalnog dijela trupa. Kao posrednici u razvojnem ciklusu služe im komarci iz roda *Culicoides*.

O. cervicalis pojavljuje se širom svijeta. Adulti parazitiraju u *ligamentum nuchae* i obično su okruženi nekrotizirajućom, piogranulomatoznom do granulomatoznom reakcijom s izraženom fibrozom i distrofičnom mineralizacijom. Mikrofilarije su pak najbrojnije u koži ventalnog dijela trbuha, posebice u pupku, a mogu se naći i u koži vrata i lica. Mikrofilarije ovih parazita nisu ravnomjerno raspoređene u koži i najčešće se nakupljaju u skrovitim mjestima kao što su udubine i pregibi. Uz to, one su zimi smještene u dubljim dijelovima dermisa. Kao posrednici u razvojnem ciklusu služe im komarci iz roda *Culicoides*.

Kožni čvorići koji nastaju kod invazije *O. gutturosa* i *O. reticulata* uglavnom su posljedica proliferacije granulomatoznog i fibroznog tkiva kao reakcije na prisutnost adultnih parazita. Kod invazije s *O. cervicalis* kožne promjene su posljedica reakcije na mikrofilarije. Budući je većina konja invadirana ovom vrstom parazita, a kožni oblik se javlja sporadično, pretpostavlja se da je kožna onhocerkoza zapravo posljedica preosjetljivosti na antigene mikrofilarija, a mrtve mikrofilarije izazivaju najjaču upalnu reakciju. Važno je istaknuti da je široka upotreba antiparazitika diljem svijeta u posljednje vrijeme kod konja znatno smanjila pojavnost ove bolesti. Tako kožni oblik onhocerkoze nije zabilježen još od 1990. godine (SCOTT i MULLER JR., 2010.).

Kožne lezije kod kožne onhocerkoze mogu se pojaviti u različitim oblicima, od fokalnih kružnih područja alopecije, krusti i plakova pa sve do proširenih područja alopecije, eritema, ulceracija i eksudacije. Može biti prisutan i blagi pruritus, ali obično nije jače izražen. Leukoderma, u kombinaciji s prethodno navedenim kliničkim znakovima ili samostalno, može se javiti kod nekih konja s kožnim oblikom onhocerkoze. Nije bio rijedak slučaj ni da su ovi paraziti invadirali oko. Adulti *O. reticulata* mogu uzrokovati nastanak subkutanih čvorića u području fleksornih tetiva i suspenzornog ligamenta posebice prednjih nogu, a kod nekih konja pojavljuju se i opsežne otekline i hromost.

Jedina dijagnostička metoda koja omogućuje dokaz mikrofilarija u koži je biopsija kože. Uz sam nalaz mikrofilarija, biopsijom kože može se naći još i površinski i duboki perivaskularni do intersticijski dermatitis različitog stupnja s obiljem eozinofila. Obično se mogu vidjeti i brojne mikrofilarije u površinskom dijelu dermisa, a okružene su degranuliranim eozinofilima (SCOTT i MULLER JR., 2010.).

2.2.1.7.4. PARAFILARIOZA

Parafilarioza je parazitoza konja koja može biti uzrok nastanka hemoragičnih nodula koji se pojavljuju sezonski. Još se naziva i “summer bleeding” (engl.) i uzrokovana je oblicem *Parafilaria multipapillosa*. Odrasli paraziti nastanjuju subkutano i intermuskularno vezivno tkivo, a oko njih se stvaraju noduli. Potkožni noduli povremeno se otvaraju na površini kože, iz njih izlazi hemoragični eksudat, a mogu se naći i embrionirana jajašca i larve parazita. Kao vektori u razvojnem ciklusu služe im muhe *Haematobia atripalpis* i različite vrste iz roda *Musca*.

Ova bolest zabilježena je u istočnoj Europi i Velikoj Britaniji, a javlja se u proljeće i u najvećem opsegu ljeti. Tada se čvorići na koži razvijaju brzo, a najbrojniji su na vratu, ramenima i duž trupa. Mogu se javiti i na nogama, ali to, međutim, nije tako često. Takvi čvorići nisu bolni i nema pruritusa. Oni se otvaraju na površini, a nakon što izađe hemoragični eksudat, stvaraju se tamnocrvene kraste i lezije zarastaju. Promjene se najčešće spontano povlače u jesen i zimi (SCOTT i MULLER JR., 2010.).

2.2.1.8. PELODERA

Pelodera strongyloides je nematod, fakultativni parazit. Najčešće žive slobodno, ali u određenim uvjetima mogu invadirati kožu domaćih životinja i uzrokovati parazitarni folikulitis. Najčešće su zahvaćeni oni dijelovi kože koji su u kontaktu s kontaminiranim okolišem, a to su ventralni dijelovi toraksa i abdomena, udovi i ponekad slabine i vrat.

Dermatitis karakteriziraju: papule, pustule, kruste, ulceracije, eritem i alopecije, a pruritus varira od umjerenog do jače izraženog. Pelodere su također uz spirohete, izdvojene iz lezija konja koji su imali teže oblike zvjerinca (engl. "pastern dermatitis"). Dijagnoza se sa sigurnošću može postaviti pregledom strugotina i biopsijom kože, kada se primjećuju različiti stupnjevi perifolikulitisa, folikulitisa i furunkuloze. Nematodi se mogu vidjeti u dlačnim folikulima i piogranulomima kože uz obilje eozinofila (SCOTT i MULLER JR., 2010.).

2.2.1.9. DRAKUNKULOZA

Iz roda *Dracunculus* poznate su dvije vrste koje parazitiraju kod konja, *D. medinensis* koja se pojavljuje u Aziji i Africi i *D. insignis* koja se pojavljuje u Sjevernoj Americi. Adultne ženke ovih parazita žive u potkožnim čvorićima koji ulceriraju. Kada lezije dođu u kontakt s vodom, u vodi završavaju larve, čiji su posrednici u razvoju vodeni rakovi (*Cyclops spp.*). Do invazije kasnije dolazi ingestijom kontaminirane vode. Lezije su najčešće solitarne i javljaju se na ventralnom dijelu abdomena ili na udovima. Subkutani čvorići mogu biti bolni s izraženim pruritusom, što se intenzivira neposredno prije otvaranja lezija. Drakunkulijaza je prilično rijetka parazitoza i postoji svega nekoliko opisanih slučajeva u konja (SCOTT i MULLER JR., 2010.).

2.2.2. BAKTERIJSKE BOLESTI KOŽE

2.2.2.1. ULCERATIVNI LIMFANGITIS

Ulcerativni limfangitis nastaje kod bakterijske infekcije limfnih kapilara u koži. Najčešće izolirane bakterije iz takvih kožnih promjena su: *Corynebacterium pseudotuberculosis*, *Streptococcus spp.*, *Staphylococcus spp.*, *Actinomyces pyogenes*, *Rhodococcus equi*, *Pasteurella haemolytica*, *Pseudomonas aeruginosa* i *Fusobacterium necrophorum*.

Takve infekcije obično nastaju kod komplikacije zaraštanja rana, a najčešće se javljaju na stražnjim nogama, u području putica ili rjeđe, iznad skočnog zgloba. Lezije se sastoje od nodula različite konzistencije koji apscediraju, ulceriraju i otvaraju se na površinu. Kako pojedinačne lezije prolaze unutar jedan do dva tjedna, nove se nastavljaju razvijati, a kod infekcije s *Corynebacterium pseudotuberculosis* česte komplikacije su i edemi, celulitis i fibroza. Nerijetko se javljaju: hromost, povišena tjelesna temperatura, letargija i anoreksija. Patohistološkim pregledom može se vidjeti nodularni ili difuzni piogranulomatozni dermatitis, a edem i fibroza često su prisutni (MAIR i HUTCHINSON, 2009.).

2.2.2.2. FOLIKULITIS I FURUNKULOZA PUTICA

Folikulitis i furunkuloza mogu zahvatiti samo jedan ili više udova, a može biti ograničeno samo na palmarni i/ili plantarni dio (kičice) ili zahvatiti cijele putice. Bakterijske infekcije često mogu biti sekundarne i naseliti se na druge dermatološke lezije, kao što su: vaskulitis, dermatofitoza, dermatofiloza, šuga, kontaktni dermatitis i slično. Iz folikulitisa putica izolirani su svi koagulaza-pozitivni stafilokoki, ali postoji podijeljeno mišljenje o tome koja se vrsta najčešće pojavljuje; dok jedni tvrde da je to *Staphylococcus aureus*, drugi uvjeravaju da je *S. hycus subsp. hycus*. Lezije se pojavljuju u obliku područja alopecija slijepjenih eksudatom i krustama, otečenih i bolnih, a ovo se stanje svakako treba uzeti u obzir kao diferencijalna dijagnoza kod zvjerinca (engl. „pastern dermatitis“); (SCOTT I MULLER JR., 2010.).

2.2.2.3. CELULITIS

Celulitis ili flegmona je još jedna patološka promjena koja se kod konja veoma često javlja na ekstremitetima. Radi se o teškoj, difuznoj gnojnoj upali, gdje se infekcija širi kroz dermis i potkožje u okolno tkivo. Prisutan je jak edem tkiva, a ponekad sadržaj može izbiti na površinu kože, stvarajući otvore i kanale. Koža na površini je jako temperirana, tamna i devitalizirana i na opip fluktuirala. Zanimljivo je da mnogi zabilježeni slučajevi celulitisa na nogama konja nemaju podatak o prethodnoj nedavnoj traumi (npr. rane, kirurški zahvati i slično), već se definiraju kao idiopatski. Ove promjene zabilježene su daleko najčešće kod punokrvnjaka i ostalih trkaćih konja, dok dobne i spolne predispozicije nema. Iz takvih lezija najčešće su izolirani koagulaza-pozitivni stafilokoki i to u više od 80 % slučajeva, dok su *Streptococcus spp.*, *E. coli*, *Enterobacter spp.* i neke druge bakterije znatno rjeđe pronađene. Na zahvaćenom udu javlja se otekline, prisutna je hromost, a konji su febrilni s izraženom leukocitozom. Češće su zahvaćeni stražnji udovi, a zbog izrazite boli se na kontralateralnom udu može javiti laminitis (ADAM i sur., 2007.)

2.2.2.4. DERMATOFILOZA

Dermatofiloza je česti zarazni površinski dermatitis koji se manifestira pustulama i krustama, a uzrokovan je fakultativno anaerobnom aktinomicetom *Dermatophilus congolensis*. U patogenezi dermatofiloze vjerojatno postoji više različitih čimbenika. Kao najznačajniji predisponirajući čimbenici u razvoju ove kožne bolesti smatraju se ozljede kože i povećana vlažnost (KNOTTENBELT, 2009.). Od ostalih čimbenika navode se još i deficitarna prehrana, loši higijenski uvjeti, stres i slično. Dermatofiloza se češće javlja na dijelovima

tijela gdje su koža i dlaka bijeli, što se povezuje s fotodermatitisom, koji stvara povoljne uvijete za naseljavanje *D. congolensis*.

Zoospore ove bakterije vrlo dugo preživljavaju u nepovoljnim uvjetima, a posebice u krustama koje nastaju na kožnim lezijama. Zato se takve kruste smatraju najvažnijim izvorom infekcije i reinfekcije kod životinja. Smatra se da bakterije koje se fiziološki mogu naći na zdravoj koži, kao što su *Bacillus spp.* i *Staphylococcus spp.*, inhibiraju razmnožavanje ove bakterije, ali vlažni uvjeti i kiša razgrađuju antimikrobne komponente tih bakterija, što omogućuje razmnožavanje *Dermatophilus*. *Dermatophilus* također posjeduje enzim alkalnu ceramidazu pomoću koje katalizira zaštitne komponente epidermisa i povećava njegovu permeabilnost (SCOTT i MULLER JR., 2010.).

Primarne lezije koje nastaju kod dermatofiloze su folikularne i nefolikularne papule iz kojih ponekad mogu nastati i pustule. Takve lezije rapidno sraštavaju i postaju eksudativne, što na kraju rezultira stvaranjem većih uzdignutih područja sraštenih dlačnih folikula (tzv. "paintbrush effect", engl.). Na površini tih tamnih uzdignutih područja (engl. "paintbrushes",) stvara se debela krusta od sasušenog eksudata. Kada nakon nekog vremena takva krusta otpadne, ispod nje ostaje konkavno područje erozije ili ulkusa iz kojeg istječe gnoj, često s primjesama krvi. Akutne lezije su bolne, ali gotovo nikada nema pruritusa, a lezije u fazi zaraštanja ili u kroničnom stadiju bolesti su krustozna područja za kojima zaostaju alopecije (tzv. "ringworm-like lesions", engl.).

Promjene kod ove bolesti najčešće se pojavljuju na leđima i slabinama konja, u području sedla, na glavi i vratu i vrlo često, na distalnim dijelovima nogu, i to u području putica, na krunkskom rubu i petama. Promjene na nogama javljaju se uglavnom u vezi s boravkom konja na vlažnim pašnjacima, u prljavim štalama i radom na vlažnom pijesku koji oštećuje kožu u području krune kopita. Nazivi za dermatofilozu koja se javlja u području distalnih dijelova nogu su "grease heel", "scratches" i "mud fever" (engl.). Kod takvih promjena javljaju se i edemi, bol i hromost, a na nepigmentiranim mjestima vidljiv je i eritem.

Kod trkaćih je konja, čest slučaj da se dermatofilozne promjene javljaju na dorzalnom dijelu cjevanica prednjih nogu, zbog čestih treninga u visokoj vlažnoj travi ili na vlažnim stazama. Ako su životinje imunosuprimirane, nerijetko bolest može postati i generalizirana. Kožne lezije dodatno se mogu komplicirati sekundarnim infekcijama streptokokima i stafilokokima, što onda pogoršava broj i izgled promjena i pogoršava kliničku sliku (SCOTT i MULLER JR., 2010.).

Dijagnoza se postavlja na temelju citologije, biopsije kože i izolacije uzročnika. Biopsijom kože nalazi se gnojni folikulitis, intraepidermalni pustularni dermatitis i perivaskularni

dermatitis. *D. congolensis* najčešće se nalazi u keratinskom debrisu na površini kože i u dlačnim folikulima (SCOTT i MULLER, 2003.).

2.2.3. GLJIVIČNE BOLESTI KOŽE

2.2.3.1. DERMATOFITOZA

Dermatofiti koji se kod životinja najčešće javljaju jesu oni iz roda *Microsporum* i *Trichophyton*. *Trichophyton equinum* je vrsta koja uglavnom uzrokuje dermatofitozu kod konja, a ostali, rjeđe izolirani su još i *T. mentagrophytes*, *T. verrucosum*, *M. equinum* i *M. gypseum*. Veća incidencija bolesti primijećena je u toplim i vlažnim, nego u hladnim i suhim uvjetima, a iako se može pojaviti u bilo koje doba godine, češće je zabilježena u jesen i zimi.

Dermatofiti se prenose kontaktom s inficiranom kožom ili ljuskicama zaraženih životinja, odnosno kontaktom s gljivicama iz okoliša, a kontaminirani predmeti su također vrlo čest izvor infekcije i reinfekcije (SCOTT i MULLER, 2003.).

Promjene na koži nastaju kao posljedica toksina proizvedenih u *stratum corneumu* koji uzrokuju pojavu dermatitisa. Infekcije dermatofitima u zdravih konja obično su samolimitirajuće. Iako se može pojaviti u svih dobnih skupina, u mladih konja (mlađih od dvije godine) najčešće se pojavljuje u klinički manifestnom obliku, što je najvjerojatnije povezano s nedovoljno razvijenim imunskim sustavom.

Simptomi su jako varijabilni i ovise o odnosu između uzročnika i domaćina, a samim time i o stupnju upale. Pruritus je u najvećem broju slučajeva slabo izražen ili ga nema, a ako postoji, uglavnom se javlja u ranom stadiju. Postoje i slučajevi kada je pruritus jače izražen i tada zbog oštećenja kože dolazi do sekundarnih bakterijskih infekcija, najčešće stafilokokima, što komplicira kliničku sliku.

Bolest počinje stvaranjem sitnih papula koje se mogu vidjeti često samo kao područja uzdignute dlake. Kasnije se s tih mjesta dlaka lako skida, a zaostaju tanje ili deblje kruste. Kod starijih lezija može biti vidljiva alopecija s perutanjem kože. Lezije se periferno šire i mogu se međusobno spojiti i stvoriti veća područja oštećenja. One su obično na glavi, vratu i toraksu, a noge su rjeđe zahvaćene. Ipak, ponekad promjene mogu biti vidljive u području kičica, a vrlo rijetko mogu se javiti i na kruni kopita (WHITE, 2005.).

Osim tipičnih lezija, dermatofitoza se može pojaviti i kao *seborrhea sicca* samo s nepravilnim područjima gubitka dlake ili s proširenim dobro ograničenim alopecijama.

Generalizirana dermatofitoza je rijetka i javlja se samo kod imunosuprimiranih jedinki ili ponekad kod ždrebadi.

Kod infekcije s *T. equinum* koji uzrokuje akantolizu, citološkom pretragom nalazimo mnogo neutrofila i odvojenih keratinocita. Nalazi biopsije kože mogu biti varijabilni kao i klinički znakovi, ali najčešće pokazuju infiltrativni folikulitis, supurativni folikulitis i piogranulomatoznu furunkulozu.

Kod zdravih konja najčešće dolazi do spontane regresije bolesti unutar tri mjeseca pa terapija često nije ni potrebna. Najbitnije je ojačati imunosti sustav konja i omogućiti mu adekvatan odgovor na infekciju, ukloniti izvor infekcije i okolišne čimbenike koji mu pogoduju i poticati što brži oporavak. Preporuča se ponekad, međutim, primijeniti topikalnu terapiju, a moguća je i sistemska terapija, ali ona se rijetko koristi i potrebna je samo u iznimnim slučajevima (SCOTT i MULLER JR., 2010.).

2.2.3.2. SUBKUTANE MIKOZE

- EUMYCOTIC MYCETOMA

Gljivice koje uzrokuju ovu bolest su ubikvitarni saprofiti u tlu, a bolest nastaje kontaminacijom rana, najčešća je u tropskim krajevima i iznimno se rijetko pojavljuje u Europi. Vrsta gljivica koja je najčešći uzročnik ove bolesti je *Pseudoallescheria boydii* (McENTEE, 1987.).

Tri kardinalna znaka *eumycotic mycetoma* su oteklina, stvaranje izvodnih kanala i prisutnost granula u eksudatu. Lezije su uglavnom solitarne, i iako je ova bolest poprilično rijetka, spomenuta je zbog toga što lezije najčešće nastaju na distalnim dijelovima ekstremiteta (uključujući i krunski rub kopita), kao i na licu.

Na početku nastaju papule koje se pretvaraju u tvrde čvrste nodule. Kako takve lezije rastu, one mogu postati alopetične, hiperpigmentirane, ulcerirane ili se, najčešće, na njima razvijaju fistule kroz koje izlazi zrnati sadržaj koji može biti serozan, gnojan ili sukrvav. Zrnca u eksudatu variraju u boji, veličini, obliku i teksturi, ovisno o vrsti gljivica koje se u njemu nalaze. Kako pojedine fistule zarastaju, dolazi do prorastanja vezivnim tkivom pa zaostaju tvrde tumorima nalik tvorbe koje karakteriziraju micetome.

Citološka pretraga pokazuje piogranulomatoznu upalu s prisutnim gljivičnim elementima, a biopsijom se može vidjeti nodularni do difuzni piogranulomatozni do granulomatozni dermatitis i panikulitis. Gljivični elementi nalaze se kao granule nepravilnog oblika, a okružene su upalnom reakcijom koja se sastoji od 3 zone; prvu zonu čine kariorektni neutrofilni, druga zona sastoji se uglavnom od makrofaga i različitog broja multinuklearnih histiocita, a vanjska zona od fibroblasta.

Kako se radi o dubokoj mikozi, terapija medikamentima uglavnom je bezuspješna pa bi terapija izbora trebala biti kirurška ekscizija koja gotovo uvijek uspješno rezultira izlječenjem (SCOTT i MULLER JR., 2010.).

Postoji još nekoliko vrsta različitih gljivica koje mogu uzrokovati kožne promjene kod konja, ali pošto su iznimno rijetke, bit će spomenute samo površno.

2.2.3.3. PITIOZA

Pitioza je uzrokovana akvatičnim organizmima iz roda *Pythium*. To nisu prave gljivice, a svoj životni ciklus uglavnom provode na vodenom bilju ili drugoj organskoj tvari u vodi. Bolest nastaje ulaskom zoospora kroz oštećenja na koži, najčešće kada životinje piju ili stoje u kontaminiranoj vodi (SCOTT i MULLER JR., 2010.).

2.2.3.4. ZIGOMIKOZA

Zigomicete su ubikvitarni organizmi, saprofiti u tlu i čine dio normalne mikroflore kože i dlačnog pokrivača. Kao i većina gljivica, promjene uzrokuju kod oštećenja kože ili infekcijom rana. Vrste zigomiceta koje najčešće uzrokuju bolest kod konja su *Basidiobolomyces ranarum*, *Conidiobolomyces coronatus* i *Absidia corymbifera* (SCOTT i MULLER JR., 2010.).

2.2.3.5. SPOROTRIHOZA

Sporotrihoza je kožna bolest uzrokovana ubikvitarnom gljivicom *Sporotrichus schenckii*, a nastaje gotovo isključivo kontaminacijom rana. Iako je ova bolest vrlo rijetka, spomenuta je u sklopu ove teme zato što se najčešće pojavljuje upravo na distalnim dijelovima ekstremiteta. Bolest karakterizira stvaranje potkožnih nodula koji se šire duž limfnih žila, a neki od njih mogu se kasnije povećati i apscedirati (SCOTT i MULLER JR., 2010.).

2.2.4. PROTOZOARNE BOLESTI KOŽE

2.2.4.1. LIŠMANIOZA

Lišmanioza je protozoarna bolest konja uzrokovana protozoama iz roda *Leishmania*. U Europi lišmanioza se najčešće pojavljuje na Mediteranu i uzrokovana je vrstom *Leishmania infantum*, a na području Amerike pojavljuje se endemski samo u Srednjoj i Južnoj Americi. Tamo je uzrokuje vrsta *Leishmania braziliensis*.

Kutani oblik ove bolesti pojavljuje se često u zemljama Južne Amerike, dok je u drugim područjima svijeta rijedak. Ako se pojave, lezije su najčešće smještene na području glave, vrata, aksila, skrotuma, a nerijetko se javljaju i na nogama. Sastoje se uglavnom od papula i nodula koje postaju alopetične i kasnije mogu ulcerirati. Takve lezije najčešće nisu pruritične niti bolne i prolaze spontano (SCOTT i MULLER JR., 2010.).

2.2.5. IMUNOSNO POSREDOVANE I ALERGIJSKE BOLESTI KOŽE

2.2.5.1. ATOPIJSKI DERMATITIS

Atopijski dermatitis definira se kao genetski predisponirana upalna i alergijska bolest kože s karakterističnom kliničkom slikom koja je povezana s IgE protutijelima. Ta protutijela usmjerena su protiv alergena u okolišu.

Klinički se znakovi najčešće javljaju kod mladih konja u dobi između jedne i pol i šest godina starosti, a to je najčešće pruritus sa ili bez prisutnih urtikarija. Najčešći su slučajevi bilateralno simetričnog pruritusa, u početku često bez bilo kakvih vidljivih promjena na koži, a koji uglavnom zahvaća lice, ventralni dio toraksa i abdomena i udove. Takvi konji s izraženim pruritusom grizu zahvaćena mjesta, češu se o predmete i na druge se načine samoozljeđuju, što za posljedicu ima nastanak područja hipotrihoze, alopecija, ekzorijacija i drugih oštećenja sa sekundarnim bakterijskim infekcijama, lihenifikacijom i hiperpigmentacijom. Kao jako učestala kožna pojava kod atopijskog dermatitisa spominje se i urtikarija, a neki atopičari imaju i sterilni eozinofilni folikulitis sa ili bez pruritusa (MAULDIN i PETERS-KENNEDY, 2016.).

2.2.5.2. PREOSJETLJIVOST NA UBODE INSEKATA

To je najčešća alergijska kožna bolest konja. Uzrokovana je najčešće preosjetljivošću na slinu insekata iz porodice *Culicoides*, a radi se o preosjetljivosti tipa jedan i tipa četiri. Osim *Culicoidesa*, bolest može biti povezana i s preosjetljivošću na neke druge insekte kao što su *Simulium* (crne muhe), *Stomoxys calcitrans* i *Haematobia (Lyperosia) irritans*.

Pojavljuje se neovisno o dobi, spolu i pasmini, a konji obično razviju znakove preosjetljivosti do treće ili četvrte godine života.

Tri su najčešća oblika kožne bolesti koji se pojavljuju, a to su dorzalni oblik, ventralni oblik ili kombinacija prethodna dva oblika. Takva razlika u distribuciji lezija najvjerojatnije je posljedica različitog mjesta hranjenja pojedinih vrsta insekata. Dorzalni oblik preosjetljivosti je najčešći, a klinički znakovi su podjednaki u sva tri oblika i uključuju pruritus sa ili bez razvoja papula i krusta. Zbog samoozljeđivanja proces najčešće postaje kroničan i dolazi do

razvoja erozija i ulceracija s alopecijama, a mogu nastati i razni poremećaji pigmentacije. Ventralni oblik uključuje kožne promjene koje se javljaju u ventralnom dijelu toraksa i abdomena, a šire se na aksile i zahvaćaju također i ekstremitete. U takvim slučajevima vrlo su česte sekundarne bakterijske infekcije koje pogoršavaju kliničku sliku (SCOTT i MULLER JR., 2010.).

2.2.5.3. PEMPHIGUS FOLIACEUS

Pemphigus foliaceus je najčešća autoimuna kožna bolest kod konja, ali zapravo se vrlo rijetko javlja. Kožne promjene obično počinju u području lica, ekstremiteta, trbuha i obično se prošire na cijelo tijelo unutar 1-3 mjeseca. Ipak, postoje i slučajevi kada su kožne promjene ograničene samo na glavu i krunski rub kopita i dugo se vremena ne šire.

U početku bolesti mogu se naći vezikule, bule ili pustule, ali one najčešće ostaju nezamijećene pa se bolest otkrije tek u fazi nastanka težih kožnih oštećenja (kruste, erozije, okrugla područja alopecija i slično). Kožne lezije progrediraju kad je vrijeme toplo i vlažno, a kod nekih životinja dolazi i do eksudacije. Do 50 % slučajeva razvija i edem distalnih dijelova udova, a takve otekline mogu biti bolne i uzrokovati hromost.

Kako se radi o imunosno posredovanom poremećaju, definitivna dijagnoza postavlja se tek na temelju nalaza biopsije kože, imunofluorescencije i imunohistokemije. Tipičan nalaz kod pemfigusa je subkornealna akantoliza stanica s posljedičnim stvaranjem vezikula i pustula, a u takvim su vezikulama i pustulama stanice *stratum granulosum* zalijepljene za *stratum corneum* koji leži iznad njih. Predominantne upalne stanice su neutrofilni (MAULDIN i PETERS-KENNEDY, 2016.).

2.2.5.4. SISTEMSKI LUPUS ERYTHEMATOSUS

Lupus erythematosus je termin koji obuhvaća skupinu bolesti s različitim kliničkim manifestacijama, a koje u pozadini imaju sličan autoimuni proces. To je autoimuni poremećaj s vrlo kompleksnom, multifaktorijelnom i još uvijek nedovoljno poznatom patogenezi, a etiologija je nepoznata. Lupus eritematosus može biti sistemski ili kutani (GINN i CONWAY, 2014.)

Sistemski lupus eritematosus je multisistemski autoimuni poremećaj koji se kod konja javlja vrlo rijetko. Smatra se da je bolest složene etiologije i da u njoj sudjeluju: genetska predispozicija, imunološki poremećaji, virusne infekcije, hormonalni poremećaji i UV zračenje. Zbog vrlo varijabilnih kliničkih znakova i sposobnosti da prekrije neke druge bolesti u pozadini, ova se bolest još naziva i “great imitator” (engl.).

Sistemski oblik može biti povezan s kožnim lezijama specifičnim upravo za lupus, ili može biti praćen nespecifičnim kožnim lezijama. Kožne bolesti specifične za lupus predstavljaju sindrom koji je karakteriziran određenim kliničkim i histopatološkim nalazom.

Najčešće kožne promjene koje se javljaju u vezi s ovom bolešću su: limfedem distalnih dijelova udova (kao posljedica vaskulitisa), panikulitis, ulceracije po koži i sluznicama, alopecije, perutanje, gubitak pigmenta po glavi, vratu ili trupu i generalizirani ekfolijativni dermatitis (SCOTT i MULLER JR., 2010.)

Od ostalih kliničkih znakova kod sistemskog oblika bolesti javljaju se: poliartritis, anemija, trombocitopenija, limfadenopatije, uveitis, vrućica, depresija i gubitak težine.

Najvažnije karakteristike kožnog lupusa su: fotosenzitivnost, liza keratinocita, limfohistiocitna infiltracija, produkcija autoantitijela i odlaganje imunih kompleksa.

Postavljanje konačne dijagnoze lupusa vjerojatno je jedan od najvećih izazova u medicini. Ne postoji ni jedna dijagnostička metoda koja je dovoljno osjetljiva niti specifična da bi mogla samostalno potvrditi dijagnozu ove bolesti. Zato se ona uglavnom temelji na više različitih postupaka koji se povezuju s kliničkom slikom bolesti.

Od seroloških testova za sada se najčešće koristi tzv. ANA test koji se smatra najosjetljivijim i najspecifičnijim. Najkarakterističniji histopatološki nalaz je spojni dermatitis, a osim toga može se naći i subepidermalna vakuolarna alteracija i fokalna zadebljanja bazalnog sloja epidermisa. Direktna imunofluorescencija ili imunohistokemija pokazuju odlaganje imunoglobulina, komplementa ili oboje u području bazalne membrane, što je poznato kao pozitivna "linija lupusa" (engl. "lupus band"); (SCOTT i MULLER JR., 2010.).

2.2.5.5. ERYTHEMA MULTIFORME

Erythema multiforme je rijetka, akutna i često samolimitirajuća kožna bolest koja se kod konja može manifestirati promjenama po koži i sluznicama. Kao što i sama riječ "multiforme" kaže, bolest uzrokuje vrlo raznolike kožne lezije, ali te su promjene obično simetrične i uključuju: urtikarije, papule i plakove; vezikule i bule ili razne kombinacije navedenog. Pacijenti s urtikarijama obično nemaju drugih simptoma i takav se oblik naziva "erythema multiforme minor". Promjene su okruglog oblika, šire se radijarno s centralnom rezolucijom i poprimaju oblik prstena ili tzv. "donut shape". Koža i dlaka su uglavnom nepromijenjeni, a iako se promjene mogu javiti na bilo kojem dijelu tijela, one su najčešće na vratu i dorzalnom dijelu trupa.

Ponekad se mogu javiti i opći simptomi (vrućica, depresija i anoreksija), a kožne lezije mogu biti proširene i vrlo bolne s nekrozama i ulceracijama. Takav se oblik naziva "erythema

multiforme major” ili “Steven-Johnson syndrome” (engl.) i često zahvaća proksimalne i distalne dijelove udova.

Konačna dijagnoza bolesti zasniva se na kliničkoj slici i biopsiji kože, a pregledom karakterističnih urtikarija mogu se vidjeti hidropični dermatitis, apoptoza keratinocita, nakupljanje limfocita, makrofaga i pigmenta i edem dermisa (MAULDIN i PETERS-KENNEDY, 2016.).

2.2.5.6. IDIOPATSKI VASKULITIS

Kožni vaskulitis je rijetki kožni poremećaj konja koji se očituje purpurom, plakovima, papulama, nodulima i nekrozama i najčešće zahvaća glavu i udove.

Vaskulitis može i ne mora biti imunosno posredovan. Vaskulitis kože obično je imunosno posredovan i smatra se da se temelji na reakciji preosjetljivosti tipa III (stvaranje imunih kompleksa).

Najčešći oblik kožnog vaskulitisa koji se javlja kod konja povezan je s poremećajem zvanim *purpura hemorrhagica*, a koji nastaje kao posljedica infekcije sa *Streptococcus equi* (uzročnik ždrebećaka). Tada dolazi do stvaranja imunih kompleksa koji rezultiraju nastankom reakcije preosjetljivosti i razvojem kliničkih simptoma (SCOTT i MULLER JR., 2010.).

Drugi uzroci vaskulitisa kože mogu biti: infekcije različitim uzročnicima, reakcija na lijekove i neki autoimuni i neoplastični procesi, a mnogi slučajevi vaskulitisa su i idiopatski. Kako je koža često jedini organ na kojem je vaskulitis klinički vidljiv, to može biti prvi znak sistemskog poremećaja (RISBERG i sur., 2015.).

Kožne promjene obično se javljaju na mjestima gdje je koža izložena pritisku ili promjenama temperature, kao što su: distalni dijelovi ekstremiteta, korijen repa, usne, uške ili periokularno područje. Kožne lezije obično uključuju: eritem, edem, nodule, nekroze, ulceracije i kruste, a vrlo često zahvaćaju područje oko krune kopita.

Još jedan oblik vaskulitisa koji se kod konja može javiti relativno često jest onaj koji nastaje kao posljedica fotosenzitivnosti. Takav oblik vaskulopatija najčešće se javlja ljeti i to na nepigmentiranim dijelovima kože koji su izloženi sunčevom zračenju. Promjene su obično prisutne na lateralnom i medijalnom dijelu cjevanica i putica, linearne su i vertikalno orijentirane. Najčešće nema pruritusa, ali su promjene bolne. Takve lezije mogu postati i kronične, što se očituje proliferacijama.

Konačna dijagnoza postavlja se na osnovi biopsije kože, a ona obično pokazuje neutrofilni vaskulitis, iako se mogu javiti i drugi oblici vaskulitisa, kao što su eozinofilni, limfocitni ili mješoviti oblici (PSALLA i sur. 2013.).

2.2.5.7. FOTODERMATITIS

U načelu razlikujemo dva osnovna oblika fotodermatitisa - fototoksičnost i fotoosjetljivost (fotosenzitivnost).

Fototoksičnost (engl. "phototoxicity") predstavlja klasičan oblik opekotina od sunca i to je reakcija kože na izlaganje sunčevom zračenju. Fotoosjetljivost (engl. "photosensitivity") se javlja kada kod jedinke postoji povećana osjetljivost na štetne učinke UV zračenja zbog produkcije, ingestije, injekcije ili kontakta s fotoaktivnim supstancama.

Fototoksičnost, koja se još može naći i pod nazivom solarni dermatitis, najčešće se javlja na bijeloj koži, svijetloj koži, koži koja nije dobro prekrivena dlakom ili oštećenoj koži, a promjene nastaju kada je takva koža izložena direktnom utjecaju sunca.

Fotoosjetljivost pak možemo podijeliti na četiri različita oblika, ovisno o podrijetlu fotoaktivnih tvari. Tako razlikujemo: primarnu fotoosjetljivost, kod koje se fotoaktivna tvar stvara u organizmu ili u njega dopijeva na različite načine; hepatogenu fotoosjetljivost, kod koje je razina filokeritina u krvi povišena zbog različitih poremećaja u funkciji jetre; fotoosjetljivost zbog poremećaja u stvaranju pigmenta i idiopatsku fotoosjetljivost.

Neovisno o podrijetlu fotodermatitisa, lezije su uglavnom ograničene na svjetlije dijelove kože i one slabije prekrivene dlakom. Eritem i edem kože mogu biti praćeni vezikulama i bulama, a u nekim slučajevima čak i ulceracijama, krustama i alopecijama. U takvim je slučajevima česta pojava sekundarnih bakterijskih infekcija. Dijelovi tijela koji su najčešće zahvaćeni jesu: njuška, vjeđe, usne i drugi dijelovi lica, leđa, perineum i distalni dijelovi ekstremiteta. Dermatitis koji je ograničen samo na njušku ili distalne dijelove nogu obično je kontaktnog podrijetla, a može nastati zbog kontakta s određenim vrstama biljaka ili topikalne primjene nekih lijekova (SCOTT i MULLER JR., 2010.).

2.2.6. UROĐENE I NASLJEDNE BOLESTI KOŽE

2.2.6.1. KRONIČNI PROGRESIVNI LIMFEDEM

Ova bolest javlja se češće u pojedinim pasmina, a također i u pojedinim linija unutar tih pasmina pa se stoga smatra genetski uvjetovanom. Najčešća je kod hladnokrvnih, radnih pasmina i povezana je s urođenim poremećajem u građi kožnog elastina. Karakterizira je staza intesticijalne tekućine i slaba limfna drenaža, što dovodi do hipoksije tkiva, fibroze, hiperkeratoze i povećane podložnosti infekcijama. Kako je bolest progresivna, stanje se pogoršava tijekom života i obično na kraju završava jakom hromošću i eutanazijom. Klinički znakovi obično se primijete između druge i četvrte godine života, počinju blagim promjenama na koži distalnih dijelova ekstremiteta, a koliko će brzo bolest napredovati ovisi uglavnom o

sekundarnim bakterijskim infekcijama i invazijama insektima. Promjene kasnije zahvaćaju cijeli ud i šire se proksimalno prema karpusu i tarzusu. Kronične stadije karakteriziraju verukozne i hiperkeratotične promjene kože (SCOTT i MULLER JR., 2010.).

2.2.7. OSTALE BOLESTI KOŽE

2.2.7.1. MULTISISTEMSKA EOZINOFILNA EPITELIOTROPNA BOLEST

To je rijetka bolest koja se pojavljuje sporadično, a karakterizirana je ekfolijativnim dermatitisom, ulcerativnim dermatitisom i infiltracijom epitelnog tkiva eozinofilima, limfocitima i makrofagima.

Uzrok i patogeneza bolesti još su uvijek nepoznati. Dermatitis obično počinje blagim perutanjem, alopecijama i krustama, a kasnije progredira. Najčešće se pojavljuje u području krune kopita i/ili na licu. Ulceracije u usnoj šupljini također su čest rani nalaz kod ove bolesti. Neki konji mogu razviti jake ulceracije na krunskom rubu kopita. Promjene se kasnije šire i nastaje generalizirani ekfolijativni dermatitis s alopecijama, krustama i ulceracijama. Pruritus je promjenjiv, a periferni limfni čvorovi mogu biti povećani.

Bolesni konji progresivno mršave zbog malapsorpcije i gubitka proteina putem probavnog sustava, a javljaju se i ventralni edemi, povišena tjelesna temperatura i proljev.

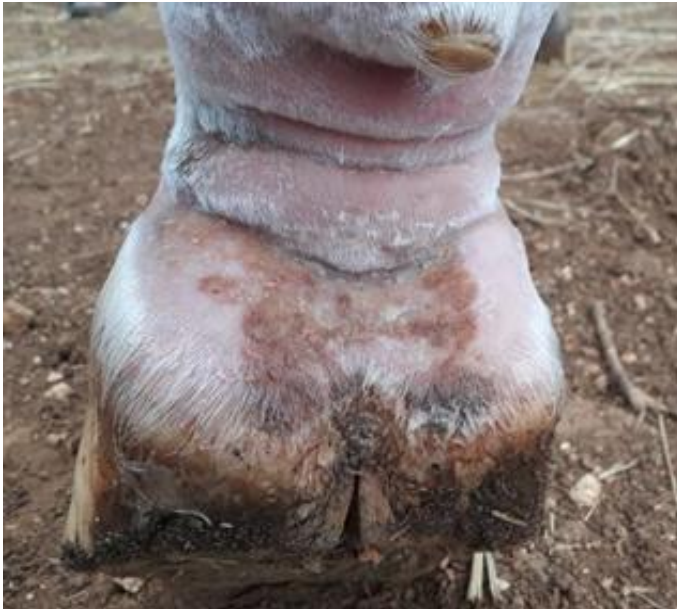Konačna dijagnoza može se postaviti tek na temelju biopsije kože, koja pokazuje različite oblike upale kože, a dominantne upalne stanice su eozinofili, limfociti i plazma stanice (SCOTT i MULLER JR., 2010.).

2.2.7.2. ZVJERINAC (“PASTERN DERMATITIS”)

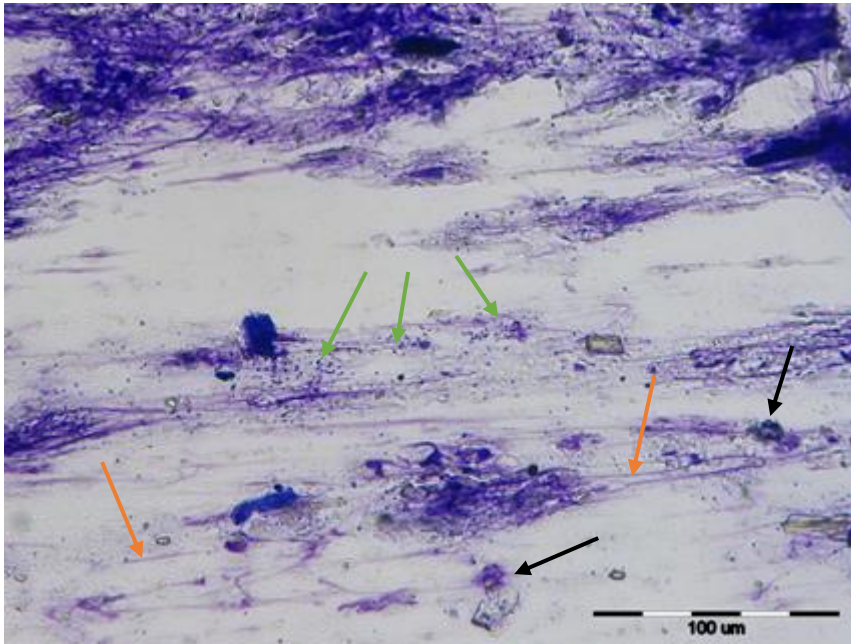
Zvjerinac je vrlo česta kožna promjena kod konja, koja se najčešće javlja u području kičica, pogotovo na nogama s bijelom dlakom gdje je koža bez pigmenta. Etiologija je multikauzalna i može imati više različitih uzroka, a spominje se kako i prelazak konja na područje s alkalnim tlom može imati za posljedicu nastanak zvjerinca vrlo naglo (tzv. kontaktni dermatitis). Većinom se pojavljuje bilateralno simetrično (YU, 2013.).

Bolest u engleskom jeziku ima još puno različitih naziva kao što su: “grease heel”, “scratches”, “cracked heels”, “mud fever”, “verrucous pododermatitis” i “grapes”. Zvjerinac nema spolnu predispoziciju, ali javlja se uglavnom kod odraslih konja. Iako se redovito javlja kod konja svih pasmina, najčešći je kod hladnokrvnih radnih konja, i to onih s dugom dlakom u području putica. Kod takvih je konja ključno razlikovati zvjerinac od kroničnog progresivnog limfedema.

U početku su obično prisutni eritem, edem i perutanje kože, a kasnije dolazi do eksudacije, nastaju erozije kože, kruste i alopecije. To se obično komplicira sekundarnim bakterijskim infekcijama koje pogoršavaju kliničku sliku. Tada se još javljaju i edem i hromost (SCOTT i MULLER JR., 2010.).



Slika 1. Kod devetogodišnjeg kastrata nađene su multiple lezije različitih veličina na obje stražnje noge koje su svjetlo pigmentirane (bijełe čarape). Slika prikazuje stražnju lijevu nogu na kojoj se nalazi najveća lezija promjera cca 7 x 5 cm s plantarne strane putice. Na obrijanom području kičice/putice, uočava se uvelike simetrična hiperkeratotična lezija. Slikano 18.09.2019.



Slika 2. Citološki preparat strugotine kože konja sa Slike 1. Uzorak je obojen giemsa metodom. Dominantnu raspoznatljivu populaciju stanica s jezgrom čine neutrofili, često artifično promijenjene morfologije ili neutrofili u stadijima nekroze (crne strelice). Uz neutrofile, mogu se vidjeti i epitelne stanice trnastog sloja i pojedinačni makrofagi. Unutar i uz koherentne stanične skupine nalazimo keratinocite bez vidljivih jezgara, kao i samostalne keratinske ljuskice. Pomiješane sa stanicama nalazimo i sitnije tamnomodre bakterijske kolonije kokobacilarnih bakterija oko 1x2 mikrometra (narančaste strelice) i kromatinske niti (crvene strelice). Citološki nalaz odgovara dermatitisu, gnojnom i hiperkeratotičnom, vjerojatno površinskom, što se može definirati kao zvjerinac (engl. „pastern dermatitis“). Slika prikazuje otisak lezije, povećanje 40x.

U kroničnim slučajevima dolazi do nastanka hiperkeratoze, a mogu se razviti i papilomatozna, polipoidna područja hiperkeratotičnog, hiperplastičnog i granulomatoznog granulacijskog tkiva, što se još naziva i verukozni pododermatitis i predstavlja najteži oblik ovog stanja.

Ipak, do toga obično ne dolazi ako se promjene primijete u ranoj fazi i na vrijeme se počne s liječenjem.

Osnova terapije je poboljšanje zoohigijenskih uvjeta. Konja je važno maknuti iz vlažnog i prljavog okruženja, smanjiti kontakt sa štetnim i iritabilnim tvarima, a svakodnevno čišćenje i nanošenje antimikrobnih sredstava uglavnom dovode do poboljšanja (SCOTT i MULLER JR., 2010.; YU, 2013.).

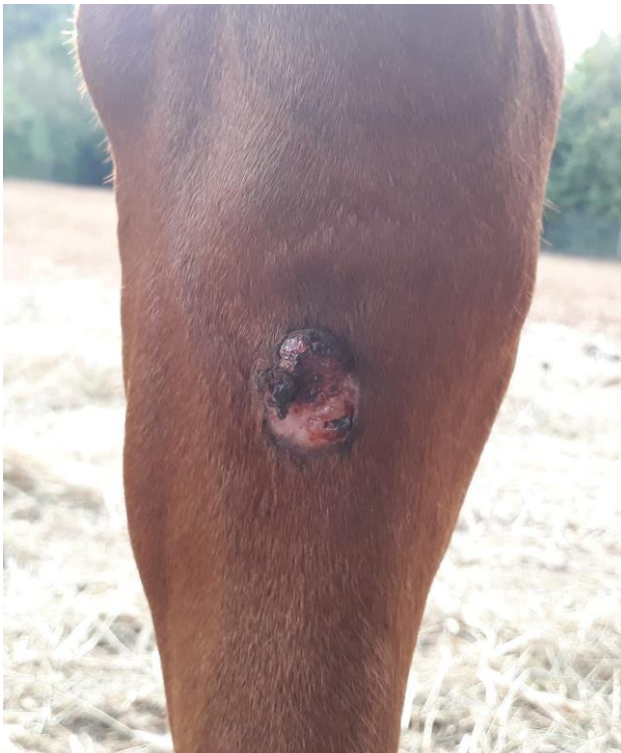2.2.8. NEOPLAZIJE

Prema literaturi, kao najčešće neoplazije kože konja javljaju se: karcinom skvamoznih stanica, papilomi, melanocitomi/melanomi, mastocitomi i sarkoidi (SCOTT i MULLER JR., 2010.; VALENTINE, 2006.) Budući je od navedenih neoplazija sarkoid taj koji se često može pojaviti upravo na ekstremitetima, on će biti detaljnije opisan.

2.2.8.1. SARKOID

Sarkoid je čest, lokalno agresivni, obično ne regresivni, fibroblastični tumor kože kod konja. Često se javlja na mjestima gdje je koža izložena traumama (rane, insekti). Prisutnost u krdima i slučajevi pojave ove neoplazije među konjima koji su držani u istom prostoru, upućuju na njenu infektivnu prirodu. Općeprihvaćeno je da su goveđi papilomavirusi (tip 1 i 2) povezani s patogeneom ekvinog sarkoida.

Većina literature navodi da nema spolne predispozicije za nastanak sarkoida, ali neka istraživanja ipak sugeriraju na češću pojavnost kod kastrata. Iako se može javiti kod svih pasmina, češće je zabilježena kod arapskih konja, appaloosa i quarter konja, dok je kod kasača rjeđa (WHITE, 2009.).



Slika 3. Dorzalna strana lijeve tarzalne regije petogodišnjeg pastuha pasmine engleski punokrvnjak. Konj je imao više sarkoida po različitim dijelovima tijela, a najveći od njih nalazio se u području tarzalnog zgloba lijeve noge. Liječen je lokalnom kemoterapijom cisplatinom. Slika prikazuje četvrti recidiv na dorzalnoj strani tarzalnog zgloba lijeve noge. Slikano 23.07.2019.

Poznato je šest različitih tipova tumora: okultni (najblaži i najpovršniji tip), verukozni, nodularni, fibroblastični, maligni i mješoviti tip. Za fibroblastični tip sarkoida poznato je da se često javlja na distalnim dijelovima nogu i u području krune. Takve su lezije izdignute, ulcerirane, a često su prisutne i sekundarne infekcije, a nalikuju na bujno granulacijsko tkivo ili granulome. Većina diferencijalnih dijagnoza postavlja se na osnovi inspekcije i kliničkih znakova, a konačna dijagnoza može se postaviti samo biopsijom kože (SCOTT i MULLER JR., 2010.).

Sarkoide konja histološki karakteriziraju proliferacija fibroblasta s pridruženom hiperplazijom epidermisa, ali u otprilike polovice slučajeva hiperplazija epidermisa može i izostati. U dermisu se mogu vidjeti različite količine kolagenih vlakana i fibroblasta u različitim konfiguracijama (MAULDIN i PETERS-KENNEDY, 2016.)

3. MATERIJALI I METODE

U svrhu izrade ovog diplomskog rada pregledavani su ekstremiteti konja koji su dostavljeni na Veterinarsku patologiju Veterinarskog fakulteta Sveučilišta u Zagrebu u razdoblju između 5. 12. 2017. i 28. 12. 2019. godine. Radilo se o konjima koji su prethodno bili dovedeni na klinike Veterinarskog fakulteta te su uginuli ili bili eutanazirani (uslijed različitih razloga). U istraživanje su uključeni svi konji koji su u tom razdoblju dostavljeni na Patologiju Veterinarskog fakulteta, lešine tih konja su razučene, a distalni dijelovi ekstremiteta su detaljno pregledani i fotografirani.

Uzorci su pregledani inspekcijom od područja kopita proksimalno do karpalnog, odnosno tarzalnog zgloba. U slučaju postojanja izraženijih lezija uzeti su uzroci kože (kutis i subkutis) za patohistološku pretragu. Uzorak je uzet izrezivanjem područja kože na kojem se nalazila lezija i pohranjen u otopini formalina. Istoga dana napravljen je histološki preparat, a za pripremu preparata primijenjena je giemsa metoda bojenja. Mikroskopskim pregledom preparata postavljena je dijagnoza kožnih lezija.

Prilikom pregleda bilježeni su podaci iz Vef protokola Veterinarskog fakulteta, a sadržavali su informacije o: dobi životinje, spolu, pasmini i uzroku uginuća. Ukoliko je pronađena kožna lezija, ista je detaljno opisana.

4. REZULTATI

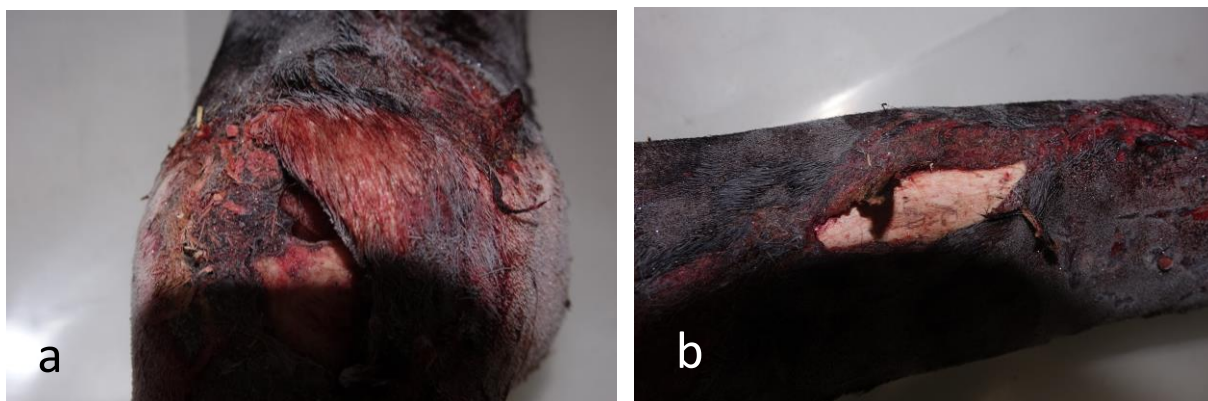Skupina konja kojima su pregledani ekstremiteti sastojala se od trinaest životinja. Životinje su bile starosti od 1,5 do 22 godine, dok je prosječna dob konja bila 12,27 godina. Populacija konja sastojala se od različitih pasmina: dva toplokrvnjaka, tri hrvatska toplokrvnjaka, jedan kraljevski nizozemski toplokrvnjak i jedan hrvatski športski konj, dva konja lipicanske pasmine, tri arapska konja i jedan mađarski hladnokrvni konj. Prema spolu, bilo je deset kobila i tri kastrata. Sedam je konja bilo dorate boje, četiri sivca i dva alata. Devet konja imalo je svjetlo pigmentirane distalne dijelove ekstremiteta, jedan ili više njih. Visina bijelih oznaka na nogama također se razlikovala od konja do konja (petasti, krunasti, poluputasti, putasti, polučarapasti, čarapasti).

Uzroci smrti konja bili su raznoliki. Jedanaest konja uginulo je ili bilo eutanazirano zbog problema koji nisu bili vezani uz ekstremitete. Bili su to: kolike različitog podrijetla, opstrukcija jednjaka, ruptura želuca, ruptura kolona, perforacije i ulkusi crijeva, ruptura arterije i sl.



Slika 4. Konj broj 7, kobila, 20 godina. Eutanazija zbog ulkusa tankog crijeva i kroničnog peritonitisa. Slike prikazuju noge bez i najmanjih kožnih lezija.

Dva konja bila su eutanazirana zbog traume i posljedične teške ozljede ekstremiteta; u jednom slučaju radilo se o luksaciji tarzometatarzalnog zgloba, a u drugom se slučaju radilo o opsežnoj laceraciji distalno od tarzusa desne noge.



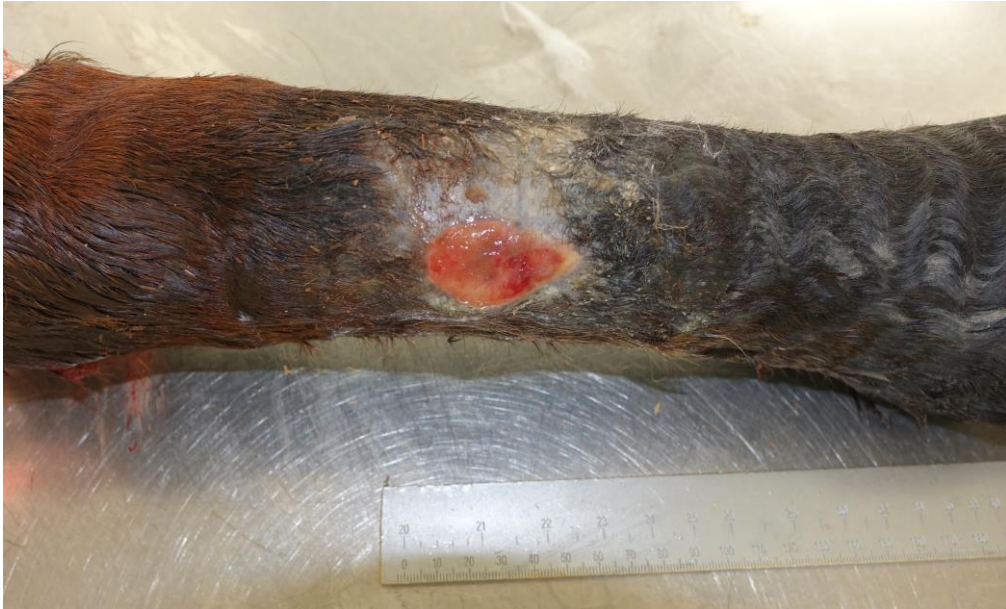Slika 5. Konj br. 13, kastrat, 10 godina. Uzrok smrti: eutanazija zbog teške traume distalno od tarzusa stražnje desne noge; oštećenje i prekid kontinuiteta svih mekih tkiva. Slika a prikazuje metatazofalangealni zglob perforiran s medijalne strane. Na slici b vidljiv prekid kontinuiteta svih mekih tkiva do periosta na medijalnoj strani srednje trećine cjevanice stražnje desne noge.

Kožne lezije nađene su kod osam konja, što čini udio od 61.5 % konja s dijagnosticiranom nekom vrstom lezije kože. Detaljan prikaz lezija nalazi se u Tablici 1. Trinaest konja uključenih u istraživanje čini ukupno 52 pregledane noge. Od ukupnog broja nogu, na njih 11 nađene su kutane lezije, što čini udio od 21,2 % nogu. Veći dio lezija bile su bezdlačna područja, ožiljci ili kronične rane ispunjene granulacionim tkivom. Akutne kutane lezije nađene su samo kod konja s teškom traumom stražnje desne noge. Na medijalnom dijelu cjevanice bio je prisutan prekid kontinuiteta svih mekih tkiva do periosta, a putični zglob perforiran s medijalne strane. Kod ostalih sedam konja kod kojih su lezije nađene, one su bile kroničnog tipa. To čini udio od 87.5 % konja s kroničnim lezijama u odnosu na ukupan broj konja kod kojih su dijagnosticirane lezije kože.

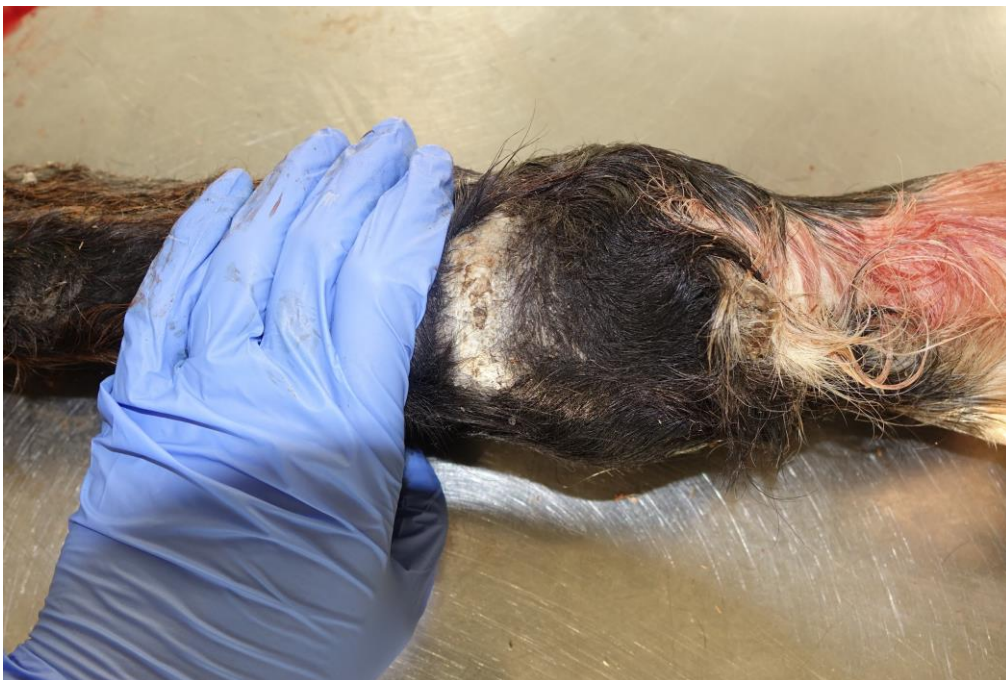Tablica 1. Prikaz pregledanih nogu konja s opisom utvrđenih kožnih lezija.

REDNI BROJ KONJA	DOB	PASMINA	DIJAGNOSTICIRANE KOŽNE LEZIJE
1	1,5 godina	toplokrvnjak	<ul style="list-style-type: none"> Na dorzalnoj strani desnog metatarsusa rana s granulacionim tkivom veličine 4x3 cm.
2	22 godine	lipicanac	<ul style="list-style-type: none"> U području putičnog zgloba prednje i stražnje desne noge manje zadebljanje kože (krusta) s prorjeđenjem dlake veličine 2x3 cm.
3	3 godine	lipicanac	<ul style="list-style-type: none"> Na stražnjoj lijevoj nozi dvije manje lezije veličine 1x2 cm, koje makroskopski izgledaju kao ožiljci od starih povreda. Mikroskopski nalaz pokazao je da se radi o ožiljnom tkivu.
4	8 godina	hrvatski športski konj (HŠK)	<ul style="list-style-type: none"> Dva ožiljka nađena su na prednjoj lijevoj nozi. Jedan se nalazio dorzalno na putici veličine cca 0.5x1 cm, a drugi lateralno, na distalnoj trećini metakarpusa, veličine također oko 0,5x1 cm.
5	9 godina	mađarski hladnokrvnjak	<ul style="list-style-type: none"> Na stražnjim nogama bezdlačna područja u visinimetarzo-falangealnog zgloba. Na lijevoj nozi ono se nalazi lateralno i veličine je cca 0.5x1cm, a na desnoj je nozi prisutno s medijalne strane, veličine cca 1x1.5 cm.
6	12 godina	hrvatski toplokrvnjak	<ul style="list-style-type: none"> S lateralne strane prednje lijeve noge na putičnom zglobu rana veličine 2x2 cm, čija je okolina uprljana manjom količinom skorenog tamnocrvenog sadržaja. Na prednjoj desnoj nozi s medijalne strane u visini putičnog zgloba nalazi se bezdlačno područje veličine 1,5x3 cm.
7	20 godina	toplokrvnjak	<ul style="list-style-type: none"> Lezije nisu nađene.
8	17 godina	hrvatski toplokrvnjak	<ul style="list-style-type: none"> Na distalnom dijelu putice dorzolateralno se nalaze dva bezdlačna područja, jedno 1,5x1,5 cm, a drugo 0,5x0,5 cm.
9	18 godina	arapska pasmina	<ul style="list-style-type: none"> Lezije nisu nađene.
10	8 godina	kraljevski nizozemski toplokrvnjak	<ul style="list-style-type: none"> Lezije nisu nađene.
11	18 godina	hrvatski toplokrvnjak	<ul style="list-style-type: none"> Lezije nisu nađene.
12	13 godina	shagya arap	<ul style="list-style-type: none"> Lezije nisu nađene.
13	10 godina	arapska pasmina	<ul style="list-style-type: none"> Na medijalnom dijelu srednje trećine cjevanice stražnje desne noge vidljiva laceracija kože do periosta. Metatarzo-falangealni zglob iste noge perforiran s medijalne strane.

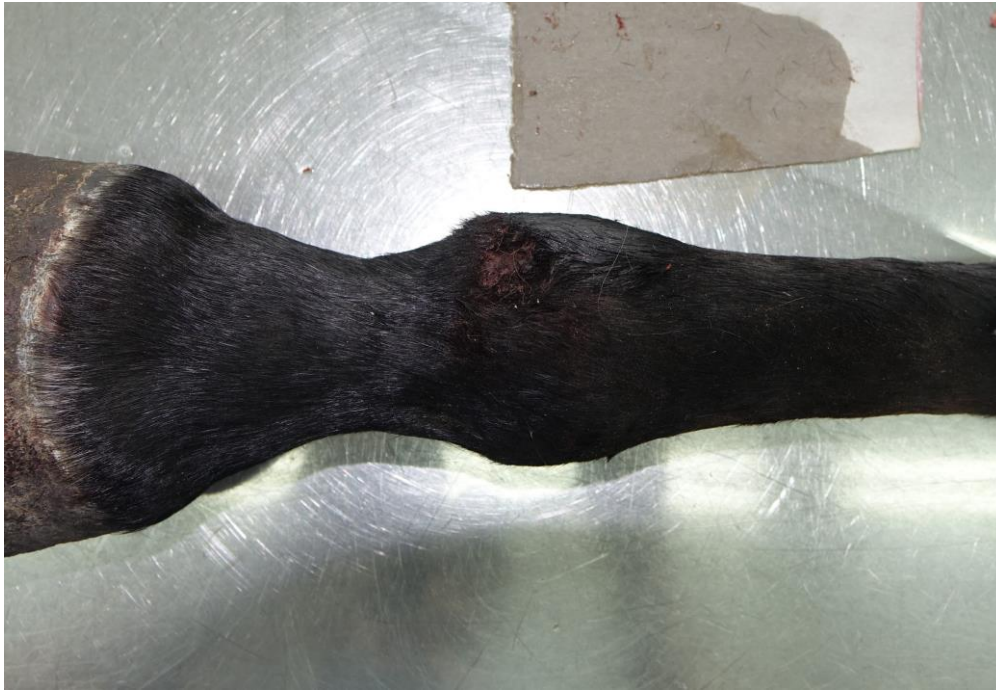U pregledanoj populaciji konja nije nađena niti jedna lezija u području kičica, niti su nađene patološke promjene koje bi ukazivale na prisutnost zvjerinca.



Slika 6. Konj broj 1; kobila 1,5 godina; rana s granulacionim tkivom na stražnjoj desnoj nozi, dorzolateralna strana cjevanice; kronična lezija.



Slika 7. Stražnja desna noga, bezdlačno područje s plantarne strane iznad putičnog zgloba, odgovara ožiljkastom tkivu; kronična lezija (konj broj 1).



Slika 8. Konj broj 6, kobila, 12 godina, prednja lijeva noga. S lateralne strane putične regije nalazi se ozljeda veličine 2x2 cm, čija je okolina uprljana s manjom količinom skorenog tamno crvenog sadržaja; kronična lezija.

5. RASPRAVA

Predmet ovog istraživanja bile su patološke promjene kože na ekstremitetima konja, a fokus je bio na distalnim dijelovima ekstremiteta (distalno od karpusa i tarzusa), na kojima su takve promjene češće.

Rezultati ovog rada pokazali su da kožne lezije, pogotovo one težeg stupnja, nisu bile česte u promatranoj populaciji konja. Naime, sve nađene lezije bile su ili blaže kožne lezije, (kao što su stari ožiljci, kraste i slično), ili lezije uopće nisu nađene. Pretpostavljamo da je glavni razlog relativno mali broj pretraženih uzoraka. Također, jedan od mogućih razloga niske učestalosti lezija kože je odabir konja. Obzirom da su svi konji obuhvaćeni ovim istraživanjem bili dovedeni na liječenje na klinike Veterinarskog fakulteta, zaključujemo da su vjerojatno imali vrlo dobru skrb od strane vlasnika. Vlasnici koji dovode konje na liječenje na klinike u pravilu rano primijete i liječe povrede kože. Važno je naglasiti da se kožne lezije koje su primijećene i terapiране u ranoj fazi, mogu vrlo lako i uspješno liječiti (KNOTTENBELT, 2012.).

Iz dobivenih je rezultata (87,5 % konja s lezijama kože kroničnog tipa u odnosu na ukupan broj konja s dijagnosticiranim kutanim lezijama) vidljivo i da znatan broj konja tijekom života zadobije neku vrstu ozljede kože distalnih dijelova ekstremiteta, ali takve ozljede najčešće ne ugrožavaju njihov život i zdravlje te uglavnom rezultiraju stvaranjem ožiljkastog tkiva. Ovaj rezultat je bio očekivan obzirom da se većina konja koristi za sport tijekom čega neminovno nastaju različite povrede ekstremiteta.

Pretpostavilo se da će najčešće nađene patološke promjene kože u pregledanom području odgovarati sindromu zvjerinca (engl. „pastern dermatitis“), koji i jest najčešća kožna lezija na distalnim dijelovima ekstremiteta (SCOTT i MULLER JR., 2010.). Zvjerinac se daleko najčešće javlja na bijelim nogama konja, zbog osjetljivosti kože s nedostatkom pigmenta (YU, 2013.). Međutim, u ovom istraživanju nije pronađen niti jedan slučaj zvjerinca, premda je čak devet od 13 pregledanih konja imalo svjetlo pigmentiran distalni dio barem jednog ekstremiteta. Dobiveni rezultat pripisujemo premalom broju uzoraka te visokom stupnju zoohigijenskih uvjeta i zdravstvene skrbi uzorkovanih konja. Naime, u etiologiji zvjerinca sudjeluje i vrsta podloge na kojoj konji obitavaju. Vlažni, blatni i pjeskoviti pašnjaci povećavaju predispoziciju za nastanak zvjerinca, ili mogu pogoršati već postojeće stanje (YU, 2013.). Zvjerinac je česta kožna lezija i kod konja koji su držani u lošim zoohigijenskim uvjetima, kada štetne tvari iz urina i fecesa nagrizažu kožu i otvaraju vrata infekcijama (SCOTT i MULLER JR., 2010.).

Nadalje, važan čimbenik koji utječe na pojavu zvjerinca jest uporaba konja, odnosno vrsta terena (podloge) na kojoj radi. Među toplokrvnim pasminama konja, pretpostavlja se da se zvjerinac češće javlja kod konja koji se jašu, odnosno obavljaju neku drugu vrstu rada na pješčanom terenu koji iritira kožu kičica i dovodi do njenog oštećenja (YU, 2013.).

Zvjerinac se u pravilu češće javlja kod hladnokrvnih konja, iako se može naći kod svih pasmina. Hladnokrvnjaci imaju dugu dlaku u području putica, što uzrokuje zadržavanje vlage i pogoduje maceraciji kože (YU, 2013.). Osim toga, hladnokrvni konji se češće drže u lošijim zoohigijenskim uvjetima. U našem uzorku populacije je bio samo jedan konj hladnokrvne pasmine što je zasigurno utjecalo na dobivene rezultate obzirom na učestalost patoloških promjena na kičicama. Što se toplokrvnjaka tiče, zvjerinac se češće javlja kod sportskih konja, nego konja koji se koriste za rekreativno jahanje ili konja “ljubimaca”. Kod sportskih konja zbog intenzivnog rada dolazi do blagog pada imuniteta (ART, 2014.), što u kombinaciji s pješčanim terenom pogoduje većoj podložnosti infekciji oštećene kože (YU, 2013.).

Jedan od nedostataka ovog istraživanja je mali broj životinja u uzorku populacije te kao takav nema statističku snagu. Ipak, dobiveni rezultati su zanimljivi i predstavljaju osnovu i smjernicu nekim daljnjim istraživanjima ovog područja.

Smatramo da bi dobiveni rezultati ovog istraživanja bili drugačiji i vjerodostojniji da su se uzorci uzimali i od živih konja s terena, s obzirom na učestalost spomenutih patoloških promjena. Ipak, nasumično uzorkovanje konja je iznimno otežano zbog invazivnosti samog postupka uzimanja biopsata za patohistološku pretragu te je zainteresiranost vlasnika za sudjelovanje u takvom istraživanju u pravilu iznimno mala.

6. ZAKLJUČAK

Predmetno istraživanje ukazuje da lezije kože na distalnim dijelovima ekstremiteta u promatranoj populaciji konja nisu česte.

Suprotno očekivanju, nije pronađen niti jedan slučaj lezija koje bi ukazivale na učestalu pojavu zvjerinca.

Primijećen je velik broj kroničnih ozljeda i ožiljaka, što ukazuje da znatan broj konja tijekom života zadobije neku vrstu ozljede kože ekstremiteta.

Teške ozljede distalnih dijelova ekstremiteta nisu čest uzrok eutanazije ili uginuća konja na klinikama Veterinarskog fakulteta.

Histološka pretraga kao dijagnostička metoda pokazala se uspješnom i dostatnom za postavljanje dijagnoza kožnih lezija na distalnim dijelovima ekstremiteta lešina konja.

7. POPIS LITERATURE

1. Adam, E. N., Southwood L. L. (2007.): Primary and secondary limb cellulitis in horses: 44 cases (2000-2006), *J Am Vet Med Assoc* 231, str. 1696-1703
2. Bergvall, K. (2005.): Advances in acquisition, identification, and treatment of equine ectoparasites, *Clin Tech Equine Pract* 4, str. 296
3. Ginn, P. E., Conway, J. A. (2014.) *Diseases of the Skin (Integument)*. U: Buergelt, C. D., Del Piero, F., ur., *Color Atlas of Equine Pathology*, John Wiley & Sons, Inc.; str. 391-451
4. D. C. Knottenbelt (2012.) *The Approach to the Equine Dermatology Case in Practice*, *Vet Clin Equine* 28, str. 131-153
5. Franck, M. T. et al (2006.): Research of skin microfilaria on 160 horses from Poland, France, and Spain, *Rev Med Vet* 157, str. 323
6. Art, T. (2014.) *Exercise and immunity in horses*. U: Hinchcliff, K. W., Kaneps, A. J., Geor, R. J., ur., *Equine Sports Medicine and Surgery*, Second Edition, Elsevier Ltd.; str. 975-981
7. Knottenbelt, D. C. (2009.): *Pascoe's principles and practice of equine dermatology II*, St. Louis, MO, Saunders Elsevier
8. Kozarić, Z. (1997.): *Veterinarska histologija*, 1. i 2. poglavlje, Naklada Karolina, Zagreb, str. 1-8
9. Labruna, M. B., Kasai, N., Ferreira, F., Faccini, J. L. H., Gennari, S. M. (2002.): Seasonal dynamics of ticks (Acari: Ixodidae) on horses in the state of Sao Paulo, Brazil, *Vet Parasitol* 105, str. 65
10. Mair, T. S., Hutchinson, R. E. (2009.): *Infectious diseases of the horse*, Cambridgeshire, Equine Veterinary Journal, Ltd.
11. Mauldin, E. A., Peters-Kennedy, J., (2016.) *Integumentary sistem*. U: Maxie, M. G., ur., *Jubb, Kennedy & Palmer's Pathology of Domestic Animals*, Sixth Edition, Volume 1, Elsevier Inc.; str. 518-736
12. McEntee, M. (1987.): Eumycotic mycetoma: review and report of acutaneous lesion caused by *Pseudallescheria boydii* in a horse, *J Am Vet Med Assoc* 191, str. 1459
13. Mignon, B., Losson, B. (2007.): Dermatitis in a horse associated with the poultry mite (*Dermanyssus gallinae*), *Vet Dermatol* 19, str. 38
14. Pilsworth, R. C., Knottenbelt, D. C. (2005.): Chorioptic mange, *Equine Vet Educ* 17, str. 116-117

15. Pilsworth, R. C., Knottenbelt, D. C. (2005.): Trombiculidiasis, *Equine Vet Educ* 17, str. 9
16. Psalla, D., Rüfenacht, S., Stoffel, M. H., Chiers, K., Gaschen, V., Doherr, M. G., Gerber, V., Welle, M. M. (2013.): Equine pastern vasculitis: A clinical and histopathological study, *The Veterinary Journal* 198, str. 524–530
17. Pusterla, N. et al (2003.): Cutaneous and ocular habronemiasis in horses: 63 cases (1988-2002), *J Am Vet Med Assoc* 222, str. 978
18. Samuelson, D. A. (2006.): *Textbook of Veterinary Histology*, First Edition, Saunders Elsevier; Chapter 1: Histotechniques, str. 1-10
19. Scott, D. W., Miller Jr., W. H. (2010.): *Equine Dermatology*, Second Edition, Saunders Elsevier, St. Louis
20. Scott, D. W., Miller, W. H. (2003.): *Equine Dermatology I*, Saunders Elsevier, St. Louis
21. Valentine, B. A. (2006.): Survey of equine cutaneous neoplasia in the Pacific Northwest, *J Vet Diagn Invest* 18, str. 123
22. White, S. D. (2005.): Equine bacterial and fungal diseases: a diagnostic and therapeutic update, *Clin Tech Equine Pract* 4, str. 302
23. White, S. D. (2009.): Diseases of the skin. In Smith BP editor: *Large animal internal medicine IV*, St. Louis, Mosby Elsevier, str. 1306
24. Yu, A. A. (2013.): Equine Pastern Dermatitis, *Vet Clin Equine* 29, Elsevier Inc., str. 577-588

8. SAŽETAK

Kožne lezije na kičicama konja – pregled incidencije i morfologije lezija

Retrospektivnih istraživanja o učestalosti kutanih lezija ekstremiteta kod konja je vrlo malo. U svrhu izrade ovog diplomskog rada odlučili smo istražiti pojavnost kožnih lezija na distalnim dijelovima nogu. U razdoblju od dvije godine pregledani su ekstremiteti konja koji su dostavljeni na Veterinarsku patologiju Veterinarskog fakulteta Sveučilišta u Zagrebu. Radilo se o konjima koji su prethodno bili dovedeni na klinike Veterinarskog fakulteta te su uginuli ili bili eutanazirani. U slučaju postojanja kožnih lezija distalno od karpusa i tarzusa, iste su uzorkovane za patohistološku pretragu, a dijagnoze su postavljene mikroskopskim pregledom histoloških preparata.

Skupina konja kojima su pregledane noge sastojala se od 13 životinja. Konji su bili različitih toplokrvnih pasmina, izuzev jedne mađarske hladnokrvne kobile. Najmlađi konj bio je star 1,5 godinu, a najstariji 22 godine, dok je prosječna dob svih konja bila 12,27 godina. Deset konja bilo je ženskog spola, a tri muškog (kastrati).

Kod osam konja utvrđeno je postojanje kožnih lezija. Sedam od osam konja imalo je kutane lezije kroničnog tipa, što čini udio od 87.5 % kroničnih lezija prema ukupnom broju konja s dijagnosticiranim lezijama. Tek kod jednog konja nađene su akutne lezije na koži.

Iz dobivenih rezultata vidljivo je da znatan broj konja tijekom života zadobije neku vrstu ozljede kože distalnih dijelova ekstremiteta, ali takve ozljede najčešće ne ugrožavaju njihov život i zdravlje te uglavnom rezultiraju stvaranjem ožiljkastog tkiva.

Iako se populacija konja u ovom istraživanju sastojala od malog broja životinja i kao takva nije imala statističku snagu, dobiveni rezultati su zanimljivi i predstavljaju osnovu i smjernicu nekim daljnjim istraživanjima ovog područja.

KLJUČNE RIJEČI: kožne lezije, zvjerinac, histološka pretraga, ekstremiteti, konj

9. SUMMARY

Skin lesions of equine fetlocks – incidence and morphology

Retrospective studies about skin lesions on the limbs of horses are scarce. In the purpose of writing this graduate thesis, we were investigating the incidence of skin lesions on the distal parts of horse's legs. In a period of two years, all the horses that were submitted to the Department of Veterinary Pathology, Veterinary faculty, University of Zagreb were examined. Skin lesions distal from carpal and tarsal joints were inspected in detail, and the skin samples were taken. A microscopic examination was used to diagnose a type of the skin lesion. All the horses that were included in this research were previously hospitalized on one of the faculty clinics, and they have died or have been euthanized due to different causes.

There were thirteen animals in total. Twelve horses were warmbloods, and one was a coldblood. The youngest horse in the sample was 1.5, the oldest was 22 years old, and the average age of these animals was 12.27 years. The group included ten mares and three male horses.

Skin lesions were found in eight horses the, and seven of them had chronic type of lesions (87.5%), while acute skin lesions were found in only one horse (12.5%).

Our results confirm that most of the horses have some kind of pathological changes on the skin of the distal parts of their legs, but these changes usually do not affect their life quality, and mostly do not even cause significant consequences. These skin lesions commonly result with formation of scar tissue.

The sample of horses in our investigation did not include large number of animals, and due to that it was not statistically significant. However, the obtained results show that in some further similar investigations, significant associations might be reached.

KEYWORDS: skin lesions, pastern dermatitis, microscopic examination, legs, horse

10. ŽIVOTOPIS

Ja, Valentina Percan rođena sam 1994. godine u Puli. 2009. godine završila sam osnovnu školu Veli Vrh, a 2013. godine opću gimnaziju u Puli. Iste godine upisala sam Veterinarski fakultet Sveučilišta u Zagrebu.

Od 2014. godine volontirala sam na Klinici za kirurgiju, ortopediju i oftalmologiju Veterinarskog fakulteta u konjskoj sekciji, a od 2016. godine i u veterinarskoj ambulanti Istravet u Rovinju. Već gotovo 15 godina aktivni sam član konjičkog kluba Istra i sudjelovala sam na brojnim natjecanjima uglavnom u disciplini preponsko jahanje.

2017. godine dobila sam Rektorovu nagradu za grupni znanstveni rad pod nazivom „Ekspresija Ki-76 biljega u karcinoma apokrinih žlijezda analnih vrećica pasa“. Iste godine sudjelovala sam i na kongresu „Veterinarska znanost i struka“ održanom na našem fakultetu, na kojem sam taj znanstveni rad i usmeno prezentirala. Akademske godine 2017./2018. bila sam dobitnica Dekanove nagrade za izvrsne rezultate tijekom studija i uspjeh u nastavnim i izvannastavnim aktivnostima.

Od prosincu 2019. do ožujka 2020. godine boravila sam na tromjesečnoj Erasmus stručnoj praksi na Klinici za konje, na Sveučilištu u Liegeu u Belgiji.

Područje mojih interesa vrlo je široko i ono uključuje rad u praksi, ali isto tako i u znanosti.

Služim se engleskim i talijanskim jezikom.