

# Rendgenološka i ultrazvučna dijagnostika srčanih bolesti mačaka

---

**Pintarić, Staša**

**Master's thesis / Diplomski rad**

**2020**

*Degree Grantor / Ustanova koja je dodijelila akademski / stručni stupanj:* **University of Zagreb, Faculty of Veterinary Medicine / Sveučilište u Zagrebu, Veterinarski fakultet**

*Permanent link / Trajna poveznica:* <https://um.nsk.hr/um:nbn:hr:178:350855>

*Rights / Prava:* [In copyright](#) / [Zaštićeno autorskim pravom.](#)

*Download date / Datum preuzimanja:* **2024-08-10**



*Repository / Repozitorij:*

[Repository of Faculty of Veterinary Medicine -  
Repository of PHD, master's thesis](#)



SVEUČILIŠTE U ZAGREBU  
VETERINARSKI FAKULTET

**STAŠA PINTARIĆ**

**RENDGENOLOŠKA I ULTRAZVUČNA DIJAGNOSTIKA SRČANIH BOLESTI  
MAČAKA**

**DIPLOMSKI RAD**

ZAGREB, 2020.

## VETERINARSKI FAKULTET SVEUČILIŠTA U ZAGREBU

Diplomski rad izrađen je na Zavodu za rendgenologiju, ultrazvučnu dijagnostiku i fizikalnu terapiju Veterinarskog fakulteta Sveučilišta u Zagrebu.

### PREDSTOJNIK

Prof. dr. sc. Damir Stanin

### MENTOR

Doc. dr. sc. Hrvoje Capak

Članovi povjerenstva za obranu diplomskog rada:

- 1) doc. dr. sc. Zoran Vrbanac, DACVSMR, DECVSMR
- 2) prof. dr. sc. Ljiljana Bedrica
- 3) doc. dr. sc. Hrvoje Capak
- 4) prof. dr. sc. Damir Stanin (zamjena)

## POPIS PRILOGA

### Slike:

Slika 1. *Satna analogija. A, Aorta; MPA, Glavna plućna arterija; LAu, Lijeva aurikula; LA, Lijevi atrij; LV, Lijevi ventrikul; RAu, Desna aurikula; RA, Desni atrij; RV, Desni ventrikul. (JOHNSON i sur., 2008).*

Slika 2. *Lateralna projekcija mačke u cjelosti. U grudnom košu vidljivo je povećanje siluete srca (hipertrofična kardiomiopatija), s posljedičnim edemom pluća u ventrokaudalnim plućnim režnjevima (Arhiva Zavoda za rendgenologiju, ultrazvučnu dijagnostiku i fizikalnu terapiju, Veterinarski fakultet, Zagreb).*

Slika 3. *Dorzoventralna projekcija grudnog koša mačke s povećanom siluetom srca, vidljiv oblik „valentinskog srca“ tipičan za rendgenski nalaz hipertrofične kardiomiopatije (Arhiva Zavoda za rendgenologiju, ultrazvučnu dijagnostiku i fizikalnu terapiju, Veterinarski fakultet, Zagreb).*

Slika 4. *Lateralna projekcija grudnog koša mačke s povećanom siluetom srca (ultrazvučno utvrđena hipertrofična kardiomiopatija s perikardijalnim izljevom). Rendgenološki nisu vidljivi znakova edema pluća (Arhiva Zavoda za rendgenologiju, ultrazvučnu dijagnostiku i fizikalnu terapiju, Veterinarski fakultet, Zagreb).*

Slika 5. *Dorzoventralna projekcija grudnog koša mačke s povećanom siluetom srca (ultrazvučno utvrđena hipertrofična kardiomiopatija s perikardijalnim izljevom). Rendgenološki nisu vidljivi znakova edema pluća (Arhiva Zavoda za rendgenologiju, ultrazvučnu dijagnostiku i fizikalnu terapiju, Veterinarski fakultet, Zagreb).*

Slika 6. *2D ultrazvučni prikaz srca mačke s većom količinom anehoične tekućine u perikardu. Etiologija izljeva nije potvrđena nakon ultrazvučnog pregleda (Arhiva Zavoda za rendgenologiju, ultrazvučnu dijagnostiku i fizikalnu terapiju, Veterinarski fakultet, Zagreb).*

# SADRŽAJ

1. Uvod.....	1
2. Anatomija srca.....	2
2.1. Rendgenogram grudnog koša zdravih mačaka .....	4
2.2. Ehokardiogram zdravih mačaka .....	8
3. Kongenitalne srčane mane.....	10
3.1. Subaortalna stenoza (SAS) .....	12
3.2. Pulmonalna stenoza (PS).....	14
3.3. Otvoreni <i>ductus arteriosus</i> (PDA).....	16
3.4. Ventrikularni septalni defekt (VSD).....	19
3.5. Atrijski septalni defekt (ASD) .....	21
3.6. Displazije mitralnog zaliska.....	22
3.7. Displazije trikuspidalnog zaliska .....	23
3.8. Tetralogija Fallot .....	25
3.9. Perzistentni desni luk aorte (PRAA).....	26
3.10. Endokardijalna fibroelastoza .....	27
4. Kardiomiopatije .....	28
4.1. Hipertrofična kardiomiopatija (HCM) .....	28
4.1.1. Sekundarna hipertrofična kardiomiopatija .....	35
4.2. Dilatativna kardiomiopatija (DCM) .....	36
4.3. Restriktivna kardiomiopatija (RCM).....	38
4.4. Aritmogena kardiomiopatija desnog ventrikula .....	40
4.5. Kongestivno zatajenje srca uzrokovano kortikosteroidima .....	41
4.6. Miokarditis .....	42
5. Bolesti perikarda .....	43
5.1. Peritoneoperikardijalna dijafragmatska hernija (PPDH).....	43
5.2. Perikardijalni izljevi.....	44
6. Neoplazije.....	47
7. Rasprava .....	48
8. Zaključak .....	49
9. Sažetak.....	50

<b>10. Summary .....</b>	<b>51</b>
<b>11. Literatura .....</b>	<b>52</b>
<b>12. Životopis .....</b>	<b>61</b>

## 1. Uvod

Rendgenografska (RTG) i ultrazvučna (ehokardiogram) pretraga ključne su u dijagnostici srčanih bolesti jer omogućavaju prikaz promjena strukture srca i velikih krvnih žila, poremećaja protoka krvi te ostalih kardiovaskularnih poremećaja i njihovih posljedica. RTG daje grubi uvid u promjene oblika i položaja srca i okolnih struktura, dok se ultrazvukom omogućava identifikacija promjena izvan i unutar srca te procjena njihovog stupnja, a upotrebom Dopplera vizualizira se promjena protoka krvi.

Kardiološka procjena i obrada pacijenta u modernoj veterinarskoj praksi malih životinja nezamisliva je bez komplementarne upotrebe ovih slikovnih dijagnostičkih metoda.

Najčešće srčane bolesti mačaka su atrijski septalni defekt, ventrikularni septalni defekt, patentni ductus arteriosus, displazije atrioventrikularnih zalistaka, endokardijalna fibroelastoza i idiopatska hipertrofična kardiomiopatija, ali javljaju se i ostale kongenitalne srčane mane, miopatije, bolesti perikarda i srčani tumori.

S obzirom da su srčane bolesti generalno značajno češće u pasa nego u mačaka ali se radiografski i ultrazvučno slično očituju u obje vrste, za potrebe pisanja ovog rada komparativno je korištena i literatura o srčanim bolestima pasa.

## 2. Anatomija srca

Srce je smješteno u srednjem medijastinalnom prostoru, većim dijelom (60%) lijevo od medijalne ravnine. Ima oblik stožca s bazom okrenutom kraniodorzalno i vrhom okrenutim kaudoventralno prema ošitu, a veći dio površine srca prekriven je plućima koja su ispunjena zrakom. Smješteno je unutar osrčja (perikard), a zajedno s njim između dvije pleuralne vreće u medijastinalnom prostoru (KÖNIG, 1992.).

Endokard je tanki, glatki sloj koji oblaže unutrašnjost srca, pokriva srčane zaliske s obje strane i nastavlja se kao intima u stijenku krvnih žila.

Miokard (srčani mišić) čini najveći dio stijenske srca i njegov je rad pod utjecajem autonomnog živčanog sustava. Oblikuje šupljinu podijeljenu u četiri komore: desni atrij (DA), desni ventrikul (DV), lijevi atrij (LA) i lijevi ventrikul (LV). Miokard atrija je tanak, a stijenka DV tanja je od stijenske LV jer je tlak u aorti veći i potrebna je veća snaga mišića kako bi krv prešla u aortu, nego što je potrebna za odlazak u plućno deblo. Otvori aorte i plućnog debbla okruženi su prstenastim snopovima kolagnih vlakana (*annuli fibrosi*).

Epikard je tanki glatki sloj koji oblaže vanjsku stijenku srca i čini visceralnu površinu perikarda. Perikardijalna vreća građena je od dva sloja – unutarnji ili visceralni (epikard) i vanjski ili parijetalni perikard (DYCE i sur., 1996.), s malom količinom serozne tekućine između dva sloja koja služi kao lubrikant. Perikard regulira dijasoličke pokrete srca, onemogućava preveliku distenziju i održava fiziološki položaj srca u prsnom košu. Pruža i mehaničku zaštitu od upala ili infekcija okolnih struktura (TOBIAS, 2010.).

Desna i lijeva strana srca potpuno su odvojene jedna od druge srčanim pregradama (*septum interventriculare* i *septum interatriale*). Pretkljetke leže na bazi srca i svojim lijevo usmjerenim uškama (*auricula cordis*) obuhvaćaju početni dio aorte i plućnog debbla (*truncus pulmonalis*). Srce je prema vrhu (*apex cordis*) stožastog oblika, obostrano spljošteno, oblikujući se prema obliku stijenske prsnog koša. Kranijalni rub srca u mladih je životinja neposredno do timusa, a kaudalni rub priliježe u ošit. Na lijevoj strani srca vidljive su obje aurikule, plućno deblo i aorta, a na desnoj obje šuplje vene i atriji. Kranijalni je rub srca neznatno konveksan, a kaudalni je rub gotovo ravan jer je stijenka DV tanja od stijenske LV.



Deoksigenirana krv iz organizma ulazi u DA preko prednje šuplje vene (*vena cava cranialis*), stražnje šuplje vene (*v. cava caudalis*) i azigosne vene (*v. azygos*). DA smješten je dorzalno desno. LA prima oksigeniranu krv iz plućnih vena i smješten je dorzokaudalno iznad LV. Na interatrijskom septumu, u blizini ušća *v. cava caudalis*, nalazi se *fossa ovalis* – ostatak fetalnog otvora (*foramen ovale*).

Ventrikuli čine najveći dio srca i odvojeni su od pripadajućih atrija nepotpunom poprečnom pregradom. LV formira kaudoventralni dio srca, a njegov vrh čini vrh srca (*apex cordis*). S desne, kranijalne i lijeve kraniodorzalne strane okružen je DV koji je oblika slova „U“. Aorta izlazi iz srca kranijalno od LA, a pulmonalna arterija (plućno deblo) izlazi iz DV na dorzalnoj lijevoj strani srca. DV prima vensku krv iz DA i istiskuje ju kroz ljevkastu odvodni trakt u plućno deblo pa u pluća. Desni atrioventrikularni otvor zatvara trikuspidalni zalistak koji svojim zatvaranjem sprečava povratak krvi u atrij za vrijeme sistole, a za vrijeme dijastole taj se zalistak otvara i omogućava punjenje ventrikula. Semilunarni zalisci na otvoru plućnog debela zatvaraju se za vrijeme dijastole i otvaraju za vrijeme sistole. LV ima oblik stožca i njegov vrh oblikuje apex srca. Stijenka mu je deblja od stijenke DV, ali volumen im je jednak. Lijevi AV otvor zatvara mitralni zalistak koji se, kao i trikuspidalni, otvara za vrijeme dijastole i zatvara za vrijeme sistole. Otvor aorte prelazi u uzlazni dio aorte i zauzima centralni položaj na cijelom srcu. Za vrijeme dijastole semilunarni zalistak na aorti je zatvoren, a za vrijeme sistole otvoren.

*Chordae tendinae* su vezivnotkivni tračci koji se prihvaćaju za slobodne ventrikularne rubove AV zalistaka s jedne strane i papilarne mišiće s druge te sprečavaju izvrtnje zaliska u atrij za vrijeme sistole. U mačke se još nalaze dva mišićna snopa (*trabeculae septomarginales*) koji prolaze kroz šupljinu ventrikula i povezuju interventrikularnu pregradu s papilarnim mišićima na vanjskoj stijenci (KÖNIG i sur., 2004.).

## **Srčani rad**

Srčana pumpa omogućava cirkulaciju krvi kroz tijelo i radi na principu stalne izmjene kontrakcije i relaksacije miokarda. Faza kontrakcije naziva se sistola, a faza relaksacije dijastola – uvijek se prvo kontrahiraju atriji, a za sistolu ventrikula potrebno je dvosturko više vremena nego za sistolu atrija. Kontrakcija stijenke ventrikula uvijek se odvija paralelno s

kontrakcijom papilarnih mišića, što sprečava izvrtnje AV zalistaka u atrij. U kontrakciji DV ne sudjeluje srčana pregrada, već samo stijenka čija kontrakcija prazni prostor DV.

Volumen istisnute krvi za vrijeme sistole naziva se udarnim volumenom. Minutni volumen jednak je udarnom volumenu pomnoženom s frekvencijom rada srca u minuti. Za vrijeme dijastole srčani se mišić relaksira, a srčane komore šire i pune krvlju, uglavnom pasivno. AV zalisci usmjereni su prema vrhu srca čime se pridonosi povećanju atrija koji usisavaju krv iz vena.

Za pregled funkcije srca služe ne samo mjerenja bila i krvnog tlaka, već i direktno osluškivanje tonova srčanih zalistaka (auskultacija). Prvi srčani ton (S1) posljedica je simultanog zatvaranja AV zalistaka na početlu sistole i neznatno je duži i dublji od drugog srčanog tona (S2) koji nastaje na početku dijastole kao posljedica zatvaranja semilunarnih zalistaka aorte i plućnog debla (KITTLESON i KIENLE, 1998.).

## **2.1. Rendgenogram grudnog koša zdravih mačaka**

Stvarna silueta srca ne vidi se na rendgenogramu već se taj termin odnosi na srce, perikard i njegov sadržaj, početak aorte i plućno deblo. Ultrazvukom se, naprotiv, navedene strukture prikazuju odvojeno. Rub siluete srca je gladak, a detalji poput koronarnih žlijebova nisu vidljivi, kao ni koronarne vene/arterije. Moguće je, ipak, do neke mjere utvrditi lokaciju komora te identificirati patološke promjene njihove veličine (JOHNSON i sur., 2008.).

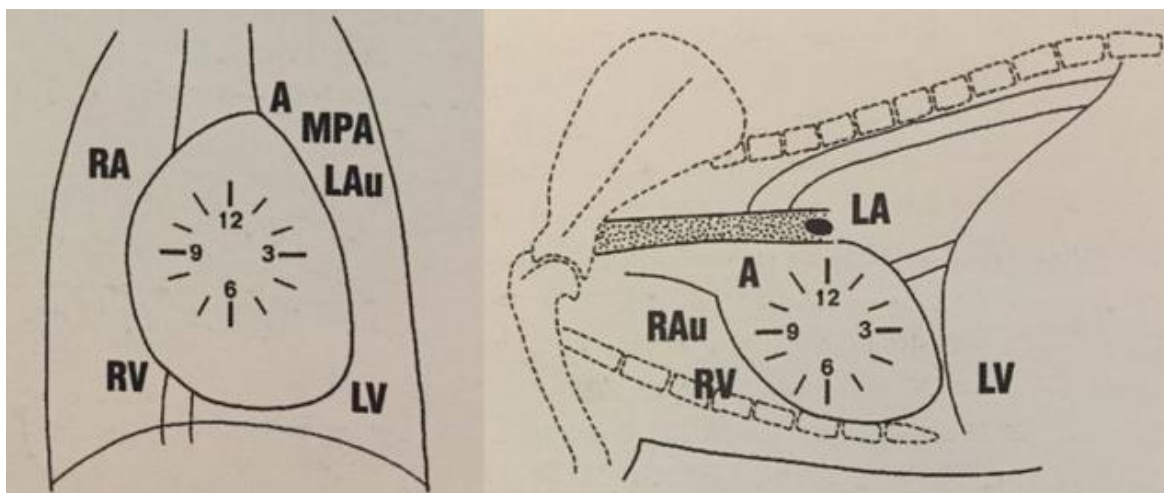
Srce je najveći organ prsnog koša i dominira RTG slikom tog područja, a smješteno je unutar medijastinuma između otprilike 3. - 6. međurebrenog prostora. Veći dorzalni dio je baza srca, a manji ventralni dio je apex (vrh) srca. Na lateralnoj projekciji sliku apexa stvara interventrikularni septum (IVS). Srce leži pod kutem tako da je vrh položen kaudalnije od baze, a na dorzoventralnoj/ventrodorzalnoj projekciji (DV/VD) vrh je obično usmjeren prema lijevoj strani. Varijacije lokacije vrha na dorzoventralnoj/ventrodorzalnoj projekciji mogu biti ekstrinzične (npr. zbog promjene volumena pluća) ili intrinzične (kongenitalna dispozicija srca).

Srce je u mačaka na lateralnoj projekciji položeno paralelnije uz sternum nego što je to u pasa, a takav je položaj izraženiji u starijih životinja (MOON i sur., 1993.). U lateralnoj poziciji širina siluete srca mačke fiziološki ne prelazi 2-2,5 međurebrena prostora i ne prelazi više od 70% visine toraksa, a na VD/DV projekciji ne zauzima više od polovice širine toraksa (O'BRIEN, 2001.). U mačića je relativna veličina srca veća u odnosu na toraks, zbog manjeg volumena pluća (FARROW i sur., 1994.). Važno je napomenuti da fiziološka veličina siluete srca ne isključuje bolest.

Središnje i ventralne granice siluete srca lako se raspoznaju na RTG snimci zato što su te strukture okružene kontrastnim zrakom u plućima. Nije moguće razaznati granice srca u području baze zato što su okolna tkiva (aorta, plućne žile, limfni čvorovi) jednake gustoće sjene kao i samo srce. U tu se svrhu koristi ultrazvučna i CT dijagnostika.

### Satna analogija

Satna analogija je metoda identifikacije srčanih komora na RTG-u kod koje brojevi na satu označavaju približnu poziciju srčanih komora i velikih krvnih žila (DENNIS i sur., 2001.). Na lateralnoj projekciji: 1-2h LA (teže vidljiv zbog kranijalnije pozicije nego što je to u pasa); 2-5h LV; 5-9h DV; 9-10h plućno deblo; 10-11h luk aorte. Na DV/VD projekciji: 11-1h luk aorte; 1-2h plućno deblo; 1-2h LA (plućno deblo smješteno je kranijalno ili uopće nije vidljivo); 2-5h LV; 5-9h DV; 9-11h DA.



**Slika 1.** Satna analogija. A, Aorta; MPA, Glavna plućna arterija; LAu, Lijeva aurikula; LA, Lijevi atrij; LV, Lijevi ventrikul; RAu, Desna aurikula; RA, Desni atrij; RV, Desni ventrikul. (JOHNSON i sur., 2008).

## **Faktori koji utječu na veličinu i izgled srca**

Masno tkivo je manje gustoće od srčanog tkiva pa kada ga ima puno, granica srca manje je oštra nego što je to kod mršavijih životinja. Bolje je vidljivo u DV/VD projekciji i to kao trokutasta tvorba na desnom kranijalnom rubu srca. Nalikuje mekom tkivu srca i ne smije se zamijeniti za patološki proces.

Kod otprilike 40% mačaka starijih od 10 godina srce je kranijalno horizontalnije položeno i znatno jače sljubljeno sa sternumom.

Projekcije napravljene u ekspiriju stvaraju lažan dojam kardiomegalije zato što je u tom trenutku čitav prni koš smanjen pa se srce doima većim i izgleda kao da srce jače priliježe na sternum. Za vrijeme ekspirija, silueta srca teže se razabire zbog pridruženog medijastinalnog masnog tkiva kranijalno i preklapanja s ošitom kaudalno. Manjak zraka u trenutku ekspirija stvara maglovitu zonu na mjestu gdje se pluća dotiču sa srcem.

Faza srčanog ciklusa ima vrlo mali utjecaj na veličinu i oblik srca, ali zabilježene su manje alteracije na VD nego DV projekciji (TOAL i sur., 1985.).

Pomicanje životinje za vrijeme snimanja može utjecati na relativnu veličinu, oblik i položaj srca i dušnika i ti su faktori od veće važnosti kod mačaka zbog velike fleksibilnosti toraksa (FARROW i sur., 1994.). S druge strane, pasmina i pozicija ne igraju ulogu i srce je kod svake zdrave životinje jajolikog oblika u obje projekcije.

## **Dušnik**

Na lateralnoj projekciji dušnik se odvaja od grudnog dijela kralježnice i kranijalno od bifurkacije ventralno povija. Fiziološki je bifurkacija smještena u 4. ili 5. međurebrenom prostoru. Poprečni presjek primarnih bronha (lijevi i desni) vidljiv je u obliku dvije okrugle strukture koje se protežu iz dušnika, a na DV/VD projekciji primarni su bronhi položeni na oko 60 stupnjeva u odnosu na bifurkaciju.

## **Aorta**

Uzlazna aorta nije vidljiva zbog superpozicije kranijalnog dijela baze srca, dok se luk aorte i silazni dio mogu uočiti na obje projekcije. Fokalna izbočina na aorti u području isthmusa

ponekad se nalazi u starijih mačaka, i smatra se da nije povezana s patologijom (konkretno sa sistemskom hipertenzijom ili hipertireoidizmom).

### **Vena cava caudalis**

Na lateralnoj projekciji križa se s kaudalnom polovicom DV, a na DV/VD projekciji uočava se desno od medijane linije, između desne kaudalne granice srca i dijafragme. Promjer joj se mijenja ovisno o fazama disanja i srčanog rada.

### **Vena cava cranialis i v. azygos**

Na lateralnoj projekciji tvori ventralni rub medijastinuma, ali se kao cjelovita struktura uočava samo kod pneumomedijastinuma.

### **Plućno deblo**

Fiziološki na lateralnoj projekciji nije vidljivo zbog superpozicije srca, ali se ponekad može uočiti kao okruglo meko tkivo smješteno neposredno ventralno od bifurkacije dušnika. Lijeva i desna grana vidljive su na lateralnoj projekciji, a na VD/DV projekciji plućno je deblo pridruženo lijevoj kranijalnoj silueti srca i jače izraženo za vrijeme sistole. Valja također napomenuti da je bolje vidljiva u VD projekciji od DV i to se ne smije zamijeniti s patologijom. Lijeva i desna glavna grana u početku su u superpoziciji preko siluete srca, ali dalje se vide kao cijevasto meko tkivo koje skreće kaudolateralno, zajedno s kaudalnim primarnim bronhima.

### **Plućne arterije i vene**

Fiziološki su arterije i vene svakog para približno jednakih veličina. Kranijalne žile najbolje su vidljive na lateralnoj projekciji, a kaudalne na DV. Kranijalne arterije prate bronhalno stablo i često su blago zakrivljene, bolje vidljive od vena, dok su kaudalne arterije smještene lateralno od vena i mogu se pratiti kranijalno do glavne pulmonalne arterije. Kaudalne vene smještene su medijalno i usmjerene prema LA (JOHNSON i sur., 2008.).

## 2.2. Ehokardiogram zdravih mačaka

Najčešće se koriste lijeva i desna parasternalna pozicija, a za optimalnu vizualizaciju srca sondu je potrebno položiti okomito na toraks, točno iznad srca i pored sternuma (THOMAS i sur., 1993.). Pomoću 2-D prikaza procjenjuje se dubina i širina tkiva, uočavaju anatomske nepravilnosti te uspoređuje omjer debljine stijenke i veličine komore. Za procjenu širine stijenke i promjera komore koristi se M prikaz, iako pravovremeno tempirane 2-D snimke mogu poslužiti. Fiziološke vrijednosti dobivene u istraživanju na uzorku od 30 mačaka prosječne mase 4,1 kg iznosile su (JACOBS i KNIGHT, 1985.):

- 194 otkucaja u minuti;
- promjer lijevog ventrikula (LV) u dijastoli = 15,9 mm;
- promjer lijevog ventrikula (LV) u sistoli = 8 mm;
- debljina interventrikularnog septuma u dijastoli = 3,1 mm;
- debljina interventrikularnog septuma u sistoli = 5,8 mm;
- debljina slobodne stijenke lijevog ventrikula (LV) u dijastoli = 3,3 mm;
- debljina slobodne stijenke lijevog ventriula (LV) u sistoli = 6,8 mm;
- promjer lijevog atrija (LA) u sistoli = 12,3 mm;
- promjer aorte u dijastoli = 9,5 mmm;
- omjer promjera lijevog atrija (LA) i aorte = 1,3;
- promjer desnog ventrikula (DV) u dijastoli = 6mm;
- frakcija skraćenja (FS) lijevog ventrikula (LV) = 49,8 %

### Doppler

To je elektrokardiografska pretraga koja vizualizira brzinu i smjer protoka krvi kroz srce. Princip rada temelji se na uočavanju promjene frekvencije između emitirane ultrazvučne energije i reflektiranih odjeka iz krvnih stanica u pokretu. Odjek stanica koje se odmiču od

sonde imaju nižu frekvenciju, a one koje se približavaju imaju veću frekvenciju od izvorne (odaslane). To dovodi do zaključka: što je veća brzina stanica, to je veća promjena u frekvenciji. Dopplerom se uočavaju ubrzanje i promjena smjera protoka krvi te turbulencija koji nastaju iznad defekta zaliska ili na mjestu šanta pa se na taj način mogu identificirati insuficijencija zalistaka, opstrukcije i šantovi (MOISE i FOX, 1999.; ARMSTRONG i FEIGENBAUM, 2001.).

### 3. Kongenitalne srčane mane

U kongenitalne srčane mane ubrajaju se mane na zaliscima i patološke komunikacije sistemske i plućne cirkulacije. Najčešće su mane na zaliscima i one mogu uzrokovati insuficijenciju ili stenozu, odnosno posljedičnu regurgitaciju ili zadržavanje krvi, dok se ostale mane javljaju sporadično., Moguća je i pojava više mana odjednom. Većina ih uzrokuje šum na srcu, a njegov intenzitet i klinički simptomi u korelaciji su s težinom mane, međutim na njih mogu utjecati i drugi faktori. Neke teže mane ne uzrokuju šum, a kod mačića ponekad nalazimo fiziološke šumove (BONAGURA i LEHMKUHL, 1999.). To su tihi sistolički šumovi najbolje čujni na bazi srca, čiji se intenzitet mijenja s brzinom bila ili položajem tijela. S vremenom slabe i uglavnom nestaju do 4. mjeseca života. Šumovi povezani sa srčanim bolestima uglavnom ne nestaju, a neki s vremenom i jačaju (npr. kod subaortalne stenozе) pa je pažljiva procjena životinje u punoj zrelosti posebno važna za uzgojne životinje. Ehokardiografija s Dopplerom glavna je metoda dijagnostike (LAMB i sur., 2001.).

Opstrukcija aorte može se javiti na semilunarnim zaliscima (valvularna), ispod zalistaka (subvalvularna s.) ili na samom početku aorte (supralvularna stenoza). Najčešća je subvalvularna, odnosno subaortalna stenoza, a česte su i mane plućnih zalistaka koje uglavnom prati hipertrofija mišićnice s posljedičnim ljevkastim subvalvularnim suženjem. Stenoza uzrokuje tlačno opterećenje zahvaćenog ventrikula za vrijeme sistole. Niže od mjesta stenozе tlak je fiziološki ali se zbog brzog strujanja krvi kroz suženi prostor javlja turbulencija koja uzrokuje dilataciju zahvaćene krvne žile što se klinički očituje kao šum. Povećanje tlaka ovisi o veličini opstrukcije, kontraktilnosti ventrikula i volumenu krvi. Koncentrična hipertrofija ventrikula nastaje kao odgovor na tlačno preopterećenje u sistoli, a može doći i do njegove dilatacije, sekundarne regurgitacije krvi kroz AV zalistak te otežanog dijastoličkog punjenja zbog gubitka elastičnosti stijenke. Visoki dijastolički tlak ventrikula, visoki tlak atrijske i aritmije mogu dovesti do kongestivnog zatajenja srca.

Patološka komunikacija sistemske i plućne cirkulacije javlja se kod atrijskog i ventrikularnog septalnog defekta (ASD i VSD) te kod otvorenog *ductus arteriosus*-a (PDA). Takve se komunikacije zovu šantovi i uzrokuju volumno opterećenje lijeve (VSD, PDA) odnosno desne strane srca (ASD) te pojačan protok krvi kroz pluća sve dok je otpor u plućnim žilama u fiziološkim granicama. Ako se tlak desne strane srca poveća zbog plućne hipertenzije ili



postojanja istovremene pulmonalne stenozе, šant mijenja smjer (postaje desno-lijevi). Volumen krvi koji prolazi kroz šant ovisi o težini defekta i veličini tlačnog gradijenta na suprotnoj strani. Zbog toga što dio krvi zaobilazi sistemsku cirkulaciju, desno-lijevi šant uzrokuje povećanje ukupnog i minutnog srčanog volumena. Insuficijencije zalistaka također mogu uzrokovati volumno preopterećenje zahvaćene strane srca.

Srčane mane koje dopuštaju prolaz neoksigenirane (venske) krvi u sistemsku cirkulaciju uzrokuju hipoksiju, a vidljiva se cijanoza javlja kada količina nezasićenog hemoglobina prijeđe 50g/l. U slučaju kronične hipoksije, organizam pokušava povećati vezanje kisika na hemoglobin stimulacijom eritropoeze i policitemije (BONAGURA i LEHMKUHL, 1999.; COTE i ETTINGER, 2001.). Međutim, uz porast hematokrita dolazi i do porasta krvnog otpora i viskoziteta. Jaka policitemija (>65%) može uzrokovati mikrovaskularnu hemaglutinaciju i slabu oksigenaciju tkiva, intravaskularnu trombozu, krvarenja, aritmije i srčani udar. Desno-lijevi šant također omogućava venskom embolusu da stigne u sistemsku cirkulaciju (npr. kroz *foramen ovale*). Fizički napor pojačava desno-lijevi šant i cijanozu zato što se otpor perifernih krvnih žila smanjuje kako se pojačava protok krvi kroz skeletne mišiće. Unatoč tome što je u desnoj strani srca tlačno opterećenje, rijetko dolazi do kongestivnog zatajenja srca zato što šant ujedno ima i ulogu ventila za smanjenje pritiska. Najučestalije anomalije koje uzrokuju cijanozu su tertalogija Fallot i hipertenzija plućne arterije s obrtanjem šanta kod PDA, VSD i ASD. Ostale kompleksne mane, kao što su nefiziološki položaji velikih krvnih žila ili *truncus arteriosus*, ne javljaju se tako često (BONAGURA i LEHMKUHL, 1999.).

Skupina švedskih autora u retrospektivnom je istraživanju (1996. - 2013.) na 162 mačke utvrdila da prevalencija kongenitalnih srčanih mana iznosi 0.2% ukupnog broja pacijenata, odnosno 8% pacijenata u kojih je utvrđena srčana mana. Ukupno su identificirane 82 srčane mane, a u 16 mačaka dijagnosticirano je više od jedne. Najučestaliji je ventrikularni septalni defekt koji je otkriven u 50% mačaka, a slijede ga displazija trikuspidalnog zaliska (11%), pulmonalna stenoza (10%), atrijski septalni defekt (10%), aortalna stenoza (9%), displazija mitralnog zaliska (9%), tetralogija Fallot (5%), otvoreni ductus arteriosus (3%) i defekt endokardijalnog jastučića (2%). Preostale mane zajedno čine 0,6%, a to su: dvostruki desni ventrikul, dvostruki odvodni trakt desnog ventrikula, endokardijalna fibroelastoza, desna pozicija aorte, perzistentni desni luk aorte i pulmonalna atrezija (TIDHOLM i sur., 2015.).

### 3.1. Subaortalna stenoza (SAS)

#### Patofiziologija

Subaortalna stenoza uzrokovana je stvaranjem fibroznog ili fibromuskularnog prstena, a njen se intenzitet kreće od blage asimptomatske do teže stenoze koja uzrokuje jaku opstrukciju. Opstrukcija kod subaortalne stenoze razvija se unutar prvih nekoliko mjeseci života i iako se unutar prve 1-2 godine života ne mora se nužno čuti srčani šum, stanje se progresivno pogoršava (NAKAYAMA i sur., 1996.; FRENCH i sur., 2000.). Fizički napor i uzbuđenje pojačavaju intenzitet šuma. Navedeni faktori i pojava fizioloških šumova u mladim životinja otežavaju dijagnostiku blažih slučajeva (BONAGURA, 2001.; LINDE i KOCH, 2006.). SAS može pratiti displazija mitralnog zaliska.

O jačini stenoze ovisi stupanj tlačnog opterećenja LV i stupanj posljedične koncentrične hipertrofije. Protok krvi kroz srce jako je otežan u životinja s teškom subaortalnom stenozom, a intramuralne koronarne krvne žile često su sužene (FALK i sur., 2004.) pa visok sistolički tlak LV u kombinaciji sa suženjem koronarnih žila može uzrokovati obrtanje strujanja krvi u manjim koronarnim žilama. Gustoća kapilara miokarda postaje nedostatna kako se hipertrofija pojačava pa zajedno s navedenim faktorima doprinosi razvoju ishemije i fibroze miokarda. Klinički se javljaju aritmije, sinkope, zatajenje lijeve strane srca i iznenadna smrt (KIENLE i sur., 1994.; LEHMKUHL i BONAGURA, 1994.). Istovremena ili sekundarno nastalna insuficijencija aortalnog ili mitralnog zaliska pridonosi volumnom opterećenju LV. Subaortala je stenoza predispozicija za razvoj valvularnog endokarditisa zbog nesprijetnog udaranja krvi ispod listića zalistaka.

#### Klinički nalaz

Nesvjestica, brzo umaranje, sinkopa i iznenadna smrt uočeni su u 1/3 pasa sa SAS (KIENLE i sur., 1994.), ali u mačaka je najčešći simptom dispneja (STEPIEN i BONAGURA, 1991.). Može se razviti i kongestivno zatajenje srca, obično u kombinaciji s istovremenom mitralnom ili aortalnom insuficijencijom, drugim srčanim manama ili stečenim endokarditisom.

Karakteristični simptomi srednje jake i uznapredovale stenoze su pojava slabog i zakašnjelog femoralnog pulsa (*pulsus parvus et tardus*), srčani šumovi te izostanak pulsa u vratnim

arterijama, a mogu se uočiti i znakovi plućnog edema ili aritmija. Oštri sistolički creshendo-decreshendo šum čuje se u području zaliska aorte ili odmah ispod njega, s lijeve strane, a ponekad se može čuti i iznad karotidnih arterija. U blažim slučajevima, blagi i prostorno ograničeni sistolički šum na lijevoj strani baze srca (ponekad i na desnoj) često je jedini klinički znak. Regurgitacija zaliska aorte može proizvesti i dijastolički šum na lijevoj strani baze srca.

## **Dijagnostika**

Radiografski nalazi variraju od suptilnih do izraženih. LV može se doimati normalnim ili povećanim, a poststenotična dilatacija uzlazne aorte vidljiva je na lateralnoj projekciji kao izraženi kranijalni pojas (mjesto križanja *v. cava cranialis* i desnog atrija) i kao proširenje kranijalnog dijela medijastinuma.

Stupanj subaortalne stenozе i hipertrofije LV procjenjuju se pomoću ehokardiograma. U pacijenata sa srednje jakom do uznapredovalom SAS uočava se diskretan nabor subaortalnog tkiva. U tih se životinja često uočavaju prerano zatvaranje aortalnog zaliska, nagli pokret prednjeg listića mitralnog zaliska prema septumu (tzv. SAM – *systolic anterior motion*) i pojačana ehogenost subendokarda LV. Također se mogu uočiti dilatacija uzlazne aorte, zadebljanje aortalnog zaliska i povećanje LA s hipertrofijom stijenke.

Dopplerom se procjenjuje brzina protoka krvi u sistoli ispod aortalnog zaliska i turbulencija u aorti, kao i moguća aortalna ili mitralna regurgitacija zbog insuficijencije. Tlačni gradijent obično je 40-50% veći u životinja koje nisu anestetizirane, u odnosu na one koje su pregledavane u općoj anesteziji (LEHMKUHL i sur., 1995.). Gradijent veći od 100mgHg pokazatelj je jake stenozе (BONAGURA i sur., 1998.). Protok krvi iz LV u aortu potrebno je promatrati iz više kuteva kako bi se postiglo što bolje poravnavanje zraka s tokom krvi. Subkostalna (subksifoidna) pozicija smatra se najboljom kod većine životinja (LEHMKUHL i BONAGURA, 1994.), ali kod nekih je to lijeva apikalna pozicija. Fiziološka brzina protoka krvi kroz luk aorte iznosi 1,7 m/s ili manje u životinja koje nisu sedirane, a brzina od 2-2,5 m/s smatra se patološkom (BONAGURA i LEHMKUHL, 1999.; BONAGURA, 2001.) i potvrđuje dijagnozu subaortalne stenozе, naročito ako se pronađu i ostali znakovi kao što su aortalna regurgitacija i ometan protok krvi u izlaznom traktu LV ili u uzlaznoj aorti. Procjenu stupnja subaortalne stenozе pomoću tlačnog gradijenta otežava činjenica da on ovisi

o protoku krvi kroz srce. Pojačana aktivnost simpatikusa i ostali uzroci povećanog minutnog volumena (uzbuđenje, groznica, PDA) povećat će brzinu protoka krvi iz LV dok će zatajenje srca, lijekovi koji djeluju kardiodepresivno i svi ostali uzroci smanjenog udarnog volumena usporiti protok krvi kroz srce.

Kateterizacija srca i angiokardiografija danas se rijetko koriste, osim u kombinaciji s balonskom dilatacijom stenotičnog područja.

### **Prognoza**

Prognoza teške stenoze (gradijent tlaka  $> 80\text{mmHg}$  izmjeren za vrijeme kateterizacije srca, odnosno Dopplerom izmjeren gradijent  $> 100\text{-}125\text{mmHg}$ ) je neizvjesna. Više od 50% životinja s težim oblikom naglo ugiba unutar 3 godine života (KIENLE i sur., 1994.). One s blažim oblikom stenoze (kateterizacija  $< 35\text{mmHg}$ ; Doppler  $< 60\text{-}70\text{mmHg}$ ) češće će biti asimptomatske i duljeg životnog vijeka. Aritmije i pojačana regurgitacija kroz mitralni zalistak kompliciraju stanje.

## **3.2. Pulmonalna stenoza (PS)**

### **Patofiziologija**

Pulmonalna stenoza nastaje zbog displazije zalistaka na glavnoj plućnoj arteriji (tzv. plućno deblo), a hipertrofija DV nastaje zbog tlačnog opterećenja u sistoli. Ako je hipertrofija izražena, veće su šanse da se razvije ishemija miokarda sa svim svojim posljedicama. Poststenotička dilatacija plućnog debela ovisi o stupnju stenoze (FINGLAND i sur., 1986.), a često dolazi i do dilatacije DA i DV. Razvoj insuficijencije trikuspidalnog zaliska i pojačano punjenje DV predisponira razvoj atrijalnih aritmija i kongestivnog zatajenja srca. Ako uz pulmonalnu stenozu postoji i otvoreni *foramen ovale* (ASD) dolazi do stvaranja desno-lijevog šanta između atrija.

## **Klinički nalaz**

Mnogi su slučajevi asimptomatski. Mogu se javiti brzo umaranje, sinkopa ili simptomi zatajenja desne strane srca (FINGLAND i sur., 1986.; RISTIC i sur., 2001.), ali i kod životinja s izraženom stenozom ovi znakovi se ne moraju razviti ni kroz nekoliko godina. Iznenađna smrt također može nastupiti kod izrazite stenozе. Klinički je kod srednje jake i uznapredovale stenozе pojačan srčani puls i normalan do nešto slabiji femoralni puls te blagi sistolički creshendo-decreshendo šum visoko na lijevoj strani baze srca. Ponekad nalazimo i pulzaciju jugularnih vena, a mogu se javiti i aritmije te šum (sekundarna trikuspidalna insuficijencija). Ne dolazi do cijanoze sluznica.

## **Dijagnostika**

Radiografski je izražena hipertrofija DV koji pomiče apex srca dorzalno i lijevo, a na DV/VD projekciji srce može izgledati poput obrnutog slova „D“. Poststenotička dilatacija plućnog debla najbolje je vidljiva kao zadebljanje na DV/VD projekciji, ali veličina same dilatacije nije u korelaciji s visinom tlačnog gradijenta (FINGLAND i sur., 1986.). Dilatacija *v. cava caudalis* može se naći u nekih životinja.

Ehokardiogram srednje jake i uznapredovale stenozе prikazuje povećanje DV i hipertrofiju stijenke. Povišeni tlak u DV poguruje interventrikularni septum prema lijevo pa se on često doima spljoštenim. Povećanje DA je učestalo. Pulmonalni zalistak obično je zadebljan, asimetričan ili na neki drugi način deformiran, a izlazni dio može biti tako uzak da ga je teško vizualizirati. Uočava se i poststenotična dilatacija plućog debla. Dilatacija desne strane srca i plućni izljev uočavaju se kod sekundarnog kongestivnog zatajenja srca. U takvim slučajevima često nastaje „paradoksalni pokret septuma“ - to je pomicanje septuma od slobodnog zida LV za vrijeme sistole, što je suprotno od njegovog normalnog kretanja prema njemu.

Dopplerom se određuje stupanj stenozе. Sistolički tlačni gradijent u budnih je životinja 40-50% veći nego gradijent izmjeren u anestetiziranih životinja pri kateterizaciji srca; stenoza je blaga ako je gradijent < 50mmHg (Doppler), a teža ako je gradijent > 80-100mmHg (BONAGURA i LEHMKUHL, 1999.).

## **Prognoza**

Prognoza ovisi o stupnju stenoze. Životinje s blagim oblikom mogu živjeti dugo i bez poteškoća, dok one s težim obično ugibaju unutar 3 godine od postavljene dijagnoze (FINGLAND i sur., 1986.). Često dolazi do iznenadne smrti ili kongestivnog zatajenja srca. Trikuspidalna regurgitacija, fibrilacija atrijska ili druge tahikardiaritmije kao i kongestivno zatajenje pogoršavaju prognozu.

### **3.3. Otvoreni *ductus arteriosus* (PDA)**

#### **Patofiziologija**

Zatvaranje *ductusa* fiziološki se odvija unutar nekoliko sati od rođenja. Zatvaranje *ductusa* samo s plućne strane dovodi do stvaranja divertikula ali ne i šanta, a može se uočiti samo angiografijom ili na razudbi (BONAGURA i LEHMKUHL, 1999.). Kod potpuno otvorenog *ductusa*, krv skreće iz silazne aorte u plućnu arteriju za vrijeme sistole i dijastole zbog toga što je fiziološki tlak u aorti u svim fazama ciklusa viši od tlaka u plućnoj arteriji. Ovakav, tzv. lijevo-desni šant, stvara volumno preopterećenje u plućnoj cirkulaciji, LA i LV. Smjer protoka krvi kroz šant ovisi o tlačnom gradijentu lijeve i desne strane te o širini samog *ductusa*. Ubrzani arterijski puls karakterističan je za PDA zato što skretanje krvi iz aorte u plućnu arteriju dovodi do naglog pada dijastoličkog tlaka aorte te povećanja razlike sistoličkog i dijastoličkog tlaka.

Dok kompenzatorni mehanizmi (pojačani rad srca, zadržavanje tekućine) održavaju sistemske cirkulacije, hemodinamičko opterećenje na LV raste zbog povećanog volumena koji se sada mora izbaciti u aortu koja sama po sebi ima visok tlak. Dilatacija LV i prstena mitralnog zaliska uzrokuju mitralnu insuficijenciju i dodatno volumno opterećenje. Zadržavanje viška tekućine, slabljenje kontraktilnosti miokarda zbog volumnog opterećenja i aritmije zajedno pridonose razvoju kongestivnog zatajenja.

U nekim slučajevima, pojačan protok krvi kroz pluća dovodi do promjena na krvnim žilama, pojačanog otpora u njima i razvitka plućne hipertenzije. Ako plućni tlak preraste tlak u aorti,

dolazi do stvaranja desno-lijevog šanta odnosno obrnutog toka krvi kroz *ductus*. Razvoj plućne hipertenzije s posljedičnim obrtanjem šanta zove se Eisenmergerov sindrom.

### **Klinički nalaz**

Mnoge životinje s PDA su u početku asimptomatične, ali kod nekih se uočavaju brzo umaranje, tahipneja ili kašalj. Karakterističan je kontinuirani srčani šum koji se najbolje čuje na lijevoj strani baze srca. Arterijski je puls ubrzan (tzv. *waterhammer pulse*), a sluznice nisu cijanotične.

### **Dijagnostika**

Na RTG se uočava elongacija srca (dilatacija lijeve strane), povećanje LA i aurikule te pojačana vidljivost plućnih krvnih žila. Često se uočava izbočina na silaznoj aorti ili plućnom deblu ili oboje. Kod zatajenja lijeve strane srca nalazimo plućni edem.

Ehokardiografijom se uočava dilatacija lijeve strane srca i plućnog debla. Frakcijsko skraćenje LV normalno je ili smanjeno. Sam *ductus* vidljiv je između plućnog debla i silazne aorte, naročito u lijevoj kranijalnom poststernalnom položaju.

Dopplerom se vizualizira kontinuirano, turbulentno strujanje krvi u plućno deblo i omogućava procjena tlačnog gradijenta plućnog debla i aorte.

Kateterizacija srca generalno se radi samo kao dio kirurškog zahvata i služi za dokazivanje veće koncentracije kisika u plućnoj arteriji od onoga koji je prisutan u DV, kao i za dokazivanje povećanja razlike sistoličkog i dijastoličkog tlaka.

Angiografijom se dokazuje lijevo-desni šant, odnosno prijelaz krvi kroz *ductus* iz smjera aorte prema plućnom deblu.

### **Prognoza**

Zatajenje srca očekivani je ishod u životinja kod kojih nije provedeno kirurško zatvaranje *ductusa*, obično unutar godine dana od postavljanja dijagnoze (BONAGURA i LEHMKUHL,

1999.). Kod životinja s obrtanjem šanta i plućnom hipertenzijom zatvaranje šanta je kontraindicirano zato što u tim slučajevima ductus djeluje kao otpusni ventil koji olakšava pritisak u desnoj strani srca. Podvezivanje *ductusa* u tim slučajevima ne donosi poboljšanje stanja, već samo ubrzava zatajenje DV.

## **Eisenmergerov sindrom**

### **Patofiziologija**

Fiziološki, plućne krvne žile pružaju mali otpor i mogu prihvatiti povećanje protoka krvi bez razvijanja plućne hipertenzije, ali ona se ipak razvija kod manjeg broja životinja sa šantom kao što je to slučaj kod PDA, VSD, ASD i AV septalni defekta (OSWALD i ORTON, 1993.). Kako otpor u plućima raste, raste i tlak u plućnim arterijama što rezultira smanjenjem volumena krvi koji prolazi iz lijeve u desnu stranu. Ako tlak u plućima preraste tlak u sistemske cirkulaciji, dolazi do obrtanja protoka krvi kroz šant iz desne u lijevu stranu, odnosno ulaska deoksigenirane krvi u aortu. Izgledno je da se ove promjene događaju u mlađoj dobi, iako ima izuzetaka.

Javljaju se hipoksija, hipertrofija i povećanje DV, policitemija te pojačan protok krvi kroz šant kod pojačane srčane aktivnosti. Rijetko nastaje kongestivno zatajenje desne strane srca, iako se može razviti kao odgovor na sekundarno zatajenje miokarda ili trikuspidalnu insuficijenciju. Desno-lijevi šant može omogućiti prolaz venskog embolusa u arterijski sustav.

### **Klinički nalaz**

Simptomi su brzo umaranje, kratkoća daha, sinkopa, konvulzije i iznenadna smrt. Mogu se javiti kašalj i hemoptiza. Cijanoza je vidljiva nakon fizičke aktivnosti i/ili uzbuđenja, a javlja se samo na kaudalnim sluznicama (PYLE i sur., 1981.) zato što kranijalni dijelovi tijela dobivaju oksigeniranu krv preko ogranaka aorte koji se odvajaju prije šanta pa na tom mjestu ne dolazi do miješanja krvi. Suprotno tome, intrakardijalni šantovi uzrokuju cijanozu po svim sluznicama. Tipična je i slabost stražnjih ekstremiteta.

Šum obično nije prisutan, a ako se javi tada je to veoma blagi nekontinuirani sistolički šum koji nastaje zbog povećane viskoznosti krvi i policitemije. Kod razvitka pulmonalne hipertenzije drugi srčani ton (S2) može biti glasan ili pocijepan. Ponekad se čuje galopirajući srčani ritam, a može doći i do pulzacije vratnih vena.



## **Dijagnostika**

Na RTG se uočava povećanje desne strane srca, izraženo plućno deblo, vijugave i proksimalno proširene plućne arterije te, ponekad, dilatirana *v. cava caudalis*. Može se uočiti i izbočina na silaznoj aorti, a lijeva strana srca također može biti povećana.

Ehokardiogram prikazuje hipertrofiju DV, prošireno plućno deblo i intrakardijalne anatomske defekte.

Dopplerom se može dokazati prisutnost intrakardijalnog desno-lijevog šanta. Procjena tlaka DV i plućnog debla (u odsutnosti pulmonalne stenozе) radi se mjerenjem brzine regurgitacije na trikuspidalnim i arterijskim zaliscima.

Kateterizacija srca služi za potvrdu dijagnoze te kvantifikaciju plućne hipertenzije i sistemske hipoksije.

## **Prognoza**

Prognoza je generalno nepovoljna.

### **3.4. Ventrikularni septalni defekt (VSD)**

#### **Patofiziologija**

Ova kongenitalna mana uzrokuje volumno preopterećenje u plućima, LV, DV i odvodnom traktu DV. Manji defekti obično nisu klinički značajni, dok srednje jaki i uznapredovali defekti mogu uzrokovati povećanje i, ponekad, kongestivno zatajenje lijeve strane srca. Veoma veliki defekti još uzrokuju povećanje DV kada oba ventrikula počinju funkcionirati kao jedna komora. Kod takvih je slučajeva veća šansa za razvijanjem Eisenmergerovog sindroma. Regurgitacija na aortalnom zalisku javlja se u nekih pacijenata zbog toga što deformacija septuma ne omogućava adekvatnu potporu korijenu aorte (SISSON i sur.,1991.; BONAGURA i LEHMKUHL, 1999.). Aortalna regurgitacija uzrokuje dodatno volumno opterećenje na LV.

## **Klinički nalaz**

Brzo umaranje i znakovi zatajenja lijeve strane srca najčešći su simptomi, iako su mnoge životinje asimptomatske. Javlja se holosistolički šum koji je najglasniji na kranijalnoj desnoj granici sternuma i nastaje zbog prolaska krvi kroz šant. Veliki volumen krvi koji prolazi kroz šant uzrokuje relativnu ili funkcionalnu pulmonalnu stenozu s pojavom holosistoličkog šuma koji se najbolje čuje na lijevoj strani baze srca. Ako je VSD u vezi s aortalnom regurgitacijom, javit će se još jedan i to dijastolički decreshendo šum na istom mjestu.

## **Dijagnostika**

RTG nalazi ovise o veličini defekta i volumenu krvi koji prolazi kroz šant. Veliki lijevo-desni šant uzrokuje povećanje lijeve strane srca i jaču izraženost plućnih krvnih žila, a ukoliko se već povećao otpor plućnih krvnih žila tada uočavamo i povećan DV. Veliki volumen krvi koji prolazi kroz šant može dilatirati plućno deblo.

Kod velikog šanta na elektrokardiogramu se uočava dilatacija lijeve strane srca, sa ili bez dilatacije DV. Veći se defekti mogu diferencirati odmah ispod aortalnog zaliska u desnom dugom parasternalnom položaju. Septalni listić trikuspidalnog zaliska lociran je desno od defekta. Često izostaje ehogenost na tankoj septalnoj membrani pa je važno septum pregledati iz više kuteva kako bi se potvrdila sumnja na VSD. Klinički znakovi koji odgovaraju VSD-u i nalaz holosistoličkog šuma moraju se utvrditi za postavljanje dijagnoze.

Dopplerom se vizualizira smjer kretanja krvi kroz šant, kao i potencijalna aortalna regurgitacija.

Srčana kateterizacija, oksimetrija i angiokardiografija omogućavaju mjerenje intrakardijalnog tlaka, detekciju povećanja koncentracije kisika u odvodnom traktu DV te prikaz nefiziološkog smjera strujanja krvi.

## **Prognoza**

Psi i mačke s malim do srednje velikim defektom obično nemaju skraćeni životni vijek zbog svog stanja, a mali se defekti čak ponekad i spontano zatvore unutar prve 2 godine života (BONAGURA i LEHMKUHL, 1999.). Kongestivno zatajenje lijeve strane srca obično će se

razviti kod velikog defekta, iako se ponekad umjesto toga u mlađoj dobi razvije Eisenmergerov sindrom. Kirurška je intervencija kontraindicirana kod Eisenmergerovog sindroma.

### **3.5. Atrijski septalni defekt (ASD)**

#### **Patofiziologija**

ASD je češći u mačaka nego u pasa (BONAGURA i LEHMKUHL, 1999.) i često dolazi u kombinaciji s drugim srčanim manama. U većini slučajeva nalazimo lijevo-desni šant i posljedično volumno opterećenje desne strane srca. Ako se uz ASD razvila i plućna hipertenzija, može doći do obrtanja smjera šanta i cijanoze.

#### **Klinički nalaz**

Simptomi su obično nespecifični (BONAGURA i LEHMKUHL, 1999.; CHETBOUL i sur., 2006.). Klinički nalaz može biti neznatan kod izoliranog ASD, ali ako je defekt velik mogu se čuti šum relativne pulmonalne stenoze te pocijepani 2. srčani ton.

#### **Dijagnostika**

Na RTG snimkama životinje s većim defektom uočava se povećanje desne strane srca sa ili bez dilatacije plućnog debla (GUGLIELMINI i sur., 2002.). Plućne krvne žile mogu biti jače izražene, osim ako su već razvile visok otpor. Lijeva strana srca nije povećana osim ako nije prisutan neki drugi defekt, npr. mitralna insuficijencija.

Ehokardiogramom se može uočiti dilatacija DA i DV, sa ili bez paradoksalnog pokreta intraventrikularnog septuma. Veliki defekti mogu se izdiferencirati, ali potreban je oprez u tumačenju nalaza zbog toga što se ponekad tanji dijelovi atrijskog septuma (*fossa ovalis*) mogu zamijeniti za defekt zbog gubitka ehogenosti.

Dopplerom se mogu otkriti manji šantovi koji nisu vidljivi na 2D prikazu (BONAGURA i sur., 1998.; GORDON i sur., 2009.).

Kateterizacija srca s oksimetrijom omogućava određivanje povećanja koncentracije kisika u DA. Šant se može vizualizirati i aplikacijom kontrastnog sredstva u pulmonalnu arteriju.

### **Prognoza**

Prognoza ovisi o veličini šanta, postojanju drugih mana te otporu plućnih krvnih žila.

## **3.6. Displazije mitralnog zaliska**

### **Patogeneza**

Kongenitalne displazije mitralnog zaliska mogu nastati na *chordae tendinae*, listićima zaliska, papilarnim mišićima ili prstenu zaliska (ATWELL i SUTTON, 1998.). Insuficijencija zaliska uzrokuje regurgitaciju, a stenoza zaliska zaostajanje krvi. Posljedična regurgitacija može biti blaga ili jaka i s vremenom slabi funkcija LV (BONAGURA i LEHMKUHL, 1999.). Stenoza mitralnog zaliska relativno je rijetka u životinja (FOX i sur., 1992.), a otežan prolaz krvi u LV pojačava tlak u LA i može uzrokovati plućni edem.

### **Klinički nalaz**

S izuzetkom mladih životinja, klinička slika mitralne displazije slična je kao ona u starijih pasa s degenerativnom, odnosno stečenom bolesti mitralog zaliska - javljaju se brzo umaranje, respiratorni znakovi kongestivnog zatajenja lijeve strane srca (skraćenje daha, kronični kašalj, nesvjestica, edemi, brz i nepravilan puls) i aritmije. Čuje se sistolički šum iznad lijeve strane apexa srca (BONAGURA, 2001.).

## **Dijagnostika**

Kako se mitralna regurgitacija pojačava, rendgenski se uočava povećanje LA i LV koji potiskuju dušnik i primarne bronhe dorzalno, a kod jake dilatacije LA dolazi i do kompresije primarnih bronha. Kada nastupi kongestivno zatajenje lijeve strane srca, uočavaju se kongestija plućnih vena i intersticijski edem pluća iz kojeg se može razviti i alveolarni edem. Distribucija edema obično je perihilarna, dorzokaudalna i bilateralno simetrična. Prisutnost i intenzitet edema nisu u korelaciji sa stupnjem kardiomegalije.

U slučaju insuficijencije, ehokardiogramom se mogu identificirati displazije mitralnog zaliska, kao i stupanj dilatacije LA i LV. Dilatacija LA ovisi o jačini kronične regurgitacije, a debljina stijenke LV i njegova sistolička funkcija nisu promijenjeni. Ukoliko je stijenka LA rupturirala, dolazi do izljeva krvi u perikard i razvika srčane tamponade. Mitralnu stenozu karakterizira ograničeno otvaranje zaliska, stvaranje tlačnog gradijenta između LA i LV, produljeno vrijeme izovolumne relaksacije te ubrzano rano i kasno punjenje ventrikula.

Dopplerom se vizualizira smjer i opseg poremećenog strujanja krvi kroz LA (LEHMKUHL i sur., 1994.).

## **Prognoza**

Životinje s blagom do srednje jakom displazijom mogu godinama živjeti bez teškoća, ali je prognoza loša u slučajevima jače regurgitacije ili stenozе.

### **3.7. Displazije trikuspidalnog zaliska**

#### **Patogeneza**

Displazije trikuspidalnog zaliska slične su kao i kod mitralnog (WRIGHT i sur., 2001.), a također se i insuficijencija javlja češće od stenozе. Patološke promjene povezane su s volumnim opterećenje desne strane srca i progresivnom dilatacijom DA i DV. Tlak na kraju

dijastole postepeno se povećava i s vremenom dovodi do kongestivnog zatajenja desne strane srca (BONAGURA i LEHMKUHL, 1999.; KUNZE i sur., 2002.).

### **Klinički nalaz**

Klinički su znakovi slični onima kod uznapredovale stečene degeneracije trikuspidalnog zaliska (HOFFMAN i sur., 2000.). U početku životinje mogu biti asimptomatske ili se primjećuje samo malo jače umaranje pri naporu, ali s vremenom dolazi do epizoda nesvjesticke i razvoja ascitesa, dispneje zbog plućnog izljeva, anoreksije te srčane kaheksije. Zbog trikuspidalne regurgitacije nastaju šum i pulzacija vratnih vena, a kada se razvije kongestivno zatajenje, dolazi do distenzije vratnih vena, stišavanja srčanih tonova i dišnih šumova te ascitesa.

### **Dijagnostika**

Na RTG snimci je vidljivo povećanje desne strane srca. Ponekad je srčana silueta okrugla, slično kao i kod perikardijalnih izljeva ili dilatativne kardiomiopatije. Često se uočavaju distenzija *v. cava caudalis*, plućni ili peritonealni izljev te hepatomegalija.

Ehokardiogramom se uočava jako povećanje desne strane srca zbog regurgitacije krvi i povećanja tlaka u plućima. Jako volumno opterećenje DV ponekad uzrokuje paradoksalno kretanje septuma. Displazije zaliska mogu se vidjeti iz više položaja, iako su najbolje uočljive u lijevom parasternalnom apikalnom položaju kojim se prikazuju sve 4 komore (WRIGHT i sur., 2001.). Ako je nastupilo kongestivno zatajenje desne strane srca, može se uočiti perikardijalni izljev (u obliku transudata).

Dopplerom izračunata brzina regurgitacije služi za dokazivanje plućne hipertenzije.

### **Prognoza**

Prognoza je neizvjesna i stanje zahtijeva stalni nadzor, naročito u slučaju izražene kardiomegalije. Ponekad je potrebna povremena torakocenteza.

### **3.8. Tetralogija Fallot**

#### **Patogeneza**

Anomalije koje čine tetralogiju su: ventrikularni septalni defekt (VSD), pulmonalna stenoza (PS), desno smještena aorta i hipertrofija DV (BONAGURA i LEHMKUHL, 1999.). VSD je često velik, a plućna je arterija ponekad hipoplastična ili artrotična (*pseudotruncus arteriosus*). Desno smještena aorta znači da ona ulazi u srce iznad ventrikularnog septuma, umjesto iznad LV što omogućava prolaz deoksigeniranoj krvi iz desnog ventrikula u aortu. Hipertrofija DV nastaje zbog volumnog opterećenja kojeg uzrokuje pulmonalna stenoza. Volumen krvi koja prolazi kroz šant povećava se s fizičkom aktivnošću i zbog drugih uzroka smanjenog sistemskog arterijskog otpora. Plućni vaskularni otpor je fiziološki.

#### **Klinički nalaz**

Javljaju se sinkopa, brzo umaranje, dispneja, cijanoza i usporeni rast (RINGWALD i BONAGURA, 1988.; BONAGURA i LEHMKUHL, 1999.), a intenzitet navedenih simptoma ovisi o intenzitetu mana koje čine tetralogiju. Puls na desnoj strani može biti jednak ili jači od onog na lijevoj. Auskultacijom se također može čuti holosistolčki šum na desnoj sternalnoj granici koji prati VSD ili sistolički creshendo-decreshendo šum na lijevoj strani baze srca koji prati PS ili oboje. U nekih se životinja ne čuje šum zbog toga što povećana viskoznost krvi nastala zbog policitemije smanjuje turbulenciju. Cijanoza se u pojedinim životinja očituje i u mirovanju, a može se uočiti i pulzacija vratnih vena.

#### **Dijagnostika**

Kardiomegalija je nekonzistentan nalaz RTG pretrage. Plućno deblo može se doimati malim ili se na njegovom mjestu uočava izbočina. Vidljivost plućnih krvnih žila obično je smanjena, ali kompenzatorno pojačana bronhalna cirkulacija povećati će sveukupnu gustoću pluća. Desno smještena aorta vidljiva je na lateralnoj projekciji kao kranijalno smještena izbočina. Zadebljana stijenka DV pomiče srce dorzalno zbog čega se lijeva strana srca doima većom.

Ehokardiografijom se vizualizira VSD, veliki korijen aorte pomaknut u desno preko interventrikularnog septuma, određeni stupanj PS i hipertrofija DV.

Dopplerom se vizualizira desno-lijevi šant i velika brzina krvi koja prolazi iz stenotičnog odvodnog dijela DV u plućno deblo.

Desno-lijevi šant može se dijagnosticirati i angiokardiogramom.

### **Prognoza**

Ovisi o stupnju pulmonalne stenoze i policitemije. Životinje koje nisu u uznapređovalom stadiju bolesti i koje su tretirane palijativnim metodama mogu poživjeti godinama, ali u mlađoj se dobi nerijetko javljaju progresivna hipoksija i policitemija, a može doći i do iznenadne smrti (RINGWALD i BONAGURA, 1988.).

## **3.9. Perzistentni desni luk aorte (PRAA)**

### **Patogeneza**

Zbog svoje lokacije, aorta zatvara jednjak s gornje i desne strane dok ga istovremeno s lijeve strane zatvara *ligamentum arteriosum*, a s donje baza srca. Dodatne anomalije krvnih žila (npr. PDA ili desna kranijalna šuplja vena) ponekad koegzistiraju s PRAA.

### **Klinički nalaz**

Regurgitacija hrane i usporen rast javljaju se unutar 6 mjeseci od odbića, zato što vaskularni prsten onemogućava prolaz krutoj hrani. Jednjak se dilatira kranijalno od prstena i zadržava hranu koja kasnije bude regurgitirana. Ponekad dolazi i do dilatacije kaudalnog dijela jednjaka, što upućuje na to da je posljedica promjena motiliteta jednjaka. Kašalj, hripanje i cijanoza obično upućuju na sekundarnu aspiracijsku pneumoniju, a može doći i do stenoze dušnika s posljedičnim stridorom i drugim respiratornim simptomima. Životinja se klinički



može doimati zdravom ali mršavom, no s vremenom progresivno slabi. Aspiracijska pneumonija uzrokuje vrućicu i respiratorne simptome. Ne čuje se šum na srcu, osim ako ne postoji neka druga srčana greška.

### **Dijagnostika**

Siguran RTG nalaz je pomak dušnika u lijevu stranu na VD/DV projekciji (BUCHANAN, 2004.). Često se nalazi fokalno suženje dušnika, ventralni pomak dušnika kranijalno prema srcu u lateralnoj projekciji i kranijalno medijastinalno proširenje. Mogu se uočiti zrak ili hrana u kranijalnom dijelu jednjaka te znakovi aspiracijske pneumonije. Kontrastno sredstvo omogućava vizualizaciju strikture jednjaka iznad baze srca i kranijalne dilatacije jednjaka, sa ili bez kaudalne dilatacije.

### **Prognoza**

Većina životinja klinički je zdrava nakon uspješnog kirurškog zahvata, ali nekima perzistira regurgitacija što upućuje na poremećaj motiliteta jednjaka (MULDOON, 1997.).

## **3.10. Endokardijalna fibroelastoza**

Ova kongenitalna mana karakterizirana je difuznom fibrozom i elastičnim zadebljanjem endokarda. Češća je u mačaka nego pasa, naročito u burmske i sijamske pasmine (TIDHOLM, 1997.; LOMBARD i BUERGELT, 1984.). Kasnije se u životu obično razvije zatajenje lijeve ili obje strane srca. Šum nastaje zbog mitralne regurgitacije, a na RTG, UZV i EKG vidljivi su znakovi povećanja LA i LV. Može doći do reducirane funkcije i otvrdnuća miokarda LV. Sigurna ante mortem dijagnoza može biti otežana.

## 4. Kardiomiopatije

Bolesti miokarda (kardiomiopatije) uzrokuju čitav spektar patofizioloških i strukturnih poremećaja (RICHARDSON i sur., 1996.; FOX, 2003.) i najčešći su uzrok srčanih bolesti mačaka (FOX, 1999.; FERASIN, 2008.). Mogu nastati sekundarno zbog bolesti zalistaka ili hipertenzije, ali najčešće su primarne, odnosno idiopatske. Osnovna je podjela na hipertrofičnu, restriktivnu i dilatativnu kardiomiopatiju te aritmičku kardiomiopatiju DV (RICHARDSON i sur., 1996.; FOX, 2003.) . Može se istovremeno javiti više oblika, a kod nekih mačaka bolest se ne može svrstati u nijednu navedenu skupinu. Arterijska tromboembolija najvažnija je komplikacija kardiomiopatija.

### 4.1. Hipertrofična kardiomiopatija (HCM)

Idiopatska hipertrofična kardiomiopatija najčešći je oblik kardiomiopatije u mačaka (FOX, 2003.; FERASIN, 2008.) i karakterizira ju jaka hipertrofija LV bez dilatacije. Sekundarna hipertrofija miokarda također se često javlja, ali ne smatra se HCM-om.

Iako uzrok nije poznat, smatra se da genetika igra ulogu (KITTELSON i sur., 1999.; KRAUS i sur., 1999.), a u nekih je pasmina otkriveno autosomalno dominantno naslijeđivanje. U pasmine *maine coon* i *ragdoll* otkrivene su mutacije gena koji kodiraju proteine miokarda, ali nisu svi nosioci klinički bolesni (MEURS i sur., 2005.; FRIES i sur., 2008.). Osim mutacija tih gena, smatra se da potencijalni uzrok leži u pojačanoj osjetljivosti miokarda na kateholamin, pretjeranoj sintezi kateholamina, patološkoj (hipertrofičnoj) reakciji na ishemiju/fibrozu miokarda, primarnom poremećaju kolagena ili poremećenom metabolizmu kalcija u miokardu (FOX, 2003.; YANG i sur., 2008.).

Hipertrofija miokarda, ali s rijetkom pojavom kongestivnog zatajenja, ponekad se javlja u mačaka s hipertrofičnom mišićnom distrofijom koja je slična Duchenneovoj mišićnoj distrofiji u ljudi (GASCHEN i sur., 1999.).

Nije jasno ima li virusni miokarditis utjecaja u nastajanju kardiomiopatije. U jednoj studiji s formaliniziranim srcima mačaka s HCM, kod 55% dokazan je miokarditis, a u nekima od njih dokazan je DNA virusa panleukopenije (MEURS i sur., 2000.).

## **Patofiziologija**

HCM uzrokuje dijastoličku disfunkciju zbog toga što otvrdnuće ventrikularne stijenke otežava relaksaciju, ali navedene promjene nisu uvijek u korelaciji s opsegom i rasporedom hipertrofije (FOX, 2003.; FERASIN, 2009.). Kada je smanjena rastezljivost ventrikula, otežano je njihovo punjenje i javlja se potreba za povećanjem dijastoličkog tlaka, međutim zabilježeni su poremećaji u punjenju ventrikula i sa i bez povećanja dijastoličkog tlaka (SAMPEDRANO i sur., 2006; FERASIN, 2009). Usporena ili djelomična rana (aktivna) relaksacija produljuje vrijeme izovolumne relaksacije ventrikula, smanjuje rano punjenje ventrikula i povećava važnost kontrakcije atrijsa. Ishemija miokarda dodatno ometa aktivnu ventrikularnu relaksaciju te dugoročno uzrokuje fibrozu, a također se smatra da predisponira letalne aritmije i bol u prsima. Ishemija i dijastolička disfunkcija pojačani su s tahikardijom.

Pojačana tvrdoća stijenke LV uzrokuje progresivno povećanje dijastoličkog tlaka u LA i LV. Povećanje LA u početku kompenzira to povećanje, ali s vremenom se razvija plućna kongestija i edem. Normalno zatvaranje mitralnih zalistaka može biti poremećeno zbog geometrijskih promjena LV i papilarnih mišića ili zbog abnormalnih pokreta zaliska u sistoli. Sekundarna mitralna regurgitacija pojačava rast tlaka i volumena LA. Volumen LV je normalan ili smanjen; smanjen volumen dovodi do smanjenog udarnog volumena. Povećan broj srčanih kontrakcija dodatno ometa punjenje LV, pojačava ishemiju miokarda i skraćuje vrijeme punjenja ventrikula što za posljedicu ima plućnu vensku kongestiju i edem.

Sistolička funkcija obično je nepromijenjena, ali neke životinje mogu pokazivati znakove regionalne sistoličke disfunkcije LV, vjerojatno zbog ishemije ili fibroze miokarda. Sistoličko zatajenje i dilatacija LV povremeno se razvijaju u terminalnoj fazi bolesti (FOX, 1999.; BATY i sur., 2001.).

U mnogih mačaka s HCM-om dolazi do opstrukcije odvodnog trakta ventrikula (funkcionalna SAS ili hipertrofična opstruktivna kardiomiopatija) i posljedičnog tlačnog gradijenta trakta u sistoli (KITTELSON, 1999.; FOX, 2003.). Još jedan faktor doprinosi opstrukciji odvodnog dijela lijevog ventrikula, a to je prednji sistolični pokret (SAM – „systolic anterior motion“)

septalnog (prednjeg) mitralnog zaliska. Nekoliko mehanizama su baza ove smetnje, a to su hipertrofija miokarda, strukturne nepravilnosti mitralnog zaliska i Venturijev efekt koji povlači listić zaliska prema interventrikularnom septumu za vrijeme sistole (FOX, 2003.; FERASIN, 2008.).

Tlačni gradijent odvodnog trakta LV povećava se kod stresa ili uzbuđenja, a može i ne mora postojati u mirovanju. Opstrukcija odvodnog dijela LV povećava tlak u LV, nadražuje njegovu stijenku i povećava potrebu za kisikom u miokardu što predisponira ishemiju. Također dolazi do blage do srednje jake mitralne regurgitacije, a njen intenzitet ovisi o stupnju SAM-a i opstrukciji odvodnog dijela LV (FOX i sur., 1995.; FOX, 2003.). Određeni stupanj trikuspidalne regurgitacije također je čest kod HCM-a.

U slučaju razvitka kongestivnog zatajenja nastaje plućni edem, a u nekih se mačaka razvija i plućni izljev. To je tipični modificirani transudat, ali često postaje hlozan.

Unutar srca mogu se formirati trombi, naročito u dilatiranom LA, i uzrokovati arterijsku tromboemboliju. Izraženo povećanje LA i sekundarna staza krvi najčešći su rizični faktori koji predisponiraju tromboemboliju.

### **Klinički nalaz**

HCM se javlja kod bilo koje pasmine, ali postoji određena predispozicija u pasmina *maine coon*, *ragdoll*, američke kratkodlake i perzijske mačke (LEFBOM i sur., 2001.; MEURS i sur., 2001.). Najčešće se dijagnosticira u muških životinja srednje dobi, ali zabilježena je i u mladih kao i gerijatrijskih pacijenata (ATKINS i sur., 1992.; FOX, 2003.).

Mačke s blagim oblikom bolesti mogu godinama biti asimptomatične. Klinički bolesne životinje često će očitovati respiratorne simptome zbog razvitka edema (tahipneja, dahtanje nakon aktivnosti, dispneja), ali kašalj se rijetko javlja. Nastup kongestivnog zatajenja srca može se doimati iznenađan, iako su se patološke promjene postepeno razvijale. Kod nekih se mačaka javljaju akutni znakovi tromboembolije, kod drugih anoreksija ili letargija, a može doći i do sinkope ili iznenadne smrti bez prethodno uočljivih znakova (KITTLESON i sur., 1999.; RUSH i sur., 2002.).

Sistolčki šum zbog mitralne ili trikuspidalne regurgitacije često se javlja, ali nekada se ne očituje ni u slučaju izražene ventrikularne hipertrofije i nije specifičan nalaz kardiomiopatije u

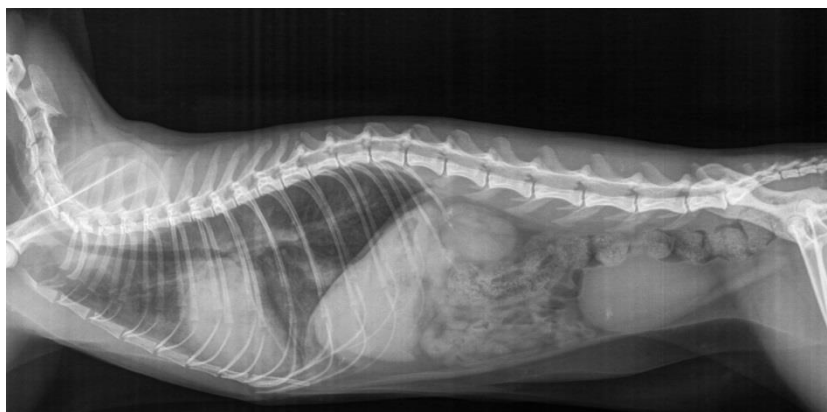
inače zdravih životinja (PAIGE i sur., 2009.). U slučaju opstrukcije odvodnog trakta LV, intenzitet šuma ovisi o stupnju opstrukcije. Šum može biti veoma blag i nečujan ako je mačka opuštena, naročito ako je na terapiji beta-blokatorima, dok se pojačanjem tona simpatikusa pogoršava opstrukcija (ubrzani puls, kontrakcija, vazodilatacija) i šum postaje glasniji. Može se čuti dijastolički galopirajući ritam (obično S4), naročito ako je zatajenje neizbježno ili očito. Aritmije su relativno česte. Femoralni puls uglavnom je snažan, osim ako je došlo do distalne tromboembolije.

Izraženi dišni šumovi, pucketanja nad plućima i ponekad cijanoza prate razvitak edema, a kod pleuralnog izljeva obično su prigušeni ventralni dišni šumovi. Ako nije nastupilo kongestivno zatajenje srca, klinički nalaz može biti bez osobitosti.

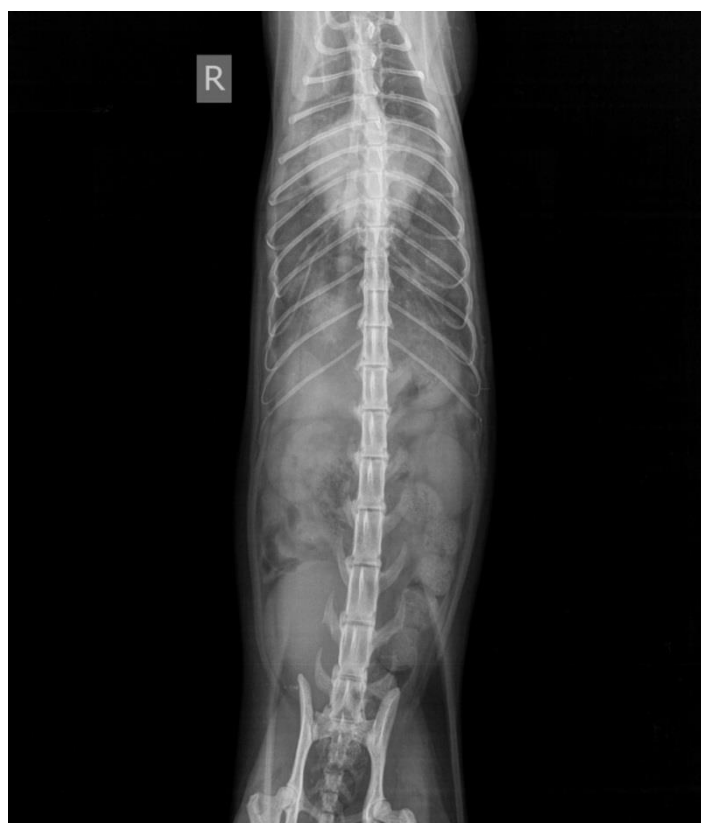### **Dijagnostika**

Hipertrofija slobodnog zida LV i/ili interventrikularnog septuma može simetrično obuhvaćati čitav ventrikul ili samo pojedine dijelove (MOISE i sur., 1986.; FOX, 2003.). U nekih je mačaka hipertrofija ograničena na područja stijenke LV ili na papilarne mišiće, a lumen LV doima se smanjenim. Povećanje LA kreće se od blagog do jakog, a najviše ovisi o težini dijastoličke disfunkcije.

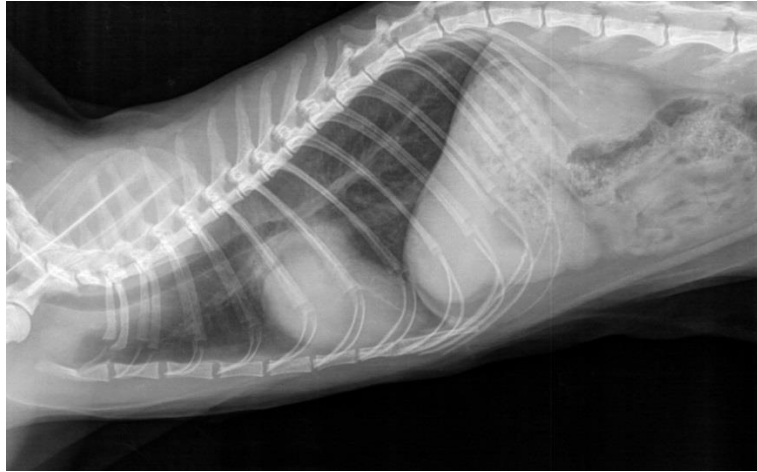
Kod uznapredovalog HCM-a rendgenski se prikazuje izraženo povećanje LA i varijabilno povećanje LV, a kod blagog oblika silueta srca je nepromijenjena. Ponekad se na DV/VD projekciji vidi oblik valentinskog srca, a do takvog oblika dolazi zato što je u mačaka LA smješten kranijalnije nego u pasa. Kod nekih mačaka s kongestivnim zatajenjem, blagi do srednji perikardijalni izljev može pojačati kardiomegaliju. Povećane i vijugave plućne vene ukazuju na kronično povišeni tlak u LA i plućnim venama, a s razvitkom plućnog edema javlja se i promijenljiv stupanj intersticijskog ili alveolarnog infiltrata. Razmještaj tih infiltrata može biti fokalni ili difuzan za razliku od perihilarne distribucije kardiogenog plućnog edema koji se razvija u pasa. Plućni se izljev često javlja kod lijevog ili obostranog zatajenja ventrikula.



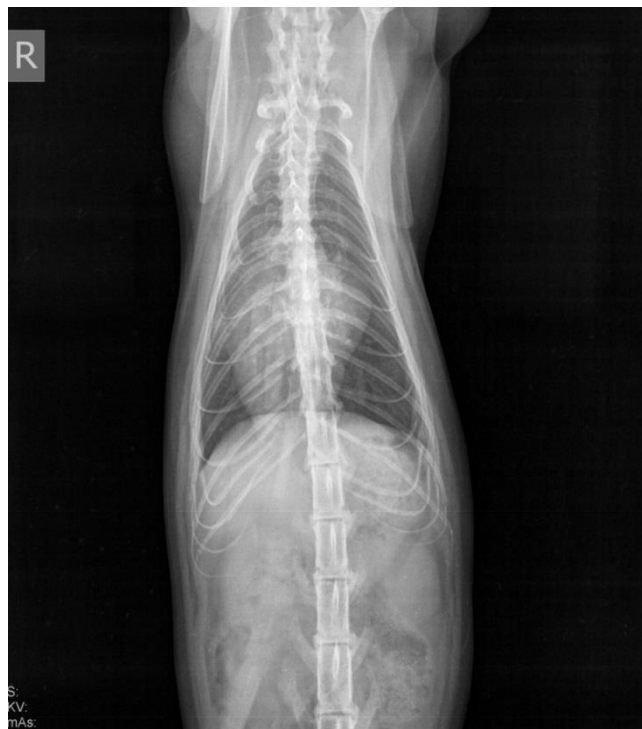*Slika 2. Lateralna projekcija mačke u cjelosti. U grudnom košu vidljivo je povećanje siluete srca (hipertrofična kardiomiopatija), s posljedičnim edemom pluća u ventrokaudalnim plućnim režnjevima (Arhiva Zavoda za rendgenologiju, ultrazvučnu dijagnostiku i fizikalnu terapiju, Veterinarski fakultet, Zagreb).*



*Slika 3. Dorzoventralna projekcija grudnog koša mačke s povećanom siluetom srca, vidljiv oblik „valentinskog srca“ tipičan za rendgenski nalaz hipertrofične kardiomiopatije (Arhiva Zavoda za rendgenologiju, ultrazvučnu dijagnostiku i fizikalnu terapiju, Veterinarski fakultet, Zagreb).*



*Slika 4. Lateralna projekcija grudnog koša mačke s povećanom siluetom srca (ultrazvučno utvrđena hipertrofična kardiomiopatija s perikardijalnim izljevom). Rendgenološki nisu vidljivi znakova edema pluća (Arhiva Zavoda za rendgenologiju, ultrazvučnu dijagnostiku i fizikalnu terapiju, Veterinarski fakultet, Zagreb).*



*Slika 5. Dorzoventralna projekcija grudnog koša mačke s povećanom siluetom srca (ultrazvučno utvrđena hipertrofična kardiomiopatija s perikardijalnim izljevom). Rendgenološki nisu vidljivi znakova edema pluća (Arhiva Zavoda za rendgenologiju, ultrazvučnu dijagnostiku i fizikalnu terapiju, Veterinarski fakultet, Zagreb).*

Ehokardiografija je najbolja metoda neinvazivne dijagnostike koja omogućava diferencijaciju HCM-a od ostalih kardiomiopatija. Na 2-D prikazu mogu se procijeniti opseg i distribucija hipertrofije stijenke, septuma i papilarnih mišića te otkriti funkcionalne sistoličke ili dijastoličke promjene. Hipertrofija je obično proširena po cijelom srcu, ali asimetrično raspoređena na stijenku LV, interventrikularni septum i papilarne mišiće (MOISE i sur., 1986.; FOX, 2003.). Može se javiti i fokalna hipertrofija. Gornja granica debljine stijenke LV u dijastoli te interventrikularnog septuma iznosi 5-5,5 mm. Dijagnostika je otežana u mačaka s blagim ili samo fokalnim zadebljanjem, a kod dehidracije i ponekad tahikardije može doći do pseudohipertrofije odnosno prividnog zadebljanja stijenke LV i interventrikularnog septuma (CAMPBELL i KITTLESON, 2007.). U mačaka s izraženom HCM-om debljina stijenke LV i interventrikularnog septuma u dijastoli može biti 8 mm ili više, ali stupanj hipertrofije nije nužno u korelaciji s kliničkim simptomima. Pojačana ehogenost papilarnih mišića i subendokardijalnog područja znak je kronične ishemije miokarda koja dovodi do fibroze. Frakcija skraćanja LV može biti normalna, povećana ili smanjena (ako je došlo do dilatacije). Ponekad se uočavaju povećanje DV i perikardijalni ili pleuralni izljev (FOX i sur., 1995.; FOX, 2003.).

Doppler se sve više koristi za mjerenje dijastoličke funkcije, odnosno mjerenje vremena izovolumne kontrakcije ventrikula i protoka krvi kroz mitralne zaliske i plućne vene (BRIGHT i sur., 1999.). Promjene u protoku krvi kroz mitralne zaliske koje se nalaze kod HCM-a su: smanjena brzina ranog punjenja ventrikula (E), povećana brzina kontrakcije atriya (A), smanjen E/A odnos te produljeno vrijeme izovolumne kontrakcije ventrikula (BRIGHT i sur., 1999.; TAUGNER, 2001.). Brzina kontrakcije atriya u nekim je slučajevima i veća od brzine ranog punjenja ventrikula. Prividno normalan protok krvi javlja se kod poremećene dijastoličke funkcije kada tvrdoća lijevog ventrikula uzrokuje pojačani tlak u LA pa on povećava brzinu ranog punjenja. Takav prividno normalan protok je tranzicijska faza između poremećenog protoka i restriktivnog protoka. Poremećen prtok krvi iz plućnih vena pomaže u diferencijaciji prividno normalnog od stvarno normalnog punjenja ventrikula (LUIS FUENTES i SCHOBBER, 2001.). Kod dinamične opstrukcije izlaznog trakta LV na M-prikazu često se uočava sistolični prednji pokret (SAM) ili djelomično zatvaranje aortalnog zaliska u sredini sistole. Povećanje LA kreće se od blagog do izraženog, a stijenka LA je hipertrofična (FOX i sur., 1995.; FOX, 2003.). Tromb se obično uočava unutar LA, najčešće u aurikuli.

Valja isključiti ostale uzroke hipertrofije miokarda prije postavljanja dijagnoze idiopatske HCM. Zadebljanje miokarda može nastati zbog infiltrativne bolesti, a u tim se slučajevima



uočava varijabilna ehogenost miokarda ili nepravilnost stijenke. Izražena moderacijska traka (tzv. septomarginalna trabekula – mišićna traka srčanog tkiva desnog ventrikula koja sadrži desnu granu AV snopa) može predstavljati urođenu anomaliju (LIU i sur., 1982.) i na ehokardiogramu je prikazana kao hiperehoična linearna sjena unutar šupljine lijevog ventrikula.

## **Prognoza**

Prognoza ovisi o više faktora, kao što su odgovor na terapiju, učestalost tromboembolije, napredovanje bolesti i razvoj aritmija. Klinički zdrave mačke s blagom ili srednje jakom hipertrofijom LV i povećanjem LA često mogu godinama živjeti bez poteškoća. Prognoza je lošija što su izraženiji hipertrofija miokarda i povećanje LA, što je životinja starija te ako postoje fibrilacija atrijske, plućni izljev i tromboembolija. Životinje koje imaju tromboemboliju obično ne prežive više od 6 mjeseci. Neke su klinički stabilno neko vrijeme ukoliko se znakovi kongestivnog zatajenja mogu kontrolirati i ako se nije dogodilo oštećenje vitalnih organa, ali ponovne epizode tromboembolije su svejedno učestale.

### **4.1.1. Sekundarna hipertrofična kardiomiopatija**

Hipertrofija miokarda kompenzatorni je odgovor srca na određene bolesti i stres i potrebno ju je razlikovati od idiopatske HCM. Može nastati kao posljedica hipertireoidizma, arterijske hipertenzije i infiltrativnih bolesti (npr. limfoma) te kod akromegalije zbog toga što hormoni rasta djeluju i na srčani mišić (PETERSON i sur., 1990.; KITTLESON i sur., 1992.).

Očituje se pojavom sistoličkog šuma, ubrzanim srčanim i arterijskim pulsom, tahikardijom i aritmijom, a pomoću RTG, UZV i EKG može se dokazati povećanje ili hipertrofija LV (MOISE i DIETZE, 1986.; PETERSON i sur., 1993.). Galopirajući ritam nalazi se u 15% mačaka s hipertireoidizmom (BROUSSARD i sur., 1995.), a kod nekih nastaje i kongestivno zatajenje srca.

## 4.2. Dilatativna kardiomiopatija (DCM)

Krajem 1980-ih godina otkriveno je da je deficit taurina glavni uzrok dilatativne kardiomiopatije (PION i sur., 1987.; NOVOTNY i sur., 1994.). Nakon toga je sadržaj taurina u komercijalnoj hrani za mačke povećan i danas se klinički DCM rijetko javlja. S obzirom na to da ne razvijaju sve mačke s deficitom taurina DCM, za njen je nastanak potrebno više faktora, kao što su nasljedna sklonost i moguća veza s nedostatkom kalija (LAWLER i sur., 1993.). Manji broj slučajeva DCM koji se danas dijagnosticiraju obično nisu vezani uz deficita taurina, nego se smatra da predstavljaju terminalnu fazu drugih metaboličkih poremećaja miokarda, trovanja ili infekcije. Doksorubicin uzrokuje karakteristične histološke lezije miokarda u mačaka i pasa, međutim mačke su relativno otporne na dilataciju. Ponekad se na ehokardiogramu mogu vidjeti promjene vezane uz DCM nakon kumulacije doza doksorubicina u iznosu od 170-240 mg/m<sup>2</sup> (FOX, 1999.; O'KEEFE i sur., 1993.).

### Patofiziologija

Dilatacija srčanih komora posljedica je progresivnog slabljenja sistoličke funkcije srca kada dolazi do smanjenja minutnog volumena i pokretanja kompenzatornog mehanizma. Tipično se povećavaju sve komore, ali može predominirati dilatacija LA i LV. Ekscentrična hipertrofija povećava masu srca, a stijenka je stanjena (TIDHOLM i sur., 1997.; SISSON i sur., 2000.). Mogu se uočiti spljošteni i atrofični papilarni mišići i zadebljanje endokarda. Zadebljanje mitralni/trikuspidalnih zalistaka, ako postoji, obično je zanemarivo ali se javlja blaga do srednje jaka insuficijencija/regurgitacija. Kod uznapredovalih slučajeva, pojačana tvrdoća stijenke ventrikula u dijastoli može dovesti do povećanja tlaka na kraju dijastole, kongestije vena i kongestivnog zatajenja srca.

U trenutku kada se smanji minutni volumen srca, aktiviraju se simpatički, hormonalni i bubrežni kompenzatorni mehanizmi kako bi očuvali minutni volumen ubrzanjem srčanog ritma, povećanjem tlaka u perifernim arterijama i zadržavanjem tekućine (TIDHOLM i sur., 2001.). Kronično podražavanje neurohormonalnog mehanizma dodatno oštećuje miokard i predisponira kongestivno zatajenje srca. S vremenom slab protok krvi i povećanje dijastoličkog tlaka smanjuju protok krvi kroz srčane krvne žile što dodatno otežava funkciju miokarda i uzrokuje aritmije, najčešće fibrilaciju atrijsa. S obzirom na to da atrijsa svojom

kontrakcijom doprinose punjenju ventrikula pri ubrzanom srčanom radu, fibrilacija značajno smanjuje minutni volumen i vodi do akutne kliničke dekompenzacije. Perzistentna tahikardija povezana s fibrilacijom atrijsa i drugim aritmijama može ubrzati napredovanje bolesti (SISSON i sur., 2000.).

### **Klinički nalaz**

Oboljele mačke obično su starije životne dobi, ali DCM se može javiti u bilo kojoj fazi života i nema pasminske ili spolne predispozicije. Najčešći su simptomi dispneja, letargija, anoreksija, dehidracija i hipotermija. Često se javljaju distenzija vratnih vena, slab srčani i femoralni puls, galopirajući ritam (obično S3) i desni ili lijevi apikalni sistolički šum. Iako mnoge mačke imaju normalan sinusni ritam, nerijetko se auskultacijom mogu naći bradikardija i aritmije. U nekih se mačaka čuju pojačani dišni šumovi i pucketanja nad plućima, a pleuralni izljev može prigušiti dišni šum s ventralne strane. Ventrikularne tahiaritmije uzrokuju slabost, sinkopu i iznenadnu smrt. Mogući su znakovi tromboembolije, a ponekad se javlja i kardiogeni šok.

### **Dijagnostika**

Tipičan RTG nalaz je generalizirana kardiomegalija sa zaobljenim apexom srca. Plućni izljev često se javlja i može prekriti siluetu srca i sakriti edem ili kongestiju vena. Česta je hepatomegalija, a može se naći i ascites.

Sigurna se dijagnoza postavlja ehokardiografijom. Nalazi mogu biti jednaki onima kao i kod pasa s DCM, ali kod nekih se mačaka javlja i fokalna hipertrofija ili smanjeni pokreti interventrikularnog septuma/lijevog ventrikula uz relativno pojačane pokrete stijenke na suprotnoj strani. Frakcija skraćenja LV je smanjena i skraćeno je vrijeme kontrakcije LV (FOX, 1999.). U LA može se pronaći tromb.

Angiokardiografija vizualizira generalizirano povećanje komora, atrofiju papilarnih mišića, smanjen promjer aorte i usporeni protok krvi, ali danas se rijetko koristi. Komplikacije angiografije, naročito u mačaka sa slabom srčanom funkcijom ili dekompenzatornim kongestivnim zatajenjem, su povraćanje, aspiracijska pneumonija, aritmije i srčani udar.

## **Prognoza**

Mačke koje imaju deficit taurina a prežive mjesec dana od postavljanja dijagnoze, a imaju 50% vjerojatnosti da prežive godinu dana (PION i sur., 1992.). Prognoza je loša za mačke kojima nije suplementiran taurin ili koje na suplementiranje nisu odreagirale.

### **4.3. Restriktivna kardiomiopatija (RCM)**

RCM se javlja rjeđe nego HCM (FOX, 2004.) i nepoznate je etiologije, ali s obzirom na široki spektar patofizioloških nalaza vjerojatno nastaje kao kombinacija više čimbenika. Može biti posljedica infektivnog ili imunoposredovanog endomiokarditisa ili predstavljati terminalnu fazu zatajenja miokarda kod HCM (BATY i sur., 2001.; FOX, 2004.).

#### **Patogeneza**

Nastanak je povezan s jakom endokardijalnom, subendokardijalnom ili miokardijalnom fibrozom. Izražena promjena je znatno povećanje i hipertrofija atrijske stijenke. Veličina komore LV obično je normalna ili blago smanjena, ali može doći i do blage dilatacije. Hipertrofija stijenke LV javlja se ponekad, a može biti i lokalizirana (FOX, 1999.). Mitralni zalistak i papilarni mišić mogu biti iskrivljeni i sljepljeni s oklonim strukturama, a fibrozno tkivo između LV i septuma može stvoriti intraventrikularnu opstrukciju (FOX, 2004.). Čest je nalaz tromba unutar LA i LV.

Punjenje ventrikula otežano je zbog otvrdnuća stijenke. Kontaktilnost je očuvana ili blago smanjena, ali s vremenom može dodatno oslabiti kako se gubi funkcionalnost sve većeg dijela miokarda. Ponekad se javlja lokaliziran gubitak funkcije LV koji umanjuje ukupnu sistoličku funkciju – takvi slučajevi ne ubrajaju se nužno u patologiju RCM, nego se kategoriziraju u nesvrstane patologije. Može se javiti mitralna regurgitacija, ali obično je blaga i nije odgovorna za toliko povećanje LA kakvo se obično javlja. Povećanje LA nastaje sekundarno zbog progresivnog povećanja tlaka koji je potreban za punjenje otvrdnutog LV. Dijastoličkoj disfunkciji također pridonose aritmije, dilatacija ventrikula i ishemija miokarda. Kronično

povećanje dijastoličkog tlaka u kombinaciji s kompenzatornim neurohormonalnim mehanizmom dovodi do zatajenja lijeve ili obje strane srca. Staza krvi, naročito unutar povećanog LA, predisponira stvaranje tromba i nastanak arterijske tromboembolije.

Sekundarna RCM ponekad nastaje iz neoplazija (npr. limfom) ili drugih infiltrativnih ili zaraznih bolesti.

### **Klinički nalaz**

Najčešće se dijagnosticira u mačaka srednje i starije životne dobi. Nije uočena spolna ili pasminska predispozicija. Klinički su znakovi varijabilni, a obično su odraz razvitka plućnog edema, plućnog izljeva ili oboje. Znakovi se spontano ili naglo pogoršavaju zbog stresa ili neke druge paralelne bolesti koja povećava opterećenje na krvožilni sustav. Tromboembolija je česta, a u anamnezi se često navode smanjena aktivnost, slab apetit, povraćanje i mršavljenje. Ponekad se bolest može otkriti i prije pojave kliničkih simptoma, auskultacijom promijenjenog srčanog ritma ili radiografski dokazom kardiomegalije. U mačaka s RCM često se čuju blagi sistolički šum, galopirajući ritam ili aritmije, ali ne mora se javiti niti jedno od toga. U slučaju edema ili izljeva, šum nad plućima je prigušen. Femoralni puls je normalan ili nešto slabiji, a kod povećanja dijastoličkog tlaka desne strane srca dolazi do distenzije i pulzacije vratnih vena. Mačke s kongestivnim zatajenjem srca često su hipotermične.

### **Dijagnostika**

RTG prikazuje povećanje lijevog ili oba atrija te povećanje LV ili pak generaliziranu kardiomegaliju. Blagi do srednji perikardijalni izljev može prividno dodatno povećati siluetu srca. Proksimalne plućne vene mogu biti proširene i vijugave. Kod kongestivnog zatajenja javlja se plućni edem ili pleuralni izljev, ponekad i hepatomegalija.

Ehokardiogramom se uočava povećanje LV (ponekad i DV), varijabilno zadebljanje slobodne stijenke LV te normalno ili smanjeno kretanje stijenke, a skraćivanje frakcije prelazi 25% (FOX, 1999.). Hiperehogeno područja fibroze mogu se uočiti unutar stijenke LV i/ili endokarda. Stvaranje ožiljkastog tkiva na endokardu može biti opsežno i protezati se prema septumu, smanjujući dio lumena LV konstrikcijom (FOX, 2004.). Kod kongestivnog zatajenja česta je dilatacija DV. Može se naći srčani tromb (uglavnom u LA, ponekad u LV).

Doppler vizualizira blagu mitralnu ili trikuspidalnu regurgitaciju te smanjeno punjenje LV. Kod mačaka s endokardijalnom fibrozom može doći do smanjenog punjenja ventrikula ili poremećaja relaksacije stijenke (FOX, 2004.).

Angiokardiografija omogućava prikaz anatomskih promjena, najviše proširenja plućnih vena.

U nekih mačaka nalazi se lokalizirani poremećaj funkcije stijenke ventrikula, naročito slobodne stijenke LV koje smanjuje skraćenje frakcije i uzrokuje blagu dilataciju LV. Navedene promjene ne klasificiraju se kao restriktivna kardiomiopatija.

### **Prognoza**

Kod pojave kongestivnog zatajenja srca prognoza je dubiozna ili loša, iako su poneke mačke s dijagnozom RCM poživjele i više od godine dana. Vremenski tijek subkliničke RCM je nepoznat. Često se javljaju tromboembolija i refraktorni pleuralni izljev.

## **4.4. Aritmogena kardiomiopatija desnog ventrikula**

### **Patogeneza**

Aritmogena kardiomiopatija DV je idiopatska kardiomiopatija koja primarno zahvaća DV i slična je onoj koja se javlja kod ljudi (FOX i sur., 2000.; HARVEY i sur., 2005.). Dolazi do srednje ili jake dilatacije DV s fokalnim ili difuznim stanjivanjem stijenke, a česta je i aneurizma. Može doći i do dilatacije DA, rijetko kad i LA.

### **Klinički nalaz**

Očituje se znakovima zatajenja desne strane srca - dispneja, distenzija vratnih vena, ascites i/ili hepatomegalija i ponekad sinkopa. Mogu se javiti letargija i apetenca, bez kliničkih znakova zatajenja srca (FOX i sur., 2000.).

## **Dijagnostika**

Na RTG snimkama vidljivo je povećanje desne srane srca, ponekad i LA. Čest je nalaz pleuralnog izljeva, a mogu se naći ascites, distenzija *v. cave caudalis* i znakovi perikardijalnog izljeva.

Ehokardiogramom se uočava jako povećanje DA i DV. Mogu se naći dilatacijske aneurizme, poručja diskineze (poremećeni pokreti) te paradoksalni pokreti interventrikularnog septuma (FOX i sur., 2000.).

Trikuspidalna regurgitacija redovan je Doppler nalaz.

## **4.5. Kongestivno zatajenje srca uzrokovano kortikosteroidima**

### **Patogeneza**

Znakovi kongestivnog zatajenja srca ponekad se mogu razviti zbog administracije kortikosteroida (RUSH i sur, 2002.; SMITH i sur., 2004.). Do toga može doći zbog prethodno nedijagnosticiranog zatajenja srca koji je u vezi s HCM, hipertenzijom ili hipertireoidizmom, kao i u slučaju subkliničke HCM.

### **Klinički nalaz**

Bolesne mačke akutno postaju letargične, anoreksične i tahipnoične i nastaje respiratorni distres, ali auskultacijom se rijetko kad nalaze promjene. Srčana frekvencija obično nije povišena, a tlak može biti snižen (SMITH i sur., 2004.).

### **Dijagnostika**

RTG prikazuje srednje jaku kardiomegaliju, srednji do opsežni difuzni plućni infiltrat te srednji do jaki izljev u pleuralni prostor.

Ehokardiogramom se uočava povećanje debljine stijenke interventrikularnog septuma i stijenke LV te povećani promjer LA. U nekih je mačaka opisana i insuficijencija AV zalistaka ili SAM. Mačke koje prežive prvu epizodu kongestivnog zatajenja kasnije se barem djelomično oporave.

#### **4.6. Miokarditis**

Histološki je miokarditis dokazan u 58% mačaka s nekim oblikom kardiomiopatije i ni u jedne mačke iz kontrolne skupine, a u gotovo 1/3 slučajeva pomoću PCR tehnike pronađena je virusna DNK panleukopenije (MEURS i sur., 2000.). Međutim, potencijalna uloga virusnog miokarditisa u patogenezi kardiomiopatija još nije dokazana.

Smatra se da je RCM terminalna faza nefatalnog endomiokarditisa. Opisani su akutni i kronični slučajevi suspektnog virusnog endokarditisa i perikarditisa (npr. coronavirus), ali općenito je virusni miokarditis rijetko zabilježen (LIU, 1985.; LIU i sur., 1995.). Bakterijski miokarditis može nastati tijekom sepse, bakterijskog endokarditisa ili perikarditisa, kao i u pasa. Subklinički limfoplazmocitni miokarditis pronađen je u mačaka koje su eksperimentalno zaražene bartonelama, ali nije poznato imaju li prirodne infekcije ulogu u razvoju kardiomiopatija (KORDICK i sur., 1999.). Miokarditis uzrokovan *Toxoplasma gondii* javlja se u imunosupresiranih mačaka kao dio generalizirane bolesti. Traumatski miokarditis rijetko se javlja.

Iz opsežnih se miokarditisa mogu razviti fatalne aritmije ili kongestivno zatajenje srca, dok mačke s fokalnom upalom miokarda mogu biti asimptomatske. Najčešće dolazi do iznenadne smrti, sa ili bez prethodnih znakova plućnog edema koji je najčešći simptom i traje 1-2 dana.



## 5. Bolesti perikarda

### 5.1. Peritoneoperikardijalna dijafragmatska hernija (PPDH)

PPDH je kongenitalna deformacija i najčešća deformacija perikarda u mačaka i pasa (TOBIAS, 2010.), a uzrokovana je greškama u embrionalnom razvoju koje omogućavaju komunikaciju između perikardijalne i peritonealne šupljine ventralno od srca. Pupčana hernija, deformacije sternuma i srčane mane mogu se javiti istovremeno s PPDH, a traume mogu uzrokovati pomicanje sadržaja abdomena kroz postojeći defekt.

#### Klinički nalaz

Češće se javlja u mužjaka, a pasmine europska i perzijska mačka imaju određenu predispoziciju. Prvi se simptomi najčešće očituju unutar prve 4 godine života, iako neke životinje nikada ne očituju simptome nego se PPDH otkrije slučajno (REIMER i sur., 2004.). Klinički znakovi posljedica su hernijacije abdominalnih organa u perikardijalnu vreću, a najčešće se javljaju povraćanje, proljev, anoreksija, gubitak težine, bol u abdomenu, kašalj, dispneja i hripanje, ponekad šok i kolaps. Kliničkim se pregledom mogu otkriti prigušeni srčani tonovi, znakovi tamponade i palpatorno prazan abdomen.

#### Dijagnostika

RTG slika prikazuje povećanu siluetu srca, pomak dušnika dorzalno, preklapanje kaudalnog dijela srca s dijafragmom i sjene gustoće zraka ili masnog tkiva unutar perikardijalnog prostora. Na lateralnoj se projekciji uočava nabor pleure koji se proteže od kaudalnog ruba srca i dijafragme ventralno prema *v. cava caudalis*. Mogu se uočiti i dijelovi crijeva ispunjeni zrakom koji ulaze u perikardijalnu vreću te smanjena jetra. Ehokardiografijom se potvrđuje dijagnoza (HAY i sur., 1989.; LAMB i sur., 1989.), a aplikacija kontrastnog sredstva u probavni sustav omogućava vizualizaciju hernijacije crijeva.

## 5.2. Perikardijalni izljevi

Do izljeva u perikard najčešće dolazi zbog kongestivnog zatajenja srca povezanog s HCM ili zbog PPDH (TOBIAS, 2010.). Stečeni su uzroci rijetki a uključuju zarazni peritonitis (FIP), limfom ili druge neoplazije, sistemske infekcije i zatajenje bubrega (HALL i sur., 2007.; MACDONALD i sur., 2009.). Tekućina koja se nakuplja najčešće je transudat, modificirani transudat ili eksudat.

### Patogeneza

Izljev tekućine ometa punjenje srca, ali ako se nakuplja postupno kroz dulje vrijeme može doći do povećanja perikarda. Sve dok je intraperikardijalni tlak nizak, punjenje i pražnjenje ventrikula je relativno normalno i ne javljaju se klinički znakovi. Brzo nakupljanje veće količine tekućine uzrokuje tamponadu, a fibroza i zadebljanje perikarda dodatno otežavaju stanje. Čak i ako nije nastupila tamponada, velike količine tekućine stvaraju kompresiju na pluća i/ili dušnik što uzrokuje dispneju i kašalj, a kompresija jednjaka izaziva disfagiju i regurgitaciju.

### Mehanizam srčane tamponade

Srčana tamponada rijetko se javlja u mačaka (HALL i sur., 2001.; DAVIDSON i sur., 2008.), a nastaje kada intraperikardijalni tlak preraste dijastolički (COHEN, 1990.). To stvara kompresiju na srce i progresivno ograničava punjenje prvo desnog, a zatim i lijevog ventrikula. Kako minutni volumen pada, raste sistemski venski tlak, a dijastolični se tlak u svim srčanim komorama i velikim venama s vremenom izjednačava. Kompenzatorni mehanizmi neurohormonalne regulacije zatajenja srca aktiviraju se kada padne minutni volumen (KASZAKI i sur., 1989.; STOKHOF i sur., 1994.).

Tamponada uzrokuje tzv. paradoksalni puls. Za vrijeme izdisaja smanjuje se intraperikardijalni tlak i tlak u DV što olakšava punjenje desne strane srca i portok krvi kroz plućnu cirkulaciju. Istovremeno je punjenje lijeve strane srca smanjeno pa se više krvi zadržava u plućima, a interventrikularni septum pomiče se u lijevo zbog punjenja desne strane za vrijeme inspirija. Posljedično se za vrijeme inspirija smanjuje minutni volumen i pada sistemski arterijski tlak.

Znakovi venske kongestije postaju sve uočljiviji kako vrijeme prolazi. Iako kontraktilnost miokarda nije direktno poremećena, smanjena perfuzija kroz koronarne žile otežava i sistoličku i dijastoličku funkciju srca. Mali minutni volumen, arterijska hipotenzija, slaba perfuzija drugih organa i srca zajedno vode u kardiogeni šok i smrt.

### **Klinička slika**

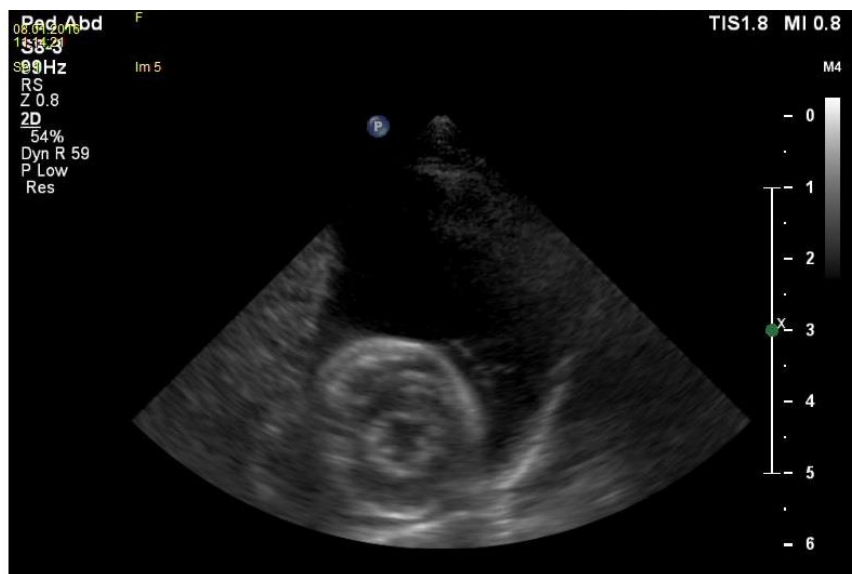
Dominiraju znakovi zatajenja desne strane srca, ali se može javiti i obostrano zatajenje. Prije razvitka ascitesa, mogu se javiti nespecifični znakovi poput letargije, slabosti, brzog umaranja, inapetence ili drugih probavnih simptoma. Kronično se javlja kaheksija. Tipični su znakovi umaranje, proširenje abdomena, tahipneja, sinkopa, kašalj, dispneja, distenzija jugularnih vena, hepatomegalija, ascites i slab femoralni puls, a primjećuje se i anemija sluznica te produljeni CRT. Srčani tonovi su stišani (BERG, 1984.; TOBIAS, 2010.). Iako izljev ne uzrokuje šum, posljedične promjene na srcu mogu.

### **Dijagnostika**

Na RTG se uočava povećanje siluete srca zbog nakupljanja tekućine (DAVIDSON i sur., 2008.; TOBIAS, 2010.). Jaki izljevi stvaraju okruglu siluetu srca vidljivu u obje projekcije. Tamponada uzrokuje pleuralni izljev, distenziju *v. cava caudalis*, hepatomegaliju i ascites.

Ehokardiografijom se mogu otkriti i sasvim mali izljevi, a omogućuju i diferencijaciju tumora ili druge bolesti srca kao mogućih uzroka izljeva (MACDONALD i sur., 2009.; TOBIAS, 2010.). Kod tamponade se uočavadijastolička kompresija ili kolaps DA (ponekad i DV). Većina tekućine sakuplja se u području apexa srca.

Važno je diferencijalno dijagnostički razlučiti tamponadu od ostalih uzroka zatajenja desne strane srca jer su terapije različite.



*Slika 6. 2D ultrazvučni prikaz srca mačke s većom količinom anehoične tekućine u perikardu. Etiologija izljeva nije potvrđena nakon ultrazvučnog pregleda. (Arhiva Zavoda za rendgenologiju, ultrazvučnu dijagnostiku i fizikalnu terapiju, Veterinarski fakultet, Zagreb).*

## 6. Neoplazije

Kod mačaka su srčani tumori znatno rjeđi nego što je to slučaj kod pasa, a procijenjeno je da se javlja u < 0,03% mačaka . Najčešći oblik tumora je limfom i javlja se u 31% slučajeva, dok metastatski tumori čine 19% (WARE, 1995.).

### Patofiziologija

Eksterni tumori otežavaju punjenje srca, ometaju protok krvi iz srca i u srce ili slabe kontraktilnost zbog infiltracije u miokard i posljedične ishemije, a većina ih uzrokuje i perikardijalni izljev. Intrakardijalni tumori uzrokuju kongestiju i smanjuju minutni volumen uzrokujući opstrukciju i/ili aritmije. Najčešće dolazi do opstrukcije mitralnog zaliska, ali ponekad i semilunarnih.

### Klinički nalaz

Dominiraju znakovi kongestivnog zatajenja desne strane srca : ascites, plućni izljev, distenzija i pulzacija jugularnih vena te ponekad subkutani edemi, a česti su znakovi slabosti i sinkope.

### Dijagnostika

Na RTG se može uočiti perikardijalni izljev. Kod tumora na bazi srca, dušnik se pomiče dorzalno i pojačan je perihilarni crtež. Velike tumorske mase stvaraju izbočinu na dorzalnom dijelu srca, sa ili bez izljeva. Intrakardijalni tumori deformiraju srčane komore. Kod opstrukcije mitralnog ili aortalnog zaliska javlja se distenzija v. cava caudalis, pleuralni izljev i ascites. Ehokardiografijom se identificira tumor i dokazuje tekućina u perikardijalnoj vreći (MACDONALD i sur., 2009.; TOBIAS, 2010.), a mogu se uočiti i sekundarne promjene u veličini komora, debljini stijenke i pokretima zalistaka.

## 7. Rasprava

U slučaju sumnje na srčane bolesti kod mlađih ili starijih mačaka, bilo da se postavi sumnja na primarne ili sekundarne srčane bolesti, rendgenološka i ultrazvučna pretraga neizostavno su dio su dijagnostičkog procesa.

Svaka od navedenih slikovno dijagnostičkih metoda, kao i Doppler te danas dostupne napredne metode dijagnostike (CT, MRI), ima svojih prednosti i područje dosega u praksi malih životinja, kućnih ljubimaca. Srčane bolesti se mogu se javiti kao kongenitalne (urođene) i stečene. Uobičajeno je da se simptomi kongenitalnih srčanih bolesti javljaju u ranijoj životnoj dobi, uz iznimke pojedinih stanja. Stečene bolesti srca razvijaju se tijekom života i manifestiraju kliničke znakove u srednjoj ili starijoj dobi (ovisno o bolesti).

Po učinjenom kliničkom pregledu, s naglaskom na specifičnosti kardiovaskularnih bolesti, određuje se sljedivost dijagnostičkih metoda. Ehokardiografija se koristi za identificiranje povećanja srčanih komora i ostalih strukturalnih anomalija te omogućava uvid u rad srca, a Doppler omogućava identifikaciju šantova i insuficijencije ili stenoze zalistaka. S druge strane, radiografija je superiorna u procjeni i dijagnostici patologije plućne cirkulacije i parenhimatoznih promjena koji nastaju sekundarno bolestima srca, kao primjerice za dokaz plućnog edema kod zatajenja lijeve strane srca ili pleuralnog izljeva kod zatajivanja desne strane srca. Ni jednu od slikovnih metoda ne treba zaobilaziti ili zanemariti njen doprinos u konačnom postavljanju dijagnoze, terapijskom planu i prognozi koju predstavljamo vlasnicima mačke. Posebice u slučaju slabo zastupljenih, većinom kongenitalnih ili nedovoljno etiološki razjašnjenih stečenih bolesti, gdje minimalne strukturne ili funkcionalne razlike predstavljaju odlučujuću ulogu u diferencijalnoj dijagnostici.

## 8. Zaključak

Ehokardiografija se koristi za identificiranje povećanja srčanih komora i ostalih strukturalnih anomalija te omogućava uvid u rad srca, a Doppler omogućava identifikaciju šantova i insuficijencije ili stenozе zalistaka. S druge strane, radiografija je superiorna u procjeni i dijagnostici patologije plućne cirkulacije i parenhimatoznih promjena koji nastaju sekundarno bolestima srca, kao primjerice za dokaz plućnog edema kod zatajenja lijeve strane srca ili pleuralnog izljeva kod zatajivanja desne strane srca.

Potrebno je vrlo dobro znanje anatomije i fiziologije srca, hemodinamičkih principa i patofiziologije za pravilno tumačenje rendgenskih i ultrazvučnih nalaza. Promjene vidljive na rendgenogramima ne dokazuju samu bolest već njene hemodinamičke posljedice, a također treba imati na umu da su i radiografija i ehokardiografija dopunske pretrage te da je važno razumijevanje njihovih prednosti i ograničenja u dijagnostici srčanih bolesti. Zbog svega navedenog, za tumačenje nalaza svakog pojedinog pacijenta potrebno je uzeti u obzir njegovu povijest bolesti i kliničko stanje.

## 9. Sažetak

Rendgenološka i ultrazvučna pretraga dio su dijagnostike srčanih bolesti koje se mogu javiti kao kongenitalne (urođene) i stečene. Kongenitalne bolesti mogu nastati na endokardu, velikim krvnim žilama i srčanim zaliscima ili mogu uzrokovati miješanje arterijske i venske krvi (stvaranje tzv. šantova). U kongenitalne mane ubrajaju se subaortalna stenoza, pulmonalna stenoza, patentni *ductus arteriosus*, displazije atrioventrikularnih zalistaka, ventrikularni i atrijski septalni defekt, tetralogija Fallot, perzistentni desni luk aorte i endokardijalna fibroelastoza. Kardiomiopatije ili bolesti miokarda dolaze u obliku idiopatske hipertrofične, dilatativne i restriktivne kardiomiopatije, kao aritmogena kardiomiopatija desnog ventrikula i miokarditisa, a kortikosteroidi također mogu uzrokovati oštećenja miokarda. Bolesti perikarda dolaze u obliku peritoneoperikardijalne hernije i perikardijalnih izljeva. Srčane neoplazije su rijetke i obično se javljaju u obliku limfoma.

Uvijek se rade dvije RTG projekcije prsnog koša – lateralna i dorzoventralna/ventrodorzalna. Siluetu srca zajedno čine srce, perikard sa sadržajem, početak aorte i plućno deblo, a rubovi siluete su u zdravih životinja glatki. RTG pretragom mogu se odrediti veličina i oblik srca, promjene na plućima (izljev, edem) i položaj srčanih komora. Omogućena je i procjena okolnih struktura kao što je npr. dušnik, zato što određene bolesti srca uzrokuju pomicanje tih struktura ili neku drugu vidljivu promjenu na istima. Ultrazvučnom se dijagnostikom omogućava mjerenje veličine komora i debljine njihovih stijenki, a identificiraju se patološki šantovi i displazije zalistaka. M-prikaz omogućava i procjenu kontraktilnosti miokarda ventrikula (tzv. frakcija skraćanja) i rabi se vođena 2-D prikazom. Color-Doppler oblik je ultrazvučne pretrage pomoću koje se određuje brzina strujanja krvi kroz srce i uočavaju patologije koje uzrokuju ubrzano strujanje krvi ili mijenjaju njen smjer.

Razumijevanje nalaza navedenih pretraga ovisi o znanju i iskustvu dijagnostičara, kao i o korelaciji s anamnezom, kliničkom slikom, elektrokardiogramom i laboratorijskim pretragama.

**Ključne riječi:** radiografija, ehokardiografija, urođene srčane bolesti, stečene srčane bolesti, mačke



## 10. Summary

**Staša Pintarić:**

### **Radiography and echocardiography of feline heart diseases**

Radiographic and echocardiographic examination are a part of heart disease diagnostics which can occur as congenital or aquired. Congenital heart defects can occur in endocradium, major blood vessels and valves, or they can cause abnormal mixing of arterial and venous blood flow. Congenital heart defects are subaortic stenosis, pulmonary stenosis, patent *ductus arteriosus*, atrioventricular valve dysplasia, ventricular and atrial septal defect, tetralogy of Fallot, persistent right aortic arch and endocardial fibroelastosis. Cardiomyopaties can manifest as idiopathic hypertrophic, dilated and restrictive cardiomyopathy, as well as arhythmogenic right ventricular cardiomyopathy and myocarditis. Corticosteroids can also cause myocardial disease. Pericardial defects occur as peritoneopericardial hernia and pericardial effusion. Heart tumors occur rarely, mostly as lymphoma. Thoracic radiographs should always be made in two views – lateral and dorsoventral/ventrodorsal. The cardiac silhouette includes the heart, pericardium with its content, origin of the aorta and the pulmonary trunk. The outline of the cardiac silhouette in healthy animals is smooth. The size and shape of the heart, changes in the lungs (effusion, oedema) and chamber position can all be evaluated on radiograph. Estimation of the surrounding structures is also possible, such as of trachea, considering specific heart diseases can cause dyslocation of those structures or some other changes. Echocardiography is used for evaluating chamber size and wall thickness, as well as for identification of abnormal shunts and valve dysplasia. M-mode is used for evaluation of myocard contractility, also known as „left ventricular fractional shortening“. The 2-D imaging mode should guide accurate placement of the M-mode cursor. Color-Doppler is a type of ultrasonographic exam which allows blood velocity measurement and the identification of defects that cause abnormal blood flow.

Veterinarian's knowledge and skill as well as the corelation of the results with patient history, clinical findings, ECG and laboratory results are needed for understanding radiographic and echocardiographic features.

**Keywords:** radiography, echocardiography, congenital heart diseases, aquired heart diseases, cats

## 11. Literatura

1. ARMSTRONG, W. F., H. FEIGENBAUM (2001): Echocardiography. Heart disease: A Textbook of Cardiovascular Medicine, 6th edn. E. Braunwald, D.P. Zipes, P. Libby (eds.). WB Saunders, Philadelphia, pp. 160-228.
2. ATKINS, C. E., A. M. GALLO, I. D. KURZMAN, P. COWEN (1992): Risk factors, clinical signs and survival in cats with a clinical diagnosis of idiopathic hypertrophic cardiomyopathy: 74 cases (1985-1989). *J. Am. Vet. Med. Assoc.* 201,613-618.
3. ATWELL, R. B., R. H. SUTTON (1998): Atrioventricular valve dysplasia in Dalmatians. *Aust. Vet. J.* 76,249.
4. BATY, C. J., D. E. MALARKEY, C. E. ATKINS, T. C. DEFRANCESCO, J. SIDLEY, B. W. KEENE (2001): Natural history of hypertrophic cardiomyopathy and aortic thromboembolism in a family of domestic shorthair cats. *J. Vet. Intern. Med.* 15,595-599.
5. BONAGURA, J. D. (2001): Problems in the canine left ventricular outflow tract. Editorial. *J. Vet. Intern. Med.* 15,427-429.
6. BONAGURA, J. D., L. B. LEHMKUHL (1999): Congenital heart disease. Textbook of Canine and Feline Cardiology, 2nd edn. PR Fox, D. Sisson, N.S. Moise (eds.). WB Saunders, Philadelphia, pp. 471-535.
7. BONAGURA, J. D., M. W. MILLER, P. G. G. DARKE (1998): Doppler echocardiography I. *Vet. Clin. N. Amer.* 28,1352-1359.
8. BRIGHT, J. M., M. E. HERRTAGE, J. F. SCHNEIDER (1999): Pulsed Doppler assessment of left ventricular diastolic function in normal and cardiomyopathic cats. *J. Am. Anim. Hosp. Assoc.* 35,285-291.
9. BROUSSARD, J. D., M. E. PETERSON, P. R. FOX (1995): Changes in clinical and laboratory findings in cats with hyperthyroidism from 1983 to 1993. *J. Am. Vet. Med. Assoc.* 206,302-305.
10. BUCHANAN, J. W. (2004): Tracheal signs and associated vascular anomalies in dogs with persistent right aortic arch. *J. Intern. Med.* 18,510-514.
11. CAMPBELL, F. E., M. D. KITTLESON (2007): The effects of hydration status on the echocardiographic measurement of normal cats. *J. Vet. Intern. Med.* 21,1008-1015.
12. CHETBOUL, V., V. CHARLES, A. NICOLLE, C. C. SAMPEDRANO, V. GOUNI, J.

- L. POUCHELON, R. TISSIER (2006): Retrospective study of 156 atrial septal defects in dogs and cats (2001-2005). *J. Vet. Med.* 53,179-184.
13. COHEN, M. L. (1990): Experimental cardiac tamponade: correlation of pressure, flow velocity and electrocardiographic changes. *J. Appl. Physiol.* 69,924-931.
  14. COTE, E., S. J. ETTINGER (2001): Long-term clinical management of right-to-left ("reversed") patent ductus arteriosus in 3 dogs. *J. Vet. Intern. Med.* 15,39-42.
  15. DAVIDSON, B.J., A. C. PALING, S. L. LAHMERS, O. L. NELSON (2008): Disease association and clinical assessment of feline pericardial effusion. *J. Am. Anim. Hosp. Assoc.* 44,5-9.
  16. DENNIS, R., R. M. KIRBERGER, R. H. WRIGLEY, F. BARR (2001): *Handbook of Small Animal Radiological Differential Diagnosis*. WB Saunders, Philadelphia
  17. DYCE, K. M., W. O. SACK, C. J. G. ENSING (1996): *Textbook of Veterinary Anatomy*. WB Saunders, Philadelphia, pp. 219-220.
  18. FALK, T., L. JONSSON, H. D. PEDERSEN (2004): Intramyocardial arterial narrowing in dogs with subaortic stenosis. *J. Small Anim. Pract.* 45,448-453.
  19. FARROW, C. S., R. GREEN, M. SHIVELY (1994): *Radiology of the Cat*. Mosby, St Louis, pp. 46-130.
  20. FERASIN, L. (2008): Feline myocardial disease: classification, pathophysiology and clinical presentation. *J. Feline Med. Surg.* 11,3-13.
  21. FERASIN, L. (2009): Feline myocardial disease: diagnosis, prognosis and clinical management, *J. Feline Med. Surg.* 11,183-194.
  22. FINGLAND, R. B., J. D. BONAGURA, C. W. MYER (1986): Pulmonic stenosis in the dog: 29 cases. *J. Am. Vet. Med. Assoc.* 189,218-226.
  23. FOX, P. R. (1999): Feline cardiopathies. *Textbook of Canine and Feline Cardiology*, 2nd edn. P.R. Fox, D. Sisson, N.S. Moise (eds.). WB Saunders, Philadelphia, pp. 621-678.
  24. FOX, P. R. (2003): Hypertrophic cardiopathy. Clinical and pathologic correlates. *J. Vet. Cardiol.* 5,39-45.
  25. FOX, P. R. (2004): Endomyocardial fibrosis and restrictive cardiomyopathy: pathologic and clinical features. *J. Vet. Cardiol.* 6,25-31.
  26. FOX, P. R., B. J. MARON, C. BASSO, S. K. LIU, G. THIENE (2000): Spontaneously occurring arrhythmogenic right ventricular cardiomyopathy in the domestic cat: a new animal model similar to human disease. *Circulation* 102,1863-1870.

27. FOX, P. R., M. W. MILLER, S. K. LIU (1992): Clinical, echocardiographic and Doppler imaging characteristics of mitral valve stenosis in two dogs. *J. Am. Vet. Med. Assoc.* 201,1575-1579.
28. FOX, P. R., S. K. LIU, B. J. MARON (1995): Echocardiographic assessment of spontaneously occurring feline hypertrophic cardiomyopathy: an animal model of human disease. *Circulation* 92,2645-2651.
29. FRIES, R., A. M. HEANEY, K. M. MEURS (2008): Prevalence of the myosin-binding protein C mutation in Maine Coon cats. *J. Vet. Intern. Med.* 22,893-896.
30. GASCHEN, L., J. LANG, S. LIN, M. ADÉ-DAMILANO, A. BUSATO, C. W. LOMBARD, F. P. GASCHEN (1999): Cardiomyopathy in dystrophin-deficient hypertrophic feline muscular dystrophy. *J. Vet. Intern. Med.* 13,346-356.
31. GORDON, S. C., M. W. MILLER, R. M. ROLAND, A. B. SAUNDERS, S. E. ACHEN, L. T. DROURR, D. A. NELSON (2009): Transcatheter atrial septal defect closure with the Amplatzer atrial septal occlude in 13 dogs: short and mid term outcome. *J. Vet. Intern. Med.* 23,995-1002.
32. GUGLIELMINI, C., A. DIANA, M. PIETRA, M. CIPONE (2002): Atrial septal defect in five dogs. *J. Small Anim. Pract.* 43,317-322.
33. HALL, D. J., F. SHOFER, C. K. MEIER, M. M. SLEEPER (2007): Pericardial effusion in cats: a retrospective study of clinical findings and outcome in 146 cats. *J. Vet. Intern. Med.* 21,1002-1007.
34. HARVEY, A. M., I. A. BATTERSBY, M. FAENA, D. FEWS, P. G. G. DARKE, L. FERASIN (2005): Arrhythmogenic right ventricular cardiomyopathy in two cats. *J. Small Anim. Pract.* 46,151-156.
35. HAY, W., J. A. WOODFIELD, M. A. MOON (1989): Clinical, echocardiographic and radiographic findings of peritoneopericardial diaphragmatic hernia in two dogs and a cat. *J. Am. Vet. Med. Assoc.* 195, 1245-1248.
36. HOFFMAN, G., C.N. AMBERGER, G. SEILER, C. W. LOMBARD (2000): Tricuspid valve dysplasia in fifteen dogs. *Schweiz Arch. Tierheilkd.* 142,268-277.
37. JACOBS, G., D. V. KNIHGT (1985): M-mode echocardiographic measurements in nonanesthetized healthy cats: effects of body weight, heart rate and other variables. *Am. J. Vet. Res.* 46,705.
38. JOHNSON, V., K. HANSSON, W. MAÏ, J. DUKES-MCEWAN, N. LESTER, T. SCHWARZ, P. CHAPMAN, F. MORANDI (2008): The heart and major vessels.

- BSAVA Manual of Canine and Feline Thoracic Imaging. T. Schwarz, V. Johnson (eds.). Gloucester, UK: British Small Animal Veterinary Association, Woodrow House, pp. 86-176.
39. KASZAKI, J., S. NAGY, K. TARNOKY, F. LACZI, M. VECSENYÉS, M. BOROS (1989): Humoral changes in shock induced by cardiac tamponade. *Circ. Shock* 29,143-153.
  40. KIENLE, R. D., W. P. THOMAS, P. D. PION (1994): The natural history of canine congenital subaortic stenosis. *J. Vet. Intern. Med.* 8,423-431.
  41. KITTLESON, M.D., K. M. MEURS, M. J. MUNRO, J. A. KITTLESON, S. K. LIU, P. D. PION, J. A. TOWBIN (1999): Familial hypertrophic cardiomyopathy in Maine Coon cats: an animal model of human disease. *Circulation* 99,3172-3180.
  42. KITTLESON, M. D., P. D. PION, L. A. DELELLIS, Y. MEKHAMER, N. DYBDAL, C. D. LOTHROP (1992): Increased serum growth hormone concentration in feline hypertrophic cardiomyopathy. *J. Vet. Intern. Med.* 6,320-324.
  43. KÖNIG, H. E. (1992): *Anatomie der Katze*. Stuttgart: Gustav Friedrich Verlag.
  44. KÖNIG, H.E., J. RUBERTE, H. G. LIEBICH (2004): Organs of the cardiovascular system. *Veterinary Anatomy of Domestic Mammals*. H.E. König, H.G. Liebich (eds.). Schattauer GmbH, Hölderlinstrasse 3, D-70174 Stuttgart, Germany, pp. 415-450.
  45. KORDICK, D. L., T. T. BROWN, K. SHIN, E. B. BREITSCHWERDT (1999): Clinical and pathologic evaluation of chronic *Bartonella henselae* or *Bartonella clarridgeiae* infection in cats, *Clin. Microbiol.* 37,1536-1547.
  46. KRAUS, M. S., C. A. CALVERT, G. J. JACOBS (1999): Hypertrophic cardiomyopathy in a litter of five mixed-breed cats. *J. Am. Anim. Hosp. Assoc.* 35,293-296.
  47. KUNZE, C. P., J. A. ABBOTT, S. M. HAMILTON, R. L. PYLE (2002): Balloon valvuloplasty for palliative treatment of tricuspid stenosis with right-to-left atrial-level shunting in a dog. *J. Am. Vet. Med. Assoc.* 220,491-496.
  48. LAMB, C. R., A. BOSWOOD, A. VOLKMAN, D. J. CONNOLLY (2001): Assessment of survey radiography as a method for diagnosis of congenital cardiac disease in dogs. *J. Small Anim. Pract.* 42,531-545.
  49. LAMB, C. R., G. C. MASON, M. K. WALLACE (1989): Ultrasonographic diagnosis of peritoneopericardial diaphragmatic hernia in a Persian cat. *Vet. Rec.* 125,186.
  50. LAWLER, D. F., A. J. TEMPLETON, K. L. MONTI (1993): Evidence for genetic

- involvement in feline dilated cardiomyopathy. *J. Vet. Intern. Med.* 7,383-387.
51. LEFBOM, B. K., S. L. ROSENTHAL, W. D. TYRRELL, T. G. SAUNDERS, M. J. FERGUSON, J. E. RUSH, M. B. LESSER (2001): Severe hypertrophic cardiomyopathy in 10 young ragdoll cats. *Abstract. J. Vet. Intern. Med.* 15,308.
  52. LEHMKUHL, L. B., J. D. BONAGURA (1994): Comparison of transducer placement sites for Doppler echocardiography in dogs with subaortic stenosis. *Am. J. Vet. Res.* 55,192-198.
  53. LEHMKUHL, L. B., J. D. BONAGURA, D. E. JONES, R. L. STEPIEN (1995): Comparison of catheterisation and doppler-derived pressure gradients in a canine model of subaortic stenosis. *J. Am. Soc. Echocardiogr.* 8,611-620.
  54. LEHMKUHL, L. B., W. A. WARE, J. D. BONAGURA (1994): Mitral stenosis in 15 dogs. *J. Vet. Intern. Med.* 8,2-17.
  55. LINDE, A., J. KOCH (2006): Screening for aortic stenosis in the Boxer: auscultatory, ECG, blood pressure and Doppler echocardiographic finding. *J. Vet. Cardiol.* 8,79-86.
  56. LIU, S. K. (1985): Myocarditis and cardiomyopathy in the dog and cat. *Heart Vessels Supp.* 1,122-126.
  57. LIU, S. K., P. R. FOX, L. P. TILLEY (1982): excessive moderator bands in the left ventricle of 21 cats. *J. Am. Vet. Med. Assoc.* 180,1215-1219.
  58. LIU, S. K., B. W. KEENE, P. R. FOX (1995): Myocarditis in the dog and cat. *Kirk's Current Veterinary Therapy XII.* J.D. Bonagura (ed.). WB Saunders, Philadelphia, pp. 842-845.
  59. LOMBARD, C. W., C. D. BUERGELT (1984): Endocardial fibroelastosis in four dogs. *J. Am. Anim. Hosp. Assoc.* 20,271-278.
  60. LUIS FUENTES, V., K. E. SCHOBERT (2001): Diastology: theory and practice II. *Proceedings of the 19th ACVIM Forum, Denver*, pp. 142-144.
  61. MACDONALD, K. A., O. CAGNEY, M. L. MAGNE (2009): Echocardiographic and clinicopathologic characterization of pericardial effusion in dogs: 107 cases (1985-2006). *J. Am. Vet. Med. Assoc.* 23,1456-1461.
  62. MEURS, K. M., P. R. FOX, A. L. MAGNON, S. LIU, J. A. TOWBIN (2000): Molecular screening by polymerase chain reaction detects panleukopenia virus DNA in formalin-fixed hearts from cats with idiopathic cardiomyopathy and myocarditis. *Cardiovasc. Pathol.* 9,119-126.
  63. MEURS, K. M., P. J. REISER, A. L. MAGNON, J. A. TOWBIN (2001): Myomesin, a

- sarcomeric protein is reduced in Maine Coon cats with familial hypertrophic cardiomyopathy. *J. Vet. Intern. Med.* 15,281.
64. MEURS, K. M., X. SANCHEZ, R. M. DAVID, N. E. BOWLES, J. A. TOWBIN, P. J. REISER, J. A. KITTLESON, M. J. MUNRO, K. DRYBURGH, K. A. MACDONALD, M. D. KITTLESON (2005): A cardiac myosin binding protein C mutation in the Maine Coon cat with familial hypertrophic cardiomyopathy. *Hum. Mol. Genet.* 14,3587-93.
  65. MOISE, N. S., A. E. DIETZE (1986): Echocardiographic, electrocardiographic and radiographic detection of cardiomegaly in hyperthyroid cats. *Am. J. Vet. Res.* 47,1487-1494.
  66. MOISE, N. S., A. E. DIETZE, L. E. MEZZA, D. STRICKLAND, H. N. ERB, N. J. EDWARDS (1986): Echocardiography and radiography of cats with dilatation cardiomyopathy, hypertrophic cardiomyopathy and hyperthyroidism. *Am. J. Vet. Res.* 47,1476-1486.
  67. MOISE, N. S., P. R. FOX (1999): Echocardiography and Doppler imaging. *Textbook of Canine and Feline Cardiology*, 2nd edn. P.R. Fox, D.D. Sisson, N.S. Moise (eds.). WB Saunders, Philadelphia, pp. 130-171.
  68. MOON, M. L., B. W. KEENE, P. LESSARD, J. LEE (1993): Age-related changes in the feline cardiac silhouette. *Vet. Radiol. Ultrasound* 34,315-320.
  69. NAKAYAMA, T., Y. WAKAO, R. ISHIKAWA, M. TAKAHASHI (1996) Progression of subaortic stenosis detected by continuous wave Doppler echocardiography in a dog. *J. Vet. Intern. Med.* 10,97-98.
  70. NOVOTNY, M. J., P. M. HOGAN, G. FLANNIGAN (1994): Echocardiographic evidence for myocardial failure induced by taurine deficiency in domestic cats. *Can. J. Vet. Res.* 54,563-569.
  71. O'BRIEN, R. T. (2001): *Thoracic Radiography for the Small Animal Practitioner*. Teton NewMedia, Jackson.
  72. O'KEEFE, D. A., D. D. SISSON, H. B. GELBERG, D. J. SCHAEFFER, D. R. KRAWIEC (1993): Systemic toxicity associated with doxorubicin administration in cats. *J. Vet. Intern. Med.* 7,309-317.
  73. OSWALD, G. P., C. E. ORTON (1993): Patent ductus arteriosus and pulmonary hypertension in related Pembroke Welsh Corgis. *J. Am. Vet. Med. Assoc.* 202,761-764.
  74. PAIGE, C. F., J. A. ABBOTT, F. ELVINGER, R. L. PYLE (2009): Prevalence of cardiomyopathy in apparently healthy cats. *J. Am. Vet. Med. Assoc.* 234,1398-1403.

75. PETERSON, E. N., N. S. MOISE, C. A. BROWN, H. N. ERB, M. R. SLATER (1993): Heterogeneity of hypertrophy in feline hypertrophic heart disease. *J. Vet. Intern. Med.* 7,183-189.
76. PETERSON, M. E., R. S. TAYLOR, D. S. GRECO, R. W. NELSON, J. F. RANDOLPH, M. S. FOODMAN, S. D. MOROFF, S. A. MORRISON, C. D. LOTHROP (1990): Acromegaly in 14 cats. *J. Vet. Intern. Med.* 4,192-201.
77. PION, P. D., M. D. KITTLESON, Q. R. ROGERS, J. G. MORRIS (1987): Myocardial failure in cats associated with low plasma taurine: a reversible cardiomyopathy. *Science* 237,764-768.
78. PION, P. D., M. D. KITTLESON, W. P. THOMAS (1992): Response of cats with dilated cardiomyopathy to taurine supplementation. *J. Am. Vet. Med. Assoc.* 201,275-284.
79. PYLE, R. L., R. D. PARK, A. F. ALEXANDER, B. L. HILL (1981): Patent ductus arteriosus with pulmonary hypertension in the dog. *J. Am. Vet. Med. Assoc.* 178,565-572.
80. REIMER, S. B., A. E. KYLES, D. E. FILIPOWICZ, C. R. GREGORY (2004): Long-term outcome of cats treated conservatively or surgically for peritonopericardial diaphragmatic hernia: 66 cases (1987-2002). *J. Am. Vet. Med. Assoc.* 224,728-732.
81. RICHARDSON, P., W. MCKENNA, M. BRISTOW, B. MAISCH, B. MAUTNER, J. O'CONNELL, E. OLSEN, G. THIENE, J. GOODWIN, I. GYARFAS, I. MARTIN, P. NORDET (1996): Report of the 1995 World Health Organisation/International society and Federation of Cardiology Task Force on the definition and classification of cardiomyopathies. *Circulation* 93,841-842.
82. RINGWALD, R. J., J. D. BONAGURA (1988): Tetralogy of Fallot in the dog: clinical findings in 3 cases. *J. Am. Anim. Hosp. Assoc.* 24,33-43.
83. RISTIC, J. M. E., C. MARIN, M. E. HERITAGE (2001): Congenital pulmonic stenosis. A retrospective study of 24 cases seen between 1900-1999. *J. Vet. Cardiol.* 3,13-39.
84. RUSH, J. E., L. M. FREEMAN, N. K. FENOLLOSA, D. J. BROWN (2002): Population and survival characteristics of cats with hypertrophic cardiomyopathy: 260 cases (1990-1999). *J. Am. Vet. Med. Assoc.* 220,202-207.
85. SAMPEDRANO, C. C., V. CHETBOUL, V. GOUNI, A. P. NICOLLE, J. L. POUCHELON, R. TISSIER (2006): Systolic and diastolic myocardial dysfunction in cats with hypertrophic cardiomyopathy or systemic hypertension. *J. Vet. Intern. Med.*



20,1106-1115.

86. SISSON, D., M. LUETHY, W. P. THOMAS (1991): Ventricular septal defect accompanied by aortic regurgitation in five dogs. *J. Am. Anim. Hosp. Assoc.* 27,441-448.
87. SISSON, D. D., W. P. THOMAS, B. W. KEENE (2000): Primary myocardial diseases in the dog. *Textbook of Veterinary Internal Medicine*, 5th edn. S.J. Ettinger, E.C. Feldman (eds.) WB Saunders, Philadelphia, pp. 874-895.
88. SMITH, S. A., A. H. TOBIAS, D. M. FINE, K. A. JACOB, T. PLOYNGAM (2004): Corticosteroid-associated congestive heart failure in 12 cats. *Intern. J. Appl. Res. Vet. Med.* 2,159-170.
89. STEPIEN, R. L., J. D. BONAGURA (1991): Aortic stenosis: clinical findings in six cats. *J. Small Anim. Pract.* 32,341-350.
90. STOKHOF, A. A., L. M. OVERDUIN, J. A. MOL, A. RIJNBERK (1994): Effect of pericardiocentesis on circulating concentrations of atrial natriuretic hormone and arginine vasopressin in dogs with spontaneous pericardial effusion. *Eur. J. Endocrinol.* 130,357-360.
91. TAUGNER, F. M. (2001): Stimulation of the renin-angiotensin system in cats with hypertrophic cardiomyopathy. *J. Comp. Path.* 125,122-129.
92. THOMAS, W. P., C. E. GABER, G. J. JACOBS, P. M. KAPLAN, C. W. LOMBARD, N. S. MOISE, B. L. MOSES (1993): Recommendations for standards in transthoracic two-dimensional echocardiography in the dog and cat. *J. Vet. Intern. Med.* 7,247-252.
93. TIDHOLM, A. (1997): Retrospective study of congenital heart defects in 151 dogs. *J. Small Anim. Pract.* 38,94-98.
94. TIDHOLM, A., J. HAGGSTROM, K. HANSSON (2001): Effects of dilated cardiomyopathy on the renin-angiotensin-aldosterone system, atrial natriuretic peptide activity and thyroid hormone concentrations in dogs. *Am. J. Vet. Res.* 62,961-967.
95. TIDHOLM, A., I. LJUNGVALL, J. MICHAL, J. HÄGGSTRÖM, K. HÖGLUND (2015): Congenital heart defects in cats: a retrospective study of 162 cats (1996-2013). *Abstract. J. Vet. Cardiol.* 17,215-219.
96. TIDHOLM, A., H. SVENSSON, C. SYLVEN (1997): Survival and prognostic factors in 189 dogs with dilated cardiomyopathy. *J. Am. Anim. Hosp. Assoc.* 33,364-368.
97. TOAL, R. L., J. M. LOSONSKY, D. B. COULTER, R. DENOVELLIS (1985): Influence of cardiac cycle on the radiographic appearance of the feline heart. *Vet.*

Radiol. 26,63-69.

98. TOBIAS, A. H. (2010): Pericardial diseases. Textbook of Veterinary Internal Medicine, 7th edn. S.J. Ettinger, E.C. Feldman (eds.). Saunders-Elsevier, Philadelphia, pp. 1342-1352.
99. WALLACE, J., H. S. MULLEN, M. B. LESSER (1992): A technique for surgical correction of peritoneal pericardial diaphragmatic hernia in dogs and cats. J. Am. Anim. Hosp. Assoc. 28, 503-510.
100. WARE, W. A. (1995): Cardiac neoplasia. Current Veterinary Therapy XII. J.D. Bonagura (ed). WB Saunders, Philadelphia, pp. 873-876.
101. WRIGHT, K. N., M. E. BLEAS, D. W. BENSON (2001): Clinical spectrum of congenital tricuspid valve malformations in an extended family of Labrador retrievers. Abstract. J. Vet. Intern. Med. 15, 280.
102. YANG, V. K., L. M. FREEMAN, J. E. RUSH (2008): Comparisons of morphometric measurements and serum insulin-like growth factor concentration in healthy cats and cats with hypertrophic cardiomyopathy. Am. J. Vet. Res. 69, 1061-1066.

## **12. Životopis**

Rođena sam 18. kolovoza 1989. godine u Zagrebu, gdje sam završila osnovnu školu Petar Zrinski i Klasičnu gimnaziju. Upisala sam Veterinarski fakultet 2008. godine i odabrala smjer kućni ljubimci zbog interesa za kliničkim radom s malim životinjama, s naglaskom na dijagnostiku. U slobodno se vrijeme bavim zbrinjavanjem i udomljavanjem životinja te promicanjem kastracije kućnih i slobodnoživućih mačaka.