

Najčešće bolesti kolona u pasa

Tomac, Marko

Master's thesis / Diplomski rad

2020

Degree Grantor / Ustanova koja je dodijelila akademski / stručni stupanj: **University of Zagreb, Faculty of Veterinary Medicine / Sveučilište u Zagrebu, Veterinarski fakultet**

Permanent link / Trajna poveznica: <https://um.nsk.hr/um:nbn:hr:178:263531>

Rights / Prava: [In copyright](#)/[Zaštićeno autorskim pravom.](#)

Download date / Datum preuzimanja: **2025-02-28**



Repository / Repozitorij:

[Repository of Faculty of Veterinary Medicine -
Repository of PHD, master's thesis](#)



SVEUČILIŠTE U ZAGREBU
VETERINARSKI FAKULTET

Marko Tomac

Najčešće bolesti kolona u pasa

Diplomski rad

Zagreb, 2020.

KLINIKA ZA UNUTARNJE BOLESTI

Predstojnica: izv. prof. dr. sc. Ivana Kiš

Mentor: doc. dr. sc. Iva Šmit

Komentor: doc. dr.sc. Marin Torti

Članovi povjerenstva za obranu diplomskog rada:

1. doc. dr. sc. Martina Crnogaj
2. doc. dr. sc. Marin Torti
3. doc. dr. sc. Iva Šmit
4. doc. dr. sc. Darko Grden (zamjena)

Zahvala

Zahvaljujem se prije svega svojoj obitelji: mami Sandri, tati Davoru, bratu Luki, noni Mariji, tetama Blanki i Evi i zrmanama Ani, Petri i Katarini na velikoj podršci, savjetovanju i što su bili moj putokaz tijekom studiranja. Hvala im i na ogromnom strpljenju i vjeri u mene, posebno onda kada nisam ni sam vjerovao u sebe.

Također se želim zahvaliti svojoj Luciji na svim savjetima, razgovorima dugo u noć i što je bila uz mene kada mi je bilo najteže.

Zahvaljujem se i svojim mentorima, doc. dr. sc. Ivi Šmit i doc. dr. sc. Marinu Tortiju na stručnoj i profesionalnoj pomoći tijekom izrade ovog diplomskog rada.

Isto tako, zahvaljujem se svojoj zvijezdi vodilji, svom pokojnom nonetu Ivetu što je bio uvijek uz mene, savjetovao me i puno toga naučio. Ovaj rad je posvećen njemu.

Popis kratica

CFTR – eng. cystic fibrosis transmembrane regulator – transmembranski regulator provodljivosti za cističnu fibrozu

CT – eng. computed tomography - kompjutorizirana tomografija

ELISA – eng. enzyme-linked immunosorbent assay – imunoenzimska metoda

FISH- fluorescentna in situ hibridizacija

FNA – eng. fine needle aspiration – aspiracija tankom iglom

IBS – eng. irritable bowel syndrome – sindrom iritabilnog crijeva

MR- magnetska rezonancija

PCR- eng. polymerase chain reaction – reakcija lančanom polimerazom

PLE- eng. protein losing enteropathy – enteropatija s gubitkom proteina

UC – upalna bolest crijeva

Popis priloga

Slika 1: Anatomija kolona psa (modificirano iz EVANS i sur. 2013.).....	3
Slika 2: Rigidni endoskop (izvor: doc.dr.sc. I. Šmit, Klinika za unutarnje bolesti, Veterinarski fakultet u Zagrebu).....	8
Slika 3: Fleksibilni endoskop (izvor: doc.dr.sc. I. Šmit, Klinika za unutarnje bolesti, Veterinarski fakultet u Zagrebu).....	9
Slika 4: Fiziološki izgled kolona psa (izvor: doc.dr.sc. I. Šmit, Klinika za unutarnje bolesti, Veterinarski fakultet u Zagrebu).....	11
Tablica 1: Razlika proljeva debelog i tankog crijeva (modificirano iz WILLARD, 2014.).....	13

SADRŽAJ

1. UVOD.....	1
2. ANATOMIJA I FIZIOLOGIJA DEBELOG CRIJEVA.....	2
2.1. ANATOMIJA.....	2
2.2. FIZIOLOGIJA.....	3
3. DIJAGNOSTIČKI PRISTUP.....	6
4. ENDOSKOPSKA PRETRAGA KOLONA.....	8
4.1. ENDOSKOPSKA APARATURA.....	8
4.2. PRIPREMA PACIJENTA.....	9
4.3. KOLONOSKOPIJA.....	10
5. NAJČEŠĆE BOLESTI KOLONA.....	12
5.1. AKUTNI KOLITIS.....	12
5.2. BAKTERIJSKE, VIRUSNE I PARAZITARNE INFEKCIJE.....	14
5.3. UPALNA BOLEST CRIJEVA (UBC).....	16
5.4. SINDROM IRITABILNOG CRIJEVA.....	21
5.5. INTUSUSCEPCIJA.....	22
5.6. ZAČEP KOLONA.....	24
5.7. NEOPLAZIJE KOLONA.....	25
6. RASPRAVA.....	28
7. ZAKLJUČCI.....	29
8. LITERATURA.....	30
9. SAŽETAK.....	34
10. SUMMARY.....	35
11. ŽIVOTOPIS.....	36

1. UVOD

Bolesti probavnog sustava u pasa, pa tako i kolona, česti su problem s kojima se suočavaju doktori veterinarske medicine u svakodnevnoj praksi. Bolesti kolona danas su sve češće zbog načina hranjenja kućnih ljubimaca i njihovog, sve češćeg, gradskog, odnosno sjedilačkog načina života.

Poznat je veliki broj bolesti koji uzrokuje razne simptome povezane sa probavnim sustavom, neke od tih su različite infekcije, upalne bolesti akutnog ili kroničnog tipa, razni tumori i druge.

Bilo kakav poremećaj u funkcioniranju probavnog sustava, poremetiti će i normalno funkcioniranje ostalih organskih sustava. Na bolesti kolona posumnjati će se ako se pojavljuju neki od karakterističnih simptoma: povećana frekvencija defekacije, smanjen volumen fecesa, promijenjena konzistencija fecesa sa primjesama sluzi i krvi ili tenezam. Neki od tih simptoma mogu izostajati, što će dodatno otežavati postavljanje dijagnoze. Nepravilno postavljena dijagnoza dovodi do neadekvatnog i prekasnog liječenja te na posljetku mogu nastati teža oštećenja kolona.

Endoskopska dijagnostika uvelike pomaže u postavljanju pravovremene i točne dijagnoze, no za to je potrebno i temeljito uzimanje anamneze, pažljivi klinički pregled i odgovarajuća terapiji.

U ovom preglednom radu obrađene su najčešće bolesti kolona pasa, njihova dijagnostika, etiologija, klinički pregled i liječenje. Također, ovaj rad sadrži i kratki pregled anatomije i funkcije debelog crijeva, te opis tehnike endoskopije i potrebe opreme, kako bi čitatelju bilo što jasnije razumjeti proces nastanka bolesti i njenu dijagnostiku.

2. ANATOMIJA I FIZIOLOGIJA DEBELOG CRIJEVA

2.1. ANATOMIJA

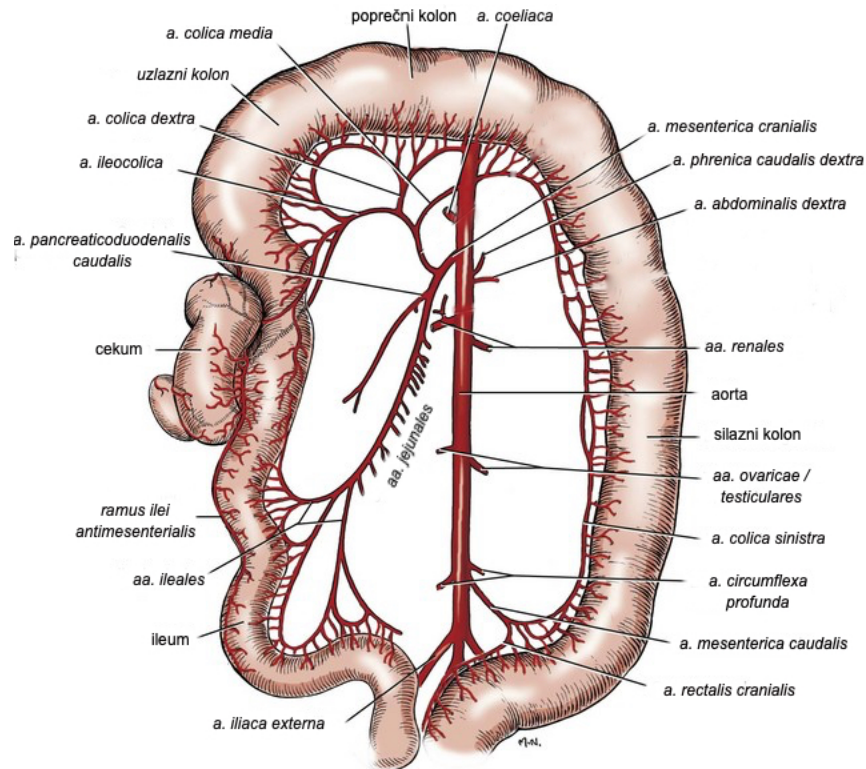
Probavni trakt psa složeni je organski sustav koji se sastoji od slijedećih dijelova: usne šupljine, jednjaka, želuca, tankog i debelog crijeva.

Debelo crijevo (lat. *Intestinum crassum*) nastavak je tankog crijeva (lat. *Intestinum tenue*), te se njegov početak smatra *orificium ileocolicum*, odnosno ileokolični otvor, a kraj je analni otvor. Debelo se crijevo sastoji od:

- slijepo crijevo ili cekum (lat. *Intestinum caecum*)
- pravo crijevo ili kolon (lat. *Intestinum colon*), koji se sastoji od:
 - uzlazni kolon (lat. *colon ascendens*)
 - poprečni kolon (lat. *colon transversum*)
 - silazni kolon (lat. *colon descendens*)
- ravno crijevo ili rektum (lat. *Intestinum rectum*)

Duljina debelog crijeva znatno je manja od duljine tankog crijeva, te uvelike ovisi o veličini životinje. Prosječna duljina debelog crijeva u pasa je 60 do 75 cm, dok na kolon otpada otprilike 80% te duljine. Ileokolični otvor dijeli debelo od i tankog crijeva. Njegova je funkcija održati smjer kretanja sadržaja crijeva od tankog prema debelom crijevu te sprječava vraćanje sadržaja natrag u tanko crijevo. Uzlazni dio kolona smješten je kranijalno uz duodenum i pilorični dio želuca, a nastavlja se u poprečni kolon. Poprečni kolon nastavlja se u silazni kolon u kranijalnom dijelu trbušne šupljine na lienalnoj fleksuri. Silazni kolon smješten je uz medijalni rub lijevog bubrega i najdulji je, a nastavlja se u rektum u zdjeličnoj šupljini (JERGENS i ZORAN, 2005.).

Stijenka crijeva se sastoji od nekoliko slojeva: sluznice (*tunica mucosa*), submukoze (*tela submucosa*), mišićnica (*tunica muscularis*) i peritoneuma (*tunica serosa*). Za razliku od tankog crijeva, sluznica kolona ne sadrži crijevne resice, te se sastoji od paralelnih kripti koje čine redovi epitelnih stanica i vrčastih stanica koje otpuštaju sluz. Sluz je mješavina odljuštenih epitelnih stanica i sekreta koji se većinom sastoji od glikoproteina i mucina. Luči se iz vrčastih stanica smještenih duboko u kriptama te njena sekrecija ovisi o bliskoj ugradnji transmembranskog regulatora provodljivosti za cističnu fibrozu (CFTR od engl. *cystic fibrosis transmembrane regulator*), sekreciji klora i egzocitoze granula (LEIB i MATZ, 1997.).



Slika 1.: Anatomija kolona psa (modificirano iz EVANS i sur. 2013.)

2.2. FIZIOLOGIJA

Dok se u tankom crijevu resorbira najveći udio hranjivih tvari, ostaci te neprobavljene mase putuju do kolona. U kolonu fekalna masa dobija svoju formu i oblik. Kolon ima nekoliko važnih uloga u fiziologiji probavnog sustava pasa:

- održavanje ravnoteže tekućine i elektrolita i njihova resorpcija, ujedno i najvažnija funkcija kolona te se primarno odvija u uzlaznom i poprečnom kolonu
- skladištenje fekalnog materijala i njegovo istiskivanje
- rezervoar kompleksnog mikrobiološkog ekosustava

Mikrobiološki ekosustav čine brojne bakterije koje obavljaju fermentaciju organske tvari koja je zaobišla probavu i apsorpciju u tankom crijevu, te je poznato da debelo crijevo sadrži znatno veći broj tih bakterija (10^{11}) od tankog crijeva ($10^2 - 10^9$). Te bakterije većinom pripadaju rodovima klostridija, bakteroidesa, prevotelaceja i fusobakterija. Njihova je funkcija sinteza aminokiselina i vitamina, osiguravanje energije kolonocitima te sudjelovanje u obrambenim mehanizmima kolona (SUCHODOLSKI, 2008.). Bakterije iz lumena kolona

sudjeluju u sintezi ugljikohidrata, proteina i lipida. Masne kiseline sintetizirane u kolonu izvor su energije za kolonocite, a do pojave kliničkih simptoma (proljev, začep, upala) doći će zbog poremećaja bilo kojeg od ovih gore navedenih faktora (LEIB i MATZ, 1997.).

Sluz koja nastaje u kolonu djeluje kao mazivo čime sprječava veliko trenje crijevnog sadržaja o sluznicu crijeva i time štiti sluznicu od mehaničkih, ali i kemijskih ozljeda. Uz tu fiziološku ulogu, sluz može imati i patološku ulogu u prijenosu metastaza epitelijalnih tumora, a povećava i osjetljivost na infekcije. Kada dođe do iritacije probavnog sustava, doći će do pojačanog lučenja te sluzi, zadržavanja vode i elektrolita i samim time doći će do razrjeđivanja crijevnog sadržaja kojeg će, shodno tome, životinja brže izbacivati, odnosno, doći će do pojave proljeva (JERGENS i ZORAN, 2005.; WASHABAU, 2013.).

Poznato je također, da kolon, kao i svaki ostali dio tankog i debelog crijeva ima razvijenu peristaltiku. Peristaltika je radijalno simetrična kontrakcija glatkog mišićja koja se odvija spontano i fiziološki. Nju reguliraju živčani sustav i neurotransmiteri od kojih su najvažniji serotonin, kolecistokinin, acetilkolin i drugi. Također, važnu ulogu ima i simpatikus koji djeluje antagonistički na neurotransmitere i živčani sustav, te on regulira opuštanje glatke muskulature i stezanje sfinktera, te smanjuje sekreciju elektrolita i vode. Svaki dio kolona ima drugačiji tip peristaltike. U uzlaznom se dijelu javljaju ritmične fazne kontrakcije (spora frekvencija, miješanje sadržaja), transverzalni tip ima retrogradne masivne kontrakcije koje sadržaj vraćaju sve do cekuma, a u silaznom dijelu se odvijaju masivne migratorne kontrakcije koje pomiču fekalnu masu prema rektumu i pripomažu pri njenoj evakuaciji (GUILFORD, 1990.).

Kao što je prije navedeno, primarna uloga debelog crijeva u pasa je apsorpcija i održavanje ravnoteže tekućine i elektrolita. Za normalno funkcioniranje debelog crijeva, odnosno defekaciju, vrlo je važna i ravnoteža između sekrecije i apsorpcije tekućine i elektrolita. Sposobnost crijeva da apsorbira tekućinu i elektrolite varira ovisno o veličini i dobi psa, te je postoje različiti podaci o tome koliko se zapravo tekućine i elektrolita apsorbira u kolonu. Navodi se da se u kolonu apsorbira oko 11% sveukupne tekućine koja je dospjeva u crijeva. Apsorpcija u kolonu manja je nego u tankom crijevu, no i intenzivnija. Sama apsorpcija vode u tankom i debelom crijevu odvija se pasivno, te može biti transcelularna, odnosno kroz citoplazmu enterocita ili paracelularna, odnosno kroz lateralne međustanične prostore, te se transfer odvija preko električnog ili kemijskog gradijenta. Apsorpcija kolona vrlo je važna i za

dijagnostiku bolesti tankog crijeva, jer može kompenzirati gubitak tekućine zbog poremećaja u tankom crijevu (DE BRITO GALVAO i sur., 2012.; WASHABAU, 2013.).

Poznata je i imunosna funkcija kolona, čiji epitel, lamina proprija i submukoza sadrže veliki broj stanica imunosnog sustava: mastocite, neutrofile, eozinofile, makrofage te B i T limfocite. Ove stanice važan su čimbenik u nastanku imunosnog odgovora ili tolerancije na antigene koji se nalaze u lumenu crijeva. Smatra se da se CD8⁺ T limfociti nalaze pretežno u epitelu, dok su CD4⁺ T limfociti dominantne stanice u lamini propriji kolona (WASHABAU, 2013.).

3. DIJAGNOSTIČKI PRISTUP

Za razliku od akutnog proljeva, koji je najčešće samoograničavajući, kronični proljev zahtijeva detaljni pristup i izradu dijagnostičkog plana kako bi se ustvrdila točna dijagnoza i odredilo adekvatno liječenje (STEINER, 2013.).

Dijagnostički pristup pacijentu u kojeg se postavi sumnja na bolest kolona uvijek obuhvaća: opću kliničku pretragu, laboratorijske nalaze krvi, pretragu stolice na parazite, a po potrebi i slikovnu dijagnostiku, endoskopsku pretragu te ostale dodatne pretrage (SHERDING, 2003.).

Opća klinička pretraga provodi se u svrhu utvrđivanja općeg stanja pacijenta te zbog utvrđivanja eventualnog uzroka simptoma tipičnih za bolesti kolona. Ona uvijek uključuje i palpaciju abdomena te digitorektalnu pretragu. Palpacijom abdomena ponekad se mogu palpirati povećanje prostate, promjene položaja crijeva (npr. intususcepcija), neoplazije, sadržaj koprostaze ili bolnost. Digitorektalnom pretragom moguće je utvrditi perinealnu herniju, neoplazije rektuma, bol, strikture ili druge bolesti rektuma ili perineuma koje se klinički očituju tenezmom ili pojavom svježe krvi u stolici (SHERDING, 2003.; JERGENS i ZORAN, 2005.).

Pretrage stolice uključuju neizostavne pretrage na parazite (npr. flotacija, imunoflorescencija), a ponekad i bakteriološku pretragu ili pretragu na bakterijske toksine, te pretrage lančane reakcije polimeraze ili reverzne transkripcije polimeraze (SHERDING, 2003.). Pritom je potrebno napomenuti da uzorci stolice za bakteriološku pretragu moraju biti svježi i pravovremeno transportirani u laboratorij u svrhu dobivanja objektivnih rezultata (JERGENS i ZORAN, 2005., MARKS i sur. 2011.).

Laboratorijske pretrage krvi uključuju hematološke pretrage kojima se ponekad mogu utvrditi anemija ili hemokoncentracija, leukocitoza ili leukopenija, eozinofilija, neutrofilija itd., a biokemijskim pretragama ponekad se utvrdi hipoproteinemija, hipoalbuminemija, prateće bolesti jetre, bubrega ili drugih organa, promjene u koncentraciji elektrolita ili druge bolesti (SHERDING, 2003.).

Slikovna dijagnostika najčešće obuhvaća ultrazvučnu pretragu abdomena i rendgenološku pretragu (nativno ili s kontrastom), a omogućuje dijagnostiku stranih tijela u

probavnom traktu, masa u abdomenu, intususcepcije, začepa ili nakupljanje plina, kao i brojne druge bolesti (SHERDING, 2003.).

Kompjutorizirana tomografija (CT) ili magnetna rezonanca (MR) metode su koje se rijetko koriste u dijagnostici bolesti kolona (JERGENS i ZORAN, 2005.).

Endoskopska pretraga detaljnije je opisana u poglavlju 4.

4. ENDOSKOPSKA PRETRAGA KOLONA

Endoskopija je dijagnostička i terapijska metoda čija se primjena naglo širi na području veterinarske medicine, a osobito u minimalnoj invazivnoj kirurgiji. Endoskopskoj pretrazi u dijagnostici se, u pravilu pribjegava nakon što se ostali mogući uzročnici (bakterije, virusi, paraziti, bolesti drugih organskih sustava) bolesti isključe. Endoskopija je vizualna pretraga šupljina ili otvora u tijelu pomoću optičkog instrumenta, a u medicini se koristi više od 100 godina. To je minimalno invazivna, atraumatska tehnika koja omogućava vizualnu pretragu (inspekciju) gastrointestinalnog trakta, utvrđivanje nazočnosti i karakteristika promjena u probavnom traktu. Ona omogućava i opisnu ili video dokumentaciju o trenutnom stanju probavnog trakta. Endoskopija također omogućava i uzimanje uzoraka: biopsiju, citološke pretrage i laboratorijske pretrage tekućina te uklanjanje stranih tijela iz probavnog sustava (POTOČNJAK, 2010.).


4.1. ENDOSKOPSKA APARATURA

Endoskopi se dijele na:

- Rigidne, odnosno krute endoskope (Slika 2)
- Fleksibilne endoskope: fiberoptički ili video endoskop (Slika 3)



Slika 2.: Rigidni endoskop (izvor: doc.dr.sc. I. Šmit, Klinika za unutarnje bolesti, Veterinarski fakultet u Zagrebu)



Slika 3.: Fleksibilni endoskop (izvor: doc.dr.sc. I. Šmit, Klinika za unutarnje bolesti, Veterinarski fakultet u Zagrebu)

Svaki fleksibilni videoendoskop sastoji se od nekoliko dijelova:

- cijev za umetanje
- snopovi stakloplastičnih optičkih vlakana (fiberoskop) ili charge – coupled uređaj (CCD) i čip (videoendoskop)
- radni kanal
- kanal za irigaciju i upuhivanje
- ručka koja uključuje upravljačku dugmad za kontrolu zakretanja
- otvor za irigaciju
- usisni ventili
- središnji kabel zadužen za prijenos svjetlosti
- kamera sa ili bez video zaslona
- hvataljke za strana tijela, biopseri, četkice za uzimanje citoloških uzoraka (CHAMNESS, 2005.; SIMPSON , 2005.; CHAMNESS, 2013.)

Nakon svake endoskopije, a prije primjene u sljedećeg bolesnika, endoskop se mora obraditi, odnosno očistiti tako da bude siguran od prijenosa infekcije (CHAMNESS, 2013.).

4.2. PRIPREMA PACIJENTA

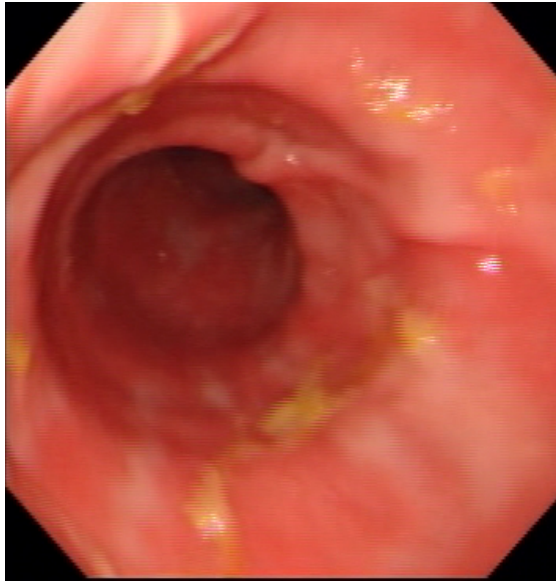Za pretragu endoskopom pacijenta je potrebno adekvatno pripremiti. Oko 36 - 48 sati prije endoskopske pretrage kolona pacijentu se uskraćuje hrana, dok se voda za piće uskraćuje 4 sata pred endoskopsku pretragu. Priprema za endoskopsku pretragu kolona uključuje i rektalnu klizmu mlakom vodom u dva navrata dan prije i jutro pred endoskopsku pretragu,

kako bi crijevo bilo ispražnjeno od sadržaja. Ponekad se u lavažne otopine za klizmu dodaju aditivi, kao što je natrijev fosfat, no dodavanje aditiva potrebno je izbjegavati. Kao posljedica klizme mogu se pojaviti komplikacije: povraćanje, aspiracija lavažne otopine ili perforacija kolona. Endoskopska se pretraga uvijek obavlja pod općom anestezijom. Ako se koristimo fleksibilnim endoskopom, pacijenta se stavlja u lijevi lateralni položaj zbog lakšeg prolaska cijevi kroz fleksure kolona i bolje vidljivosti jer će se ostatak crijevnog sadržaja iz transverzalnog dijela kolona sliti u descendentni dio (SIMPSON, 2005).

4.3. KOLONOSKOPIJA

Indikacije za endoskopsku pretragu kolona su kronični proljevi tipični za kolon koji nisu odgovorili na početnu terapiju, tenezam, zatim hematohezija, sluz u stolici, strana tijela u kolonu, sumnja na neoplazije, strikture i kronični zatvor (POTOČNJAK, 2010.)

Nakon ulaska endoskopa kroz anus u rektum, zrakom se napuše lumen dok se mukoza, odnosno sluznica crijeva ne vizualizira. Upuhivanje se pospješuje i zatvaranjem anusa kako bi što manje zraka izašlo. Kako dalje ulazimo sa endoskopom, pomalo je vidljiv descendentni dio kolona, na čijem su kranijalnom dijelu vidljive dvije fleksure: lienalna i hepatalna. Za ulazak u ascendentni dio kolona, potrebno je lagano pomicati endoskop u smjeru naprijed – natrag, istodobno upuhivajući zrak. Ova pretraga omogućuje nam i vizualizaciju ileocekalne valvule i ileuma. Potrebno je gotovo uvijek uzeti uzorke biopsijom za patohistologiju kako bi se definitivno potvrdila dijagnoza. Sluznica kolona fiziološki je glatka, ružičaste boje, submukozne krvne žile dobro su vidljive, a često su vidljiva i sitna udubljenja sluznice (poput rupica), koja predstavljaju limfoidne folikule (slika 4.) Sluznica kolona prekrivena je manjom količinom sluzi, nema naznaka erozija niti krvarenja nakon nježne pasaže endoskopa. Kolon se nakon insuflacije širi lako (GUILFORD, 1996.; WILLARD, 1999.).



Slika 4. Fiziološki izgled kolona psa (izvor: doc.dr.sc. I. Šmit, Klinika za unutarnje bolesti, Veterinarski fakultet u Zagrebu)

Još je važno napomenuti da endoskopsku pretragu pacijenti vrlo dobro toleriraju, nije invazivna te su komplikacije iznimno rijetke (CHAMNESS, 2013.).

5. NAJČEŠĆE BOLESTI KOLONA

5.1. AKUTNI KOLITIS

Akutni kolitis, odnosno akutna upala kolona bolest je koja nastaje naglo i često se javlja u pasa, te ga mogu uzrokovati razni uzročnici, kao što su: bakterije i njihovi toksini, paraziti, virusi, te nepravilna prehrana (BURROWS, 1986.; LEIB, 2008.).

Uzroci akutnog kolitisa su mnogobrojni te se kao najčešći uzroci navode infekcije bakterijama, virusima ili gljivicama, ingestija neadekvatne, pokvarene hrane, alergije ili intolerancija na hranu te ingestija stranih tijela koja mehanički oštećuju sluznicu debelih crijeva (kosti, grane, predmeti). Psi koji boluju od akutnog kolitisa, u pravilu su dobrog općeg stanja, a klinički je ova bolest karakterizirana proljevom karakterističnim za debelo crijevo: prisutnost sluzi, tenezam, povećana učestalost defeciranja, smanjeni volumen fecesa i ponekad hematohezija (u tablici 1. prikazane su razlike proljeva debelog i tankog crijeva). Ponekad se mogu javiti i povraćanje, dehidracija, anoreksija i abdominalni bolovi, no nije pravilo (LEIB, 2008.; WILLARD, 2014.).

Tablica 1.: Razlika proljeva debelog i tankog crijeva (modificirano iz WILLARD, 2014.):

RAZLIKA	DEBELO CRIJEVO	TANKO CRIJEVO
SLUZ	često	rijetko
SVJEŽA KRV	često	odsutna
VOLUMEN	normalan do smanjen	povećan
KONZISTENCIJA	formiran feces	vodena, kašasta, mekana, elementi neprobavljive hrane
MELENA	nema	ponekad
BOJA	smeđa	svjetla do crna
SMANJENJE TJELESNE TEŽINE	rijetko	da, u kroničnom tijeku
APETIT	uredan	smanjen
UČESTALOST DEFEKACIJE	3 do 10 puta u 24 sata	2 do 4 puta u 24 sata

Klinički je pregled u pasa s akutnim kolitisom često nespecifičan, a temelji se na općem kliničkom pregledu te neizostavnoj palpaciji abdomena i rektalnoj pretrazi. Palpacijom abdomena životinja ponekad pokazuje nelagodu ili bol. Rektalnom digitalnom pretragom palpira se često osjetljiva, edematozna sluznica te se isključuje postojanje masa ili drugih defekata u rektumu, kao što je, na primjer, perinealna hernija. Laboratorijske pretrage krvi često su nepromijenjene i nespecifične, kao i slikovna dijagnostika (najčešće RTG ili UZV pretraga abdomena). Prije nego što se životinja podvrgne kolonoskopskoj pretrazi, potrebno je isključiti ostale moguće uzročnike ovih kliničkih simptoma, kao što su infekcije bakterijama, virusima ili parazitima, te bolesti nekih drugih organskih sustava. Najčešći endoskopski znakovi upale sluznice kolona smanjena su vidljivost submukoznih krvnih žila, hiperemija, otečenost i osjetljivost sluznice na mehaničko oštećenje prilikom manipulacije endoskopom. Smanjena vidljivost submukoznih krvnih žila uzrokovana je infiltracijom lamine proprije upalnim stanicama, a može biti i posljedica nedostatne insuflacije kolona zrakom ili prisutnosti veće količine fekalnog sadržaja (LEIB, 2008.; GUILFORD, 1996.).

Uzrok akutnog kolitisa se vrlo često ne utvrdi, te se u pravilu provodi nespecifično simptomatsko liječenje koje uključuje medicinsku dijetu lakoprobavljivom hranom, često uz

dodatak probiotika, tekućinsku terapiju, analgetike te po potrebi antibiotsku terapiju. Pri sumnji na alergiju ili intoleranciju na hranu psi se hrane hranom s novim izvorom proteina ili komercijalnom hranom s hidroliziranim proteinima. Prognoza bolesti je dobra (WILLARD i sur., 2009.; TOBACMAN, 1992.).

5.2. BAKTERIJSKE, VIRUSNE I PARAZITARNE INFEKCIJE

Enteropatogene (enteroinvazivne) bakterije najčešće invadiraju kolon i distalne dijelove tankog crijeva i uzrokuju bolesti kolona prihvaćajući se za epitel ili proizvodeći enterotoksine. Bakterijske infekcije uzrokuju upalu, pojačanu sekreciju sluzi i krvarenja. Bakterijski enterotoksini mogu biti citotoksični ili potiču sekreciju tekućine i elektrolita. Najvažnije enteropatogene bakterije su bakterija iz roda *Salmonella*, *Campylobacter*, *Clostridium*, *Yersinia* i druge (LEIB, 2008.).

Većina bakterija koje uzrokuju poremećaje u kolonu, sastavni su dio normalne mikroflore pasa, te se mogu pronaći i u fecesu zdravih životinja. Infekcije nisu veoma česte, te različiti uvjeti moraju biti ispunjeni da bi došlo do kliničke manifestacije bolesti. Neki od tih uvjeta su: kontaminirana hrana i voda za piće, postojanje drugih bolesti (npr. endokrinopatije), ozljede sluznice crijeva, upotreba lijekova, loša higijena prostora u kojem životinja boravi i prenapučenost (azili i štenare) (MARKS, 2013.).

Klinička slika je u većine bakterijskih infekcija u pravilu vrlo slična, javlja se akutni, vodenast ili sluzavi proljev debelog crijeva, ponekad proljev može biti i hemoragičan. Ponekad se mogu javiti i povraćanje, povišena tjelesna temperatura, tenezam, dehidracija i anoreksija. U slučaju infekcije sa *Clostridium perfringens*, proljev može biti i kroničan. U rijetkim slučajevima proljev može biti i intermitentan (JERGENS i ZORAN, 2005.).

Dijagnostika bakterijskih infekcija se temelji na anamnezi i kliničkoj slici, izolacijom bakterije iz fecesa, uzgojem na kulturi stanica, a dostupni su i PCR kitovi, te se u slučaju infekcije bakterijama iz roda *Clostridium* često koristi i imunoenzimski test – ELISA ili kombinacije više navedenih metoda. Također, potrebno je i eliminirati ostale potencijalne uzročnike i druge prateće bolesti (WILLARD i sur., 2009.; MARKS i sur., 2011.).

Terapija bakterijskih infekcija kolona ovisi o uzročniku, intenzitetu bolesti, a najčešće se u blažim slučajevima primjenjuje samo potporna terapija. Ona se sastoji od tekućinske terapije, centralno djelujućih antiemetika, probiotika i dijetalne prehrane. Liječenje antimikrobnim lijekovima nije uvijek preporučljivo jer štete lokalnom mikrobiološkom sustavu, što može prolongirati izlučivanje bakterija i pospješiti razvoj kliconoštva. No, u slučaju jačeg hemoragičnog proljeva i laboratorijskih pokazatelja eventualne bakterijemije (hipoglikemija i neutropenija) i endotoksemije moraju se koristiti antimikrobni lijekovi. Antimikrobni lijekovi su prvi izbor liječenja kod infekcije sa *Campylobacter jejuni*, te je liječenje u pravilu uspješno. Najboljima su se pokazali eritromicin ili enrofloksacin. Kod infekcije klostridijama koriste se amoksisilin, metronidazol ili tilozin; kod rekurentnih slučajeva te je liječenje često dugotrajno (tri mjeseca). U slučaju jersinioze, koriste se antimikrobni lijekovi: tetraciklin, cefalosporini ili potencirani sulfonamidi (KURROWSKI i sur., 2002.; JERGENS i ZORAN, 2005.).

Ako se liječenje provede na vrijeme te ne nastanu komplikacije prognoza bolesti je dobra (MARKS i sur., 2011.).

Virusni kolitis najčešće nastaje u sklopu generaliziranih virusnih infekcija koje zahvaćaju probavni sustav, kao što je parvovirusna infekcija pasa. Također, sluznica kolona može biti zahvaćena virusnom infekcijom tijekom nekih virusnih infekcija koje zahvaćaju više organskih sustava, kao što je štenećak (SHERDING, 2003.).

Trichuris vulpis (*T. vulpis*) najčešći je crijevni nematod u pasa u kojih parazitira u debelom crijevu. Spolno zrele jedinice *T. vulpis* parazitiraju u cekumu i kolonu pasa i lisica pri čemu im je dugački, nitasti dio (glava) zabijen u sluznicu crijeva domaćina, a posteriorni okrajak slobodan je u lumenu crijeva. Klinička slika varira od asimptomatske invazije do izrazitih akutnih ili kroničnih proljeva s hipoalbuminemijom, anemijom, letargijom i gubitkom tjelesne težine, kao i imunološke deficijencije, te predisponiranost ostalim patogenima. U štenadi se učestalo javlja zastoj u rastu. Dijagnoza se postavlja metodom flotacije fecesa u kojem se pretražuju jajašca *T. vulpis*. U terapiji se koriste fenbendazol i febantel, te se liječenje ponavlja za tri tjedna pa onda ponovno za tri mjeseca jer razvojni ciklus traje tri mjeseca. Feces je potrebno skupljati i uklanjati. Prognoza bolesti je vrlo dobra (CAVE, 2003.; TRAVERSA, 2011.).

5.3. UPALNA BOLEST CRIJEVA (UBC)

Upalna bolest crijeva odnosi se na skupinu idiopatskih, kroničnih poremećaja gastrointestinalnog sustava koje karakterizira infiltracija upalnih stanica u gastrointestinalni trakt. Upalna bolest crijeva dijagnosticira se kod pasa sa kroničnim povraćanjem, proljevom i anoreksijom, a često i smanjenjem tjelesne težine. Proljev i povraćanje najčešće traju dulje od tri tjedna (SHERDING, 2003.).

Bez obzira na mnogobrojna istraživanja i u veterinarskoj i u humanoj medicini, upalna bolest crijeva još je uvijek nedovoljno istražena. To je kompleksna bolest koja može zahvatiti bilo koji dio gastrointestinalnog trakta pasa (i mačaka). Iako točna patogenezna ove bolesti u kućnih ljubimaca još nije posve razjašnjena, nekoliko hipoteza se postavilo istraživanjima kao na životinjama, tako i na ljudima. Kod ljudi, ova bolest se može podijeliti na dva primarna poremećaja: Chronovu bolest i ulcerativni kolitis (SHERDING, 2003.; ALLENSPACH i sur., 2005.).

Sve hipoteze slažu se s time da je upalna bolest crijeva bolest uzrokovana s više čimbenika, te se smatra da nekoliko mora biti zadovoljeno: prisutnost bakterija u lumenu crijeva uz potencijalnu disbiozu crijevnog mikrobioma; nedostatna funkcija sluzničke barijere koja dozvoljava bakterijskim antigenima i antigenima iz hrane da dođu u doticaj sa imunim stanicama u lamini propriji; nenormalan imunski odgovor sluznice na antigene. Smatra se da je poremećena imunska funkcija ključna u nastanku upalne bolesti crijeva. Nemogućnost supresijske funkcije limfatičkog tkiva crijeva uzrokuje intenzivnu imunsku reakciju na antigene prisutne u lumenu crijeva (hrana, bakterije, vlastiti antigen). Ovakva intenzivna upala dovodi do povećane propusnosti sluznice što dodatno izlaže antigene imunskoj reakciji te se upala perpetuira. Uz imunski čimbenici u nastanku upalne bolesti crijeva u pasa važnu ulogu imaju i genetski čimbenici, utjecaj određenih skupina lijekova, utjecaj hrane te psihosomatski poremećaji (ALLENSPACH i sur. 2005.; MUNSTER i sur., 2006.).

Kao što je prije navedeno, glavne funkcije kolona su apsorpcija vode i elektrolita (proksimalni kolon) i skladištenje fecesa (distalni kolon). Upala kolona ometa te procese, može smanjiti kapacitet mukoze za apsorpcijom, rezultirati smanjenjem broja funkcionalnih kolonocita, povećanom epitelnom permeabilnosti i ometanjem transporta natrija i klora. Nadalje, kolitis ima izravan utjecaj na pokretljivost kolona: dolazi do poremećaja sva tri tipa kontrakcija: individualne fazne kontrakcije, migracijski i nemigracijski motorni kompleksi

(miješanje hrane) i veliki motorni kompleksi (izbacuju feces kod defekacije). Na posljetku, poremećaji motiliteta i apsorpcije mogu dovesti do promjene u kompoziciji crijevne komezalske flore, koja ima veliku ulogu u održavanju funkcije kolona, i time pospješuje daljnje propadanje kolona (ALLENSPACH i sur., 2005.).

Kod pasa nije zabilježena spolna predispozicija, no smatra se da postoji pasminska, te se upalna bolest crijeva češće pojavljuje u njemačkih ovčara, boksera, rotvajlera i šar-peja. Upalna bolest crijeva u pravilu zahvaća pse srednje dobi, u starosti od 3,5 do 9 godina. (ALLENSPACH i sur., 2007.).

Upalna bolest može zahvaćati sluznicu želuca, tankih ili debelih crijeva. Također, s obzirom na histopatološki nalaz, UBC koji zahvaća debelo crijevo se može javiti u nekoliko oblika:

- limfocitno – plazmocitni kolitis
- eozinofilni kolitis
- gnojni ili neutrofilni kolitis
- granulomatozni kolitis
- kronični histiocitni ulcerozni kolitis
- kombinacija tih upalnih stanica (ALLENSPACH i sur., 2005.; SHERDING, 2003.).

Najčešći oblik kroničnog kolitisa je limfoplazmocitni kolitis, eozinofilni kolitis se češće javlja kod parazitarne infekcije, a piogranulomatozni kolitis nije čest (DAY i sur., 2008.).

Limfocitno-plazmocitni kolitis najčešći je oblik upalne bolesti crijeva koja zahvaća kolon. Češće se javlja u njemačkih ovčara i boksera, mlađih i srednjih dobi. Histološki se očituje jakom infiltracijom lamine proprije kolona limfocitima i plazma-stanicama, te je često izražena i degeneracija epitelnih stanica, deskvamacija epitela, ali i erozije i ulkusi (SHERDING, 2003.).

Eozinofilni kolitis očituje se mješovitim upalnim infiltratom u kojemu prevladavaju eozinofili, a ovaj oblik rijedi je u pasa od limfocitno-plazmocitnog kolitisa. Češće se javlja u njemačkih ovčara, dobermana i rotvajlera. Kao mogući uzrok navodi se reakcija preosjetljivosti tipa 1 na antigene iz hrane (SHERDING, 2003.).

Gnojni ili neutrofilni kolitis karakteriziran je infiltratom u kojem prevladavaju neutrofilni. Ovaj oblik rijetko se javlja u pasa (SHERDING, 2003.).

Granulomatozni kolitis rijedak je i težak, a karakterizira ga infiltracija lamine proprije kolona histiocitima i eozinofilima. Najčešće se javlja u životinja mlađih od 4 godine (CRAVEN i sur, 2010.).

Kronični histiocitni ulcerozni kolitis u novije se vrijeme navodi kao zasebna bolest. Karakteriziran je mješovitim upalnim infiltratom u kojemu prevladavaju na *periodic acid Schiff* (PAS) pozitivni histioci. Uzrok ove bolesti je povezan sa infekcijom *Escherichiom coli*. Bolest karakterizira teška upala, javlja se najčešće u mladih boksera, pa se još naziva i granulomatozni kolitis boksera. Također, sve se češće javlja i u francuskih buldoga. Još se sporadično javlja kod mastifa, aljaških malamuta i engleskih buldoga (ALLENSPACH i sur.; 2007.) Bolest se najčešće javlja kod životinja mlađih od dvije godine starosti, često u štenadi te je zabilježena povećana frekvencija defekacije, javlja se proljevi sa sluzi, hematohezija i tenezam. U težim se slučajevima javlja i gubitak težine i inapetencija te anemija. Rektalnom palpacijom često se palpira samo edematozna, osjetljiva sluznica koja na palpaciju lako krvari (JERGENS i ZORAN, 2005.). Rektalno se palpira nepravilna i zadebljala sluznica te se zamjećuje krv i sluz na rukavici. Dijagnostika treba biti sustavna i temeljita, treba isključiti sve ostale bolesti koje pokazuju slične znakove kroničnog kolitisa, te se potvrđuje kolonoskopijom s biopsijom. Fleksibilnom endoskopijom vizualizira se mjesto krvarenja i ulceracije, uzima se što više biopsija (10 do 15 uzoraka) sa promijenjenog, nepromijenjenog i prijelaznog dijela sluznice (HALL, 2017.). Akumulacija velikih PAS-pozitivnih makrofaga patognomonična je za granulomatozni kolitis, a fluorescentna in situ hibridizacija (FISH) izvedena na biopsijatima dokaz je prisutnosti *E. coli* (HALL, 2017.).

U većine oblika upalne bolesti crijeva koja zahvaća kolon simptomi su slični i uključuju nespecifične simptome bolesti probavnog trakta. Životinje su u pravilu dobrog gojnog stanja. Klinički znakovi koji se javljaju su: proljev karakterističan za debelo crijevo, frekventna defekacija manjeg volumena mekog do vodenastog fecesa, često s primjesama sluzi i svježe krvi (hematohezija). Može se, i ne mora javiti povraćanje. Također, u težim slučajevima, često se javlja i anoreksija, bol u abdomenu, gubitak težine i letargija. Klinički znakovi su često intermitentni, no mogu se i javljati u kontinuitetu. Bolest može uznapredovati kroz nekoliko tjedana ili mjeseci (ALLENSPACH i sur., 2007.).

Potrebno je napomenuti da postoje dva sustava bodovanja za životinje koje boluju od kroničkih enteropatija, a u koje uključujemo i upalnu bolest crijeva koja zahvaća kolon:

- CIBDAI (eng. *Canine Inflammatory Bowel Disease Activity Index*) sustav koji se odnosi na procjenu intenziteta upalne bolesti crijeva, a sastoji se od 6 glavnih čimbenika koji se anamnestički ili klinički procjenjuju i boduju: aktivnost životinje, apetit, povraćanje, konzistencija stolice, učestalost defekacije i gubitak tjelesne težine (JERGENS i sur., 2003.).
- CCECAI (eng. *Canine Chronic Enteropathy Activity Index*) sustav koji se odnosi na sve kronične enteropatije pasa (obuhvaća i bolesti prouzročene reakcijama na hranu i proljev koji nastaje kao posljedica antibiotika), čine ga: apetit, povraćanje, konzistencija stolice, učestalost defekacije, gubitak tjelesne težine, koncentracija albumina u serumu, pojava ascitesa, edema i pruritusa koji se anamnestički ili klinički procjenjuju i boduju (ALLENSPACH i sur., 2007.).

Dijagnostika upalne bolesti crijeva u pasa uključuje detaljnu anamnezu, opći klinički pregled, digitorektalnu pretragu, hematološke i biokemijske pretrage krvi, pretrage fecesa na parazite, a ponekad i na bakterijske uzročnike, isključivanje drugih bolesti koje mogu uzrokovati kronični proljev (npr. insuficijencija egzokrine gušterače, hipoadrenokorticism, neoplazije) te biopsiju crijeva, najčešće endoskopski (DOSSIN, 2008.).

Laboratorijski nalazi hematoloških i biokemijskih pokazatelja najčešće su uredni i ne pokazuju odstupanja od fizioloških vrijednosti, no kod kronično i uznapredovalo bolesnih životinja može se javiti leukocitoza sa neutrofilijom i skretanjem u lijevo, hipoproteinemija sa hipoalbuminemijom i hipoglobulinemijom. Jetreni enzimi također mogu biti blago povišeni. Također je uvijek potrebno odrediti i koncentraciju elektrolita, te po potrebi i druge pretrage, npr. ACTH stimulacijski test (SIMPSON, 2004.).

Pretraga fecesa na parazite mora se obaviti kako bi se isključile parazitarne infekcije, ili se može dati antiparazitik kako bi se elimirala većina nematoda i protozoe (ALLENSPACH i sur., 2007.).

Dijagnoza se najlakše potvrdi kolonoskopijom u općoj anesteziji, upotrebljava se po mogućnosti fleksibilni endoskop zbog potpune vizualizacije rektuma, ascendentnog i descendentnog kolona, cekuma te ileocekalnog čvora. Endoskopski se uočava hiperemična sluznica sa ili bez erozija, promjena broja limfoidnih folikula i smanjena vidljivost submukoznih krvnih žila. Pojavljuje se i edem i upalni infiltrat koji daju mukozi izgled košnice. Također, mukoza ponekad može biti i normalnog izgleda te je iz tog razloga neophodno uzorkovati biopsati mukoze za histološku pretragu (DAY i sur., 2008.).

Terapija većine pasa s upalnom bolesti crijeva sastoji se od promjene prehrane, upotrebe antibiotika i imunosupresijskih lijekova (JERGENS i ZORAN, 2005.).

Većina pasa će na promjenu prehrane povoljno reagirati za 2 do 6 tjedana. Potrebno je jako dobro komunicirati sa vlasnikom važnost takve prehrane, jer se u pravilu psi vrate na prvobitno stanje ako se takva dijeta ne poštuje. Ta hrana sadrži neprobavljive ugljikohidrate, fermentabilna vlakna koja se razgrađuju u kratkolančane masne kiseline koje daju potrebnu energiju kolonocitima. Tu spadaju pulpa repe, psilijum i fruktooligosaharidi koji se dodaju u hranu ili se već nalaze u sastavu komercijalne hrane (DESREMAUX i GOS, 2000.; MARKS i sur., 2002.). Veliki broj pasa sa blažim oblicima upalne bolesti crijeva (kolitisom) dobro reagira na promjenu prehrane. Promjena prehrane uključuje davanje lako probavljive hrane, ili posebno pripremljene ili komercijalne hipoalergene hrane. Različite reakcije životinje na hranu mogu biti rezultat imunskog (alergije na hranu) i neimunskog (intolerancija na hranu) mehanizma. Za sada, razlikovanje alergije na hranu i intolerancije na hranu u životinja, bazira se restriktivnim antigenskim dijetnim testovima, odnosno probama. U većine pasa, kada im se da nova hrana, reagirati će povoljno, pogotovo ako ta hrana ne sadrži antigene koje je prijašnja sadržavala. Kada im se ponovno uvede prvotna hrana, rezultirati će ponovnom pojavom kliničkih znakova gastrointestinalnog trakta (ALLENSPACH i sur., 2005.).

Medikamentozna terapija je nužna ako se samo dijetnom terapijom kliničko stanje pacijenta ne poboljšava. Prije liječenja lijekovima, potrebno je obavezno obaviti kolonoskopiju i uzorkovanje biopsijom sluznice kolona za patohistološku pretragu (JERGENS i ZORAN, 2005.).

Medikamentozna terapija uključuje antimikrobne lijekove, najčešće metronidazol koji djeluje na mnoštvo obligatnih anaerobnih bakterija te ima i blago djelovanje kao inhibitor stanične imunosti, te se često koristi kao dodatna terapija za kontrolu UBC-a (PLUMB, 2008.). Kao moguće nuspojave navode se hepatotoksičnost i neurotoksičnost kod većih doza. Preporuča se i davanje derivata 5-aminosalicilne kiseline, najčešće sulfasalazina (mesalazin) koji do debelog crijeva stiže nepromijenjen, te ima protuupalni učinak na mukozu kolona. Najvažnija nuspojava sulfasalazina je suhi keratkokonjuktivitis, za kojeg se smatra da ga uzrokuje sulfapiridin koji je sastavni dio sulfasalazina i oštećuje lakrimalne žlijezde. Kao nuspojava može se javiti i povraćanje (DESREMAUX i GHOS, 2006.; ALLENSPACH i sur., 2007.).

Kortikosteroidi se koriste kod pasa kojima se zdravstveno stanje nije poboljšalo nakon dijetne terapije i terapije antibioticima. Kortikosteroidi imaju protuupalni i imunosupresivni učinak te povisuju koncentraciju natrija u crijevima, apsorpciju vode u tankom i debelom crijevu i mogu regulirati bazalni transport elektrolita u kolonu. Doza i trajanje terapije ovisi o težini i trajanju simptoma, eventualnim komplikacijama i odgovoru i toleranciji na lijek. Najčešće se koristi prednizolon, no samo kod pasa kod kojih se dijagnoza potvrdi kolonoskopijom, zbog čestih i brojnih nuspojava. Kod slučajeva gdje ni kortikosteroidi nemaju učinak na kliničku sliju i laboratorijske nalaze pacijenta, mogu se dati drugi imunosupresivni lijekovi kao što su azatioprin i ciklosporin. Kod tih lijekova treba obratiti pažnju na brojne nuspojave i financijske troškove (MOORE, 2004.; ALLENSPACH i sur., 2005.)

Terapija kroničnog histiocitnog kolitisa se zasniva na terapiji enrofloksacinom, kojeg se daje tijekom duljeg perioda (4 do 6 tjedana) kako ne bi došlo do rekurencije simptoma (ALLENSPACH i sur., 2007.).

Prognoza upalne bolesti crijeva je suzdržana te je povoljna u pasa kod kojih je samo kolon zahvaćen i klinička slika je blaga, a većina će takvih pasa povoljno reagirati nakon promjene hrane i terapije antimikrobnim lijekovima. Posebnu opasnost predstavlja hipalbuminemija, hipokobalaminemija, duodenalne lezije i općenito zahvaćano i tanko crijevo (JERGENS, 2002.; ALLENSPACH i sur., 2007.).

5.4. SINDROM IRITABILNOG CRIJEVA

Sindrom iritabilnog crijeva (eng. *Irritable bowel syndrome*, IBS) je kronična bolest probavnog trakta koja je karakterizirana povremenim poremećajima kvalitete i učestalosti stolice te bolovima u truhu (LEIB i MATZ., 1997.; TOBACMAN, 1992.) Ovaj se sindrom još definira kao kronična, neupalna, rijetka bolest debelog crijeva koju povezuju sa abnormalnom mioelektričnom funkcijom kolona. Točan uzrok pojave ove bolesti nije poznat, no smatra se da je jedan od glavnih uzroka nastanka ove bolesti, stres (transport, putovanja, preseljenje na nepoznatu lokaciju, buka, anksioznost zbog razdvajanja od vlasnika). Smatra se da 10 do 15% pasa sa kroničnim proljevom boluje od ovog sindroma (SHERDING, 2003.).

Smatra se da se IBS u ljudi javlja kao posljedica prehrane hranom siromašnom vlaknima, abnormalne pokretljivosti crijeva, psihosocijalnih čimbenika (stres, alergije ili intolerancija na hranu) i neravnoteže gastrointestinalnih neurotransmitera (STEINER, 2013.).

Najčešći klinički znakovi su kroničan intermitentni proljev debelog crijeva sa tenezmom, pojavom sluzi u stolici, povećanom učestalosti defekacije, može se javiti, ali i ne mora hematohezija. Još se mogu javiti i povraćanje, nadutost, mučnina i abdominalna bol. U crijevima, pogotovo u tankom crijevu, nalazi se povećana količina plina. Najčešće se dijagnosticira u većih pasmina pasa (BURROWS i sur., 1986.).

Dijagnostika se temelji na isključenju ostalih mogućih uzroka proljeva, uz patohistološku pretragu endoskopski uzetih biopsata kolona. Potrebno je isključiti i bakterijske, parazitarne, metaboličke uzroke proljeva i upalnu bolest crijeva kao i alergiju ili intoleranciju na hranu (DAY i sur., 2008.).

Terapija se zasniva na davanju suplementarnih vlakana (psilijum, 1 do 3 jušne žlice na dan) i lako probavljive hrane da bi se ispravio abnormalan motilitet crijeva. Pacijentima kojima psilijum ne pomogne, može se dati loperamid ili porpentalin. Ti lijekovi smanjuju proljev tako da povećaju segmentaciju kolona, te se ukidaju kada proljev iščezne (TAMS, 1992.).

Prognoza je vrlo dobra do odlična, te većina pacijenata dobro reagira na terapiju. Neuspjela terapija je u pravilu rezultat nepravilne dijagnoze, prisutnosti ozbiljnije bolesti (npr. histiocitni ulcerativni kolitis, alimentarni limfosarkom), loša suradnja vlasnika (ne davanje terapije po preporuci veterinaru) ili primjena neodgovarajuće terapije. Za sindrom iritabilnog kolona nema potpunog izlječenja i za očekivati su ponavljajuće epizode proljeva, no ako se pravovremena terapija, ne bi smjelo biti težih komplikacija (TAMS, 1992.).

5.5. INTUSUSCEPCIJA

Intususcepcija je patološka pojava kod koje dolazi do uvlačenja jednog dijela crijeva (*intussusceptum*) u drugi (*intussusciens*). Može se pojaviti bilo gdje na crijevima, no ileokolična intususcepcija (na mjestu gdje ileum prelazi u kolon) je najčešća i uzrokuje opstrukciju. Ileokolična intususcepcija povezuje se sa aktivnim enteritisima, posebice u mlađih pasa, koji remete normalan motilitet crijeva i potiču ulazak manjeg ileuma u veći kolon. Predisponirajući faktori su crijevne parazitoze, virusni i bakterijski enteritisi, strana tijela i

novotvorevine, nagla promjena hrane, te mogu uslijediti nakon akutnih proljeva. Međutim, mnoge intususcepcije nastaju idiopatski, pogotovo kod mladih pasa. U starijih pasa javlja se oko lezija kao što su tumori ili perforacije. Najčešće je opisana kod mladih pasa, pasmine njemački ovčar (WILSON i BURT, 1974.).

Promjena položaja crijeva će započeti kao rezultat peristaltičke kontrakcije, napredak je u pravilu brz. Stupanj distenzije ovisi o zahvaćenosti i trajanju opstrukcije, volumenu izlučene tekućine, stupnju prokrvljenosti i proizvodnji plina. U intususceptumu su zahvaćene i mezenterijalne krvne žile što dovodi do intramuralne hemoragije, edema, ishemije i nekroze (LEWIS i ELLISON, 1987.).

Akutna ileokolična intususcepcija uzrokuje opstrukciju lumena crijeva i kongestiju mukoze koja se invaginirala. Pojavljuje se krvavo-služavi proljev, povraćanje, bol u abdomenu te se mogu palpirati mase u abdomenu. Kronična ileokolična intususcepcija u pravilu uzrokuje manje povraćanja, abdominalne boli i hematohezije. Takve životinje imaju neobjašnjiv proljev, te hipoalbuminemiju zbog kongestije mukoze. U pasa s enetropatijom s gubitkom proteina (eng. *protein losing enteropathy*, PLE) u pasa koji nemaju parazite, kao i kod štenadi koja se dugo oporavlja od parvovirusne infekcije obavezno treba postaviti sumnju na ovu bolest (LEWIS i ELLISON, 1987.).

Palpacijom abdomena se palpira izduljena, kobasičasta tvorba u crijevu, no neke infiltrativne bolesti mogu rezultirati sličnom pojavom. Kratke ileokolične intususcepcije ne protežu se dublje u debelo crijevo, te ih je jako teško ispalpirati (LEWIS i ELLISON, 1987.; BOYSEN, 2017.).

Klinički, prilikom prolapsa rektuma postoji otpor pri umetanju sonde ili toplomjera u rektum jer isti zapinju za nabor sluznice koji tvori slijepu vreću na mjestu na kojem je rektum «presavinut». Prilikom prolapsa tankog crijeva kao posljedice invaginacije crijeva takav nabor ne postoji te se sonda ili bez otpora uvlači u rektum (LEWIS i ELLISON, 1987.).

Nativna rendgenološka pretraga abdomena nije pouzdana zato što kod intususcepcije nema velike akumulacije plina u crijevima. No ako se abdomen snimi nakon rektalne aplikacije barijevog kontrasta, vidljiv je defekt uzrokovan intususcepcijom (APPLEWHITE i sur., 2001.).

Metoda koja se najčešće koristi u dijagnostici je ultrazvučna pretraga abdomena zbog mogućnosti brze i specifične detekcije intususcepcije (APPLEWHITE i sur., 2001.).

Kolonoskopski se dijagnoza može potvrditi ako je vidljiv invaginirani dio ileuma u kolonu. Potrebno je pronaći eventualni uzrok intususcepcije (paraziti, nepoznati objekti mase, enteritisi), te se radi pretraga fecesa na parazite i uzima se biopsat tijekom operativne korekcije intususcepcije (APPLEWHITE i sur., 2001.).

Intususcepcija se uvijek mora liječiti kirurški. Rekurentna pojava ove bolesti je vrlo česta. Prognoza je dobra u slučaju da nije došlo do pojave septičnog peritonitisa i reintususcepcije (APPLEWHITE i sur., 2001.).

5.6. ZAČEP KOLONA

Začep kolona, odnosno opstipacija, definira se kao potpuni prestanak pražnjenja crijeva, te se u pravilu javlja nakon konstipacije, odnosno otežanog i nepravilnog pražnjenja crijeva. Najčešće nastaje u rektumu i silaznom dijelu kolona, a ponekad zahvaća i cijeli kolon. Nekoliko različitih uzroka može uzrokovati opstipaciju: opstrukcija kolona (neoplazije, strana tijela, perinealna hernija i drugi), hrana (kosti, dlake i ostale neprobavljive tvari), jatrogeni uzroci (opijati i antikolinergici), bolesti stražnjih ekstremiteta i ozljede zdjelice, okolišni uzroci (manjak aktivnosti, promjene u svakodnevnoj rutini, nemogućnost zauzimanja položaja, bolovi u anorektalnoj regiji i drugi), bolesti kolona (akutni kolitis, upalna bolest crijeva) slabost kolona uzrokovan sistemskim bolestima (hiperkalcijemija, hipotireoza, hipokalcijemija) i lokaliziranim neuromuskularnim bolestima te se još može javiti kao posljedica izrazite dehidracije i idiopatskog megakolona (LEIB I MATIZ, 1997.; HALL, 2017.).

Do konstipacije dolazi, između ostalog, zbog smanjenja frekvencije peristaltičkih valova koja uzrokuje nagomilavanje fekalne mase koja se nakuplja i utiskuje u rektum. Nastane čep koji se osuši, stvrdne i konstantno povećava (HALL, 2017.).

Pas sa opstipacijom često pokušava defecirati i napreže se, ukočeno hoda i zanosi stražnji dio tijela. Appetit je promjenjiv, no može i nestati. Javlja se i letargija, povraćanje, bol u abdomenu, povećan je trbuh, rep je ispružen, leđa pogrbljena, a hod sapet. Ponekad kroz anus izlazi sluz pomiješana sa krvlju, te se osjeti intenzivan neugodni miris. Ako ovakvo stanje potraje, može doći do autointoksikacije, nekroze i perforacije stijenke kolona (LECOINDRE i HUGGONARD, 2010.; HALL, 2017.).

Opstipacija se najčešće dijagnosticira temeljitom anamnezom, kliničkim pregledom i rendgenološki, nativno ili kontrastnom pretragom (HALL, 2017.).

Blaži slučajevi se liječe klizmom mlakom vodom ili parafinskim uljem koje se može davati i *per rectum* i *per os*. Laksativna sredstva su indicirana samo u slučaju svježih začepa, ili nakon što su čep i druge oštre tvari (kost npr.) uklonjene klizmom. Kod težih oblika, izbjegavaju se laksativna sredstva, obavljaju se uzastopne klizme pod epiduralnom anestezijom i nastoji se vratiti u ravnotežu elektrolita i tekućina infuzijom. Opstipirani se čep može ukloniti i ručno, pod općom anestezijom (WILLARD, 2014.).

Nakon liječenja životinja treba postiti 24 sata, a sljedećih nekoliko dana hrani se lakoprobavljivom kašastom ili tekućom hranom. Ako se opstipacija ponavlja i javlja se kronično, potrebno je potpuno promijeniti prehranu i svakodnevno u hranu dodavati tvari koje će olakšati defekaciju (npr. parafinsko ulje) te diferencijalno dijagnostički isključiti druge moguće uzroke nastanka iste (WILLARD, 2014.).

5.7. NEOPLAZIJE KOLONA

U veterinarskoj praksi neoplazije probavnog trakta česte su, a veća je pojavnost tumora debelog crijeva nego tumora tankog crijeva. Neoplazije kolona javljaju se najčešće kod pasa srednje do starije dobi, između 7. i 11. godine života i možemo ih podijeliti na benigne i maligne (VALERIUS i sur., 1997.).

Benigne neoplazije rjeđe su od malignih, a najčešće se javljaju adenomatozni polipi, adenom i leiomiom. Svi navedeni tumori unatoč svojoj benignosti uzrokuju upale i opstrukcije (WASHABAU, 2013.).

Maligne neoplazije češće su od benignih, a najčešće se javljaju adenokarcinomi, limfosarkomi i gastrointestinalni stromalni tumori, te leiomiosarkomi (cekum), neurofibrosarkomi, fibrosarkomi, plazmacitomi i ganglioneuromi. Metastaze ovih tumora su rijetke, a predilekciona mjesta su silazni kolon i rektum. Pasminska predispozicija postoji, a to su: njemački ovčar, koli i zapadnoškotski bijeli terijer (BREARLEY, 1991.; BIRCHARD i sur. 1986.).

Klinička slika se razlikuje ovisno o vrsti, veličini i lokaciji tumora, a može biti akutna i kronična. Kod većine pasa sa neoplazijom u kolonu javlja se svježa krv i sluz, tenezam, a ponekad i konstipacija. Također, izgled i debljina stolice mogu biti promijenjeni zbog djelomične opstrukcije uzrokovane neoplazijom. Povremeno se javljaju i spontana krvarenja iz anusa. U težim oblicima bolesti može doći i do perforacije crijeva i posljedičnog peritonitisa zbog nekroze tumora, pri čemu se razvijaju simptomi: povraćanje, povišena temperatura, letargija, anoreksija i šok (WASHABAU, 2013.).

Dijagnoza se postavlja na temelju općeg kliničkog pregleda sa obaveznom rektalnom pretragom, rendgenološkom, ultrazvučnom i/ili CT pretragom abdomena te endoskopskom pretragom uz biopsiju mase i patohistološku pretragu. Laboratorijske pretrage krvi: hemogram i biokemijske pretrage provode se u svrhu utvrđivanja eventualnih promjena koje su nastale kao posljedica djelovanja neoplazije te u svrhu isključivanja drugih, konkurentnih bolesti (LIPTAK i WITHROW, 2007.)

Nativni i kontrastni rendgen, ultrazvučna pretraga, a po potrebi i CT pretraga neizostavan su dio dijagnostike neoplazija. Kod nativnog se rendgena zamjećuje proširenje crijeva proksimalno od tumora, a kontrastno sredstvo ocrta suženje crijeva u području tumora. Ti znakovi nisu dovoljni za sigurno postavljanje dijagnoze, pa se najčešće koristi i ultrazvučna pretraga. Ultrazvuk je puno uspješnija dijagnostička metoda od rendgena, te se pregledom na mjestu tumora uočava zadebljanje stijenke sa gubitkom slojeva, nakupljanje tekućine proksimalno od lezije i smanjen motilitet u tom području (LIPTAK i WITHROW, 2007.; HALL, 2017.).

Najuspješnija metoda dijagnostike tumora kolona je kolonoskopija sa uzimanjem biopsata za patohistološku analizu, te se smatra zlatnim standardom dijagnostike ove bolesti. Potrebno je uzorkovanje 10 do 15 različitih uzoraka i to sa promijenjenog područja, prijelaznog područja i izgledom zdravog područja. Kolonoskopski se uz samu tumorsku masu, mogu uočiti i suženje lumena, erozije, ulceracije sluznice, krvarenja i druge promjene. Metastaze se isključuju pomoću rendgenološke snimke ili CT pretrage grudnog koša i abdomena. Po potrebi se izvodi i punkcija organa ili limfnih čvorova - FNA (eng. *fine needle aspiration*) (WAHABAU, 2013.).

Liječenje uvelike ovisi o vrsti tumora, anatomskom lokalitetu i postojanju metastaza te njihovoj proširenosti. Većina tumora debelog crijeva liječi se kirurški (fokalni adenokarcinomi, cecalni limfosarkomi i opstruktivni limfomi.) U slučaju limfoma, koriste se razna

kemoterapeutska sredstva za koje postoje posebni protokoli. Kemoterapija se također primjenjuje kod terapije plazmocitoma koju po završetku prati kirurško odstranjivanje. U slučaju rekurencije se preporuča radijacijska terapija. Prognoza uvelike ovisi o vrsti tumora, njegovom lokalitetu i postojanju metastaza. Prognoza za adenomatozne polipe, leiomiome i fibrome je dobra, dok je kod malignih tumora loša. Kolorektalni adenokarcinomi često imaju izrazito lošu prognozu te je prosječno vrijeme preživljavanja samo nekoliko mjeseci (LIPTAK i WITHROW, 2007.; WAHABAU, 2013.; HALL, 2017.).

6. RASPRAVA

Bolesti kolona česte su u maloj praksi. U pasa čine čestu problematiku te predstavljaju dijagnostički i terapijski izazov veterinaru. Steiner i sur. (2013.) navode da klinička slika bolesti probavnog trakta može izrazito varirati od pacijenta do pacijenta, kao i intenzitet bolesti, ovisno o lokalizaciji promjena, etiološkim čimbenicima, pasmini, dobi i individualnoj dispoziciji i intenzitetu promjena u probavnom traktu. Ova raznolikost kliničkih simptoma i njihovog intenziteta često predstavlja ozbiljnu poteškoću pri procjeni ozbiljnosti bolesti i uspješnosti pojedinih terapijskih čimbenika na patološke promjene u probavnom traktu. Simptom koji dominira kod bolesti kolona je proljev karakterističan za debelo crijevo te nam je u početku često ovaj simptom jedina smjernica u provođenju daljnjih dijagnostičkih metoda (JERGENS i ZORAN, 2005.).

Cilj detaljne dijagnostike je isključiti pojavu ostalih, često i vrlo ozbiljnih bolesti probavnog sustava ili sistemskih bolesti. Uzroci koji do proljeva mogu dovesti su raznoliki i mnogobrojni, a vrlo često zahtjevaju različitu terapiju. Stoga je od velikog značaja identificirati uzrok proljeva kako bi se moglo primijeniti adekvatno liječenje. Dijagnostički pristup pacijentu u kojeg se postavi sumnja na bolest kolona uvijek obuhvaća: opću kliničku pretragu, laboratorijske nalaze krvi, pretragu stolice na parazite, a po potrebi i slikovnu dijagnostiku, endoskopsku pretragu te ostale dodatne pretrage (SHERDING, 2003.).

Suvremene dijagnostičke metode kao što je endoskopska pretraga omogućile su objektivno postavljenje dijagnoze i neizostavan su dio obrade pacijenata u kojih se postavi sumnja na bolesti kolona. Ovim metodama omogućena je vizualizacija, ali i uzorkovanje sluznice za patohistološku pretragu (POTOČNJAK, 2010.).

Daljnja istraživanja u veterinarskoj, ali i humanoj medicini omogućiti će bolje spoznaje o bolestima probavnog trakta, pa tako i kolona i metodama dijagnostike i liječenja istih.

7. ZAKLJUČCI

1. Bolesti kolona česte su u pasa.
2. U kolonu fekalna masa dobije svoju formu i oblik, a kolon ima nekoliko važnih uloga u fiziologiji probavnog sustava pasa.
3. Simptomi različitih bolesti kolona nespecifični su i uključuju simptome proljeva karakterističnog za debelo crijevo.
4. Na bolesti kolona posumnjati će se ako se pojavljuju neki od karakterističnih simptoma: povećana frekvencija defekacije, smanjen volumen fecesa, promijenjena konzistencija fecesa sa primjesama sluzi i krvi ili tenezam.
5. Detaljni dijagnostički plan nužan je za kvalitetnu dijagnostiku bolesti kolona.
6. Endoskopska pretraga kolona neinvazivna je metoda i omogućuje, uz vizualizaciju i uzorkovanje biopsijom sluznice.
7. Najčešće bolesti kolona u pasa su akutni kolitis, bakterijske, virusne i parazitarne infekcije, upalna bolest crijeva, sindrom iritabilnog crijeva, intususcepcija, začep i neoplazije kolona
8. Akutni kolitis, bakterijske, virusne i parazitarne infekcije, iritabilna bolest crijeva i začep najčešće su blaže naravi i dobre prognoze.
9. U pasa s upalnom bolesti crijeva, intususcepcijom i neoplazijama klinička slika najčešće je teža, a prognoza bolesti loša.
10. Terapija bolesti kolona ovisi o dijagnozi, a najčešće uključuje promjenu prehrane, probiotike, simptomatsku terapiju, antiparazitike i antimikrobne lijekove.
10. Daljnja istraživanja u veterinarskoj, ali i humanoj medicini omogućiti će bolje spoznaje o bolestima probavnog trakta, pa tako i kolona i metodama dijagnostike i liječenja istih.

8. LITERATURA

1. Allenspach, K. , s. Rufenacht, S. Sauter, A. Grone, J. Steffan, G. Strehlau, F. Gaschen (2005): Pharmacokinetics and clinical efficacy of cyclosporine treatment of dogs with steroid-refractory inflammatory bowel disease. *Journal of veterinary internal medicine*. 2: 239-244.
2. Allenspach, K. , B. Wieland, A. Grone, F. Gaschen (2007): Chronic enteropathies in dogs: evaluation of risk factors for negative outcome. *Journal of veterinary internal medicine*. 4: 700 – 708.
3. Applewhite, A. A. , J.C. Hawthorne, K. K. Cornell (2001): Complications of enteroplication for the prevention of intussusception recurrence in dogs: 35 cases. *Journal of American Veterinary Medicine Association*. 219: 1415 – 1418.
4. Birchard, S. J., C.G. Couto, S. Johnson (1986): Nonlymphoid intestinal neoplasia in 32 dogs and 14 cats. *Journal of American Animal Hospital Association* 22: 533 – 537.
5. Boysen, S. (2017): Acute abdomen. U: *Textbook of Veterinary Internal medicine* (Ettinger J., Feldman E., Cote E.), 8th edition, Saunders. 1588 – 1892.
6. Brearley, M. J. (1991): Tumours in domestic animals. *Journal of small animal practice* 32: 186 – 208.
7. Burrows, C. F. (1986): Medical diseases of the colon. U: *Canine and Feline Gastroenterology* (Jones B. D., Liska W. D., ur.), WB Saunders, 221-256.
8. Cave, N. (2003): Chronic inflammatory disorders of the gastrointestinal tract of companion animals. *New Zealand Veterinary Journal* 51: 262 – 274.
9. Chamness, C. J. (2005): Introduction to Veterinary Endoscopy and Endoscopic Instrumentation. U: *Veterinary endoscopy for the Small Animal Practitioner* (McChartht, ur.), Elsevier Saunders, St. Louis, Missouri, 1-20.
10. Chamness, C. J. (2013): Endoscopy. U: *Canine and feline gastroenterology*. (Washabau R., M. Day, ur.) Elsevier Saunders, St. Louis, Missouri, 267 – 322.
11. Craven, M., B. Dogan, A. Schukken, M. Volkman, A. Chandler, P. L. McDonough, K. W. Simpson (2010): Antimicrobial resistance impacts clinical outcome of granulomatous colitis in boxer dogs. *Journal of Veterinary Internal Medicine* 24: 819 – 824.
12. Day, M. J., T. Biltzer, J. Mansell, B. Wilcock, J. Halle, A. Jergens, T. Minami, M. Willard, R. G. Washabau (2008): Histopathological standards for the diagnosis of

- gastrointestinal inflammation in endoscopic biopsy samples from the dog and cat: a report from the World Small Animal Veterinary Association Gastrointestinal Standardization Group. *Journal of Comparative pathology* 138: 1 – 43.
13. De Brito Galvao J. F., K. W. Simpson, N. Birnbaum (2012): Fluid and electrolyte disturbances in gastrointestinal and pancreatic disease. U: Fluid, electrolyte and acid – base disorders in small animal practice (DiBartola S. ur.). Elsevier Saunders, St. Lewis, 439 – 441.
 14. Desremaux, P., S. Ghos (2006): Mode of action and delivery of 5 – aminosalicylic acid – new evidence. *Alimentary pharmacology & therapeutics* 24 suppl. 1: 2 – 9.
 15. Dossin, O. (2008): Diagnostic tools: clinical history. U: Small animal gastroenterology (J. M. Steiner, Ur.). Schlütersche Verlagsgesellschaft, Hannover, 3-9.
 16. Evans, H.E., A. de Lahunta (2013): Miller's anatomy of the dog, ed 4, St Louis, Saunders/Elsevier
 17. Guilford, W. G. (1990): The enteric nervous system: function, dysfunction and pharmacological manipulation. *Seminars in veterinary medicine and surgery* 5: 46 – 56.
 18. Guilford W. G. (1996): Gastrointestinal Endoscopy. U: Strombeck's Small Animal Gastroenterology. (W. G. Guilford, S.A. Center, D.R. Strombeck, D.A. Williams, D.J. Meyer, ur.) Third Edition, Saunders, 114-129.
 19. Hall, E. J. (2017): Diseases of large intestine. U: Textbook of Veterinary Internal medicine. (Ettinger S. J., E.C. Feldman, E. Cote, ur.) Elsevier Saunders, St. Lewis, 3821-3892.
 20. Jergens, A. (2002): Understanding gastrointestinal inflammation – implications for therapy. *Journal of Feline Medicine and Surgery*. 179 – 182.
 21. Jergens, A.E., C.A. Schreiner, D.E. Frank, Y. Niyo, F.E. Ahrens, P.D. Eckersall, T.J. Benson, R. Evans (2003): A scoring index for disease activity in canine inflammatory bowel disease. *J. Vet. Intern. Med.* 17, 291-297.
 22. Jergens, A. E., D.B. Zoran (2005): Diseases of colon and rectum. U: BSAVA Manual of canine and feline gastroenterology (Hall, E.J. , J.W. Simpson, D.A. Williams, ur.), British Small Animal Veterinary Association. 203 – 213.
 23. Kurrowski, B. P., J. Traub – Dargatz, P. S. Mo, C.R. Gentr – Weeks (2002): Detection of *Salmonella spp.* in fecal specimens by use of real – time polymerase chain reaction essay. *American Journal of Veterinary Research* 63: 1265 – 1268.

24. LeCoindre, P., M. Hugonard (2010): Diseases of the large intestine. U: Canine and feline gastroenterology (LeCoindre P., Monnet E., Gaschen F., ur.), Point Veterinaire Publications, Paris 203 – 246.
25. Leib, M. , M.E. Matz (1997): Diseases of the intestines. U:, Practical Small Animal Internal Medicine (Leib, M, W. Monroe, ur.). W. B. Saunders, 685–760. [L]
[SEP]
26. Leib, M. (2008): Large intestine. U: Small Animal Gastroenterology (Steiner, J.m., ur.), Sluttersche Verlagsgesellschaft, Hannover, 217-218.
27. Lewis, D. D. , Ellison G. W. (1987): Intussusception in dogs and cats. Compendium on Continuing Education for the Practising Veterinarian – Nort American Edition 9: 523 – 533.
28. Liptak, J.M., S. J. Withrow (2007): Cancer of the Gastrointestinal Tract. U: Withrow and Macewen's small animal clinical oncology, Saunders Elsevier, St. Louis, Missouri, 455-475.
29. Marks, S. L., D. P. Laflamme, D. McAloose (2002.): Dietary trial using a commercial hypoallergenic diet containing hydrolyzed protein for dogs with in ammatory bowel disease. Veterinary Therapy 23: 109–118.
30. MARKS, S.L., S.C. RANKIN, B.A. BYRNE, J.S. WEESE (2011): Enteropathogenic Bacteria in Dogs and Cats: Diagnosis, Epidemiology, Treatment, and Control. J Vet Intern Med.25, 1195–1208.
31. Marks, S. L. (2013): Diarrhea. U: Canine and Feline Gastroenterology. (R. Washabau, M. Day, Ur.). Sounders, St. Louis, 99-108.
32. Moore, L. (2004.): Beyond corticosteroids for therapy of in ammatory bowel disease in dogs and cats. Proceedings: ACVIM Forum.
33. Munster, M., A. Horauf, T. Biltzer (2006): Assesment of disease severity and outcome of dietary antibiotic and imunosuppressive interventions by use of canine IBD activity index in 21 dogs with chronic inflammatory bowel disease. Berl. Munch. Tierarztl Wochenschr, 119: 493 – 505.
34. Plumb, D. C. (2008.): Metronidazole. U: Plumb's Veterinary Drug Handbook, 6th Edition, (D. C. Plumb, Ur.), Blackwell Publishing, 610-613.
35. Potočnjak, D. (2010): Endoskopska pretraga probavnog sustava. U: Bolesti probavnog sustava pasa i mačaka. (D. Potočnjak, D. Stanin, N. Turk, ur.), Medicinska naklada, Zagreb. 198-211.

36. Sherding, R. G. (2003): Diseases of the large intestine. U: Small Animal Gastroenterology (T. R. Tams, ur.), Second ed., Saunders, St. Louis, Missouri, 251-285.
37. Simpson, J. W. (2004.): Approach to the investigation of gastrointestinal diseases. U: BSAVA Manual of Canine and Feline Gastroenatology. (E. J. Hall, J. W. Simpson, D. A Williams, Ur.). British Small Animal Veterinary Assotiation, 1-12.
38. Simpson, J. W. (2005): Gastrointestinal endoscopy. U: BSAVA Manual of canine and feline gastroenterology (Hall E. J., J.W. Simpson, D.A.Williams, ur.), 2nd edition, Quedgeley, Brittish Small Animal Veterinary Association, 34 – 49.
39. Steiner, J. (2013.): A step wise approach to dogs and cats with chronic diarrhea. Veterinary focus 2: 54-55.
40. Suchodolski, L.E. (2008): Gastric physiology. U: Small animal gastroenterology. (Steiner J.M. ed.), Schlutersche Verlagsgesellschaft, Hannover, pp.155-158.
41. Tams TR. (1992): Irritable syndrome. Current Veterinary Therapy XI. WB Saunders., 221-256.
42. Tobacman J. K. (1992): Irritable syndrome. U: Current veterinary therapy XI. W.B. Saunders, 221 – 256.
43. TRAVERSA, D. (2011): Are we paying too much attention to cardio-pulmonary nematodes and neglecting old-fashioned worms like *Trichuris vulpis*? Parasit Vectors. 8:4–32.
44. Valerius, K. D. , B.E. Powers, M.A. McPherron , J. M. Hutchison, F. A. Mann, S. J. Withrow (1997): Adenomatous polyps and carcinoma in situ of the canine colon and rectum: 34 cases (1982-1994). J. Am. Anim. Hosp. Assoc. 33: 156 - 160.
45. Washabau (2013): Large Intestine. U: Canine and feline gastroenterology, (Washabau R., M. Day) Elsevier Sounders, St. Louis, Missouri, 729 - 778.
46. Willard, M. D. (1999): Colonoscopy. U: Small Animal Endoscopy, (Tams, T.R., ur.) Second Edition, Mosby, 217-245.
47. Willard, M. D., R.B. Simpson, N.D. Cohen, J. S. Clancy (2009): Effects of dietary fructooligosaccharide on selected bacterial populations in feces of dogs. American Journal of veterinary Research, 820-825.
48. Willard, M. (2014): Disorders of the gastrointestinal tract. U: Couto small animal internal medicine (ur. Nelson R., Couto G.), 5th ed,, Mosby Elsevier, 367-500.
49. Wilson, G. P., J.K. Burt (1974): Intussusception in the dog and cat, a review of 45 cases. Journal of American Veterinary Medical Association, 164: 515-518.

9. SAŽETAK

Ključne riječi: kolon, bolesti, pas, upalna bolest crijeva

U ovom radu obrađene su najčešće kliničke bolesti kolona u pasa. Uz to, detaljno je i obrađena endoskopska dijagnostika tih bolesti kao i druge metode dijagnostike. Obrađene su: akutni kolitis, bakterijske, virusne i parazitarne infekcije, upalna bolest crijeva, sindrom iritabilnog crijeva, intususcepcija, začep te neoplazije kolona. Prikazane su njihova etiologija, klinički pregled, dijagnostika sa endoskopijom, prognoza te mogućnosti liječenja. Također je prikazana i anatomija debelog crijeva, te je pojašnjena njegova fiziologija. Većina ovih bolesti i poremećaja, ako su prepoznati na vrijeme, može se uspješno liječiti.

Dijagnostika bolesti kolona temelji se na detaljnoj anamnezi, kliničkoj slici, laboratorijskim pretragama krvi, slikovnoj dijagnostici, rendgenološka snimanja (nativno ili sa kontrastom, CT pretraga i ultrazvučna pretraga abdomena) te endoskopskoj pretrazi sa biopsijom i patohistološkom pretragom. U neizostavni dio dijagnostike bolesti kolona ubrajamo i pretrage stolice na parazite, a ponekad i bakteriološku pretragu te pretragu na bakterijske toksine

Način liječenja i izbor lijekova ovisi o osnovnoj bolesti kolona, ovisno o dijagnozi i težini bolesti može uključivati simptomatsku terapiju, dijetalnu prehranu, probiotike, antiparazitike, antimikrobne lijekove te protuupalne i imunosupresivne lijekove. U slučaju neoplazija, terapija se temelji na kirurškoj eksciziji tumora i citostatskom protokolu.

Prognoza za većinu akutnih, pa i neke kronične bolesti kolona je dobra, dok je za teže kronične bolesti loša ili nepredvidljiva, posebice kada su u pitanju teški slučajevi upalne bolesti crijeva ili neoplazije.

10. SUMMARY

The most common colon diseases in dogs

Key words: colon, diseases, dog, inflammatory bowel disease

This thesis deals with most common clinically manifested diseases of the colon in dogs. Besides that, this thesis deal also with the endoscopic diagnostics of those upper mentioned diseases, as well with other types of diagnostics. Most common diseases of colon are: acute colitis, infectious diseases (bacterial, viral and parasitic), inflammatory bowel disease, irritable bowel syndrome, coprostasis, intussusception and tumors. Their etiology, clinical examination, diagnostics with endoscopy, prognosis and treatment possibilities are well presented in this thesis. Most of these disorders and illnesses can be treated very successfully if noticed on time.

The diagnosis of colon diseases is based on a detailed history, clinical examination, laboratory blood tests, X-ray (native or contrast), CT and ultrasound examination of the abdomen and endoscopic examination with biopsy and pathohistological examination. An essential part of the diagnosis of colon disease includes stool tests for parasites, and sometimes bacteriological tests and tests for bacterial toxins.

The method of treatment and choice of drugs depends on the underlying disease of the colon. Depending on the diagnosis and severity of the disease it may include symptomatic therapy, diet, probiotics, antiparasitic drugs, antimicrobial drugs and anti-inflammatory and immunosuppressive drugs. In the case of neoplasia, therapy is based on surgical excision of the tumor and cytostatic protocols.

The prognosis for most acute and even some chronic colon diseases is good, while for more severe chronic diseases it is poor or unpredictable, especially when it comes to more severe cases of inflammatory bowel disease or neoplasia.

11. ŽIVOTOPIS

Marko Tomac rođen je 31. svibnja 1993. godine u Rijeci. Osnovnu školu pohađao je u „Osnovna škola Vladimira Nazora“ u Pazinu, a srednju školu pohađao je u „Gimnazija i strukovna škola Jurja Dobrile“ smjer opća gimnazija, također u Pazinu. Student je integriranog preddiplomskog i poslijediplomskog studija Veterinarske medicine, smjer Farmske životinje. Od 10. godine pa do danas aktivno se bavi košarkom, te je licencirani učitelj daskanja na snijegu. Tijekom studiranja bio je član predsjedništva studentske udruge „Equus“, sa kojom je 2015. godine primio posebnu rektorovu nagradu za organizaciju edukativne izložbe egzotičnih životinja „Reptilomanija+“ koja se održava i danas, već 8. godinu u nizu. Također, tijekom studija radio je nekoliko studentskih poslova kao što su: animator u hotelu, veterinarska ljekarna u sklopu trgovine za kućne ljubimce, edukator na izložbama gmazova i vodozemaca, igranje lika Djeda Božićnjaka u sklopu dječjih predstava i druge.