

Kirurško liječenje periodontitisa pasa

Vukelić, Sonja

Master's thesis / Diplomski rad

2018

Degree Grantor / Ustanova koja je dodijelila akademski / stručni stupanj: **University of Zagreb, Faculty of Veterinary Medicine / Sveučilište u Zagrebu, Veterinarski fakultet**

Permanent link / Trajna poveznica: <https://um.nsk.hr/um:nbn:hr:178:542029>

Rights / Prava: [In copyright](#)/[Zaštićeno autorskim pravom.](#)

Download date / Datum preuzimanja: **2025-01-01**



Repository / Repozitorij:

[Repository of Faculty of Veterinary Medicine -
Repository of PHD, master's thesis](#)



SVEUČILIŠTE U ZAGREBU
VETERINARSKI FAKULTET

Sonja Vukelić

Kirurško liječenje periodontitisa pasa

Diplomski rad

Zagreb, 2018. godine

Ovaj rad izrađen je na Klinici za kirurgiju, ortopediju i oftalmologiju Veterinarskog fakulteta Sveučilišta u Zagrebu.

Klinika za kirurgiju, ortopediju i oftalmologiju

Predstojnik: Doc. dr. sc. Marko Stejskal, DACVS-SA, DECVS

Mentori: Prof. dr. sc. Dražen Vnuk

Doc. dr. sc. Nika Brkljača Bottegaro

Članovi povjerenstva za obranu diplomskog rada:

1. Akademik Dražen Matičić
2. Prof. dr. sc. Dražen Vnuk
3. Doc. dr. sc. Nika Brkljača Bottegaro
4. Doc. dr. sc. Zoran Vrbanac, DECVSMR, DACVSMR (zamjena)

Zahvala:

Zahvaljujem svojim mentorima, prof. dr. sc. Draženu Vnuku i doc. dr. sc. Niki Brkljači Bottegaro, koji su svojim stručnim savjetima i vodstvom pomogli u izradi ovog diplomskog rada.

Posebno zahvaljujem dr. vet. med. Mirti Vučković, zbog koje je tema ovog diplomskog rada i nastala. Hvala za mentorstvo, savjete i svu pomoć tijekom ove dvije godine.

Zahvaljujem se doc. dr. sc. Zoranu Vrbancu i doc. dr. sc. Hrvoju Capku na pomoći pri rendgenološkoj dijagnostici te dr. sc. Kruni Bojaniću na pomoći prilikom statističke analize podataka.

Na kraju, najviše zahvaljujem svojoj obitelji i prijateljima bez čije bezuvjetne ljubavi i podrške ništa od ovog ne bi bilo moguće. Hvala vam od srca.

Popis kratica:

i.v. – intravenozno

s.c. – subkutano

Slike:

Slika 1. Anatomija zuba. Preuzeto s

https://www.open.edu/openlearn/ocw/pluginfile.php/63951/mod_oucontent/oucontent/421/39c4f15d/6a08af23/s182_2_001i.jpg

Slika 2. Vidljivo povlačenje gingive i furkacija. Slika preuzeta s

<http://www.mypetsdentist.com/pet-periodontal-disease.pml>

Slika 3. Prikazani mukoperiostalni flapovi. A) Omotnica flap, B) Peteljkasti flap. Preuzeto s

<https://www.vetstream.com/treat/canis/illustration/periodontal-bone-grafting-09-reposition-gingival-flap>

Slika 4. Prikaz broja promatranih pasa prema kategorijama spol, pasmina, veličina.

Slika 5. Prikazan je broj pasa s obzirom na proširenost periodontitisa na pojedinim skupinama zuba.

Tablice:

Tablica 1. Prikazano je stupnjevanje periodontitisa prema kliničkim simptomima, reverzibilnosti procesa te liječenju bolesti.

Tablica 2. Prikazan je broj pasa s obzirom na veličinu. Ukupan broj pasa je 65.

Tablica 3. Prikazana je korelacija ekstrakcije više od 7 zuba s istraživanim varijablama (zahvaćenost alveolarnog koštanog tkiva, broj furkacija, spol i veličina životinja). Naveden je broj životinja koju su imale („Da“) ili nisu imale („Ne“) ekstrakciju više od 7 zuba. Statistički značajni podaci smatraju se ako je $p < 0,05$.

Sadržaj:

1	UVOD.....	1
2	PREGLED DOSADAŠNJIH REZULTATA ISTRAŽIVANJA.....	2
2.1	Anatomija zuba i njegovog periodont.....	2
2.2	Periodontitis	3
2.3	Dijagnostika periodontitisa	5
2.4	Liječenje periodontitisa	6
2.5	Ekstrakcije zuba	7
2.5.1	Zatvorena tehnika ekstrakcije zuba	7
2.5.2	Otvorena tehnika ekstrakcije zuba.....	8
2.6	Analgezija	9
2.7	Antibiotici i antiseptici	11
3	MATERIJALI I METODE.....	12
3.1	Uzorak.....	12
3.2	Klinički i stomatološki pregled.....	13
3.3	Stomatološko liječenje	13
3.4	Statistička obrada podataka	15
4	REZULTATI	16
5	RASPRAVA	19
6	ZAKLJUČCI	22
7	LITERATURA	23
8	SAŽETAK	26
9	SUMMARY	27
10	ŽIVOTOPIS	28

1 UVOD

Veterinarska stomatologija mlada je grana veterinarske medicine koja posljednjih godina bilježi značajan napredak. The American Veterinary Dental College (AVDC) osnovan je 1988. godine, čak 23 godine nakon osnutka prvog veterinarskog College-a. European Veterinary Dental College (EVDC) osnovan je 10 godine poslije američkog, 1998. godine. Samim osnutkom navedenih institucija pokazana je potreba za specijalizacijom i dodatnom edukacijom doktora veterinarske medicine u području veterinarske stomatologije. Kako bi se unaprijedilo područje veterinarske stomatologije vrlo je važno provođenje radionica i edukativnih predavanja za doktore kao i za vlasnike životinja.

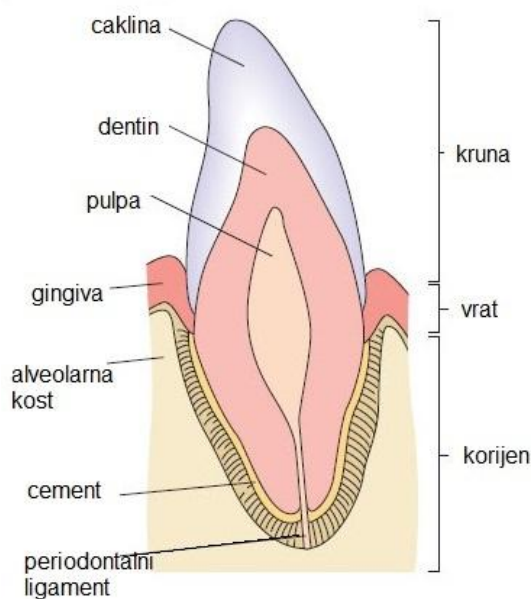
Periodontitis ili periodontalna bolest rezultat je upalne reakcije na zubni plak, a rezultira progresivnim povlačenjem gingive, razaranjem periodontalnog ligamenta i alveolarne kosti. To je jedna od najčešćih bolesti koja se viđa u svakodnevnom radu s pacijentima (HAMP i sur., 1984.). Periodontitis se prema klasifikacije AVDC-a dijeli od 0 do IV stupnja. Od blagih simptoma gingivitisa do napredne bolesti s izraženim furkacijama, gubitkom alveolarnog koštanog tkiva te povlačenjem gingive. U prvom objavljenom istraživanju o periodontitisu glavna tema bila je predispozicija pasa za razvijanje periodontitisa te opis gubitka alveolarnog koštanog tkiva (BOYLE, 1948.).

U prevenciji i usporavanju progresije periodontitisa ključna je pravovremena dijagnoza te poznavanje tehnika liječenja. U ovom radu naglasak je na kirurškom liječenju periodontitisa te opisu tehnika ekstrakcija zuba zahvaćenih periodontitisom. Cilj ovog istraživanja bio je prikazati metode kirurškog liječenja periodontitisa s obzirom na stupanj bolesti te povezati s promatranim parametrima (npr. veličina, spol, dob pasa).

2 PREGLED DOSADAŠNJIH REZULTATA ISTRAŽIVANJA

2.1 Anatomija zuba i njegovog periodonta

Svaki zub ima krunu (iznad linije gingive ili desni) te jedan ili više korijena (ispod linije gingive). Zub se sastoji od dentina koji je u području krune prekriven caklinom, a u području korijena zuba s cementom. U samom centru zuba nalazi se pulpa (Slika 1). Zubna caklina pasa tanja je u odnosu na ljudsku caklinu, nema živčanu ni vaskularnu opskrbu te se stoga ne može reparirati niti regenerirati. Ispod cakline nalazi se dentin koji je tubularne strukture te ima sposobnost reparacije (reparativni ili tercijarni dentin). Cement je avaskularno tkivo slično kosti koje čini nastavak cakline ispod ruba gingive te ima sposobnost reparacije i resorpcije. Ispod dentina nalazi se pulpa, koja je okružena odontoblastima (proizvode dentin). Pulpa je živi dio zuba u kojoj se nalaze krvne i limfne žile te živci (KÖNIG i sur., 2009).



Slika 1. Anatomija zuba. Preuzeto s

https://www.open.edu/openlearn/ocw/pluginfile.php/63951/mod_oucontent/oucontent/421/39c4f15d/6a08af23/s182_2_001i.jpg

Periodont ili pričvrtni sustav zuba anatomski je jedinica čija je funkcija povezati zub s čeljusti te spriječiti da djelovanjem normalnih svakodnevnih sila dođe do pomaka zuba. Periodont se sastoji od gingive, periodontnog ligamenta, cementa i alveolarne kosti. Gingiva okružuje zub te je marginalni dio alveolarne kosti. Dijeli se na slobodnu gingivu koja nježno

naližeže na zub, te na povezanu gingivu koja se čvrsto drži za periost alveolarne kosti. Rub slobodne gingive kruži tako da se stvori invaginacija ili sulkus između zuba i gingive. Periodontalni ligament je tkivo koje povezuje zub s kosti, služi kao suspenzorni ligament zuba. Alveolarna kost je dio čeljusti koji podržava zub te se zubi nalaze u udubinama u kosti (alveolarnim džepovima). Kost se sastoji od 4 sloja: periosta, kompaktne kosti, spužvaste kosti i *Lamine dure*. Zubalo pasa svrstava se u brahiodontna zubala. Zubna formula kod pasa za mliječne zube je: $2 \times (I \frac{3}{3} : C \frac{1}{1} : P \frac{3}{3}) = 28$, te za trajne zube: $2 \times (I \frac{3}{3} : C \frac{1}{1} : P \frac{4}{4} : M \frac{2}{3}) = 42$ (GORREL, 2008.).

2.2 Periodontitis

Periodontitis ili periodontalna bolest rezultat je upalne reakcije na zubni plak. Bolest rezultira progresivnim povlačenjem gingive, razaranjem periodontalnog ligamenta i alveolarne kosti. To je jedna od najčešćih bolesti koja se viđa prilikom pregleda životinja (HAMP i sur., 1984.). Većina pasa starijih od 3 godine imaju određeni stupanj periodontitisa koji zahtjeva liječenje. Periodontalna bolest skupni je naziv za upalne lezije koje obuhvaćaju periodont. Periodontitis je jedinstvena upala koja nije povezana s bakterijskom invazijom tkiva već nakupljanjem biofilma te posljedično tome upalom. Do uništenja periodontalnog ligamenta i alveolarne kosti dolazi zbog upalne reakcije. Gingivitis je upala gingive koja je prvi znak bolesti. Neliječeni gingivitis može se razviti u periodontitis. Upalne reakcije periodontitisa rezultiraju destrukcijom periodontalnog ligamenta i alveolarne kosti. Krajnji rezultat neliječenog periodontitisa je ispadanje zahvaćenog zuba. Iako je gingivitis reverzibilan zbog nepovezanosti s gubitkom podupirućeg tkiva, periodontitis je ireverzibilan proces jer zub gubi svoje podupiruće tkivo (GORREL, 2008.).

Etiološki, primarni uzrok gingivitisa i periodontitisa je nakupljanje zubnog plaka na površinu zuba. Kamenac je sekundarni etiološki faktor. Zubni plak je biofilm koji se sastoji od agregata bakterija i njihovih nusproizvoda, komponenata sline te poneke upalne i epitelne stanice. Skupljanje plaka počne unutar par minuta nakon profesionalnog čišćenja zuba kod veterinarskog stomatološkog specijalista. Počne se nakupljati supragingivalno te može prijeći na sulkus i subgingivalno ako se ne ukloni na vrijeme. U svom istraživanju (EGELBERG, 1965.) pokazao je da se plak nakuplja na zubima unatoč hranjenju pasa isključivo preko jednjačke sonde. Iz ovoga se može zaključiti da hvatanje hrane na zube nije uzrok stvaranja plaka. Unutar sulkusa ili patološkog periodontalnog džepa bakterije se hrane periodontalnim tkivom i krvlju. Istraživanja su dokazala da nakupljanje plaka na zubima uzrokuje upalnu reakciju gingive te da uklanjanjem plaka nestaju klinički znaci upale (LÖE i sur., 1965.;

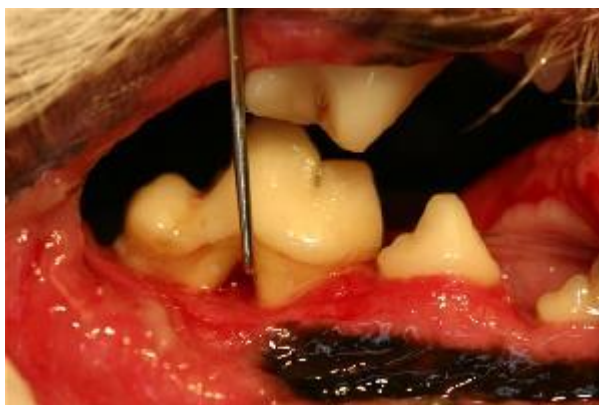THEILADE i sur., 1966.). Početkom istraživanja, smatralo se da je broj bakterija koje se nalaze na površini zuba direktno povezan s patološkim učinkom. Pogled na zubni plak kao na biomasu naziva se „hipoteza nespecifičnog plaka“ (THEILADE, 1986.). Kada je postalo očigledno da gingivitis ne vodi uvijek u periodontitis, razvijena je „hipoteza specifičnog plaka“ (LOESCHE, 1979.). Veliki broj patogena koji uzrokuju periodontitis su isključivi anaerobi. Oni nemaju utjecaja pri početnom razvoju periodontitisa u plitkim periodontalnim džepovima te ih se zbog toga povezuje s daljnjim razvojem već postojećeg periodontitisa. Formiranje plaka uzrokuju dva procesa, adherencija bakterija te kontinuirana akumulacija bakterija zbog kombinacije multiplikacije i daljnje agregacije bakterija na postojeće bakterije. Čim zub prodre (izbije) u usnu šupljinu njegova površina prekrivena je glikoproteinima i proteinima iz sline te zbog toga na sebe privlači bakterije, među kojima su i gram pozitivne bakterije *Streptococcus sanguis* i *Actinomyces viscosus*. Ove bakterije proizvode ekstracelularne polisaharide koji pružaju mogućnost agregacije drugih bakterija koje inače ne bi mogle biti adherirane. Plak koji se javlja kod zdrave gingive uzrokovan je većinom aerobnim bakterija i fakultativno anaerobnim. S razvojem gingivitisa, plak se proširuje subgingivalno te takvi uvjeti pogoduju razvoju anaerobnih bakterija. Subgingivalna flora čine većinom anaerobi među kojima su i *Porphyromonas spp*, *Prevotella spp*, *Peptostreptococcus spp*, *Fusobacterium spp* te spirohete (HENNET i HARVEY, 1991.). Povećan broj *Porphyromonas spp* i spiroheta povezuju se s progresivnim periodontitisom kod pasa. Zubni kamenac je subgingivalni i supragingivalni plak koji mineralizira. Preko zubnog kamenca uvijek se nalazi sloj plaka. Dokazano je da sterilni kamenac može biti inkapsuliran u tkivo bez da uzrokuje upalu i formiranje apscesa (ALLEN i KERR, 1965.). Značaj zubnog kamenca kod periodontitisa njegova je sposobnost vezanja plaka. U humanoj literaturi Mombelli (1995.) i Nyman (1988.) su tijekom strogo kontroliranog kliničkog ispitivanja uklonili sloj plaka sa zuba te ostavili zubni kamenac što je rezultiralo sa zarastanjem periodontalnih lezija. Periodontitis se dijeli na 4 stupnja bolesti. Prvi stupanj sastoji se od početka nakupljanja plaka i blagog crvenila oko gingive, te se počinje pojavljivati bolnost. Ovaj stupanj se liječi povremenim skidanjem plaka kod veterinarara i svakodnevnim četkanjem zuba kod kuće. Drugi stupanj periodontitisa obilježava izrazito zacrvenjenu gingivu, rendgenološki se može vidjeti gubitak kosti do 25 %. U ovom stupnju čišćenje zubnog kamenca i plaka je obavezno te je još uvijek moguće spriječiti napredak bolesti. Simptomi trećeg stupnja periodontalne bolesti su veliki gubitak koštanog tkiva (25-50 %) i povlačenje gingive, liječenje se provodi uklanjanjem plaka i kamenca te ekstrakcijama zahvaćenih zuba. Četvrti stupanj periodontitisa obuhvaća horizontalni i vertikalni gubitak kosti oko zahvaćenih zuba (>50 %) te izražene

furkacije, a liječi se kao i treći stupanj velikim brojem ekstrakcija. Treći i četvrti stupanj periodontitisa su ireverzibilni (GORREL, 2008.).

2.3 Dijagnostika periodontitisa

Kod početnog stadija bolesti zuba, većina vlasnika prvo uočava da im životinja ima neugodan zadah. Kao rezultat neliječenog periodontitisa vlasnici mogu primijetiti ispadanje, odnosno nedostatak zuba u usnoj šupljini kod svojih ljubimaca. Prilikom pregleda usne šupljine treba obratiti pozornost i na količinu zubnog kamenca te ima li životinja čireve (ulkusi) na sluznici usta.

Dijagnostika ovisi o stomatološkom pregledu periodonta u anesteziji, uz dodatak rendgenološkog snimanja. Parametri koji se mjere prilikom pregleda su: gingivalni indeks (pokazuje upalu gingive), dubina gingivalnog sulkusa (dubina slobodne gingive koja se mjeri između zuba i slobodne gingive), gingivalna povučенost, prisutnost furkacija (vidljivo mjesto račvanja korijena iznad gingive), mobilnost zuba, resorpcija zuba te frakture zuba (Slika 2).



Slika 2. Vidljivo povlačenje gingive i furkacija. Slika preuzeta s <http://www.mypetsdentist.com/pet-periodontal-disease.pml>

Navedenim parametrima mjeri se stupanj zahvaćenosti periodonta odnosno stupanj periodontitisa. Normalna dubina gingivalnog sulkusa je 1-3 milimetra kod velikih pasmina pasa, dok je kod malih 0,5-1 milimetar. Rendgenološko snimanje u pacijenata s periodontitisom ključno je kod procjene zahvaćenosti alveolarne kosti. Zbog toga se snimanje obavlja prije početka stomatološkog liječenja. Promjene koje se mogu vidjeti na rendgenološkim snimkama su gubitak alveolarne margine, proširenje periodontalnog prostora te gubitak alveolarne kosti. Gubitak kosti može biti horizontalan ili vertikalni.

povezujemo s povlačenjem gingive, a vertikalni se provlači uz korijen zuba zbog nastanka gingivalnih džepova (VERSTRAETE, 2012.).

2.4 Liječenje periodontitisa

Liječenje periodontitisa se bazira na suzbijanju izvora upale tj. na smanjenju zubnog plaka. Konzervativna terapija sastoji se od uklanjanja zubnog plaka te od dnevnog održavanja zubne higijene. Liječenje se sastoji od uklanjanja zubnog plaka i kamenca, poliranja zubnih kruna, subgingivalne lavaže i kada je to potrebno – kirurškog liječenja periodontitisa (GORREL, 2004.).

Liječenje se uvijek obavlja u općoj anesteziji. Zubni plak i kamenac uklanja se prvo sa supragingivalne površine zuba. Ukoliko je prisutna velika količina zubnog kamenca, prvo se koriste ručni instrumenti za uklanjanje kamenca. Za supragingivalni dio koristimo dljeteta, a za subgingivalni dio kirete. Pri tome se veličina ručnih instrumenata treba prilagoditi veličini životinje. Ostatak kamenca uklanja se ultrazvučnim ili soničnim uređajem za uklanjanje zubnog kamenca i plaka. Sonični uređaj pokreće zrak koji je pod tlakom, dok ultrazvučni uređaj pokreće mikromotor. U veterinarskoj medicini češće se koristi ultrazvučna sonda (GORREL, 2004.). Za vrijeme zahvata postoji opasnost od pregrijavanja sonde i zuba zbog čega je stalan dotok vode nužan za ultrazvučno uklanjanje kamenca. Također ne preporučuje se čistiti isti zub dulje od 15 sekundi. Ukoliko se u tom razdoblju ne ukloni željena količina plaka ili kamenca postupak se može nastaviti kada se zub ohladi. Zbog utjecaja visoke temperature na zub može doći do razvijanja pulpitisa. Zatim, ako je prisutan plak subgingivalno i prisutni su gingivalni džepovi potrebno ih je otvoriti i ukloniti debris, ostatke hrane, plak i kamenac. Nakon što je uklonjen sav debris, plak i kamenac, zube treba ispolirati. Ultrazvučna ili sonična sonda ostavljaju sitna oštećenja na caklini zuba koja se poliranjem izgleda te ukloni ostatak plaka. Nakon poliranja zuba važno je isprati sulkuse i džepove s fiziološkom otopinom ili klorheksidinom u svrhu uklanjanja zaostalog debrisa (GORREL, 2004.).

Kirurško liječenje periodontitisa uključuje gingivektomiju, mukoperiostalne flapove, operacije na koštanom tkivu i ekstrakcije zuba. Glavni cilj periodontalne kirurgije je očuvanje periodonta uklanjanjem zubnog plaka i njegovom kontrolom. Premda je kirurško liječenje neophodno kod uznapredovanih stupnjeva periodontitisa (trećeg i četvrtog stupnja), ono nikada nije prvi izbor liječenja periodontitisa (GORREL, 2004.). U ranijim stadijima bolesti cilj je zaustaviti napredak periodontitisa s uklanjanjem plaka sa zuba te davanjem uputa

vlasniku za čišćenje zuba kod kuće. Ukoliko, usprkos tome, bolest napreduje ili vlasnik ne može održavati prikladnu higijenu usta psa, potrebno je kirurško liječenje (GORREL, 2004.).

2.5 Ekstrakcije zuba

Uznapredovali periodontitis trećeg i četvrtog stupnja indikacija je za ekstrakciju zahvaćenih zuba. Potpuni gubitak periodontalnog ligamenta, vidljive furkacije, povučena gingiva, mobilnost zuba te nemogućnost vlasnika da održava odgovarajuću zubnu higijenu neke su od indikacija za ekstrakciju zuba. Postoje zatvorena i otvorena metoda ekstrakcije. Zatvorena metoda ekstrakcije definira se kao ekstrakcija za koju je potrebno koristiti samo luksator ili elevator bez potrebe uklanjanja alveolarne kosti. Nakon ekstrakcije, gingiva se može zaštititi ili ostaviti otvorena da zaraste granulacijom. Već unutar 24 - 48 sati dolazi do organizacije ugruška. Otvorena metoda ekstrakcije je tehnika u kojoj se pomoću mukoperiostalnog flapa omogućuje pristup alveolarnoj kosti. Alveolarna kost koja se nalazi ispod bukalne sluznice se najčešće ukloni kako bi mogli ekstrahirati zub. Zatim se flapom zatvori nastalo oštećenje nakon ekstrakcije te tako omogući primarno cijeljenje. Izbor metode ekstrakcije koja se koristi ovisi o nekoliko faktora, kao što su morfologija zuba, prisutna patologija i izbor kirurga. Za ekstrakciju je nužno imati rendgenološke snimke kako bi se procijenila morfologija zuba i obujam patologije (GORREL, 2004.).

Prije bilo koje ekstrakcije zuba, važno je sa svih zuba ukloniti zubni plak i zubni kamenac te isprati usnu šupljinu klorheksidinom. Klorheksidin se ne koristi nakon ekstrakcije, te se ne preporučuje njime ispirati alveolarnu šupljinu, jer djeluje kao iritans na alveolu zuba. Prije početka operacije, životinju se fiksira na stomatološkom stolu u lateralni ili dorzalni položaj. Kirurškim krpama se zaštititi usna šupljina, te se treba spriječiti mogućnost slijevanja antiseptika i vode pacijentu u dušnik. To se osigurava napuhavanjem osiguravajućeg balona na endotrahealnom tubusu te korištenjem kirurških gaza u usnoj šupljini. Također, važno je da se zaštititi i sam operater, obavezno je imati kiruršku kapu, masku i zaštitne naočale (NIEMIEC i sur., 2017.).

2.5.1 Zatvorena tehnika ekstrakcije zuba

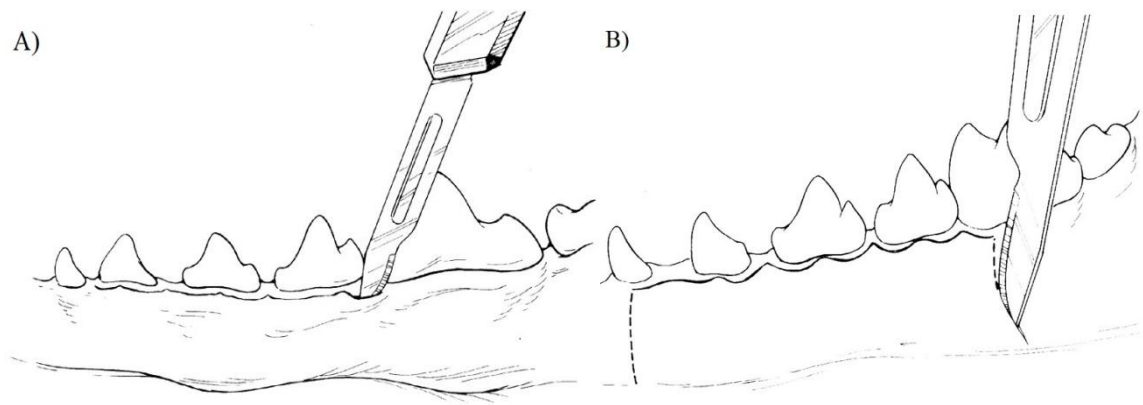
Ova tehnika najčešće se koristi kod zuba s jednim korijenom. Pogodna je za sjekutiće, prve pretkutnjake i treće kutnjake donje čeljusti. Može se koristiti i kod zuba s više korijena ukoliko je prisutan veliki gubitak alveolarne kosti. Postupak počinje kružnim odvajanjem gingive oko zahvaćenog zuba pomoću skalpela s oštricom broj 11 ili 15 ili oštrim luksatorom. Zatim se luksator prikladne veličine prislanja na zub tako da njegova konkavna površina prati

tijek korijen zuba. Prateći površinu zuba luksatorom se pritišće u prostor gdje se nalazi periodontalni ligament. Elevator se može koristiti kada se otvori prostor između zuba i alveolarne kosti. Ako se koristi elevator također prvo napravimo krug oko zuba s laganim pritiskom i rotacijom na svakom mjestu po 10 - 15 sekundi da bi se odvojila dublja periodontalna vlakna. Kada zub postane labav, izvuče se hvataljkom, kliještima ili čak prstima. Ukoliko se koristi hvataljka ili kliješta, prilikom ekstrakcije zub se lagano okreće i pomiče naprijed-nazad. Ako defekt nakon ekstrakcije nije velik, gingiva sjekutića se ne šije. Kod zuba s više korijena, zub se podijeli u zasebne jedinice kao svaki korijen za sebe. Razlog zbog kojeg se to radi je taj što su korijeni zuba usmjereni u suprotnim smjerovima što im osigurava dodatnu stabilnost u čeljusti. Četvrti pretkutnjak te prvi i drugi kutnjak gornje čeljusti najčešće imaju po tri korijena, te ukoliko nije došlo do uznapredovalog periodontitisa i resorpcije kosti potrebno je zub razdijeliti na tri dijela te ih odvojeno ekstrahirati. Gingiva se odvoji od zuba kako je već prethodno opisano. Ako nisu vidljive furkacije, periostalnim elevatorom se odvoji gingiva od zuba tako da ih vidimo, pri tome se pazi da ne dođe do oštećenja gingive koja će se koristiti kao flap. Za rezanje zuba koristi se bušilica (dijamantni stepenasti nastavak), rez započinje na furkaciji i završava na kruni zuba. Bitno je imati stalan izvor hlađenja (vode) da ne dođe do termalnog oštećenja tkiva. Svaki korijen ekstrahira se zasebno istom metodom kao i zubi s jednim korijenom. Ukoliko ima prisutnih oštrih rubova, njih se ukloni brusilicom (okruglim dijamantnim nastavkom) i pri tome treba zaštititi gingivu od mogućeg oštećenja. Kod ekstrakcije zuba s više korijena indicirano je šivanje gingive, bitno je da pri tome ima što manje napetosti tkiva (GORREL, 2004.).

2.5.2 Otvorena tehnika ekstrakcije zuba

Otvorena metoda ekstrakcije zuba koristi se kod ekstrakcije svih zuba. Kod ove metode podiže se mukoperiostalni flap s bukalne strane zuba kako bi se otvorio pristup alveolarnoj kosti. Rezovi za flap postavljaju se preko kosti, tako da se što više izloži alveolarna kost zbog lakše ekstrakcije. Alveolarna kost uklanja se brusilicom s dijamantnim okruglim nastavkom da se uklone svi oštri rubovi kako ne bi došlo do oštećenja flapa. Preporuka je uvijek napraviti što veći flap, zbog veće ekspozicije alveolarne kosti te manje mogućnosti oštećenja flapa. Vrijeme cijeljenja malog i velikog flapa je jednako. Nakon što je zub ekstrahiran, flap se prsloni i zašije za nepčanu ili jezičnu sluznicu te se na taj način zatvara mjesto ekstrakcije. Prilikom šivanja flapa ne smije biti prisutna napetost oko linije šivanja. Ukoliko ima napetosti, zarastanje flapa je ugroženo te može doći do dehiscencije. Prema potrebi flap se može tupo ispreparirati prema margini usne da se dobije više tkiva. Također smanjenjem

visine preostale alveolarne kosti moguće je umanjiti napetost flapa. Ako je flapom nemoguće potpuno zatvoriti mjesto ekstrakcije, može se ostaviti razmak između šavova, što je povoljnija opcija od pretjerane napetosti flapa (GORREL, 2008.). Flapovi se dijele na omotnica flap, peteljkasti flap i trokutasti flap (slika 3). Omotnica flap radi se tako da se napravi rez oko zuba te se elevatom odvoji dio povezane gingive s jezične i obrazne strane zuba. Trokutasti flap se izvodi rezom po sulkusu gingive i jednim vertikalnim otpuštajućim rezom. Peteljkasti flap dobije se rezom po sulkusu gingive s dva vertikalna otpuštajuća reza. Ovaj flap pruža najbolju vidljivost za uklanjanje alveolarne kosti i ekstrakciju (VERSTRAETE i sur., 2012.).



Slika 3. Prikazani mukoperiostalni flapovi. A) Omotnica flap, B) Peteljkasti flap. Preuzeto s <https://www.vetstream.com/treat/canis/illustration/periodontal-bone-grafting-09-reposition-gingival-flap>

2.6 Analgezija

Ekstrakcija zuba može biti vrlo bolan postupak ukoliko se radi o kirurškim ekstrakcijama zuba koji nisu mobilni. Osnovni plan analgezije kod stomatoloških zahvata obuhvaća korištenje opioidnih analgetika u premedikaciji, lokalnog analgetika prije operacije te po potrebi opioidni analgetik može biti dodan za vrijeme operacije. Kod svih veterinarskih stomatoloških pacijenata koristi se multimodalni oblik analgezije. Poslijeoperacijska analgezija sastoji se od primjene opioidnih analgetika i nesteroidnih protuupalnih lijekova. Lokalna analgezija može se koristiti i na kraju zahvata kao dodatna poslijeoperacijska analgezija. Za poslijeoperacijsku analgeziju od opioidnih analgetika mogu se koristiti metadon u dozi od 0,1-0,2 mg/kg i.v. ili s.c. svakih 4-6 sati, buprenorfin u istoj dozi svakih 6-8 sati. Mogu se koristiti i transdermalni opioidni fentanilski flasteri, u dozi do 4 mikrograma/kg/h. Od nesteroidnih protuupalnih lijekova koristi se meloksikam u početnoj dozi od 0,2 mg/kg i.v. ili s.c. zatim 0,1 mg/kg i.v. ili s.c., a najčešće peroralno primjenom

sirupa. Može se koristiti i karprofen u dozi od 2-4 mg/kg i.v. ili s.c. te zatim peroralno tabletama. Lokalna analgezija sastoji se od infiltracijske analgezije primjenom lokalnog analgetika u gingivu i alveolarni periost, a koristi se ako samo nekoliko zuba treba desenzibilizirati (CLARKE i sur., 2014.).

Drugi oblik lokalne analgezije su regionalni blokovi. Neki od anestetika koji se koriste lokalnoj analgeziji su lidokain (doza do 4 mg/kg) ili bupivakain (doza 1-2 mg/kg). Blokovi koji su se pokazali najučinkovitiji u stomatološkim zahvatima su infraorbitalni, maksilarni, mandibularni te mentalni blok. Sva četiri kvadranta čeljusti mogu biti blokirana ukoliko je to potrebno kao u slučaju ekstrakcije velikog broja zuba.

Maksilarni živac (*Nervus maxillaris*) na pterigopalatalnom udubljenju (*Fossa pterygopalatina*) ulazi kroz maksilarni otvor (*Foramen maxillare*) u infraorbitalni kanal (*Canalis infraorbitalis*). Prije ulaska u infraorbitalni kanal (na pterigopalatalnom udubljenju) maksilarni živac grana se u nekoliko živaca (*Nervus zygomaticus*, *Nervus pterygopalatinus* i *Nervus infraorbitalis*). Infraorbitalni živac ulazi u infraorbitalni kanal te izlazi na infraorbitalnom otvoru (*Foramen infraorbitale*). Unutar kanala infraorbitalni živac daje ogranke koji inerviraju srednji dio obraza i zuba. Blokiranjem infraorbitalnog živca desenzibilizira se i gornju usnu, nos, vrh nosne šupljine, kao i zube na maksili (KÖNIG i sur., 2009). Blok se aplicira tako da se, nakon podizanja usne, palpacijom locira ulaz u infraorbitalni foramen. Igla se uvede plitko u infraorbitalni kanal. Uobičajeno je da se igla uvede nešto kraće od duljine četvrtog pretkutnjaka. Zatim se aspirira, kako ne bi došlo do aplikacije anestetika u krvnu žilu, i aplicira lokalni anestetik. Nakon aplikacije, igla se izvlači iz foramena te se na gingivu primjeni pritisak (20-30 sekundi) u cilju sprječavanja izlaska anestetika iz infraorbitalnog kanala i nastanka hematoma. Ukoliko se ne može pristupiti infraorbitalnom kanalu (na primjer zbog tumora na mjestu ulaza) koristi se maksilarni blok. Blok se može aplicirati intraoralnim ili ekstraoralnim pristupom. Prilikom ekstraoralnog pristupa mjesto ulaska igle je kaudalni rub kranioventralnog dijela zigomatične kosti. Igla se usmjeri paralelno s tvrdim nepcem te se uvede dok ne ostvari kontakt s nepčanom kosti. Iglu se zatim izvuče 2-3 milimetra, aspirira se (kako ne bi došlo do aplikacije anestetika u krvnu žilu) te aplicira lokalni anestetik. Za intraoralni pristup podiže se gornja usna kako bi omogućili pristup na drugi kutnjak gornje čeljusti te se igla postavi kaudalno od njega. Igla se uvodi (3-5 milimetara ovisno o veličini životinje) u dorzalnom smjeru, perpendikularno na nepce. Po već opisanom postupku, aspirira se te aplicira lokalni anestetik. Maksilarnim blokom blokira se maksilarni živac (*Nervus maxillaris*) i time se desenzibiliziraju kost, zubi,

meko i tvrdo nepce. Mandibularni blok može se aplicirati ekstraoralnim ili intraoralnim pristupom. Ovim blokom desenzibilizira se grana mandibularnog živca (*Nervus alveolaris inferior*) koji inervira zube donje čeljusti i donju usnu. Za ekstraoralni pristup igla se uvede kroz kožu na kaudoventralnom dijelu ramusa donje čeljusti, otprilike 1,5 cm rostralno od angularnog izdanka (*Processus angularis*). Igla se usmjeri dorzalno te uvede s medijalne strane mandibularnog ramusa, ostajući blizu kosti da se izbjegne slučajna blokada jezičnog živca (*Nervus lingualis*). Intraoralni pristup uključuje palpaciju mandibularnog foramena intraoralno i direktno postavljanje igle na to područje. Ovaj blok najlakše se izvodi tako da se igla prsloni uz medijalni aspekt ventralne mandibule u području mandibularnog kanala (*Canalis mandibulae*). Igla se uvodi paralelno s onom stranom mandibule koja se anezirira. Kada se osjeti da je igla nalazi u blizini foramena, šprica se pomakne do pretkutnjaka suprotne strane mandibule kako bi se osigurao lakši pristup foramenu. Kao i kod ostalih blokova prvo se aspirira, a zatim aplicira anestetik. Mentalnim blokom desenzibilizira se mentalni živac (*Nervus mentalis*) koji inervira donju usnu i zube rostralno od mentalnog foramena (*Foramen mentale*). Igla se umetne u sredinu mentalnog kanala u duljini drugog pretkutnjaka, aspirira se i aplicira anestetik. Kod manjih pasa teško je palpirati mentalni foramen, u tom slučaju koristi se mandibularni blok (VERSTRAETE, 2012.).

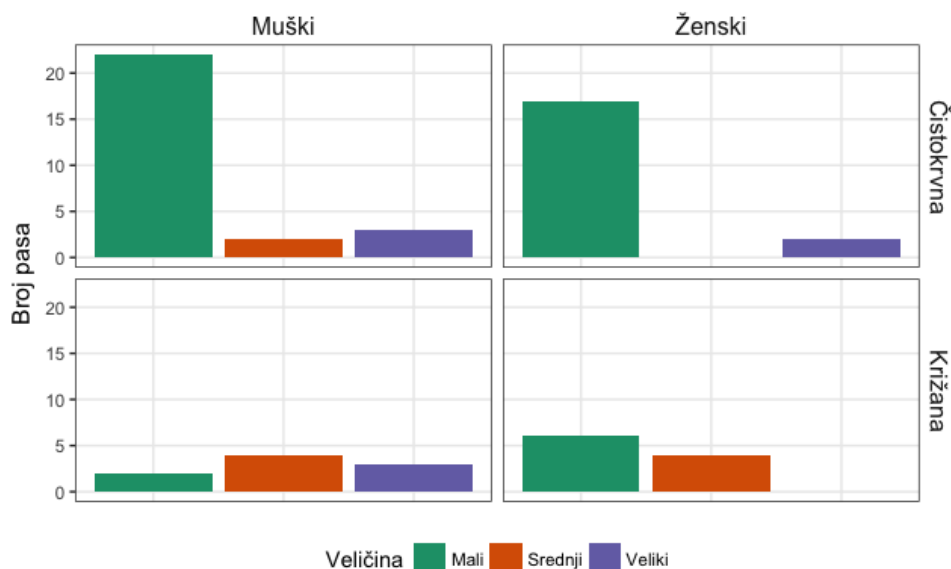2.7 Antibiotici i antiseptici

Uporaba antibiotika kod periodontitisa upitne je učinkovitosti. Nije dokazano da terapija antibioticima bez mehaničkog uklanjanja zubnog plaka i kamenca donosi poboljšanje kod periodontitisa. S obzirom na to ne savjetuje se korištenje antibiotika samo zbog periodontitisa. Antibiotici se mogu koristiti u preventivne i terapijske svrhe. U preventivne svrhe antibiotici se koriste kod imunodeficitarnih životinja, životinja s dijabetesom, stomatitisom, osteomijelitisom te kod životinja kojima je uklonjena slezena. Također antibiotici se mogu koristiti i prije operacijskog zahvata (profilaktički u indukcijskoj fazi anestezije) kod ekstrakcije svih zuba iz usne šupljine. Antiseptici se koriste za kontrolu rasta broja bakterija u usnoj šupljini i nastanka plaka na zubima. Preporučuje se ispiranje usne šupljine antiseptičkom otopinom prije i tijekom stomatološkog tretmana (SUMMERS i sur., 2000.). Klorheksidinska otopina zlatni je standard za kontrolu plaka i bakterija u usnoj šupljini. Iako je koncentracija od 0,2 % sigurna za korištenje, preporučuje se koncentracija od 0,05 % kada je sluznica izložena otopini tijekom cijelog liječenja. Također treba spriječiti da otopina dođe u kontakt s očima (MORGAN i sur., 1996.). Osim klorheksidina, mogu se koristiti i povidon-jod te cink askorbat (VERSTRAETE, 2012.).

3 MATERIJALI I METODE

3.1 Uzorak

U ovom retrospektivnom istraživanju korišteni su podatci od 65 pasa koji su dovedeni na stomatološki zahvat na Kliniku za kirurgiju, ortopediju i oftalmologiju Veterinarskog fakulteta u Zagrebu u razdoblju od prosinca 2016. godine do srpnja 2018. godine. Psi su podijeljeni u kategorije: veličina, dob, pasmina, tip čeljusti, razlog dolaska, spol, zubi zahvaćeni periodontitisom, broj furkacija, broj ekstrakcija, zahvaćenost alveolarne kosti i nedostatak zuba. Prema veličini psi su podijeljeni u 3 skupine, na male pse do 15 kilograma, srednje velike pse od 15 do 30 kilograma tjelesne mase te velike pse preko 30 kilograma. Prema starosti podijeljeni su na mlade pse do 5 godina, pse srednje životne dobi od 5 do 10 godina te stare pse iznad 10 godina starosti. U promatranoj skupini bilo je 19 križanih pasa i 46 čistokrvnih pasa. S obzirom na tip čeljusti psi su podijeljeni u 3 kategorije: brahiocefalični, mezocefalični i dolicefalični. Prema broju ekstrakcija, psi su podijeljeni u skupine ekstrakcija jednog zuba, ekstrakcije do 7 zuba i ekstrakcije preko 7 zuba. Zahvaćenost alveolarne kosti dijagnosticirana je rendgenološki, gdje je uočen vertikalni i/ili horizontalni gubitak alveolarnog koštanog tkiva. Također jedna od kategorija je bio razlog dolaska tj. anamneza. Psi su podijeljeni u 4 razloga dolaska: krvarenje iz usta, otekline ispod oka, neugodan zadah ili veća količina zubnog kamenca (Slika 4).



Slika 4. Prikaz broja promatranih pasa prema kategorijama spol, pasmina, veličina.

3.2 Klinički i stomatološki pregled

Po primitku životinje prvo se napravi opći klinički pregled. Prilikom dolaska na kliniku svaka životinja je izvagana, određen joj je trijas, zatim se auskultacijom grudnog koša slušao dišni šum i srčani tonovi te se palpacijom abdomena provjeravala bolnost i napetost. Ako je prilikom pregleda postavljena sumnja na patološke procese, rađene su dodatne kliničke pretrage (kompletna krvna slika, biokemijski parametri, ultrazvučna pretraga srca i rendgenološko snimanje). Zatim se provodio dio stomatološkog pregleda bez sedacije. Inspekcijom su se odredile patološke promjene na glavi životinje, poput nesimetričnosti lica ili otekline ispod oka te je procijenjen zagriz životinje (pravilan ili nepravilan). Kod pasa zagriz je pravilan ako se sjekutići gornje čeljusti nalaze rostralno naspram sjekutića donje čeljusti te ukoliko se gornji i donji sjekutići dodiruju. Očnjaci donje čeljusti moraju se nalaziti u prostoru između gornjeg 3. sjekutića i očnjaka, pretkutnjaci gornje i donje čeljusti postavljeni su u takozvanoj „zig-zag“ poziciji (prvi pretkutnjak donje čeljusti nalazi se najrostralnije). Prvi kutnjak donje čeljusti naliježe s unutarnje strane četvrtog pretkutnjaka gornje čeljusti. Ukoliko nisu zadovoljeni svi navedeni faktori, smatra se da životinja nema pravilan zagriz (GORREL, 2004.). Prilikom inspekcije mogu se uočiti i razne tumorozne tvorbe i promjene pigmentacije sluznica gingive. Dio pregleda obavlja se palpacijom, kao pregled limfnih čvorova glave (mandibularnih i cervikalnih), žlijezde slinovnice te temporomandibularnog zgloba. Prilikom palpacije procjenjivala se i bolnost životinje prilikom pregleda. Životinjama je snimljen prijeoperacijski rendgenogram u sedaciji. Rendgenološku dijagnozu periodontitisa postavljamo na temelju: gubitka alveolarne margine, proširenja periodontalnog prostora te gubitka alveolarne kosti. Ostatak stomatološkog pregleda radi se u anesteziji. Prilikom intubacije pregledana je usna šupljina, ždrijelo, jezik, obrazi, oralna sluznica, tvrdo nepce te je napravljen detaljan pregled zuba (postojanje mliječnih zuba, nedostatak zuba, lomovi zuba, abnormalnosti u boji i veličini). Nakon pregleda svih navedenih dijelova životinje su podvrgnute stomatološkom liječenju.

3.3 Stomatološko liječenje

Sve životinje za vrijeme stomatološkog pregleda i liječenja su bile u općoj inhalacijskoj anesteziji izofluranom. U premedikaciji apliciran je opioid za analgeziju (metadon) i lokalno im je apliciran blok lidokainom 1 mg/kg u svako mjesto primjene bloka (infraorbitalni, mandibularni ili mentalni blok), ovisno koji su zubi zahtijevali ekstrakciju. Svim psima prvo je ultrazvučno uklonjen zubni kamenac te je usna šupljina isprana 0,1 % klorheksidinskom otopinom. Svaki zub pregledan je zubnom probom, oko svakog zuba mjereno je gingivalni

sulkus, furkacije te povučenost zubnog mesa. Furkacija je definirana kao vidljivo mjesto račvanja korijena, kod višekorijenskih zuba, do kojeg dolazi zbog patoloških procesa na alveolarnoj kosti (VERSTRAETE, 2012.).

Tablica 1. Prikazano je stupnjevanje periodontitisa prema kliničkim simptomima, reverzibilnosti procesa te liječenju bolesti.

	I stupanj periodontitisa	II stupanj periodontitisa	III stupanj periodontitisa	IV stupanj periodontitisa
Opis stupnja	Vidljiv gingivitis, reverzibilan	Gingiva otečena i upaljena, neugodan zadah, reverzibilan	Krvarenje gingive, bolnost, neugodan zadah, ireverzibilan	Kronična bakterijska upala kosti i zuba, sistemske bolesti, ireverzibilan
Liječenje	Četkanje zuba	Čišćenje plaka i kamenca	Ekstrakcija zahvaćenih zuba	Ekstrakcija zahvaćenih zuba

Zatim su s obzirom na opsežnost promjena na zubima učinjene ekstrakcije. Ekstrakcije zuba su rađene opisanim metodama, ovisno o kojem zubu se radilo. Korištena je zatvorena metoda ekstrakcije za sjekutiće i pretkutnjake s jednim korijenom te otvorena metoda ekstrakcije za zube s više korijena i očnjake. Prilikom incizije gingive za izradu flapova korištena je oštrica za skalpel broj 15, gingiva je rekonstruirana resorbirajućim koncem glikomer 631 (Biosyn 4-0, Covidien, SAD). Flapovi su korišteni kod ekstrakcije otvorenom metodom. Kao analgezija nakon operacijskog liječenja, ovisno o opsežnosti zahvata i općeg stanja pacijenta, primijenjen je opioidni analgetik metadon (Comfortan® 10 mg/ml injekcijska otopina, Dechra, UK) u dozi od 0,1- 0,2 mg/kg i.v. ili s.c. te nesteroidni protuupalni lijek meloksikam (Meloxidolor 5 mg/ml injekcijska otopina, Genera, Hrvatska) u dozi od 0,2 mg/kg i.v. ili karprofen (Rycarfa® 50 mg/ml injekcijska otopina, Krka, Hrvatska) 4,4 mg/kg i.v. Životinjama je i propisan oralni nesteroidni protuupalni lijek. U slučaju kada se radilo o ekstrakcijama nekoliko zuba i kada vlasnici nisu bili u mogućnosti aplicirati peroralno lijekove protiv bolova, životinjama postavio se opioidni fentanilski flaster u dozi do 4 mikrograma/kg/h (Durogesic, Janssen, Belgija).

3.4 Statistička obrada podataka

Eksplorativne i statističke analize te prikazi podataka rađeni su koristeći R softver (R VERZIJA 3.4.2, URL: <https://www.R-project.org/>). Parametri od interesa bili su veličina pasa, dob, pasmina, spol, tip čeljusti, ekstrakcija više od 7 zuba, ekstrakcija do 7 zuba, ekstrakcija samo jednog zuba, rendgenološki vidljiv gubitak alveolarne kosti te broj furkacija. Povezanost između parametara istražena je Fisherovim egzaktnim testom u tablici kontingencije s nultom hipotezom da nema asocijacije između parametara. Rezultati su smatrani statistički značajni ako je vjerojatnost alfa pogreške bila manja od 0,05.

4 REZULTATI

U promatranom razdoblju 65 pasa bilo je podvrgnuto stomatološkom liječenju periodontitisa. Od 65 pasa koji su bili uključeni u ovo retrospektivno istraživanje, njih 29 (42,6 %) bile su ženke a 36 (55,4 %) mušjaci. Srednja vrijednost godina cijele populacije iznosi 9,2 godine, standardna devijacija je 2,9 godina. Srednja vrijednost tjelesne mase cijele populacije iznosi 12,1 kilogram, a standardna devijacija iznosi 11,6 kilograma.

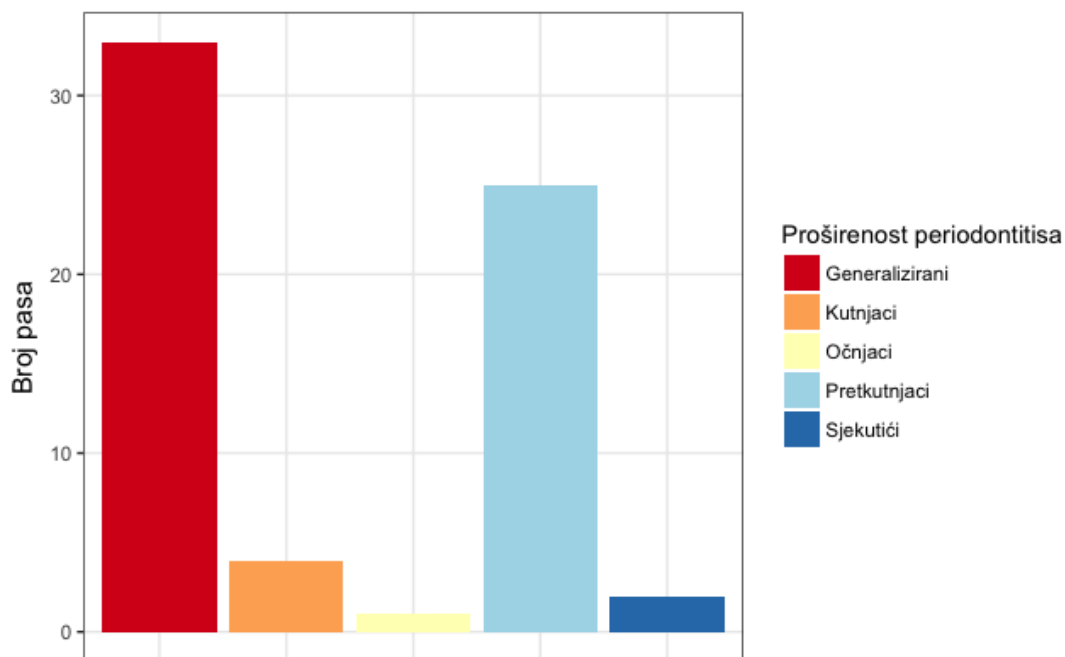
Vlasnici su navodili tri glavna razloga dolaska. Neugodan zadah kod 25 (38,5 %) pasa, izraziti zubni kamenac kod 25 (38,5 %) pasa te 15 (23 %) pasa čiji su vlasnici uočili oteklinu ispod oka. Također 9 (14 %) pasa je uz navedene simptome imalo prisutno i krvarenje iz usta. S obzirom na starost, 10 (15,4 %) pasa bilo je dobi do 5 godina, 32 (49,2 %) dobi od 5 do 10 godina i 23 (35,4 %) dobi preko 10 godina. S obzirom na veličinu (Tablica 2) 47 pasa (72,3 %) bilo je manjih pasmina (do 15 kilograma tjelesne mase) 10 (15,4 %) pasa bilo je srednje veličine (od 15 do 30 kilograma tjelesne mase) te 8 (12,3 %) pasa velikih pasmina (preko 30 kilograma tjelesne mase).

Tablica 2. Prikazan je broj pasa s obzirom na veličinu i tip čeljusti. Ukupan broj pasa je 65.

		Broj pasa
Veličina	Mali (do 15 kg)	47
	Srednji (15-30 kg)	10
	Veliki (>30 kg)	8
Tip čeljusti	Brahiocefalični	15
	Mezocefalični	38
	Dolicefalični	12

Najveći postotak pasa (93,8 %) imao je III ili IV stupanj periodontitisa koji je zahtijevao barem jednu ili više ekstrakcija. Rendgenološku i kliničku dijagnozu generaliziranog periodontitisa imalo je 33/65 (50,7 %) pasa, 4/65 (6,2 %) periodontitisa kutnjaka, 25/65 (38,5 %) periodontitis pretkutnjaka, 2/65 (3,1 %) periodontitis na sjekutićima, 1/65 (1,5 %) periodontitis očnjaka (Slika 5). Vidljive furkacije imalo je 25/65 (38,5 %) pacijenata. Ekstrakciju samo jednog zuba imalo je 12/65 (18,5 %) životinja, ekstrakcija do sedam zuba 25/65 (38,5 %) životinja, 28/65 (43 %) životinja imalo je više od sedam ekstrakcija. U slučaju vidljivog gubitka alveolarnog koštanog tkiva 13/65 (20 %) životinja imalo je vidljiv

horizontalni ili vertikalni gubitak kosti. 45/65 (69,2 %) životinja imalo je povećan gingivalni sulkus na jednom ili više zuba. Rendgenološki 16/65 (24,6 %) životinja imalo je vidljive periapikalne lezije na jednom ili više korijena zuba. Prilikom stomatološkog pregleda 22/65 (33,8 %) životinja imalo je vidljivu oligodonciju, odnosno nedostatak jednog ili više zuba, zbog opsežnosti periodontitisa.



Slika 5. Prikazan je broj pasa s obzirom na proširenost periodontitisa na pojedinim skupinama zuba.

Značajna korelacija uočena je između parametara ekstrakcije više od 7 zuba i gubitka alveolarnog koštanog tkiva ($p < 0,01$). Naime, od svih pasa koji su imali vidljiv gubitak alveolarnog koštanog tkiva 76,9 % pasa zahtijevalo je više od 7 ekstrakcija zuba. Također pronađena je korelacija između veličine pasa s ekstrakcijom samo jednog zuba ($p < 0,01$). Od pasa koji nisu imali ekstrakciju samo jednog zuba, 64,6 % (42/65) pasa bilo je male pasmine. Što se tiče povezanosti broja furkacija s brojem ekstrakcija, dobiveni rezultati pokazuju značajnu povezanost ($p < 0,01$). Od pasa koji su imali vidljive više od 4 furkacije, 84,6 % pasa imalo je i više od 7 ekstrakcija.

U ovom istraživanju nije dokazana korelacija između ekstrakcije više od 7 zuba s parametrima kao što su spol, dob, veličina, pasmina te tip čeljusti pasa. Korelacija ekstrakcije više od 7 zuba sa spolom nije dokazana ($p = 0,12$). Premda se iz rezultata može vidjeti da od životinja koje su imale ekstrakciju više od 7 zuba, 58,3 % (14/28) bilo je ženki. Takav primjer

može se vidjeti i kod korelacije s veličinom pasa ($p=0,06$), iako su ovom slučaju dobiveni podaci da 83,3 % (27/41) pasa koji su imali više od 7 ekstrakcija pripadalo skupini malih pasmina pasa do 15 kilograma tjelesne mase (Tablica 3).

Tablica 3. Prikazana je korelacija ekstrakcije više od 7 zuba s istraživanim varijablama (zahvaćenost alveolarnog koštanog tkiva, broj furkacija, spol i veličina životinja). Naveden je broj životinja koju su imale („Da“) ili nisu imale („Ne“) ekstrakciju više od 7 zuba. Statistički značajni podaci smatraju se ako je $p<0,05$.

Promatrani parametri	Ekstrakcija više od 7 zuba (broj pasa)		Relativni rizik (p vrijednost)	
	Da	Ne		
Zahvaćenost alveolarnog koštanog tkiva	Da	10	3	8.7
	Ne	14	38	(0.002)
	0	7	15	NA
Broj furkacija	≤ 4	2	4	(0.005)
	> 4	11	2	
Spol	m	10	26	0.42
	ž	14	15	(0.12)
Veličina životinja	Mali	20	27	NA
	Srednji	4	6	(0.06)
	Veliki	0	8	

5 RASPRAVA

Ovo retrospektivno istraživanje prikazuje učestalost periodontitisa i potrebe za njegovim kirurškim liječenjem u skupini od 65 pasa u razdoblju od prosinca 2016. godine do srpnja 2018. godine. U obuhvaćenoj skupini 93,8 % pasa imalo je III ili IV stadij periodontitisa, za razliku od istraživanja rađenog u Indiani i Illinoisu prema kojem je 45 % pasa, od pasa kojima je dijagnosticiran periodontitis, dijagnosticiran I stupanj periodontitisa (STELLA i sur., 2018.). Cilj istraživanja bio je procijeniti pojavnost periodontitisa kod pasa u uzgajivačnicama. Navedena razlika u rezultatima može se objasniti time da je navedeno istraživanje u SAD-u provedeno u uzgajivačnicama u kojima se redovno održavala higijena usne šupljine. Za razliku od naših pacijenata, koji su većinom dovedeni na stomatološki pregled po prvi puta u životu i bez prethodno održavane zubne higijene.

Uzevši u obzir nedostatak zuba prilikom stomatološkog pregleda, prema epidemiološkom istraživanju rađenom na 408 pasa koji su dovedeni na stomatološko liječenje u privatnu kliniku u Češkoj tijekom godine dana, 33,8 % pasa imalo je prisutan nedostatak zuba (KYLLAR i sur., 2005.). Zanimljivo da je prema našem istraživanju taj postotak isti. S progresijom bolesti simptomi, kao što je oligodontija, su sve izraženiji. S obzirom na to da je većina životinja bila starije dobi ovakav rezultat je očekivan.

Od svih životinja koje su imale izražen horizontalni ili vertikalni gubitak alveolarne kosti, 76,9 % zahtijevalo je ekstrakciju više od 7 zuba ($p < 0,01$). Provedeno je istraživanje na beaglovima kada je dokazano da je veći broj ekstrakcija u korelaciji s većim gubitkom koštanog tkiva (AL-ASKAR M. i sur., 2013.). Istraživanje je rađeno na 4 kuje, kojima se 4 mjeseca nakon ekstrakcije zuba procjenjivao gubitak alveolarne kosti na mjestima ekstrakcija. Najveći postotak gubitka alveolarne kosti bilo je prisutno kod najvećeg broja ekstrakcija. Ovaj podatak povezuje se s progresijom bolesti, jer jedan od simptoma je i gubitak alveolarnog koštanog tkiva. Uz navedeno javlja se i progresija ostalih simptoma (povećan broj furkacija, povlačenja gingive) te se zbog toga povećava i broj ekstrakcija.

Također provedeno je retrospektivno istraživanje iz 2015. godine povezano je 6 slučajeva loma donje čeljusti s uznapredovanim stupnjem periodontitisa zbog značajnog gubitak alveolarnog koštanog tkiva. Svi psi bili su starije dobi, manjih pasmina te su doživjeli traumu (CARVALHO i sur., 2015.). Zbog opsežnosti gubitka alveolarnog koštanog tkiva bilo je nužno učiniti mandibulektomiju.

U ovom istraživanju uočena je i korelacija između veličine životinje i ekstrakcije samo jednog zuba. Od pasa koji nisu imali ekstrakciju samo jednog zuba, 64,6 % pasa bilo je manjih pasmina. Iz toga proizlazi već navedena korelacija progresije bolesti s veličinom životinje. Kao što je već spomenuto kod pasa manjih pasmina stupanj bolesti je izraženiji, a time i broj ekstrakcija. Dokazana je i korelacija između broja furkacija i broja ekstrakcija zuba. Opisana korelacija je očekivana jer je klinički indicirano ekstrahirati sve zube na kojima je vidljiva furkacija.

Uočena je i moguća povezanost spola s brojem ekstrakcija ($p=0,12$). Što bi značilo da je više ženki, iz ispitivane skupine, imalo viši stupanj periodontitisa i zbog toga zahtijevalo i veći broj ekstrakcija. Iako je u već spomenutom istraživanju iz Illinoisa i Indiane (STELLA i sur., 2018.), u kojem su ispitali zastupljenost periodontitisa u uzgajivačnicama SAD-a, dokazana korelacija između spola i stupnja periodontitisa, ta korelacija može se objasniti s kvalitetom njihovog uzorka. Od 445 pasa koje je istraživanje obuhvatilo, 342 bile su ženke. To ukazuje na mogućnost da dobiveni rezultati ne dokazuju povezanost spola životinja i stupnja periodontitisa.

Istraživanje provedeno na 52 minijatura schnauzera (MARSHALL i sur., 2014.) dokazalo je korelaciju između starije životne dobi pasa i brzine progresije periodontitisa. Prije početka istraživanja svim psima redovito je održavana higijena usne šupljine. U razdoblju od 60 tjedana psima nisu četkani zubi te se svakih 6 tjedana procjenjivalo stanje svakog zuba pojedinačno. U našem istraživanju podatak progresija bolesti se može objasniti duljim vremenskim periodom u kojem vlasnici nisu održavali zubnu higijenu. Izraženost simptoma u pasa starije dobi unutar našeg uzorka u skladu je s istraživanjem na skupini pasa s područja Sjeverne Amerike prema kojemu su svi simptomi periodontitisa izraženiji kod pasa starije životne dobi (HARVEY i sur., 1994.). U istom istraživanju može se primijetiti veća zastupljenost pasa manjih pasmina u promatranom uzorku što se podudara s rezultatima našeg istraživanja gdje je čak 83,3 % pasa kojima je ekstrahirano više od 7 zuba bilo manjih pasmina.

Prema rendgenološkoj i kliničkoj dijagnozi najviše pasa imalo je generalizirani periodontitis 50,7 %, što znači da su svi zubi u usnoj šupljini bili zahvaćeni nekim stupnjem periodontitisa. Od pojedinačnih skupina zuba, najveći postotak dijagnosticiranog periodontitisa (38,5 %) bio je na pretkutnjacima. U već spomenutom istraživanju (MARSHALL i sur., 2014.) mjereno je vrijeme progresije periodontitisa na pojedinim zubima. U njihovom istraživanju vrijeme potrebno da se razvije periodontitis na četvrtom pretkutnjaku bilo je znatno brže nego na

ostalim zubima. Zatim je najbrža progresija bila uočena na sjekutićima. Također u istraživanju je dokazana niska pojavnost periodontitisa na očnjacima, što se podudara i s našim rezultatima prema kojima je samo jedan pas (1,5 % istraživane skupine) imao dijagnosticiran periodontitis očnjaka.

Slično istraživanje provedeno je 2008. godina na 98 beaglova temeljilo se na potpunom pregledu usne šupljine i svakog zuba pojedinačno. Procijenjeni su dubina sulkusa, mobilnost zuba te krvarenje gingive prilikom pregleda. Utvrđeno je da je veća pojavnost kliničkih simptoma na pretkutnjacima nego na ostalim zubima (Kortegaard i sur., 2008.). U istom istraživanju dokazano je da se bolest pretežno javlja kod starijih pasa, ali i da je mogućnost pojave bolesti visoka već pri starosti od dvije godine.

Nedostatak ovog istraživanja njegova je retrospektivna priroda zbog čega se nije moglo utjecati na metodu kliničkog pregleda i provedeno liječenje. Broj promatranih životinja relativno je mali, no promatrana populacija zorno oslikava problem periodontitisa pasa u kliničkoj praksi.

6 ZAKLJUČCI

1. Dijagnostika periodontitisa u odmaklom stupnju bolesti predstavlja problem u liječenju. U ispitivanoj skupini 93,8 % pasa imalo je dijagnosticiran III i IV stupanj periodontitisa što ukazuje da edukacija vlasnika o navedenoj bolesti nije dovoljna.
2. Psi manjih pasmina češće su podvrgnuti opsežnijem liječenju odnosno većem broju ekstrakcija što dokazuje njihovu podložnost višem stupnju periodontitisa.
3. Srednja vrijednost životne dobi pasa, koja iznosi 9.2 godine, ukazuje na to da je periodontitis češće dijagnosticiran kod pasa starije životne dobi. Zbog toga je ključno educirati vlasnike o važnosti provođenja higijene usne šupljine i redovnim stomatološkim kontrolama.
4. Rendgenološko snimanje, kao dio dijagnostike i stupnjevanja periodontalne bolesti, ključno je zbog povezanost gubitka alveolarnog koštanog tkiva s brojem potrebnih ekstrakcija.
5. Prema pojavnosti periodontitis je najčešće dijagnosticiran na pretkutnjacima s obzirom na ostale skupine zuba (očnjake, sjekutiće i kutnjake), a najmanju pojavnost imaju očnjaci.

7 LITERATURA

1. AL-ASKAR M., O'NEILL R., STARK P. C., GRIFFIN T., JAVED F., AL-HEZAIMI K. (2013): Effect of single and contiguous teeth extractions on alveolar bone remodeling: a study in dogs. *Clin Implant Dent Relat Res.*, 15 (4), 569-575.
2. ALLEN D. L., KERR D. A. (1965): Tissue response in the Guinea pig to sterile and non-sterile calculus. *J Periodontol.*, 36, 121-126.
3. BOYLE P. E. (1948): Constitutional factors predisposing to periodontal disease; case report of primary alveolar bone atrophy in a dog. *J Am Dent Assoc.*, 37 (3), 325-332.
4. CARVALHO C. M., RAHAL S. C., DOS REIS MESQUITA L., CASTILHO M. S., KANO W. T., MAMPRIM M. J. (2015): Madibulectomy for treatment of fractures associated with severe periodontal disease. *Can Vet J.*, 56 (3), 292-294.
5. CLARKE K. W., TRIM C. M., HALL L. W. (2014): *Veterinary Anaesthesia, Anaesthesia of the dog, Local analgesia.* WB Saunders, USA, 473-489.
6. EGELBERG J. (1965): Local effects of diet on plaque formation and gingivitis development in dogs. I. Effect of frequency of meals and tube feeding. *Odontologisk Revy.*, 16, 50-60.
7. EGELBERG J. (1965): Local effects of diet on plaque formation and gingivitis development in dogs. II. Effect of frequency of meals and tube feeding. *Odontologisk Revy.*, 16, 50-60.
8. GORREL C. (2004): *Veterinary Dentistry for a General Practitioner.* WB Saunders, Philadelphia.
9. GORREL C. (2008): *Small Animal Dentistry.* WB Saunders, Philadelphia.

10. HAMP S. E., OLSSON S. E., FARSO-MADSEN K., VIKLANDS P., FORNELL J. (1984): A microscopic and radiologic investigation of dental diseases in dogs. *Vet Radiol Ultrasound*, 25 (2), 86-92.
11. HARVEY C. E., SHOFER F. S., LASTER L. (1994): Association of age and body weight with periodontal disease in North American dogs. *J Vet Dent.*, 11 (3), 94-105.
12. HENNET P. R., HARVEY C. E. (1991): Anaerobes in periodontal disease in the dog: a review. *J Vet Dent.*, 8 (2), 18-21.
13. KORTEGAARD H. E., ERIKSEN T., BAELUM V. (2008): Periodontal disease in research beagle dogs – an epidemiological study., *J Small Anim Pract.*, 49 (12), 610-616.
14. KÖNIG H. E., LIEBICH H. G., ČERVENY G. (2009): Anatomija domaćih sisavaca – udžbenik i atlas u boji za studente i praktičare., *Živčani sustav – Periferni živčani sustav*, Naklada Slap, RH, 538-580.
15. KÖNIG H. E., LIEBICH H. G., STAUTET J. (2009): Anatomija domaćih sisavaca – udžbenik i atlas u boji za studente i praktičare., *Probavni sustav*, Naklada Slap, RH, 309-334.
16. KYLLAR M., WITTER K. (2005): Prevalence of dental disorders in pet dogs. *Vet Med-Czech.*, 50 (11), 496-505.
17. LÖE H., THEILADE E., JENSEN S. B. (1965): Experimental Gingivitis in Man. *J Periodontol.*, 36 (3), 177-187.
18. LOESCHE W. J. (1979): Clinical and microbiological aspects of chemotherapeutic agents used according to the specific plaque hypothesis. *J Dent Res.*, 58 (12), 2404-2412.
19. MARSHALL M. D., WALLIS C. V., MILELLA L., COLYER A., TWEEDIE A. D., HARRIS S. (2014): A longitudinal assessment of periodontal disease in 52 miniature schnauzers. *BMC Vet Res.*, 10 (1), 166-179.

20. NIEMIEC A. B., GAWOR J., NEMEC A., CLARKE D., TUTT C., GIOSO M., STEGALL P., CHANDLER M., MORGENEGG G., JOUPPI R., STEWART K. (2017): World Small Animal Veterinary Association Global Dental Guidelines, dostupno na: https://www.wsava.org/WSAVA/media/Documents/Guidelines/Dental-Guidelines-for-endorsement_0.pdf
21. NYMAN S., SARHED G., ERICSSON I., GOTTLÖW J., KARRING T. (1986): Role of „diseased“ root cementum healing following treatment of periodontal disease. An experimental study in the dog. *J Periodontal Res.*, 21 (5), 496-503.
22. R CORE TEAM (2017). R: A language and environment for statistical computing. R Foundation for Statistical Computing, Vienna, Austria.
23. STELLA J. L., BAUER A. E., CRONEY C. C. (2018): A cross-sectional study to estimate prevalence of periodontal disease in a population of dogs (*Canis familiaris*) in commercial breeding facilities in Indiana and Illinois. *PLoS one.*, 13 (1).
24. THEILADE E., WRIGHT W. H., JENSEN S. B., LÖE H. (1966): Experimental gingivitis in man. II. A longitudinal clinical and bacteriological investigation. *J Periodontal Res.*, 1, 1-13.
25. VERSTRAETE J. M. F., LOMMER J. M. (2012): *Oral and Maxillofacial Surgery in Dogs and Cats*, Saunders, USA.

8 SAŽETAK

Periodontitis ili periodontalna bolest jedna je od najčešćih bolesti u pasa. Definira se kao upalna reakcija na zubni plak, a rezultira progresivnim povlačenjem gingive te razaranjem periodontalnog ligamenta i alveolarne kosti. Bolest započinje gingivitisom te je u tom stadiju je reverzibilna, ali ukoliko se ne liječi prelazi u svoj ireverzibilni stadij – periodontitis.

Ovo retrospektivno istraživanje obuhvatilo je anamnestičke te podatke kliničkog pregleda i liječenja 65 pasa koji su dovedeni na stomatološki zahvat.

Cilj istraživanja bio je prikazati koliko pasa, iz promatrane skupine, zahtjeva kirurško liječenje periodontitisa u vidu otvorenih i zatvorenih metoda ekstrakcije. Povezanost stupnja periodontitisa s brojem ekstrakcija prikazana je kroz korelaciju mjerenih parametara (npr. veličina, spol, dob pasa) s brojem potrebnih ekstrakcija zuba.

Rezultati istraživanja pokazali su povezanost između gubitka alveolarnog koštanog tkiva i broja ekstrakcija. Životinje koje su imale vidljiv horizontalni ili vertikalni gubitak alveolarnog koštanog tkiva zahtijevale su veći broj ekstrakcija zuba. Psi manjih pasmina imali su manju mogućnost ekstrakcije samo jednog zuba u odnosu na srednje i velike pasmine. Također uočena je povezanost broja furkacija s brojem potrebnih ekstrakcija.

Progresijom bolesti i većim brojem izraženih simptoma, životinje zahtijevaju veći opseg liječenja te više ekstrakcija zuba. Također broj potrebnih ekstrakcija veći je kod životinja manjih pasmina. Naglasak je na prevenciji bolesti te na edukaciji i osvještavanju vlasnika o provođenju redovnih stomatoloških kontrola i održavanja higijene usne šupljine.

KLJUČNE RIJEČI: *periodontitis, ekstrakcija, pas, stomatološki pregled*

9 SUMMARY

SURGICAL TREATMENT OF PERIODONTITIS IN DOGS

Periodontitis or periodontal disease is the one of the most common disease in dogs. The disease is defined as a result of inflammatory reaction to dental plaque, resulting in progressive gingival withdrawal, destruction of periodontal ligament and alveolar bone. The disease begins with gingivitis, which is reversible, and if it is not cured it progresses to periodontitis, which is irreversible.

This retrospective study included 65 dogs that were admitted for dental treatment.

The aim of this study was to show how many dogs, from the observed group, required surgical treatment of periodontitis and to what extent. The correlation of the stage of periodontitis with the number of extractions is shown by correlating measured parameters (e.g. size, gender, age of dog) with the number of necessary tooth extractions.

The results of the study showed correlation between loss of the alveolar bone tissue and the number of extractions. Animals with visible horizontal or vertical loss of alveolar bone tissue required a greater number of tooth extractions. When compared to medium and large breeds, smaller breeds of dog had a lower probability of extraction of only one tooth.

With the progression of the disease and the greater number of symptoms, animals required more intense treatment in the form of more extraction. It is also concluded that the number of extractions required is higher in smaller dog breeds. The emphasis is on prevention and on educating and informing the owners about the implementation of regular dental control and maintenance of oral cavity hygiene.

KEYWORDS: *periodontitis, extraction, dog, dental exam*

10 ŽIVOTOPIS

Rođena sam 25. kolovoza 1993. godine u Ogulinu. Pohađala sam Prvu osnovnu školu u Ogulinu, nakon koje upisujem Gimnaziju Bernardina Frankopana u Ogulinu smjer opća gimnazija. Uz osnovnoškolsko obrazovanje završila sam i Osnovnu glazbenu školu u Ogulinu za klavir. Nakon završetka srednje škole, 2012. godine upisujem Veterinarski fakultet u Zagrebu.

Tijekom osnovne škole pohađala sam satove njemačkog i engleskog jezika te trenirala razne sportove (gimnastiku, tenis, tea-kwon-do, skijanje).

Za vrijeme srednjoškolskog obrazovanja polažem FCE jezični test, te Goethe-Zertifikat A2. Uz razne izvannastavne aktivnosti i sportove, ljeto 2010. godine i 2011. godine provodim u kampovima Center for Talent Development, Northwestern sveučilišta u Sjedinjenim američkim državama. Po završetku kampa 2011. godine polažem TOEFL jezični ispit.

Nakon upisa fakulteta nastavljam jezičnu naobrazbu engleskog i njemačkog jezika. Od prve godine aktivno sudjelujem u radu studentske organizacije IVSA. U proljeće 2016. godine počinjem volontirati na Klinici za kirurgiju, ortopediju i oftalmologiju. Kroz rad na Klinici spoznajem svoju ljubav prema kliničkom radu te u rujnu 2016. godine posjećujem Lake Wales Veterinary Hospital na Floridi. Tijekom lipnja 2017. godine sudjelujem u organizaciji 2. međunarodnog veterinarskog specijalističkog simpozija. U kolovozu 2017. godine odrađujem externship u Veterinary Specialty Center u Illinoisu. Iste godine u rujnu prisustvujem kao volonter 42nd WSAVA Congress and FECAVA 23rd Eurocongress u Copenhagenu. U razdoblju od travnja do lipnja 2018. godine odrađujem externship u The Queen's Veterinary School Hospital u Cambridge-u. Po povratku ponovno sudjelujem u organizaciji 3. Međunarodnog veterinarskog specijalističkog simpozija. Zatim u studenom 2018. godine objavljujem znanstveni članak u časopisu „Veterinar“ pod nazivom *Dijagnostika i liječenje puknuća prednjeg križnog ligamenta* pod mentorstvom doc. dr. sc. Marka Pećina. Te u prosincu iste godine sudjelujem na stručnom skupu WSAVA Global Dental Guidelines.