

Patološke karakteristike neoplastičnih promjena hrvatskih autohtonih pasmina pasa

Židak, Helena

Master's thesis / Diplomski rad

2020

Degree Grantor / Ustanova koja je dodijelila akademski / stručni stupanj: **University of Zagreb, Faculty of Veterinary Medicine / Sveučilište u Zagrebu, Veterinarski fakultet**

Permanent link / Trajna poveznica: <https://um.nsk.hr/um:nbn:hr:178:381510>

Rights / Prava: [In copyright](#) / [Zaštićeno autorskim pravom.](#)

Download date / Datum preuzimanja: **2024-12-21**



Repository / Repozitorij:

[Repository of Faculty of Veterinary Medicine -
Repository of PHD, master's thesis](#)



**SVEUČILIŠTE U ZAGREBU
VETERINARSKI FAKULTET**

Helena Židak

Patološke karakteristike neoplastičnih promjena hrvatskih autohtonih pasmina pasa

Diplomski rad

Zagreb, 2020.

**VETERINARSKI FAKULTET
SVEUČILIŠTA U ZAGREBU**

ZAVOD ZA VETERINARSKU PATOLOGIJU

Predstojnik:

izv. prof. dr. sc. Marko Hohšteter

Mentori:

izv. prof. dr. sc. Marko Hohšteter

dr. sc. Lidija Medven Zagradišnik

Članovi Povjerenstva

za obranu diplomskog rada:

1. doc. dr. sc. Ivan-Conrado Šoštarić-Zuckermann

2. dr. sc. Lidija Medven Zagradišnik

3. izv. prof. dr. sc. Marko Hohšteter

4. prof. dr. sc. Branka Artuković (zamjena)

Zahvale

Zahvaljujem mentoru i predstojniku Zavoda za veterinarsku patologiju izv. prof. dr. sc. Marku Hohšteteru i mentorici dr. sc. Lidiji Medven Zagradišnik na vodstvu, pomoći, strpljenju i uloženom trudu u izradi ovog studentskog rada te doc. dr. sc. Ivanu Conradu Šoštarić-Zuckermannu na podijeljenim savjetima i pomoći, kao i ostalim zaposlenicima Zavoda za veterinarsku patologiju.

Također, posebno zahvaljujem prijateljima i obitelji na pruženoj podršci i tehničkoj pomoći pri pisanju ovog rada.

POPIS PRILOGA

SLIKE

Slika 1: Kutani histiocitom, citološka pretraga, vidljiva visoka staničnost i pojedinačne okrugle, neoplastične stanice (crna strelica) te manji broj neutrofilnih granulocita (narančasta strelica), hrvatski ovčar, x40

Slika 2: Lipom, citološka pretraga, vidljiva koherentna grupa poligonalnih stanica karakteriziranih obilnom, vakuoliziranom citoplazmom i malim, periferno smještenim jezgrama (crna strelica), posavski gonič, x10

Slika 3: Limfom, citološka pretraga, vidljiva visoka staničnost i pojedinačne, okrugle, neoplastične stanice (crna strelica), a u pozadini brojna limfoglandularna tjelešca (narančasta strelica), tornjak, x40

Slika 4: Adenokarcinom mliječne žlijezde, makroskopski izgled, vidljiva crveno obojena područja krvarenja (crna strelica), žuto-smeđa područja neoplastičnih stanica (narančasta strelica) i smeđe-crvena, nepravilna područja tumorske nekroze (plava strelica), tornjak

Slika 5: Adenokarcinom mliječne žlijezde, histopatološka pretraga, vidljive luminalne epitelne stanice koje stvaraju tubularne strukture posložene u jedan do četiri reda stanica (crna strelica), tornjak, x10

GRAFIKONI

Grafikon 1: Prikaz broja tumora na različitim lokalizacijama tijela po pojedinim pasminama

Grafikon 2: Prikaz udjela pojedinih tumora kože dalmatinskog psa

Grafikon 3: Prikaz udjela pojedinih tumora mliječne žlijezde hrvatskog ovčara

Grafikon 4: Prikaz udjela pojedinih tumora kože hrvatskog ovčara

Grafikon 5: Prikaz udjela pojedinih tumora kože posavskog goniča

Grafikon 6: Prikaz udjela pojedinih tumora kože tornjaka

Grafikon 7: Prikaz udjela pojedinih tumora hemolimfatičnog sustava tornjaka

Grafikon 8: Prikaz udjela pojedinih tumora mliječne žlijezde tornjaka

Grafikon 9: Prikaz udjela biološkog ponašanja tumora po pojedinim pasminama

SADRŽAJ

1.	UVOD	1
2.	PREGLED REZULTATA DOSADAŠNJIH ISTRAŽIVANJA.....	2
2.1.	Hrvatske autohtone pasmine pasa.....	2
2.1.1.	Dalmatinski pas	2
2.1.2.	Hrvatski ovčar	2
2.1.3.	Istarski kratkodlaki i oštrodlaki gonič.....	2
2.1.4.	Posavski gonič.....	3
2.1.5.	Tornjak	3
2.2.	Neoplastične promjene u pasa.....	4
2.2.1.	Tumori kože.....	4
2.2.2.	Tumori mliječne žlijezde	5
2.2.3.	Tumori hemolimfatičnog sustava	6
2.2.4.	Tumori krvožilnog sustava	6
2.2.5.	Tumori dišnog sustava	6
2.2.6.	Tumori probavnog sustava.....	6
2.2.7.	Tumori mokraćnog sustava	6
2.2.8.	Tumori spolnog sustava	6
2.2.9.	Tumori koštanog sustava	7
2.2.10.	Tumori živčanog sustava.....	7
2.2.11.	Tumori endokrinog sustava	7
2.2.12.	Tumori osjetilnih organa.....	7
3.	MATERIJALI I METODE	8
4.	REZULTATI.....	9
4.1.	Dob i spol pasa po pasminama, lokalizacija i tipovi neoplastičnih promjena	10
4.1.1.	Dalmatinski pas	10
4.1.2.	Hrvatski ovčar	11
4.1.3.	Istarski gonič.....	13
4.1.4.	Posavski gonič.....	13
4.1.5.	Tornjak	14
4.2.	Biološko ponašanje neoplastičnih promjena po pasminama	18
5.	RASPRAVA.....	19
5.1.	Dob i spol pasa po pasminama, lokalizacija i tipovi neoplastičnih promjena	19
5.1.1.	Dalmatinski pas	19
5.1.2.	Hrvatski ovčar	20

5.1.3. Istarski gonič.....	20
5.1.4. Posavski gonič.....	20
5.1.5. Tornjak	21
5.2. Biološko ponašanje neoplastičnih promjena po pasminama	22
6. ZAKLJUČCI	23
7. LITERATURA	24
8. SAŽETAK.....	26
9. SUMMARY.....	27
10. ŽIVOTOPIS.....	28

1. UVOD

Pas danas živi uz čovjeka, a tako je živio i kroz dugačku povijest te se u toj stoljetnoj povezanosti mijenjao zajedno s čovjekom koji ga je uzgajao i formirao. Republika Hrvatska, iako po veličini teritorija mala država, bogata je raznolikom kulturnom i biološkom baštinom, stoga ne čudi da ima brojne autohtone pasmine pasa prilagođene za njezina razna podneblja. Ti živi primjerci hrvatske nacionalne baštine uzgajani su za potrebe stanovništva, stoga se dijele prema svrsi na ovčarske (hrvatski ovčar i tornjak) i lovne pasmine (dalmatinski pas, istarski kratkodlaki i oštrodlaki gonič i posavski gonič). Budući da su neoplastične promjene česti patološki nalaz u pasa, ovim istraživanjem željeli smo dobiti podatke o postojanju i učestalosti neoplastičnih patoloških promjena kod naših, hrvatskih autohtonih pasmina. Istraživanje se obavilo analizom arhivskih obdukcijskih, histopatoloških i citoloških nalaza te histopatoloških i citoloških preparata iz Arhive Zavoda za veterinarsku patologiju, u razdoblju od 2009. do 2019. godine. Osim oskudnih podataka o neoplastičnim promjenama dalmatinskog psa, u nama dostupnoj literaturi, ne postoje podatci vezani za hrvatske autohtone pasmine, stoga bi dobivena saznanja mogla biti temelj boljoj i efikasnijoj prevenciji, dijagnostici i terapiji češće ustanovljenih neoplastičnih promjena te osnova budućih istraživanja hrvatskih autohtonih pasmina pasa.

2. PREGLED REZULTATA DOSADAŠNJIH ISTRAŽIVANJA

2.1. Hrvatske autohtone pasmine pasa

2.1.1. Dalmatinski pas

Danas je dalmatinski pas najpoznatija hrvatska pasmina pasa koja je dobila ime po Dalmaciji u kojoj se od davnina uzgajala. Najraniji naziv „Canis dalmaticus“ nalazimo u Đakovu na latinskom jeziku u zapisu biskupa Petra Bakića iz 1719. godine. U tom zapisu iznesen je opis ove pasmine te područja u kojima se uzgaja, a danas se uzgaja u cijelom svijetu. Podrijetlo ovog, snježno bijelog, prekrivenog crnim ili smeđim točkama, dalmatinskog psa zasnovano je na slikama i zapisima iz crkvenih kronika 16. – 18. stoljeća. (ŠPOLJARIĆ, 2008.). Zbog svoje mirne ćudi, prijateljskog raspoloženja te živahnog i vjernog karaktera prikladan je za različite namjene – lovački pas, pas za pratnju, obiteljski pas i pas za zaštitu, a prema FCI klasifikaciji svrstan je u skupinu 6., Goniči, krvosljednici i srodne pasmine – Sekcija 3. Srodne pasmine.

2.1.2. Hrvatski ovčar

Hrvatski ovčar se najvjerojatnije razvio od potomaka sojениčkog psa na području istočne Slavonije i Srijema, a uzgaja se u Đakovu i okolici. Hrvatski ovčar je pas kombiniranih svojstava, što znači da se koristi za čuvanje i upravljanje stadom domaćih životinja, ali i kao kućni ljubimac ili pas za pratnju. Ovaj pas crnog, kovrčavog dlačnog pokrivača i lupoidne građe se danas rijetko viđa izvan Hrvatske, ali se zanimanje za njega širi zbog dobre sposobnosti za kinološki sport. (ŠPOLJARIĆ, 2008.) Prema FCI klasifikaciji svrstan je u skupinu 1., Ovčarski i stočarski psi – Sekcija 1. Ovčarski psi.

2.1.3. Istarski kratkodlaki i oštrodlaki gonič

Istarski goniči su potekli iz Istre, a riječ je o starim hrvatskim lovačkim pasminama koji potječu od istočnojadranskih bijelih goniča s oznakama, sudeći po zapisima grčkog polihistora Xenophona. Đakovački biskup Petar Bakić u svojoj kronici iz 1719. godine svjedoči o organiziranom uzgoju oba tipa istarskih goniča u Hrvatskoj još u 14. stoljeću. Istarski gonič kratke dlake najviše je rasprostranjen u krškom priobalju i gorskom zaleđu, dok je istarski gonič oštre dlake uzgojen u višim planinskim područjima istočnojadranskog priobalja gdje su temperature niže pa mu oštra i duga dlaka zimi pruža bolju zaštitu. (ŠPOLJARIĆ, 2008.). Prema FCI klasifikaciji spadaju u skupinu 6., Goniči, krvosljednici i srodne pasmine – Sekcija 1. Goniči 1.2. goniči srednjeg rasta.

2.1.4. Posavski gonič

Mjesto povijesnog nastanka posavskog goniča bilo je područje Like i Gorskog kotara, Jadranskog priobalja, Istre te Posavine, područja uz srednji i donji tok rijeke Save, po kojoj je i dobio ime. Prvi prikaz posavskog goniča datira iz 1474. godine iz kapele kraj mjesta Beram u Istri. Ovaj pas, žuto-smeđe boje s bijelim oznakama po glavi, vratu, grudima, sapima i repu, lako se obučava te je univerzalan gonič, jasnog i zvonkog glasa, za lov na svim lovačkim terenima. (ŠPOLJARIĆ, 2008.). Prema FCI klasifikaciji svrstan je u skupinu 6., Goniči, krvosljednici i srodne pasmine – Sekcija 1. Goniči 1.2. goniči srednjeg rasta.

2.1.5. Tornjak

'Bosansko-hercegovački hrvatski pastirski pas – tornjak' je potomak autohtonih arhaičnih tipova ovčarskih pasa koji su obitavali na Dinaridima i okolnim pašnjačkim područjima. Tornjaka danas ima posvuda u Hrvatskoj i u nekim dijelovima Bosne i Hercegovine. Današnja populacija ovih velikih i snažnih pasa dobivena je parenjem pasa s raznih područja Hrvatske i Bosne i Hercegovine, a čistokrvni uzgoj započeo je 1978. godine. Budući da je tornjak pas stabilnog raspoloženja, inteligentan i oštar prvenstveno se koristi za čuvanje i zaštitu stoke i imanja. (ŠPOLJARIĆ, 2008.). Prema FCI klasifikaciji svrstan je u skupinu 2., Pinčeri i šnauceri, Molosi i švicarski pastirski psi – Sekcija 2.2. planinski tip.

2.2. Neoplastične promjene u pasa

Kao što je već spomenuto, pregledom nama dostupne literature uvidjeli smo da nema nikakvih podataka o patologiji neoplastičnih promjena autohtonih pasmina pasa Republike Hrvatske, stoga smo izdvojili najčešće neoplastične promjene koje zahvaćaju sve pse kao vrstu te pobleže srednje i velike pasmine pasa, kojima pripadaju i naše autohtone pasmine.

Prema DOBSON (2011.) neoplazije su najveći zdravstveni problem u pasa. Procjenjuje se da 1 od 10 pasa oboli (MORRIS i DOBSON, 2001.) i 1 od 4 psa uginu od neoplazije (DOBSON, 2011.). Prema istraživanju Šoštarić-Zuckermanna i sur. (2013.) oko 59% tumora pasa u Hrvatskoj čine maligne neoplastične promjene. Postoji mnogo različitih čimbenika koji uzrokuju nastanak neoplazija, a neki od njih su pogreške vezane za molekulu DNA (npr. pogreške u replikaciji), mutacije gena, virusi, kemijske tvari i zračenje (CULLEN i BREEN, 2017.). Genetika nekih pasmina pasa važan je predisponirajući čimbenik za povećani rizik od nastanka točno određenih tipova tumora ili tumora općenito (DOBSON, 2011.; GOLDSCHMIDT i GOLDSCHMIDT, 2017.). Vrlo je vjerojatno da neke pasmine pasa posjeduju promotorske gene koji pospješuju stvaranje točno određenih tipova tumora, dok neke pasmine ne posjeduju supresorske gene što pospješuje razvoj tumora općenito (CULLEN i BREEN, 2017.).

Koža i meko tkivo su najčešća tkiva na kojima dolazi do razvoja neoplazija, a nakon njih slijedi mliječna žlijezda i hemolimfatički sustav. Ostale, manje učestale lokacije, su krvožilni, dišni, probavni, mokraćni, spolni, koštani i živčani sustav te endokrini i osjetilni organi (MORRIS i DOBSON, 2001.).

2.2.1. Tumori kože

Tumori kože su najčešći od svih tumora pasa (MORRIS i DOBSON, 2001.; GOLDSCHMIDT i GOLDSCHMIDT, 2017.) i čine jednu trećinu svih tumora (MORRIS i DOBSON, 2001.; BLACKWOOD, 2011.), odnosno 45,73% tumora pasa u Hrvatskoj (ŠOŠTARIĆ-ZUCKERMANN i sur., 2013.). Kompleksna građa kože omogućava rast različitih tipova tumora i prikladno je mjesto razvitka sekundarnih tumora (metastaza), iako su oni rijetki (MORRIS i DOBSON, 2001.). Prosječno dvije trećine svih kožnih tumora čine solitarni, benigni tumori epitelnog podrijetla ili podrijetla adneksalnih struktura (MORRIS i DOBSON, 2001.), dok ostali dio čine tumori mezenhimalnog podrijetla. Radi bolje preglednosti i lakšeg razumijevanja u ovom radu smo kožne tumore podijelili na dvije skupine: tumore kože epitelnog i melanocitnog podrijetla te tumore kože mezenhimalnog podrijetla (tumori mekih tkiva) (GOLDSCHMIDT i GOLDSCHMIDT, 2017.; HENDRICK, 2017.).

U skupinu tumora kože epitelnog i melanocitnog podrijetla ubrajamo tumore žljezdanog epitela, tumore pokrovnog epitela, folikularne tumore kože i tumore nastale iz melanocita. Najčešći tumori žljezdanog epitela su adenom i adenokarcinom apokrinih žlijezda znojnica, adenom i adenokarcinom lojnih žlijezda, hepatoidalni (cirkumanalni ili perianalni) adenom i adenokarcinom te adenom i adenokarcinom analnih vrećica. Najvažniji tumori pokrovnog epitela su benigni papilom (kožna papilomatoza) i maligni karcinom višeslojnog pločastog epitela (karcinom skvamoznih stanica ili planocelularni karcinom). Kožna papilomatoza je relativno rijetka virusna bolest pasa (MORRIS i DOBSON, 2001.) čiji je uzročnik vrsno specifičan Papillomavirus (PV). Karcinom skvamoznih stanica ili planocelularni karcinom drugi je po učestalosti kožni tumor pasa, odmah poslije mastocitoma.

Karcinom skvamoznih stanica čini čak 20% svih kožnih tumora u pasa (GROSS, 2005.; BLACKWOOD, 2011.). Najvažniji čimbenici koji utječu na razvoj ovog tumora su geografski čimbenici, odnosno izloženost UV zračenju. Osim geografskih rizičnih čimbenika, značajni su i oni u samom fenotipu pasa pa su tako psi s kratkom i/ili svjetlom, odnosno bijelom dlakom, predisponirani za razvoj ovog tumora (MORRIS i DOBSON, 2001.; BLACKWOOD, 2011.). Folikularni tumori kože česta su pojava u pasa i velika većina ih je benigna, iako su zabilježeni i rijetki maligni oblici. Folikularni tumori nastaju iz različitih dijelova epitela dlačnog folikula (ADEDEJI i sur., 2017.), a najčešće se javljaju trihoblastom, trihoepiteliom i pilomatrikom. Melanom je maligna neoplazija nastala iz melanocita (GOLDSCHMIDT i GOLDSCHMIDT, 2017.), a čini od 0.8% (GOLDSCHMIDT i SHOFER, 1992.) do 2% (CONROY, 1983.) svih kožnih tumora pasa (GROSS i sur., 2005.). Svrstani su u skupinu najagresivnijih neoplazija jer ih karakterizira iznimno visoka invazivnost i metastatski potencijal (GROSS i sur., 2005.; VELOSO, 2020.). Ovaj agresivan tumor najčešće zahvaća starije pse, posebice izrazito pigmentirane pasmine, i razvija se na usnama, očnim kapcima i nogama oko noktiju (GROSS i sur., 2005.; BLACKWOOD, 2011.; GOLDSCHMIDT i GOLDSCHMIDT, 2017.). Suprotno melanomu stoji njegova relativno rijetka, benigna verzija melanocitom čija proliferacija, u nekim slučajevima, može dovesti do nastanka malignog oblika (CONROY, 1983.; GROSS i sur., 2005.).

U drugu skupinu tumora kože ubrajamo tumore mezenhimalnog podrijetla (tumori mekih tkiva) koji čine otprilike 15% svih tumora kože pasa (MORRIS i DOBSON, 2001.). Tumori mezenhimalnog podrijetla najčešće nastaju iz mezenhimalnih stanica koje se nalaze u tkivu dermisa i potkožja, a uključuju glatko mišićje, krvne i limfne žile, živce, fibrozno i masno tkivo (HENDRICK, 2017.), iako mogu nastati i na drugim mjestima. Najčešće se kod pasa javljaju mastocitom, histiocitom, fibrom i fibrosarkom, limfom, hemangiom i hemangiosarkom, lipom i leiomyom. Mastocitomi su najčešći kožni tumori jer čine 20% svih tumora kože pasa (BOSTOCK, 1986.). Svi kožni mastocitomi su maligni (GROSS i sur., 2005.), ali oni solitarni, dermalni noduli (čvorići), koji sporo rastu, su obično dobro diferencirani i imaju nizak stupanj malignosti (MORRIS i DOBSON, 2001.). Kod pasa se često javlja i kutani histiocitom (do 14% kožnih tumora) koji uglavnom zahvaća mlade pse, mlađe od 3 godine, posebice boksera, jazavčare, bulterijere i koker španijele (MORRIS i DOBSON, 2001.; BLACKWOOD, 2011.). Iako ima histološke karakteristike malignog tumora, ovaj tumor nije malignan i sam spontano regresira (MORRIS i DOBSON, 2001.).

2.2.2. Tumori mliječne žlijezde

Mliječna žlijezda je najčešća lokalizacija na kojoj nastaju tumori kod kuja. Budući da važnu ulogu u etiologiji tumora imaju ženski spolni hormoni, češće oboljevaju kuje koje nisu kastrirane ili one koje su kastrirane tek nakon nekoliko ciklusa (MORRIS i DOBSON, 2001.). Dominiraju benigni oblici i najviše su zahvaćene kuje prosječne dobi 8 godina (MORRIS i DOBSON, 2001.; VON EULER, 2011.). Benigni oblici su klasificirani u jednostavne, mješovite i složene adenome, ovisno o tipu tkiva koje ih čini, a slična je klasifikacija i malignih adenokarcinoma. Osim adenoma i adenokarcinoma, mogu se javiti i maligni tumori mezenhimalnog podrijetla odnosno sarkomi.

2.2.3. Tumori hemolimfatičnog sustava

Najčešći tumor hemolimfatičnog sustava pasa je limfom. Ovaj tumor najčešće zahvaća limfatična tkiva (limfni čvorovi, slezena, timus), ali se može razviti na svim mjestima gdje se nalaze limfatične stanice (BLACKWOOD, 2011.). Najčešći tumor slezene je hemangiosarkom i zahvaća pse starije životne dobi (od 8 do 10 godina) (DOBSON, 2011.).

2.2.4. Tumori krvožilnog sustava

Tumori krvožilnog sustava uključuju primarne tumore srčanog mišića, krvnih žila i vezivnog tkiva (MORRIS i DOBSON, 2001.) Najčešći primarni tumor srca u pasa je hemangiosarkom koji uglavnom nastaje u desnom atriju starijih pasa, posebice njemačkih ovčara (MORRIS i DOBSON, 2001.; COOPER i VALENTINE, 2017.). Hemangiosarkom se, osim u srcu, često razvija na slezeni (DOBSON, 2011.). Tumore krvnih žila čine relativno česte mezenhimalne neoplazije nastale iz različitih stanica i tkiva perivaskularnog zida i adventicije (HENDRICK, 2017.).

2.2.5. Tumori dišnog sustava

Tumori pluća su najčešći tumori dišnog sustava pasa (MORRIS i DOBSON, 2001.). Primarni tumori pluća mogu biti epitelnog (adenomi, adenokarcinomi, planocelularni karcinomi) ili mezenhimalnog (hemangiomi, hemangiosarkomi, osteosarkomi) podrijetla, iako su mezenhimalni iznimno rijetki. Velika većina plućnih tumora je malignog biološkog ponašanja, od kojih su najčešći adenokarcinomi nastali iz Clara stanica ili pneumocita tipa 2 u bronhioalveolarnom dijelu pluća (WILSON, 2017.).

2.2.6. Tumori probavnog sustava

Tumori probavnog sustava iznimno su rijetki u pasa, a najčešće se javljaju na želudcu. Ovim neoplazijama više su zahvaćeni mužjaci nego ženke, a benigni tumori, poput leiomyoma želudca, se pojavljuju u starijih pasa, dok se karcinomi pojavljuju u mlađih. Iako su primarni tumori na slezeni, jetri i pankreasu rijetki, jetra je uobičajeno mjesto razvoja metastatskih tumora (MORRIS i DOBSON, 2001.).

2.2.7. Tumori mokraćnog sustava

Mokraćni mjehur najučestaliji je dio mokraćnog sustava na kojem nastaju neoplazije, iako one čine manje od 1% svih tumora pasa. Velika većina tumora mokraćnog mjehura (97%) je epitelnog podrijetla, od kojih je karcinom prijelaznog epitela najčešći (MORRIS i DOBSON, 2001.).

2.2.8. Tumori spolnog sustava

Budući da većina kuja rano podliježe ovariohisterektomiji, tumori ovarija su rijetki, ali su zato benigni mezenhimalni tumori vagine i vulve češći. Testikularni tumori su drugi po učestalosti od svih tumora muških pasa i čine 90% tumora spolnog sustava mužjaka (NORTH i sur., 2009). Tumore testisa dijelimo na gonadostromalne (tumor Sertolijevih i tumor Leydigovih stanica) i germinativne

(seminom i teratom). Kriptorhidni mužjaci starije dobi (od 9 do 10 godina starosti) su predisponirani za razvoj tumora Sertolijevih stanica i seminoma (MORRIS i DOBSON, 2001.).

2.2.9. Tumori koštanog sustava

Primarni tumori koštanog sustava najčešće nastaju iz koštanog i hrskavičnog mezenhimalnog tkiva, a slijede ih oni iz masnog, fibroznog, živčanog i krvožilnog tkiva. Benigni oblici mezenhimalnih tumora koštanog sustava relativno su rijetki u svih domaćih životinja, dok su maligni česti u pasa. Poznato je da su za razvoj osteosarkoma predisponirane srednje i velike pasmine te da se on javlja na određenim predilekcijskim mjestima, ovisno u pasmini pasa i vrsti osteosarkoma, iako se može javiti i drugdje (BRODEY i sur., 1963.; LING i sur., 1974.). Primarne osteosarkome dijelimo s obzirom na podrijetlo nastanka na centralne (medularne) i periferne (periostalne), od kojih su centralni češći (SLAYTER i sur., 1994.).

2.2.10. Tumori živčanog sustava

Primarni tumori živčanog sustava mogu nastati iz neurona, neuroepitelnog tkiva, glia stanica i meninga. Najčešći tumor mozga u pasa je meningiom, a zatim slijede gliom i nediferencirani sarkom (MORRIS i DOBSON, 2001.). Osim u centralnom, neoplazije se razvijaju i u perifernom živčanom sustavu, od kojih su schwanomi, neurofibromi i neurofibrosarkomi najčešći. Tumori perifernog živčanog tkiva većinom zahvaćaju velike pasmine pasa (MARIANI, 2011.).

2.2.11. Tumori endokrinog sustava

Najčešće endokrine neoplazije u pasa su endokrinološki aktivni adenomi adenohipofize, kortikalni adenomi nadbubrežne žlijezde, feokromocitomi te kemodektomi aortalnog tjelešca u srcu, dok se od karcinoma najviše javlja karcinom otočića gušterače (MILLER, 2017.).

2.2.12. Tumori osjetilnih organa

Tumori osjetilnih organa su iznimno rijetki u pasa, a najčešće se pojavljuju benigni adenomi meibomovih žlijezda na kopcima. Tumori trećeg očnog kapka se rijetko javljaju, a primarni intraokularni tumori najviše zahvaćaju rožnicu, bjeloočnicu, šarenicu i cilijarno tijelo, od kojih su najvažniji melanom i limfom (MORRIS i DOBSON, 2001.).

3. MATERIJALI I METODE

Ovo retrospektivno istraživanje uključuje ukupno 256 pasa od kojih je 123 psa s dijagnosticiranom neoplastičnom promjenom. Nalazi pretraga autohtonih pasmina pasa pretraživani su iz baze podataka pohranjenih u kompjuterskom programu ISSA. Program ISSA sadrži sve obdukcijske nalaze životinja koje su obducirane na Zavodu za veterinarsku patologiju, u razdoblju od 2009. do 2019. godine, kao i histopatološke nalaze dostavljenih biopsija i citološke nalaze dostavljenih citoloških uzoraka. Uzorci tkiva i organa, odnosno biopsati i citološki uzorci dostavljeni su s klinika Veterinarskog fakulteta te iz veterinarskih ambulanti s područja Republike Hrvatske čija je dijagnostika obavljena tijekom rutinskog rada na Zavodu za veterinarsku patologiju na Veterinarskom fakultetu Sveučilišta u Zagrebu.

U svrhu izrade histopatološkog preparata, uzorci su fiksirani u 10% - tnom puferiranom formalinu i uklopljeni u parafin. Izrezani presjeci (5 μ m) su obojeni hemalaun i eozinom. Histopatološka klasifikacija tumora provedena je prema kriterijima Svjetske zdravstvene organizacije (GOLDSCHMIDT i sur., 1998.).

Citološki uzorci dobiveni su punkcijom neoplastične promjene, a punktirane stanice su razvučene na predmetnom stakalcu u jednom sloju. Uzorci su obojeni modificiranom metodom po Giemsi. Prvo se koristila May Grunwald otopina (2 min), nakon čega se ispiralo razrijeđenom Giemsi otopinom (1:10; 20 min) te destiliranom vodom (1 min i 20 sec).

Histopatološka i citološka pretraga obavljena je pomoću svjetlosnog mikroskopa Nikon 2000 Eclipse. Svi su histopatološki i citološki uzorci pregledani pod povećanjem od 4x i 10x, a prisutne patološke promjene pod povećanjem od 20x i 40x.

Odabrane patološke promjene u histopatološkim i citološkim uzorcima fotografirane su koristeći navedeni mikroskop koji je spojen s Olympus DP20 kamerom i kompjuterskim programom Cell^B (Olympus).

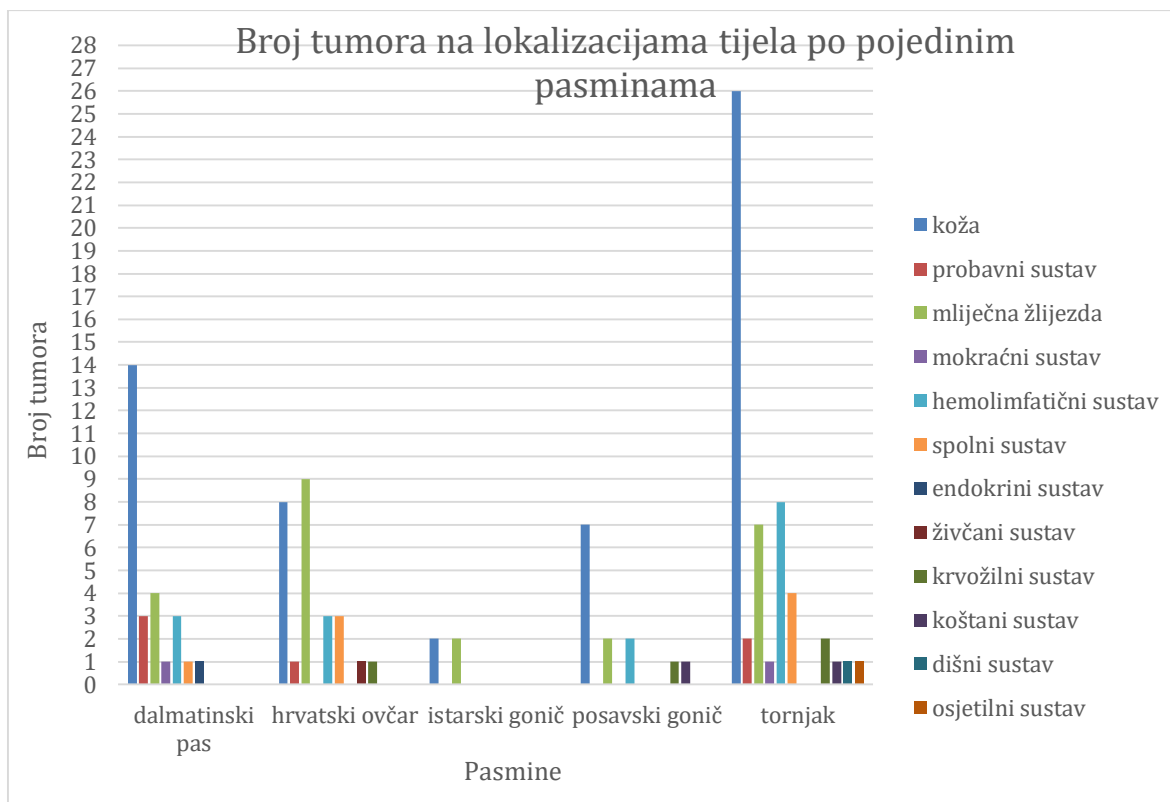
Prikupljeni podatci statistički su obrađeni u računalnim programima Microsoft Excel 2004 i STATISTICA 10.0, StatSoft, Inc. 1984-2011, www.statsoft.com. Povezanost se utvrđivala pomoću Pearsonovog Hi-kvadrat testa pri čemu su *p* vrijednosti niže od 0,05 smatrane statistički značajnima.

4. REZULTATI

Tijekom 10 godina, obuhvaćenih ovim istraživanjem, na Zavod za veterinarsku patologiju pristiglo je i pregledano sveukupno 256 lešina i uzoraka tkiva hrvatskih autohtonih pasmina pasa od kojih je 59 bilo dalmatinskih pasa, 58 hrvatskih ovčara, 16 istarskih goniča, 25 posavskih goniča i 98 tornjaka. Nakon provedenih dijagnostičkih pretraga u 48% pasa (n=123) dijagnosticirana je neoplastična promjena, a u 33% (n=84) upala, degeneracija, trovanje ili trauma. U 19% (n=49) slučajeva su uzorci bili nedijagnostički ili lešine potpuno autolitične. Od 123 psa 52% (n=64) je bilo ženskog i 48% (n=59) muškog spola. Prosječna starost svih životinja s dijagnosticiranom neoplastičnom promjenom iznosila je 9,85 godina, s rasponom od 1 do 17 godina. Prema biološkom ponašanju je od 123 tumora 73% (n=90) bilo maligno, a 27% (n=33) benigno. Statističkom obradom podataka utvrđena je statistička značajnost između dobi i biološkog ponašanja tumora čime se ustanovilo da psi starije životne dobi češće oboljevaju od malignih neoplastičnih promjena ($p=0,00365$). Od svih neoplastičnih promjena koje su se razvile u hrvatskih autohtonih pasmina pasa 46% (n=57) ih je bilo na koži, 20% (n=24) u mliječnoj žlijezdi, 13% (n=16) u hemolimfatičnom sustavu te ostalih 21% (n=26) u probavnom, spolnom, mokraćnom, krvožilnom, dišnom, koštanom, živčanom, endokrinom sustavu i osjetilnim organima. Statističkom analizom dobiveni su rezultati koji pokazuju da su, u odnosu na ostale sustave, tumori kože, mliječne žlijezde i hemolimfatičnog sustava češće bili malignog biološkog ponašanja nego benignog ($p=0,015349$).

4.1. Dob i spol pasa po pasminama, lokalizacija i tipovi neoplastičnih promjena

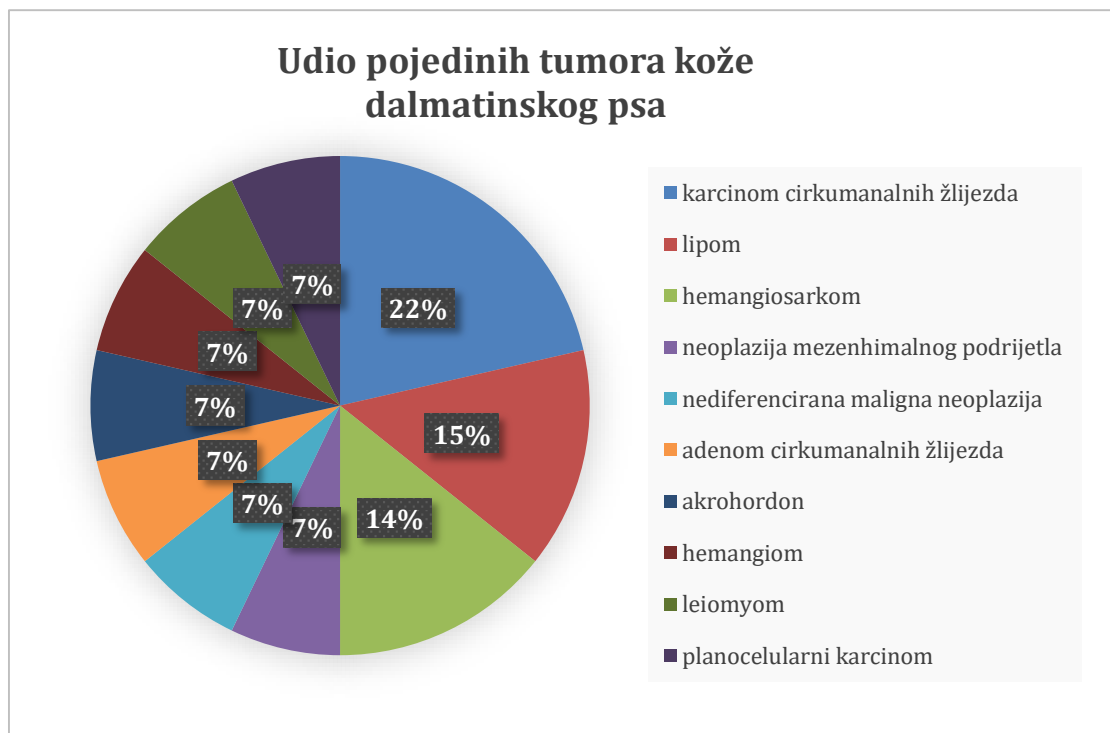
Na grafikonu 1 je prikazan broj tumora na različitim lokalizacijama na tijelu po pojedinim pasminama.



Grafikon 1. Prikaz broja tumora na različitim lokalizacijama tijela po pojedinim pasminama

4.1.1. Dalmatinski pas

Od 59 dalmatinskih pasa, 27 (46%) ih je imalo neki tip neoplastične promjene. Od pasa s neoplastičnim promjenama 14 (48%) je bilo ženskog i 13 (45%) muškog spola, a prosječna starost im je iznosila 10,52 godine, s rasponom od 3 do 14 godina. Prema lokalizaciji na tijelu, najveći broj tumora je bio na koži (52%, n=14), dok ih na dišnom, živčanom, krvožilnom, koštanom i osjetilnom sustavu uopće nije bilo. Od 14 tumora na koži, 50% (n=7) je bilo malignog i 50% (n=7) benignog biološkog ponašanja te 57% (n=8) mezenhimalnog, 36% (n=5) epitelnog podrijetla i jedna nediferencirana neoplazija. Najučestaliji tumor kože bio je karcinom cirkumanalnih žlijezda (21%, n=3). Na grafikonu 2 je prikazan udio pojedinih tipova tumora kože dalmatinskog psa. Najčešći od svih tumora ove pasmine je bio hemangiosarkom (19%, n=5) koji se u dva slučaja pojavio na koži (40%, n=2) i u hemolimfatičnom sustavu (slezena) (40%, n=2) te jednom u probavnom (20%, n=1) sustavu. Druge najčešće lokalizacije na kojima su se pojavili tumori su bile mliječna žlijezda (15%, n=4), hemolimfatični (11%, n=3) i probavni (11%, n=3) sustav u kojima su najčešći tipovi tumora bili adenokarcinomi mliječne žlijezde (100%, n=4), hemangiosarkom slezene (67%, n=2) i melanom (67%, n=2). Ostale neoplazije razvile su se u mokraćnom (n=1), spolnom (n=1) i endokrinom (n=1) sustavu.

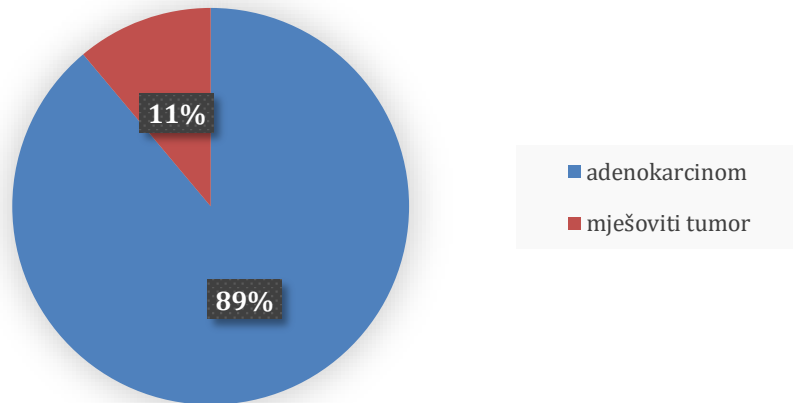


Grafikon 2. Prikaz udjela pojedinih tumora kože dalmatinskog psa

4.1.2. Hrvatski ovčar

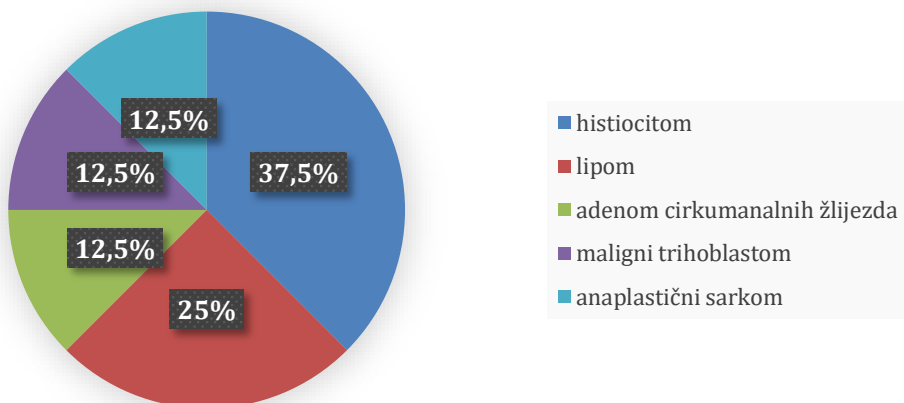
Od 58 hrvatskih ovčara, 26 (45%) je imalo neku neoplastičnu promjenu. Od pasa s neoplastičnim promjenama 15 (58%) je bilo ženskog i 11 (42%) muškog spola, a prosječna starost im je iznosila 10,23 godine, s rasponom od 2 do 17 godina. Prema lokalizaciji na tijelu, 38% (n=9) tumora je bilo na mliječnoj žlijezdi od kojih su 89% (n=8) bili maligni adenokarcinomi, a preostalih 11% (n=1) je činio benigni mješoviti tumor. Udio tumora mliječne žlijezde prikazan je na grafikonu 3. Najčešći su bili složeni (45%, n=4) i papilarni (22%, n=2) adenokarcinomi. Adenokarcinomi mliječne žlijezde su ujedno bili i najčešći od svih tumora hrvatskog ovčara (31%, n=8). Druga lokalizacija po učestalosti tumora je bila koža (31%, n=8) na kojoj je najčešći tumor bio histiocitom (34%, n=3) (grafikon 4 i slika 1). Od 8 kožnih tumora, 75% (n=6) je bilo benignog i 25% (n=2) malignog biološkog ponašanja te 75% (n=6) mezenhimalnog i 25% (n=2) epitelnog podrijetla. Nakon kože su po broju tumora slijedili hemolimfatični (12%, n=3) i spolni (12%, n=3) sustav u kojima su najčešći tipovi tumora bili limfom (67%, n=2) i seminom (67%, n=2). Ostali tumori su se pojavili u probavnom (n=1), živčanom (n=1) i krvožilnom (n=1) sustavu.

Udio pojedinih tumora mliječne žlijezde hrvatskog ovčara

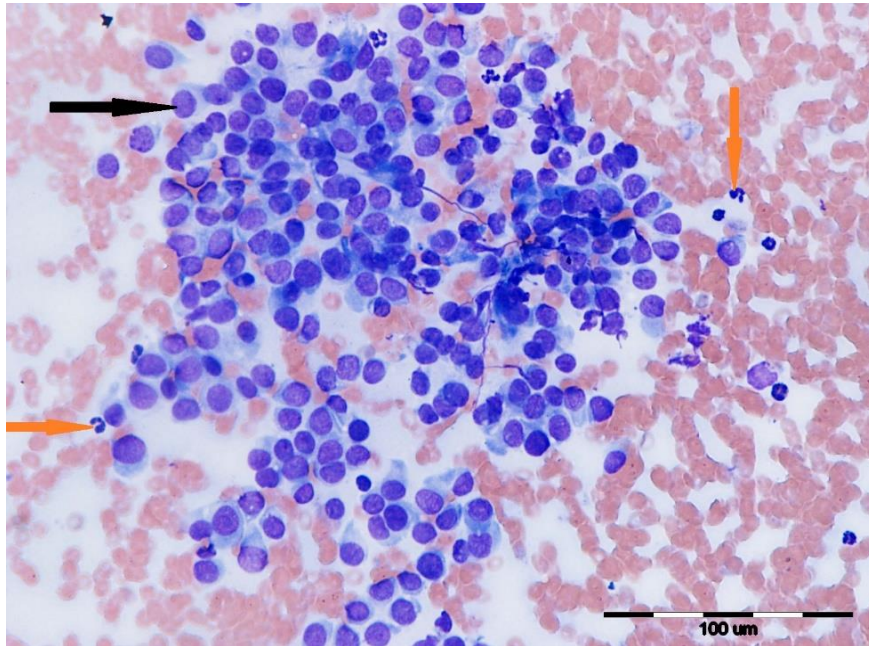


Grafikon 3. Prikaz udjela pojedinih tumora mliječne žlijezde hrvatskog ovčara

Udio pojedinih tumora kože hrvatskog ovčara



Grafikon 4. Prikaz udjela pojedinih tumora kože hrvatskog ovčara



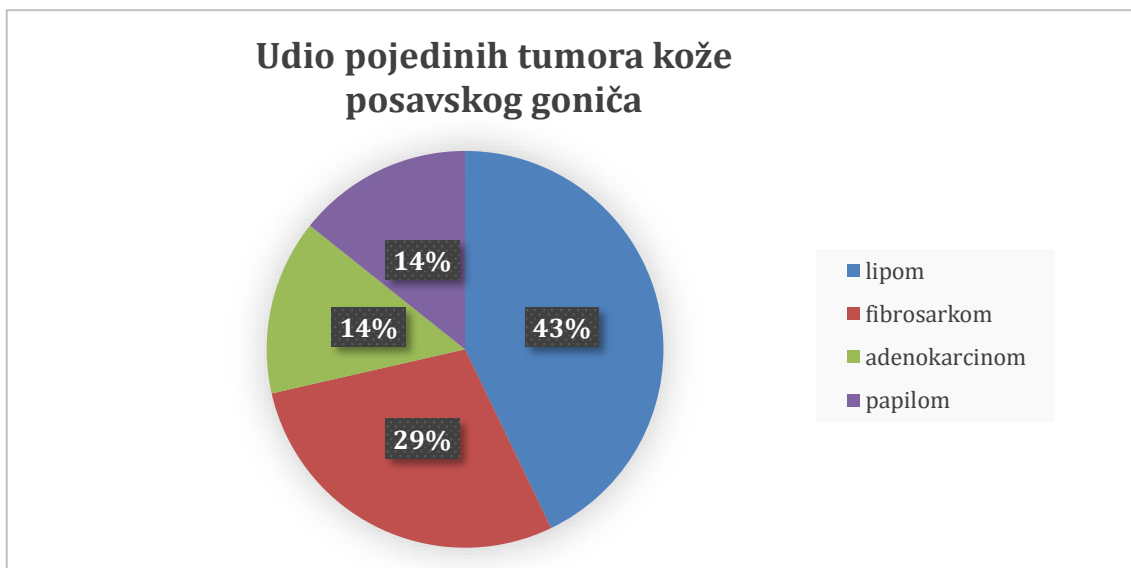
Slika 1. Kutani histiocitom, citološka pretraga, vidljiva visoka staničnost i pojedinačne okrugle, neoplastične stanice (crna strelica) te manji broj neutrofilnih granulocita (narančasta strelica), hrvatski ovčar, x40

4.1.3. Istarski gonič

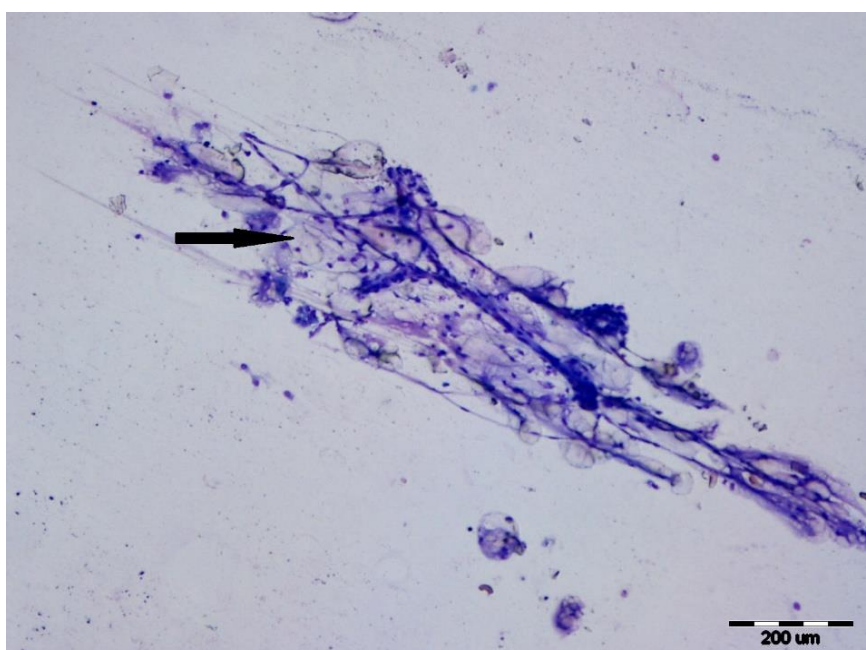
Od 16 istarskih goniča, 4 (25%) je imalo neki oblik neoplastične promjene. Od pasa s neoplastičnom promjenom 2 (50%) je bilo ženskog i 2 (50%) muškog spola, a prosječna starost im je iznosila 11,25 godina, s rasponom od 8 do 15 godina. Benigni hemangiom kože (skrotuma i prepucija) dijagnosticiran je u dva psa, a u preostala dva maligni adenokarcinom mliječne žlijezde.

4.1.4. Posavski gonič

Od 25 pasa pasmine posavski gonič, 13 (52%) je imalo neki oblik neoplastične promjene. Od pasa s neoplastičnom promjenom 6 (46%) je bilo ženskog i 7 (54%) muškog spola, a prosječna starost im je iznosila 8,15 godina, s rasponom od 1 do 14 godina. Prema lokalizaciji, najviše tumora (54%, n=7) je bilo na koži od kojih je najučestaliji bio lipom (43%, n=3). Udio pojedinih tipova tumora kože prikazan je na grafikonu 5, a lipom je prikazan na slici 2. Od 7 kožnih tumora, 43% (n=3) je bilo malignog i 57% (n=4) benignog biološkog ponašanja te 71% (n=5) mezenhimalnog i 29% (n=2) epitelnog podrijetla. Nakon kože, najviše tumora se lokaliziralo u hemolimfatičnom sustavu (15%, n=2) i mliječnoj žlijezdi (15%, n=2) u kojima su najčešći tipovi tumora bili limfom (50%, n=1) odnosno hemangiosarkom slezene (50%, n=1) i adenokarcinom mliječne žlijezde (100%, n=2). Ostali tumori su se razvili u krvožilnom (n=1) i koštanom sustavu (n=1).



Grafikon 5. Prikaz udjela pojedinih tumora kože posavskog goniča

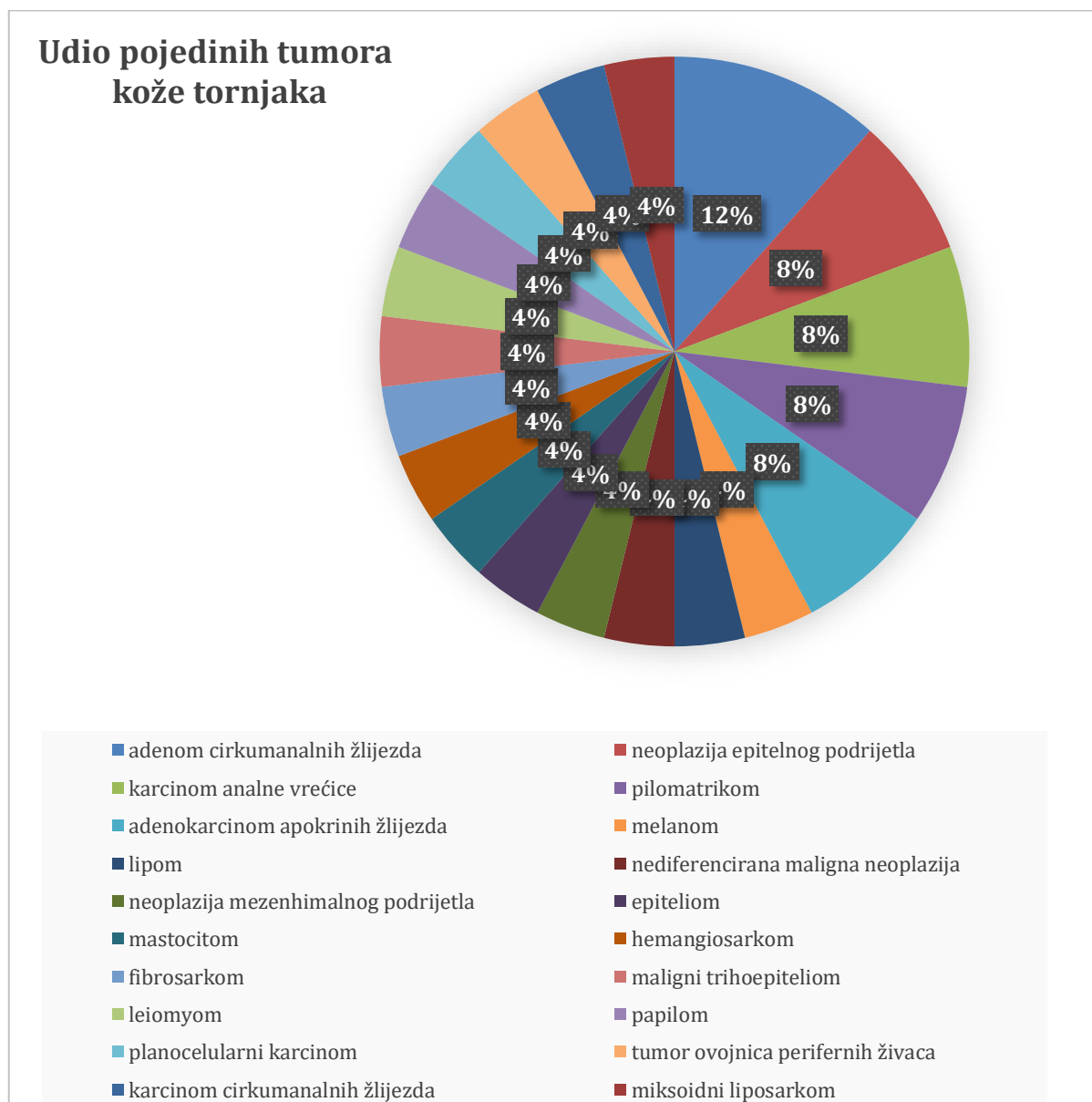


Slika 2. Lipom, citološka pretraga, vidljiva koherentna grupa poligonalnih stanica karakteriziranih obilnom, vakuoliziranim citoplazmom i malim, periferno smještenim jezgrama (crna strelica), posavski gonič, x10

4.1.5. Tornjak

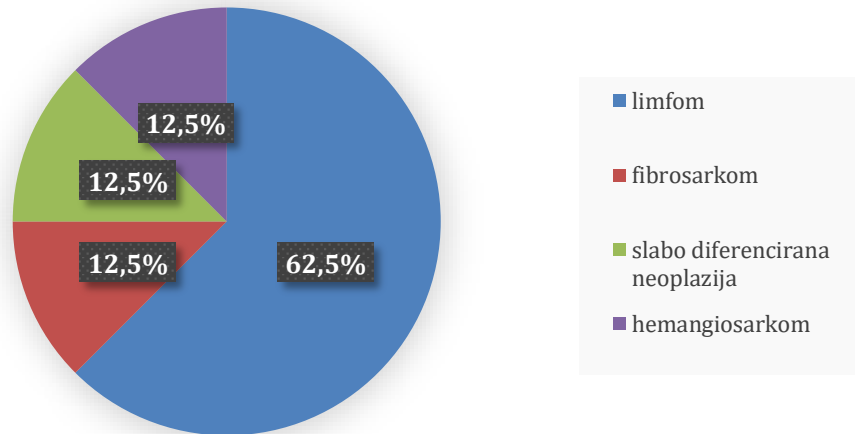
Od 98 pasa pasmine tornjak, 53 (54%) jedinice je imalo neoplastičnu promjenu. Od pasa s neoplastičnom promjenom 27 (51%) je bilo ženskog i 26 (49%) muškog spola, a prosječna starost im je iznosila 9,64 godine, s rasponom od 1 do 15 godina. Prema lokalizaciji, najviše tumora se pojavilo na koži (45%, n=26), zatim u hemolimfatičnom sustavu (15%, n=8) i na mliječnoj žlijezdi (13%, n=7).

Od 26 kožnih tumora, 69% (n=18) je bilo malignog i 31% (n=8) benignog biološkog ponašanja te 46% (n=12) mezenhimalnog i 54% (n=14) epitelnog podrijetla. Udio pojedinih tumora kože prikazan je na grafikonu 6, hemolimfatičnog sustava na grafikonu 7 i mliječne žlijezde na grafikonu 8. Najčešći tumor kože bio je adenom cirkumanalnih žlijezda (15%, n=3), hemolimfatičnog sustava limfom (62%, n=5) (slika 3), a mliječne žlijezde adenokarcinom (86%, n=6) (slika 4 i 5). Ostali tumori pojavili su se u spolnom (n=4), krvožilnom (n=2), probavnom (n=2), mokraćnom (n=1), koštanom (n=1), dišnom (n=1) i osjetilnom (n=1) sustavu. Živčani i endokrini sustav su jedini sustavi na kojima nisu ustanovljene neoplastične promjene.

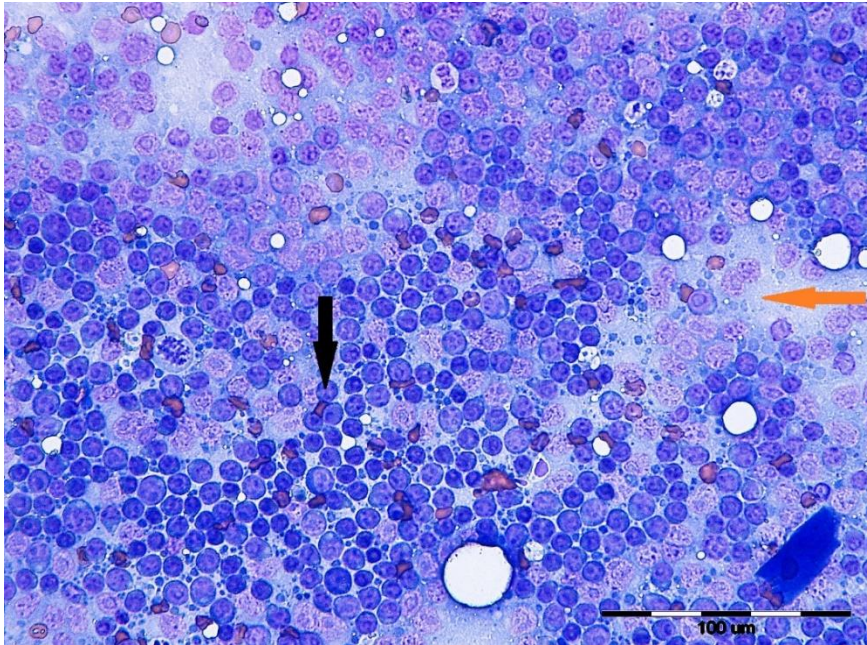


Grafikon 6. Prikaz udjela pojedinih tumora kože tornjaka

Udio pojedinih tumora hemolimfatičnog sustava tornjaka

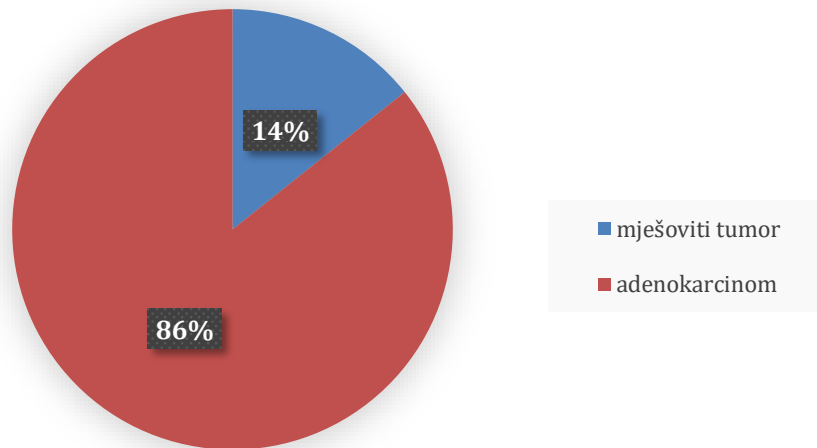


Grafikon 7. Prikaz udjela pojedinih tumora hemolimfatičnog sustava tornjaka

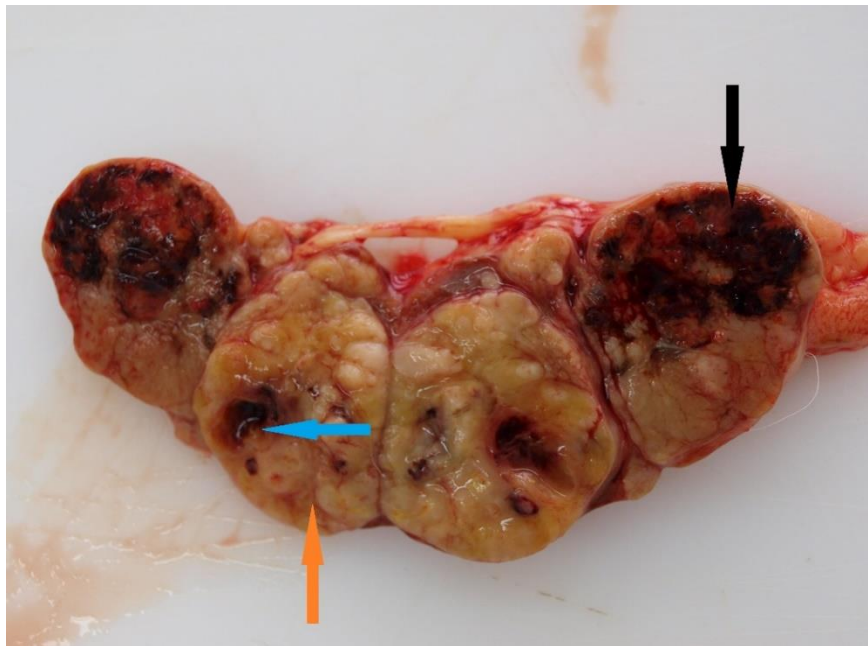


Slika 3. Limfom, citološka pretraga, vidljiva visoka staničnost i pojedinačne, okrugle, neoplastične stanice (crna strelica), a u pozadini brojna limfoglandularna tjelešca (narančasta strelica), tornjak, x40

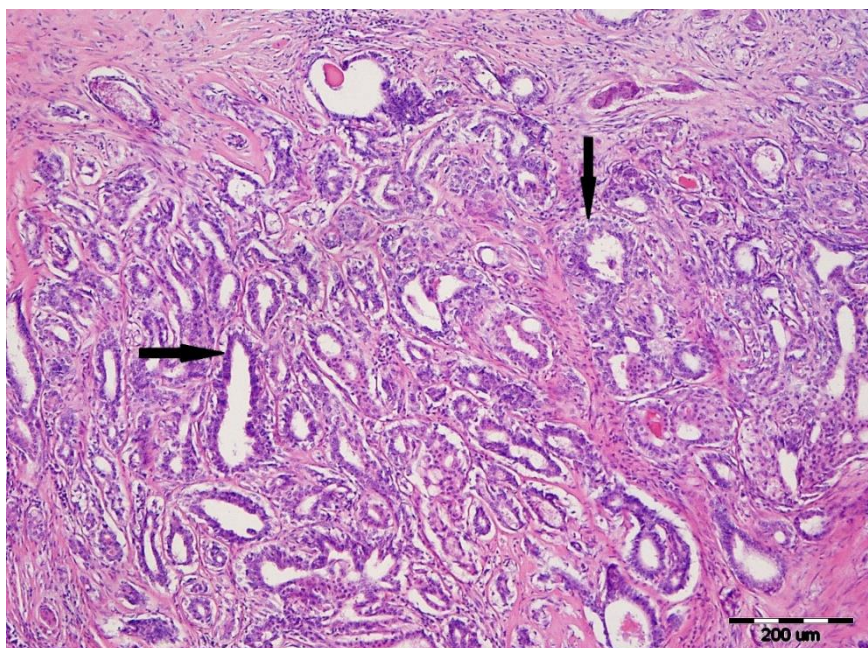
Udio pojedinih tumora mliječne žlijezde tornjaka



Grafikon 8. Prikaz udjela pojedinih tumora mliječne žlijezde tornjaka



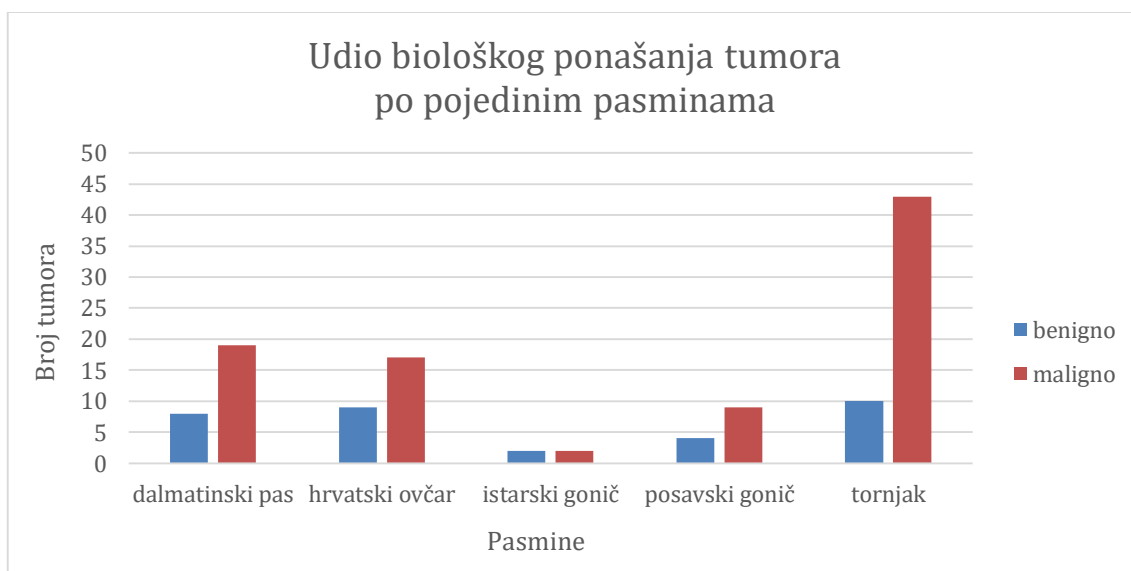
Slika 4. Adenokarcinom mliječne žlijezde, makroskopski izgled, vidljiva crveno obojena područja krvarenja (crna strelica), žuto-smeđa područja neoplastičnih stanica (narančasta strelica) i smeđe-crvena, nepravilna područja tumorske nekroze (plava strelica), toranjak



Slika 5. Adenokarcinom mliječne žlijezde, histopatološka pretraga, vidljive luminalne epitelne stanice koje stvaraju tubularne strukture posložene u jedan do četiri reda stanica (crna strelica), tornjak, x10

4.2. Biološko ponašanje neoplastičnih promjena po pasminama

Na grafikonu 9 je prikazan udio benignih i malignih neoplastičnih promjena po pojedinim pasminama.



Grafikon 9. Prikaz udjela biološkog ponašanja tumora po pojedinim pasminama

Omjer tumora benignog i malignog biološkog ponašanja kod dalmatinskog psa iznosio je 1 : 2,38, hrvatskog ovčara 1 : 1,89, istarskog goniča 1 : 1, posavskog goniča 1 : 2,25 i tornjaka 1 : 4,3. Kod svih pasmina, osim istarskog goniča, prevladali su tumori malignog biološkog ponašanja.

5. RASPRAVA

Budući da, u nama dostupnoj literaturi, nema podataka o neoplastičnim promjenama hrvatskih autohtonih pasmina pasa, dobivene rezultate smo uspoređivali s podacima za sve pse kao vrstu. Našim radom ustanovili smo da je, u istraživanom razdoblju, 48% pasa hrvatskih autohtonih pasmina imalo neku neoplastičnu promjenu, što je gotovo dvostruko više od procjenjene pojave tumora u pasa općenito (DOBSON, 2011.). Psi muškog i ženskog spola su bili podjednako zastupljeni (48% mužjaci i 52% ženke) i prosječna starost im je iznosila 9,85 godina. Tumori su dominantno bili malignog biološkog ponašanja (73%). Utvrđena je statistička značajnost između dobi pasa i biološkog ponašanja tumora čime se ustanovilo da psi starije životne dobi češće oboljevaju od malignih neoplastičnih promjena ($p=0,00365$). Jednako tako su, u odnosu na ostale sustave, tumori kože, mliječne žlijezde i hemolimfatičnog sustava bili najčešći i uglavnom malignog biološkog ponašanja ($p=0,015349$) što odgovara literaturnim podacima (MORRIS i DOBSON, 2001.).

5.1. Dob i spol pasa po pasminama, lokalizacija i tipovi neoplastičnih promjena

5.1.1. Dalmatinski pas

Našim radom smo ustanovili da je u 46% dalmatinskih pasa dijagnosticiran tumor, što je više od postotka oboljenja od tumora u prosječnoj populaciji pasa (MORRIS i DOBSON, 2001.; DOBSON, 2011.). Tumori su jednako zahvatili ženke (48%) i mužjake (45%) prosječne starosti 10,52 godine. Prema lokalizaciji, 52% tumora je bilo na koži, koji su se pojavili češće u odnosu na tumore kože pasa u Hrvatskoj (45,73%) (ŠOŠTARIĆ-ZUCKERMANN i sur., 2013.). Od svih tumora na koži dalmatinskog psa 57% su činili tumori mezenhimalnog podrijetla i 50% je bilo malignog biološkog ponašanja, dok se dosadašnjim istraživanjima pokazalo da od svih kožnih tumora pasa 67% čine epitelni ili adneksalni tumori benignog biološkog ponašanja, a 15% tumori mezenhimalnog podrijetla (MORRIS i DOBSON, 2001.). Također je poznato da su mastocitomi najčešći kožni tumori pasa (20%) (BOSTOCK, 1986.), dok je u našem slučaju to bio karcinom cirkumanalne žlijezde (21%). Prema literaturnim podacima, karcinomi cirkumanalne žlijezde su manje učestali od adenoma, što u ovom istraživanju nije bio slučaj, i pojavljuju se u mužjaka starije životne dobi što je sukladno našim rezultatima (MORRIS i DOBSON, 2001.). Druga najčešća lokalizacija tumora je bila mliječna žlijezda, što odgovara dostupnim podacima, ali su se kod dalmatinskog psa razvili samo maligni adenokarcinomi, dok prema literaturnim podacima u općoj populaciji pasa pravladavaju benigni tumori (MORRIS i DOBSON, 2001.; VON EULER, 2011.). Hemolimfatični i probavni sustav su bile treće lokalizacije po učestalosti razvoja tumora u kojima su najčešći tipovi bili hemangiosarkom slezene (67%) i melanom (67%), što se podudara s podacima o učestalosti pojave ovih tumora na ovim lokalizacijama (DOBSON, 2011.; GROSS i sur., 2005.; BLACKWOOD, 2011.; GOLDSCHMIDT i GOLDSCHMIDT, 2017.).

5.1.2. Hrvatski ovčar

U istraživanom razdoblju je 45% pasa pasmine hrvatski ovčar imalo neku neoplastičnu promjenu, što se ne podudara s podacima o oboljenju opće populacije pasa od neoplazija (MORRIS i DOBSON, 2001.; DOBSON, 2011.). Tumori su češće zahvatili ženke (58%) nego mužjake (42%) prosječne starosti 10,23 godine. Prema lokalizaciji, najviše tumora je bilo na mliječnoj žlijezdi (38%) što se može povezati s malo većim udjelom ženki od mužjaka u ukupnom uzorku. Najčešći tumor hrvatskih ovčara je općenito bio adenokarcinom mliječne žlijezde (89%) koji je zahvatio kuje starije životne dobi. Dobiveni rezultati odudaraju od dostupnih podataka o biološkom ponašanju tumora mliječne žlijezde, koji su kod pasa pretežito benigni, ali ne i od onih o životnoj dobi ženki (MORRIS i DOBSON, 2001.; VON EULER, 2011.). Druga lokalizacija po učestalosti tumora je bila koža (31%) na kojoj je najčešći tumor bio histiocitom, što odudara od literaturnih podataka za cjelokupnu populaciju pasa kod kojih se kožni tumori pojavljuju češće i u drugim morfološkim oblicima (ŠOŠTARIĆ-ZUCKERMANN i sur., 2013.; BOSTOCK, 1986.), ali pojava histiocitoma u tri mlada psa odgovara podacima u dostupnoj literaturi (MORRIS i DOBSON, 2001.; BLACKWOOD, 2011.). Kod hrvatskih ovčara su prevladali tumori mezenhimalnog podrijetla (75%), iako se dosadašnjim istraživanjima pokazalo da tumori kože mezenhimalnog podrijetla čine samo 15% svih tumora kože pasa (MORRIS i DOBSON, 2001.). Hemolimfatični sustav je, zajedno sa spolnim sustavom, bila treća lokalizacija po broju tumora u kojima su najčešći tipovi bili limfomi (67%) i seminomi (67%). Limfomi su i prema literaturnim podacima najčešći tumori hemolimfatičnog sustava (BLACKWOOD, 2011.), dok seminomi čine oko 30% tumora testisa pasa (NORTH i sur., 2009.), što ovdje nije bio slučaj. Budući da su od seminoma, u ovom istraživanju, oboljeli mužjaci starije dobi, ti podatci su sukladni podacima o spolnoj i dobnoj predispoziciji za razvoj ovog tumora (MORRIS i DOBSON, 2001.).

5.1.3. Istarski gonič

U našem istraživanju smo imali samo 4 psa (25%) pasmine istarski gonič s neoplastičnom promjenom, što odgovara podacima u literaturi o učestalosti uginuća pasa od neoplazija (DOBSON, 2011.). Broj zahvaćenih ženki (50%) i mužjaka (50%) je bio jednak i prosječna starost im je iznosila 11,25 godina. Benigni hemangiom kože (50%) dijagnosticiran je u oba mužjaka, a adenokarcinom mliječne žlijezde (50%) u obje ženke koje su, kao i mužjaci, bile starije dobi, što je sukladno podacima o dobnoj predispoziciji pojave kožnog hemangioma i tumora mliječne žlijezde, ali ne i podacima o biološkom ponašanju tumora mliječne žlijezde u općoj populaciji pasa (MORRIS i DOBSON, 2001.; GROSS i sur., 2005.; VON EULER, 2011.). Ovakvi rezultati se mogu objasniti malim brojem uzoraka od ove pasmine.

5.1.4. Posavski gonič

U istraživanom razdoblju je 52% posavskih goniča imalo neku neoplastičnu promjenu, što je više od postotka oboljenja pasa od neoplazija općenito (MORRIS i DOBSON, 2001.; DOBSON, 2011.). Tumori su podjednako zahvatili ženke (46%) i mužjake (54%), prosječne starosti 8,15 godina. Prema lokalizaciji, najviše tumora je bilo na koži (54%), koji su se pojavili češće od tumora na koži

pasa u Hrvatskoj (45,73%) (ŠOŠTARIĆ-ZUCKERMANN i sur., 2013.). Najčešći tumor kože je bio lipom (43%), dok prema podacima jednog istraživanja lipomi čine samo 9% tumora kože pasa (GROSS i sur., 2005.). Lipom se pojavio u pasa različite životne dobi što odgovara podacima prema kojima ne postoji značajnija dobna predispozicija, ali se u 67% pojavio u kuja, iako spolne predispozicije također ne bi trebalo biti (MORRIS i DOBSON, 2001.). Podatak o najčešćem kožnom tumoru ove pasmine odudara od literaturnih podataka o najčešćem kožnom tumoru pasa (BOSTOCK, 1986.). Jednako kao i kod dalmatinskog psa, hrvatskog ovčara i istarskog goniča na koži pasa ove pasmine su prevladali tumori mezenhimalnog podrijetla (71%), iako je poznato da su oni epitelnog podrijetla češći (MORRIS i DOBSON, 2001.). Druge najčešće lokalizacije na kojima su se pojavili tumori su bile mliječna žlijezda i hemolimfatični sustav u kojima su najčešći tipovi tumora bili adenokarcinom mliječne žlijezde (100%) i limfom (50%) odnosno hemangiosarkom slezene (50%). Limfom je, prema literaturnim podacima, najčešći tumor hemolimfatičnog sustava (BLACKWOOD, 2011.), dok je na mliječnoj žlijezdi češći razvoj benignih oblika (MORRIS i DOBSON, 2001.; VON EULER, 2011.). Obje kuje s adenokarcinomom mliječne žlijezde su bile starije dobi, što je sukladno podacima o dobnoj predispoziciji kuja s tumorima mliječne žlijezde (MORRIS i DOBSON, 2001.; VON EULER, 2011.).

5.1.5. Tornjak

Našim radom smo ustanovili da je u istraživanom periodu 54% tornjaka imalo neoplastičnu promjenu, što je prema literaturnim podacima više od postotka oboljenja pasa od neoplastičnih promjena (MORRIS i DOBSON, 2001.; DOBSON, 2011.). Tumori su podjednako zahvatili ženke (51%) i mušjake (49%), prosječne starosti 9,64 godine. Prema lokalizaciji se najviše tumora razvilo na koži (45%), čiji udio otprilike odgovara literaturnim podacima o učestalosti pojave tumora na koži pasa u Hrvatskoj (45,73%) (ŠOŠTARIĆ-ZUCKERMANN i sur., 2013.). Od svih tumora na koži, 54% je bilo epitelnog podrijetla, što odgovara rezultatima dosadašnjih istraživanja (MORRIS i DOBSON, 2001.). Najčešći tumor kože tornjaka je bio adenom cirkumanalnih žlijezda (15%) koji se pojavio u mušjaka starosti 4, 6 i 10 godina. Prema literaturnim podacima, adenomi cirkumanalnih žlijezda čine 8 do 18% svih tumora kože pasa i najčešće zahvaćaju mušjake starije dobi (BLACKWOOD, 2011.), čime se podatci podudaraju. Druge lokalizacije po učestalosti pojave tumora su bile hemolimfatični sustav i mliječna žlijezda u kojima su najčešći tipovi tumora bili limfom (62%) i adenokarcinom (86%). Najčešći tumor hemolimfatičnog sustava ove pasmine se podudara s najčešćim tumorom u literaturnim podacima (BLACKWOOD, 2011.), dok dobiveni rezultati o biološkom ponašanju tumora mliječne žlijezde odudaraju od literaturnih podataka, ali se slažu rezultati analize dobi (MORRIS i DOBSON, 2001.; VON EULER, 2011.).

5.2. Biološko ponašanje neoplastičnih promjena po pasminama

Od ukupnog broja neoplastičnih promjena, 70% tumora dalmatinskog psa, 65% tumora hrvatskog ovčara, 50% tumora istarskog goniča, 69% tumora posavskog goniča i 81% tumora tornjaka je bilo malignog biološkog ponašanja. Dosadašnja istraživanja psećih neoplazija u Hrvatskoj pokazuju da je u općoj populaciji pasa 59% malignih tumora (ŠOŠTARIĆ-ZUCKERMANN i sur., 2013.), dok je iz naših rezultata vidljivo da sve autohtone hrvatske pasmine, osim istarskog goniča, oboljevaju češće od malignih neoplazija nego opća populacija pasa. Obzirom na navedeno, potrebno je obaviti dodatna istraživanja na većoj populaciji pasa kako bi se ustanovili razlozi ovakvih rezultata čime bi se pomoglo očuvanju hrvatskih autohtonih pasmina pasa.

6. ZAKLJUČCI

1. Učestalost oboljenja od neoplastičnih promjena je bila veća kod hrvatskih autohtonih pasmina pasa nego u općoj populaciji pasa te su kod svih, osim kod istarskog goniča, maligne neoplastične promjene bile češće.
2. Kod svih pasmina je bio otprilike podjednak broj muških i ženskih pasa s neoplastičnim promjenama i svi su bili prosječno starije životne dobi.
3. Tumori kože, mliječne žlijezde i hemolimfatičnog sustava su bili najčešći tumori svih autohtonih pasmina pasa.
4. Kod svih su pasmina, osim kod tornjaka, na koži prevladali tumori benignog biološkog ponašanja, dok je kod dalmatinskog psa taj broj bio podjednak.
5. Kod svih su pasmina, osim u tornjaka, prevladali tumori kože mezenhimalnog podrijetla, a kod niti jedne pasmine najčešći tumor nije bio mastocitom (inače najčešći kožni tumor pasa).
6. Svi tumori mliječne žlijezde su se pojavili u pasa ženskog spola te su prevladavali oni malignog biološkog ponašanja, dok su u općoj populaciji pasa benigni dominantni.
7. Smatramo da u svrhu dobivanja relevantnijih i statistički značajnih podataka treba provesti istraživanje na većem broju pasa s ciljem očuvanja hrvatskih autohtonih pasmina.

7. LITERATURA

1. ADEDEJI, A. O., V. K. AFFOLTER, M. M. CHRISTOPHER (2017): Cytologic features of cutaneous follicular tumors and cysts in dogs. *Vet. Clin. Pathol.* 46, 143-150.
2. BLACKWOOD, L. (2011): Tumours of the skin and subcutaneous tissues. U: *BSAVA Manual of Canine and Feline Oncology* (Dobson, J. M., B. D. X. Lascelles, ur.), British Small Animal Veterinary Association, Quedgeley, UK, str. 130-158.
3. BOSTOCK, D. E. (1986): Neoplasms of the skin and subcutaneous tissues in dogs and cats. *Br. Vet. J.* 142, 1–19.
4. BRODEY, R. S., R. M. SAUER, W. MEDWAY (1963): Canine Bone Neoplasm. *J. Am. Vet. Med. Assoc.* 143, 471–495.
5. CONROY, J.D. (1983): Canine skin tumors. *J. Am. Anim. Hosp. Assoc.* 19, 91–114.
6. COOPER, B. J., B. A. VALENTINE (2017): Tumors of Muscle. U: *Tumors in Domestic Animals*. 5th ed. (Meuten, D. J., Ur.), Ames, Iowa, John Wiley & Sons Inc. str. 425-466.
7. CULLEN, J. M., M. BREEN (2017): An Overview of Molecular Cancer Pathogenesis, Prognosis, and Diagnosis. U: *Tumors in Domestic Animals*. 5th ed. (Meuten, D. J., Ur.), Ames, Iowa, John Wiley & Sons Inc. str.1-26.
8. DOBSON, J. M. (2011): Introduction: cancer in cats and dogs. U: *BSAVA Manual of Canine and Feline Oncology* (Dobson, J. M., B. D. X. Lascelles, ur.), British Small Animal Veterinary Association, Quedgeley, UK, str. 1-5.
9. DOBSON, J. M. (2011): Tumours of the spleen. U: *BSAVA Manual of Canine and Feline Oncology* (Dobson, J. M., B. D. X. Lascelles, ur.), British Small Animal Veterinary Association, Quedgeley, UK, str. 304-308.
10. GOLDSCHMIDT, M. H., F. S. SHOFER (1992): *Skin Tumors of the Dog and Cat*, Pergamon Press, Oxford. str. 131–151.
11. GOLDSCHMIDT, M. H., K. H. GOLDSCHMIDT (2017): Epithelial and Melanocytic Tumors of the Skin. U: *Tumors in Domestic Animals*. 5th ed. (Meuten, D. J., Ur.), Ames, Iowa, John Wiley & Sons Inc. str. 88-141.
12. GOLDSCHMIDT, M. H., R. W. DUNSTAN, A. A. STANNARD, C. VON TSCHARNER, E. J. WALDER, J. A. YAGER (1998): Histologic classification of epithelial and melanocytic tumors of the skin of domestic animals. *Armed Forces Institute of Pathology, Washington DC*, pp. 26-37.
13. GROSS, T. L., P. J. IHRKE, E. J. WALDER, V. K. AFFOLTER (2005): *Skin Diseases of the Dog and Cat: Clinical and Histopathologic Diagnosis*, 2nd ed. Blackwell Science Ltd. str. 561-888.
14. HENDRICK, M. J. (2017): Mesenchymal Tumors of the Skin and Soft Tissues. U: *Tumors in Domestic Animals*. 5th ed. (Meuten, D. J., Ur.), Ames, Iowa, John Wiley & Sons Inc. str. 142-175.
15. LING, G.V., J. P. MORGAN, R. R. POOL (1974): Primary Bone Tumors in the Dog: A Combined Clinical, Radiographic and Histologic Approach to Early Diagnosis. *J. Am. Vet. Med. Assoc.* 165, 55–67.
16. MARIANI, C. (2011): Tumours of the nervous system. U: *BSAVA Manual of Canine and Feline Oncology* (Dobson, J. M., B. D. X. Lascelles, ur.), British Small Animal Veterinary Association, Quedgeley, UK, str. 329-340.

17. MILLER, M. A. (2017): Endocrine System. U: Pathologic basis of veterinary disease. 6th ed. (Zachary., J. F., Ur.), St. Louis, Missouri, Elsevier. str. 682-723.
18. MORRIS, J., J. DOBSON (2001): Small Animal Oncology. 1st ed. Blackwell Science Ltd. str. 50-278.
19. NORTH, S., T. BANKS, R. STRAW (2009): Tumors of the urogenital tract. U: Small Animal Oncology, an introduction. (North, S., T. Banks, R. Straw, Ur.). Elsevier Saunders, Edinburgh, London, New York, Oxford, Philadelphia, St. Louis, Sydney, Toronto. str. 151-172.
20. SLAYTER, M. V., T. R. BOOSINGER, R. R. POOL, K. DAMMRICH, W. MISDORP, S. LARSEN (1994): Malignant tumors. World Health Organization Histologic Classification of Bone and Joint Tumors of Domestic Animals., Vol 1, 2nd series. Armed Forces Institute of Pathology, American Registry of Pathology and the World Health Organization Collaborating Center for Comparative Oncology, Washington, DC. str. 7-11.
21. ŠOŠTARIĆ-ZUCKERMANN, I.-C., K. SEVERIN, M. HOHŠTETER, B. ARTUKOVIĆ, A. BECK, A. GUDAN KURILJ, R. SABOČANEC, P. DŽAJA, Ž. GRABAREVIĆ (2013): Incidence and types of canine tumours in Croatia. Vet. arhiv. 83, 31-45.
22. ŠPOLJARIĆ, B. (2008): Hrvatska kinološka baština. Hrvatski kinološki savez, Zagreb. str. 14-309.
23. VELOSO, E.S., I. N. N. GONÇALVES, T. L. SILVEIRA, F. S. OLIVEIRA, D. S. VIEIRA, G. D. CASSALI, H. L. DEL PUERTO, E. FERREIRA (2020): Diverse roles of epidermal growth factors receptors in oral and cutaneous canine melanomas. BMC Vet. Res. 29, 24.
24. VON EULER, H. (2011): Tumours of the mammary glands. U: BSAVA Manual of Canine and Feline Oncology (Dobson, J. M., B. D. X. Lascelles, ur.), British Small Animal Veterinary Association, Quedgeley, UK, str. 237-247.
25. WILSON, D. W. (2017): Tumors of the Respiratory Tract. U: Tumors in Domestic Animals. 5th ed. (Meuten, D. J., Ur.), Ames, Iowa, John Wiley & Sons Inc. str. 467-498.

8. SAŽETAK

Helena Židak

Patološke karakteristike neoplastičnih promjena hrvatskih autohtonih pasmina pasa

Ovim radom smo željeli istražiti pojavnost i karakteristike neoplastičnih promjena, u hrvatskih autohtonih pasmina pasa, kako bi se započela gradnja temelja za daljnja istraživanja ove važne nacionalne i kulturne baštine Republike Hrvatske. Nastojalo se prikupiti što više podataka o različitim tumorima autohtonih pasmina pasa iz uzoraka tkiva i lešina koji su pristigli na Zavod za veterinarsku patologiju, Veterinarskog fakulteta Sveučilišta u Zagrebu, u razdoblju od 2009. do 2019. godine. Gledajući svaku autohtonu pasminu posebno, odredili smo učestalost pojave tumora, spol pasa s neoplastičnom promjenom i njihovu prosječnu starost, najčešće lokalizacije na tijelu u/na kojima su se tumori razvili, najčešće tipove tih tumora te biološko ponašanje svakog. Analizom podataka ustanovljeno je da je kod svih pasmina bio podjednak broj muških i ženskih pasa te da su svi bili prosječno starije životne dobi. Također, dominirali su tumori malignog biološkog ponašanja te se najviše tumora pojavilo na koži, mliječnoj žlijezdi i u hemolimfatičnom sustavu. Budući da ne postoje literaturni podatci o neoplastičnim promjenama hrvatskih autohtonih pasmina pasa, sve dobivene i usporedive rezultate smo usporedili s dostupnim podacima o neoplastičnim promjenama opće populacije pasa te smo gledali njihovu podudarnost. U svrhu dobivanja točnijih i relevantnijih saznanja o tumorima, kao najučestalijim patološkim promjenama, potrebno je provesti daljnja istraživanja na većem broju pasa autohtonih pasmina čime bi se pridonijelo očuvanju ove hrvatske nacionalne i kulturne baštine.

Ključne riječi: pas, hrvatske autohtone pasmine, tumor, biološko ponašanje

9. SUMMARY

Helena Židak

Pathological characteristics of neoplastic changes in Croatian autochthonous dog breeds

With this paper we wanted to investigate the occurrence and characteristics of neoplastic changes in Croatian indigenous dog breeds in order to begin building the foundation for further research of this important national and cultural heritage of the Republic of Croatia. Efforts were made to collect as much data as possible on various tumors of indigenous dog breeds from tissue and carcass samples that arrived at the Department of Veterinary Pathology, Faculty of Veterinary Medicine, University of Zagreb, in the period from 2009 to 2019. Looking at each indigenous breed separately, we determined the frequency of tumors, the sex of dogs with neoplastic changes and their average age, the most common localizations where tumors developed, the most common types of these tumors and the biological behavior of each. The analysis of data showed that all breeds had an equal number of male and female dogs and that they were all on average older in age. Also, tumors of malignant biological behavior dominated, likewise most tumors appeared on the skin, mammary gland and hemolymphatic system. Since there is no literature data on neoplastic changes in Croatian indigenous dog breeds, we compared all obtained and comparable results with available data on neoplastic changes in the general dog population and examined their coincidence. In order to obtain more accurate and relevant knowledge about tumors, as the most common pathological changes, it is necessary to conduct further research on a larger number of dogs of indigenous breeds, which would contribute to the preservation of this Croatian national and cultural heritage.

Key words: dog, Croatian indigenous breeds, tumors, biological behavior

10. ŽIVOTOPIS

Rođena sam 25.01.1996. godine u Zagrebu gdje sam pohađala osnovnu školu Bukovac. Srednjoškolsko obrazovanje sam započela 2010. godine u Gimnaziji Lucijana Vranjanina po programu prirodoslovno – matematičke gimnazije te sam ga završila s odličnim uspjehom. Veterinarski fakultet Sveučilišta u Zagrebu upisala sam 2014. godine.