

# Operacijsko liječenje iščašenja ivera u pasa

---

**Marković, Andrea**

**Master's thesis / Diplomski rad**

**2020**

*Degree Grantor / Ustanova koja je dodijelila akademski / stručni stupanj:* **University of Zagreb, Faculty of Veterinary Medicine / Sveučilište u Zagrebu, Veterinarski fakultet**

*Permanent link / Trajna poveznica:* <https://um.nsk.hr/um:nbn:hr:178:950857>

*Rights / Prava:* [In copyright](#)/[Zaštićeno autorskim pravom.](#)

*Download date / Datum preuzimanja:* **2025-01-06**



*Repository / Repozitorij:*

[Repository of Faculty of Veterinary Medicine -  
Repository of PHD, master's thesis](#)



**SVEUČILIŠTE U ZAGREBU**  
**VETERINARSKI FAKULTET**

Andrea Marković

**OPERACIJSKO LIJEČENJE IŠČAŠENJA IVERA U PASA**

Diplomski rad

**Zagreb, 2020.**

SVEUČILIŠTE U ZAGREBU  
VETERINARSKI FAKULTET  
KLINIKA ZA KIRURGIJU , ORTOPEDIJU I OFTALMOLOGIJU

PREDSTOJNIK: prof.dr.sc. Boris Pirkić

MENTOR: doc.dr.sc. Marko Pećin

ČLANOVI POVJERENSTVA ZA OBRANU DIPLOMSKOG RADA:

1. prof. dr. sc. Mario Kreszinger (predsjednik povjerenstva)
2. izv. prof. dr. sc. Ozren Smolec
3. doc. dr. sc. Marko Pećin (mentor)
4. doc. dr. sc. Andrija Musulin (zamjena)

## **ZAHVALE**

Ovom se prilikom želim zahvaliti svome mentoru doc. dr. sc. Marku Pećinu na motivaciji, prenesenom znanju i savjetima kako za vrijeme studiranja, tako i prilikom izrade ovog diplomskog rada.

Veliku zahvalnost dugujem i svojoj obitelji koja je uvijek tu kada zatreba. Hvala vam na beskrajnoj podršci koju svakodnevno pružate. Posebno bih se htio zahvaliti i mojoj Iris na potpori i razumijevanju koje su svaku dobru i lošu situaciju učinile ljepšom.

Zahvaljujem se svim prijateljima i kolegama koji su vjerovali u mene i studentske dane učinili nezaboravnima.

## **POPIS KRATICA**

NSPUL - nesteroidni protuupalni lijekovi

TTT - tibial tuberosity transposition; transpozicija goljenične kvrge

FVA - femoral varus angle; kut varusa femura

aLDFA - anatomical lateral distal femoral angle; anatomski lateralni distalni kut femura

CT - computed tomography; kompjuterizirana tomografija

PROM - passive range of motion; pasivni opseg pokreta

## POPIS SLIKA

*Slika 1.* Izvor: Di Dona, F., Della Valle, G., & Fatone, G. (2018). Patellar luxation in dogs. *Veterinary Medicine: Research and Reports*, Volume 9, 23–32. doi:10.2147/vmrr.s142545

*Slika 2.* Izvor: Lopez de la oliva Cases, P., & Grierson, J. (2019). Patellar luxation in dogs. *Companion Animal*, 24(6), 293–298. doi:10.12968/coan.2019.24.6.293

*Slika 3.* Izvor: Fossum, T.W., J. Cho, C.W. Dewey, K.Hayasi, J.L. Huntingford, C.M. MacPhail, J.E. Quandt, M.G. Radlinsky, K.S. Schulz, M.D. Willard, A.Yu-Speight, 2018. *Diseases of the Joints. Small animal surgery. 5th ed. St. Louis (MO): Mosby Elsevier, 1254 - 1264.*

*Slika 4.* Izvor: Fossum, T.W., J. Cho, C.W. Dewey, K.Hayasi, J.L. Huntingford, C.M. MacPhail, J.E. Quandt, M.G. Radlinsky, K.S. Schulz, M.D. Willard, A.Yu-Speight, 2018. *Diseases of the Joints. Small animal surgery. 5th ed. St. Louis (MO): Mosby Elsevier, 1254 - 1264.*

*Slika 5.* Izvor: Filliquist, B., Viskjer, S., & Stover, S. M. (2019). Tibial Tuberosity Transposition Stabilization Using a Cortical Screw Placed Adjacent to the Tuberosity in Dogs with Patellar Luxation. *VCOT Open*, 02(01), e43–e49. doi:10.1055/s-0039-1691782

*Slika 6.* Izvor: Fossum, T.W., J. Cho, C.W. Dewey, K.Hayasi, J.L. Huntingford, C.M. MacPhail, J.E. Quandt, M.G. Radlinsky, K.S. Schulz, M.D. Willard, A.Yu-Speight, 2018. *Principles of Fracture Diagnoses and Managmnet. Small animal surgery. 5th ed. St. Louis (MO): Mosby Elsevier, 1034.*

*Slika 7. i 8.* Izvor: <https://www.orthomed.co.uk/eu/systems/ridgestop-patella-luxation-repair-systems/> (zadnji pistup 01.12.2020. 13:00)

*Slika 9.* Izvor: DOKIĆ Z., D. LORINSON, J.P. WEIGEL, A. VEZZONI (2015): Patellar groove replacement in patellar luxation with severe femoro-patellar osteoarthritis. *Vet. Comp. Orthop. Traumatol.* 28, 124-30.

*Slika 10.* Izvor: <https://www.kyon.ch/products-solutions/pgr-patellar-groove-replacement/> (zadnji pristup 01.12.2020. 15:40)

*Slika 11.* Izvor: Fossum, T.W., J. Cho, C.W. Dewey, K.Hayasi, J.L. Huntingford, C.M. MacPhail, J.E. Quandt, M.G. Radlinsky, K.S. Schulz, M.D. Willard, A.Yu-Speight, 2018. *Diseases of the Joints. Small animal surgery. 5th ed. St. Louis (MO): Mosby Elsevier, 1254 - 1264.*

## SADRŽAJ

1. UVOD.....	1
2. LIJEČENJE.....	4
2.1. Tehnike rekonstrukcije kostiju.....	4
2.1.1. Trohleoplastika .....	5
2.1.2. Abrazijska trohleoplastika .....	5
2.1.3. Trohlearna hondroplastika .....	5
2.1.4. Klinasta trohleoplastika .....	6
2.1.5. Blok trohleoplastika .....	7
2.1.6. Transpozicija goljenične kvrge (Tibial tuberosity transposition – TTT).....	8
2.1.7. Transpozicija mišića rectus femoris.....	10
2.1.8. Korektivne osteotomije.....	10
2.1.9. Ridgestop .....	12
2.1.10. Zamjena trohlearnog žlijeba implantatom .....	14
2.2. Tehnike rekonstrukcije mekih tkiva.....	17
2.2.1. Dezmotomija.....	17
2.2.2. Zatezanje retinakuluma.....	17
2.2.3. Šavovi za sprječavanje rotacije potkoljenice .....	18
3. NJEGA PACIJENATA POSLIJE OPERACIJSKOG ZAHVATA.....	19
4. PROGNOZA.....	20
5. MIŠLJENJE .....	21
6. LITERATURA .....	22
7. SAŽETAK .....	24
8. SUMMARY .....	25
9. ŽIVOTOPIS.....	26

## 1. UVOD

Iver je velika sezamoidna kost koja zajedno s bedrenom kosti čini femoropatelarni zglob, a femoropatelarni zglob je uz femorotibijalni zglob sastavni dio koljenskog zgloba. Iver u fiziološkim uvjetima prilikom fleksije i ekstenzije koljenskog zgloba klizi valjkom bedrene kosti. Između ivera i valjka bedrene kosti nalazi se hrskavica. Ligamenti femoropatelarnog zgloba koji učvršćuju iver za bedrenu kost jesu *retinacula patellae*, *lig. femoropatellare laterale* i *mediale*. Postoje još i patelarni ligamenti koji su završne tetive *m. quadricepsa*. Patelarni ligament hvata se za *tuberositas tibiae* te tako povezuje iver s tibijom (KÖNIG, 2004).

Iščašenje jest trajno, potpuno i protuprirodno razmicanje zglobnih tijela uz istovremeni prekid kontinuiteta dijelova zglobne čahure ili ligamenata (BRKIĆ, 2009). Iščašenje ivera čest je ortopedski problem i uzrok hromosti pasa. Iščašenje u pasa moguće je u dva smjera, medijalni i lateralni te može zahvatiti jedan ili oba stražnja ekstremiteta. Češće se javlja medijalno iščašenje koje je karakteristično za male pasmine pasa (HARASEN, 2006) za razliku od lateralnog kojeg češće nalazimo u velikih pasmina pasa (ROUSH, 1993).

U većini slučajeva do luksacije ivera dolazi zbog urođenih strukturalnih poremećaja mekih tkiva ili kostiju. U slučaju medijalnog iščašenja anatomske promjene započinju varusnim položajem kuka te unutarnjom torzijom glave i vrata femura koje dovode do promijenjenog položaja koljena, tzv. *genu vara* te medijalnog premještanja ekstenzornog mehanizma zbog kojih je rast lateralne strane distalnog dijela femura veći od medijalne. Nastojeći kompenzirati nepravilnost, proksimalni dio tibije povija se medijalno te zbog smanjenog pritiska ivera valjak femura ostaje plići što u konačnici dovodi do iščašenja ivera. Kod lateralne luksacije slijed događaja je isti samo suprotnog smjera (ROUSH, 1993). Od ostalih uzroka važno je spomenuti da luksacija može nastati i kao posljedica prijeloma tibije ili femura te radi bolesti prednjeg križnog ligamenta. (ARTHURS i LANGLEY-HOBBS, 2006).

Iščašenje ivera može se podijeliti u 4 stupnja:

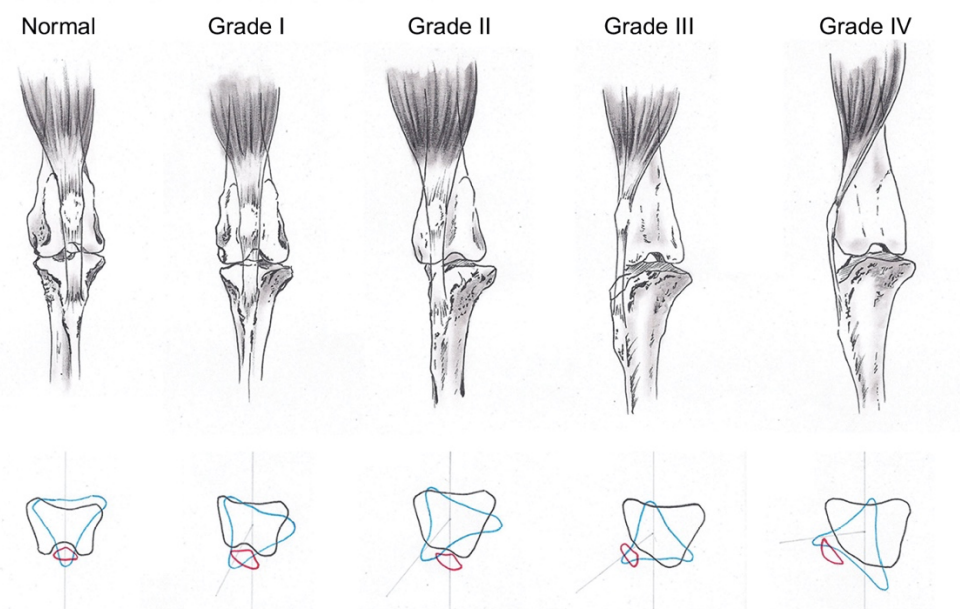
*I stupanj* – iver se nalazi unutar valjka, ali ga je moguće dislocirati manualnim pritiskom te se nakon popuštanja pritiska sam vraća u položaj

*II stupanj* – iver se luksira manualno ili pri fleksiji koljena te ostaje izvan ležišta do ekstenzije ili manualne repozicije



*III stupanj* – iver leži trajno izvan ležišta uz mogućnost povratka manualnim pritiskom, no popuštanjem pritiska spontano se dislocira

*IV. stupanj* – iver je trajno izvan ležišta bez mogućnosti manualne repozicije



*Slika 1. Prikazi iščašenja ivera ; S lijeve strane izgled normalnog koljenskog zgloba, iver se nalazi unutar trohlearnog žlijeba. Iščašenje stupnjeva I – IV. Transverzalni prikazi normalnog koljenog zgloba te iščašenja I- IV stupnja uz unutarnju rotaciju tibije u odnosu na femur.*

Iščašenje ivera najčešće se očituje hromosti različitog intenziteta koje ovisi o stupnju iščašenja. Ona može biti povremena ili stalna. Životinja pokušava rasteretiti zahvaćeni ekstremitet te se manje oslanja na njega i uočava se „preskakanje“ koraka.

Dijagnostika iščašenja ivera vrši se ortopedskim pregledom. Ortopedski pregled treba biti temeljit i obavljen u cijelosti kako bi isključili druge moguće patologije koje mogu biti uzrok hromosti stražnjih nogu. Pregled započinje provjerom stava i hoda životinje, zatim se izvodi fleksija, ekstenzija te varus-valgus test koljenskog zgloba. Konačno, pregled završavamo palpacijom te manualnom dislokacijom patele, procjenom dubine hrskavičnog žlijeba dok je patela izvan prirodnog položaja i određivanjem stupnja iščašenja. Kao dodatne metode dijagnostike treba istaknuti rendgenološku pretragu te kompjuteriziranu tomografiju

koje uz potvrdu luksacije mogu otkriti i degenerativne promjene na zglobu. Prilikom rendgenološke pretrage potrebno je načiniti dvije projekcije, ventro-dorzalnu te latero-lateralnu s eksteniranim stražnjim ekstremitetima. U kompliciranijim slučajevima koji zahtijevaju korektivnu osteotomiju koristi se i tzv. skyline projekcija. Prednost kompjuterizirane tomografije jest ta da omogućava 3D rekonstrukciju, dok obje metode omogućuju mjerenje kutova kako bi se kirurški zahvat mogao čim bolje isplanirati. (DECAMP i SUR., 2015).

## 2. LIJEČENJE

Liječenje iščašenja ivera moguće je provesti konzervativnim ili kirurškim putem.

Konzervativno liječenje izbor je kod iščašenja I stupnja budući da ono životinji ne predstavlja značajan problem. Liječenje uključuje nesteroidne protuupalne lijekove (NSPUL) uz mogući dodatak analgetika. Preporučljivo je životinju uputiti na fizikalnu terapiju kako bi se ojačao *m. quadriceps femoris* te je vrlo bitno da životinja bude odgovarajuće tjelesne mase kako bi se smanjio prekomjerni pritisak na koljenski zglob (PEREZ, 2014).

Kirurško liječenje indicirano je kada je hromost značajna te se iščašenje ponavlja. Kod luksacija III i IV stupnja operacijski zahvat uvijek je indiciran. Dvojbe se javljaju kod blažih stupnjeva iščašenja budući da novije studije upućuju da isti trebaju biti kirurški sanirani jer mogu dovesti do promjena na koljenskom zglobu koje će rezultirati težom operacijom. Uz to, potiču razvoj degenerativne bolesti zgloba što će konačno rezultirati manjom vjerojatnosti potpunog oporavka (CLEUZA i SUR., 2016). Primarni cilj kirurškog zahvata jest uskladiti mehanizam *m. quadricepsa* s aksijalnom osi stražnjeg ekstremiteta. Postoji više opcija koje se mogu rabiti u liječenju, a važno je u obzir uzeti uzroke zbog kojih je došlo do iščašenja ivera. Kirurške tehnike mogu se podijeliti u one koje uključuju rekonstrukcije kostiju te drugu skupinu koja uključuje rekonstrukcije mekih tkiva (KOWALESKI i SUR., 2017).

### 2.1. Tehnike rekonstrukcije kostiju

U liječenju iščašenja ivera korištenjem tehnika rekonstrukcije kostiju izbjegava se rabiti ih kod mladih pacijenata koji su još uvijek u fazi rasta zbog mogućih ozljeda zone raste bedrene i goljenične kosti, što bi u konačnici dovelo do prestanka njihova rasta. Obzirom na prije navedenu studiju, u težim stupnjevima iščašenja preporučuje se liječenje podijeliti u dva stadija. U prvom stadiju obavlja se rekonstrukcija mekih tkiva, a nakon što se kostur životinje potpuno razvije pristupa se rekonstrukciji kostiju (PEREZ, 2014).

### 2.1.1. Trohleoplastika

Pod pojmom trohleoplastika podrazumijeva se promjena oblika trohlearnog žlijeba, odnosno njegovo produbljivanje kako bi se iver mogao smjestiti u njega. Opisano je više oblika trohleoplastike, no svaki od njih dovodi do neizbježnog ozljeđivanja hrskavice zbog kojeg bi tehnike koje omogućuju očuvanje hrskavice trebale imati prednost. Krajnji cilj svih vrsta trohleoplastike jest osigurati da žlijeb bude dovoljno dubok i širok kako bi onemogućio da iver ponovno isklizne iz njega.

### 2.1.2. Abrazijska trohleoplastika

Ova je metoda najjednostavniji način izvođenja trohleoplastike, a karakterizira ju uklanjanje hrskavice i nekoliko milimetara subhondralne kosti pomoću osteotoma ili koštane turpije. Iako u malih pasmina pasa daje dobre rezultate, obzirom da životinja ostaje bez hrskavice u trohlearnom žlijebu, nije preporučljiva te bi ju trebalo izbjegavati.

### 2.1.3. Trohlearna hondroplastika

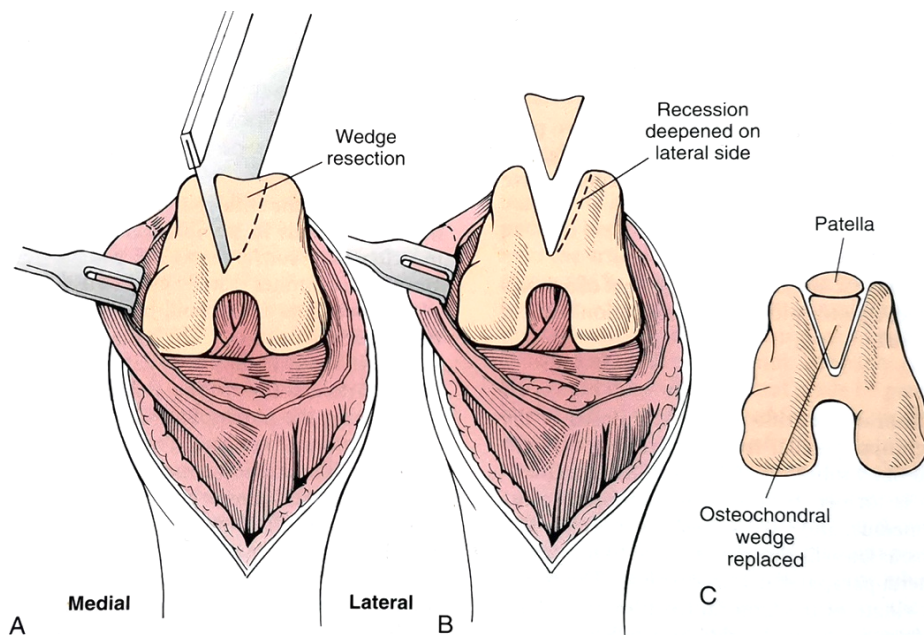
Ova se vrsta trohleoplastike može izvoditi u pasa do šest mjeseci starosti budući da je hrskavica slabije povezana sa subhondralnom kosti nego u starijih životinja. Zahvat se izvodi na način da se hrskavica zarezne kirurškim nožićem na proksimalnom dijelu te se rez nastavi uz trohlearne grebene. Zatim se pomoću periostalnog elevatora hijalina hrskavica nježno odvoji od subhondralne kosti. Nekoliko milimetara subhondralne kosti ukloni se kiretom te se hrskavica vrati na preostali dio kosti. Prednost ove metode jest relativna jednostavnost izvedbe uz zadržavanje trohlearne hrskavice.



*Slika 2. Shematski prikaz trohlearne hondroplastike*

#### 2.1.4. Klinasta trohleoplastika

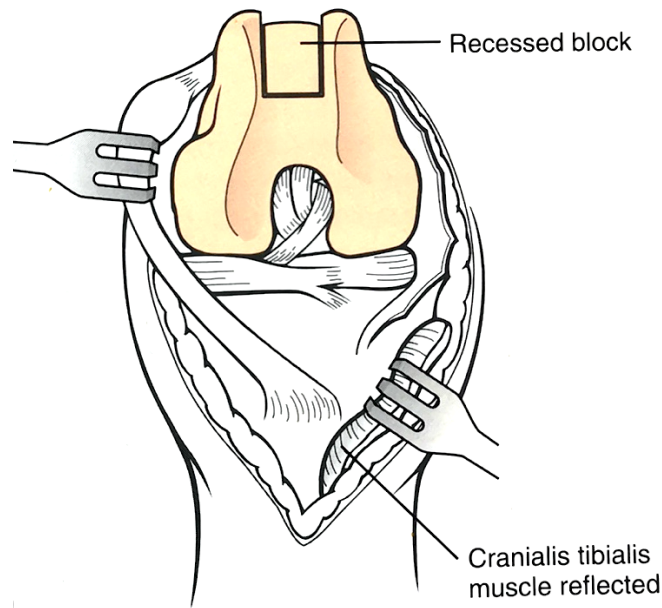
Klinastom trohleoplastikom izvodi se produbljivanje trohlearnog žlijeba u obliku slova „V“ uz očuvanje zglobne hrskavice gotovo u cijelosti. Zahvat započinje na način da se oscilacijskom pilom u većih pasmina pasa, odnosno ručnom pilom ili kirurškim nožićem u manjih pasmina, načini rez oblika dijamanta na zglobnoj hrskavici. Pažnju treba obratiti da širina reza na njegovom središnjem dijelu bude dostatna da se iver može smjestiti uz očuvanje medijalnog i lateralnog trohlearnog grebena. Zatim se osteohondralni klin vadi te se pažljivo odlaže kako se ne bi oštetio. Novostvoreni žlijeb se dalje produbljuje uklanjanjem kosti s jedne ili obje strane. Ukoliko je potrebno, osteohondralni klin može se učiniti plićim pomoću osteotoma kako bi se omogućio dublji smještaj u novi žlijeb. Ukupna dubina novog žlijeba mora biti tolika da 50% visine ivera bude smješteno unutar njega. Fiksacija klina nije potrebna radi pritiska od strane ivera koji leži neposredno iznad njega te zbog podudarnosti oblika žlijeba i klina.



Slika 3. Shematski prikaz klinaste trohleoplastike; (A) Resekcija osteohondralnog klina trohlearnog valjka; (B) Produbljivanje trohlearnog žlijeba; (C) Povratak osteohondralnog klina u novi žlijeb

#### 2.1.5. Blok trohleoplastika

Ova metoda gotovo je ista kao i klinasta trohleoplastika, a razlika je u tome što je segment koji se izrezuje paralelnih stijenki, odnosno ima izgled kvadra. Ovom se metodom žlijeb može produbiti proksimalnije nego klinastom metodom, što može osigurati bolju biomehaničku stabilnost ivera kada se koljenski zglob nalazi u ekstenziji. Zahvat započinje s dva paralelna reza po zglobnoj hrskavici koji se protežu od vrha bedrenog valjka do hvatišta stražnjeg križnog ligamenta koljena. Zatim se rez produbljuje za dva do šest milimetara. Pomoću dljeteta osteohondralni segment počinje se odizati s proksimalne i distalne strane da bi se u sredini susreli. Bitno je segment učiniti dovoljno dubokim kako bi se izbjeglo pucanje istog. Nadalje, žlijeb se dalje produbljuje uklanjanjem koštane mase s njegove baze. Ukoliko je potrebno, osteohondralni segment može se učiniti plićim. Segment se konačno vraća unutar žlijeba te niti u ovoj tehnici nije potrebna njegova fiksacija. Ovom se metodom također zadržava trohlearna hrskavica.

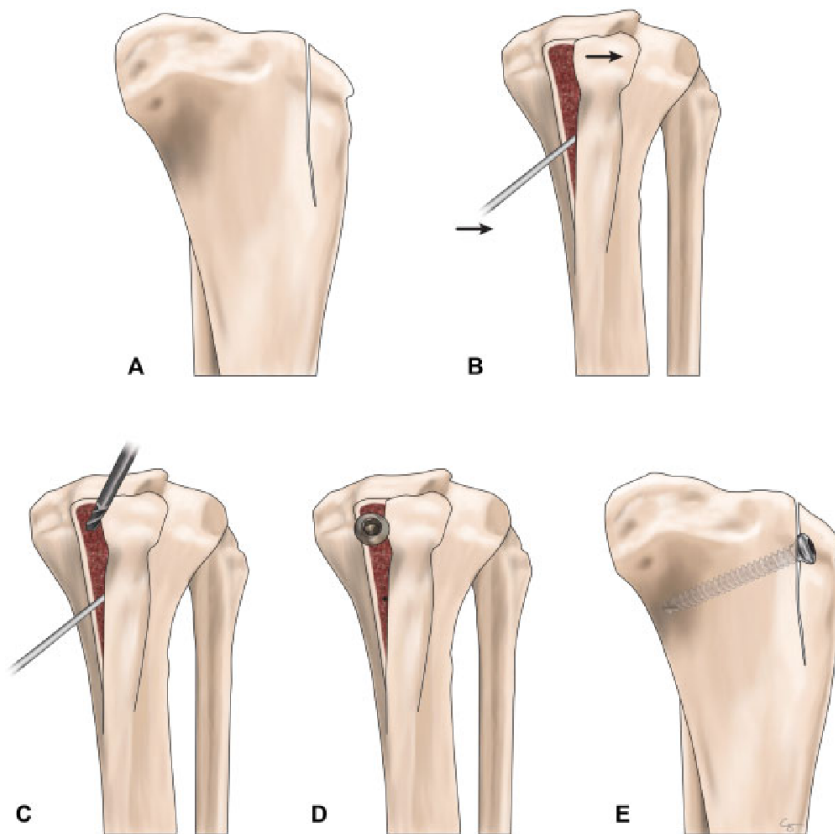


Slika 4. Shematski prikaz blok trohleoplastike

#### 2.1.6. Transpozicija goljениčne kvrge (Tibial tuberosity transposition – TTT)

Premještanje goljениčne kvrge jedna je od najbitnijih komponenti kirurškog liječenja iščašenja ivera u pasa budući da je abaksijalno položen mehanizam *m. quadriceps* femorisa u odnosu na os stražnjeg ekstremiteta ključan čimbenik u razvoju iščašenja ivera svih stupnjeva (KOWALESKI i SUR., 2017). Cilj ovog zahvata jest ispraviti abaksijalno smješten *tuberositas tibiae* koji je hvatište patelarnog ligamenta. Ukoliko je *tuberositas tibiae* smješten medijalnije dolazi do lateralnog iščašenja ivera, te suprotno, ako je smješten lateralnije doći će do medijalnog iščašenja. Upravo će to biti stavka odluke u koju će stranu goljениčna kvrge biti pomaknuta. Zahvat započinje parapatelarnim pristupom koljenskom zglobu. Zatim se čini rez na širokoj fasciji koji se nastavlja distalnije od goljениčne kvrge. Sljedeći korak jest osteotomija kvrge pomoću dljeta ili pile u smjeru proksimalno k distalnom, vodeći pritom računa da distalni dio periosta ostane intaktan. *Tuberositas tibiae* se zatim premjesti medijalnije ili lateralnije, a moguće ga je pomaknuti i distalnije kako bi se osigurala napetost patelarnog ligamenta. Prije nego se goljениčna kvrge učvrsti na novom mjestu, potrebna je priprema mjesta za prihvat. To se učini uklanjanjem tankog sloja korteksa kosti. Konačno, postavljanjem dvije Kirschnerove igle u kaudalnom i blago proksimalnom smjeru, učvršćuje

se goljениčna kvrga. Pozornost treba obratiti da Kirschnerove igle dospiju u kaudalni korteks tibije, ali da istog ne perforiraju. Protruzija igli kaudalnije od korteksa rezultirat će perzistentnim šepanjem. Kirschnerove igle savijaju se i skraćuju na proksimalnom dijelu na oko tri milimetra od mjesta savijanja kako bi se omogućilo njihovo naknadno vađenje. Dodatna stabilnost postiže se postavljanjem serklažne žice u obliku broja osam što je preporučljivo učiniti u svih, a pogotovo u velikih pasmina pasa. Po završetku zahvata radi se rendgensko snimanje kako bi se procijenila stabilnost implantata, a ono se ponavlja i nakon 8 tjedana od zahvata.



*Slika 5. Shematski prikaz transpozicije goljениčne kvrga; (A) Parcijalna osteotomija goljениčne kvrga; (B) Transpozicija kvrga; (C,D,E) Fiksiranje transponiranog dijela*



### 2.1.7. Transpozicija mišića rectus femoris

*Rectus femoris* mišić je koji pripada četveroglavom bedrenom mišiću, *m. quadriceps femoris*. Opaženo je da je u nekim slučajevima liječenja pasa s medijalnim iščašenjem ivera, a pritom su isti imali krivi stav stražnjih nogu, *genu varum*, postoperativno došlo do neprihvatljivog stupnja vanjske rotacije koljenskog zgloba. Ova metoda razvijena je kao dodatna tehnika u liječenju takvih pacijenata, a ona uključuje premještanje ishodišta mišića *rectus femoris*. Ishodište se zajedno s malim komadom pripadajuće kosti odvoji od zdjelice te se ispod ishodišta *vastus lateralis* premjesti ispod *trochanter* majora femura. Transponirani blok se Kirschnerovom iglom i serklažnom žicom učvrsti na prethodno kiretirani dio femura. Ova tehnika uspješno se kombinira sa zatezanjem lateralne zglobne kapsule, medijalne dezmotomije te trohlearnom hondroplastikom (SLOCUM i SLOCUM, 1997).

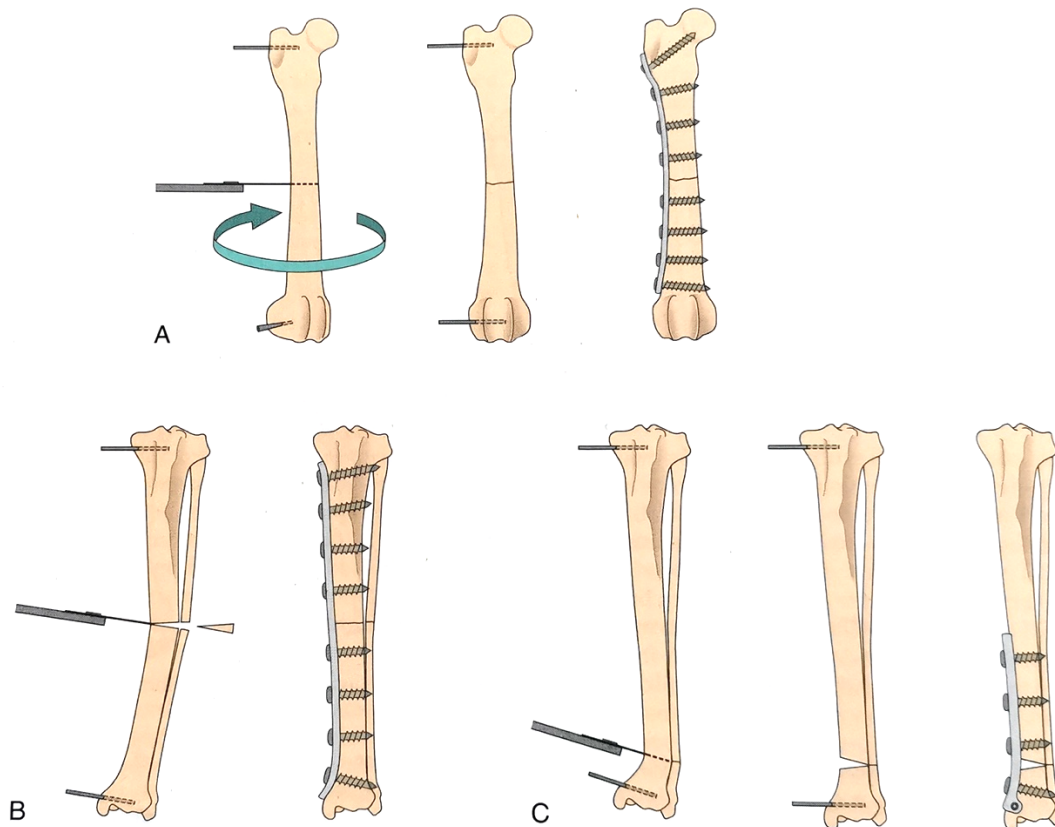
### 2.1.8. Korektivne osteotomije

Korektivna osteotomija distalnog dijela femura i proksimalnog dijela tibije metode su izbora ukoliko je prisutan značajni deformitet kostiju koji uzrokuje iščašenje ivera. Najčešći deformiteti jesu *varus femura*, odnosno nagib bedrene kosti prema medijanoj ravnini tijela, i medijalna torzija proksimalnog dijela tibije. Operacijski zahvat može se izvesti na slijedeće načine: lateralnom osteotomijom, medijalnom osteotomijom te torzijskom osteotomijom. Sve navedene metode iziskuju precizne preoperativne izmjere kako bi se osigurala točna pozicija, kut i rotacija koje je potrebno izvesti. CT skeniranje od iznimne je pomoći za planiranje takvih zahvata budući da ono uključuje mogućnost rekonstrukcije u tri dimenzije. Stupanj *varusa femura* izračunava se mjerenjem kuta *varusa femura* (FVA) ili anatomskog lateralnog distalnog kuta femura (aLDFA). Zahvat je indiciran ukoliko je FVA jednak ili veći 12° ili je vrijednost aLDFA veća od 102°. Tim se načinom izračunava koliki je segment kosti potrebno odstraniti kako bi se dobio pravilan položaj kosti (SOPARAT i SUR., 2012).

U prvom načinu s lateralne strane izrezuje se koštani segment te se ostektomirani dio kosti premošćuje pločicom i vijcima kako bi se, sada stvoreni proksimalni i distalni fragmenti kosti, stabilizirali. Dodatno se mogu učvrstiti i dvjema Kirschnerovim iglama postavljenim u distolateralnom-proksimomedijalnom smjeru te distomedijalnom-proksimolateralnom smjeru. Ostektomirani klin može se usitniti i kao takav poslužiti kao autologni koštani nadomjestak. Ovaj način izvođenja korektivne osteotomije femura ima visok stupanj konsolidacije, ali negativna strana jest gubitak kosti te moguće skraćenje stražnje noge (BROWER i SUR., 2016).

Druga tehnika podrazumijeva osteotomiju te razmicanje proksimalnog od distalnog fragmenta, a pritom ne uzrokuje gubitak kosti. U ovoj se tehnici također mora koristiti pločica s vijcima s medijalne strane femura da bi fragmenti bili stabilni. Prednost ove metode jest da ne dolazi do skraćivanja stražnjeg ekstremiteta, no moguće produljeno vrijeme srašćavanja ili pak nesrašćavanje (KOWALESKI i SUR., 2017).

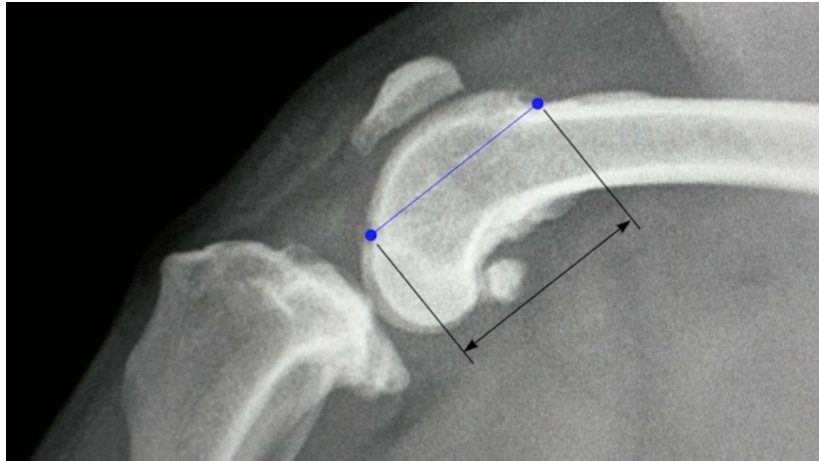
Torzijska osteotomija koristi se prilikom deformiteta dugih kostiju koji uključuju rotaciju kosti oko podužne osi. Najbolja regija za izvođenje zahvata jest metafiza kosti zbog visokog stupnja zarašćanja. Načini se poprečna osteotomija nakon koje se distalni fragment femura, odnosno proksimalni fragment tibije, zarotira do postizanja odgovarajućeg poravnanja aksijalne osi ekstremiteta (PETAZZONI, 2014).



Slika 6. Shematski prikaz korektivnih osteotomija; (A) Torzijska osteotomija; (B) Lateralna osteotomija; (C) Medijalna osteotomija

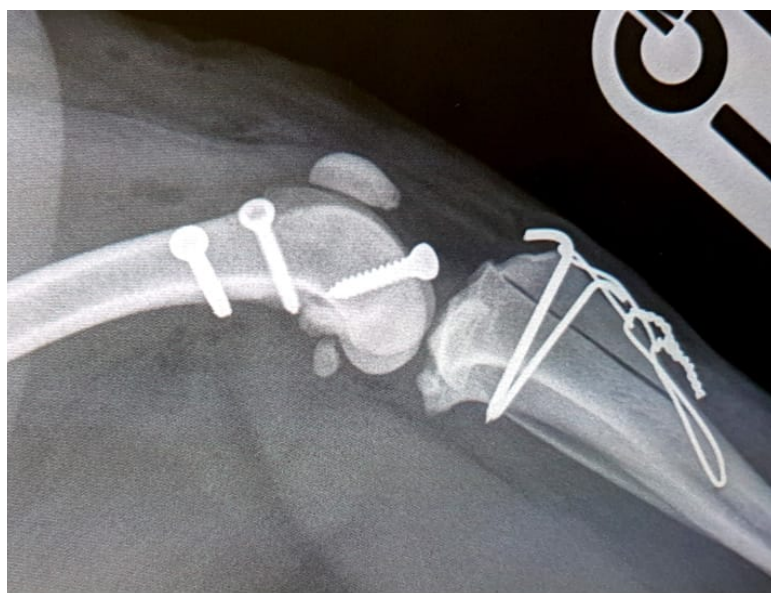
### 2.1.9. Ridgestop

Ridgestop™ jest implantat načinjen od polietilena visoke gustoće koji se koristi u kirurškom liječenju iščašenja ivera. Implantat se postavlja na medijalni, odnosno lateralni trohlearni greben te se učvršćuje kortikalnim vijcima. Ovaj način liječenja može biti korišten kao jedina metoda za niže stupnjeve iščašenja, stupanj I ili II, a može se i kombinirati s drugim operacijskim zahvatima poput korektivne osteotomije ili transpozicije goljenične kvrge. Indikacija za korištenje ove metode jest nizak trohlearni greben koji omogućuje medijalno ili lateralno iskliznuće ivera. On zapravo predstavlja alternativu trohleoplastici. Na tržištu su dostupne različite veličine implantata, a potrebna veličina određuje se mjerenjem duljine grebena na mediolateralnoj projekciji koljenskog zgloba.



*Slika 7. Mjerenje duljine trohlearnog grebena na mediolateralnoj projekciji koljenskog zgloba*

Odgovarajućom veličinom vodilice za bušenje, prvo se izbuši najdistalnija rupa u koju se stavlja fiksacijska igla. Druga se buši najproksimalnija rupa te se i u nju postavlja fiksacijska igla. Zadnja se buši središnja rupa s postavljanjem fiksacijske igle. Najdistalniji vijak je monokortikalni, dok su preostala dva bikortikalni. Prvo se izvadi najdistalnija fiksacijska igla, koju slijedi uklanjanje vodilice, na čije se mjesto postavlja implantat, dok preostale fiksacijske igle ostaju u poziciji. Vršiti se izmjera dubine izbušene rupe te se vijak odgovarajuće duljine postavlja u najdistalniju rupu. Postupak se ponavlja za preostala dva vijka istim redoslijedom kojim su rupe bile bušene.



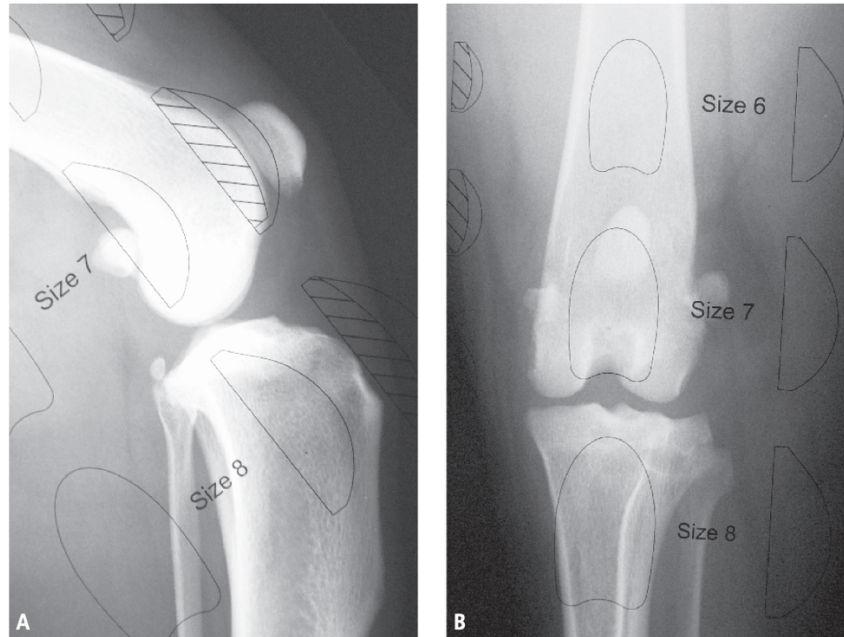
*Slika 8. Postoperativni rendgenogram ridgestop metode u kombinaciji s TTT metodom*

Prednosti ove metode jesu: značajno kraće vrijeme potrebno za izvođenje kirurškog zahvata u usporedbi s drugim tehnikama, mogućnost kombiniranja s klasičnim tehnikama i skraćeno vrijeme zaraštavanja zbog izostanka osteotomije. Sve navedene stavke čine ovu tehniku manje traumatskom u usporedbi s ostalim tehnikama rekonstrukcije kostiju.

Obzirom da je ridgestop relativno nova tehnika u kirurškom liječenju iščašenja ivera, nedostaju istraživanja s velikim uzorcima pasa koji bi dali točnije kratkoročne i dugoročne podatke. Kratkoročna uspješnost ridgestopa kao jedine metode kirurškog liječenja bila je 90%, dok je uz dodatne metode, najčešće medijalnu/lateralnu dezmotomiju, bila uspješna u 86% slučajeva. Najveći broj pasa iz istraživanja imao je iščašenje II ili III stupnja s prosječnom starosti od 39,1 mjeseci te prosječnom težinom do 10 kilograma (DEMEULEMEESTER, 2019).

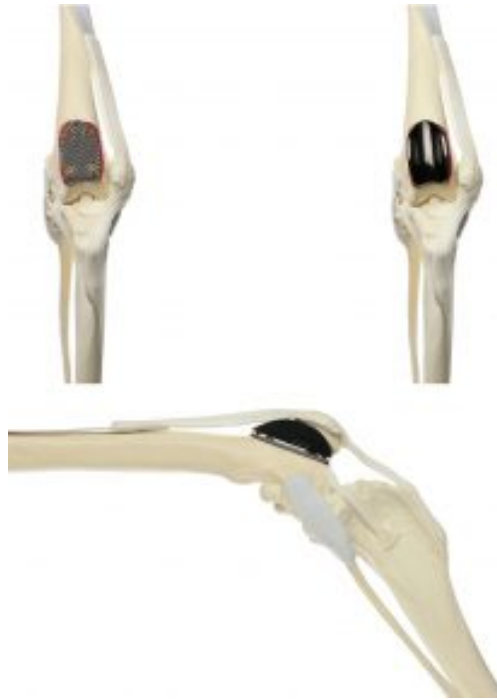#### 2.1.10. Zamjena trohlearnog žlijeba implantatom

Kronična nestabilnost femoropatelnog zgloba dovodi do oštećenja trohlearnog žlijeba u vidu tvorbe osteofita i erozije zglobne hrskavice te je tada indiciran ovaj postupak. Ovaj način liječenja podrazumijeva upotrebu implantata koji se sastoji od bazne pločice i trohlearnog žlijeba. Pločica je načinjena od titana uz dodatak kalcijeva fosfata koji potiče koštanu integraciju femura u sam implantat. Drugi dio implantata, trohlearni žlijeb, također je izrađen od titana i dodatno presvučen amorfnim dijamantrnim slojem kako bi imao vrlo niski koeficijent trenja i time omogućio nesmetano klizanje ivera po njemu. Implantati dolaze u više veličina pa je stoga bitno obaviti preoperativna mjerenja u mediolateralnoj projekciji kako bi se odabrala najtočnija veličina (PERRY, 2017).



Slika 9. Prozirna folija postavljena iznad rendgenograma radi određivanja veličine implantata

Zahvat započinje parapatelarnom artrotomijom nakon koje se oscilacijskom pilom načini trohlearna osteotomija od distalnog dijela (ishodište *m. extensor digitorum longus*) k proksimalnom (vrh trohleje). Nakon toga površina kosti učini se čim ravnijom moguće kako bi se moglo fiksirati probnu pločicu. Idealna veličina pločice jest ona koja zauzima cijeli prostor ostektomiranog dijela kosti. Izvodi se provjera položaja i stabilnosti ivera te zategnutosti/ opuštenosti parapatelarnog mekog tkiva. Kada su sve provjere učinjene, položaj pločice nježno se označi osteotomom kako bi se precizno izbušile rupe potrebne za fiksaciju pločice vijcima. Nakon učvršćivanja pločice, trohlearni žlijeb učvrsti se za pločicu pritiskom tri konične nožice u rupe koje se nalaze na pločici. Iver se potom vraća u fiziološki položaj te se provjerava fleksija i ekstenzija.



*Slika 10. Model koljenskog zgloba s implantatom*

Ukoliko je iver preširok da smještaj u trohlearni žlijeb bude idealan, moguće je učiniti pateloplastiku medijalnog/lateralnog ruba ivera. U završetku zahvata izvodi se kapsulorafija uz zatezanje suprotne strane od one u koju je došlo do iščašenja. Po završenoj operaciji potrebno je učiniti kontrolnu rendgensku snimku.

Prednosti ove metode jesu: mogućnost djelomičnog ispravka varusa/valgusa femura, manja mogućnost za razvoj osteoartritis femoropatelnog zgloba te mogućnost poravnavanja ekstenzornog mehanizama zahvaljujući slobodnijem pozicioniranju implantata na mjestu ostektomiranog trohlearnog žlijeba. Radi toga, u slučajevima blažih deformiteta kostiju, može se koristiti kao samostalna metoda.

Uspješnost zahvata, u kratkoročnom i dugoročnom vremenskom razdoblju, pokazala je statistički značajnu razliku u razini hromosti prije i poslije zahvata. Najveći broj pasa iz istraživanja imao je iščašenje III ili IV stupnja s prosječnom starosti od 54,5 mjeseci te prosječnom težinom od 21,9 kilograma (DOKIĆ i SUR., 2015).

## 2.2. Tehnike rekonstrukcije mekih tkiva

U većini slučajeva iščašenja ivera u pasa parapatelarna meka tkiva su prenategnuta ili opuštena. Tehnike rekonstrukcije mekih tkiva služe kako bi se takva stanja ispravila, a u te tehnike spadaju: dezmotomija retinakula, zatezanje retinakula i šavovi za sprječavanje rotacije. Ove tehnike rijetko su uspješne kao samostalne metode stoga se često koriste kao dopunske metode tehnikama rekonstrukcije kostiju (ROUSH, 1993.).

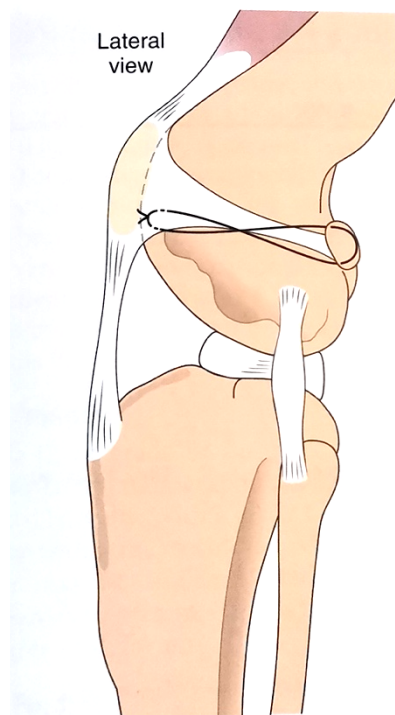
### 2.2.1. Dezmotomija

Dezmotomijom uzrokuje popuštanje retinakula medijalne ili lateralne strane zgloba, ovisno o smjeru iščašenja. Dezmotomija je indicirana u slučajevima kada je iver i dalje pod vlačnim opterećenjem i nakon korištenja TTT-a ili trohleoplastike. Ukoliko se radi o iščašenju III ili IV stupnja zglobna čahura je zadebljana i kontrahirana te je tada uz popuštanje retinakula potrebno učiniti i dezmotomiju zglobne kapsule one strane na koju je došlo do iščašenja. Zahvat započinje parapatelarnim pristupom uz izvođenje reza od proksimalnog kraja ivera distalno do goljenične kvrge te se zarezuje retinakul strane na koju je došlo do iščašenja. Prilikom šivanja potrebno je postaviti opuštenije šavove i ne zatvarati stvoreni rascjep tkiva kako ne bi došlo do ijatrogenog iščašenja u suprotnom smjeru. Korištenjem ove metode postoji manji rizik za razvoj komplikacija zbog nestabilnosti kvadricepsa.

### 2.2.2. Zatezanje retinakuluma

Istezanjem zglobne kapsule i retinakula stvaraju se pogodni uvjeti za iskliznuće ivera na kontralateralnu stranu. Ova tehnika stoga podrazumijeva zatezanje zglobne kapsule i retinakula kako bi se stvorio otpor kontralateralnoj strani. Korištenjem poliesterskog konca postavlja se šivaći materijal između fabele i patelarnog ligamenta. Nakon toga postavlja se šivaći materijal kroz zglobnu kapsulu i lateralnu/medijalnu stranu patelarnog ligamenta. Koljenski zglob stavlja se u umjerenu fleksiju te se tek tada čvora postavljeni šivaći materijal.





Slika 11. Shematski prikaz zatezanja retinakuluma

### 2.2.3. Šavovi za sprječavanje rotacije potkoljenice

Korištenje šavova za sprječavanje rotacije potkoljenice spada u izvanzglobne tehnike, koje se koriste izvorno kod liječenja puknuća prednjeg križnog ligamenta koljena. Prilikom puknuća prednjeg križnog ligamenta koljena dolazi do unutarnje rotacije potkoljenice što je predisponirajući uvjet za medijalno iščašenje ivera. Metoda lateralnog šava započinjem kranio-lateralnim rezom kože u visini od 5 centimetara proksimalno od ivera koji se nastavlja distalno do 5 centimetara ispod goljenične kvrge. Prepariranjem tkiva dolazi se do fabele koja se monofilamentnim najlonskim koncem opaze te se koncem prolazi ispod patelnog ligamenta, neposredno proksimalno od goljenične kvrge. Na goljeničnoj se kvrzi izbuši rupa dostatne veličine za prolaz igle pomoću koje se iz smjera medijalno k lateralnom provede konac. Koljeno se flektira u normalan stojni kut, tibija se povlači kaudalno i rotira prema van te se konačno čvoraju krajevi konca. Postavljanje ovakvog šava rezultira vanjskom rotacijom tibije i samim time *tuberositas* tibije smješten je lateralnije.

### **3. NJEGA PACIJENATA POSLIJE OPERACIJSKOG ZAHVATA**

Početak postoperativne njege pasa uključuje postavljanje povoja u trajanju od tjedan dana kako bi se ograničilo oticanje, smanjila bolnost te spriječilo samoozljeđivanje. Upotreba analgetika vrlo je bitna u postoperativnom razdoblju, a lijekovi izbora jesu opioidni analgetici i NSPUL u trajanju od sedam dana. Tjelesna aktivnost treba biti ograničena na šetnju na povodcu kroz šest do osam tjedana, nakon čega životinju treba postepeno vraćati u normalnu razinu tjelesne aktivnosti. Kontrolni rendgenski pregled vrši se osam tjedana od zahvata. Preporuča se fizikalna terapija u vidu krioterapije, PROM-a, lasera, elektroterapije, aktivnih vježbi te hidroterapije koje treba uključivati prema protokolima.

#### **4. PROGNOZA**

Prognoza za pacijente koji su podvrgnuti kirurškom liječenju iščašenja ivera I do III stupnja odlična je u vidu povratka normalne funkcije ekstremiteta. Degenerativna bolest zglobova i dalje će napredovati, no bitno sporije. Većina slučajeva iščašenja IV stupnja zahtjeva više operacijskih zahvata te je tada prognoza upitnog karaktera.

## 5. MIŠLJENJE

Iščašenje ivera u pasa, kao jedan od najčešćih ortopedskih problema i razloga hromosti, potrebno je čim ranije dijagnosticirati što će omogućiti pravovremenu intervenciju kojom će se zaustaviti napredovanje bolesti i stvaranje značajnih sekundarnih promjena. Svakom slučaju potrebno je individualno pristupiti te odabrati najpogodniju tehniku ili kombinaciju tehnika za ispravljanje uzroka koji je doveo do iščašenja. Time ćemo životinji osigurati povratak normalne funkcije ekstremiteta u najkraćem mogućem vremenu. Potrebno je provesti još istraživanja kako bi utvrdili da su nove tehnike dostojna i bolja alternativa dosadašnjima.

## 6. LITERATURA

1. ARTHURS, G. I., LANGLEY-HOBBS, S. J. (2006.) Complications associated with corrective surgery for patellar luxation in 109 dogs. *Vet Surg*, 35(6), 559-566. doi:10.1111/j.1532-950X.2006.00189.x
2. BRKIĆ A. (2009.) Bolesti i traume zglobova u malih životinja
3. BROWER B. E., M. P KOWALESKI, A.M. PERUSKI, A. POZZI ,J. DYCE ,K.A. JOHNSON, & R. J.BOUDRIEAU (2016.) Distal femoral lateral closing wedge osteotomy as a component of comprehensive treatment of medial patellar luxation and distal femoral varus in dogs. *Veterinary and Comparative Orthopaedics and Traumatology*, 30(1), 20–27. doi:10.3415/vcot-16-07-0103
4. CLEUZA M.F. REZENDE, R.C. SACHETTO TÔRRES, A.CARVALHO NEPOMUCENO, J.SOARES LARA, J.A. CASTRO VARÓN (2016.) Patellar Luxation in Small Animals, Canine Medicine - Recent Topics and Advanced Research, *InTech*, 159-178.
5. DECAMP CE, J. S., DEJARDIN LM, SCHAEFER SL. (2015.) Handbook of small Animal Orthopedics and Fracture Repair ( 5th ed. ed.). St Louis, MO, USA.
6. DEMEULEMEESTER INES (2019.) RIDGESTOP® for patellar luxation in the dog: surgical technique and short term results
7. DI DONA, F., DELLA VALLE, G., & FATONE, G. (2018.) Patellar luxation in dogs. *Veterinary Medicine: Research and Reports, Volume 9*, 23–32. doi:10.2147/vmrr.s142545
8. DOKIĆ Z., D. LORINSON, J.P. WEIGEL, A. VEZZONI (2015.) Patellar groove replacement in patellar luxation with severe femoro-patellar osteoarthritis. *Vet. Comp. Orthop. Traumatol.* 28, 124-30.
9. FOSSUM, T.W., J. CHO, C.W. DEWEY, K.HAYASI, J.L. HUNTINGFORD, C.M. MACPHAIL, J.E. QUANDT, M.G. RADLINSKY, K.S. SCHULZ, M.D. WILLARD, A.YU-SPEIGHT, (2018.) Small animal surgery. 5th ed. St. Louis (MO): Mosby Elsevier
10. HARASEN, G. (2006.) Patellar luxation: pathogenesis and surgical correction. *Can Vet J*, 47(10), 1037-1039.
11. KAREN PERRY (2017) Innovations in managing stifle disease in canines

12. KOWALESKI MP, BOUDRIEAU RJ, POZZI A. STIFLE JOINT. IN: JOHNSTON SA, TOBIAS KM., editors. (2017.) *Veterinary Surgery Small Animal*. 2nd ed. St Louis, MO, USA: Elsevier Saunders; 2017. pp. 1071–1168.
13. KÖNIG H.E., H.G. LIEBICH (2009.) *Anatomija domaćih sisavaca: Udžbenik i atlas*, Naklada Slap, 247-254.
14. PEREZ P, L. P. (2014.) Management of medial patellar luxation in dogs: what you need to know.
15. PERRY, K., (2017.) Innovations in managing stifle disease in canines.
16. PETAZZONI M. (2014) Corrective osteotomies in treating patellar luxation in large breed dogs. Proceedings of the European College of Veterinary Surgeons Annual Scientific Meeting; July 3–5, 2014; Copenhagen, Denmark. 175–176.
17. ROUSH, J. K. (1993.) Canine patellar luxation. *Vet Clin North Am Small Anim Pract*, 23(4), 855-868. doi:10.1016/s0195-5616(93)50087-6
18. SLOCUM B AND SLOCUM TD. (1997.) Rectus femoris transposition for medial patellar luxation. In: Bojrab MJ, ed. *Current Techniques in Small Animal Surgery*, 4th Edition. Baltimore: Williams and Wilkins, 1997: 1234-1237
19. SOPARAT, C., WANGDEE, C., CHUTHATEP, S., & KALPRAVIDH, M. (2012.) Radiographic measurement for femoral varus in Pomeranian dogs with and without medial patellar luxation. *Veterinary and Comparative Orthopaedics and Traumatology*, 25(3), 197–201. doi:10.3415/vcot-11-04-0057

## 7. SAŽETAK

### Operacijsko liječenje iščašenja ivera u pasa

Iščašenje ivera čest je ortopedski problem i uzrok hromosti pasa. Medijalno iščašenje češće se javlja od lateralnog, a najčešće ga nalazimo u malih pasmina pasa. Dijagnostika iščašenja ivera obavlja se ortopedskim pregledom, a metodama slikovne dijagnostike, uz samo iščašenje, mogu se otkriti i deformiteti kostiju te degenerativne promjene na zglobu. Liječenje je moguće provesti konzervativnim ili kirurškim putem. Kirurške tehnike uključuju rekonstrukcije mekih tkiva ili kostiju (korektivne osteotomije), a u najvećem broju slučajeva koristi se kombinacija obje vrste tehnika. Najčešće korištene tehnike jesu transpozicija goljenične kvrge, trohleoplastika te zatezanje retinakuluma. Novije tehnike pokazuju kako bi mogle postati novi standardi u liječenju, no još uvijek nedostaje veći broj istraživanja koja bi to potvrdila. Komplikacije se rijetko javljaju, a najčešće se radi o ponovnom iščašenju ili komplikacijama vezanim uz korištene implantate. Prognoza je uglavnom dobra te se kod većine pasa vrati normalna funkcija uda.

Ključne riječi: iver, iščašenje ivera, kirurško liječenje, pas

## **8. SUMMARY**

### **Surgical treatment of patellar luxation in dog**

Patellar luxation is a common orthopedic problem in dogs which causes lameness. Medial luxation is more common than lateral and it occurs more often in small-breed dogs. The diagnosis is based on findings during a physical examination and diagnostic imaging, which in addition to the luxation itself, can also detect bone deformities and degenerative changes in the joint. Patellar luxation may be treated conservatively or surgically. Surgical options include both soft tissue and osseous techniques. However, in most of the cases, a combination of more procedures is performed. The most commonly performed surgical procedures are tibial tuberosity transposition, trochleoplasty and medial/lateral imbrication. By using the modern techniques, it is shown that those could become a new standard in the treatment. To confirm that, more research is still required. Complication rate is low and the most common ones are relaxation and implant-associated complications. Overall, the prognosis is good for return to normal limb function.

Keywords: patella, patellar luxation, surgical methods for patellar luxation, dog



## 9. ŽIVOTOPIS

Rođen sam 2. lipnja 1995. godine u Puli gdje sam pohađao osnovnu školu od 2002. do 2010. godine. Gimnaziju Pula završavam 2014. kada upisujem i Veterinarski fakultet Sveučilišta u Zagrebu. Područje interesa mi je kirurgija malih životinja, posebice ortopedija te svoj rad usmjeravam u tom pravcu. Tijekom fakulteta volontirao sam u veterinarskoj ambulanti Hajster u Puli. Kliničko stručnu praksu odradio sam u specijalističkoj klinici za pse i mačke, Kleintierspezialisten Berlin – Brandenburg u Njemačkoj u sklopu ERASMUS+ programa mobilnosti. Od malena se bavim tenisom u kojem sam aktivan i danas. Uz fakultet aktivno se bavim glazbom, točnije sviranjem bubnjeva.