

# KIRURŠKO LIJEČENJE ACETABULARNIH LOMOVA U PASA I MAČAKA

---

Ivkić, Niko

Master's thesis / Diplomski rad

2021

Degree Grantor / Ustanova koja je dodijelila akademski / stručni stupanj: **University of Zagreb, Faculty of Veterinary Medicine / Sveučilište u Zagrebu, Veterinarski fakultet**

Permanent link / Trajna poveznica: <https://um.nsk.hr/um:nbn:hr:178:552613>

Rights / Prava: [In copyright](#) / [Zaštićeno autorskim pravom.](#)

Download date / Datum preuzimanja: **2025-02-21**



Repository / Repozitorij:

[Repository of Faculty of Veterinary Medicine -  
Repository of PHD, master's thesis](#)



**SVEUČILIŠTE U ZAGREBU**  
**VETERINARSKI FAKULTET**

Niko Ivkić

**KIRURŠKO LIJEČENJE ACETABULARNIH**  
**LOMOVA U PASA I MAČAKA**

Diplomski rad

Zagreb, 2021.

Veterinarski fakultet Sveučilišta u Zagrebu  
Klinika za kirurgiju, ortopediju i oftalmologiju

Predstojnik: prof. dr. sc. Boris Pirkić, dr. med. vet.

Mentor: doc. dr. sc. Marko Pećin, dr. med. vet.

Članovi povjerenstva za obranu diplomskog rada :

1. akademik Dražen Matičić
2. prof. dr. sc., Boris Pirkić, dr. med. vet.
3. doc. dr. sc. Marko Pećin, dr.med.vet (mentor)
4. prof.dr.sc Mario Kreszinger, dr.med.vet (zamjena)

## ZAHVALA

Zahvaljujem se mentoru doc. dr. sc. Marku Pećinu, dr. med. vet. na izboru teme i pomoći pri izradi diplomskog rada. Posebnu zahvalnost dugujem svojoj obitelji, djevojci i prijateljima koji su mi bili najveća podrška tijekom studiranja. Također bi se htio zahvalit svim zaposlenicima i volonterima Klinike za kirurgiju, ortopediju i oftalmologiju koji su mi pokazali kako samo radom, zalaganjem i upornošću mogu postići nešto u profesionalnom životu.

Niko

## **Popis i objašnjenje kratica korištenih u diplomskom radu**

**AOVET**- eng. *Veterinary Specialty Group of the AO Foundation*

**CT**- eng. *Computed Tomography*

**DCP**- eng. *Dynamic Compression Plate*

**FHO**- eng. *Femoral Head Ostectomy*

**LC-DCP**- eng. *Limited-Contact Dynamic Compression Plate*

**MRF**- eng. *Mandibular Reduction Forceps*

**MRI**- eng. *Magnetic Resonance Imaging*

**SOP**- eng. *String of Pearls*

**NSAID**- eng. *Nonsteroidal Anti-Inflammatory Drugs*

## POPIS SLIKA

<b>Slika 1.</b> Lijeva zdjelična kost u 15 tjedana starog beagle-a (preuzeto iz Miller's ANATOMY of the DOG).....	9
<b>Slika 2.</b> Lijeva zdjelična kost, lateralna strana (preuzeto iz <i>Miller's Anatomy of the Dog</i> ).....	11
<b>Slika 3.</b> Živci i arterije desnog kuka, dorzalni prikaz (preuzeto iz <i>Miller's Anatomy of the Dog</i> )	12
<b>Slika 4.</b> Kompjuterizirana tomografija s 3D rekonstrukcijom loma kranijalnog acetabuluma. A: Sagitalna projekcija, B: Profilna projekcija (preuzeto s <i>AOVET Principles of Fracture Management in the Dog and Cat</i> ).....	19
<b>Slika 5.</b> Klasifikacija acetabularnih lomova (A: kranijalni lom acetabuluma, B: centralni lom acetabuluma, C: kaudalni lom acetabuluma, D: multifragmentalni lom acetabuluma) (preuzeto iz <i>Veterinary Surgery: Small Animal</i> ) .....	19
<b>Slika 6.</b> Prikaz mačijeg acetabuluma nakon ex vivo opterećenja s 1.7 tjelesne težine. Kaudalni acetabulum sudjeluje u nošenju opterećenja. (preuzeto iz BECK i sur., 2007.).....	20
<b>Slika 7.</b> Ehmerov povoj (preuzeto iz <i>Veterinary Surgery: Small Animal</i> ).....	21
<b>Slika 8.</b> Pristup kraniodorzalnom i kaudodorzalnom aspektu bočnog zgloba s osteotomijom velikog trohantera (preuzeto iz <i>Piermattei's atlas of surgical approaches</i> ) .....	23
<b>Slika 9.</b> Pristup kraniodorzalnom i kaudodorzalnom aspektu bočnog zgloba s tenotomijom glutealnih mišića (preuzeto iz <i>Piermattei's atlas of surgical approaches</i> ) .....	24
<b>Slika 10.</b> Pristup ventralnom aspektu bočnog zgloba (preuzeto iz <i>Piermattei's atlas of surgical approaches</i> ) .....	25
<b>Slika 11.</b> Manipulacija kaudalnim fragmentom uz pomoć Kernovih kliješta (preuzeto iz <i>Veterinary Surgery: Small Animal</i> ) .....	26
<b>Slika 12.</b> Redukcija fragmenata uz pomoć A: Kirschnerovih igala, B-C: šiljastih hvatalica za repoziciju (preuzeto iz <i>Veterinary Surgery: Small Animal</i> ) .....	26
<b>Slika 13.</b> Mandibularna redukcijska kliješta (eng. MRF, <i>Mandibular Reduction Forceps</i> ) A: uklonjive čahure (ravna strelica), B: Fotografija izbliza pokazuje 2,7 mm vijak umetnut u čahuru., C: Aplikacija MRF na acetabulum psa (preuzeto iz BOSWELL i sur., 2004.).....	27
<b>Slika 14.</b> Veterinarska acetabularna pločica (preuzeto iz <i>Veterinary Surgery: Small Animal</i> ) .....	29
<b>Slika 15.</b> Kortikalni vijci (preuzeto iz <i>Veterinary Surgery: Small Animal</i> ) .....	29
<b>Slika 16.</b> Kombinacija vijka, žice i polimetilmetakrilata (preuzeto iz <i>Veterinary Surgery: Small Animal</i> ).....	30
<b>Slika 17.</b> Rekonstrukcijska pločica (preuzeto iz <i>Veterinary Surgery: Small Animal</i> ) .....	31

<b>Slika 18.</b> A-B: Lateralna i ventrodorzalna projekcija radiograma kranijalne acetabularne frakture u psa, C-D: Lateralna i ventrodorzalna projekcija radiograma pokazuje izvrsnu redukciju i stabilizaciju uz pomoć 3,5mm SOP pločice i Kirschnerove igle. (Preuzeto iz GRAND, 2016.) ....	32
<b>Slika 19.</b> A: Pojedinačno izvlačenje vijaka nakon stabilizacije standardnom pločicom uslijed. B: Stabilnija konstrukcija zaključavajuće pločice i zaključavajućeg vijka. C: obavezan kontakt između vijka i standardne pločice, D: Zaključavajući mehanizam koji omogućuje izostanak kontakta između vijka i pločica. (JOHNSON i sur., 2006.) .....	34
<b>Slika 20.</b> Lom medijalnog zida acetabuluma s posljedičnom medijalnom dislokacijom glave bedrene kosti (preuzeto iz <i>Veterinary Surgery: Small Animal</i> ) .....	35
<b>Slika 21.</b> Prikaz totalne ednoproteze kuka u psa nakon multifragmentalnog loma acetabuluma i vrata bedrene kosti (preuzeto iz medvetforpet.com).....	36

# SADRŽAJ

ZAHVALA .....	II
Popis i objašnjenje kratica korištenih u diplomskom radu .....	III
1. UVOD .....	8
2. ANATOMIJA.....	9
3. LOMOVI ZDJELICE.....	13
3.1 Principi liječenja lomova zdjelice .....	15
3.2 Konzervativno liječenje lomova zdjelice .....	16
3.3 Kirurško liječenje lomova zdjelice.....	17
4. ACETABULARNI LOMOVI.....	18
4.1 Konzervativno liječenje acetabularnih lomova .....	20
4.2 Kirurško liječenje acetabularnih lomova.....	21
4.2.1 Pristupi .....	22
4.2.1.1 Pristup kraniodorzalnom i kaudodorzalnom aspektu bočnog zgloba s osteotomijom velikog trohantera.....	22
4.2.1.2 Pristup kraniodorzalnom i kaudodorzalnom aspektu bočnog zgloba s tenetomijom glutealnih mišića .....	24
4.2.1.3 Ventralni pristup bočnom zglobu .....	25
4.2.2 Redukcija.....	26
4.2.3 Unutarnja fiksacija .....	28



4.2.3.1	Veterinarska acetabularna pločica.....	28
4.2.3.2	Kortikalni vijci .....	29
4.2.3.3	Kombinacija vijka, žice i polimetilmetakrilata .....	30
4.2.3.4	Rekonstrukcijske pločice.....	30
4.2.3.5	SOP pločice (eng. <i>string of pearls</i> ) .....	31
4.2.3.6	Zaključavajuće pločice .....	32
4.2.4	Alternativne metode liječenja acetabularnih lomova .....	34
4.2.4.1	Totalna endoproteza kuka .....	35
4.2.4.2	Ekscizijska artroplastika glave i vrata bedrene kosti .....	36
4.2.5	Postoperativna skrb .....	37
4.2.6	Prognoza liječenja i rezultati .....	37
5.	ZAKLJUČAK .....	39
6.	RASPRAVA .....	40
7.	POPIS LITERATURE .....	41
8.	SAŽETAK.....	44
9.	SUMMARY .....	45
	SURGICAL TREATMENT OF ACETABULAR FRACTURES IN SMALL ANIMALS .	45
10.	ŽIVOTOPIS .....	46

## 1. UVOD

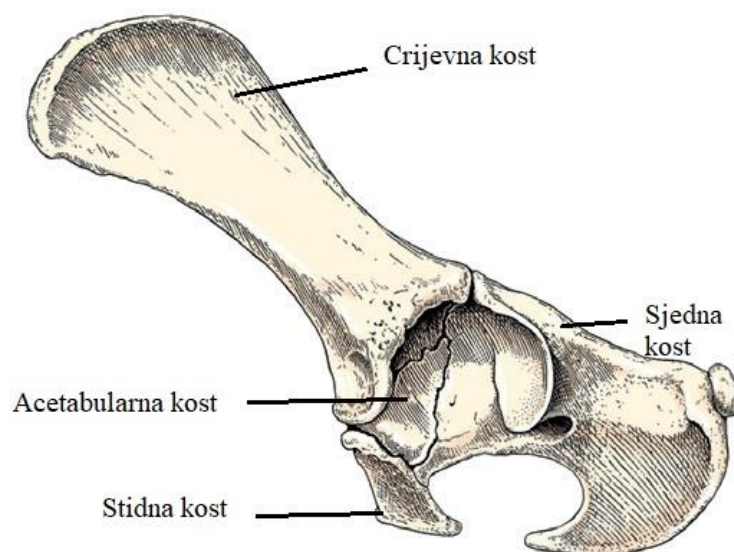
Acetabularni lomovi su česta pojava kod pasa i mačaka. Određena istraživanja navode da čak 12% u pasa i 7% lomova u mačaka zdjelice kosti otpadaju na acetabularne lomove (JOHNSON i sur., 2006.). Kod 40% pasa, odnosno 60% mačaka ove vrste lomova uzrokovane su naletom automobila (JOHNSON i sur., 2006.). Acetabularni lomovi smatraju se ekstremno zahtjevnima za operatore (NEGRIN i SELIGSON, 2017.). Lomovi zdjelice koji se liječe konzervativno često biomehanički neadekvatno zarastaju (BENNET, 1975.) što može uzrokovati dugoročne komplikacije, uključujući sužavanje zdjelice kanala, opstipaciju, neurološke deficite, degenerativnu bolest zglobova itd. (LANZ, 2002.). Kako bi se smanjio rizik od ranije navedenih komplikacija, potrebna je rana rekonstrukcija i stabilizacija loma (JOHNSON i sur., 2006.).

Budući da su acetabularni lomovi zapravo zglobni lomovi, mora se osigurati anatomska repozicija, rigidna unutarnja fiksacija i međufragmentalna kompresija (DECAMP i sur., 2016.). Kao i kod svih zglobnih lomova, i pri acetabularnim lomovima potpuna anatomska repozicija hrskavice i čvrsta fiksacija fragmenata unutar zgloba omogućavaju idealno zarastanje bez kalusa. Ukoliko nastane kalus, dolazi do stvaranja degenerativne bolesti zgloba koja će uzrokovati jaku bol i u konačnici smanjenje opsega pokreta zgloba.

Cilj ovog diplomskog rada je prikazati opća načela liječenja acetabularnih lomova s naglaskom na kirurško liječenje istih. Pravovremena dijagnostika i odgovarajuće liječenje acetabularnih lomova zahtijevaju veliko iskustvo kirurga i dobru opremljenost klinike.

## 2. ANATOMIJA

Zdjelična kost (lat. *os coxae*) sastavljena je od četiri razvojno različite kosti. To su crijevna kost (lat. *os illi*), sjedna kost (lat. *os ischi*), stidna kost (lat. *os pubis*) i acetabularna kost (lat. *os acetabulare*).



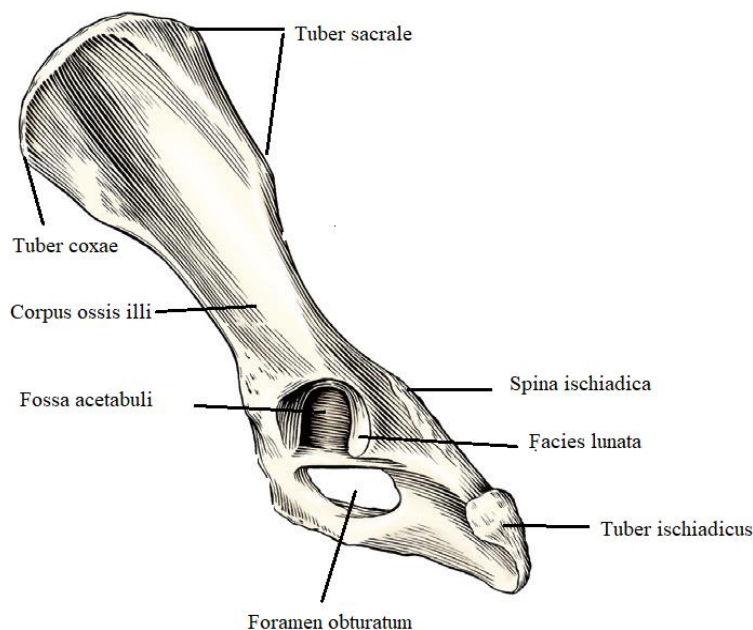
Slika 1. Lijeva zdjelična kost u 15 tjedana starog beagle-a (preuzeto iz *Miller's Anatomy of the Dog*)

Crijevna kost (lat. *os illium*) najveća je od svih kosti zdjelice. Sastoji se od kranijalnog dijela ili krila (lat. *ala osis illi*), i kaudalnog dijela ili tijela (lat. *corpus ossis illi*). Što se tiče bitnijih uzdignuća za prihvat mišića, važno je spomenuti krijestu crijevne kosti (lat. *crista iliaca*) koja se sastoji od dvije kvrge, križne kvrge (lat. *tuber sacrale*) i snažne bočne kvrge (lat. *tuber coxae*) (EVANS i DeLAHUNTA, 2013.). Krila crijevne kosti imaju dvije površine. Vanjska površina (lat. *facies glutea*) te (lat. *facies sacropelvina*) koja je okrenuta kranio-medijalno te se uzglobljuje s uškastom površinom na krilu križne kosti u sakroilijačni zglob (lat. *articulatio sacroiliaca*) (BABIĆ i sur., 2002.).

Sjedna kost (lat. *os ischii*) može se podijeliti na trup (lat. *corpus ossis ischii*), koji se kaudalno proširuje u ploču (lat. *tabula ossis ischii*), i na paramedijalnu granu (lat. *ramus ossis ischii*) (KONIG i LIEBICH, 2007.). Ploča sjedne kosti pruža se kranijalno i čini medijalni rub zapornog otvora (lat. *foramen obturatum*), dok medijalni dio sjedne kosti čini stražnji dio zdjelične simfize (lat. *symphysis ischiadica*). Trup sjedne kosti čini dio acetabuluma, a njegov dorzalni rub nastavlja se i s dorzalnim rubom crijevne kosti čini ishijadični greben (lat. *spina ischiadica*) (KONIG i LIEBICH, 2008.).

Stidna kost (lat. *os pubis*) oblika je slova L, a sastoji se od trupa (lat. *corpus ossis pubis*), od poprečne kranijalne grane (lat. *ramus cranialis ossis pubis*) te od stražnje sagitalne grane (lat. *ramus caudalis ossis pubis*). Stidna kost čini više od polovine zapornog otvora. Stidne kosti obiju strana spajaju se u stidnoj simfizi (lat. *symphysis pubica*) koja je kranijalni dio zdjelične simfize (lat. *symphysis pelvina*) (KONIG i LIEBICH, 2008.).

Tijekom dvanaestog tjedna života ove kosti se spajaju u čašicu (lat. *acetabulum*) koja čini zglobnu površinu za prijem glave femura u bočnom zglobu (EVANS i LAHUNTA, 2013.). Unutrašnju stranu acetabuluma prekriva polumjesečasta artikularna površina (lat. *facies lunata*) koja je najuža u svom središnjem dijelu. Tijekom sedmog postnatalnog tjedna mali koštani element acetabularna kost (lat. *os acetabuli*) koja se nalazi na dnu acetabuluma između crijevne (lat. *os illi*) i sjedne kosti (lat. *os ischii*) spaja se s te dvije kosti. Medijalno na acetabulumu nalazi se usjeklina (lat. *incisura acetabuli*) koja služi za prihvat ligamenta glave femura ili kolokvijalno nazvanog kružnog ligamenta (lat. *lig. capitis femoris seu lig. teres*) dok se lateralno od nje nalazi tanko, udubljeno područje koja se naziva acetabularna jama (lat. *fossa acetabuli*).



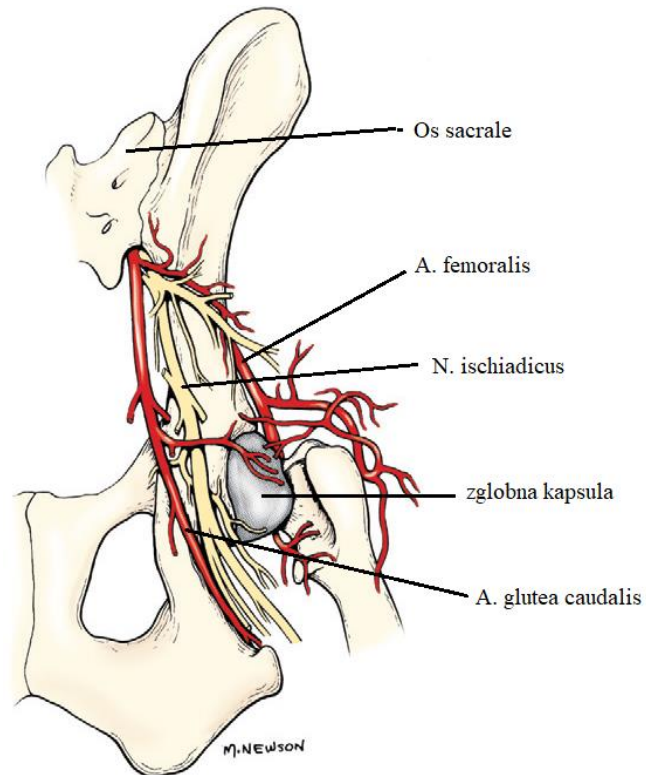
Slika 2. Lijeva zdjelična kost, lateralna strana (preuzeto iz *Miller's Anatomy of the Dog*)

Bočni zglob (lat. *articulatio coxae*) je kuglasti zglob između glave bedrene kosti acetabuluma.

Acetabularna jama je plitka i ne prelazi ekvator glave bedrene kosti pa je stoga na acetabularni rub pričvršćen prsten vezivne hrskavice zglobna usna (lat. *labrum acetabulare*) koja produbljuje acetabulum. Zglobna čahura je prostrana i prihvaća se na zglobnu usnu. U nju je utisnut ligament glave bedrene kosti (lat. *ligamentum capitis ossis femoris*). Mogućnost kretanja u ovom zglobu kod pasa i mačaka dopušta adukciju, abdukciju, fleksiju, ekstenziju te unutarnju i vanjsku rotaciju (KONIG i LIEBICH, 2008.).

Za dovod oksigenirane krvi u ovo područje u većoj mjeri zaslužna je kaudalna glutealna arterija (lat. *A. glutea caudalis*) koja je veća terminalna grana *A. iliaca interna*. Ona leži ventralno od baze križne kosti i kaudomedijalno od *m. iliopsoas*. Femoralna arterija (lat. *A. femoralis*) koja je grana *A. iliaca externa* također je vrlo bitna u opskrbi krvlju ovog područja. Dok je ishijadični živac (lat. *n. ischiadicus*) sa svojim granama odgovoran za inervaciju zdjeličnog područja (EVANS i DeLAHUNTA, 2013.).

Mišićje ovog područja detaljnije je opisano u poglavlju „Pristupi“.



Slika 3. Živci i arterije desnog kuka, dorzalni prikaz (preuzeto iz *Miller's Anatomy of the Dog*)

### 3. LOMOVI ZDJELICE

Lomovi zdjelice u veterinarskoj praksi čine 20% do 30% svih lomova te se smatraju najčešćim lomovima u pasa (DECAMP i sur., 2016.), (INNES i BUTTERWORTH, 2015.). Dislocirani prijelom bilo koje kosti zdjelice nesumnjivo vodi k još jednom lomu ili još češće dva loma. Uzrok većine zdjeličnih fraktura čine automobilske nesreće. Životinje udarene straga najčešće zadobiju jednostranu ili obostranu luksaciju sakroilijačnog zgloba i s njima povezanim lomovima križne kosti. Zbog izuzetnih „shearing“ sila prisutni su još ravni i kosi lomovi crijevne kosti. Udarci sa strane najčešće dovode do pomicanja glave bedrene kosti u acetabulum što dovodi do loma acetabuluma, bedrene kosti i okolnih dijelova crijevne i stidne kosti (OLMSTEAD, 1998.).

Lomovi zdjelice mogu se podijeliti prema anatomskim regijama:

- a) SAKROILIJACNI LOM – uključuje luksaciju sakroilijačnog zgloba, lom krila križne kosti i sakroilijačnu luksaciju s djelomičnim lomom krila križne kosti
- b) LOM KRILA CRIJEVNE KOSTI – lom kranijalnog odjeljka crijevne kosti
- c) LOM TIJELA CRIJEVNE KOSTI – lomovi između sakroilijačnog zgloba i acetabuluma
- d) ACETABULARNI LOM – bilo koji lom koji zahvaća zglobnu površinu
- e) LOM SJEDNE KOSTI – lom tijela, ramusa ili kvрге sjedne kosti
- f) FRAKTURE ZDJELIČNOG DNA – uključuje lom zdjelične simfize, tijela i ramusa stidne kosti te ramusa sjedne kosti

U mnogim će slučajevima uz lom zdjelice doći do popratnih ozljeda na drugim tkivima kao što su:

a) OZLJEDE PRSNOG KOŠA

- Pneumotoraks
- Ruptura dijafragme
- Lomovi rebara
- Krvarenja pluća

b) OZLJEDE TRBUŠNE ŠUPLJINE

- Ruptura jetre
- Ruptura slezene
- Kontuzije bubrega
- Ruptura/perforacija mokraćnog mjehura/mokraćnice
- Perforacija žučnog mjehura

c) OZLIJEDE MEKOG TKIVA ZDJELIČNOG KANALA

- Perforacija rektuma
- Ozlijede perifernih živaca
- Ruptura prepubične tetive
- Ruptura/perforacija/avulzija uretre
- Laceracije perineuma (INNES i BUTTERWORTH, 1996.).



### 3.1 Principi liječenja lomova zdjelice

Prilikom prvog prijema životinje sa zdjelničnim lomovima često imaju druge ozlijede koje mogu biti prilično udaljene od mjesta prijeloma. Potrebno je provesti detaljan klinički pregled prilikom kojeg se posebna pažnja treba posvetiti kardiovaskularnom i respiratornom statusu životinje. Neotkrivena ekstrapertonealna krvarenja u ljudi čest su uzrok smrti, dok u veterinarskoj medicini njihova incidencija ostaje nepoznata. U prvim satima pravilna tekućinska terapija treba biti primijenjena kod svih životinja. Rendgenološku analizu grudnog koša i abdomena potrebno je obaviti čim životinja bude dovoljno stabilna za ovaj dijagnostički zahvat. Prikladna anagezija također je važan čimbenik u ranom liječenju životinje. U prisutnosti hipovolemije i/ili moguće bubrežne disfunkcije, nesteroidni protupalni lijekovi (eng. *NSAID - Nonsteroidal Anti-Inflammatory Drugs*) bi se trebali izbjegavati. U većini slučajeva opioidi su prvi izbor liječenja boli kod ove vrste traume. Kod životinja s lomovima zdjelice velika je opasnost od oštećenja urinarnog trakta (INNES i BUTTERWORTH, 1996.). Pun mokraćni mjehur u trenutku udara može dovesti do naglog porasta tlaka unutar mjehura i posljedično tome njegove rupturiranja. Uretra također može rupturirati, osobito kod mužjaka. Sposobnost pacijenta da urinira ne isključuje ozbiljnu ozlijedu urinarnog trakta (INNES i BUTTERWORTH, 1996.). Nativni rendgenogram abdomena u lateralnoj projekciji može biti dovoljan u procjeni očuvanosti stijenke mokraćnog mjehura, no ipak se preporučuje napraviti retrogradni kontrastni uretrocistogram u dvije projekcije kako bismo sa što većom sigurnošću mogli ustvrditi da je mokraćni mjehur očuvan. Na ozlijedu drugih abdominalnih organa može se posumnjati na temelju radiografskih snimki, međutim detaljan uvid u mjesto, tip i ozbiljnost ozlijede dobivamo ultrazvučnom pretragom (JOHNSON i SUR., 2006.). Iako su ozlijede rektuma relativno rijetke kod trauma zdjelice, rektalnom pretragom bi se trebale isključiti ozlijede rektuma. Potrebno je obaviti temeljiti neurološki pregled kako bi se isključilo ili potvrdilo oštećenje perifernih živaca i/ili centralnog živčanog sustava što uvelike mijenja prognozu liječenja ozlijeđene životinje (INNES i BUTTERWORTH, 1996.).

Zdjelica strukturalno tvori pravokutni prostor koji je sastavljen od kostiju zdjelice, križne kosti i prvog repnog kralješka. Ova struktura vrlo je dobro prekrivena mišićnim i vezivnim tkivom koji pomaže pri stabilizaciji ulomaka te umanjuje njihov pomak nakon loma. Ukoliko je došlo do velikog pomaka fragmenata, kontrakcija istih mišića uvelike otežava kirurško liječenje. Zbog dobre prekrivenosti mišićjem, potrebna je velika energija koja dovodi do plitraumatskih ozljeda (HOFFBERG i sur., 2016.). Da bi odabir liječenja nakon ovakvih lomova bio ispravan, treba poznavati koji su noseći i nenoseći dijelovi zdjelice. Dijelovi zdjelice koji su zaslužni za prenošenje težine tijela s kralježnice na stražnju nogu su sakroilijačni zglob, acetabulum i tijelo crijevne kosti. Dijelovi zdjelice koje nemaju ulogu u nošenju težine tijela su sjedna kost, stidna kost i krilo crijevne kosti (DECAMP i sur., 2016.). Liječenje životinja nakon loma zdjelice može se podijeliti na konzervativno i kirurško.

### 3.2 Konzervativno liječenje lomova zdjelice

Dobra pokrivenost mišićjem i vezivnim tkivom, koji onemogućavaju veći pomak ulomaka i osiguravaju dobru opskrbu krvlju, dovodi do toga da se većina lomova zdjelice konzervativno liječi. Indikacije za konzervativno liječenje su:

- 1) lomovi koji ne uključuju noseće segmente kostiju zdjelice
- 2) minimalno dislocirani neartikularni lomovi
- 3) stabilni lom koji zahvaća kaudalnu trećinu acetabuluma (MILLER, 2007.).

Odabir načina liječenja uvelike ovisi o nekoliko kriterija. S obzirom na to da sjedna i stidna kost ne sudjeluju u prenošenju težine tijela, smatra se da je konzervativno liječenje ispravan odabir ukoliko lom ovih kostiju ne uzrokuje preveliko suženje zdjeličnog kanala. Vrsta pacijenta također utječe na odabir liječenja. Širina zdjeličnog kanala bitan je faktor u uzgoju kuja i mačaka. Konzervativnim liječenjem daje se mogućnost velikog suženja zdjeličnog kanala te mogućnost pojave distocija u budućim porođajima, stoga je konzervativno liječenje kod ovih životinja uputno izbjegavati (INNES i BUTTERWORTH, 1996.). U dostupnoj literaturi postoje podvojena mišljenja glede konzervativnog liječenja kod stabilnog loma koji zahvaća kaudalnu trećinu acetabuluma. Dok jedni navode kako se svaki lom acetabuluma mora kirurški liječiti (DECAMP i sur., 2016.), drugi se s time ne slažu (MILLER, 2007.). Konzervativno liječenje uglavnom se svodi na strogo mirovanje (eng. *cage rest*), smanjenje aktivnosti (DECAMP i sur., 2016.), analgetsku terapiju, omogućavanje svakodnevnog uriniranja i defeciranja te u konačnici omogućavanje kretanja (MILLER, 2007.).

### 3.3 Kirurško liječenje lomova zdjelice

Indikacije za kirurško liječenje malih životinja s lomom zdjelice su:

- 1) izrazito suženje zdjeličnog kanala
- 2) lom acetabuluma (ili kod nekih autora svaki lom acetabuluma osim stabilnog loma kaudalne trećine acetabuluma)
- 3) nestabilnost bočnog zgloba uzrokovana lomom crijevne, sjedne ili stidne kosti
- 4) jednostrana ili dvostrana nestabilnost, osobito u kombinaciji s iščašenjem bočnog zgloba ili lomovima kostiju drugih ekstremiteta (BRINKER, 1974.).

Vrijeme koje protekne nakon ozlijede, određuje hoće li se pristupiti kirurškom liječenju ovih vrsta lomova. Kirurško liječenje trebalo bi izvesti što je prije moguće, ali tek nakon stabilizacije pacijenta. Ukoliko protekne između pet do sedam dana, efektivna redukcija fragmenata može biti izuzetno otežana (INNES i BUTTERWORTH, 1996.). Nakon 10 dana postaje gotovo nemoguće reducirati fragmente bez ozbiljnijeg oštećenja okolnog mekog tkiva, uključujući živce i krvne žile oko mjesta loma (INNES i BUTTERWORTH, 1996.).

Različite su tehnike kirurškog liječenja, a one uključuju: korištenje intramedularnog čavla, Kirchnerove igle, vanjskog fiksatora, rekonstrukcijskih pločica, kortikalnih vijaka ili kombinaciju više navedenih tehnika. Ipak najviše uspješnih liječenja postignuto je upravo s korištenjem rekonstrukcijskih pločica i vijaka (DECAMP i sur., 2016.). Poseban se naglasak stavlja na pravilnu repoziciju sakroilijačnog zgloba, crijevne kosti i acetabuluma koji su ujedno i nosači težine. Ako su ova područja ispravno reducirana i fiksirana, ostala područja zarast će bez kirurškog liječenja.

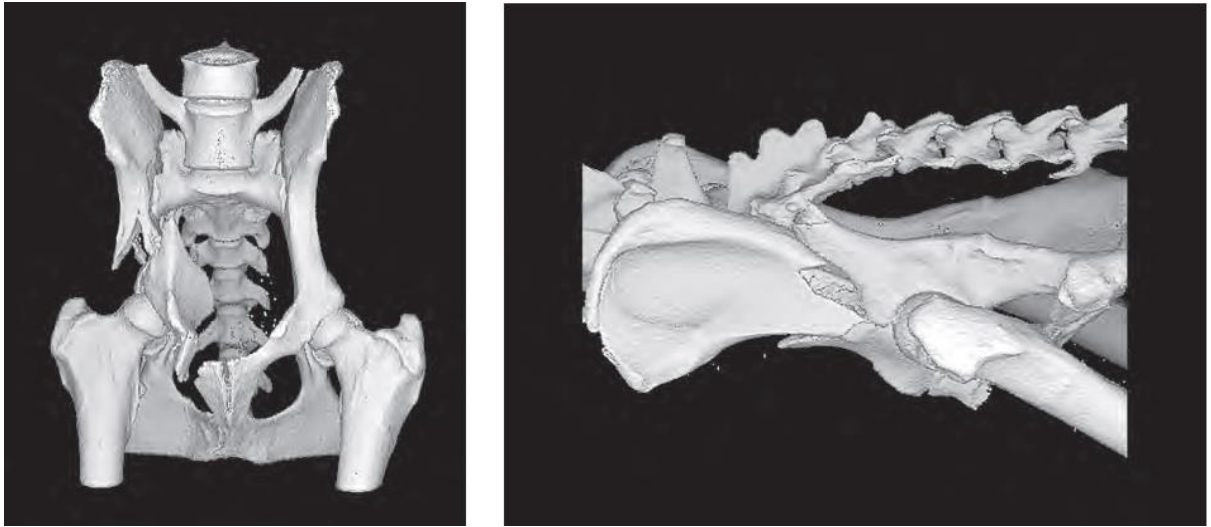
Cilj svakog liječenja trebao bi biti isti. Kontrola boli, stabilizacija nosećih segmenata, održavanje promjera zdjeličnog kanala i omogućavanje kretanja glavni su ciljevi svakog liječenja loma zdjelice.

#### 4. ACETABULARNI LOMOVI

Acetabularni lomovi čine kod pasa 12% svih lomova zdjelice dok je kod mačaka pojavnost 7%. Najčešći uzrok ovih lomova je nalet automobila. Pošto acetabularni lomovi zahvaćaju bočni zglob, principi liječenja takvih lomova stavljaju pažnju na anatomske redukcije i rigidnu unutarnju fiksaciju i međufragmentalnu kompresiju (MILLER, 2008.; MESSON i CORRE, 2011.; DECAMP, 2016.).

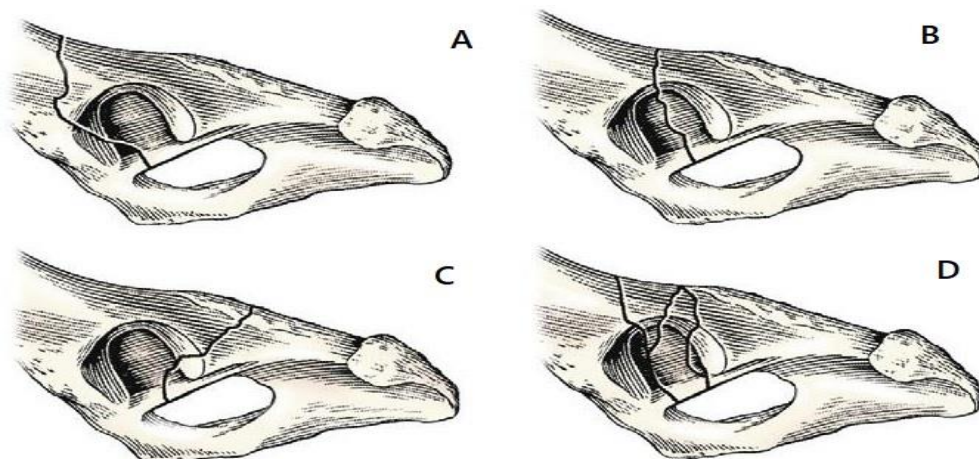
Kod 60% mačaka i 40% pasa ovakve nezgode rezultiraju višestrukim ozljedama (JOHNSON i SUR., 2006.). Razlog tome je velika energija koja je potrebna kako bi došlo do loma zdjelice, a tako i acetabuluma. Upravo zbog toga važno je da nakon osiguravanja dišnih puteva i normalne cirkulacije, detaljno pregledamo životinju kako bi detektirali eventualne ozljede organa prsne i trbušne šupljine. Ozljeda trbušnih organa česta je pojava kod pasa nakon loma zdjelice. U određenim istraživanjima navodi se postotak od čak 37% pasa koji su uz lom zdjelice zadobili i ozlijedu određenog trbušnog organa (HOFFBERG i sur., 2016.). Općenito, acetabularni lomovi posljedica su tupe traume čija se energija prenosi preko bedrene kosti. To je razlog zbog kojega su iščašenja bočnog zgloba i lomovi drugih kosti zdjelice česta pojava kod lomova acetabuluma (JOHNSON i sur., 2006.). Iako su ozljede ishijadičnog živca češće kod lomova crijevne kosti ili iščašenja i loma sakroilijskog zgloba, njegove ozljede mogu se pojaviti i kod acetabularnih lomova. Stoga je važno obaviti detaljan neurološki pregled (JOHNSON i sur., 2006.).

Rendgenska dijagnostika nužna je za odabir ispravne terapije za određeni acetabularni lom. Kako bi se što bolje klasificirao lom, potrebne su minimalno dvije projekcije zdjelice. Ako je dostupna, kompjuterizirana tomografija (CT) s 3D rekonstrukcijom omogućuje bolju procijenu orijentacije loma i olakšava planiranje operativnog postupka (slika 4.).



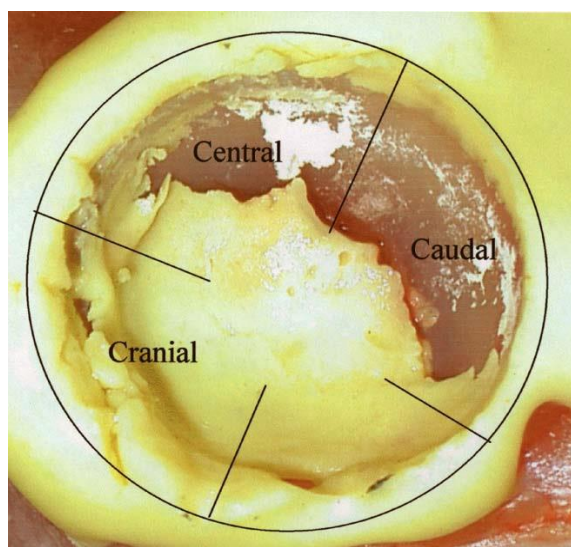
Slika 4. Kompjuterizirana tomografija s 3D rekonstrukcijom loma kranijalnog acetabuluma. A: Sagitalna projekcija, B: Profilna projekcija (preuzeto s *AOVET Principles of Fracture Management in the Dog and Cat*)

Acetabularni lomovi se prema lokaciji dijele na kranijalne, centralne i kaudalne dok se prema broju lomnih ulomaka dijele na jednostavne i multifragmentalne lomove (slika 5.). S obzirom na to da je kraniocentralna regija zadužena za nošenje najvećeg dijela opterećenja, frakture u tom području smatraju se najznačajnijima u funkcionalnom smislu. Kaudalna trećina acetabuluma kod pasa i mačaka dugo se smatrala regijom koja značajno ne pridonosi nošenju opterećenja bočnog zgloba te su se stoga nepomaknuti lomovi u ovoj regiji liječili konzervativnim putem (MILLER, 2002.), (INNES i BUTTERWORTH, 1996.).



Slika 5. Klasifikacija acetabularnih lomova (A: kranijalni lom acetabuluma, B: centralni lom acetabuluma, C: kaudalni lom acetabuluma, D: multifragmentalni lom acetabuluma) (preuzeto iz *Veterinary Surgery: Small Animal*)

Zadnja *ex vivo* istraživanja, koja su se bavila biomehaničkom procijenom bočnog zgloba, opovrgnula su prijašnje tvrdnje kod pasa i mačaka. Time su dokazala da svi dijelovi bočnog zgloba, a time i acetabuluma, sudjeluju u nošenju opterećenja, što dovodi do zaključka kako lokacija loma ne može biti faktor u odlučivanju između konzervativnog i kirurškog liječenja (MOORES i sur., 2005.), (BECK i sur., 2007.) (slika 6.).

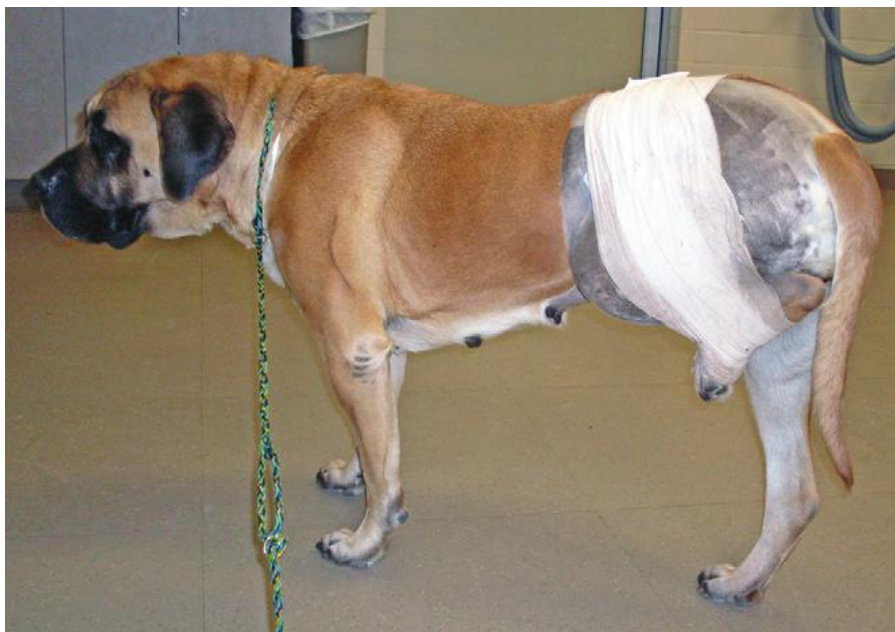

Slika 6. Prikaz mačijeg acetabuluma nakon *ex vivo* opterećenja s 1.7 tjelesne težine. Kaudalni acetabulum sudjeluje u nošenju opterećenja. (preuzeto iz BECK i sur., 2007.).

#### 4.1 Konzervativno liječenje acetabuarnih lomova

Lomovi acetabuluma kod skeletno nezrelih jedinki, koji ne pokazuju pomak na ventrodorzalnoj i laterolateralnoj projekciji rendgenograma, mogu se liječiti konzervativnim putem (DECAMP i sur., 2016.). Konzervativno liječenje trebalo bi se sastojati od stroge restrikcije kretanja narednih tri do četiri tjedna. Analgetska terapija nameće se kao prioritet kod oba tipa liječenja acetabularnih lomova, no ipak nesteroidni protuupalni lijekovi (eng. *NSAID*) bi se trebali izbjegavati ili barem koristiti s oprezom. Razlog tome je uska povezanost lomova zdjelice s traumom urinarnog trakta ili hipovolemijom (DENNY i BUTTERWORTH, 2000.). U većini slučajeva uputno je postaviti nogu u povoj koji onemogućava oslanjanje na tu nogu, npr. ehmerov povoj (slika 7.). Takav povoj trebalo bi se skinuti za 10 do 14 dana (DECAMP i sur., 2016.).

Konzervativno liječenje naizgled nepomaknutih lomova i lomova acetabuluma koji ne zahvaćaju područje zaduženo za nošenje opterećenja kod odraslih životinja često završava s razočaravajućim rezultatima (DECAMP i sur., 2016.)( BOUDRIEU i KLEINE, 1988.). Degenerativna bolest zglobova (eng. *DJD-Degenerative joint disease*) najčešći je ishod takvog liječenja. Nekoliko dana nakon skidanja povoja, lom bi se trebao radiografski reevaluirati kako bi bili sigurni da nije došlo do novog pomaka fragmenata (JOHNSON i sur., 2006.).



Slika 7. Ehmerov povoj (preuzeto iz *Veterinary Surgery: Small Animal*)

#### 4.2 Kirurško liječenje acetabularnih lomova

Kako bi kirurško liječenje bilo što uspješnije, potrebno je odrediti željene ishode liječenja. Potrebna je savršena anatomska pozicija jer hrskavica ima limitiranu mogućnost regeneracije te oštećenje koje zahvaća cijelu hrskavicu nikada neće u potpunosti zacijeliti. Stabilna fiksacija važna je kako nebi došlo do pomicanja fragmenata, a time i narušavanja savršene anatomske pozicije. Rana pokretljivost zahvaćenog zgloba, kao i uspješna provedba predhodna dva cilja liječenja acetabularnih lomova, uvelike umanjuje nastanak osteoartritisa što je dokazano u mnogim humanim radovima dok je u veterinarskoj medicini još nedovoljno istraženo. Kakogod, lomovi koji zahvaćaju zglobnu hrskavicu imaju limitiranu sposobnost da odgovore cijeljenjem. Postoji dokumentacija o zadovoljavajućem cijeljenju kod ljudi s nesavršenom redukcijom i minimalnim inkongruencijama (SNIDERMAN i HENRY, 2019.).

Kirurško liječenje bit će uspješno jedino ako se zglobne površine vrate u anatomske pozicije i budu potpuno stabilne. Ako ovi ciljevi nisu ispunjeni, kirurški zahvat skupa je procedura s neizvjesnim ishodom. Precizna redukcija koja vodi do podudarnosti zglobnih površina omogućuje normalne mehanizme samog zgloba. Ukoliko je došlo do loše redukcije ili subluksacije bočnog zgloba, doći će do neravnomjerne podjele sila na zglobnu hrskavicu i posljedično artroze. Međutim, iako je acetabularni lom rekonstruiran pravilno, degenerativne promjene se i dalje mogu uočiti. Uzrok tome je oštećenje na zglobnoj hrskavici koje je nastalo u trenutku same ozlijede (JOHNSON i sur., 2006.). Ako je došlo do fragmentacije loma, šansa za pravilnu fiksaciju i redukciju lomnih ulomaka izuzetno se smanjuje, pogotovo ukoliko su ulomci izrazito mali ili ako uključuju zglobnu površinu (DECAMP i sur., 2016.).

#### **4.2.1 Pristupi**

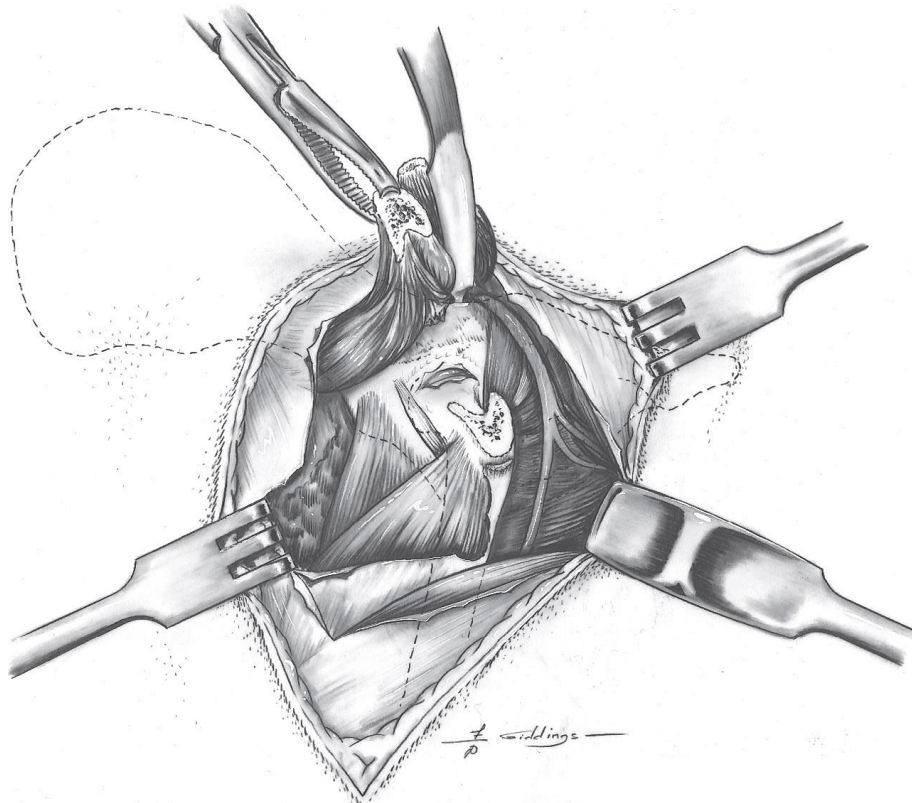
Odabir pravilnog pristupa za lom pojedinog dijela acetabuluma važan je za pozitivan ishod operacije. Bitan faktor u odabiru pristupa je zasigurno dobra vizualizacija fragmenata i mogućnost manipulacije njima. Pravilno izvođenje toga omogućuje brži oporavak pacijenta te smanjen broj komplikacija nakon zahvata. Razni su pristupi opisani u literaturi. No ipak, neki se nešto češće upotrebljavaju (DECAMP i sur., 2016.).

##### **4.2.1.1 Pristup kraniodorzalnom i kaudodorzalnom aspektu bočnog zgloba s osteotomijom velikog trohantera**

Pristup kraniodorzalnom i kaudodorzalnom aspektu bočnog zgloba s osteotomijom velikog trohantera idealan je za vizualizaciju kranijalnog i kaudalnog dijela acetabuluma i kaudalnog dijela crijevne kosti. Ovaj pristup je prvi izbor mnogih kirurga jer nudi dobru vizualizaciju i mogućnost manipulacije fragmentima. Izvodi se na način da se životinji u lateralnoj rekumbenciji napravi kožni rez od kranijalnog aspekta velikog trohantera koji se distalno proteže do sredine dijafize femura prateći njegov kranijalni rub i prosimalno u kranio-medijalnom smjeru nekoliko centimetara. Nakon odvajanja potkožnja, napravi se rez na površinskom sloju široke fascije (lat. *fascia lata*) uz kranijalni rub dvoglavog bedrenog mišića (lat. *m. biceps femoris*). Nakon što pomaknemo *m. biceps femoris* kaudalno dobivamo uvid u *n. ischiadicus* koji se iz *plexusa ischiadicusa* proteže duž *spine ischiadice*. On tada uz tetivu



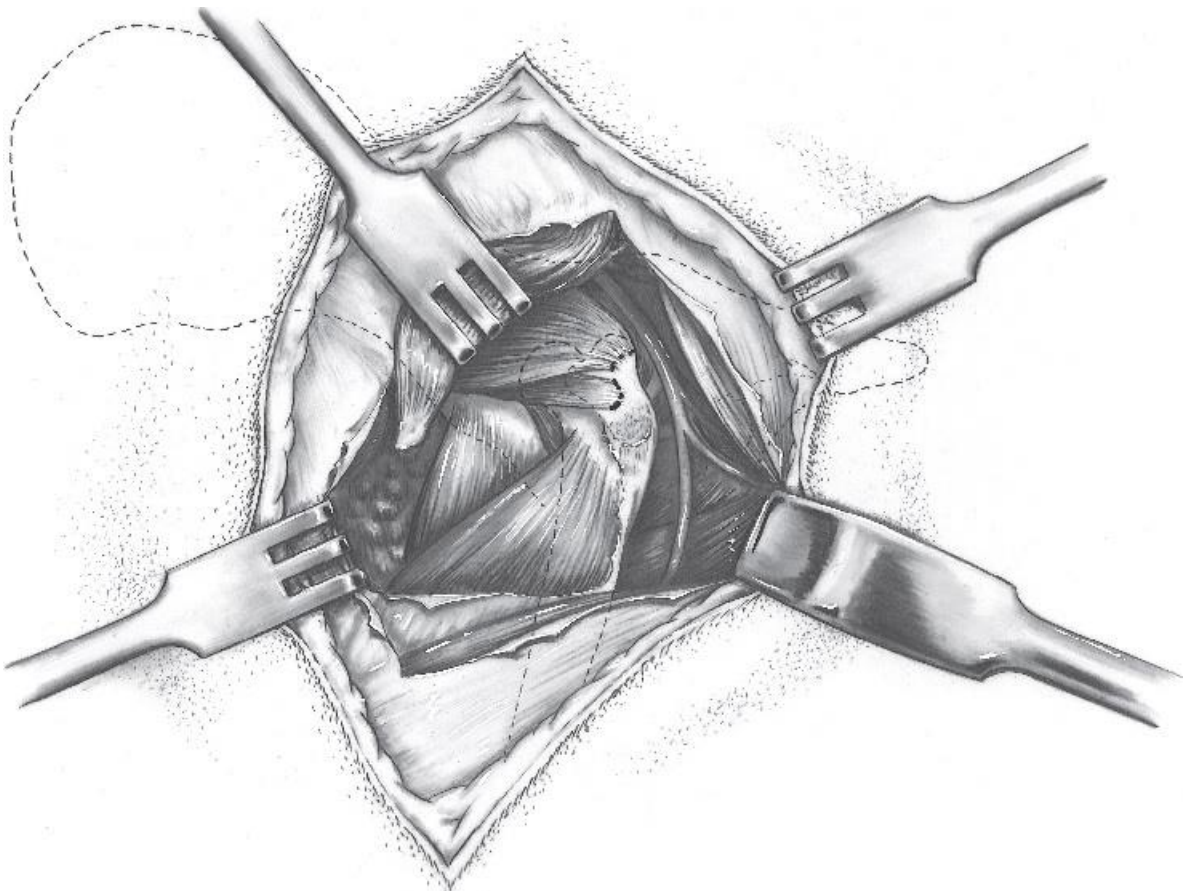
unutarnjeg opturatornog mišića (lat. *m. opturatorius*) i dva *m.gemili* mijenja smjer te prolazi distalno iza bočnog zgloba (JOHNSON i sur., 2006.). Rezom na dubokom listu široke fascije koji se proteže duž kranijalnog ruba površinskog glutealnog mišića (lat. *m. gluteus superficialis*) oslobodi se tetiva ovoga mišića koji se prima na veliki trohanter (lat. *trochanter majus*). Osteotomija velikog trohantera se tada izvodi postavljajući osteotom na lateralnu stranu trohantera i usmjeravajući ga u kranioproksimalnom smjeru pod kutem od 45° na osovinu bedrene kosti (GORMAN, 1962.) (slika 8.).



Slika 8. Pristup kraniodorzalnom i kaudodorzalnom aspektu bočnog zgloba s osteotomijom velikog trohantera (preuzeto iz *Piermattei's atlas of surgical approaches*)

#### 4.2.1.2 Pristup kraniodorzalnom i kaudodorzalnom aspektu bočnog zgloba s tenotomijom glutealnih mišića

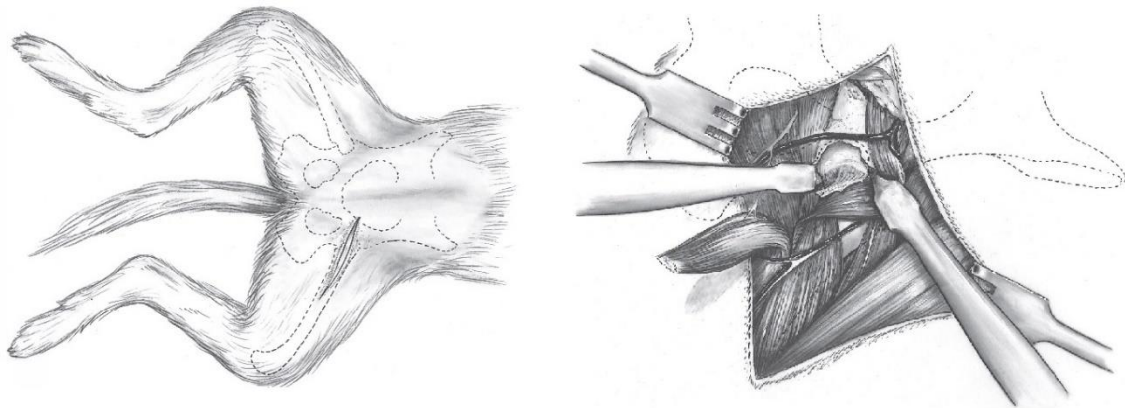
Pristup kraniodorzalnom i kaudodorzalnom aspektu bočnog zgloba s tenotomijom glutealnih mišića razlikuje se u činjeci da umjesto osteotomije velikog trochantera radimo tenotomiju tetiva *m. gluteus superficialis*, *m. gluteus profundus* i *m. gluteus medius* koji se prihvaćaju na veliki trochanter. Tenotomija se izvodi što bliže hvatištu tetive za mišić uz obaveznu zaštitu *n. ischiadicus* (HOHN, 1965.) (slika 9.).



Slika 9. Pristup kraniodorzalnom i kaudodorzalnom aspektu bočnog zgloba s tenotomijom glutealnih mišića (preuzeto iz *Piermattei's atlas of surgical approaches*)

#### 4.2.1.3 Ventralni pristup bočnom zglobu

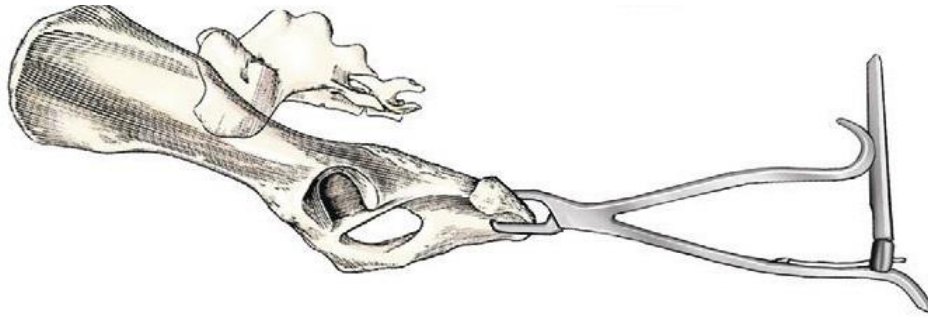
Pristup ventralnom aspektu bočnog zgloba izvodi se s životinjom u dorzolateralnom položaju. Kožni rez se radi preko kranijalnog ruba *m. pectineusa* u duljini do jedne trećine dužine bedrene kosti. Poseban se oprez treba pridodati prilikom tupe resekcije *m. pectineus* zbog *a.i v. femoralis* i *n. saphenus* koji se nalaze uz kranijalni rub tog mišića. *M. pectineus* se tada na svom kranijalnom dijelu odvoji od svog hvatišta na *pecten ossis pubis* čime se dobiva uvid u *m. iliopsoas*, *a. i v. circumflexa medialis* koje je ponekad potrebno ispreparirati i retraktorima ukloniti proksimalno. Retrakcijom *m. iliopsoas* kranijalno i *m. adductor longus* kaudalno, pokazuje nam se rub acetabuluma (slika 10.) (SLOCUM i DEVINE, 1986.).



Slika 10. Pristup ventralnom aspektu bočnog zgloba ( preuzeto iz *Piermattei's atlas of surgical approaches*)

#### 4.2.1.4 Dodatni pristup na sjednu kvrgu

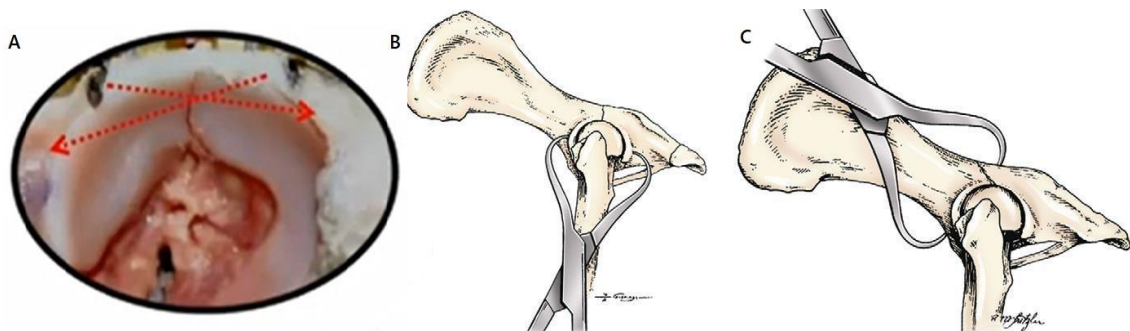
Vrlo često se prilikom kirurškog liječenja acetabularnih lomova koristi dodatni pristup na sjednu kvrgu (lat. *tuber ischii*) kako bi se uz pomoć Kernovih kliješta olakšala manipulacija kaudalnim fragmentom (slika 11.). Pristup na sjednu kvrgu izvodi se na način da se *m. obturator internus* podigne dorzalno dok se *m. semimembranosus* i *m. quadratus femoris* pomaknu ventralno (TOBIAS i JOHNSTON, 2011.).



Slika 11. Manipulacija kaudalnim fragmentom uz pomoć Kernovih kliješta (preuzeto iz *Veterinary Surgery: Small Animal*)

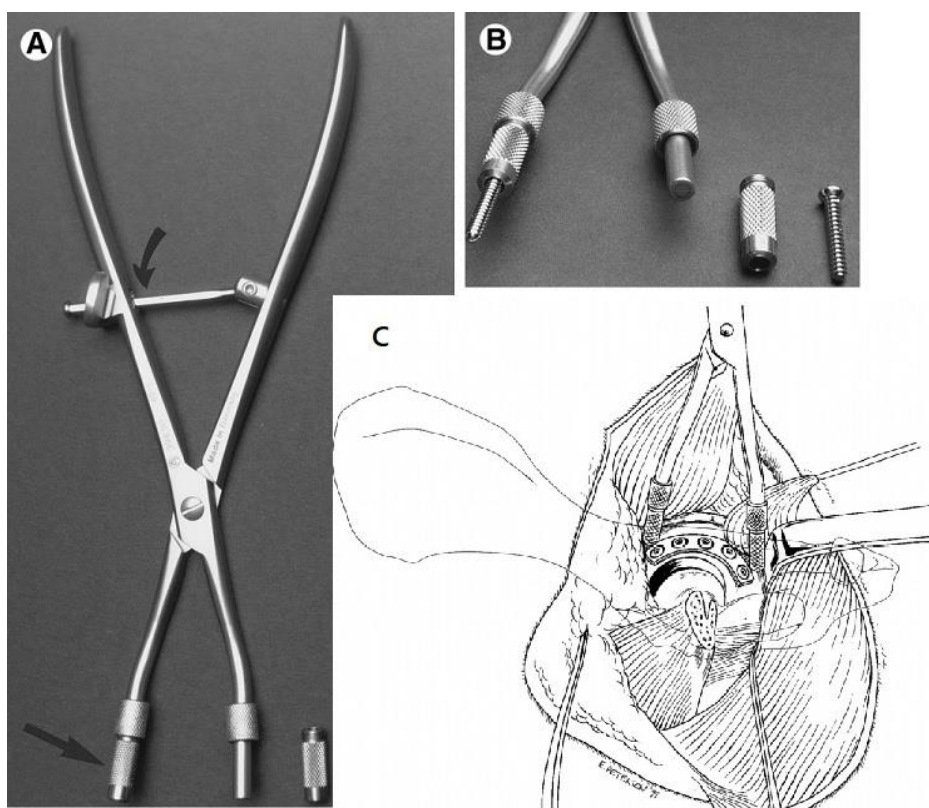
#### 4.2.2 Redukcija

Redukcija fragmenata izuzetno je zahtjevan dio kirurškog liječenja acetabularnih lomova. Razlog tome je anatomske izgled i prisutnost mišića ovog područja koji onemogućuje jednostavnu primjenu privremenih kliješta. Time je primarnu redukciju teško dobiti dok je sekundarnu redukciju teško održati. Kako bi se olakšala redukcija često se buše tzv. *pilot rupe* kako bi se omogućilo kliještima bolje prijanjanje na nepristupačnu kost. Najčešće korišteni način primarne redukcije je upotreba Kirschnerovih igala i šiljastih hvatalica (eng. *pointed forceps*) (slika 12.). Postoje preporuke gdje asistent manualno pridržava fragmente u poziciji, ali takva metoda nerijetko završava neuspješno.



Slika 12. Redukcija fragmenata uz pomoć A: Kirschnerovih igala, B-C: šiljastih hvatalica za repoziciju (preuzeto iz *Veterinary Surgery: Small Animal*)

Humana medicina razvila je specijaliziranu instrumentizaciju za redukciju acetabularnih lomova. Instrument koji se pokazao izuzetno koristan prilikom redukcije acetabularnih lomova su Jungbluthova kliješta. Ona uz pomoć vijaka koji su jednim krajem pričvršćena na kliješta, a drugim u fragment omogućuju bolju manipulaciju i redukciju fragmenata. Glavna mana koja se pokazala prilikom implementacije ovih kliješta u veterinarskoj medicini bila je njihova veličina koja je uvelike otežavala primjenu kod malih pasmina pasa i mačaka. Kako bi doskočili tom problemu, veterinari su počeli koristiti i razvijati MRF (eng. *Mandibular Reduction Forceps*) u redukciji fragmenata. MRF su po zamisli slična Jungbluthovim kliještima s razlikom da su mnogo manja i da se u humanoj medicini koriste u svrhu privremene redukcije i stabilizacije mandibularnih lomova (slika 13.). Kliješta imaju šuplje uklojive čahure koje se zavrću na vrhovima instrumenata, u koje se umeću vijci koji pričvršćeni na fragment stabiliziraju lom i direktno pomažu prilikom odmicanja i primicanja lomnih fragmenata. Zbog svoje veličine i praktičnosti ova kliješta pokazala su se izuzetno korisnima u privremenoj redukciji i stabilizaciji acetabularnih lomova u pasa i mačaka (BOSWELL i sur., 2004.).



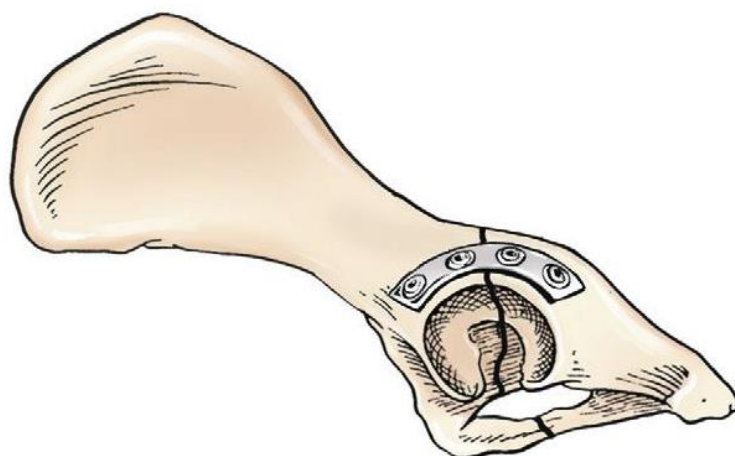Slika 13. Mandibularna redukcijska kliješta (eng. MRF, *Mandibular Reduction Forceps*)  
 A: uklonjive čahure (ravna strelica), B: Fotografija izbliza pokazuje 2,7 mm vijak umetnut u čahuru., C: Aplikacija MRF na acetabulum psa (preuzeto iz BOSWELL i sur., 2004.)

### 4.2.3 Unutarnja fiksacija

Pod unutarnjom fiksacijom smatramo kiruršku stabilizaciju uz upotrebu kirurških naprava koje ugrađujemo u kost ili na površinu kosti. Različite su metode unutarnje fiksacije opisane u literaturi, a one uključuju upotrebu standarnih rekonstrukcijskih pločica, veterinarskih acetabularnih pločica, *String of Pearls* (SOP) pločica, kortikalnih vijaka te kombinacije vijaka, žice i polimetilmetakrilata. Najbolja metoda fiksacije varira ovisno o tipu loma, ali pločice i vijci pokazali su se najuspješnijim i najčešćim odabirom (BRINKER, 1984.), (HULSE, 1980.).

#### 4.2.3.1 Veterinarska acetabularna pločica

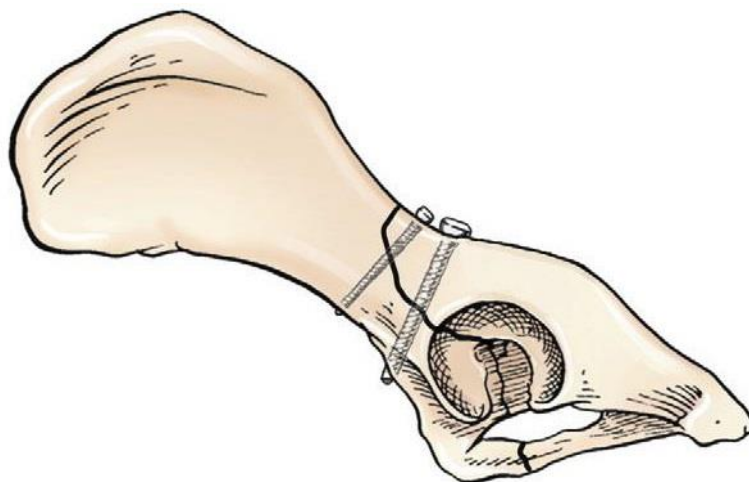
Veterinarska acetabularna pločica je pločica od nehrđajućeg čelika u obliku slova „C“ koja je specijalno dizajnirana za fiksaciju acetabularnih lomova u pasa (slika 14.) (BRADEN i PRIEUR, 1986.). Malo je slučajeva upotrebe ovakvih pločica opisano kod mačaka (MEESON i GEDDES, 2017.). Polukružni oblik i savitljivost ove pločice omogućava bolje oblikovanje pločice prema dorzalnoj površini acetabuluma (slika 14.). Što pločica oblikom više pristaje dorzalnoj površini acetabuluma, to je manja mogućnost pomaka lomnih ulomaka u trenutku umetanja i pritezanja vijaka (DECAMP i sur., 2016.). Dostupne acetabularne pločice imaju 2.0 mm ili 2.7 mm otvore za vijke. Ovakve pločice najčešće se koriste kod jednostavnih, transverzalnih lomova acetabuluma ili kad je uz lom acetabuluma prisutan još i lom tijela crijevne kosti (JOHNSON i sur., 2006.). Kako bi fiksacija bila zadovoljavajuća, potrebno je umetnuti minimalno dva vijka po lomnom ulomku, što u situacijama kada se lomna linija nalazi na kaudalnom dijelu acetabuluma može biti izuzetno zahtjevno. Dva su glavna razloga gubitka redukcije kod fiksacije acetabularnim pločama, a to su: nedovoljan kontakt između pločice i kosti te manjak vijaka u kaudalnom segmentu acetabuluma (JOHNSON i sur., 2006.).



Slika 14. Veterinarska acetabularna pločica (preuzeto iz *Veterinary surgery: Small Animal*)

#### 4.2.3.2 Kortikalni vijci

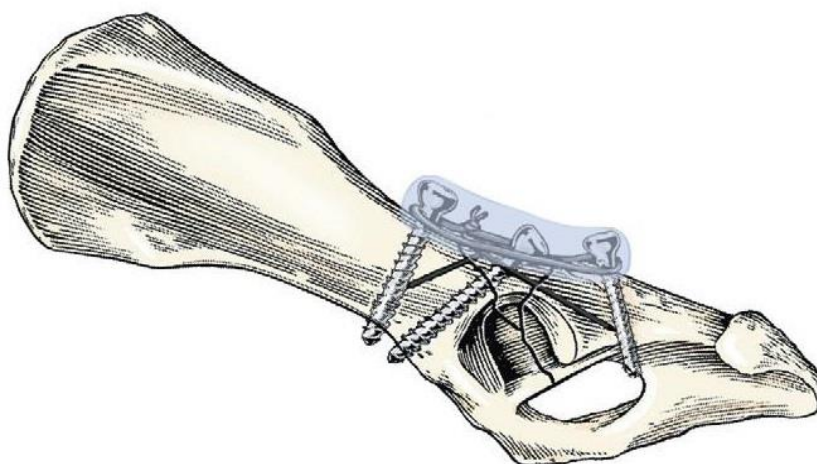
Kortikalni vijci mogu se koristiti kao trajni oblik fiksacije kod kosih lomova koji istovremeno zahvaćaju acetabulum i tijelo crijevne ili sjedne kosti (slika 15.). Ipak rijetki su lomovi acetabuluma dovoljno kosi da zadovolje uvjete za aplikaciju kortikalnih vijaka.



Slika 15. Kortikalni vijci (preuzeto iz *Veterinary Surgery: Small Animal*)

#### 4.2.3.3 Kombinacija vijka, žice i polimetilmetakrilata

Kombinacija vijka, žice i polimetilmetakrilata koristi se kod multifragmentalnih lomova koji se ne mogu rekonstruirati konvencionalnim pločama i suviše kaudalnih ili kranijalnih lomova acetabuluma (slika 16.) (DECAMP i sur., 2016.), (LEWIS i sur., 1997.). Tehnika se zasniva na djelomično umetnutim vijcima u lomne segmente međusobno povezanih žicom koja omotana oko vijaka tvori znak beskonačno. Ovu konstrukciju se dodatno stabilizira nanošenjem sloja polimetil-metakrilata oko djelomično umetnutih implantata i dorzalnog acetabuluma (LEWIS i sur., 1997.). Ova metoda pokazala se mnogo boljom u usporedbi s veterinarskom acetabularnom pločicom kako u pogledu jednostavnosti izvedbe, tako i u pogledu čvrstoće same fiksacije i redukcije fragmenata (LEWIS i sur., 1997.).



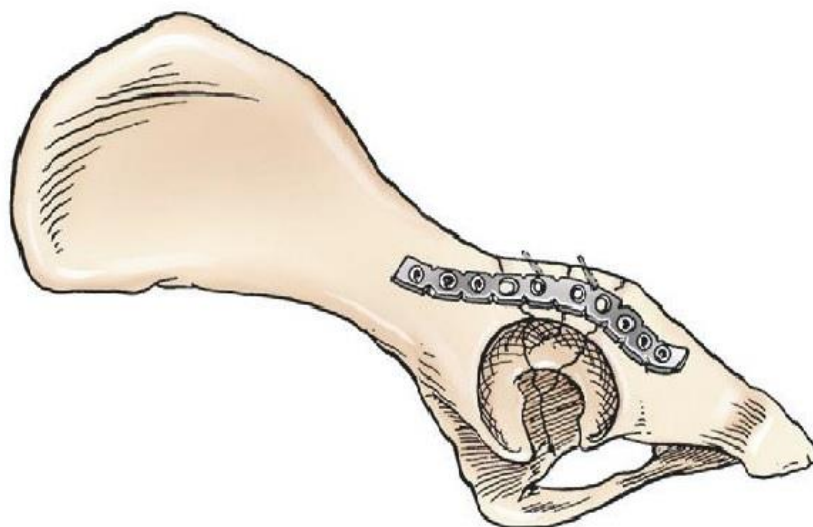
Slika 16. Kombinacija vijka, žice i polimetilmetakrilata (preuzeto iz *Veterinary Surgery: Small Animal*)

#### 4.2.3.4 Rekonstrukcijske pločice

Rekonstrukcijske pločice dobar su izbor prilikom multifragmentalnih lomova acetabuluma koji uključuju i lom crijevne ili sjedne kost (slika 17.). Kod velikih i srednjih pasmina pasa prikladni su vijci veličine 2.7 mm, dok su ovisno o stabilnosti lomnih ulomaka i veličini životinje DCP pločice s 2.0 mm vijcima i minipločice s 1.5 mm vijcima najpogodniji kod manjih pasmina pasa i kod mačaka. Prednost rekonstrukcijskih pločica nad konvencionalnim pločicama je mogućnost oblikovanja u tri ravnine umjesto dvije ravnine (OST i KADERLY, 1986.). Kako bi postigli što bolje oblikovanje pločice, korisno ju je oblikovati prije sterilizacije na modelu



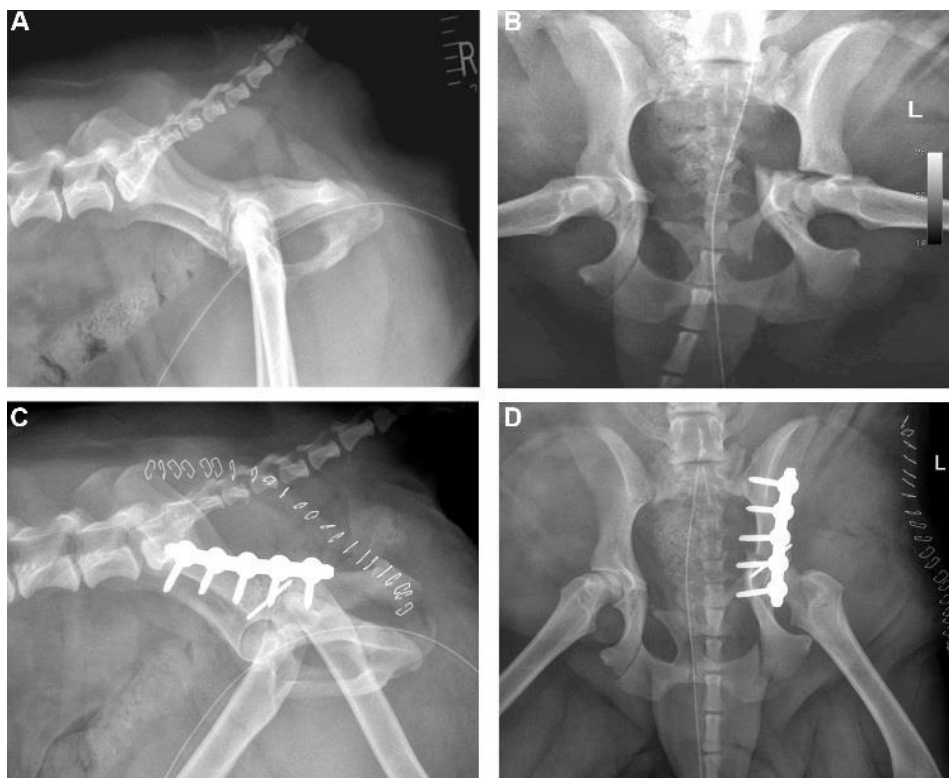
zdjelice slične veličine. Na taj način unutar operacije troši se minimalna količina vremena za dodatno oblikovanje pločice.



Slika 17. Rekonstrukcijska pločica (preuzeto iz *Veterinary Surgery: Small Animal*)

#### 4.2.3.5 SOP pločice (eng. *string of pearls*)

SOP poseban su oblik rekonstrukcijskih pločica. SOP pločica sastoji se od niza cilindričnih i sferičnih komponenti koje omogućuju rotaciju u svim smjerovima. Zbog toga SOP pločice mogu biti idealno oblikovane za aplikaciju na nepravilni dorzalni rub i udaljeni kaudalni dio acetabuluma (slika 18.) (GRAND, 2016.). SOP pločice su prilično uske u usporedbi s konvencionalnim pločicama, stoga prilično komforno mogu pristajati na rub acetabuluma, za razliku od drugih postojećih. Još jedna prednost u usporedbi sa standardnim pločicama, koje su slabije na spoju između vijka i pločice i zaključavajućih pločica koje zahtijevaju posebne vijke, SOP pločice imaju mogućnost zaključavanja s konvencionalnim kortikalnim vijcima. Mehanička svojstva SOP pločica testirana su u usporedbi s drugim najčešće upotrebljivanim zaključavajućim pločicama. U usporedbi sa zaključavajućim pločicama SOP pločice pokazale su veću otpornost na pucanje i savijanje te su zadržale ta svojstva i nakon oblikovanja (NESS, 2009.).



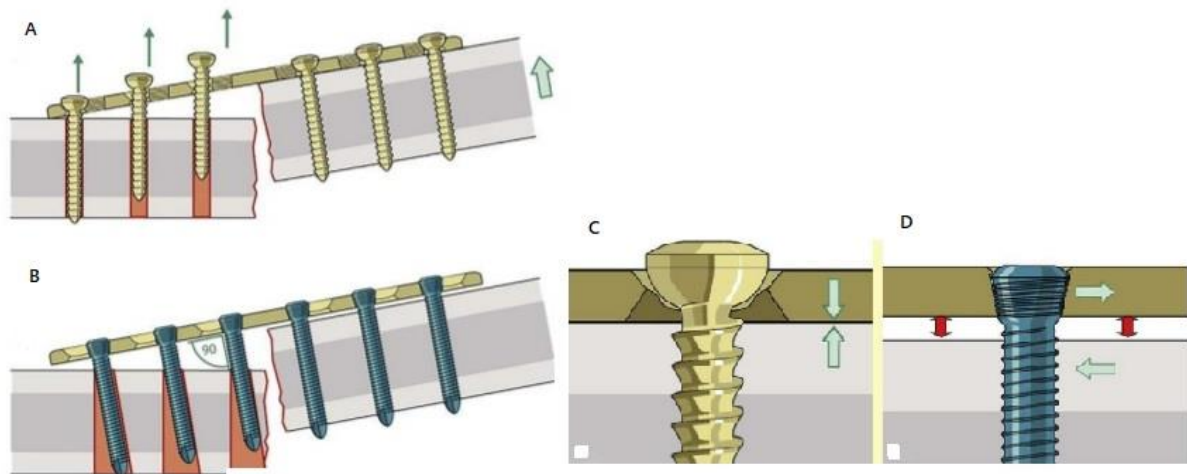
Slika 18. A-B: Lateralna i ventrodorzalna projekcija radiograma kranijalne acetabularne frakture u psa, C-D: Lateralna i ventrodorzalna projekcija radiograma pokazuje izvrsnu redukciju i stabilizaciju uz pomoć 3,5mm SOP pločice i Kirschnerove igle. (Preuzeto iz GRAND, 2016.)

#### 4.2.3.6 Zaključavajuće pločice

Precizno oblikovanje pločice nužno je kako bi reducirani fragmenti zglobne površine ostali stabilno fiksirani. Zbog kompleksne anatomije dorzalnog ruba acetabula, oblikovanje standardne pločice predstavlja svojevrsni izazov unutar operativnog zahvata. Manja pogreška u oblikovanju standardne pločice može dovesti do gubitka redukcije prilikom aplikacije vijaka. Za razliku od standardnih pločica gdje je stabilnost redukcije osigurana količinom sila trenja između pločice i kosti, u zaključavajućih pločica osigurana je mehanizmom zaključavanja između vijka i pločice, stoga pločica ne mora biti u bliskom dodiru s kosti čineći oblikovanje pločice manje bitnom.

Pod utjecajem kompresivnih sila na kost, one se prenose direktno s kosti na vijak te u konačnici s vijka na pločicu. Uslijed nadjačavanja osovinskih sila kostiju nad silom trenja između kosti i standardne pločice dolazi do pojedinačnog izvlačenja jednog po jednog vijka (CORNIER i sur., 2010.) (slika 19.). Kod fiksacije zaključavajućim pločicama dolazi do stvaranja tzv. eng. *monoblock* efekta koji onemogućuje pojedinačno, a potiče istodobno izvlačenje vijaka (CORNIER i sur., 2010.). Stoga je ovaj način osteosinteze mnogo čvršći (CORNIER i sur., 2010.).

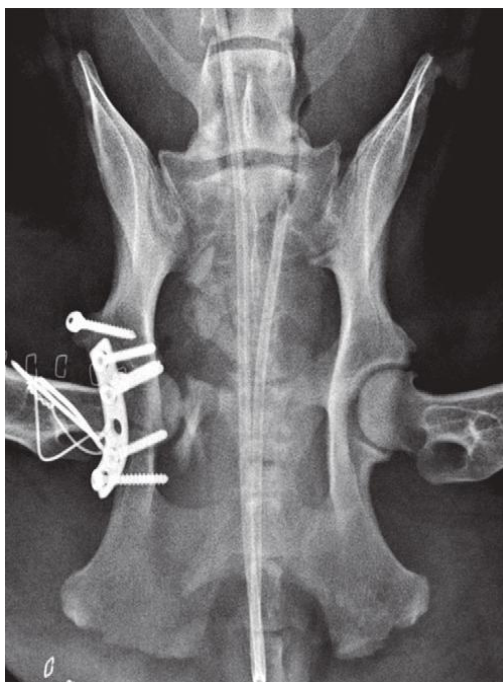Smanjeni kontakt između pločice i kosti također pridonosi u očuvanju periostalnog krvotoka, a time i smanjenoj resorpciji kosti koja se nalazi ispod pločice (slika 19.) (JOHNSON i sur., 2006.). Zbog gore navedene problematike i činjenice da prilikom aplikacije zaključavajućih pločica nije potrebno njihovo precizno oblikovanje, njihova upotreba sve više pronalazi mjesto u liječenju acetabularnih lomova. No ipak prilikom aplikacije treba biti upoznat s limitima i pravilnim načinom aplikacije ovih pločica. Smanjen kontakt između kosti i pločice jedna je od glavnih karakteristika zaključavajućih pločica, no postavlja se pitanje kolika je maksimalna udaljenost između pločice i kosti koja i dalje omogućuje stabilnu fiksaciju. Biomehanička istraživanja pokazuju da dokle god razmak između pločice i kosti ne prelazi 2 do 3 mm, mehanička svojstva redukcije ostaju nepromjenjena (AHMAD i sur., 2006.). Jedno od glavnih ograničenja ove vrste fiksacije je malredukcija fragmenta (SMITH i sur., 2007.). Ukoliko operater prije fiksacije fragmenata iste nije adekvatno reducirao, nakon aplikacije i zaključavanja vijaka doći će do nepovratne malredukcije i loše anatomske pozicije zglobnih površina koja može imati za posljedicu smanjeno cijeljenje kosti ili cijeljenje uz pojavu većeg koštanog kalusa. Pojava koštanog kalusa i loša anatomska pozicija uvelike pogoršavaju izgleda povoljne prognoze. Kako bi ova konstrukcija bila stabilna, potrebna je aplikacija vijaka pod kutem od 90° u usporedbi s pločicom. Poznato je kako manja odstupanja od 5° još uvijek pružaju adekvatna mehanička svojstva, ali odstupanja od 10° uvelike kompromitiraju integritet i mogu dovesti do labavljenja vijaka (KAAB i sur., 2004.).



Slika 19. A: Pojedinačno izvlačenje vijaka nakon stabilizacije standardnom pločicom. B: Čvršća konstrukcija zaključavajuće pločice i zaključavajućeg vijka. C: obavezan kontakt između vijka i standardne pločice, D: Zaključavajući mehanizam koji omogućuje izostanak kontakta između vijka i pločica. (JOHNSON i sur., 2006.)

#### 4.2.4 Alternativne metode liječenja acetabularnih lomova

Prilikom procjene acetabularnih lomova operater mora biti svjestan svojih sposobnosti te da su ravni, kosi i multifragmentalni lomovi acetabuluma s maksimalno dva fragmenta uglavnom reponibilni. U slučajevima kad postoji previše fragmenata ili su fragmenti premali kako bi se pravilno rekonstruirali, operater treba imati na umu druge modalitete liječenja kao što su, npr. ekscizijska artroplastika glave i vrata bedrene kosti ili parcijalna rekonstrukcija acetabuluma s konačnim ciljem ugrađivanja totalne endoproteze kuka nakon što acetabulum zacijeli. U slučaju loma medijalnog zida acetabuluma i kontinuirane medijalne dislokacije glave bedrene kosti ove metode smatraju se jedinim načinom liječenja (slika 20.).

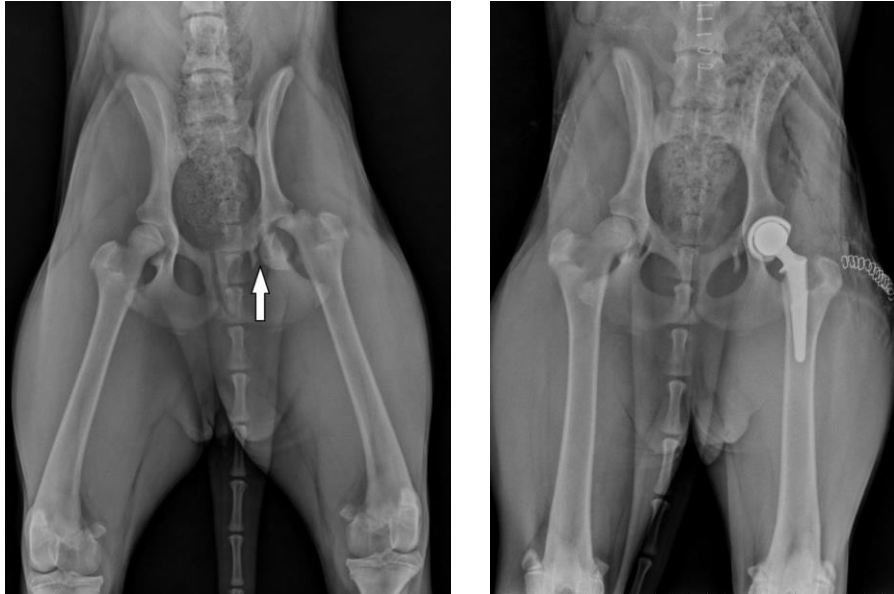


Slika 20. Lom medijalnog zida acetabuluma s posljedičnom medijalnom dislokacijom glave bedrene kosti (preuzeto iz *Veterinary Surgery: Small Animal*)

#### 4.2.4.1 Totalna endoproteza kuka

Totalna endoproteza kuka je operativni zahvat u kojemu se glava bedrene kosti (lat. *femur*) i zglobna čašica zdjelice (lat. *acetabulum*) zamjenjuju dijelovima od umjetnih materijala. Primjena ove metode smatra se izrazito učinkovitom kod pojave multifragmentalnih lomova acetabuluma gdje je mogućnost savršene anatomske repozicije izrazito mala, a nastanak postoperativnog osteoartritis velik. Najčešće se ova metoda koristi tek nakon konzervativnog liječenja i cijeljenja frakture ili prilikom revizije nakon primarne stabilizacije loma.

Moguće komplikacije ove metode uključuju infekciju i neprihvatanje implantata acetabuluma zbog anatomske promjene nastalih kao posljedica neadekvatne anatomske repozicije.



Slika 21. Prikaz totalne ednoproteze kuka u psa nakon multifragmentalnog loma acetabuluma i vrata bedrene kosti (preuzeto iz medvetforpet.com)

#### 4.2.4.2 Ekscizijska artroplastika glave i vrata bedrene kosti

Ekscizijska artroplastika glave i vrata femura (eng. *Femoral Head and Neck Osteotomy-FHO*) operacijski je zahvat u kojem se uklanjaju glava i vrat femura te se s vremenom nastali defekt popunjava ožiljkastim tkivom koje služi kao lažni zglob. Indikacije za izvođenje zahvata na psima i mačkama, osim fraktura koji zahvaćaju glavu i vrat femura, su teške frakture acetabuluma, luksacija bočnog zgloba, neuspjela zamjena kuka (BERZON i sur., 1980.) te displazija kuka. Kod mačaka, uz navedeno, čest je razlog i skliznuće glave bedrene kosti. Ova metoda pokazala se korisnom kod multifragmentalnih fraktura zdjelice koje utječu na integritet bočnog zgloba te fraktura kod kojih primarna rekonstrukcija ne može biti postignuta (BERZON i sur., 1980.).

#### **4.2.5 Postoperativna skrb**

Odgovarajuća analgezija mora biti osigurana u prvim tjednima nakon operacije. Iako kirurška fiksacija fragmenata doprinosi smanjenju boli u pacijentima, treba imati na umu sve moguće ozljede mišića, ligamenata, mekog tkiva, ali i koštanih fragmenata koji nisu stabilni.

Restrikcija kretanja vrlo je bitna u prvim danima nakon operativnog zahvata iako kratki periodi kretanja uz asistenciju su nužni kako bi se omogućilo što bolje cijeljenje zgloba. Fizioterapija i hidroterapija uvelike pomažu u rehabilitaciji, ali bi ih trebalo odgoditi prvih sedam do deset dana od operativnog zahvata (MILLER, 2002.).

Vrlo često uz acetabularne lomove dolazi do drugih lomova zdjelice što rezultira suženjem zdjeličnog kanala. Iz tog razloga samostalno defeciranje može u postoperativnom tijeku biti bolno te je pacijente nužno monitorirati kako nebi došlo do konstipacije. U početku laksativna dijeta može biti od velike koristi (MILLER, 2002.).

Nakon četiri do šest tjedana trebala bi se napraviti rendgenološka pretraga kako bi se procijenilo stanje implantata, cijeljenje kosti i eventualni razvitak osteoartritisa. Implantati se uklanjaju ukoliko uzrokuju određene probleme. Što je u većini slučajeva rijetko (MILLER, 2002.).

#### **4.2.6 Prognoza liječenja i rezultati**

Dugoročna prognoza kirurškog liječenja acetabularnih lomova prvenstveno ovisi o anatomskej rekonstrukciji zglobne površine. U znanstvenom radu koji je na uzorku od 87 pasa nakon 3 godine klinički i radiološki reevaluirao ishod konzervativnog liječenja pokazalo se da je u 50% pasa došlo do pojave hromosti. Kod 29 mačaka liječenih na istoj klinici do pojave hromosti došlo je kod 10% mačaka. U pasa je u svim slučajevima došlo do pojave artroze dok je u mačaka 75% radioloških nalaza upućivalo na artrozu (NAKASALA- SITUMA, 1979.). Slični rezultati dobiveni su i u istraživanju gdje je praćeno 15 pasa nakon konzervativnog liječenja loma kaudalne trećine acetabuluma. Trinaest pasa imalo je nakon 6-67 mjeseci rendgenološke znakove osteoartritisa, 12 pasa imalo je smanjen raspon pokreta u boćnom zglobu te je 7 pasa razvio određeni stupanj hromosti (BOUDRIEU i KLEINE, 1988.).

Šest mjeseci do tri godine nakon kirurškog liječenja acetabularnih lomova, pojava artroze varira između 60 i 90%, dok pojava hromosti varira između 20 i 40%. (LEWIS i sur., 1997.), (MEESON i GEDDES, 2017.), (HULSE, 1980.). Iz ovoga se može zaključiti da se kirurško liječenje acetabularnih lomova čini prognostički boljim rješenjem od konzervativnog liječenja iako i jedna i druga metoda imaju prilično lošu prognozu u vidu pojave osteoartritisa.

Savršena anatomska pozicija smatra se najbitnijim ciljem operacije kako bi ishod operacije bio zadovoljavajuć. Zbog svoje komplicirane trodimenzionalne građe dorzalni svod acetabuluma otežava redukciju fragmenta te je šansa za postizanjem savršene anatomske pozicije minimalna. Kakogod, u eksperimentalnoj studiji acetabularnih osteotomija kod pasa, promatrane su zaostale nepravilnosti u zglobu i posljedičan razvitak osteoartritisa. Studija je pokazala da vertikalne nepravilnosti  $\geq 1$  mm dovode do razvoja znatnog osteoartritisa, dok horizontalne nepravilnosti do 3 mm dovode do minimalnog ili ne dovode do razvoja osteoartritisa (BOSWELL i sur., 2004.). Imajući to na umu moguće je u postoperativnoj evaluaciji frakturne linije pomoću naprednih metoda dijagnostike (CT, MRI) objektivno odrediti uspješnost anatomske repozicije, a time i predvidjeti mogući nastanak osteoartritisa (BOSWELL i sur., 2004.).



## 5. ZAKLJUČAK

Acetbularni lomovi u pasa i mačaka najčešće su uzrokovani udarcem automobila, odnosno tupom traumom čija se energija prenosi s bedrene kosti na acetabulum. Područje zdjelice dobro je zaštićeno skupinama velikih mišića te je potrebna velika količina energije kako bi došlo do loma acetabuluma. Upravo zbog te činjenice uz lomove acetabuluma česti su lomovi drugih kostiju i ozlijede mekih tkiva abdominalne, prsne i trbušne šupljine. Acetbularni lomovi dijele se prema lokalizaciji na kranijalne, centralne i kaudalne. Zbog mišljenja da kaudalni dio acetabuluma manje sudjeluje u prenosu težine tijela, stabilni lomovi u tom području liječili su se konzervativnim putem. Novija istraživanja ovu tezu opovrgavaju te se smatra da lokalizacija loma više nema utjecaj u odabiru liječenja. Lomovi kod mladih životinja s minimalnom dislokacijom smatraju se jedinom pravom indikacijom za konzervativno liječenje. Iz tog razloga operacijsko liječenje najčešća je metoda izbora. Kirurško liječenje temelji se na poštivanju postulata u liječenju svih zglobnih lomova, a to su: savršena anatomska repozicija, stabilna fiksacija i rana pokretljivost. Ukoliko se jedan od ovih postulata ne može ispuniti, tada je bolje pristupiti kirurškim metodama spašavanja funkcije noge (*eng. salvage procedure*). Kako bi redukcija i fiksacija fragmenata bila što uspješnija, potrebno je što širim kirurškim pristupom dobiti dobar uvid u područje loma. Najčešće korištene metode unutarnje fiksacije uključuju korištenje: veterinarskih acetbularnih pločica, kortikalnih vijaka, kombinacije vijaka, žice i polimetilmetakrilata, rekonstrukcijskih pločica, SOP pločica i zaključavajućih pločica. Izbor metode operacijskog liječenja ovisi kako o složenosti, razini i vrsti prijeloma, tako i o sposobnosti i opremljenosti kirurškog tima koji vodi liječenje. Postoperativna skrb sastoji se od odgovarajuće analgezije, restrikcije kretanja i redovite kontrole koje uključuju RTG i još bolje CT dijagnostiku kako bi se što bolje evaluirala redukcija i primjetile eventualne nepravilnosti u cijeljenju. Zbog svoje komplicirane trodimenzionalne građe dorzalni svod acetabuluma uvelike otežava redukciju fragmenta te je šansa za postizanjem savršene anatomske pozicije, koja je krucijalna kako bi ishod operacije bio zadovoljavajuć, minimalna. Ipak kiruruško liječenje acetbularnih lomova smatra se prognostički boljim rješenjem od konzervativnog liječenja, iako i jedna i druga metoda imaju prilično lošu prognozu u vidu pojave osteoartritisa.

## 6. RASPRAVA

Acetabularni lomovi relativno su česta pojava u veterinarskoj praksi te je njihovo liječenje vrlo teško i neizvjesno.

U većini slučajeva ovi lomovi uzrokovani su prometnim nesrećama koje nerijetko dovode i do ozlijeda abdominalnih ili prsnih organa te lomova dugih cijevastih kostiju. Iz tog razloga nužna je primarna stabilizacija pacijenta koja uključuje osiguravanje dišnih puteva, normalnu cirkulaciju i liječenje sekundarnih ozlijeda.

U liječenju acetabularnih lomova izuzetno je bitno odabrati pravilnu metodu liječenja. Liječenje acetabularnih lomova može biti konzervativno i kirurško. Za pravilan odabir metode liječenja često je osim rendgenološkog nalaza nužna i napredna dijagnostika u vidu CT-a. Prilikom odabira metode liječenja treba imati u vidu da moderna literatura smatra da svi dijelovi bočnog zgloba, a time i acetabuluma, sudjeluju u nošenju opterećenja što dovodi do zaključka kako lokacija loma ne može biti faktor u odlučivanju između konzervativnog i kirurškog liječenja (MOORES i sur., 2005.), (BECK i sur., 2007.). Najbolji uvid u acetabularne lomove dobiva se pomoću dorzalnog pristupa uz osteotomiju velikog trohantera. Tokom cijelog zahvata potrebno je identificirati i zaštititi *n. ischiadicus* kako ne bi došlo do postoperativnih neuropatija.

Kirurško liječenje temelji se na poštivanju postulata u liječenju svih zglobnih lomova, a to su: savršena anatomska repozicija, stabilna fiksacija i rana pokretljivost. Poštivanjem ovih postulata uvelike se smanjuje mogućnost razvoja osteoartritisa, što je dokazano u mnogim radovima humane medicine. Kakogod, u veterinarskoj medicini nema takvih dugoročnih kliničkih istraživanja. U slučajevima npr. multifragmentalnih lomova acetabuluma, gdje anatomska repozicija nije moguća, treba uzeti u obzir FHO ili ugradnju totalne endoproteze kuka nakon djelomočne rekonstrukcije acetabuluma. Najčešće metode unutarnje fiksacije uključuju: korištenje veterinarskih acetabularnih pločica, kortikalnih vijaka, kombinacije vijaka, žice i polimetilmetakrilata, rekonstrukcijskih pločica, SOP pločica i zaključavajućih pločica.

Postoperativni tijek sastoji se uglavnom od osiguravanja odgovarajuće analgezije, restrikcije kretanja i redovitih rendgenoloških kontrola.

Neuspjeh u postizanju anatomske repozicije ulomaka najviše doprinosi nepovoljnoj prognozi bolesti u vidu razvitka osteoartritisa. Ipak minimalna horizontalna i vertikalna odstupanja u repoziciji zglobne površine smatraju se zadovoljavajućim te je pojava osteoartritisa minimalna ili nikakva.

## 7. POPIS LITERATURE

1. AHMAD, M., R. NANDA, A. S. BAJWA, J. ANDAL- CUTO, S. GREEN, A. C. HUI (2007): Biomechanical testing of the locking compression plate: When does the distance between bone and implant significantly reduce construct stability? *Injury*. 8, 358—364.
2. BECK, A. L., M. J. PEAD, E. DRAPER (2005): Regional load bearing of the feline acetabulum. *J. Biomech.* 38, 427–432.
3. BENNETT, D. (1975): Orthopaedic disease affecting the pelvic region of the cat. *J. Small Anim. Pract.* 16, 723–738
4. BERZON, J. L., P. E. HOWARD, S. J. COVELL, E. J. TROTTER, R. DUELAND (1980): A Retrospective Study of the Efficacy of Femoral Head and Neck Excisions in 94 Dogs and Cats. *Vet. Surg.* 9, 88–92.
5. BOSWELL, K. A., E. G. Boone, R. J. BOUDRIEAU (2001). Reduction and temporary stabilization of acetabular fractures using ASIF mandibular reduction forceps: Technique and results using plate fixation in 25 dogs. *Vet. Surg.* 30, 1–10.
6. BOUDRIEAU, R. J., L. J. KLEINE (1988) Nonsurgically managed caudal acetabular fractures in dogs: 15 cases (1979–1984). *J. Am. Vet. Med. Assoc.* 193, 701–795.
7. BRADEN, T. D., W. D. PRIEUR (1986): New plate for acetabular fractures: Technique of application and long-term followup evaluation. *J. Am. Vet. Med. Assoc.* 188, 1183-1186.
8. BRINKER, W. O. (1974): canine surgery, ed 2, Santa Barbara, Calif., American Veterinary Publications
9. BRINKER, W.O., T. D. BRADEN (1984) *Manual of Internal Fixation in Small Animals.* New York: Springer-Verlag.
10. CRONIER, P., G. PIETU, C. DUJARDIN, N. BIGORRE, F. DUCCELLIER, R. GERARD (2010): The concept of locking plates. *Ortho. & Trauma.: Surg. & Res.* 96, 17–36.
11. DECAMP, C. E., S. A. JOHNSTON, L. M. DEJARDIN L. M. (2015): Fractures of the pelvis. U: DECAMP C. E., JOHNSTON S. A., DEJARDIN L. M.: Brinker, Piermattei and Flo's handbook of small animal orthopaedics and fracture repair. 5th ed. Elsevier. 759-779.
12. DENNY, H. R., S. J. BUTTERWORTH (2000): *A Guide to Canine and Feline Orthopedic Surgery*, 4th ed. Oxford: Blackwell Sci. 441–454.
13. GORMAN, H. A. (1962): Hip joint prostheses, *Vet Scope* 7, 2-3
14. GRAND, J. G. (2016): Use of string-of-pearls locking implants for the stabilisation of acetabular and supra-acatebular fractures in three dogs. *Rev. Vét. Clin.* 51, 35–41.

15. HAMMER, M., A. GUTBROD, N. E. SIGRIST (2020): Predictors of comorbidities and mortality in cats with pelvic fractures. *Vet. Surg.* 49, 281–290.
16. HOFFBERG, J. E., A. M. KOENIGSHOF, L. P. GUIOT (2016) Retrospective evaluation of concurrent intra-abdominal injuries in dogs with traumatic pelvic fractures: 83 cases. *J. of Vet. Em. and Crit. C.* 26, 288–294.
17. HOHN, R. B. (1965): Surgical approaches to the canine hip, *Anim. Hosp.* 1, 48.
18. INNES, J., S. BUTTERWORTH (1996): Decision making in the treatment of pelvic fractures in small animals. *In. Pract.* 18, 215–221.
19. JOHNSON, A. L., J. E. F. HOULTON, R. VANNINI (2006): *AO Principles of Fracture Management in the Dog and Cat*, Thieme. 161-190.
20. KAAB, M. J., A. FRENK, A. SCHMELING, K. SCHASER, M. SCHUTZ, N. P. HAAS (2004): Locked Internal Fixator. *J. of Ortho. Traum.* 18, 483–487
21. LANZ, O. I. (2002): Lumbosacral and pelvic injuries. *Vet Clin. S. Anim.* 32, 949–962
22. LEWIS, D. D., W. P. STUBBS, L. NEUWIRTH, S. G. BERTRAND, R. B. PARKER, J. T. STALLINGS, S. T. MURPHY (1997): Results of Screw/Wire/Polymethylmethacrylate Composite Fixation for Acetabular Fracture Repair in 14 Dogs. *Vet. Surg.* 26, 223–234.
23. MEESON R. L., A. T. GEDDES (2017): Management and long-term outcome of pelvic fractures: a retrospective study of 43 cats. *J. Fel. Med. Surg.* 19, 36–41
24. MEESON, R. L., S. CORR (2011): Management of pelvic trauma. *J. Fel. Med. Surg.* 13, 347–361
25. MILLER, A. (2002): Decision making in the management of pelvic fractures in small animals. *In. Pract.* 24, 54–61
26. MOORES A. L., A. P. MOORES, D. C. BRODBELT (2007): Regional loadbearing of the canine acetabulum. *J. Biomech.* 40, 3732–3737.
27. NAKASALA-SITUMA, J. (1979): *Beckenfrakturen beim Hund in den Jahren 1970–1977.* Diss. Med. Vet. Münch.
28. NEGRIN L. L., D. SELIGSON (2017): Results of 167 consecutive cases of acetabular fractures using the Kocher-Langenbeck approach: a case series. *J. Orthop. Surg. Res.* 12, 1-8
29. NESS, M. (2009): The effect of bending and twisting on the stiffness and strength of the 3.5 SOP implant. *Vet. Comp. Orthop. Traumatol.* 22, 132-6
30. OLMSTEAD, M. L. (1998): *The pelvis and sacroiliac joint.* U: COUGHLAN, A. A. MILLER (1998): *Manual of Small Animal Fracture Repair and Management.* Cheltenham: Br Small Anim. Vet. Assoc. 217–219.

31. OST, P. C., R. E. KADERLY (1986): Use of Reconstruction Plates for the Repair of Segmental Iliac Fractures Involving Acetabular Comminution in Four Dogs. *Vet. Surg.* 15, 259–264
32. SLOCUM, B., T. DEVINE (1986): Pelvic osteotomy technique for axial rotation of the acetabular segment in dogs, *J. Am. Anim. Hosp. Assoc.* 22, 331.
33. SMITH, W. R., B. H. ZIRAN, J. O. ANGLETON, P. F. STAHEL (2007): Locking plates: tips and tricks. *J. Bone Joint Surg. Am.* 2298-307.
34. SNIDERMAN, D. J., D. P. HENRY (2019): Articular reductions – how close is close enough? A narrative review. *Injury.* 2, 77-82
35. TOBIAS K. M., S. A. JOHNSTON (2018): *Veterinary Surgery: Small Animal.* 2th ed. Elsevier/Saunders. 945-948

## 8. SAŽETAK

Procjenjuje se da acetabularni lomovi čine 12% odnosno 7% svih lomova zdjelice u pasa te mačaka. Glavni uzrok ovih lomova je automobilska nezgoda. Složen i sferičan oblik acetabuluma, velika količina snažnog mišićja i blizina velikih krvnih žila i živaca uvelike doprinose tome da se liječenje lomova acetabuluma s razlogom naziva jednim od najzahtjevnijih zahvata u veterinarskoj ortopediji. Prilikom prvog prijema životinje potrebno je isključiti ozlijede prsnih organa, organa trbušne šupljine i mekih tkiva zdjelice šupljine. Acetabularni lomovi dijele se prema lokalizaciji na kranijalne, centralne i kaudalne. Liječenje acetabularnih lomova u pasa i mačaka može biti kirurško ili konzervativno. Osim starosti i namjene životinje, opremljenosti klinike i iskustva kirurga ipak na odabir liječenja najviše utječe biomehanika loma, prisutnost dugih ozlijeda, suženje zdjelice kanala i starost loma. Zbog mišljenja da kaudalni dio acetabuluma manje sudjeluje u prenosu težine tijela, stabilni lomovi u tom području liječili su se konzervativnim putem. Novija istraživanja ovu tezu opovrgavaju te se smatra da lokalizacija loma više nema utjecaj u odabiru liječenja. Konzervativno liječenje temelji se na restrikciji kretanja, analgetskoj terapiji i nošenju imobilizacijskog povoja. Kirurško liječenje temelji se na postulatima stabilizacije intraartikularnih lomova. Savršena anatomska pozicija, stabilna fiksacija i rana pokretljivost nužni su kako ishod operativnog zahvata bio zadovoljavajuć. Sa životinjom u lateralnoj rekumbenciji i najčešće pristupom kraniodorzalnom i kaudodorzalnom aspektu bočnog zgloba s osteotomijom velikog trohantera učini se inspekcija acetbuluma te redukcija i unutarnja fiksacija fragmenata. Zbog specifične anatomske građe dorzalnog svoda acetabuluma, redukciju fragmenata moguće je postići upotrebom MRF-a. Metode unutarnje fiksacije uključuju korištenje acetbularne pločice, kortikalnih vijaka, kombinacije vijaka, žice i polimetilmetakrilata, rekonstrukcijske pločice, SOP pločice i zaključavajuće pločice. U slučajevima multifragmentalnih lomova acetabuluma gdje anatomska repozicija nije moguća treba uzeti u obzir ekscizijsku artroplastiku glave i vrata femura ili nakon djelomočne rekonstrukcije acetabuluma ugradnju totalne endoproteze kuka.

**Ključne riječi:** acetabularni lomovi, pas, mačka, acetabularna pločica, zaključavajuća pločica, mandibularna redukcijaska kliješta, SOP pločice.

## 9. SUMMARY

### SURGICAL TREATMENT OF ACETABULAR FRACTURES IN SMALL ANIMALS

It is estimated that acetabular fractures account for 12% and 7%, of all pelvic fractures in dogs and cats. The main cause of these fractures is a car accident. The complex and spherical shape of the acetabulum, the large amount of strong muscles, the proximity of large blood vessels and nerves greatly contribute to the fact that the treatment of acetabular fractures is rightly called one of the most demanding procedures in veterinary orthopaedics. At the first reception of the animal, it is necessary to exclude injuries of the thoracic organs, abdominal organs and soft tissues of the pelvic cavity. Acetabular fractures are divided according to localization into cranial, central and caudal. Treatment of acetabular fractures in dogs and cats can be surgical or conservative. Apart from the age and purpose of the animal, the equipment of the clinic and the experience of the surgeon, the choice of treatment is mostly influenced by the biomechanics of the fracture, the presence of long injuries, narrowing of the pelvic canal and the age of the fracture. Due to the opinion that the caudal part of the acetabulum is less involved in the transmission of body weight, stable fractures in this area were treated conservatively. Recent research refutes this thesis and it is believed that the localization of the fracture no longer has an impact on the choice of treatment. Conservative treatment is based on restriction of movement, analgesic therapy and correct immobilisation. Surgical treatment is based on the postulates of stabilization of intraarticular fractures. Perfect anatomical position, stable fixation and early mobility are necessary for the outcome of the operation to be satisfactory. With the animal in lateral recumbence and with access to the craniodorsal and caudodorsal aspect of the lateral joint with osteotomy of the large trochanter, an inspection of the acetabulum and reduction and internal fixation of the fragments are performed. Due to the specific anatomical structure of the dorsal arch of the acetabulum, the reduction of fragments can be achieved by using MRF. Internal fixation methods include the use of an acetabular plate, cortical screws, a combination of screws, wire and polymethylmethacrylate, reconstruction plates, SOP plates, and locking plates. In cases of, for example, multifragmental fractures of the acetabulum where anatomical reposition is not possible, FHO should be considered or, after partial reconstruction of the acetabulum, implantation of a total hip endoprosthesis.

**Key words:** acetabular fracture, dog, cat, acetabular plate, locking plate, MRF, SOP plate.

## 10. ŽIVOTOPIS

Rođen sam 11. 4. 1993. u Zagrebu. Pohađao sam Osnovnu školu Malešnica i jezični smjer u Gimnaziji Lucijana Vranjanina. Nakon uspješno položene državne mature, 2013. godine upisujem Veterinarski fakultet Sveučilišta u Zagrebu. Od 2017. godine volontiram na Klinici za kirurgiju, ortopediju i oftalmologiju Veterinarskog fakulteta gdje sam na petoj, šestoj i apsolventskoj godini studija bio demonstrator. Terensku stručnu praksu u okviru 12. semestra odradio sam u sklopu ERASMUS+ traineeship programa u „Istituto Veterinario di Novara“ u Italiji. Autor sam i koautor nekoliko stručnih radova od kojih bi istaknuo rad pod nazivom „Ostektomija glave i vrata bedrene kosti“ izdan u studentskom časopisu „Veterinar“ te rad pod nazivom „Pantarsal Arthrodesis using Fixin Hybrid Plate in a French bulldog“ koji sam predstavljao na *42. smotri studenata poljoprivrede i veterinarske medicine s međunarodnim učešćem u Novom Sadu, Srbija*. Od druge godine studija član sam *Međunarodne udruge studenata veterinarske medicine IVSA Hrvatska* (eng. *International Veterinary Students' Association*). Sudjelovao sam i na mnogim kongresima od kojih bih istaknuo Veterinarsku znanost i struku 2019. i EERVC 2016. i 2018. (eng. *Eastern European Regional Veterinary Conference*). Nastupao sam i u košarkaškoj Sveučilišnoj ligi za Veterinarski fakultet.



