

# Kirurško liječenje bolesti zalistaka srca u pasa i mačaka

---

Tihi, Igor

Master's thesis / Diplomski rad

2021

Degree Grantor / Ustanova koja je dodijelila akademski / stručni stupanj: **University of Zagreb, Faculty of Veterinary Medicine / Sveučilište u Zagrebu, Veterinarski fakultet**

Permanent link / Trajna poveznica: <https://um.nsk.hr/um:nbn:hr:178:093153>

Rights / Prava: [In copyright](#) / [Zaštićeno autorskim pravom.](#)

Download date / Datum preuzimanja: **2025-01-01**



Repository / Repozitorij:

[Repository of Faculty of Veterinary Medicine -  
Repository of PHD, master's thesis](#)



SVEUČILIŠTE U ZAGREBU  
VETERINARSKI FAKULTET

Igor Tihi

**Kirurško liječenje bolesti zalistaka srca u pasa i mačaka**

Diplomski rad

Zagreb, 2021.

## **KLINIKA ZA KIRURGIJU, ORTOPEDIJU I OFTALMOLOGIJU**

**Predstojnik:** prof. dr. sc. Boris Pirkić

**Mentor:** prof. dr. sc. Dražen Vnuk

**Članovi povjerenstva za obranu diplomskog rada:**

- 1. prof.dr.sc. Darko Capak**
- 2. doc. dr. sc. Andrija Musulin**
- 3. prof. dr. sc. Dražen Vnuk (mentor)**
- 4. izv.prof.dr.sc. Ozren Smolec (zamjena)**

## **Popis kratica**

AV- atrioventrikularni

EKG – elektrokardiogram

KKS – kompletna krvna slika

FeLV- virus mačje leukemije

FIP- zarazni peritonitis mačaka

i.v. - intravenski

mL – mililitar

mm Hg - milimetar žive

## Popis priloga

Slika 1. Prikaz anatomije srca psa s desne strane (izvor: modificirano iz MACPHAIL-a, 2013.)

Slika 2. Najčešće korišteni instrumenti za kardiokirurgiju (izvor: MACPHAIL, 2013.)

Slika 3. Okluzija venskog priljeva (izvor: ORTON, 1995.)

Slika 4. Femoralna kanulacija 1/4 (izvor: PELOSI i ORTON, 2018.)

Slika 5. Femoralna kanulacija 2/4 (izvor: PELOSI i ORTON, 2018.)

Slika 6. Femoralna kanulacija 3/4 (izvor: PELOSI i ORTON, 2018.)

Slika 7. Femoralna kanulacija 4/4 (izvor: PELOSI i ORTON, 2018.)

Slika 8. Kanulacija šupljih vena 1/5 (izvor: PELOSI i ORTON, 2018.)

Slika 9. Kanulacija šupljih vena 2/5 (izvor: PELOSI i ORTON, 2018.)

Slika 10. Kanulacija šupljih vena 3/5 (izvor: PELOSI i ORTON, 2018.)

Slika 11. Kanulacija šupljih vena 4/5 (izvor: PELOSI i ORTON, 2018.)

Slika 12. Kanulacija šupljih vena 5/5 (izvor: PELOSI i ORTON, 2018.)

Slika 13. Kanulacija kaudalne šuplje vene i desne pretkljetke (izvor: PELOSI i ORTON, 2018.)

Slika 14. Kardioplegija i križno stezanje aorte (izvor: PELOSI i ORTON, 2018.)

Slika 15. Prikaz mitralnog zaliska kod psa (izvor: [rvc.ac.uk](http://rvc.ac.uk))

Slika 16. Zamjena oštećenih tetivnih tračaka s umjetnim tračcima (izvor: [rvc.ac.uk](http://rvc.ac.uk))

Slika 17. Bjork-Shiley kosi zalistak postavljen na mjesto mitralnog zaliska kod Shih Tzua (izvor: TAGUCHI i sur., 2014.)

Slika 18. Brojni trombi unutar Bjork-Shiley mehaničkog zaliska. Slikano za vrijeme autopsije (izvor: TAGUCHI i sur., 2014.)

Tablica 1. Prednosti i nedostaci okluzije venskog priljeva (izvor: modificirano iz PELOSI i ORTON, 2018.)

# Sadržaj

1. Uvod.....	1
2. Pregled dosadašnjih istraživanja.....	2
2. 1. Anatomija i fiziologija srca.....	2
2. 2. Kirurški principi kardiovaskularnog sustava.....	4
2. 2. 1. Prijeoperacijska priprema.....	7
2. 2. 2. Anestezija.....	8
2. 2. 3. Antibiotiska profilaksa.....	9
2. 3. Metode kirurškog liječenja srca.....	9
2. 3. 1. Operacija na kucajućem srcu.....	9
2. 3. 2. Okluzija venskog priljeva.....	10
2. 3. 3. Izvantjelesna cirkulacija.....	12
2. 4. Mitralna insuficijencija.....	21
2. 4. 1. Kirurško liječenje mitralne insuficijencije.....	22
2. 4. 2. Mitralna valvuloplastika.....	23
2. 4. 3. Zamjena mitralnog zaliska.....	23
3. Rasprava.....	25
4. Zaključci.....	26
5. Literatura.....	27
6. Sažetak.....	29
7. Summary.....	30
8. Životopis.....	31

# 1. Uvod

Bolesti srca u pasa i mačaka danas susrećemo sve češće zbog dužeg životnog vijeka koji je rezultat bolje njege i brige vlasnika te značajnog napretka u dijagnostici i liječenju. Smatra se da oko 10% svih kućnih ljubimaca koje veterinar pregleda imaju neku vrstu kardiovaskularnog defekta (AIELLO, 2016.). U prilog tome ide i sve češće držanje čistokrvnih pasmina kod kojih je povećana učestalost nasljednih srčanih mana.

Veterinarska kardiokirurgija znatno je zaostala u usporedbi s opcijama dostupnim humanim pacijentima zbog više razloga:

- prevalencija kirurški ispravljivih srčanih bolesti
- očigledan uspjeh nekirurškog liječenja (npr. balonska valvuloplastika)
- rizik koji svaki kirurški postupak predstavlja za pacijenta
- trenutno mali broj dostupnih tehnika
- visoka cijena koja je problem za vlasnike životinja.

Ironično je da su se tehnike kojima se danas liječe humani pacijenti prvo razvijale i uvježbavale na domaćim životinjama, ponajviše psima i mačkama. U novije vrijeme otvaraju se različiti centri širom svijeta u kojima se razvijaju programi kirurgije na otvorenom srcu povećavajući dostupnost, sigurnost i uspjeh liječenja kod pasa.

U ovom radu raspraviti ću o trenutačno dostupnim otvorenim i zatvorenim metodama kirurškog liječenja raznih srčanih defekata s kojima se veterinari sve češće susreću.

## 2. Pregled dosadašnjih istraživanja

### 2. 1. Anatomija i fiziologija srca

Srce je središnji organ krvožilnog sustava koji kontinuirano pumpa krv ritmičnim kontrakcijama. Građeno je od srčanog mišićja koje oblikuje šupljinu podijeljenu u četiri prostora:

- desna i lijeva pretklijetka
- desna i lijeva klijetka.

Srce je gotovo u potpunosti prekriveno osrčjem ili perikardom (SINGH, 2018.).

Osrčje (lat. *pericard*) je vezivno serozna, dvoslojna vreća koja usko priliježe uz srce i u kojoj se nalazi mala količina serozne tekućine koja sprečava trenje i olakšava pokrete (KÖNIG i sur., 2009.). Srce s osrčjem zauzima veći dio srednjeg medijastinalnog prostora. U mladih jedinki srce naliježe kranijalno na timus dok kaudalno doseže gotovo do ošita. Za bazu su vezane velike krvne žile, no inače je smješteno slobodno unutar osrčja. Stožastog je oblika te kod pasa i mačaka leži od 4. do 6. međurebrenog prostora tako da je baza okrenuta dorzokranijalno, a vrh usmjeren ventrokaudalno u lijevu stranu. Veći dio srca (60%) leži lijevo od medijane ravnine. Srce zauzima otprilike 0.75% tjelesne težine, no veličina ovisi i o vrsti životinje kao i kondiciji, dobi i zdravstvenom stanju. Primjerice, kod dobermana srce je položeno više vertikalno dok kod mačaka starenjem progresivno postaje sve horizontalnije. Uglavnom je veće kod atletskih pasa kao što su hrtovi (SISSON, 1962., SINGH, 2018., PELOSI i ORTON, 2018.).

Površina srca većinom je prekrivena plućima ispunjenima zrakom, osim u području srčanog usjeka pluća (lat. *incisura cardiaca*). U srčanom usjeku pluća srce leži u uskom dodiru s lateralnom stijenkom prsnog koša od kojeg je odvojeno samo osrčjem i *pleurom mediastinalis*. Rad srca može se lako pratiti auskultacijom preko stijenke prsnog koša, osobito u mršavih i atletski građenih pasa s uskim toraksom. Dodirna površina srca sa stijenkom prsnog koša važna je za klinički pregled perkusijom kojom se može utvrditi tzv. područje srca (BEZUIDENHOUT, 2013., KÖNIG i sur., 2009.).

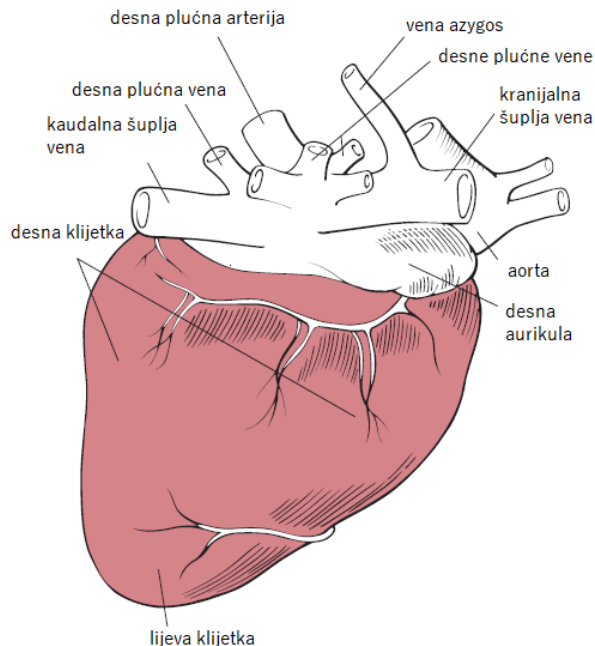
Dvije pretklijetke i dvije klijetke međusobno su odvojene središnjom pregradom (lat. *septum interventriculare*), no klijetka i pretklijetka sa svake strane međusobno komuniciraju kroz veliki atrioventrikularni otvor (SINGH, 2018.).



Desna pretkljetka prima krv iz sistemskih vena i samog srca. Položena je dorzokranijalno u odnosu na desnu kljetku. U nju se uljevaju kranijalna i kaudalna šuplja vena te koronarni sinus (KÖNIG i sur., 2009.). U pasa se v. *azygos* često spaja s kranijalnom šupljom venom, no ponekad se ulijeva direktno u srce i to između otvora šupljih vena (BEZUIDENHOUT, 2013.). Između ušća kranijalne i kaudalne šuplje vene nalazi se poprečna izbočina koja usmjeruje tok krvi kroz desni atrioventrikularni otvor.

Lijeva pretkljetka čini dorzokaudalni dio baze srca i prima arterijsku krv iz plućnih vena. Stijenka lijeve kljetke deblja je nego stijenka desne kljetke, dok je volumen obje kljetke jednak.

Desna kljetka prima vensku krv iz desne pretkljetke, a istiskuje ju kroz ljevkastu izlazni dio (lat. *conus arteriosus*) u plućno deblo i kroz njega u pluća. Iz pluća plućnim venama dolazi oksigenirana krv u lijevu pretkljetku, a iz nje u lijevu kljetku i potom aortom po čitavom tijelu (KÖNIG i sur., 2009., AKERS i DENBOW, 2013.).



Slika 1. Prikaz anatomije srca psa s desne strane (izvor: modificano iz MACPHAIL, 2013.)

Desni atrioventrikularni otvor zatvara desni trodijelni atrioventrikularni zalistak. Atrioventrikularni zalisci su nepravilne, nazubljene tvorbe koje imaju ulogu povratnog ventila i

sprječavaju vraćanje krvi u pretkljetke prilikom sistoličke faze srca (BEZUIDENHOUT, 2013., KÖNIG i sur., 2009.). Za vrijeme dijastole koja slijedi nakon sistole, sprječava se povratak krvi iz plućnog debla u desnu kljetku pomoću trodijelnih zalistaka nalik na džep (lat. *valva trunci pulmonalis*). Oni su smješteni na otvoru plućnog debla, a čine ih tri polumjesečasta zaliska (lat. *valvulae semilunares*) koji su usmjereni prema plućnom deblu.

Lijevi AV otvor zatvoren je lijevim AV zaliskom. Jednake je građe kao i desni AV zalistak, ali se sastoji od dva dijela (lat. *bicuspidalis seu mitralis*). Otvor aorte otvor je lijeve kljetke kroz koji krv ide u uzlazni dio aorte. Ovaj otvor zauzima centralni položaj u cijelom srcu. Za vrijeme dijastole on je zatvoren aortalnim zaliscima.

Svi se zalisci zatvaraju i otvaraju pasivno. To znači da se zatvaraju kada gradijent tlaka potiskuje krv prema natrag, a otvaraju kad gradijent tlaka potiskuje krv prema naprijed. Zbog anatomske građe vrlo tanki i nježni atrioventrikularni zalisci zatvaraju se i pri neznatnom vraćanju krvi, dok je za zatvaranje mnogo debljih polumjesečastih zalistaka potreban brz povratni tok krvi tijekom nekoliko milisekunda.

Polumjesečasti zalisci aorte i plućne arterije djeluju posve različito od AV zalistaka. Zbog visokog tlaka u arterijama na kraju sistole, polumjesečasti zalisci naglo se zatvaraju u usporedbi s AV zaliscima koji se zatvaraju mnogo blaže. Drugo, brzina protjecanja krvi kroz uska ušća aorte i plućne arterije znatno je veća nego kroz mnogo šira AV ušća. Nadalje, zbog brzog zatvaranja i brzog izbacivanja krvi rubovi zalistaka aorte i plućne arterije izloženi su mnogo većem mehaničkom trenju nego AV zalisci. Na posljeticu, za razliku od polumjesečastih zalistaka, AV zaliske podupiru tetivni tračci (GUYTON i HALL, 2010.).

## **2. 2. Kirurški principi kardiovaskularnog sustava**

Operacije kardiovaskularnog sustava u pravilu se ne razlikuju puno od kirurškog liječenja ostalih organa. Najvažniji čimbenik odgovarajućeg cijeljenja je kirurška tehnika. Pravilna tehnika uključuje dobru operacijsku tehniku s minimalnom traumom, kontaminacijom tkiva i krvarenjem, a osobitu važnost ima tehnika šivanja (MATIČIĆ i VNUK, 2010.). Loša kirurška tehnika te komplikacije često imaju fatalan završetak, a stalne kontrakcije srca dodatno

otežavaju zahvate i čine bitnu razliku od ostalih organa (MACPHAIL, 2013., PELOSI i ORTON, 2018.).

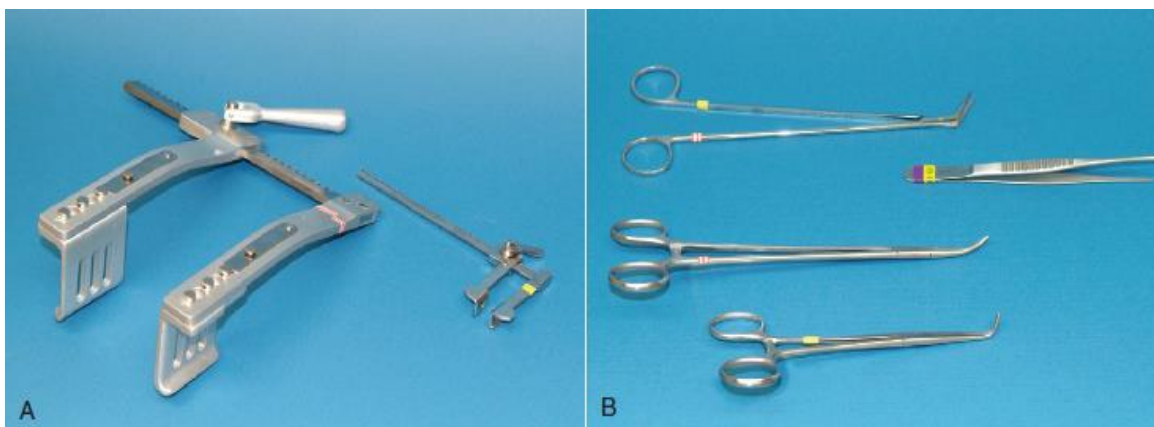
Kao što je već rečeno, tehnika šivanja osobito je važna. Zatvaranje srčanih struktura zahtijeva precizno šivanje atraumatskim iglama kako bi se izbjeglo postoperativno krvarenje. Iglodržač možemo držati na nekoliko načina:

- prihvaćanjem s pomoću palca kroz prsten iglodržaća
- prihvaćanjem s pomoću palčanog jastuka
- prihvaćanjem instrumenta cijelim dlanom
- prihvaćanjem poput olovke (MATIČIĆ i VNUK, 2010.).

Prilikom šivanja srčanih struktura i općenito svih torakalnih operacija trebalo bi izbjegavati prihvaćanje iglodržaća cijelim dlanom. Iglodržači trebaju biti dugački i dostupni u različitim veličinama ovisno o veličini igle. Primjerice, za postavljanje šavova dobra opcija su Castroviejio iglodržaći (PELOSI i ORTON, 2018.).

Za uspješnu operaciju potrebno je imati odgovarajuću opremu. Osim uobičajenih poželjno je imati i par specijaliziranih kirurških instrumenata kao što su DeBakey atraumatske pincete, Metzenbaum škare te vaskularne atraumatske hvataljke različitih oblika i veličina kojima se vrši privremena okluzija srčanih i plućnih struktura. Od retraktora se uglavnom koriste Finochietto retraktori koje bi, po mogućnosti, trebalo imati u više veličina ovisno o veličini pacijenta. Najčešće korišteni konci su polipropilen, politetrafluoretilen i pleteni poliester veličine 3-0 do 6-0. Sigurno čvoranje presudno je važno, a čvoranje rukama (objeručno i jednoručno) smatra se jednim od osnovnih vještina svakog dobrog kardiokirurga. Ono je posebno korisno kada je potrebno podvezivati strukture duboko unutar prsnog koša, kao što je slučaj prilikom medijane sternotomije. Također, čvoranje rukama je brže i omogućuje postavljanje čvršćih i sigurnijih čvorova, nego kada koristimo instrumente (MACPHAIL, 2013., PELOSI i ORTON., 2018., MATIČIĆ i VNUK, 2010.). Slika 2. prikazuje najčešće korištene instrumente za kardiokirurgiju:

- A. veliki i mali Finochietto retraktori
- B. od gore prema dolje - škare po DeBakey Potts Smithu, DeBakey pinceta, Mixer hvatalice (45 i 90 stupnjeva) (MACPHAIL, 2013.).



Slika 2. Najčešće korišteni instrumenti za kardiokirurgiju (Izvor: MACPHAIL, 2013.)

Što se samih zahvata tiče, kardiokirurgija uključuje sve zahvate na pretkljetkama, kljetkama, srčanim zaliscima i velikim krvnim žilama. Operacije srca dijelimo na:

1. zatvorene, koje se izvode na kucajućem srcu,
2. otvorene operacije kod kojih je potrebno otvarati određene srčane strukture kako bi kirurško liječenje bilo moguće.

Kod otvorenih kirurških zahvata na srcu potrebno je ili dovesti do cirkulatornog zastoja, kao što je slučaj kod okluzije venskog priljeva, ili cirkulaciju održavati s pomoću ekstrakorporalnih pomagala, kao što se radi kod kardiopulmonalne prenosnice. Za zahvate kraće od četiri minute možemo se koristiti okluzijom venskog priljeva dok duži i kompliciraniji zahvati zahtijevaju posebno specijaliziranu opremu i izvođenje korištenjem kardiopulmonalne prenosnice kako bi se održavala kardiopulmonalna funkcija tijekom operacije (PELOSI i ORTON, 2018., MACPHAIL, 2013.).

Metode kirurškog liječenja srca dijelimo na:

- operacije na kucajućem srcu
- okluzija venskog priljeva
- izvantjelesna cirkulacija.

## 2. 2. 1. Prijeoperacijska priprema

Pregled prije anestezije, odnosno prije samog zahvata, potrebno je napraviti temeljito. Pregled mora obuhvatiti sve organske sustave, a moguća odstupanja od fizioloških vrijednosti utvrđena pregledom ili navedena u anamnezi trebaju biti popraćena laboratorijskim i drugim dodatnim pretragama.

Pregledom se žele isključiti bolesti pojedinih organskih sustava koji sudjeluju pri metabolizmu, distribuciji i izlučivanju pojedinih anestetika (MATIČIĆ i VNUK, 2010.). Ovisno o statusu životinje, koji je utvrđen pregledom, osim osnovnih laboratorijskih pretraga može biti potrebna i KKS, serološka pretraga, elektroliti i analiza urina. Sve netestirane mačke trebalo bi testirati na zarazne bolesti (FeLV i FIP test) (SWANSON i MANN, 2011.).

Rendgenska pretraga prsnog koša daje nam uvid u veličinu srca te moguću prisutnost pleuralnih izljeva, plućnog edema i drugih intratorakalnih stanja, dok se ultrazvuk i kolor dopler pretraga koriste za detekciju mogućih srčanih strukturalnih anomalija. Smatra se da bi sve životinje trebale proći kompletnu ultrazvučnu pretragu prije operacije srca jer nepotpuna ili netočna dijagnoza može imati smrtni ishod (MACPHAIL, 2013.). Kompjuterizirana tomografija i magnetska rezonancija također čine korisne alate kojima se kardiokirurg može poslužiti ako su dostupni i ako je uporaba opravdana.

Životinje koje se podvrgavaju kardiološkim zahvatima često imaju određeni stupanj kardiovaskularnog kompromisa. Takva stanja potrebno je ili izliječiti ili stabilizirati prije same operacije (PELOSI i ORTON, 2018.). Kongestivno zatajenje srca, pogotovo ako se radi o plućnom edemu, potrebno je tretirati diureticima (npr. furosemid), ACE inhibitorima (npr. enalapril, benazepril, lizinopril) i pozitivnim inotropnim lijekovima kao što je pimobendan. Ventrikularnu tahikardiju kontroliramo antiaritmicima, ponajprije lidokainom, koji je učinkovit za primjenu i prije i odmah nakon zahvata. Fibrilaciju atriya potrebno je kontrolirati  $\beta$ -blokatorima. Pacijente s bradikardijom treba podvrgnuti atropinskom testu, a ako ne dođe do adekvatnog odgovora, odnosno do povećanja frekvencije otkucaja srca za 50%-100%, potrebno je životinjama primijeniti infuziju izoproterenola (MACPHAIL, 2013.).

## 2. 2. 2. Anestezija

Anestezija čini vrlo važnu stavku svakog kardiovaskularnog kirurškog zahvata jer se bitno razlikuje ovisno o uzroku bolesti. Primjerice, anestezijski protokol koji bi bio najsigurniji za pacijente s mitralnom regurgitacijom može biti vrlo opasan ako se primjenjuje na pacijentima s aornom stenozom (MACPHAIL, 2013.). Uputno je konzultirati se s veterinarskim anesteziologom, pogotovo ako se radi o kompleksnijim operacijama. Prije indukcije anestezije potrebno je postaviti intravenski kateter za primjenu tekućine i lijekova, a jugularni i arterijski kateteri postavljaju se po potrebi nakon indukcije.

Za premedikaciju se kod većine pacijenata možemo služiti opioidima (npr. metadon, hidromorfon, butorfanol i oksimorfon) i benzodiazepinima (npr. midazolam, diazepam) jer imaju minimalne učinke na kardiovaskularni sustav. Acepromazin nije uputno koristiti jer izaziva hipotenziju kao ni alfa-2-agoniste jer dovode do depresije kardiovaskularnog sustava te ih treba izbjegavati. Antikolinergici (npr. atropin, glikopirolat) se primjenjuju samo po potrebi kod životinja s izraženom bradikardijom (PELOSI i ORTON, 2018.).

Indukcija anestezije treba se odraditi oprezno i ovisno o tipu kardiopulmonalnog nedostatka kojeg pacijent ima. Tiobarbiturate treba izbjegavati jer uzrokuju aritmije i depresiju kardiovaskularnog sustava. Propofol omogućuje brzu indukciju, ali u konačnici ima iste nuspojave kao i tiobarbiturati. Uvođenjem fentanila možemo smanjiti dozu propofola i time umanjiti neželjene učinke. Kombinacija ketamina i diazepama mogu biti dobra opcija za pacijente koji su teško kardiovaskularno kompromitirani, no treba se izbjegavati kod pacijenata s mitralnom insuficijencijom jer povećava vaskularni periferni otpor. Opioidi se mogu koristiti kod vrlo bolesnih pacijenata, no oni ne uzrokuju stanje hipnoze, što može otežati intubaciju. Etomidat omogućuje brzu indukciju, ne uzrokuje aritmije i održava fiziološku srčanu funkciju, no često je povezan s dužim i težim postoperacijskim oporavkom (MACPHAIL, 2013.).

Anestezija se održava kombinacijom inhalacijskih anestetika (izofluran, sevofluran); opioida kao što je fentanil; benzodiazepina (npr. midazolam) i mišićnih relaksansa kao što je cisatrakurij (PELOSI i ORTON, 2018.).

### **2. 2. 3. Antibiotiska profilaksa**

Iako rizici nastanka kirurških infekcija nisu poznati u potpunosti, znamo da pravilna aseptična tehnika znatno smanjuje njihovu pojavu. Profilaktička primjena antibiotika indicirana je kod operacija koje traju dulje od 90 minuta. Smatra se da se rizik od infekcije udvostručuje svakih 70 minuta koje pacijent provede u operaciji. Najčešće korišteni perioperacijski antibiotik je cefazolin zbog njegove učinkovitosti protiv najčešćih uzročnika i sposobnosti da dođe u većinu tkiva. Tipični protokol davanja cefazolina bila bi intravenska primjena 22 mg/kg prilikom indukcije (po mogućnosti 30 minuta prije postavljanja prvog reza). Primjena se ponavlja svakih 90 minuta za vrijeme trajanja operacije i prekida unutar 24 sata od trenutka postavljanja zadnjeg šava (SWANSON i MANN, 2011.).

Od ostalih antibiotika, prilikom indukcije anestezije, najčešće se koriste cefapirin 22 mg/kg i. v. i cefoksitin 30-40 mg/kg i. v. (MACPHAIL, 2013.).

## **2. 3. Metode kirurškog liječenja srca**

### **2. 3. 1. Operacija na kucajućem srcu**

Većina kardioloških operacija pasa i mačaka izvode se na kucajućem srcu bez otvaranja srčanih struktura ili izazivanja cirkulatornog, odnosno srčanog zastoja. Metoda se koristi za liječenje struktura izvan srca kao što su:

- ligiranje *ductus arteriosus*
- podvezivanje plućne arterije
- dilatacija zatvorenog zalistka.

Najvažnija stavka svake kardiološke operacije je kontrola krvarenja. To je dodatno izraženo kod operacija na kucajućem srcu budući da nema puno rezervnih opcija ako je došlo do opsežnijeg krvarenja. Zato je potrebno imati spremne odgovarajuće instrumente i prethodno razrađen plan u slučaju komplikacija, odnosno nenamjernog otvaranja srčanih struktura (PELOSI i ORTON, 2018.). Nedostatak madravnih šavova je urezivanje konca u srčano tkivo te ugrožavanje mikrocirkulacije i izazivanje krvarenja. Kod kardioloških operacija ovaj rizik

umanjuje se umetanjem podloga (gumenih cjevčica) (MATIČIĆ i VNUK, 2010.). Vaskularne hvataljke trebaju biti duboko postavljene kako bi se spriječilo klizanje i time osigurale adekvatne margine za zatvaranje srčanih rezova. Potrebno je koristiti atraumatske hvataljke (npr. DeBakey) koje imaju specijalno nazubljene radne čeljusti koje sprječavaju gnječenje tkiva.

Laganim pritiskom na površinu srca možemo kratkotrajno kontrolirati kontrakcije i time olakšati kirurški rad jer stalni pokreti srca i prsnog koša imaju znatan tehnički, ali i psihički izazov. Općenito, farmakološke pripravke za manipulaciju frekvencije bila treba izbjegavati jer nisu potrebni, a nose znatan rizik (PELOSI i ORTON, 2018.).

### 2. 3. 2. Okluzija venskog priljeva

Okluziju venskog priljeva koristimo za kratke operacije srca kod kojih je potrebno otvarati srčane strukture i prilikom kojeg se prekida sav dotok venske krvi u srce. Onemogućavanjem povratka venske krvi u srce izazivamo kratko razdoblje cirkulatornog zastoja unutar kojeg izvodimo potrebno kirurško liječenje.

Tablica 1. Prednosti i nedostaci okluzije venskog priljeva (izvor: modificirano iz PELOSI i ORTON, 2018.)

PREDNOSTI	NEDOSTACI
<ul style="list-style-type: none"> <li>▪ jednostavnost izvedbe – nije potrebna dodatna specijalizirana oprema</li> <li>▪ minimalne postoperacijske kardiopulmonalne i metaboličke posljedice</li> </ul>	<ul style="list-style-type: none"> <li>▪ kratko dopušteno vrijeme za izvođenje operacije</li> <li>▪ gibanje kirurškog polja</li> <li>▪ nedostupnost rezervnog plana ako se operacija neplanirano oduži</li> </ul>

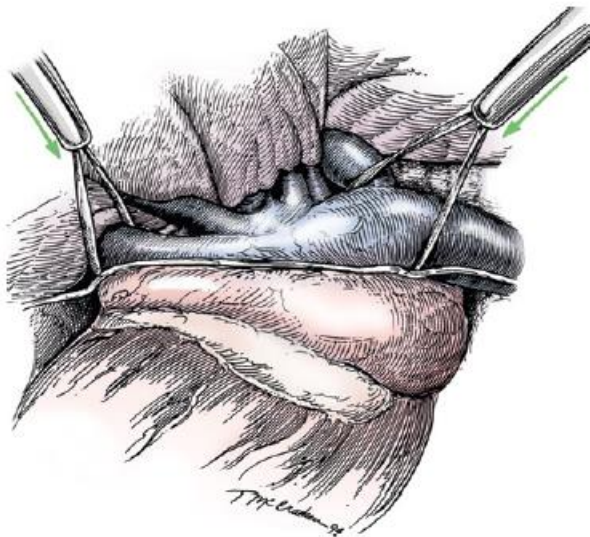
Zbog nedostataka, navedenih u tablici 1, svaka operacija izvedena ovom metodom mora biti detaljno isplanirana kako bi se liječenje moglo završiti unutar dopuštenih vremenskih okvira.

Cirkulatorni zastoj u normotermičnih pacijenata može trajati maksimalno dvije minute, no idealno bi bilo i kraće kako bi se smanjio rizik od cerebralnih oštećenja i ventrikularne fibrilacije. Ako je potrebno duže vrijeme za izvođenje zahvata, moguće je napraviti više



uzastopnih okluzija, no potrebno je osigurati dovoljno vremena za oporavak miokarda između svake. Cirkulatorni zastoj može se produžiti i do četiri minute ako pacijente dovedemo u stanje blage hipotermije (32-34 °C). Produživanjem vremena cirkulatornog zastoja u svakom slučaju znatno povećavamo rizik od srčanog zastoja. Temperaturu tijela moramo održavati iznad 32 °C budući da se pojavnost ventrikularne fibrilacije povećava na temperaturi nižoj od navedene. Nakon zahvata pacijente je potrebno ugrijati korištenjem deka ili grijanih ležajeva.

Prije izazivanja cirkulatornog zastoja potrebno je primijeniti infuziju lidokaina (50 do 80 µg/kg/min) i nastaviti po potrebi za vrijeme trajanja zahvata. Ako dođe do ventrikularne fibrilacije, potrebno je defibrilirati srce (5J do 50J) odmah po završetku okluzije (ORTON, 2003.). Okluzija venskog priljeva izvodi se kroz lijevu ili desnu torakotomiju ili medijanu sternotomiju, ovisno o proceduri. Direktni pristup šupljim venama i *v. azygos* ostvarujemo kroz desnu torakotomiju dok je kod lijeve torakotomije pristup nešto teži, pogotovo ako je srce povećano. Venski priljev krvi prekida se podvezivanjem šupljih vena i *v. azygos*. Posebnu pažnju treba obratiti na to da se prilikom podvezivanja krvnih žila ne zahvati i *nervus phrenicus*. Lijekovi i oprema za reanimaciju moraju biti u svakom trenutku lako dostupni i spremni.



Okluziju venskog priljeva postižemo podvezivanjem kaudalne šuplje vene i zajedničkog dotoka kranijalne šuplje vene i *v. azygos*. Okluziju je moguće odraditi i zasebnim podvezivanjem kranijalne šuplje vene i *v. azygos* (ORTON, 1995.).

Slika 3. Okluzija venskog priljeva (izvor: ORTON, 1995.)

Disanje, odnosno izmjena plinova, prekida se kako kirurško polje ne bi bilo kontaminirano priljevom krvi iz plućnih arterija prilikom udisaja. Kako bismo smanjili trajanje zahvata tijekom operacije, kirurške rezove privremeno zatvaramo vaskularnim hvataljkama. Nakon što je okluzija završena, ranu zatvaramo šavovima. Nakon završetka operacije može biti potrebna i lagana masaža srca kako bi se uspostavila srčana funkcija te kao pomoć možemo primijeniti bolus adrenalina (20 µg/kg i. v.) (PELOSI i ORTON, 2018., ORTON, 2003.).

### **2. 3. 3. Izvantjelesna cirkulacija**

Izvantjelesna cirkulacija ili *bypass* cirkulacija je metoda gdje s pomoću ekstrakorporalnog sustava održavamo protok oksigenirane krvi u pacijenta i istovremeno preusmjeravamo krv od srca i pluća. To nam omogućuje nepomično kirurško polje i dovoljno vremena za obavljanje zahtjevnijih zahvata. Koristi se za duže i kompliciranije liječenje prirođenih i stečenih srčanih defekata (MACPHAIL, 2013.). Glavni dijelovi takvog sistema uključuju:

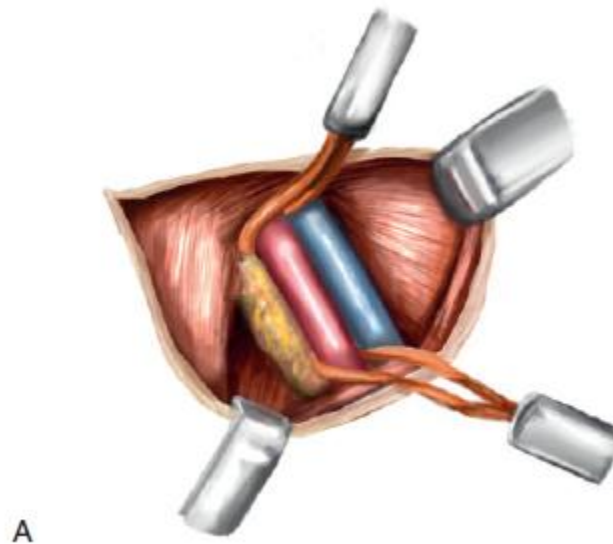
- 3-5 pumpi
- temperaturno kontroliranu vodenu kupelj
- oksigenator
- mjerač protoka plina
- anestetički isparivač.

Sistem zamjenjuje ulogu srca i pluća pacijenta. Osnovni krug sastoji se od spremnika, pumpa, membranskog oksigenatora i cirkulirajuće vodene kupelji. Za vrijeme rada kardiopulmonalne prenosnice krv se izvlači iz pacijenta gravitacijom i sakuplja se u spremniku. Krv se zatim pod pritiskom upumpava kroz oksigenator i vraća u tijelo pacijenta s pomoću peristaltičke ili centrifugalne pumpe. Najmanji mogući protok centrifugalne pumpe je oko 800 mL/min, dok peristaltičke pumpe omogućavaju protok do 100 mL/min. Vodena kupelj služi za kontrolu tjelesne temperature te djeluje kao izmjenjivač topline.

Prije same operacije u jugularnu venu postavlja se kateter s trostrukim lumenom kako bi se osigurao središnji venski pristup i omogućilo praćenje centralnog venskog tlaka. Arterijski kateter omogućuje praćenje arterijskog tlaka i uzimanje uzoraka za analizu plinova. Za vrijeme

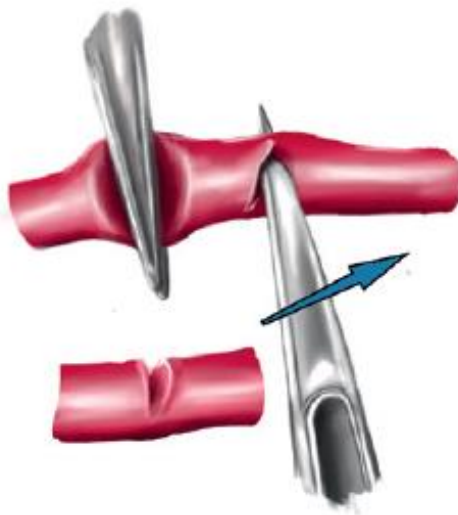operacije kontinuirano se prate EKG, arterijski tlak, centralni venski tlak i temperatura tijela, dok se arterijski i venski plinovi, hematokrit, ukupni proteini,  $\text{Na}^+$ ,  $\text{K}^+$ , ionizirani  $\text{Ca}^{2+}$  te koncentracije laktata mjere povremeno. Koristi se kombinirana anestezija inhalacijskih anestetika (izoflurana), atrakurijevog besilata (0.1 mg/kg i. v.) i fentanil citrata (2 mg/kg i. v.). Mehaničku ventilaciju održavamo za vrijeme postupka sve dok ne odradimo križno stezanje uzlazne aorte što će biti objašnjeno dalje u tekstu (ORTON, 2003.).

Kanulaciju možemo izvesti kroz desnu ili lijevu torakotomiju ili medijanu sternotomiju, ovisno o proceduri. Arterijska kanila postavlja se prije ikakve druge manipulacije srca ili postavljanja venskih kanila jer, ako dođe do krvarenja prije pokretanja izvantjelesne cirkulacije, krv se može vratiti iz operacijskog polja pacijentu kroz nju. Oksigenirana krv vraća se pacijentu kroz arterijsku kanilu. Postavlja se na femoralnu ili karotidnu arteriju, no može se postaviti i direktno na aortu. Niže je prikazan primjer postavljanja femoralne kanile:



Slika 4. Femoralna kanulacija 1/4 (izvor: PELOSI i ORTON, 2018.)

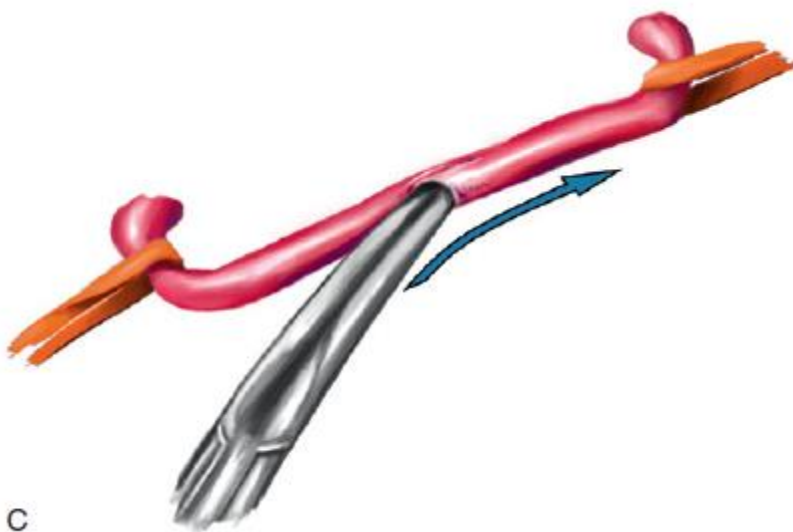
Femoralnu arteriju najprije eksponiramo visoko u bedrenom trokutu (lat. *trigonum femorale Scarpae*), a manje kolateralne grane se podvežu. Oko arterije postavljamo dvije svilene ligature (A).



B

Slika 5. Femoralna kanulacija 2/4 (izvor: PELOSI i ORTON, 2018.)

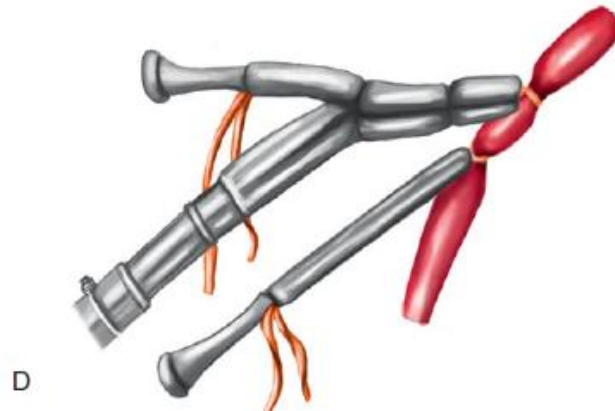
Arteriju zatim spljoštimo pincetom i gornju stijenku zarežemo skalpelom kako bismo dobili otvor potreban za kanulaciju (B).



C

Slika 6. Femoralna kanulacija 3/4 (izvor: PELOSI i ORTON, 2018.)

Otvor proširujemo tupim instrumentom (C).



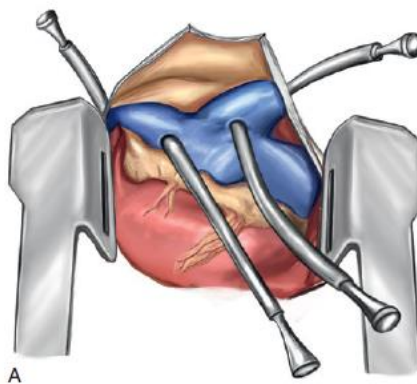
Slika 7. Femoralna kanulacija 4/4 (izvor: PELOSI i ORTON, 2018.)

Kanilu postavljamo u femoralnu arteriju do razine vanjske bočne arterije i zatežemo obje ligature kako bi kanila ostala u mjestu (D).

Krv se iz desnog srca skreće u osnovni krug premosnice preko jedne ili dviju venskih kanila koje možemo postaviti na više načina:

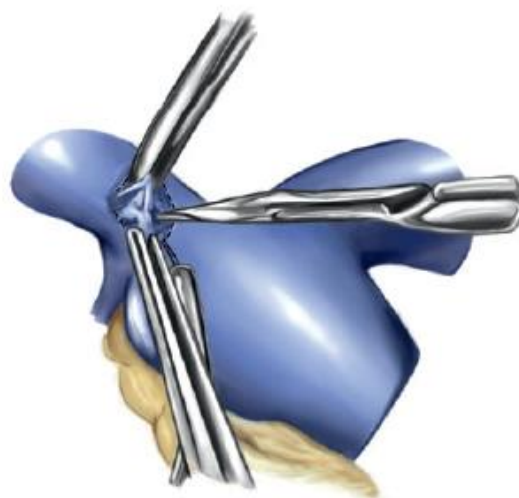
### 1. Kanulacija šupljih vena

Ova metoda kanulacije postiže se kroz desnu torakotomiju kako bi se izolirala desna pretklijetka i osiguralo potpuno skretanje venskog priljeva krvi od srca (A).



Slika 8. Kanulacija šupljih vena 1/5 (izvor: PELOSI i ORTON, 2018.)

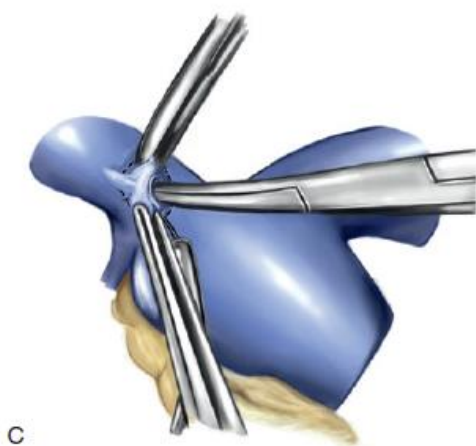
Na kranijalnu i kaudalnu šuplju venu i *v. azygos* postavljamo ligaturu izvan osrčja. Perikard se zatim otvara i prišije za reznu ranu torakotomije kako bismo dobili perikardijalnu košaricu. Šavovi duhanske vrećice postavljaju se na spojeve šupljih vena s atrijem i provlače kroz prije postavljene ligature. Mjesto kanulacije obuhvaća se dvjema pincetama i urezuje unutar šava (B).



B

Slika 9. Kanulacija šupljih vena 2/5 (izvor: PELOSI i ORTON, 2018.)

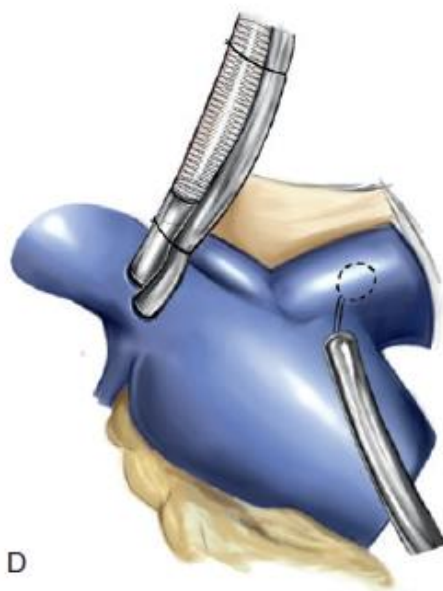
Rez proširujemo tupim instrumentom (C).



C

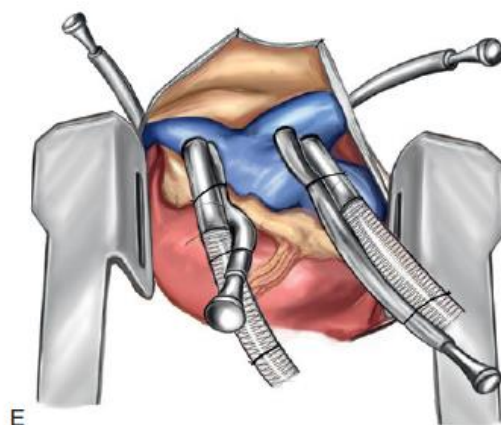
Slika 10. Kanulacija šupljih vena 3/5 (izvor: PELOSI i ORTON, 2018.)

Venska kanila postavlja se u kaudalnu šuplju venu, priteže se šav kako bi se kontroliralo krvarenje, a ligaturu zatim vežemo za kanilu kako bi ostala u položaju (D).



Slika 11. Kanulacija šupljih vena 4/5 (izvor: PELOSI i ORTON, 2018.)

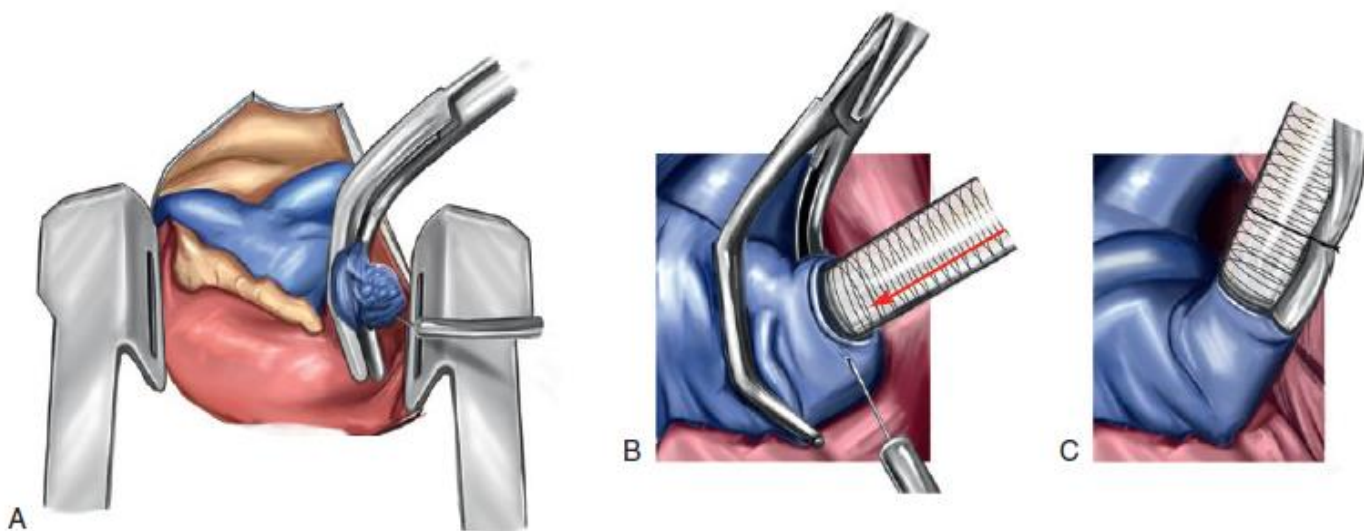
Proces ponavljamo i na kranijalnoj šupljoj veni (E).



Slika 12. Kanulacija šupljih vena 5/5 (izvor: PELOSI i ORTON, 2018.)

Potpuno skretanje krvi iz desnog atrija postiže se zatezanjem ligatura oko venskih kanila. Nakon završetka postupka i vađenja kanila, cirkularni šavovi pritežu se kako bi se zatvorio rez od kanulacije.

## 2. Kanulacija kaudalne šuplje vene i desne pretklijetke



Slika 13. Kavo-atriska kanulacija (izvor: PELOSI i ORTON, 2018.)

Ova metoda kanulacije postiže se postavljanjem dvostupanjske venske kanile kroz desnu aurikulu atrija. Šav duhanske vrećice postavlja se oko aurikule i zatim podvezuje (A). Vaskularnom hvataljkom obuhvatimo bazu aurikule desnog atrija i vršak koji viri izrežemo. Dvostupanjska ravna kanila provlači se kroz dobiveni otvor atriatomije dok istovremeno otpuštamo vaskularnu hvataljku (B). Distalne otvore kanile usmjerujemo unutar kaudalne šuplje vene dok se proksimalni dio pozicionira unutar desnog atrija. Cirkularni šav priteže se oko kanile kako bi ostala u poziciji. Nakon vađenja kanile šav duhanske vrećice vezemo te oko otvora postavljamo ligaturu kako bismo zatvorili rez.

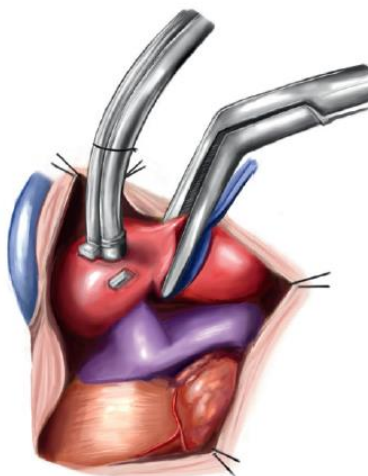
Nakon postavljanja kanila krv je potrebno diluirati kako bi se suzbili učinci povećane viskoznosti krvi tijekom hipotermije. Cilj je smanjiti hematokrit na 25% do 28%. Hemodiluciju postizemo miješanjem pacijentove krvi s prethodno izračunatim volumenom kristaloida koji se



ubrizgava u premosnicu. Prije postavljanja kanili i pokretanja premosnice, svakoj životinji aplicira se heparin kako bismo osigurali potpuno negrušanje krvi. Doze heparina u životinja variraju, no potrebno je održavati aktivirano vrijeme zgrušavanja iznad 480 sekundi, a mjerenja se rade svakih 30 min.

Brzina protoka ovisi o nekoliko čimbenika, uključujući veličinu pacijenta, hematokrit i temperaturu. Standardna brzina perfuzije za kardiopulmonalnu premosnicu može se koristiti za pse teže od 10 kg s blagom do umjerenom hipotermijom i iznosi 80 mL/kg/h. Za pse manje od 10 kg, odnosno za pse s izraženom hipotermijom (15 do 18°C), koristi se sporiji protok od 20 mL/kg/min. U konačnici, perfuzija se treba održavati na najmanjoj mogućoj razini koja zadovoljava potrebe pacijenta, odnosno održava fiziološka koncentracija laktata i zasićenje hemoglobina venske krvi kisikom od 70% ili više.

Arterijski tlak uglavnom naglo pada zbog hemodilucije i održava se na razini od 50-70 mmHg. Po potrebi se može aplicirati fenilefrin kako bi se tlak održavao u odgovarajućim granicama. Ezofagealna i rektalna temperatura se kontinuirano mjeri za vrijeme zahvata. Psi se temperatura spušta do 25-28°C korištenjem vodene kupelji što smanjuje potrebe inhalacijskih i drugih anestetika. Kako bi umanjili rizik od zračne embolije, pogotovo ako se operacije izvode na lijevoj strani srca, potrebno je srce dovesti u stanje potpunog zastoja, što postizemo križnim stezanjem uzlazne aorte i aplikacijom kardioplegične otopine.



Slika 14. Kardioplegija i križno stezanje aorte (izvor: PELOSI i ORTON, 2018.)

Aorta se prvo separira od plućne arterije i podvezuje, a zatim se križno steže kutnim vaskularnim hvataljkama. Slijedi postavljanje kanile kroz ligaturu koja je prišivena madracnim šavom s umetnutim podlogama. Kroz kanilu apliciramo kardioplegičnu otopinu. Madracni šav vežemo nakon izvlačenja kanile.

Primjena kardioplegične otopine služi kao zaštita srca od ishemičnih oštećenja koje bi uslijedile nakon okluzije uzlaznog dijela aorte. Hladna kardioplegična otopina djeluje na dva načina:

- sadrži velike koncentracije  $K^+$  koje zaustavljaju električne i mehaničke aktivnosti miokarda
- istovremeno hladi srce, što za rezultat ima znatno smanjenje metaboličkih potreba dok traje zahvat.

Kardioplegija se ponavlja otprilike svakih 20 minuta dok je aorta okludirana ili prije primijetimo li srčanu aktivnost. U idealnim uvjetima ukupno vrijeme zastoja ne bi smjelo trajati duže od 90 minuta.

Nakon završetka kardiopulmonalne prenosnice potrebno je iz srca izbaciti suvišan zrak. To se postiže puštanjem venske krvi natrag u srce i time omogućavamo kontrolirano krvarenje reznih rana prije nego što ih šivamo. Nakon micanja stezaljki s aorte potrebno je kroz kardioplegičnu kanilu isisati male mjehuriće zraka koji zaostanu. Lijeva klijetka, pretklijetka i aurikula mehanički se manipuliraju kako bi sav zrak bio izbačen iz srca prije zatvaranja. Po završetku šivanja srca ugrijavamo pacijente do otprilike  $37^{\circ}\text{C}$  i dok se ne uspostavi fiziološki srčani ritam. Za vrijeme tog perioda aplicira se kalcijev klorid i pozitivni inotropni lijekovi. Kada životinju dovedemo u stabilno stanje, počinjemo vaditi kanile i to redosljedom obrnutim od kako smo ih prvotno postavljali.

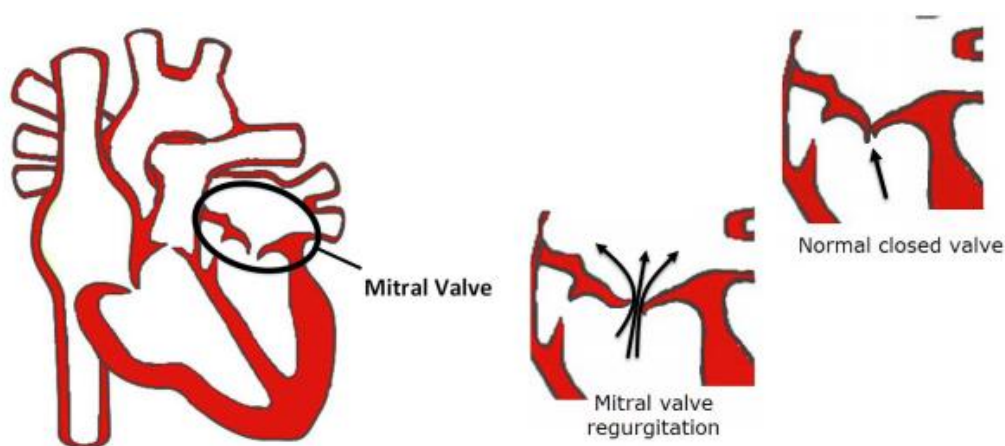
Izvantjelesna cirkulacija uzrokuje sistemski upalni odgovor u pacijenata što znatno utječe na postoperativnu skrb. Među glavnim problemima može se javiti krvarenje, hipoksemija, kolaps, aritmije, anurija i poremećaji acidobazne ravnoteže. Prvenstveno treba izdvojiti postoperativno krvarenje na reznim mjestima, što znači da prije zatvaranja torakotomije moramo detaljno provjeriti je li sve uredno zašiveno. Krvarenje se može javiti i kod dobro zašivenih rana upravo zbog znatnih bioloških učinaka koje ova metoda nosi sa sobom. Indicirano je životinjama

dati punu krv u cilju obnove eritrocita, trombocita i čimbenika grušanja (PELOSI i ORTON, 2018.).

## 2. 4. Mitralna insuficijencija

Mitralni zalisci djeluju poput ventila na lijevoj strani srca. Prilikom kontrakcije lijeve klijetke oksigenirana krv potiskuje se kroz aortu i dalje po cijelom tijelu. Pasivno zatvaranje mitralnog zaliska tijekom sistoličke faze srca sprječava povratak krvi iz lijeve klijetke u lijevu pretklijetku.

Mitralna insuficijencija ili mitralna regurgitacija jedna je od najčešćih srčanih bolesti pasa. Radi se degenerativnoj bolesti kod koje inače tanki i nježni mitralni zalisci postanu zadebljali i kvrgavi. Za slobodni rub svakog zaliska prihvaćaju se vezivni trakovi (lat. *chordae tendineae*) koji sprječavaju izvrtanje zalistaka u pretklijetke. Oni također mogu biti zahvaćeni degenerativnim promjenama uzrokujući njihovo izduživanje ili puknuće. Navedene promjene na zaliscima i vezivnim trakovima za rezultat imaju nesposobnost zalistaka da u potpunosti spriječe povrat krvi iz lijeve klijetke u pretklijetku. Takav tok krvi u suprotnom smjeru od fiziološkog nazivamo regurgitacijom. Lijeva pretklijetka s vremenom postaje sve veća zbog dodatne krvi koja pristiže regurgitacijom što povećava tlak unutar komore. Povećanje tlaka sprječava fiziološki pritek oksigenirane krvi iz pluća što uzrokuje nakupljanje tekućine u plućima, odnosno kongestivno zatajenje srca.



Slika 15. Prikaz mitralnog zaliska kod psa (izvor: [rvc.ac.uk](http://rvc.ac.uk))

Bolest najčešće zahvaća male pasmine pasa starije od osam godina. Pasmine s najvećim brojem zabilježenih slučajeva su kavalir princa Charlesa, patuljasti pudl, koker španijel, shih tzu, maltezer, čivava, patuljasti šnauzer, jazavčar, mali engleski hrt i pomeranac. Bolest se može pojaviti i kod križanaca i većih pasmina pasa.

Na temelju anamneze i kliničkog pregleda, pogotovo prisutnosti srčanih šumova, možemo postaviti sumnju na mitralnu insuficijenciju, no za postavljanje dijagnoze potrebna je ultrazvučna pretraga srca kojom možemo ocijeniti stadij i prognozu bolesti.

Mitralna insuficijencija ima četiri osnovna stupnja bolesti:

- Stupanj A: pacijent s pasminskom predispozicijom bez izraženih simptoma
- Stupanj B1: čujan srčani šum prilikom auskultacije, no povećanje srca nije vidljivo ultrazvučnom pretragom
- Stupanj B2: čujan srčani šum prilikom auskultacije i povećanje srca vidljivo ultrazvučnom pretragom
- Stupanj C: pojava simptoma kongestivnog zatajenja srca (npr. otežano disanje)
- Stupanj D: refraktno zatajenje srca (simptomi zaostaju unatoč liječenju).

Mitralna insuficijencija je bolest koja zahtjeva kirurško liječenje, no terapija pimobendanom pokazuje dobre rezultate u produženju asimptomatskog perioda kod pasa s mitralnom insuficijencijom i povećanim srcem. Pimobendan odgađa pojavu simptoma kongestivnog zatajenja srca u pasa kod kojih je bolest rano dijagnosticirana, no može i produljiti životni vijek ako su se simptomi već pojavili. Simptome terapiamo jakim diureticima, ponajviše furosemidom. Nažalost na ovaj način samo tretiramo simptome i, budući da se radi o progresivnoj bolesti, nakon pojave simptoma kongestivnog zatajenja srca prosječno vrijeme života je manje od godinu dana.

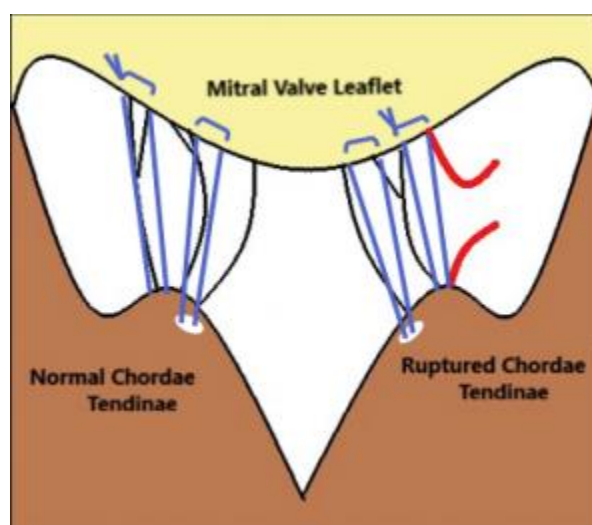
#### **2. 4. 1. Kirurško liječenje mitralne insuficijencije**

Cilj liječenja je smanjiti povratno vraćanje krvi kroz mitralni zalistak i time omogućiti preoblikovanje srca, odnosno smanjivanje srčanih komora prema fiziološkim veličinama.

Liječenje možemo izvesti popravkom ili zamjenom zahvaćenog zaliska. Potpuna zamjena zalistaka kod pasa vrlo se rijetko izvodi zbog brojnih komplikacija. Budući da se radi o otvorenim srčanim operacijama pse je potrebno spojiti na izvantjelesnu cirkulaciju prilikom izvođenja navedenih zahvata.

#### 2. 4. 2. Mitralna valvuloplastika

Popravak mitralnog zaliska uključuje zamjenu izduženih ili puknutih tetivnih tračaka s umjetnim tračcima građenim od GoreTexa te postavljanje šava oko prstena zaliska kako bismo ga smanjili. Oba koraka omogućuju bolji kontakt između rubova zalistaka i bolje zatvaranje, čime se smanjuje regurgitacija krvi.

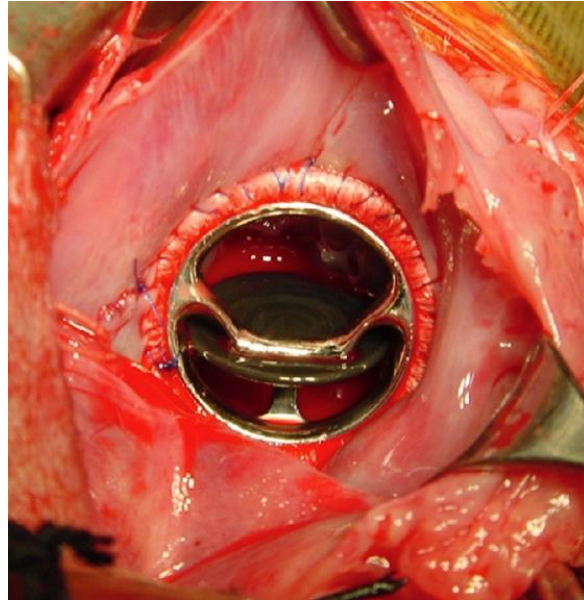


Slika 16. Zamjena oštećenih tetivnih tračaka umjetnim tračcima (izvor: [rvc.ac.uk](http://rvc.ac.uk))

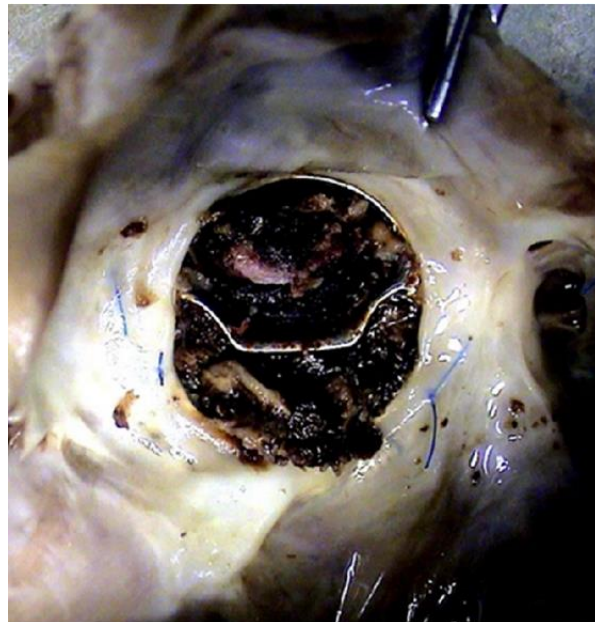#### 2. 4. 3. Zamjena mitralnog zaliska

Patološki promijenjene mitralne zaliske možemo zamijeniti mehaničkim zaliscima ili bioprotetičkim. Mehanički zalisci su dugotrajni i mogu trajati doživotno, no zahtijevaju dugoročnu terapiju antikoagulansima jer ih tijelo prepoznaje kao strana tijela te krv u kontaktu s njima ima tendenciju zgrušavanja. S druge strane, bioprotetički zalisci ne zahtijevaju dugoročnu terapiju, već se ona daje samo prvih nekoliko tjedana do mjeseci nakon operacije, no skloni su

postupnom propadanju. Operacija se izvodi potpunim izrezivanjem mitralnog zaliska s tetivnim tračcima tako da nam ostane vidljiva baza prstena. Na to mjesto postavljamo umjetni zalistak koji se učvrsti kontuiranim šavom (TAGUCHI i sur., 2014.).



Slika 17. Bjork-Shiley kosi zalistak postavljen na mjesto mitralnog zaliska kod shih tzua (izvor: TAGUCHI i sur., 2014.)



Slika 18. Brojni trombi unutar Bjork-Shiley mehaničkog zaliska. Slikano za vrijeme autopsije (izvor: TAGUCHI i sur., 2014.)

### 3. Rasprava

Mnogi iskusni veterinarski kirurzi sposobni su izvoditi zatvorene kirurške zahvate, poput podvezivanja otvorenog arterijskog duktusa i subtotalne perikardiektomije, no vrlo malo njih redovito rade otvorene operacije srca, a još manji broj ih se može pohvaliti pouzdanim dugoročnim uspješnim rezultatima terapije.

Ako srčane mane koje liječimo zatvorenim kirurškim operacijama (npr. otvoreni arterijski duktus) dijagnosticiramo rano, odnosno prije pojave simptoma zatajenja srca, prognoza je dobra. Inače, nakon kirurške intervencije pacijentima će biti potrebna medikamentna terapija. Za otvorene srčane operacije tradicionalno se koristila okluzija venskog priljeva no zbog vremenskih ograničenja sve se više zamjenjuje korištenjem izvantjelesne cirkulacije. Raznolikost u veličini pacijenata otežala je standardizaciju tehnika kanulacije i oksigenatora. Činjenica da se jedan od najčešćih kardiovaskularnih poremećaja, mitralna regurgitacija, javlja pretežno kod malih pasmina pasa, ograničila je upotrebu izvantjelesne cirkulacije kod ovih pacijenata zbog potrebe za malim oksigenatorima i pumpama koje su donedavno bile nedostupne. Koagulacija, hemostaza i dostupnost krvnih proizvoda predstavljali su važne čimbenike u načinu na koji se izvantjelesna cirkulacija razvijala tijekom godina (PELOSI i sur., 2012.). Humani i veterinarski kirurzi preferiraju mitralnu valvuloplastiku od zamjene zalistaka zbog bolje kvalitete života, no vrlo je teško uspješno popraviti oštećeni zalistak u terminalnom stadiju bolesti. U humanoj medicini opisano je mnogo slučajeva zamjene mitralnih zalistaka, dok ih u veterinarskoj literaturi postoji samo nekoliko koji opisuju postavljanje mehaničkih zalistaka u manjih pasmina pasa. Postoji izvještaj o tri klinička slučaja vezana za postoperacijsku antikoagulantnu terapiju nakon zamjene mitralnih zalistaka u pasa. Orton i suradnici (2005.) opisali su primjenu varfarina kod šest pasa u dozama koje su propisane za ljude, no svi psi su uginuli od promjena uzrokovanih trombozom. Pet pasa je uginulo unutar prve godine, a jedan pas nakon 5.25 godina. Novi antikoagulansi stalno se razvijaju i očekuje se da će imati bolje rezultate u antikoagulantnoj terapiji pasa s ugrađenim mehaničkim zaliscima (TAGUCHI i sur., 2014.).

Kako veterinarska medicina nastavlja napredovati na polju kirurgije na otvorenom srcu, repertoar metoda proširivat će se na urođene i stečene nedostatke zalistaka kao i na ostale urođene bolesti srca. Zahvati će s vremenom postati dostupni psima i mačkama svih veličina.

## 4. Zaključci

1. Bolesti srca česte su u pasa i mačaka.
2. Najčešće bolesti srca su degenerativne bolesti zalistaka.
3. Postoji pasminska i dobna predispozicija.
4. Većina kardioloških kirurških zahvata izvode se na kucajućem srcu.
5. Za daljnji napredak veterinarske kardiokirurgije potrebna je standardizacija tehnika kanulacije i oksigenatora za sve veličine kućnih ljubimaca.



## 5. Literatura

- Aiello, S. E. (2016.): Abnormalities of the Cardiovascular System. U: The Merck Veterinary Manual. (Moses, M. A., ured.). Merck & Co., Kenilworth, str. 70-73.
- Akers, R. M., D. M. Denbow (2013.): The Heart. U: Anatomy and Physiology of Domestic Animals. (Akers, R. M., D. M. Denbow, ured.). Wiley Blackwell, Ames, Iowa, str. 386-397.
- Bezuidenhout, A. (2013.): The Heart and Arteries. U: Miller's Anatomy of the dog. (Evans, H. E., A. de Lahunta, ured.). Elsevier, St. Louis, Missouri, str. 428-502.
- Guyton, A. C., J. E. Hall (2012.): Srčani mišić; srce kao crpka i funkcija srčanih zalistaka. U: Medicinska fiziologija. (Kukulja Taradi, S., I. Andreis, ured.), Medicinska naklada, Zagreb, str. 101-115.
- König, H. E., J. Ruberte, H.- G. Liebich (2009.): Krvožilni sustav. U: Anatomija domaćih sisavaca. (Zobundžija, M., K. Babić, V. Gjurčević Kantura, ured.), Naklada Slap, Jastrebarsko, str. 453-488.
- Macphail, C. M. (2013.): Surgery of the Cardiovascular System, U: Small Animal Surgery. (Fossum, T., ured.). Elsevier, St. Louis, Missouri, str. 856-906.
- Matičić, D., D. Vnuk (2010.): Veterinarska kirurgija i anesteziologija, Medicinska naklada, Zagreb.
- Orton, E. C. (1995.): Small animal thoracic surgery, Williams & Wilkins, Baltimore.
- Orton, E. C. (2003.): Cardiac Surgery. U: Textbook of Small Animal Surgery. (Slatter, D., ured.), Saunders, Philadelphia, str. 955-987.
- Orton, E. C., T. B. Hackett, K. Mama, J. A. Boon (2005): Technique and outcome of mitral valve replacement in dogs. *Journal of the American Veterinary Medical Association*, vol 226, no. 9, 1508-1511.
- Pelosi, A., E. C. Orton (2018.): Cardiac Surgery. U: Veterinary Surgery: Small Animal. (Johnston, S. A., K. M. Tobias, ured.), Elsevier, St. Louis, Missouri, str. 2049-2084.

Pelosi, A., L. K. Anderson, J. Paugh, S. Robinson (2012.): Challenges of cardiopulmonary bypass-a review of the veterinary literature, *Veterinary Surgery*, vol. 42, 119-229.

Royal Veterinary College. (bez dat.), Mitral valve disease. Preuzeto s <https://www.rvc.ac.uk/small-animal-referrals/Media/SmallAnimalReferrals/pdf/Mitral%20valve%20disease%20information%20sheet-1.pdf> (22. 4. 2021.).

Singh, B. (2018.): The Cardiovascular System. U: Dyce, Sack and Wensing's Textbook of Veterinary Anatomy. (Singh, B., ured.), Elsevier, St. Louis, Missouri, str. 363-435.

Sisson, S. (1962.): Anatomija domaćih životinja, Poljoprivredni nakladni zavod, Zagreb.

Swanson, E., F. A. Mann (2011.): Antibiotic Use in Small Animal Surgery. U: Fundamentals of Small Animal Surgery (Mann, F.A., G.M. Constantinescu, H. Yoon, ured.), Wiley Blackwell, Ames, Iowa, str. 21-25.

Taguchi, D., I. Kanemoto, S. Yokoyama, M. Mizuno, M. Washizu (2014.): Mitral Valve Replacement with a Mechanical Valve for Severe Mitral Regurgitation in a Small Dog, *Case Reports in Veterinary Medicine*, vol. 2014.

## 6. Sažetak

### **Kirurško liječenje bolesti zalistaka srca u pasa i mačaka**

Cilj ovoga rada je dati pregled dosadašnjih spoznaja o dostupnim metodama kirurškog liječenja srca u veterinarskoj medicini te glavnih poteškoća koje su otežale njihov daljnji razvoj. S napretkom veterinarske kardiokirurgije očekuje se da će sve više metoda postati dostupno za liječenje pasa i mačaka svih veličina.

Operacije srca dijelimo na otvorene i zatvorene. Zatvorene operacije izvode se na kucajućem srcu i koriste se za liječenje struktura izvan srca, kao što je otvoreni arterijski duktus. Kod otvorenih operacija potrebno je izazvati cirkulatorni zastoj ili cirkulaciju održavati korištenjem izvantjelesnih sustava za vrijeme trajanja kirurškog liječenja. Za kraće otvorene operacije tradicionalno se koristila okluzija venskog priljeva, no danas se sve više razvija izvantjelesna cirkulacija kao preferirana metoda liječenja najčešćih srčanih mana, kao što su mitralna i trikuspidalna insuficijencija.

**Ključne riječi:** operacije srca, okluzija venskog priljeva, izvantjelesna cirkulacija

## 7. Summary

### **Surgical treatment of valvular heart disease in dogs and cats**

The main goal of this paper is to provide an overview of current understanding about the available surgical methods of the heart in veterinary medicine and the main difficulties that hindered their further development. With the advancement of veterinary cardiac surgery it is to be expected that the described methods will become available to treat dogs and cats of all sizes.

Cardiac surgery is divided into open and closed heart surgery. Closed heart surgery is performed on a beating heart and is used for treatment of structures outside of the heart, such as patent ductus arteriosus. Open heart surgery requires a strategy to arrest or support the circulation during the repair. Traditionally, venous inflow occlusion was used for performing brief open cardiac repairs but lately it is being replaced by cardiopulmonary bypass as a preferred option for surgical treatment of most common heart diseases, such as mitral and tricuspid insufficiency.

**Keywords:** cardiac surgery, cardiopulmonary bypass, venous inflow occlusion

## **8. Životopis**

Rođen sam 26. svibnja 1994. godine u Zagrebu. Nakon završetka Prirodoslovno-matematičke gimnazije u Velikoj Gorici 2012. godine upisao sam Veterinarski fakultet Sveučilišta u Zagrebu. Od šeste godine života aktivno se bavim judom gdje sam osvojio brojna međunarodna odličja, a 2010. godine osvojio sam titulu prvaka Hrvatske. Također sam nosilac majstorskog pojasa. Odrađivanjem stručne prakse u Veterinarskoj stanici Velika Gorica stekao sam veliki interes za rad s kućnim ljubimcima te bih svoju karijeru i daljnje usavršavanje volio započeti radom u ambulanti za male životinje.