

DIJAGNOSTIKA I LIJEČENJE GLAUKOMA U PASA

Margić, Valentina

Master's thesis / Diplomski rad

2021

Degree Grantor / Ustanova koja je dodijelila akademski / stručni stupanj: **University of Zagreb, Faculty of Veterinary Medicine / Sveučilište u Zagrebu, Veterinarski fakultet**

Permanent link / Trajna poveznica: <https://um.nsk.hr/um:nbn:hr:178:355378>

Rights / Prava: [In copyright](#)/[Zaštićeno autorskim pravom.](#)

Download date / Datum preuzimanja: **2024-07-05**



Repository / Repozitorij:

[Repository of Faculty of Veterinary Medicine -
Repository of PHD, master's thesis](#)



SVEUČILIŠTE U ZAGREBU
VETERINARSKI FAKULTET

Valentina Margić

DIJAGNOSTIKA I LIJEČENJE
GLAUKOMA U PASA

Diplomski rad

Zagreb, 2021

Sveučilište u Zagrebu

Veterinarski fakultet

Klinika za kirurgiju, ortopediju i oftalmologiju

PREDSTOJNIK KLINIKE: prof. dr. sc. Boris Pirkić

Mentor: prof. dr. sc. Boris Pirkić

Članovi povjerenstva za obranu diplomskog rada:

1. prof. dr. sc. Mario Kreszinger

2. doc. dr. sc. Andrija Musulin

3. prof. dr. sc. Boris Pirkić

4. izv. prof. dr. sc. Ozren Smolec (zamjena)

IZJAVA

Izjavljujem da sam ovaj diplomski rad izradila pod stručnim vodstvom mentora prof. dr. sc. Borisa Pirkića na Veterinarskom fakultetu Sveučilišta u Zagrebu koristeći se znanjem stečenim tijekom studija i navedenom literaturom.

ZAHVALA

Srdačno zahvaljujem svom mentoru prof. dr. sc. Borisu Pirkiću na strpljenju, pomoći, podršci i vodstvu pri izradi ovog diplomskog rada.

Veliko hvala mojoj obitelji na pruženoj mogućnosti studiranja te brizi i podršci u svim lakim i teškim trenucima koji su obilježili početak poglavlja odrastanja.

Hvala kolegama i prijateljima na svakom razgovoru uz šalicu čaja s toplim osmjehom u svakoj studentskoj sobi u kojoj sam boravila tijekom studija, ostat će zauvijek u lijepom sjećanju.

POPIS PRILOGA:

Slike:

Slika 1. Prikaz očnih sobica.....	2
Slika 2. Prikaz presjeka oka i njegovih struktura.....	3
Slika 3. Prikaz sheme stvaranja očne vodice u stražnjoj očnoj sobici.....	4
Slika 4. Shema prolaza očne vodice.....	6
Slika 5. Histološki prikaz struktura kroz koje prolazi očna vodica.....	7
Slika 6. Prikaz štenca s kongenitalnim glaukomom.....	10
Slika 7. Prikaz engleskog koker španijela s akutnim PGZK.....	12
Slika 8. Prikaz psa pasmine beagle s dijagnosticiranim kroničnim PGOK-om.....	16
Slika 9. Prikaz glaukomatoznog oka s edemom rožnice, pojačanom episkleralnom injekcijom i fiksiranom zjenicom u midrijazi.....	22
Slika 10. Prikaz buphthalmosa i edema rožnice u psa pasmine američki koker španijel.....	23
Slika 11. Prikaz ekskavacije glave očnog živca kod PGZK.....	25
Slika 12. Prikaz pozicije igle prilikom izvođenja paracenteze.....	34
Slika 13. Prikaz Ahmedovog gonioimplantata.....	36
Slika 14. Prikaz vidljivog dijela gonio implantata u prednjoj očnoj sobici.....	36
Slika 15. Prikaz pozicije sonde kod TSCPC-e.....	38
Slika 16. Prikaz ECPC zahvata vidljiv na monitoru.....	39
Slika 17. Prikaz mogućih pristupa do cilijarnog tijela preko incizije na limbusu kroz otvor zjenice.....	39
Slika 18. Prikaz pars plana pristupa endoskopskim laserom.....	40
Slika 19. Prikaz cilijarnih nastavaka vidljivih endoskopskim laserom prilikom zahvata ECPC-e.....	40
Slika 20. Prikaz aplikacije gentamicina kod psa s kroničnim glaukomom.....	42

Tablice:

Tablica 1. Prikaz pasmina pasa s predispozicijom za razvoj glaukoma.....	8
Tablica 2. Uočeni tipovi primarnog glaukoma.....	11
Tablica 3. Prikaz mogućih uzroka „ Sindroma crvenog oka“.....	20

Sheme:

Shema 1. Prikaz liječenja u pasa s akutno povišenim IOT-om.....	33
---	----

Kratice:

ECPC- endoskopska ciklofotokoagulacija

GON- glaukomatozna optička neuropatija

IOT- intraokularni tlak

KSTM- korneoskleralna trabekularna mrežica

PGOK- primarni glaukom otvorenog kuta

PGZK- primarni glaukom zatvorenog kuta

PIFM- periridalna fibrovaskularna membrana

PL- pektinski ligamenti

PLD- displazija pektinskih ligamenata

TM- trabekularna mrežica

TSCPC- transkleralna ciklofotokoagulacija

USTM- uveoskleralna trabekularna mrežica

UTM- uvealna trabekularna mrežica

SADRŽAJ

1. UVOD	1
2. FIZIOLOGIJA STVARANJA I KRETANJA OČNE VODICE	2
3. GLAUKOM	8
3.1. <i>Klasifikacija glaukoma</i>	9
3.2. <i>Kongenitalni glaukom</i>	10
3.3. <i>Primarni glaukom</i>	11
3.3.1. <i>Primarni glaukom zatvorenog kuta (PGZK)</i>	12
3.3.2. <i>Primarni glaukom otvorenog kuta (PGOK)</i>	15
3.4. <i>Sekundarni glaukom</i>	17
4. PATOGENEZA GUBITKA VIDA	18
4.1. <i>Mehanička teorija</i>	19
4.2. <i>Vaskularna teorija</i>	19
5. KLINIČKI ZNAKOVI	20
5.1. <i>Promjene u oku</i>	22
5.2. <i>Promjene na pozadini oka</i>	24
5.3. <i>Promjene na lateralnoj koljenastoj jezgri i vidnom korteksu</i>	25
6. DIJAGNOSTIKA	26
7. TERAPIJA	28
7.1. <i>Medikamentozna terapija</i>	29
7.1.1. <i>Inhibitori karboanhidraze</i>	29
7.1.2. <i>β- blokatori</i>	30
7.1.3. <i>Analozi prostaglandina</i>	30
7.1.4. <i>Parasimpatikomimetici</i>	31
7.1.5. <i>Osmotski diuretici</i>	32
7.1.6. <i>Liječenje akutnog glaukoma u pasa</i>	32
7.1.7. <i>Profilaktično liječenje primarnog glaukoma</i>	34
7.2. <i>Kirurška terapija</i>	35
7.2.1. <i>Pacijenti s očuvanim vidom</i>	35
7.2.2. <i>Slijepi pacijenti</i>	41
8. RASPRAVA	45
9. ZAKLJUČAK	47
10. Popis literature	48

11.	Sažetak	51
12.	Summary	52
13.	Životopis	53

1. UVOD

Glaukom je heterogena skupina progresivnih poremećaja koju karakterizira apoptoza retinalnih ganglijskih stanica i glaukomatozna optička neuropatija (GON). Zbog mnogo mogućih uzroka može se javiti u obliku različitih fenotipova (PIZZIRANI, 2015). Povišen intraokularni tlak (IOT) predstavlja bitan rizični faktor razvoja ove bolesti (MAGGIO i BRAS, 2015). IOT predstavlja ravnotežu proizvodnje očne vodice i njeno otjecanje. Postoje mnogi patofiziološki mehanizmi koji remete ravnotežu između proizvodnje i otjecanja očne vodice pa nastaje glaukom (BRAS i MAGGIO, 2015).

Rana dijagnoza vodi dužem očuvanju vida, međutim zbog svoje karakteristične progresivnosti, većina pasa s glaukomom oslijepi bez obzira na odabranu tehniku terapije.

Psi često dobro kompenziraju gubitak vida na jednom oku pa vlasnici primjećuju znakove bolesti tek kada se jave vidljive, očite promjene oka što utječe na izbor terapije i mogućnost očuvanja vida.

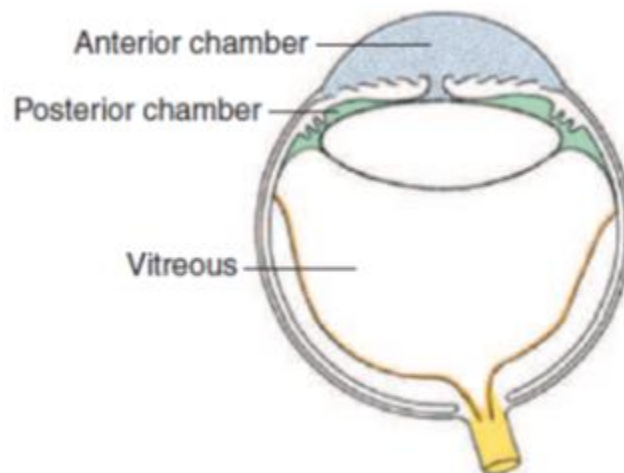
Primarni cilj terapije je očuvanje vida. Medikamentozna terapija samo privremeno može kontrolirati IOT pa se preporučuje kirurška terapija. Vrsta kirurškog zahvata bira se na temelju tipa glaukoma i faze bolesti te prisutnost ili odsutnost vida. Bol i sljepoća često se javljaju bez obzira na primijenjenu medikamentoznu i kiruršku terapiju (MAGGIO, 2015).

Tada se pozornost obraća na poboljšanje kvalitete života pacijenta palijativnim kirurškim zahvatima.

Cilj ovog rada je opisati patofiziološke mehanizme koji dovode do razvoja glaukoma, opisati podjelu glaukoma te objasniti dijagnostiku i terapiju bolesti kako bi se poboljšao pristup pacijentu s dijagnozom glaukoma.

2. FIZIOLOGIJA STVARANJA I KRETANJA OČNE VODICE

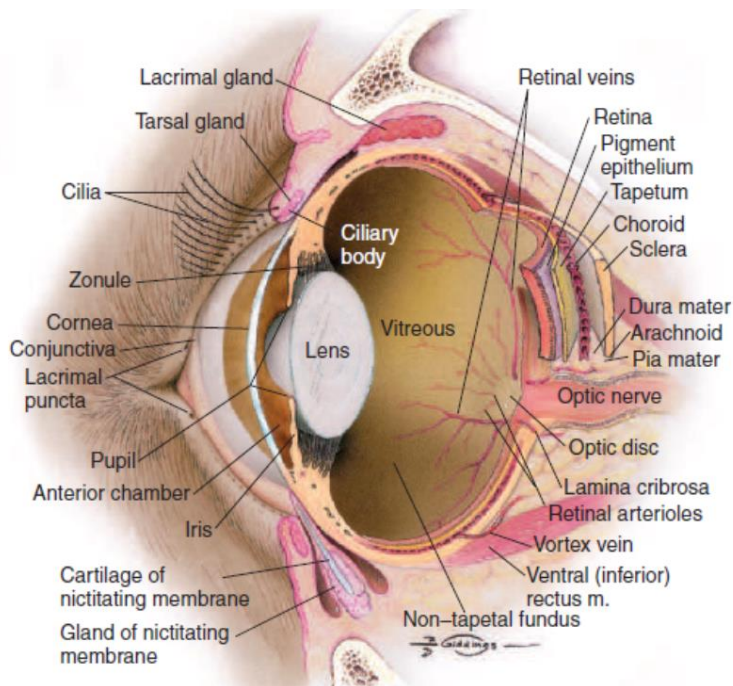
Očna vodica ispunjava vodeni odjeljak koji se sastoji od prednje očne sobice smještene između šarenice i rožnice te stražnje očne sobice smještene između stražnje površine šarenice i prednje površine leće (MILLER, 2008). Prednja sobica spojena je sa stražnjom sobicom preko zjenice. Vodica je bistra i bezbojna tekućina koja sadrži elektrolite, glukozu, aminokiseline i askorbinsku kiselinu te je važna za prehranu avaskularnih tvorbi u očnoj jabučici (rožnica i leća) (KÖNIG i LIEBICH, 2009). Ona također odvodi produkte metabolizma te održava očni tlak (PIZZARINI I GONG, 2015).



Slika 1. Prikaz očnih sobica: prednja očna sobica (Anterior chamber), stražnja očna sobica (Posterior chamber) i staklovina (Vitreous). Preuzeto od Maggs, D. J., Miller, P. E., Ofri, R.: *Slatter's Fundamentals of Veterinary Ophthalmology, 4th edition, St. Louis, 2008, Elsevier*

Očna vodica proizvod je sekrecije nepigmentiranog epitela cilijarnog tijela putem difuzije, ultrafiltracije i aktivne sekrecije (MAGGIO, 2015). Cilijarno tijelo je odebljali srednji segment žilnog sloja očne jabučice između žilnice i šarenice. To je uzdignuti prsten čiji se grebenasti cilijarni izdanci pružaju zrakasto prema središnjem dijelu leće, odnosno prema ekvatoru leće i vežu se za leću pomoću ovjesnih vlakana. Na cilijarnom tijelu mogu se razlikovati cilijarni prsten i cilijarna kruna. Radijalni izdanci cilijarnog tijela pružaju se u stražnju očnu sobicu i stvaraju očnu vodicu (KÖNIG i LIEBICH, 2009).

Pasivna sekrecija (difuzija i ultrafiltracija) plazme zbiva se u vaskulariziranoj stromi cilijarnog tijela. Endotel cilijarnih krvnih žila je fenestriran zbog čega je omogućen prolazak otopljenih tvari difuzijom s mjesta povišenog koncentracijskog gradijenta na mjesto sniženog. Ultrafiltracijom omogućen je prelazak molekula koje prate osmotski gradijent kroz stijenku stanice (PIZZARINI I GONG, 2015).



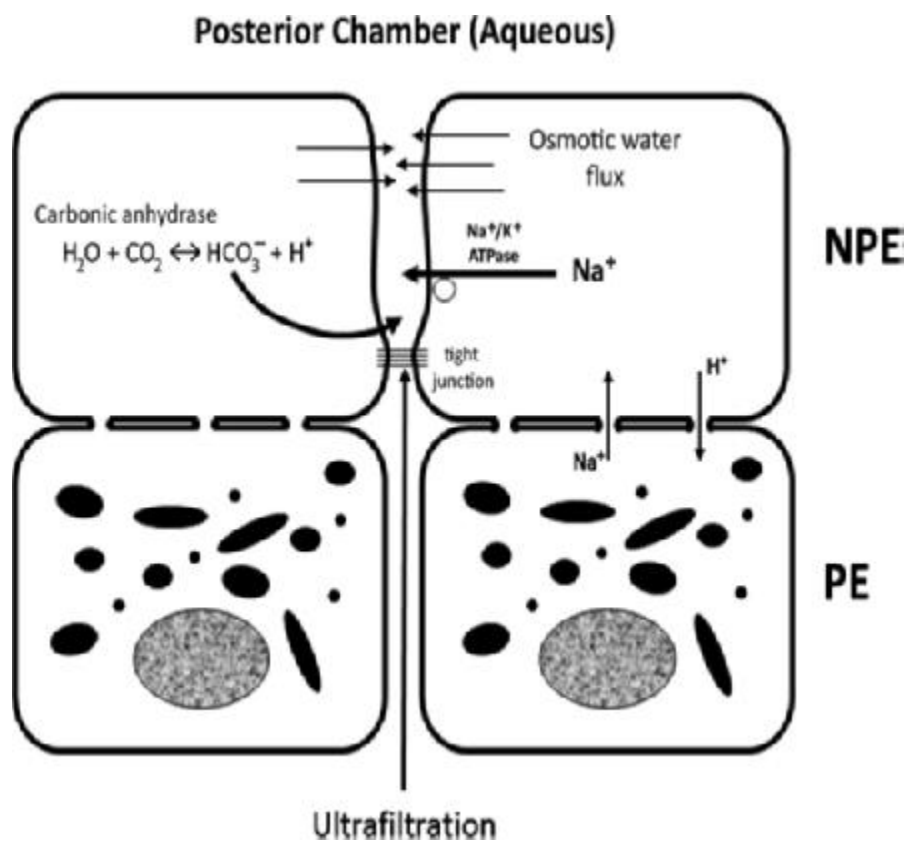
Slika 2. Prikaz presjeka oka i njegovih struktura

Preuzeto od Maggs, D. J., Miller, P. E., Ofri, R.: *Slatter's Fundamentals of Veterinary Ophthalmology*,

4th edition, St. Louis, 2008, Elsevier

Aktivna sekrecija zahtijeva energiju koja nastaje hidrolizom adenin trifosfata uz pomoć enzima karboanhidraze i adenozin trifosfataze Na/K pumpe koji se nalaze u nepigmentiranom epitelu cilijarnih izdanaka (PIZZARINI I GONG, 2015). Karboanhidraza je enzim koji katalizira reakciju: $H_2O + CO_2 \leftrightarrow HCO_3^- + H^+$ te tako stvara bikarbonatni ion (HCO_3^-) koji se aktivno prenosi s cilijarnog epitela u stražnju očnu sobicu (MAGGIO, 2015). Enzim adenozin trifosfataza Na/K pumpe omogućuje prelazak iona Na^+ u stražnju očnu sobicu te sekundarno izaziva aktivni transport drugih elektrolita, posebice iona Cl^- (PIZZARINI I GONG, 2015). Prilikom aktivnog oslobađanja bikarbonatnog iona ili iona Na^+ u stražnju očnu sobicu, dolazi do stvaranja osmotskog gradijenta te ultrafiltrat plazme prelazi iz strome cilijarnog tijela u stražnju očnu sobicu pa nastaje očna

vodica. Mehanizam nastanka očne vodice vođen je razinom IOT-a te se smanjuje kod povišenog IOT-a. Međutim, ovaj zaštitni mehanizam nije dovoljan kod razvoja glaukoma (PIZZARINI I GONG, 2015). Lijekovi koji inhibiraju karboanhidrazu dovode do smanjenog stvaranja očne vodice i snižavanja IOT-a (MILLER, 2008).



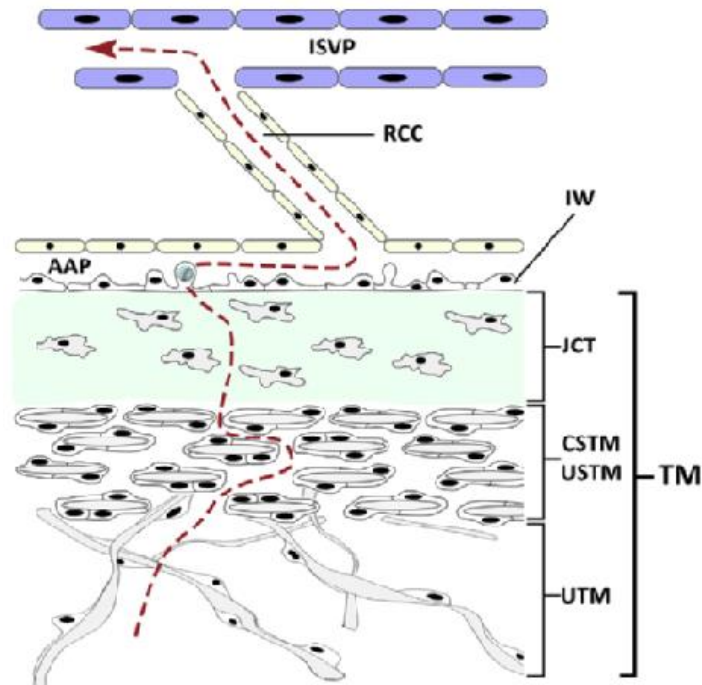
Slika 3. Prikaz sheme stvaranja očne vodice u stražnjoj očnoj sobici. Aktivno kretanje Na^+ i HCO_3^- dovodi do povišenja njihove koncentracije u stražnjoj očnoj sobici u području cilijarnih nastavaka što stvara pozitivni osmotski gradijent koji povlači tekućinu iz cilijarnog tkiva u stražnju očnu sobicu. NPE (nepigmentirani epitel), PE (pigmentirani epitel).

Preuzeto od Pizzirani S., Gong H. 2015: *Functional Anatomy of the Outflow Facilities. U: Veterinary Clinics of North America: Small Animal Practice, 45(6)*

Očna vodica prenosi hranjive tvari tkivima koje opskrbljuje (šarenica, rožnica) i odvodi otpadne proizvode metabolizma. Tako mijenja svoj sastav prolaskom puta od cilijarnog tijela do iridokornealnog kuta (MILLER, 2008).

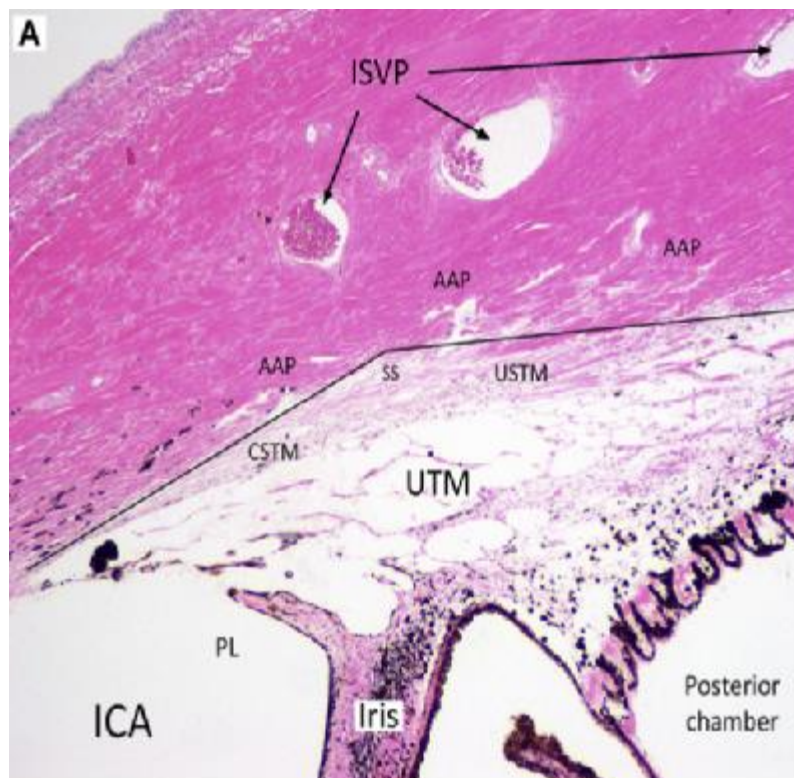
Putevi odvodnje očne vodice složeni su hidraulični sistemi koji omogućuju stalan izlazak očne vodice iz oka uz održavanje fiziološkog očnog tlaka pomoću uravnotežene proizvodnje očne vodice. Kada dođe do promjene unutar puteva odvodnje, dolazi do povišenja očnog tlaka. Putevi odvodnje očne vodice su anteriorni/trabekularni/konvencionalni put i posteriori/uveoskleralni/nekonvencionalni put (PIZZARINI I GONG, 2015).

Očna vodica velikim dijelom prolazi kroz konvencionalni put odvodnje. Ona putuje iz stražnje očne sobice kroz otvor zjenice u prednju očnu sobicu te prolazi kroz iridokornealni kut (BROOKS, 1990). Iridokornealni kut predstavlja periferni cirkumferentni dio prednje očne sobice gdje se spajaju rožnica, bjeloočnica i baza šarenice. Sastoji se od tankih niti uvealnog tkiva i pektinskih ligamenata (PL) koji spajaju perifernu bazu šarenice s perifernom rožnicom. Pektinski ligamenti su tkivo šarenice koje se pruža duž iridokornealnog kuta. Nakon iridokornealnog kuta, očna vodica prolazi kroz cilijarnu pukotinu i nastavlja se u područje trabekularne mrežice (TM). Trabekularna mrežica sastoji se od 4 dijela. Očna vodica prvo prolazi kroz trabekularne snopove uvealne trabekularne mrežice (UTM), zatim kroz lamelarnu korneoskleralnu i uveoskleralnu trabekularnu mrežicu (KSTM/USTM) i dolazi do ekstracelularnog matriksa nelamelarnog jukstakanalikularnog tkiva. Vodica zatim prolazi kroz unutarnji zid endotelnih stanica koje tvore velike intracelularne vakuole koje se otvaraju u lumen kutnog vodenog spleta. Kutni vodeni splet je povezan s velikim radijalnim sakupljajućim kanalima koji usmjeravaju vodicu intraskleralnom venskom spletu nakon čega vodica ulazi u sistemsku cirkulaciju (PIZZIRANI i GONG, 2015).



Slika 4. Shema prolaza očne vodice od cilijarne pukotine, kroz područje trabekularne mrežice (TM), jukstakanalikularnog tkiva (JCT), kutnog vodenog spleta (AAP) i intraskleralnog venskog spleta (ISVP). Preuzeto od Pizzirani S., Gong H.2015: *Functional Anatomy of the Outflow Facilities. U: Veterinary Clinics of North America: Small Animal Practice, 45(6)*

Nekonvencionalni put odvodnje očne vodice odnosi se na dio vodice koji je nakon ulaska u trabekularnu mrežicu zaobišao trabekularnu odvodnju i filtrirao se kroz porozno vezivno tkivo i ekstracelularni matriks cilijarnog tijela gdje se skuplja u uveoskleralnom prostoru koji se nalazi između posteriornog cilijarnog tijela/ anteriorne žilnice i bjeloočnice nakon čega prolazi kroz posteriorni uveoskleralni prostor. Ovaj tip odvodnje je pasivan i neovisan o očnom tlaku. Na njega utječe pozitivan osmotski gradijent između koloida u krvnim žilama žilnice i bjeloočnice i tkiva uvee na posteriornom cilijarnom tijelu. Nekonvencionalnim putem odvodi se 15% očne vodice u pasa. Kada dođe do poremetnje u konvencionalnom putu odvodnje tada se koriste lijekovi koji smanjuju proizvodnju očne vodice i omogućuju prolazak veće količine očne vodice nekonvencionalnim putem odvodnje. Sintetički prostaglandini povećavaju permeabilnost ekstracelularnog matriksa cilijarnog tijela te tako omogućuju lakši prolaz veće količine očne vodice nekonvencionalnim putem odvodnje (PIZZARINI I GONG, 2015).



Slika 5. Histološki prikaz struktura kroz koje prolazi očna vodica. ICA (iridokornealni kut), PL (pektinski ligamenti), UTM (uvealna trabekularna mrežica), CSTM (korneoskleralna trabekularna mrežica), USTM (uveoskleralna trabekularna mrežica), SS (skleralni sulkus), AAP (kutni vodeni splet), ISVP (intraskleralni venski splet). Preuzeto od Pizzirani S., Gong H.2015: *Functional Anatomy of the Outflow Facilities. U: Veterinary Clinics of North America: Small Animal Practice, 45(6)*

Ravnoteža između stvaranja (proizvodnje) i drenaže (otjecanja) očne vodice rezultira relativno konstantnim intraokularnim pritiskom (IOT). Na IOT utječu čimbenici kao što su dob, vrsta, srednji arterijski tlak, središnji venski tlak, osmolalnost krvi i episkleralni venski tlak. IOT tipično premašuje pritisak odvodnog venskog sustava (episkleralne vene) jer se očna vodica aktivno proizvodi, dok trabekularna mreža usporava njeno otjecanje (pruža otpor) iz oka (MILLER, 2008).

Kod zdravog oka stvaranje i odvođenje očne vodice su u ravnoteži pa tako održavaju intraokularni tlak konstantnim (KÖNIG i LIEBICH, 2009). Ovaj pritisak bitan je za održavanje oblika oka i blisko prijanjanje mrežnice za žilnicu (SAMUELSON, 2014). Poremećaj u odvodu očne vodice dovodi do povećanja intraokularnog tlaka što dovodi do atrofije mrežnice i sljepoće (KÖNIG i LIEBICH, 2009).

3. GLAUKOM

Glaukom predstavlja heterogenu skupinu progresivnih poremećaja (PIZZIRANI, 2015) sa zajedničkom karakteristikom previsokog IOT-a koji dovodi do poremećenog aksoplazmatskog protoka u očnom živcu, smrti retinalnih ganglijskih stanica i njihovih aksona, takozvanog „cupping“-a odnosno ekskavacije optičkog diska i oštećenja vida ili sljepoće (MILLER, 2008). Ova bolest vodeći je uzrok sljepoće u pasa srednjih godina života (HAMOR, 2014). Glaukom predstavlja jednu od najčešće pogrešno dijagnosticiranih bolesti oka. Vlasnici ne primjećuju rane znakove bolesti na zahvaćenom oku čime svom kućnom ljubimcu onemogućuju dobivanje pravovremene terapije, dok veterinari pravovremeno ne zamjećuju promjene na kontralateralnom, do sada nezahvaćenom, oku čime onemogućuju duže očuvanje vida pacijenta (MILLER,2008).

PASMINE S PREDISPOZICIJOM ZA GLAUKOM	
Akita	Mali talijanski hrt
Aljaški malamut	Lakelandski terijer
Basset hound	Maltezer
Beagle	Patuljasti pinč
Border Collie	Patuljasti šnaucer
Boston terijer	Norfolški terijer
Bouvier des Flandres	Norveški gonič losova
Britanski španijel	Norvički terijer
Cairn terijer	Toy pudl
Velški korgi	Patuljasti pudl
Chihuahua	Samojed
Američki koker španijel	Škotski terijer
Jazavčar	Sealyham terijer
Dalmatinski pas	Shih Tzu
Dandie Dinmont terijer	Shiba Inu
Engleski koker španijel	Sibirski haski
Engleski špringer španijel	Skye terijer
Njemački ovčar	Kratkodlaki foksterijer
Veliki šnaucer	Tibetski terijer
Greyhound	Velški špringer španijel
Irski seter	Velški terijer
	Zapadnoškotski bijeli terijer
	Oštrodlaki foksterijer

Tablica 1. Prikaz pasmina pasa s predispozicijom za razvoj glaukoma. Preuzeto od *Gelatt, K. N.: Essentials of Veterinary Ophthalmology, 3rd edition, Iowa, 2014, John Wiley & Sons, Inc.*

Povišenje IOT-a uzrokuje patološke promjene očnog diska te poremećaje u vidnom polju (TINSLEY i BETTS, 1993). Glaukom je u prošlosti definiran kao „bolest povišenog IOT-a“ te se

IOT smatrao vodećim kliničkim znakom, dijagnostičkim čimbenikom i pokazateljem funkcionalnosti terapije. Danas je poznato da se oštećenje očnog živca ili njegovih okolnih struktura (sloj mrežničnih živčanih vlakana) može javiti prije zabilježenih povišenja IOT-a ili nakon što su se vrijednosti IOT-a vratile unutar fizioloških granica. Zbog toga IOT nije jedina i najbitnija karakteristika koja ukazuje na prisutnost ili odsutnost glaukoma (MILLER i BENTLEY, 2015). Kako bi došlo do povišenja IOT-a, mora postojati povišena proizvodnja očne vodice ili poremećena odvodnja očne vodice. Povišena proizvodnja (hiperfiltracija) nikada nije bila zabilježena, stoga se svi uzroci glaukoma zasnivaju na poremećenoj odvodnji očne vodice (TINSLEY I BETTS, 1993). Posljedice povišenog IOT-a na tkivu oka slične su prirode neovisno o uzroku povišenja. Prisutni znakovi bolesti ovise o uzroku povišenja IOT-a, intenzitetu i trajanju bolesti (MILLER, 2008).

3.1. *Klasifikacija glaukoma*

Glaukom je multifaktorijalna bolest s mnogo različitih fenotipova i etiologija zbog čega je klasifikacija ove skupine bolesti vrlo složena (MAGGIO, 2015).

Glaukomi u pasa mogu se klasificirati prema:

a) uzroku: -kongenitalni

-primarni

-sekundarni

b) gonioskopskom izgledu iridokornealnog kuta: -otvoren kut

-uski kut

-zatvoren kut

c) fazi bolesti: -rani nekongestivni

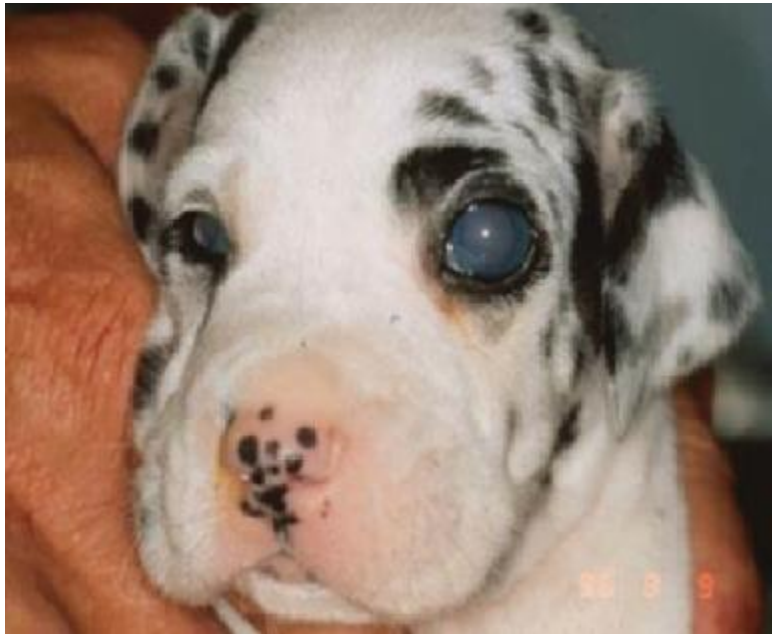-akutni/kongestivni

-kronični/ „end stage“

Klasifikacije se međusobno kombiniraju jer tako daju bolji opis kliničkog stanja pojedinog pacijenta (PIZZIRANI, 2015).

3.2. *Kongenitalni glaukom*

Kongenitalni glaukom ozbiljan je oblik glaukoma koji se razvija odmah nakon rođenja ili tijekom prvih mjeseci života štenca (PIZZIRANI, 2015). Ovaj oblik, u štenaca, često se javlja kao unilateralno povećanje očne jabučice (GELLAT i PLUMMER, 2017). Abnormalnosti iridokornealnog kuta mogu biti prisutne već kod rođenja, međutim povišenje IOT-a može se zamijetiti i kasnije (PIZZIRANI, 2015). Ovaj oblik glaukoma rijetko se javlja i najčešće je posljedica genetske pogreške koja je dovela do abnormalnog razvoja prednje očne sobice i konvencionalnog puta odvodnje očne vodice (MAGGIO, 2015). Kod kliničkog pregleda zamjećuje se buphthalmos, fiksirana proširena zjenica, povećane episkleralne vene, a česta je i sublukacija ili luksacija leće. Često se kod kliničkog pregleda zamjećuje degeneracija mrežnice i očnog živca (GELLAT i PLUMMER, 2017).



Slika 6. Prikaz štenca s kongenitalnim glaukomom

Preuzeto od *Gelatt, K. N., Plummer, C. E.: Color Atlas of Veterinary Ophthalmology, 2nd edition, Iowa,*

2017, Jhon Wiley & Sons, Inc.

Razlika između primarnog i sekundarnog glaukoma zasniva se na razumijevanju patofiziologije nastanka promjena u odvodnji očne vodice zbog čega dolazi do promjene IOT-a (BROOKS, 1990).

3.3. Primarni glaukom

Primarni glaukomi su skupina bolesti koja se najčešće manifestira bilateralno, ima pasminsku i genetsku predispoziciju, javlja se starošću životinje i rezultira karakterističnim promjenama očnog živca. Također, u primarnih glaukoma ne postoji neka druga okularna ili sistemska bolest koju je moguće primijetiti kod rutinskog oftalmološkog pregleda (MILLER i BENTLEY,2015).

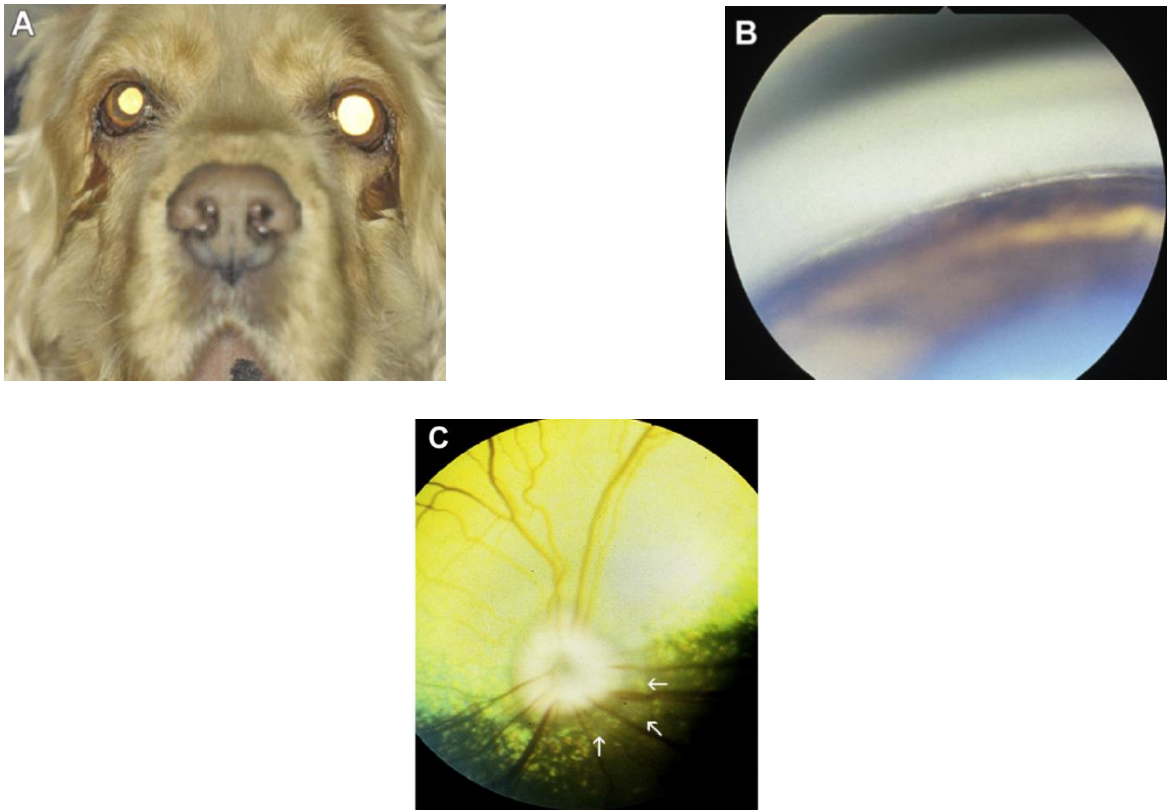
Primarni glaukomi podijeljeni su, prema izgledu iridokornealnog kuta, u dvije subkategorije: primarni glaukom zatvorenog kuta (PGZK) i primarni glaukom otvorenog kuta (PGOK) (PIZZIRANI, 2015).

UOČENI TIPOVI PRIMARNOG GLAUKOMA	
OTVORENI KUT	ZATVORENI KUT
Bigl Njemačka doga* Vučji špic Norveški gonič losova Patuljasti pudl Toy pudl Samojed Sibirski haski*	Akita* Američki koker španijel Basset hound* Engleski koker španijel* Engleski špringer španijel* Ravnodlaki retriver* Zlatni retriver Patuljasti pudl Toy pudl Samojed Shiba Inu* Shar Pei* Velški špringer španijel
*displazija pektinskih ligamenata	

Tablica 2. Uočeni tipovi primarnog glaukoma. Preuzeto od *Gelatt, K. N.: Essentials of Veterinary Ophthalmology, 3rd edition, Iowa, 2014, John Wiley & Sons, Inc.*

3.3.1. Primarni glaukom zatvorenog kuta (PGZK)

PGZK je oblik primarnog glaukoma kod kojeg se gonioskopski prikaz iridokornealnog kuta mijenja tijekom vremena te se ova struktura zatvara (MILLER i BENTLEY, 2015). Najčešći je oblik primarnog glaukoma koji se javlja u pasa. Bitno je naglasiti kako se javlja u ženki češće nego u mužjaka, u omjeru 2:1 (PIZZIRANI, 2015). Ovaj oblik najčešće je povezan s gonioskopski vidljivom displazijom pektinskih ligamenata (PLD). Iako velika većina pasa koja razvije PGZK ima PLD, samo mali udio pasa s PLD-om razvije PGZK tijekom svog života (MILLER i BENTLEY, 2015).



Slika 7. Prikaz engleskog koker španijela s akutnim PGZK. (A) Poremećaj je najčešće prvo unilateralan, kasnije postaje bilateralan. (B) Gonioskopijom vidljiv zatvoren iridokornealni kut. (C) U akutnom stadiju disk očnog živca je blijed (zbog loše perfuzije) te je vidljiv blagi peripapilarni edem (strelice).

Preuzeto od Miller P. E., Bentley E. 2015: *Clinical Signs and Diagnosis of the Canine Primary Glaucomas*. U: *Vet Clin Small Anim* 45, 1183–1212

Fiziološki, pektinski ligamenti su tanke, pravilne, pojedinačne niti tkiva šarenice koje prelaze preko cijele površine iridokornealnog kuta. Njihova je morfologija promijenjena kod displazije.

Blaži oblici displazije vidljivi su kao više niti povezanih u „interligamente“, najčešće na bazi šarenice. Teži oblici vidljivi su kao veće ploče povezanih niti s malim otvorima i manji listovi povezanih niti koji okružuju iridokornealni kut. Subjektivnom gradacijom uz pomoć gonioskopije mogu se opisati promjene pektinskih ligamenata. Kod gradacije obraća se pozornost na dužinu, širinu i veličinu nakupina displastičnih pektinskih ligamenata koji su povezani sa zatvaranjem iridokornealnog kuta (PIZZIRANI, 2015).

Kliničke faze PGZK

Latentna faza : životinja ne pokazuje kliničke znakove bolesti, međutim gonioskopijom je vidljiv parcijalno okludiran iridokornealni kut zbog prisutnosti PLD-e. IOT je unutar fizioloških granica i nema promjena na fundusu oka (MILLER i BENTLEY, 2015).

Intermitentna faza: IOT postaje povišen zbog okludiranja iridokornealnog kuta. Visok IOT javlja se u epizodama i vlasnici tada najčešće mogu zamijetiti kako su prilikom stresnih stanja ili uzbuđenja vidljive promjene na oku poput hiperemične konjunktive, dilatirane zjenice i blago zamućene rožnice (MILLER i BENTLEY, 2015).

Akutna kongestivna faza: ova faza ima najviše simptoma i predstavlja glavnu prijetnju gubitka vida. Može spontano doći do smanjenja IOT-a. Promjene vida javljaju se ubrzo nakon ove faze (MILLER i BENTLEY, 2015).

Post kongestivna faza: faza nakon medikamentozne ili kirurške terapije akutnog kongestivnog napada glaukoma. Prisutni su simptomi iz akutne kongestivne faze, samo su manje izraženi (MILLER i BENTLEY, 2015).

Kronična faza: iridokornealni kut je trajno zatvoren, cilijarna pukotina je kolabirana, a IOT kronično povišen. Razvija se buphthalmos te oko postaje slijepo i bolno. Nakon nekog vremena, cilijarno tijelo atrofira, proizvodnja očne vodice se smanji i oko počinje prolaziti kroz promjene koje vode do ftize (MILLER i BENTLEY, 2015).

Patofiziološki mehanizam nastanka PGZK-a

Patogeneza i patofiziologija PGZK nepoznate su prirode. Bitno je naglasiti da patogeneza glaukoma općenito uključuje puno čimbenika koji pogoduju razvoju bolesti. Brojni genetski, imunološki, vaskularni i čimbenici povezani sa starosti životinje dovode do aktivacije serije

kaskada koje rezultiraju degeneracijom očnog živca. Okularno oštećenje pri razvoju glaukoma javlja se zbog pojave mehanizama koji rezultiraju opstrukcijom puta odvodnje očne vodice (koju slijedi povišenje IOT-a) i apoptozom retinalnih ganglijskih stanica. U pasa povećanje IOT-a preduvjet je apoptoze retinalnih ganglijskih stanica, dok je jedini mogući razlog povišenja IOT-a smanjenje otjecanja očne vodice. Kod normalnih psećih očiju primarne fiziološke prepreke pri prolazu očne vodice nalaze se unutar trabekularne mrežice, točnije to su ekstracelularni matriks jukstakanalikularnog vezivnog tkiva i dio kutnog vodenog spleta (analogan Schlemmovom kanalu u ljudi) (PIZZIRANI, 2015).

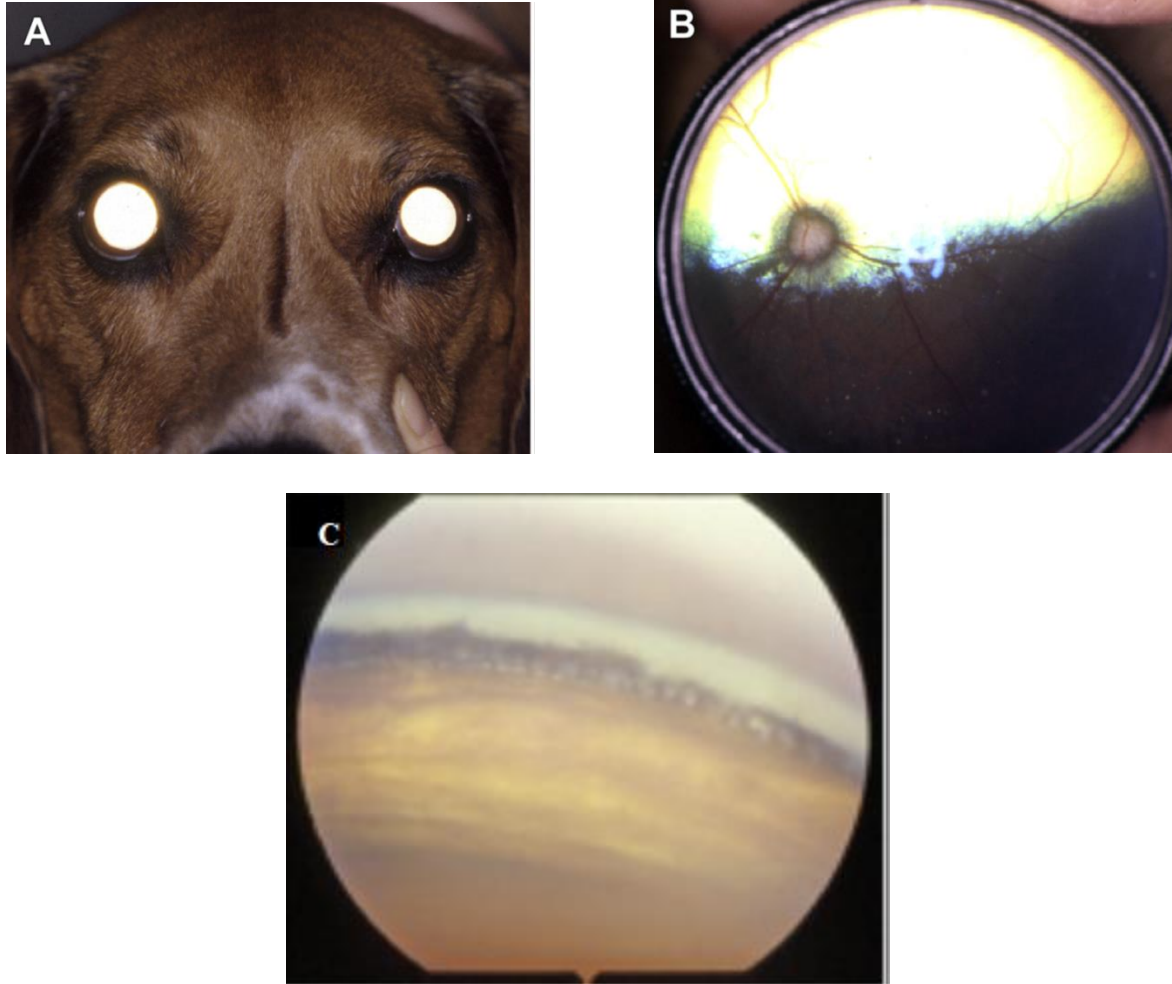
Postoji nekoliko teorija razvoja PGZK međutim ovdje će biti navedene dvije najdosljednije.

MILLER i BENTLEY, 2015 hipoteza postavlja reverzibilni pupilarni blok kao uzrok razvoja PGZK. Kao preduvjet razvitku glaukoma, kod ove hipoteze, u oku treba postojati displazija pektinskih ligamenata. Displastični pektinski ligamenti djeluju kao anteriorna sinehija koja drži perifernu šarenicu u bliskom kontaktu s unutarnjom površinom rožnice. Kada dođe do stresa ili uzbuđenja životinje dolazi i do promjene promjera zjenice te ona postaje srednje dilatirana ili dilatirana, dok u žilnici dolazi do povećanja amplituda pulsog tlaka. Žilnica se zbog toga ekspankira i kontraktira u ritmu pojačanih pulzacija. Pulsirajuće sile prenose se kroz staklasto tijelo kao val do stražnje očne sobice i guraju očnu vodicu kroz otvor zjenice u prednju očnu sobicu. Zbog ovakvog kretanja očne vodice dolazi do blagog povišenja IOT-a unutar prednje očne sobice. Tada bi se u fiziološkim uvjetima iridokornealni kut otvorio kao kompenzatorni mehanizam povećanja količine očne vodice, međutim zbog PLD-a, očna vodica zaostaje unutar prednje očne sobice i IOT se nastavlja povećavati. Zbog povišenog IOT-a u prednjoj očnoj sobici dolazi do pritiskanja pupilarne zone šarenice na anteriornu kapsulu leće pa nastaje jednosmjerni ventil koji ne dozvoljava povratak viška očne vodice u stražnju očnu sobicu kako bi se IOT prednje očne sobice vratio u normalu. Zbog stalnih pulzacijskih sila nastalih u žilnici dolazi do konstantnog jednosmjernog guranja očne vodice u područje prednje očne sobice. IOT može narasti do 50-80 mmHg kada se zbog prevelikog nakupljanja očne vodice aktivira nekonvencionalni put otjecanja očne vodice. Ovaj proces može trajati svega nekoliko minuta i naknadno inicirati promjene u posteriornom segmentu oka koje utječu na mrežnicu i očni živac te stvaraju opasan ciklus glaukomatozne degeneracije.

Pizziranijeva hipoteza (PIZZIRANI, 2015) objašnjava kako do razvoja PGZK-a dolazi zbog disperzije pigmenta povezanog sa starošću životinje, remodelacije tkiva te umjerenih i stalnih upalnih reakcija i nastanka fibroze koji vode do progresivnog i ireverzibilnog zatvaranja cilijarne pukotine te promjena ekstracelularnog matriksa trabekularne mrežice. Hipoteza je potkrepljena histološkom pretragom enukleiranih očiju s PGZK-a kod kojih je vidljivo zatvaranje cilijarne pukotine i nakupljanje pigmenta u anteriornom segmentu oka zajedno s mononuklearnim upalnim infiltratom. Pretpostavka je, između ostaloga, kako do opstrukcije unutar trabekularne mrežice dolazi zbog odlaganja ostataka ekstracelularnog matriksa zbog čega naposljetku dolazi do kolapsa cilijarne pukotine.

3.3.2. Primarni glaukom otvorenog kuta (PGOK)

PGOK je klinički rijedak poremećaj koji se javlja u pasa pasmine bigl (MILLER i BENTLEY, 2015). Psi su poslužili kao model za ispitivanje PGOK-a u ljudi kod kojih je čest, međutim ovaj oblik glaukoma rijetko se javlja u veterinarskoj oftalmologiji. Klinički znakovi mogu se javiti već kod pasa u dobi od 6-8 mjeseci. Razvoj PGOK-a javlja se kod bigla zbog mutacije na genu ADAMTS10 zbog kojeg dolazi do pojave abnormalnog ekstracelularnog matriksa i nedostataka u mikrofibrilnoj strukturi trabekularne mrežice i tako doprinosi poremećenom otjecanju očne vodice i povišenju IOT-a (PIZZIRANI, 2015). Ovaj oblik glaukoma sporadično se javlja i u norveških goniča losova kod kojih je također zabilježena mutacija na istom genu (MILLER i BENTLEY, 2015). Životinje s PGOK-a u ranim fazama imaju gonioskopski fiziološki izgled iridokornealnog kuta ili im je kontralateralno oko gonioskopski fizioloških karakteristika (ako je zbog uznapredovalih kliničkih znakova oko zahvaćeno glaukomom gonioskopski nepregledno). Iridokornealni kut progresivno se zatvara zbog učinaka povišenog IOT-a tijekom razvoja bolesti. Kod pasa u ranim fazama bolesti i odsutnosti kliničkih znakova povišen je očni tlak sa srednjom vrijednosti od 27.7 mmHg te su znakovi oštećenja retinalnih ganglijskih stanica već prisutni (PIZZIRANI, 2015). Razvojem bolesti dolazi i do midrijaze, luksacije leće, atrofije očnog živca i gubitka vida. Ostali klinički znakovi slični su PGZK-a (MILLER i BENTLEY, 2015).



Slika 8. Prikaz psa pasmine bigl s dijagnosticiranim kroničnim PGOK-om. (A) Obje zjenice su dilatirane, mjeren IOT u oba oka iznosi oko 50mmHg. (B) Disk očnog živca je ekskaviran, ima malo mijelina i tamniji je od uobičajenog. Područje oko diska je promijenjene refleksivnosti. (C) Gonioskopski, iridokornealni kut je relativno otvoren.

Preuzeto od *Miller P. E., Bentley E. 2015: Clinical Signs and Diagnosis of the Canine Primary Glaucomas. U: Vet Clin Small Anim 45, 1183–1212*

Patofiziološki mehanizam nastanka PGOK-a

Patogeneza i patofiziologija nastanka PGOK-a također nisu u potpunosti razjašnjene. Kod ovog tipa glaukoma opstrukcija zahvaća krajeve korneoskleralne i uveoskleralne trabekularne mrežice gdje se nakuplja kolagen tipa VI i elastin te uzrokuju zadebljanje i krutost ekstracelularnog matriksa jukstakanalikularnog tkiva zbog čega dolazi do poremećaja u otjecanju očne vodice. Bolest ima i genetsku predispoziciju u vidu već spomenute mutacije ADAMTS10 gena (PIZZIRANI, 2015).

3.4. Sekundarni glaukom

Uzroci nastanka sekundarnih glaukoma su već postojeći intraokularni poremećaji (MAGGIO, 2015) ili sistemski poremećaji koji vode promjeni dinamike očne vodice (MILLER, 2008). Poznato je više mehanizama koji rezultiraju opstrukcijom zbog koje dolazi do poremećenog otjecanja očne vodice zbog kojih se naposljetku razvija glaukom. Zjenica i iridokornealni kut mogu postati direktno okludirani kompresijom susjednih struktura. Opstrukcija se može razviti na području zjenice zbog pomaknuća leće, staklastog tijela, upalnog infiltrata, debrisa i neoplazmi ili zbog razvoja sinehija. Na području iridokornealnog kuta i trabekularne mrežice može se javiti opstrukcija zbog prisutnosti upalnog infiltrata, krvi, debrisa, uvealnih cisti, neoplazmi i formacijom perifernih anteriornih sinehija. Može se razviti ijtrogeno zbog prisutnosti viskoelastičkog materijala (PUMPHREY, 2015).

Opstrukcije na području iridokornealnog kuta mogu se javiti i zbog nastanka periiridalnih fibrovaskularnih membrana (PIFM). Veće nakupine PIFM-a mogu biti klinički vidljive kao *rubeosis iridis* (neovaskularizacija površine šarenice) dok je delikatna neovaskularizacija vidljiva samo histološki. PIFM se razvija kao odgovor hipoksičnim stanjima ili drugim proangiogenim podražajima. Javlja se i u drugim bolestima oka kao što su uveitis, odvajanje mrežnice, hifema, katarakta, luksacija leće i kod pojave okularnih neoplazmi (PUMPHREY, 2015).

Sumnja na sekundarni glaukom postavlja se tijekom oftalmološkog pregleda kada su u oku prisutni „flare“, hifema, promjene šarenice, luksacija leće, katarakta ili očna masa. Sumnja se postavlja i kod pasa s povišenim IOT-om koji su jako mladi ili jako stari, nemaju pasminsku predispoziciju razviti primarni glaukom ili kod pasa koji osim problema s okom imaju i neki sistemski poremećaj (PUMPHREY, 2015).

4. PATOGENEZA GUBITKA VIDA

Krajnja točka svih oblika glaukoma je glaukomatozna optička neuropatija (GON) čije su karakteristične značajke smrt retinalnih ganglijskih stanica, remodelacija tkiva i promjene protoka krvi. Kaskade koje uzrokuju apoptozu retinalnih ganglijskih stanica veoma su kompleksne (PIZZIRANI, 2015).

Retinalne ganglijske stanice su neuroni mrežnice čiji aksoni tvore očni živac. Sve vizualne informacije koje skupljaju fotoreceptori prenose se u mozak uz pomoć aksona retinalnih ganglijskih stanica koji putuju živčano-vezivnim slojem mrežnice i spajaju se kako bi zajedno tvorile glavu očnog živca. Unutar oka aksoni nisu mijelizirani, ali postaju mijelizirani na području sitaste ploče (vidljivi su kao bijela glava očnog živca) koja je dio bjeloočnice. Sitasta ploča (*lamina cribrosa*) je okrugla struktura promjera 1-2 mm gdje lamele vezivnog tkiva koje tvore bjeloočni zid zauzimaju specifičnu konfiguraciju. Njene lamele imaju pore koje omogućuju prolaz aksona retinalnih ganglijskih stanica i tijekom fizioloških vrijednosti IOT-a održavaju fiziološku aksonalnu funkciju. Aksoni prenose vizualnu informaciju lateralnom koljenastom tijelu u mezencefalonu gdje se nalaze sinapse koje ih spajaju s cerebralnim neuronima. Značajka aksoplazme aksona je dvosmjerno kretanje molekula, neurotransmitora i mitohondrija koji su zaslužni za stvaranje energije koja je potrebna za veliku metaboličku potrebu aksona. Aksoplazmatski protok odgovoran je za prijenos metaboličkih produkata duž aksona. Ortogradni protok (tok od tijela aksona) prenosi vizualnu informaciju lateralnom koljenastom tijelu, dok retrogradni protok (tok prema tijelu aksona) prenosi vitalne neurotropične faktore. Kada je aksoplazmatski protok onemogućen dolazi do poremećaja u fiziologiji stanica i retinalne ganglijske stanice umiru apoptozom. Apoptoza uzrokuje citoplazmatsko i nuklearno skupljanje i fragmentiranje DNA. Mrtve stanice fagocitiraju njihove okolne stanice. Molekule koje ispuštaju umirujuće stanice aktiviraju receptore koji aktiviraju otpuštanje upalnih citokina pa se danas apoptoza povezuje s molekularnom upalom (PIZZIRANI, 2015).

Tijekom razvoja glaukoma dolazi do promjena u aksoplazmatskom protoku (u smislu da je protok prepriječen) na području sitaste ploče i predstavlja pivotalni događaj u patofiziologiji GON-a. Gubitak aksona nakon smrti retinalnih ganglijskih stanica i modifikacije ekstracelularnog matriksa sitaste ploče uzrokuju ekskavaciju očnog živca koji je vidljiv prilikom pregleda fundusa oka (PIZZIRANI, 2015)

Povišen IOT smatra se glavnim čimbenikom koji uzrokuje promjene vidljive na očnom živcu, međutim uz mehanički stres postoje i drugi čimbenici koji doprinose apoptozi retinalnih ganglijskih stanica. Vaskularna hipotenzija dovodi do promjena na lamelama sitaste ploče oćnog živca i apoptoze retinalnih ganglijskih stanica. Vaskularna oštećenja retine vode do nastanka ishemije i reperfuzijske ozlijede i tako uzrokuju oksidativni stres. Postoje dvije glavne patogenetske teorije koje objašnjavaju gubitak retinalnih ganglijskih stanica: mehanićka teorija i vaskularna teorija (PIZZIRANI, 2015).

4.1. *Mehanićka teorija*

Povišen IOT moće uzrokovati rastezanje sitaste ploće i sekundarno oštetiti aksone retinalnih ganglijskih stanica. Lamele sitaste ploće se rotiraju i kolabiraju. Aksonalni putevi postaju stisnuti, a aksoplazmatski protok postaje nepopravljivo kompromitiran. Astrociti (glija stanice glave oćnog živca) se aktiviraju i poćinju taloćiti kolagen i uzrokuju gliozu (nakupljanje oćiljkastog tkiva) što doprinosi poremećaju aksoplazmatkog protoka. U isto vrijeme, povišen IOT utjee na krvne ųile oka i smanjuje perfuziju tkiva. Na disregulaciju okularne perfuzije mogu utjecati ili sistemska hipotenzija ili povišen IOT (PIZZIRANI, 2015).

4.2. *Vaskularna teorija*

Pretpostavka ove teorije je da postoji primarna tkivna ishemija koju mogu uzrokovati primarni ili sekundarni sindromi vazospazma koji uzrokuju smanjenu okularnu perfuziju. Dovoljna je hipoksija tkiva u trajanju od 6 sati da doće do oštećenja retinalnih ganglijskih stanica. Reperfuzijska ozljeda i ishemićno oštećenje tkiva vode remodelaciji tkiva i promjenama unutar stanice i u ekstracelularnom matriksu. Te promjene zaslućne su za povećan otpor protoku oćne vodice u trabekularnoj mrećici, posteriornom cilijarnom tijelu i kompresiji aksona na podrućju sitaste ploće (PIZZIRANI, 2015).

5. KLINIČKI ZNAKOVI

Posljedice koje nastaju zbog povišenog IOT-a slične su bez obzira na uzrok. Bitno je uzeti u obzir razloge zbog kojih su se javili klinički znakovi i jesu li oni povezani s ili pak posljedica uzroka povišenog IOT-a. Klinički znakovi vidljivi pri dolasku na pregled ovise o trajanju bolesti, intenzitetu i uzroku povišenog IOT-a (MILLER, 2008). Rano prepoznavanje glaukoma potrebno je kako bi se uspješno regulirao IOT i kako bi se sačuvao vid (TINSLEY i BETTS, 1993). Do rane dijagnoze teško je doći jer se rani simptomi u pasa ne prepoznaju na vrijeme već se primijeti iznenadna pojava crvenog oka koju prati bol i sljepoća, odnosno prikazuje se kao akutno, bolno, slijepo oko s visokim IOT-om (WILLIAMS, 2015). Klinički znakovi vidljivi kod akutnog glaukoma imitiraju simptome koji se često javljaju kod drugih poremećaja crvenog oka (TINSLEY i BETTS, 1993), stoga bi se IOT trebao odrediti kod svakog crvenog oka s intaktnom rožnicom i bjeloočnicom (MILLER,2008).

MOGUĆI UZROCI POVRŠINSKOG CRVENILA OKA	MOGUĆI UZROCI DUBINSKOG/ EPISKLERALNOG CRVENILA OKA
Blefaritis	Duboki keratitis
Konjunktivitis	Uveitis
Superficialni keratitis	Glaukom
	Skleritis
	Bolest orbite

Tablica 3. Prikaz mogućih uzroka „Sindroma crvenog oka“. Preuzeto s interneta (https://todayveterinarypractice.com/clinical-approach-to-the-canine-red-eye/?fbclid=IwAR3OocQcN2Ai3v9R7xUATxjNu17tb8v03gGUAdmKdAnFT2xAnuReA-_FxUk).

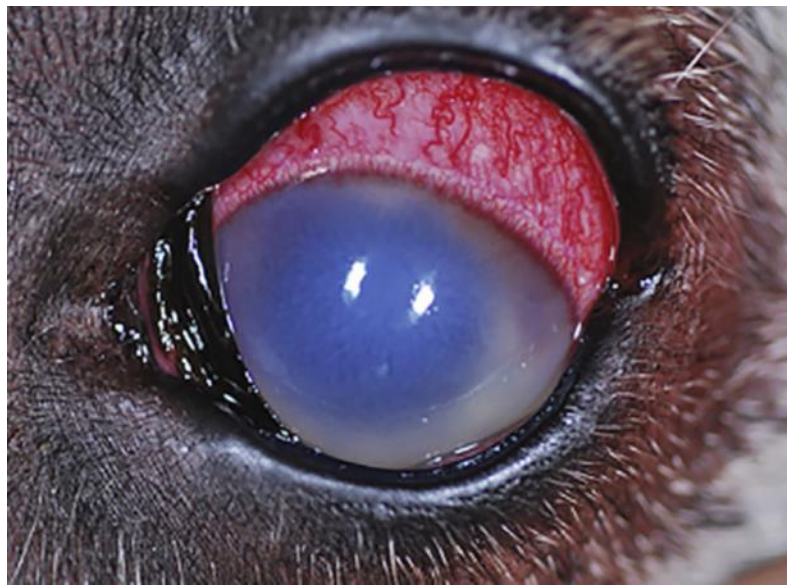Klinički znakovi akutnog kongestivnog glaukoma uključuju difuzni kornealni edem, skleralnu injekciju, midrijazu i slabiji vid ili gubitak vida (COLITZ, 2010). Uobičajeni zamijećeni simptomi su jaka okularna bol, pojačano crvenilo oka koje je najčešće jednostrano te blefarospazam, epifora i konjunktivalna hiperemija (MAGGIO, 2015). Kada se javi akutno povišenje IOT-a pas je depresivan, manje aktivan, plah te u rijetkim slučajevima agresivan (MILLER, 2008). Kada akutne promjene na oku ne liječimo, tada jaku bol i blefarospazam zamijene znakovi kronične boli koje mnogi vlasnici ne znaju prepoznati te često smatraju da njihov ljubimac samo „počinje stariti“ pa je zbog toga manje aktivan, više spava i manje je zaigran (MILLER, 2008). Tupa kronična nelagoda još je uvijek prisutna, to nam kasnije potvrđuje vidljivo značajno olakšanje pacijenta nakon odstranjivanja očne jabučice (MAGGIO, 2015). Stoga, povišen IOT uvijek treba smatrati bolnim iako je bolest kronična, a pacijent nam se doima normalnim (MILLER, 2008).

Klinički znakovi kroničnog glaukoma obuhvaćaju buphthalmos, Haabove strije, subluksaciju/luksaciju leće, promjene fundusa oka koje uključuju ekskavaciju glave očnog živca, slabljenje retinalnih krvnih žila i tapetalnu hiperrefleksiju. Kronično zahvaćene oči nemaju mogućnost povrata vida (COLITZ, 2010). Klinički znakovi sekundarnog glaukoma povezani su sa znakovima primarne bolesti, međutim mogu varirati od akutnih simptoma do kroničnih što ovisi o etiopatogenezi primarne bolesti (MAGGIO, 2015).

5.1. Promjene u oku

Povećane episklernalne krvne žile: povišen IOT blokira fiziološki protok krvi zbog čega dolazi do povećanja anteriornih cilijarnih vena (HAMOR, 2014). Povećanje episklernalnih krvnih žila znak je intraokularne bolesti (anteriorni uveitis, glaukom) stoga je značajno ovaj simptom diferencirati od povećanja superficijalnih konjunktivalnih krvnih žila koje predstavlja simptom bolesti očne površine (MILLER, 2008).

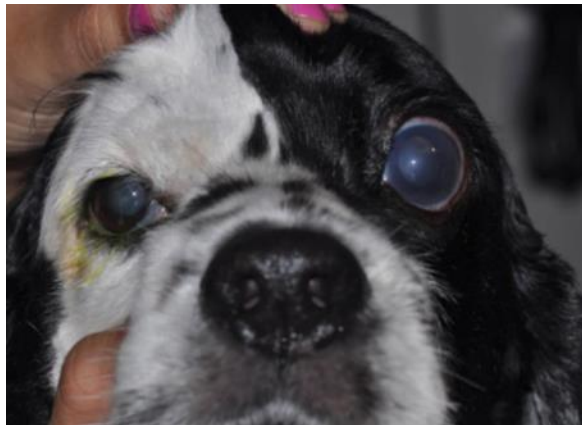Edem rožnice: povišen IOT remeti funkciju endotela rožnice (MILLER, 2008) zbog čega dolazi do poremećene funkcije/dehidracije Na^+ / K^+ pumpe (TINSLEY i BETTS, 1993), posljedično čemu se javlja edem (MILLER, 2008). Edem postaje izraženiji, što se više povisuje IOT (HAMOR, 2014).



Slika 9. Prikaz glaukomatoznog oka s edemom rožnice, pojačanom episklernalnom injekcijom i fiksiranom zjenicom u midrijazi. Preuzeto od Miller, P. E. i Bentley, E. (2015): *Clinical Signs and Diagnosis of the Canine Primary Glaucomas*. U: *Vet Clin Small Anim* 45, 1183–1212

Haabove strije: zbog rastezanja rožnice dolazi do linearnog pucanja Descemetove membrane (MILLER, 2008). Njihova prisutnost je indikacija glaukoma bez obzira na vrijednosti IOT-a na pregledu (HAMOR, 2014).

Buphthalmos: kronično povišen IOT rezultira rastezanjem rožnice i bjeloočnice te povećanjem očne jabučice. Oči su slijepe te je ovakva promjena ireverzibilna (MILLER, 2008).



Slika 10. Prikaz buphthalmosa i edema rožnice u psa pasmine američki koker španijel. Preuzeto od *Gelatt, K. N., Plummer, C. E.: Color Atlas of Veterinary Ophthalmology, 2nd edition, Iowa, 2017, Jhon Wiley & Sons, Inc.*

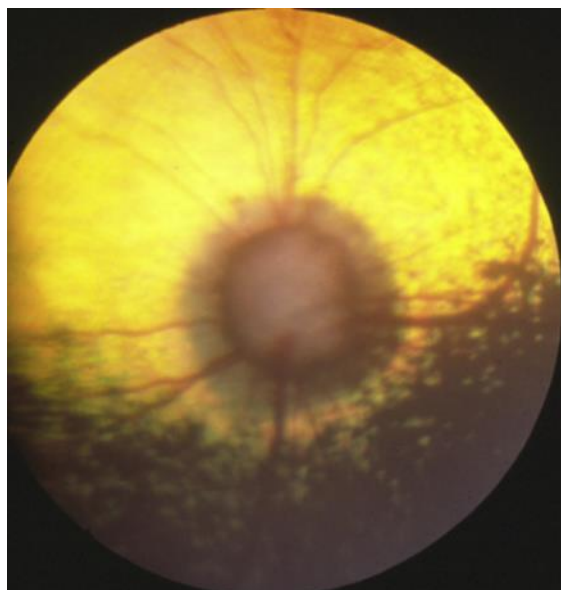
Iridokornealni kut: plitka prednja očna sobica često je povezana s poteškoćama prelaska očne vodice kroz otvor zjenice (jer su šarenica i rožnica previše blizu) i kroz iridokornealni kut (jer je prednja očna sobica prepunjena očnom vodicom). Problem predstavlja i dublja prednja očna sobica kod posteriorne luksacije leće ili kod buphthalmosa jer također može biti povezana s razvijanjem glaukoma (MILLER, 2008).

Midrijaza: zbog povišenog IOT-a dolazi do ishemije *m. shinctera pupille* pa dolazi do dilatacije zjenice (MILLER, 2008). Smatra se da do dilatacije dolazi zbog neurološkog i vaskularnog oštećenja cilijarnog tijela i šarenice te poremetnje funkcije mrežnice i vidnog živca (HAMOR, 2014). Iako je dilatirana zjenica koja ne reagira na izvor svjetlosti dosljedna glaukomu, ona može biti simptom drugih bolesti (progresivna retinalna degeneracija, optički neuritis) i sama za sebe ne predstavlja nužno klinički znak glaukoma (MILLER, 2008). Tijekom oftalmološkog pregleda moguće je zamijetiti i fiksiranu zjenicu i abnormalan oblik zjenice koji se javlja zbog stvaranja perifernih anteriornih sinehija (MILLER i BENTLEY, 2015).

Promjene leća: luksacija leće može biti primarna ili sekundarna. Luksacija leće u glaukomatoznom oku ne znači nužno da je luksacija leće pravi uzrok glaukoma, već može biti i posljedica glaukoma. Leća može biti pomaknuta anteriorno ili posteriorno. Može biti u ravnini šarenice pomaknuta superiorno ili inferiorno. Slamanjem dijela zonula leće (niti koje drže leću u poziciji) nastaje afakični polumjesec kroz koji se reflektira tapetum. Nakon luksacije na leći se često razvije katarakta. Potrebno je shvatiti kako je došlo do subluksacije/luksacije kako bi se utvrdila najbolja opcija terapijanja. Prisutnost niti vitreusa u prednjoj očnoj sobici uz izostanak buphthalmosa navodi na zaključak da se radi o primarnoj luksaciji leće. Primarni glaukom javlja se u pasa srednjih godina te se sekundarna subluksacija/luksacija leće javlja nakon pojave buphthalmosa kada zonule leće puknu. Često se nakon stvaranja primarne katarakte javlja luksacija koju slijedi glaukom (MILLER, 2008).

5.2. *Promjene na pozadini oka*

Ekskavacija glave očnog živca javlja se samo kod glaukoma. U ranim fazama akutnog kongestivnog glaukoma, očni živac se doima otečenim te je prisutan peripapilarni prsten retinalnog edema. Glava očnog živca može se činiti bljeđom u odnosu na njezinu fiziološku boju (siva) što sugerira da je došlo do loše perfuzije živčanog tkiva. S vremenom se javlja generalizirana koncentrična atrofija glave očnog živca. U kasnim fazama bolesti vidljiva je ekskavacija glave očnog živca, nestanak mijelina, glavu živca okružuje peripapilarni prsten promijenjene reflektivnosti koji se pruža u okolinu i može biti promjera jedne trećine do jedne polovine glave očnog živca (MILLER i BENTLEY, 2015).



Slika 11. Prikaz ekskavacije glave očnog živca kod PGZK. Vidljivo je da većina retinalnih krvnih žila nestaje na rubu diska. Vidljiv je i peripapilarni prsten promjenjene reflektivnosti koji okružuje disk. Preuzeto od *Miller, P. E. i Bentley, E. (2015): Clinical Signs and Diagnosis of the Canine Primary Glaucomas. U: Vet Clin Small Anim 45, 1183–1212*

5.3. *Promjene na lateralnoj koljenastoj jezgri i vidnom korteksu*

Glaukomatozne promjene na retinalnim ganglijskim stanicama dovode do degenerativnih promjena u mozgu, odnosno lateralne koljenaste jezgre i vidnog korteksa koje su vidljive histopatološki. Iz ovog razloga bitno je osvrnuti se i na neuroprotektivnu i neuroregenerativnu terapiju budući da glaukom ne pogađa samo oko (MILLER i BENTLEY, 2015).

6. DIJAGNOSTIKA

Rana i točna dijagnoza očnih poremećaja temelji se u potpunosti na potpunom očnom pregledu. Kao i kod drugih organskih sustava, pregled pacijenta s očnom bolesti sastoji se od temeljitog uzimanja anamneze, potpunog pregleda okularnih i periokularnih struktura te specijaliziranih dijagnostičkih testova (MAGGS, 2008).

Dijagnoza glaukoma postavlja se na temelju kliničkih znakova i rezultata dijagnostičkih testova poput tonometrije, gonioskopije i oftalmoskopije (MAGGIO, 2015).

Tonometrija

U kliničkoj oftalmologiji, neinvazivno i točno mjerenje IOT-a igra glavnu ulogu u dijagnozi i monitoringu očnih bolesti koje prate promjene IOT-a (SPIESSEN, 2015). Nakon potvrde dijagnoze glaukoma, tonometrija je najvažnija metoda pomoću koje se prati odgovor pacijenta na terapiju (MAGGS, 2008). Fiziološke vrijednosti IOT-a u pasa su u rasponu od 12- 25 mmHg, no kod većine pasa vrijednosti IOT-a su ispod 20 mmHg (PIZZIRANI, 2015). Visok ili nizak IOT indikator je glaukoma ili uveitisa te je potrebno postaviti dijagnozu prije liječenja i tretirati promjenu IOT-a ako simptom, a ne kao bolest. Postoje različite tehnike tonometrije poput indentacijske, aplanacijske i dinamične. Najčešće korištena tehnika u veterinarskoj oftalmologiji je aplanacijska tonometrija pomoću Tono-Pen Vet tonometra.

Gonioskopija

Gonioskopija je tehnika pomoću koje se direktno ili indirektno vizualizira iridokornealni kut, pektinski ligamenti i anteriorni dio cilijarne pukotine (MAGGIO, 2015). Koristi se kako bi se otkrio stupanj otvorenosti iridokornealnog kuta, prisutnost stranog tijela, tumora ili upalnog eksudata u prednjoj očnoj sobici (MAGGS, 2008). Otvorenost iridokornealnog kuta gradira se od 0 do 4, gdje 4 predstavlja otvoren kut, a 0 zatvoren kut (PIZZIRANI, 2015).

Oftalmoskopija

Posljedica dugotrajno povišenog IOT-a vodi promjenama na pozadini oka koje su vidljive oftalmoskopijom. Kod pregleda pozadine oka obraća se pozornost na tapetum, glavu vidnog živca, mrežnicu i žilnicu. Oftalmoskopijom se kod uznapredovalog glaukoma može zamijetiti ekskavacija glave vidnog živca i njegova degeneracija.

Ultrasonografija

Pomoću ultrasonografije visoke rezolucije (20 MHz) ili ultrazvučne biomikroskopije (50-60 MHz) vizualizira se iridokornealni kut, pektinski ligamenti i cilijarna pukotina te predstavlja dodatnu pretragu kojom se može utvrditi je li glaukom otvorenog ili zatvorenog tipa.

7. TERAPIJA

Liječenje glaukoma ovisi o fazi bolesti, etiologiji i prisutnosti ili odsutnosti vida. Cilj liječenja fokusira se na kontrolu IOT-a i neuroprotekciju ako se vid može sačuvati ili ponovno steći. Ako je vid izgubljen, cilj liječenja je kontrola boli i komplikacija rožnice kako bi se poboljšala kvaliteta života pacijenta. Drugi važni čimbenici koje treba uzeti u obzir su pasmina, starost pacijenta, očekivanja vlasnika, dosljednost vlasnika i njihove financijske mogućnosti (MAGGIO, 2015).

Prvi korak liječenja pacijenta s glaukomom je utvrditi je li poremećaj akutan i postoji li mogućnost očuvanja vida ili je problem kroničan i oko je nepovratno slijepo (MILLER, 2008).

Bez obzira na uzrok povišenja IOT-a, najvažnije je otkriti je li glaukom primaran ili sekundaran (HAMOR, 2014). Primarni glaukom je bilateralna bolest u pasa. Kada dijagnoza primarnog glaukoma u jednom oku bude otkrivena, potrebno je započeti s profilaktičkim liječenjem kontralateralnog oka i redovitim oftalmološkim pregledima (MILLER, 2008). Primarni glaukom zatvorenog kuta u pasa progresivna je bolest i medikamentozna terapija nije dovoljna za kontroliranje IOT-a te je oko ultimativno potrebno liječiti kirurški (MAGGIO, 2015). Ako je glaukom sekundarna bolest, potrebno je liječiti primarnu bolest. Jedino sekundarni glaukom ima mogućnost izlječenja bez kirurške intervencije (HAMOR, 2014). Kod glaukoma sekundarno nastalog zbog uveitisa potrebno je uz antiglaukomske lijekove aplicirati i lokalne ili sistemske (oralne) protuupalne lijekove. U slučaju glaukoma sekundarno nastalog zbog katarakte, luksacije/subluksacije leće ili zbog intraokularnih neoplazmi te kod pseudofakičnog ili afakičnog glaukoma preporučuje se kirurško liječenje (MAGGIO, 2015). Medikamentozna terapija se koristi u oku kod kojeg se vid može spasiti ili kao profilaktička terapija kontralateralnog oka u slučaju primarnog glaukoma. Kirurška terapija preporuka je kod nekih slučajeva gdje se pokušava zadržati vid. Također, različiti oblici kirurškog liječenja koriste se kod očiju koje su slijepo i bolne (HAMOR, 2014).

7.1. *Medikamentozna terapija*

Medikamentozna terapija usmjerena je na kontroliranje IOT-a pomoću smanjenja proizvodnje očne vodice, poboljšanja njenog otjecanja ili oboje. Trenutno se koristi nekoliko vrsta lijekova poput: inhibitora karboanhidraze, β -blokatora, parasimpatikomimetika, analoga prostaglandina i osmotskih diuretika (MAGGIO,2015).

7.1.1. *Inhibitori karboanhidraze*

Karboanhidraza je ubikvitarni metaloenzim koji katalizira reverzibilnu pretvorbu CO_2 u HCO_3^- i protone ($\text{CO}_2 + \text{H}_2\text{O} \leftrightarrow \text{HCO}_3^- + \text{H}^+$). Stvaranje HCO_3^- u nepigmentiranom cilijarnom epitelu presudno je za nastanak očne vodice. HCO_3^- tada prelazi u stražnju očnu sobicu zajedno s Na^+ pa se akumulacijom ovih iona u stražnjoj očnoj sobici, uz nakupljane vode putem osmoze, formira očna vodica. Inhibitori karboanhidraze vežu se za aktivna mjesta enzima na nepigmentiranom cilijarnom epitelu i inhibiraju produkciju HCO_3^- zbog čega dolazi do smanjenog osmotskog gradijenta između plazme i očne vodice što rezultira smanjenom proizvodnjom očne vodice i spuštanjem IOT-a(MAŠLANKA, 2014). Karboanhidraza odgovorna je za 60-75% formacije očne vodice, što znači da iako su efektivni, inhibitori karboanhidraze nisu dovoljni pri kontroli IOT-a (MAGGIO, 2015).

Inhibitori karboanhidraze podijeljeni su u dvije skupine lijekova prema načinu aplikacije pa tako postoje sistemski i lokalni inhibitori karboanhidraze. U skupinu sistemskih inhibitora karboanhidraze pripadaju acetazolamid (i.v.), metazolamid i diklorfenamid (p.o.). Skupini lokalnih inhibitora karboanhidraze pripadaju dorzolamid i brinzolamid (MAŠLANKA, 2014).

Sistemski inhibitori karboanhidraze inhibiraju karbonsku anhidrazu u renalnom tubularnom epitelu i mogu uzrokovati umjerenu diurezu (MAGGS, 2008). Također, inhibitori karboanhidraze aplicirani sistemski imaju neželjene nuspojave koje uključuju metaboličku acidozu, gastrointestinalne poremećaje (anoreksija, povraćanje, proljev), teško disanje, letargiju i hipokalijemiju. Zbog ovakvih posljedica na organizam, sistemski inhibitori karboanhidraze se progresivno napuštaju kao način terapijanja glaukoma (MAGGIO, 2015). Njihovo korištenje je limitirano na upotrebu prilikom hitnog slučaja akutnog glaukoma u pasa (MAŠLANKA, 2014).

Lokalni inhibitori karboanhidraze, poput 2%-tnog dorzolamida i 1%-tnog brinzolamida, vrlo su učinkoviti u snižavanju IOT-a i mogu se koristiti kod svakog oblika glaukoma u pasa. Najčešće se

apliciraju svakih 8-12 sati, a svoj maksimalni učinak postižu petog dana terapije. Nuspojave su minimalne i povezane s povećanom osjetljivošću prilikom aplikacije (MAGGIO, 2015). Lokalni inhibitori karboanhidraze ne uzrokuju sistemske nuspojave (MAŠLANKA, 2014).

7.1.2. β - blokatori

Smatra se da β -blokatori smanjuju protok krvi do cilijarnog tijela (MAGGS, 2008) vežući se za β -receptore cilijarnih nastavaka zbog čega dolazi do smanjenja proizvodnje očne vodice (MAGGIO,2014).

Timolol je najčešće korišteni β -blokator, čiji način djelovanja nije još u potpunosti jasan, a u pasa uzrokuje smanjenje IOT-a za 16-22%. Može se koristiti kod svih tipova glaukoma. Prilikom njegovog korištenja dolazi do bilateralne mioze u pasa. Aplicira se najviše dva puta dnevno jer njegova resorpcija uzrokuje kardiorespiratorne promjene poput bradikardije, hipotenzije i bronhospazma. Zbog ovih nuspojava kontraindicirana je njegova upotreba kod pacijenata sa srčanim i respiratornim poremećajima (MAGGIO, 2015).

PLUMMER i suradnici u svom radu iz 2006. godine proučili su djelovanje dorzolamida, timolola i njihove kombinacije na razinu IOT-a, promjer zjenice i puls u 12 zdravih laboratorijskih pasa pasmine bigl u različitim fazama primarnog glaukoma otvorenog kuta. Rezultati istraživanja pokazali su da svi lijekovi snizuju IOT, međutim kombinacija dorzolamida i timolola (tvornički naziv Cosopt®, Merck, West Point, PA, USA) aplicirana zajedno daje najbolje rezultate kontrole IOT-a te da dorzolamid i timolol imaju sinergijski učinak. Promjer zjenice smanjio se kod korištenja timolola i kombinacije preparata. Kod aplikacije dorzolamida, promjer zjenice ostao je isti. Puls je bio smanjen kod korištenja timolola i kombinacije preparata, dok je kod aplikacije dorzolamida ostao isti.

7.1.3. Analizi prostaglandina

Latanoprost, bimatoprost i travoprost su najučinkovitiji glaukomske lijekovi za ljude i pse. Utječu na FP receptore šarenice zbog čega dolazi do konstrikcije zjenice. Poboljšavaju otjecanje očne vodice uveoskleralnim i konvencionalnim putem, a latanoprost snizuje i proizvodnju očne vodice. Preporučuje se apliciranje kapi dva puta dnevno kako bi se izbjegle fluktuacije razine IOT-a. Ako se apliciraju jednom u danu, tada je to najbolje učiniti noću kako bi se kontrolirala cirkadijska fluktuacija IOT-a u pasa. Latanoprost je učinkovit kod svih tipova primarnog glaukoma, a u

određenim slučajevima i kod sekundarnog glaukoma. Korištenje lokalnih protuupalnih lijekova smanjuje učinkovitost latanoprost na sniženje IOT-a. Najčešće nuspojave korištenja analoga prostaglandina su konjunktivalna hiperemija i mioza. Zbog svog miotičkog učinka, analozi prostaglandina su kontraindicirani u pacijenata sa sekundarnim glaukomom do kojeg je došlo zbog anteriorne luksacije leće kako bi se izbjegao pupilarni blok. Budući da mogu utjecati na krvno-očnu barijeru potrebno ih je koristiti s oprezom u pacijenata s uveitisom (MAGGIO, 2015).

7.1.4. Parasimpatikomimetici

Lokalni parasimpatikomimetici zrokuju miozu i poboljšavaju otjecanje očne vodice u normalnim ali i glaukomatoznim očima. Zbog konstrikcije cilijarnog tijela dolazi do povećanih trabekularnih prostora kroz koje lakše prolazi očna vodica. Spazam cilijarnog mišića je bolan, pogotovo u pacijenata s anteriornim uveitisom, stoga je važno znati da lokalni parasimpatikomimetici uzrokuju intraokularnu bol (MAGGS,2008).

Pilokarpin je direktni parasimpatikomimetik koji direktno utječe na mišićne stanice pupilarnog sfinktera i stanice cilijarnog tijela (MAGGS, 2008). Jedna kap pilokarpina od 2% i 4% aplicira se svakih 4-6 sati. Ne preporučuje se njegovo korištenje u pacijenata sa sekundarnim glaukomom povezanim s uveitisom (HAMOR,2014). Lokalno ili sistemsko apliciranje lijeka dovodi do pojačane salivacije, povraćanja i proljeva. Zbog svojih nuspojava koristi se sve rjeđe u menadžmentu glaukoma (MAGGS, 2008).

Demekarium bromid je indirektni parasimpatikomimetik koji inhibira enzim kolinesterazu što dovodi do nakupljanja acetilkolina (MAGGS, 2008) pa dolazi do konstrikcije sfinktera pupile i mišića cilijarnog tijela i sekundarne mioze (MAGGIO,2015). Najčešće se koristi u pasa s primarnim glaukomom otvorenog kuta (MAGGIO, 2015). Prekomjerno lokalno korištenje ovog lijeka dovodi do nuspojava poput povraćanja, proljeva, anoreksije i slabosti (MAGGS, 2008). Lijek prolazi krvno-očnu barijeru pa je kontraindiciran u pacijenata sa sekundarnim glaukomom koji je nastao zbog uveitisa. Nema ga u komercijalnoj prodaji, već dolazi u formulacijama od 0.125% i 0.25% te se aplicira dva puta dnevno. Zbog supresije acetilkolinesteraze i sistemskih nuspojava pacijenta je potrebno češće monitorirati (MAGGIO, 2015).

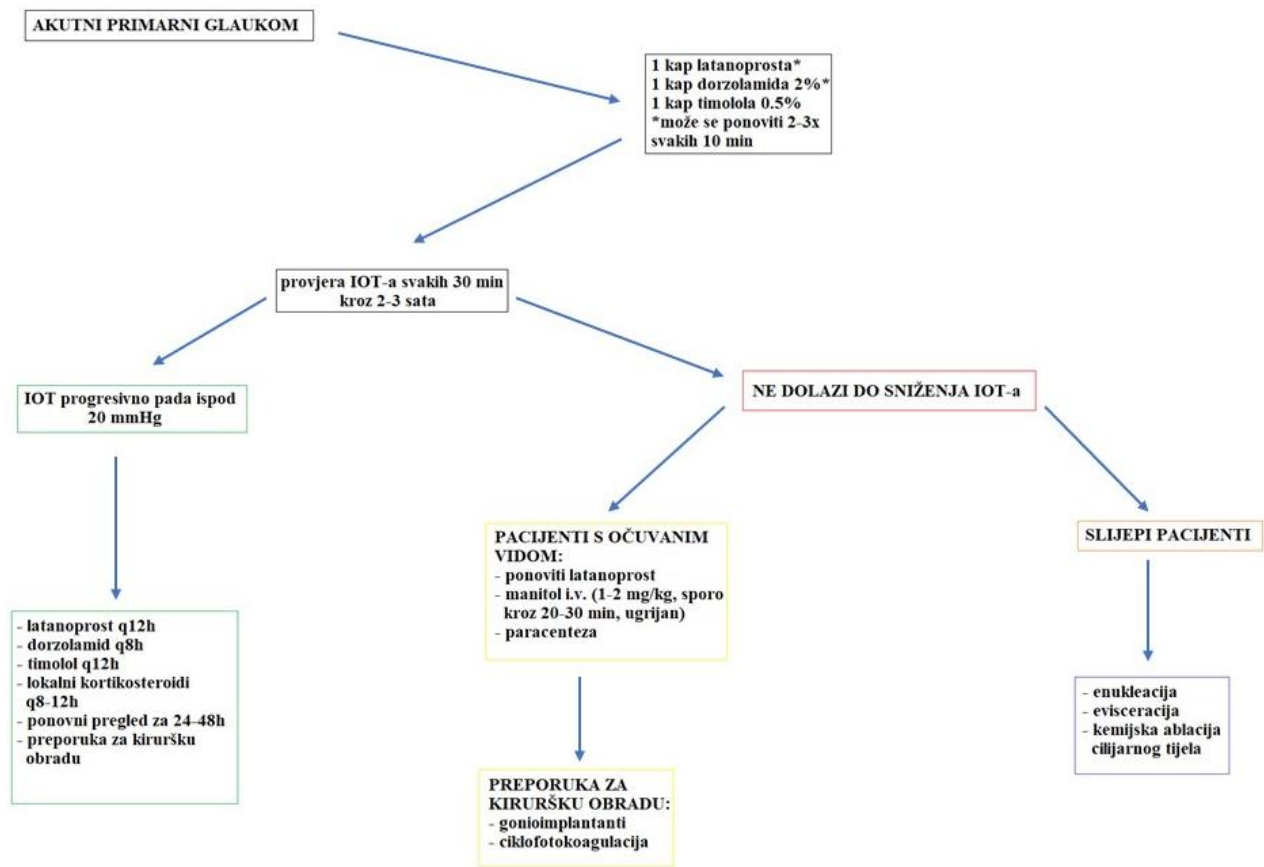
7.1.5. Osmotski diuretici

Sistemska administracija osmotskog diuretika uzrokuje smanjenje volumena staklastog tijela. Leća se zbog toga pomiče posteriorno što smanjuje pupilarni blok i poboljšava otjecanje očne vodice jer otvara iridokornealni kut i cilijarnu pukotinu. Tako dolazi do smanjenja vrijednosti IOT-a. Kada se sistemski diuretici apliciraju lokalno služe za ublažavanje edema rožnice (tada se najčešće koristi NaCl) (MAGGS, 2008).

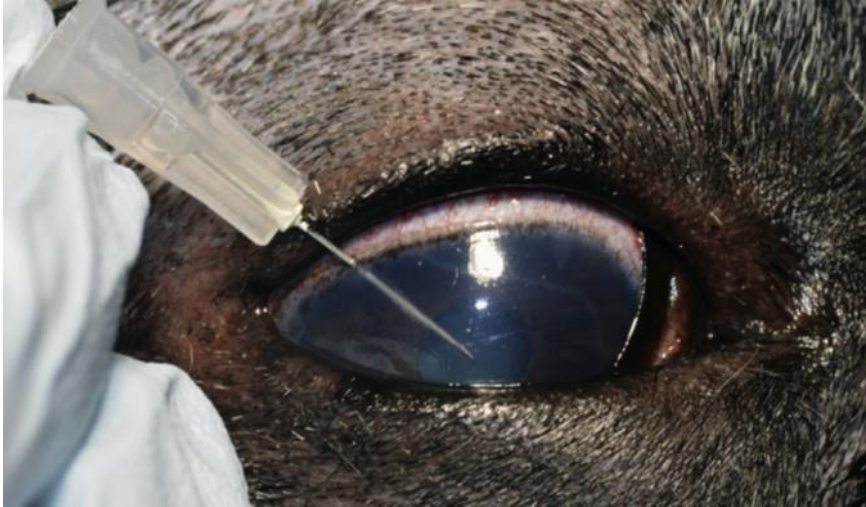Manitol je osmotski diuretik koji se najčešće koristi u hitnim slučajevima. Aplicira se 1.1.-2.2 g/kg i.v. unutar vremenskog perioda od 20-40 minuta. Maksimalno sniženje IOT-a javlja se za 1-2 sata, a voda za piće pacijentu mora biti nedostupna najmanje 4 sata. Učinak manitola traje 6 sati te se može ponovno aplicirati za 24 sata. Kontraindicirana je njegova primjena u pacijenata sa srčanim ili bubrežnim poremećajima. Zbog boljeg učinka brzog smanjenja IOT-a pomoću analoga prostaglandina, korištenje manitola sve je rjeđe (MAGGIO, 2015).

7.1.6. Liječenje akutnog glaukoma u pasa

Akutno povišenje IOT-a u pasa smatra se hitnim slučajem. Potrebno je sniziti vrijednosti IOT-a ispod 20 mmHg što je prije moguće. Koristi se kombinacija aplikacije analoga prostaglandina i inhibitora karboanhidraze dva do tri puta svakih 10 minuta, β - blokatori administriraju se svakih 12 sati. Pacijenta je potrebno hospitalizirati kako bi se pratile vrijednosti IOT-a. Ako vrijednosti IOT-a padnu ispod 20 mmHg potrebno je otpustiti pacijenta s potrebnom terapijom te ga referirati specijalistu oftalmologu na daljnju procjenu. Ako IOT ne pada, a vid je moguće prisutan (potrebno je učiniti PLR test, „dazzle“ i reakciju prijetnje (koji moraju biti pozitivni), potrebno je oko terapiirati latanoprostom i aplicirati manitol i.v. (1-2 g/kg kroz 20-30 min, zagrijan) i učiniti paracentezu. Paracentezu je moguće učiniti uz pomoć adekvatne lokalne analgezije i sedacije. Sterilnu 27G iglu potrebno je umetnuti u prednju očnu sobicu kroz limbus, izbjegavajući dodir s intraokularnim tkivima. Igla se izvlači čim tekućina ispuni konus igle ili kada jedna kap bude ispuštena (ovisi o ozbiljnosti povišenog IOT-a). Nakon toga potrebno je izmjeriti IOT. Nikad ne smije doći do kolapsa oka, a IOT bi u idealnim uvjetima trebao biti između 8 i 13 mmHg. Nakon paracenteze potrebno je kirurški terapiirati oko gonioimplantantima ili ciklofotokoagulacijom. Kada je oko slijepo, a IOT se ne može sniziti lijekovima potrebno je odabrati jedan od kirurških zahvata za slijepo oko poput enukleacije, evisceracije ili kemijske ablacije cilijarnog tijela (MAGGIO, 2015).



Shema 1. Prikaz liječenja u pasa s akutno povišenim IOT-om. Preuzeto od *Maggio, F.,2015: The Glaucomas. U: Topics in Companion Animal Medicine,30(3), 86-96.*



Slika 12. Prikaz pozicije igle prilikom izvođenja paracenteze. Preuzeto od *Maggio, F. i Bras, D. 2015: Surgical Treatment of Canine Glaucoma Filtering and End-Stage Glaucoma Procedures. U: Vet Clin Small Anim 45, 1261–1282*

7.1.7. Profilaktično liječenje primarnog glaukoma

Kada je primarni glaukom dijagnosticiran u jednom oku, potrebno je profilaktički uz pomoć medikamentozne terapije liječiti kontralateralno oko kako bi vremenski period od pokazivanja kliničkih znakova glaukoma na „za sada zdravom oku“ bio čim duži. Uz antiglaukomske lijekove mogu se koristiti i lokalni protuupalni lijekovi jer imaju pozitivan učinak na profilaktično liječenje glaukoma. Profilaktična terapija sastoji se od apliciranja 2%-tnog dorzolamida i deksametazona (s ili bez antibiotske komponente) ili 1%-tne suspenzije prednizolon acetata dva puta dnevno. Uz terapiju potrebno je kontrolirati vrijednosti IOT-a tonometrijom svakih 3-4 mjeseca. Budući da je primarni glaukom zatvorenog kuta u pasa progresivna bolest i medikamentozno liječenje nakon nekog vremena postaje nedovoljno, potrebno je kirurški terapiirati oko zahvaćeno glaukomom (MAGGIO, 2015).

7.2. *Kirurška terapija*

Etiologija, faza bolesti i prisutnost vida utječu na izbor pogodnog tipa kirurškog zahvata. U prošlosti, konzervativni pristup glaukomu temeljio se na kroničnoj, dugoročnoj, medikamentoznoj terapiji koju je slijedio kirurški zahvat kod slučajeva gdje je došlo do velikog oštećenja i nemogućnosti kontroliranja IOT-a. Sada je selekcija kriterija pasa s glaukomom za kirurške zahvate promijenjena jer uspjeh kirurških zahvata ovisi o ranoj intervenciji i usavršavanju kirurških tehnika (MAGGIO, 2015). Zahvati koji se koriste kod pacijenata kod kojih se pokušava spasiti vid dijele se na zahvate koji poboljšavaju otjecanje očne vodice i na zahvate koji smanjuju proizvodnju očne vodice. Kirurški zahvati za oči koje su nepovratno slijepe su enukleacija, evisceracija s intraskleralnom protezom ili ciklodestruktivni postupak (MILLER, 2008).

7.2.1. *Pacijenti s očuvanim vidom*

Najpogodniji kandidati za zahvate gdje se pokušava spasiti vid su pacijenti s ranim znakovima glaukoma kojima nije zahvaćen vid, nemaju znakove iridociklitis, nemaju subluksaciju leće te im je izgled optičkog diska fiziološki. Dobri kandidati su i pacijenti koji su zadržali vid međutim medikamentozna terapija ne uspijeva kontrolirati IOT (PLUMMER, REGNIER, GELATT, 2014). Trenutno, najbolje rezultate daje kombinacija ciklodestruktivnog zahvata i postavljanje gonioimplantata jer je omogućeno bolje kontroliranje IOT-a nakon ciklofotoablacije i opsežnija ciklodestrukcija koja će omogućiti dužu prezervaciju vida (MAGGIO, 2015).


Filtracijski kirurški zahvati

Filtracijski zahvati omogućuju poboljšanje otjecanja očne vodice kada su kanali kojima očna vodica fiziološki prolazi blokirani (HAMOR, 2014).

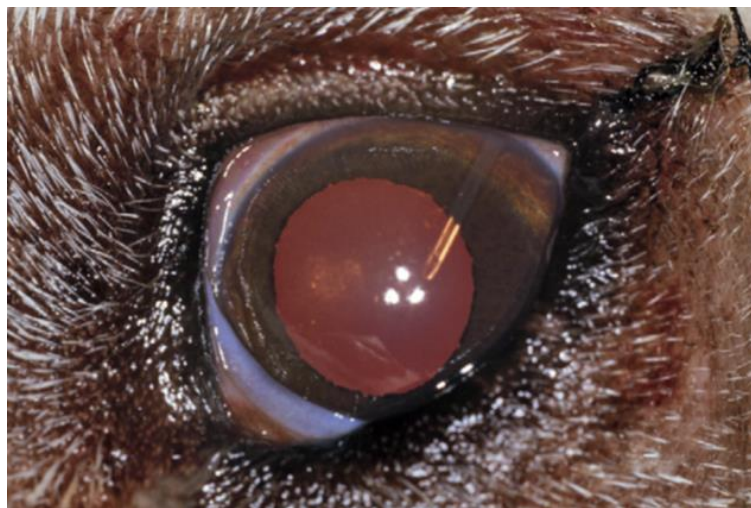
Kod ovakvih zahvata postavljaju se gonioimplantanti koji preusmjeravaju očnu vodicu pa ona ne prolazi iridokornealnim kutem, već najčešće ulazi u subkonjunktivalni prostor gdje je smješten skleralni eksplantat.

Gonioimplantati sastavljeni su od šuplje silikonske cijevi koja funkcionira kao otvor sklerostomije i usmjerava očnu vodicu u skleralni eksplantat gdje se skuplja višak očne vodice koji se naposljetku iz tog mjehurića filtrira u regionalnu vaskulaturu (TINSLEY i BETTS, 1993). Tubularni dio implantata postavlja se u prednju očnu sobicu, a dio koji skuplja očnu vodicu

smješten je subkonjunktivalno. Danas se kod ovakvog tipa zahvata najčešće koriste silikonski ili polipropilenski Ahmedovi gonioimplantati sa zaliskom. Zalistak omogućava jednosmjerno kretanje očne vodice i sprječava post operacijsku hipotoniju, sekundarni uveitis i potencijalnu ablaciju retine. Postoperativne komplikacije uključuju moguće istiskivanje implantata, dekompenzaciju rožnice i okluziju filtracijske cijevi fibrinom (MAGGIO, 2015). Fibroza oko implantata nastaje 3-6 tjedana nakon zahvata (PLUMMER, REGNIER, GELATT, 2014).



Slika 13. Prikaz Ahmedovih gonioimplantata. S lijeva na desno: mali gonioimplantat, gonioimplantat sa silikonskim poveзом 10x30mm i veliki gonioimplantat. Preuzeto od *Maggio, F. i Bras, D. 2015: Surgical Treatment of Canine Glaucoma Filtering and End-Stage Glaucoma Procedures. U: Vet Clin Small Anim 45, 1261–1282.*



Slika 14. Prikaz vidljivog dijela gonioimplantata u prednjoj očnoj sobici. Preuzeto od *Maggio, F. i Bras, D. 2015: Surgical Treatment of Canine Glaucoma Filtering and End-Stage Glaucoma Procedures. U: Vet Clin Small Anim 45, 1261–1282.*

Ciklodestruktivni kirurški zahvati

Ciklodestruktivni kirurški zahvati smanjuju proizvodnju očne vodice (BROOKS, 1990) djelomičnim uništavanjem cilijarnih nastavaka cilijarnog tijela (PLUMMER, REGNIER, GELATT, 2014). Ekstremna toplina koja se postiže dijatermijom ili laserima ili pak ekstremna hladnoća krioterapijom usmjeri se preko bjeloočnice na nastavke cilijarnog tijela (PLUMMER, REGNIER, GELATT, 2014) te ih uništi.

Laserske ili krio sonde potrebno je smjestiti točno iznad cilijarnih nastavaka, što je u pasa 5 mm od limbusa u dorzalnom području očne jabučice (PLUMMER, REGNIER, GELATT, 2014). To su relativno grubi postupci pri kojima kirurg procjenjuje stupanj abnormalnosti u otjecanju očne vodice i količinu ciklodestrukcije koja je potrebna da ispravi abnormalnosti. Premali postotak uništenja cilijarnog tijela dovest će do ponovne pojave glaukoma dok će preveliko uništenje dovesti do ftize očne jabučice (MILLER, 2008).

Ciklokrioteremija je zahvat koji se koristi kod trajno slijepih očiju koje ne reagiraju na medikamentoznu terapiju, kod kronično glaukomatoznih očiju koje su bolne te kod buphthalmosa kako bi se izazvala ftiza očne jabučice (PLUMMER, REGNIER, GELATT, 2014). Ovaj zahvat bit će opisan kasnije.

Ciklofotokoagulacija

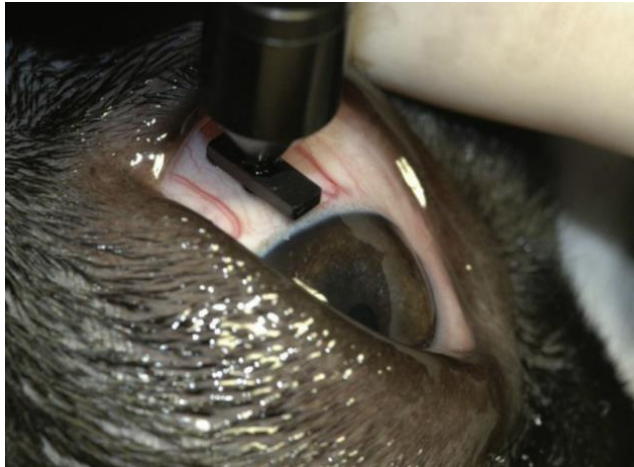Ciklofotokoagulacija je zahvat kod kojeg se nastavci cilijarnog tijela uništavaju pomoću lasera.

Meta lasera je melanin koji se nalazi u epitelu i stromi cilijarnog tijela. Apsorpcija energije lasera rezultira fotokoagulacijom i destrukcijom cilijarnih tijela, čime se naposljetku snizi IOT. Trenutno dostupni zahvati u veterinarskoj oftalmologiji su transskleralna ciklofotokoagulacija (TSCPC) i endoskopska ciklofotokoagulacija (ECPC) (MAGGIO, 2015).

Transskleralna ciklofotokoagulacija (TSCPC)

Zahvat se radi na pacijentima u općoj anesteziji u bočnom položaju. Sonda se postavlja 3-4 mm posteriorno limbusu na 30-35 različitih točaka na području ventralnog i dorzalnog kvadranta očne jabučice. Energija se prenosi do cilijarnih tijela preko konjunktive i bjeloočnice. Budući da se ciljano tkivo ne može direktno vizualizirati, čujni „pop“ zvuk dokaz je efektivnog laserskog tretmana. Ovaj zvuk proizvodi udarni val zbog kojeg nastaje stanično uništenje i sušenje tkiva koje

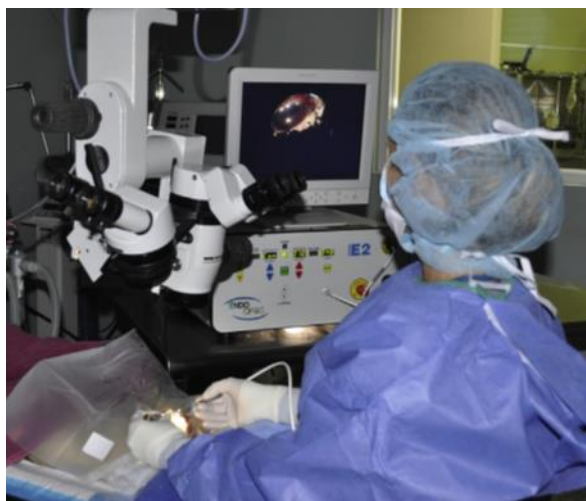je povezano s nekrozom tkiva i ozbiljnim upalnim odgovorom. Nakon samog zahvata može se javiti povišenje IOT-a i do 50-60 mmHg pa se tada treba učiniti paracenteza očne jabučice kako bi došlo do sniženja IOT-a (< 20 mmHg). Tijekom postoperativnog razdoblja potrebno je često mjeriti IOT i tretirati oko lokalnim protuupalnim i antiglaukoma kapima. Najčešće komplikacije koje se javljaju nakon ovog zahvata su uveitis, intraokularno krvarenje, ablacija retine, katarakta, ulceracija rožnice i recidiv glaukoma (MAGGIO, 2015).



Slika 15. Prikaz pozicije sonde kod TSCPC-e. Sonda je postavljena 3 mm posteriorno od limbusa kako bi zraka lasera preko bjeloočnice stigla do cilijarnog tijela. Preuzeto od *Bras, D. i Maggio, F. 2015: Surgical Treatment of Canine Glaucoma Cyclodestructive Techniques. U: Vet Clin Small Anim 45(6), 1283- 305*

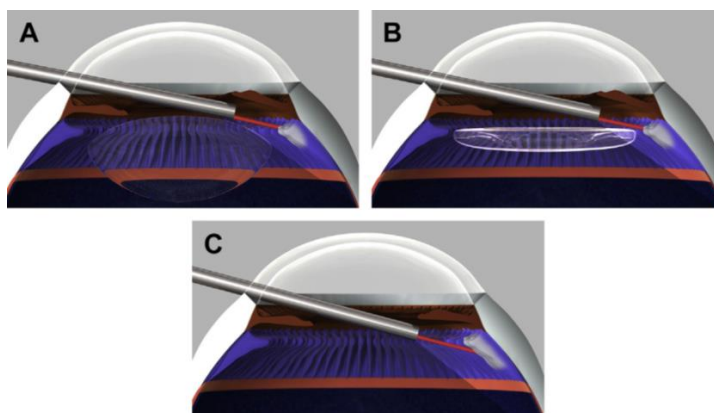
Endoskopska ciklofotokoagulacija (ECPC)

Ovaj relativno nov zahvat u veterinarskoj oftalmologiji omogućuje direktnu vizualizaciju tkiva uz pomoć endoskopa. Količina energije je optimalna jer se može dozirati kako bi uništila željenu metu koja je vidljiva tijekom zahvata. Cijeli zahvat vidljiv je na monitoru (MAGGIO, 2015).

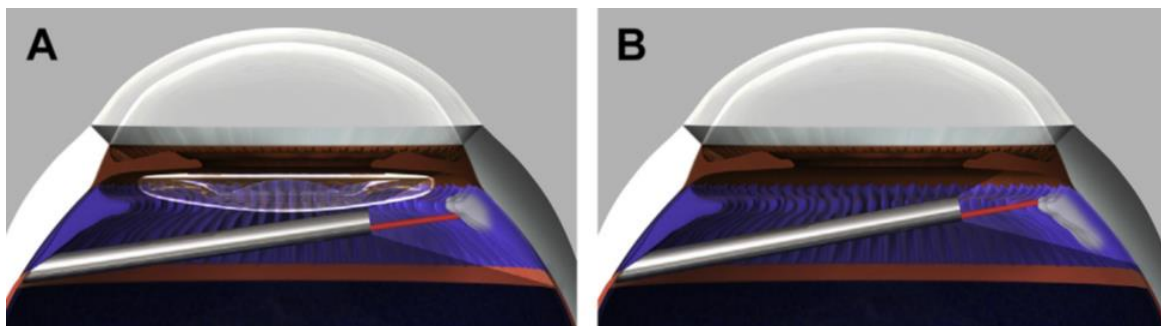


Slika 16. Prikaz ECPC zahvata vidljiv je na monitoru. Preuzeto od Bras, D. i Maggio, F. 2015: *Surgical Treatment of Canine Glaucoma Cyclodestructive Techniques*. U: *Vet Clin Small Anim* 45(6), 1283- 305

Svi pacijenti tijekom premedikacije primaju lokalne i sistemske protuupalne lijekove i antibiotike 24-48 sata prije operacije, dok se obustavlja terapija svim mioticima 24 sata prije zahvata. Pacijent se tijekom zahvata nalazi u općoj anesteziji s ne-depolarizirajućim neuromuskularnim blokom. Endoskopska sonda uvodi se u očnu jabučicu preko limbusa, rjeđe pars plana pristupom(MAGGIO, 2015).

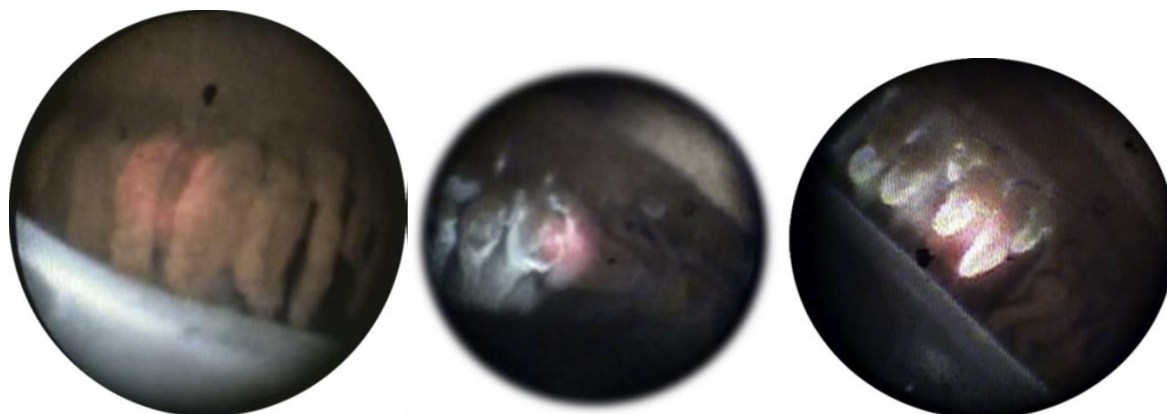


Slika 17. Prikaz mogućih pristupa do cilijarnog tijela preko incizije na limbusu kroz otvor zjenice. Pristup kod fakičnih pacijenata (A), pseudofakičnih pacijenata (B) i afakičnih pacijenata (C). Preuzeto od Bras, D. i Maggio, F. 2015: *Surgical Treatment of Canine Glaucoma Cyclodestructive Techniques*. U: *Vet Clin Small Anim* 45(6), 1283- 305



Slika 18. Prikaz pars plana pristupa endoskopskim laserom u pseudofakičnih pacijenata (A) i afakičnih pacijenata (B). Preuzeto od *Bras, D. i Maggio, F. 2015: Surgical Treatment of Canine Glaucoma Cyclodestructive Techniques. U: Vet Clin Small Anim 45(6), 1283- 305*

Prije samog zahvata ciklofotokoagulacije potrebno je fakoemulzificirati intraokularnu leću dok pacijent leži na leđima. Sonda ulazi u očnu jabučicu kroz 2-3 mm dugu limbalnu inciziju na 12 h, prolazi pokraj dilatirane šarenice i smjesti se iza šarenice gdje je vidljivo 4-6 cilijarnih nastavaka. Preferira se korištenje zakrivljene sonde koja ima mogućnost okretanja za 300°. Idealni cilj ovog zahvata je tretirati cilijarne nastavke cijelom njihovom dužinom što nije uvijek moguće. Zahvat ovisi o pasmini, visini IOT-a i statusu leće. Svakako je potrebno tretirati cilijarne nastavke u rasponu od 270°- 330°. Monitoriranje efekta lasera na tkivo omogućuje izbjegavanje pretjeranog korištenja lasera i minimalnu upalu (MAGGIO, 2015).



Slika 19. Prikaz cilijarnih nastavaka vidljivih endoskopskim laserom prilikom zahvata ECPC-e. S lijeva na desno vidljivi su cilijarni nastavci prije ciklofotokoagulacije, tijekom i nakon ciklofotokoagulacije. Preuzeto od *Bras, D. i Maggio, F. 2015: Surgical Treatment of Canine Glaucoma Cyclodestructive Techniques. U: Vet Clin Small Anim 45(6), 1283- 305*

Nakon zahvata postavlja se nova intraokularna leća i rožnica se zatvara uobičajenim postupkom. Tijekom postoperativnog razdoblja primjenjuju se protuupalne, antibiotske i antiglaukomske kapi. Od velike je važnosti pratiti IOT 1-2 tjedna nakon operacije jer je nekad potrebno učiniti paracentezu. Postoperativne komplikacije koje se mogu javiti nakon zahvata su uveitis, ektropion uvee, ulceracija rožnice, relaps glaukoma i ftiza očne jabučice (MAGGIO, 2015).

Kombinacija zahvata koja uključuje endoskopsku ciklofotokoagualciju i gonioimplantaciju poboljšava dugoročnu stopu uspjeha minimiziranjem upale i komplikacija povišenog IOT-a tijekom post operativnog razdoblja (MAGGIO, 2015).

7.2.2. Slijepi pacijenti

Kada je vid pacijenta izgubljen, cilj liječenja je poboljšanje kvalitete života pacijenta. Radikalni kirurški zahvati preporučuju se pacijentima koji su razvili buphthalmos, čije je oko slijepo i bolno (MAGGIO, 2015).

Ciklokriodestrukcija

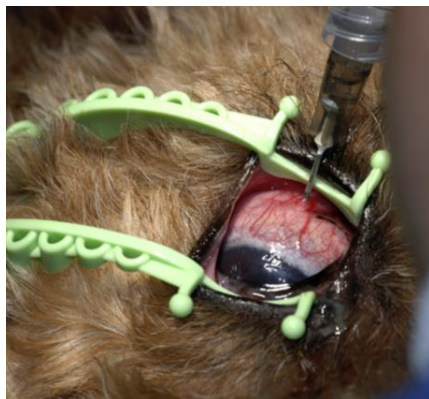Ciklokriodestrukcija je zahvat kod kojeg se vrlo niska temperatura aplicira na bjeloočnicu na području cilijarnog tijela i uzrokuje njegovu nekrozu što vodi smanjenoj produkciji očne vodice. Kriogeni koji se koriste kod zahvata su tekući dušik ili dušikov oksid. Neki kirurzi preferiraju korištenje tekućeg dušika jer se uz pomoć njega postižu niže temperature (MILLER, 2008).

Preoperativno potrebno je pacijentu aplicirati deksametazon (0.1 mg/kg i.v.) i flunikisin meglumin (0.1 mg/kg i.v.) zbog jakog uveitisa koji se javlja nakon ciklokriodestrukcije (MILLER, 2008). Kriosonda se postavlja na područje dorzalne bulbarne konjunktive 5 mm od limbusa. Na dorzalnoj polovici očne jabučice smrzne se 4-8 točaka na 120 sec, gdje temperatura kriosonde postiže temperature od -60°C do -80°C. Potrebno je izbjegavati područja na 3 i 9 sati kako bi se spriječilo oštećenje dugih posteriornih cilijarnih žila (PLUMMER, REGNIER, GELATT, 2014). Nakon zahvata potrebno je aplicirati 0.5- 1 mg deksametazona subkonjunktivalno. Potrebno je koristiti i sistemske analgetike jer krioterapija uzrokuje jaku bol oka. Na kraju zahvata može se učiniti i privremena parcijalna tarzorafija kako bi se izbjegao razvoj konjunktivitisa i/ili keratitisa kao posljedica kemoze nakon krioterapije. Tijekom postoperativnog razdoblja potrebno je aplicirati protuupalne kapi svakih 4-6 sati, ovisno o jačini upale. Antiglaukomske kapi apliciraju se 10-14 dana nakon zahvata te se tijekom tog razdoblja često trebaju provjeravati vrijednosti IOT-a. Često IOT može biti povišen nakon zahvata pa je potrebno učiniti paracentezu. Komplikacije

ciklokriodestrukcije su uveitis, keratokonjunktivitis, hifema, ablacija retine, relaps glaukoma, ftiza očne jabučice i neurotropni keratitis (ako je tijekom zahvata došlo do oštećenja dugih posteriornih cilijarnih živaca). Zbog učestale pojave postoperativnih komplikacija ciklokriodestrukcija se ne bi smjela izvoditi kao profilaktički zahvat na normotenzivnim kontralateralnim očima pacijenata s glaukomom (MILLER, 2008), već kod pacijenata kod kojih se razvio buphthalmos, čije su oči bolne i u završnoj fazi bolesti (PLUMMER, REGNIER, GELATT, 2014).

Kemijska ablacija cilijarnog tijela

Kemijska ablacija cilijarnog tijela ili intravitrealna injekcija gentamicina postupak je kojim dolazi do ireverzibilnog oštećenja cilijarnog tijela, a time i supresije proizvodnje očne vodice. Zahvat je opcija koja se izvodi u slučaju kada postoji rizik od uvođenja pacijenta u opću anesteziju ili kada financijska situacija vlasnika ne dopušta drugi oblik liječenja. Prije samog zahvata potrebno je napraviti temeljiti oftalmološki pregled koji uključuje ultrazvuk kako bi se isključila mogućnost postojanja neoplazije (MAGGIO, 2015). Zahvat se izvodi kod oka koje je ireverzibilno slijepo i bolno, primarna bolest je dijagnosticirana i isključena je mogućnost postojanja tumora ili endoftalmitisa. Ovaj zahvat najčešće rezultira ftizom očne jabučice (HAMOR, 2014).



Slika 20. Prikaz aplikacije gentamicina kod psa s kroničnim glaukomom. Preuzeto od *Maggio, F. i Bras, D. 2015: Surgical Treatment of Canine Glaucoma Filtering and End-Stage Glaucoma Procedures. U: Vet Clin Small Anim 45, 1261–1282*

Najčešće je potrebno sedirati pacijenta, međutim ako je kooperativan dovoljno je oko lokalno anestetizirati oksibuprokainom i subkonjunktivalno injicirati 0.2-0.4 mL 2%-tnog lidokaina u dorzalni kvadrant. Doza gentamicina ovisi o kirurgu (25-40 mg), no preporuka je da doza ne prelazi 6-8 mg/kg. Kako bi se kontrolirala intraokularna upala nakon zahvata, moguće je gentamicinu dodati 1 mg dexametazona. Iglu je potrebno umetnuti 8 mm posteriorno od

dorzolateralnog limbusa i usmjeriti ju prema središnjem prostoru staklastog tijela. Ako je moguće, potrebno je aspirirati 0.5-0.6 mL staklovine. Nakon toga, aplicira se odabrana doza gentamicina. Postoji negativna korelacija između korištene doze gentamicina i tjelesne mase pacijenta, što znači da je djelovanje gentamicina ovisno o korištenoj dozi. Doze koje su manje od 20-25 mg ne mogu adekvatno kontrolirati IOT nakon zahvata. Najčešće komplikacije koje se javljaju nakon zahvata su intraokularna upala/ krvarenje, opacitet rožnice, katarakta, ftiza očne jabučice i neadekvatno kontroliranje IOT-a. Kao zamjena gentamicinu može se koristiti cidofovir (562.5 µg, 0.15 mL) intravitrealno u kombinaciji s triamkinolonom (1 mg) injiciranim subkonjunktivalno. Zbog malog promjera igle i minimalnog volumena injiciranog cidofovira za ovaj zahvat nije potrebna sedacija ili anestezija. Cidofovir se koristi u pacijenata kod kojih je kontraindicirana anestezija ili je zbog bubrežnih bolesti kontraindicirana upotreba gentamicina. Komplikacije nakon zahvata cidofovirom slične su komplikacijama nakon zahvata gentamicinom (MAGGIO, 2015).

Evisceracija

Evisceracija s intraskleralnom protezom kozmetičko je rješenje za pacijente s primarnim ili sekundarnim ne-neoplastičnim glaukomom ako je površina oka zdrava i intaktna. Tijekom zahvata uklanja se intraokularno tkivo preko dorzalne skleralne incizije smještene 4-5 mm od limbusa nakon čega se u bjeloočnu šupljinu postavlja proteza (MAGGIO, 2015), najčešće načinjena od silikona.

Prije samog zahvata, okularnom ultrasonografijom potrebno je isključiti mogućnost postojanja neoplazije (MAGGIO, 2015), a nakon zahvata potrebno je okularno tkivo poslati na histopatološku pretragu (BROOKS, 1990).

Enukleacija

Enukleacija je zahvat kod kojeg se uklanja očna jabučica, treća očna vjeđa, konjunktiva te gornja i donja vjeđa. Zahvat se izvodi kada bilo koja druga vrsta terapije nema učinak na patološki proces (MILLER, 2008). Enukleacija je indicirana kod slijepih i bolnih očiju (HAMOR, 2014). Najčešće se izvodi u slučajevima kroničnog glaukoma i glaukoma nastalog sekundarno intraokularnim tumorima (MAGGIO, 2015). Enukleirano oko potrebno je poslati na histopatološku pretragu (BROOKS, 1990).

8. RASPRAVA

Razumijevanje mehanizama koji mogu biti uzrokom glaukoma je teško i iznimno složeno. Bitno je naglasiti da se strukturalne promjene prednjeg i stražnjeg segmenta oka javljaju fiziološki s godinama, a mogućnost prilagodbe tkiva u predisponiranih pasa bitan je događaj u patogenezi glaukoma. Na kvalitetu remodelacije tkiva mogu utjecati anatomske, imunološke i genetske čimbenici (PIZZIRANI, 2015).

Pregledni članak KOMÁROMY i suradnika iz 2019. fokusira se na poboljšanje liječenja glaukoma u budućnosti. Uz spektar medikamentozne terapije i kirurških zahvata, ne postoji lijek za glaukom te jako puno pasa oslijepi neovisno o vrsti terapije. Postojeća terapija samo može usporiti progresiju bolesti.

Kako bi se liječenje moglo poboljšati potrebno je poznavati detaljnu anatomiju i fiziologiju puteva otjecanja očne vodice kod glaukomatoznih, ali i kod normalnih očiju. Potrebno je i detaljnije upoznati genetske faktore pasmina uključene u nastanak glaukoma koji predisponiraju pojedinu životinju na razvoj bolesti.

Nadalje, potrebno je moći dijagnosticirati bolest u njenoj pretkliničkoj fazi uz pomoć boljih dijagnostičkih tehnika kako bi terapija bila što učinkovitija, a vid sačuvan. Svaki pacijent trebao bi dobiti terapiju sukladnu vrsti dijagnosticiranog glaukoma. Novi lijekovi za medikamentoznu primjenu sporo dolaze na tržište i većinom su odobreni u ljudi, ne i u pasa.

Pozornost je potrebno obratiti i na gensku terapiju u budućnosti pomoću koje bi se ciljali genetski faktori koji vode razvoju poremećaja otjecanja očne vodice. Pretpostavlja se da će neuroprotektivna i neuroregenerativna terapija u budućnosti moći usporiti ili onemogućiti daljnje oštećenje i smrt retinalnih ganglijskih stanica i tako doprinijeti očuvanju vida. Potrebno je educirati vlasnike te skupljati informacije o njihovoj dosljednosti održavanja terapije budući da nedosljednost vodi bržem razvoju sljepoće.

Što se tiče kirurškog liječenja, za sada najbolje rezultate daje implantacija Ahmedovog gonioimplantata (91% uspjeha u kontroliranju IOT-a i očuvanju vida u prvoj godini nakon operacije) ili kombinacija transskleralne ciklofotokoagulacije i umetanja Ahmedovog drenažnog implantata sa zaliskom s 41-92% uspjeha zadržavanja vida i kontroliranja IOT-a unutar jedne godine nakon zahvata. Novi kirurški zahvati poput mikroinvazivnih ili minimalno invazivnih

glaukopskih zahvata inovativan je novi pokušaj liječenja PGOK-a u ljudi koji daje obećavajuće rezultate te bi bilo potrebno razmotriti njihovu upotrebu i u pasa. Postotak uspješnosti minimalno invazivnih glaukopskih zahvata za sada još nije poznat.

9. ZAKLJUČAK

Glaukom je jedan od glavnih uzročnika sljepoće u pasa.

Otkrivanje bolesti u njenim ranim fazama doprinosi dužoj kontroli IOT-a i očuvanju vida.

Dijagnostički, najbitnije je odrediti je li glaukom primaran ili sekundaran kako bi se mogao odrediti optimalan tip terapije.

Odabir terapije ovisi o uzroku glaukoma, fazi bolesti i financijskim mogućnostima vlasnika.

Medikamentoznom terapijom možemo samo privremeno kontrolirati IOT.

Ciklofotokoagulacija u kombinaciji s postavljanjem drenažnog implantanta trenutno predstavlja najbolju opciju u svrhu što dužeg očuvanja vida. Medikamentozna terapija u postoperativnom periodu bitan je čimbenik koji utječe na ishod kirurškog zahvata.

Terapija kroničnog kongestivnog glaukoma zbog stalne okularne boli i sljepoće mora biti usmjerena na poboljšanje kvalitete života pacijenta.

10. Popis literature

1. BRAS, D. i MAGGIO, F. (2015): Surgical Treatment of Canine Glaucoma Cyclodestructive Techniques. U: *Vet Clin Small Anim* 45(6), 1283- 305, vii.
2. BROOKS, D. E. (1990): Glaucoma in the Dog and Cat. U: *Veterinary Clinics of North America: Small Animal Practice-Vol. 20, No. 3*, 775-779.
3. COLITZ, C. M. H. (2010): The Next Level Ophthalmology: Canine Glaucoma. U: *NAVC Clinician´s Brief*, 24-26.
4. FEATHERSTONE, H. J. i HEINRICH, C. L. (2014): Chapter 6: Eye Examination and Diagnostics: General (Basic and Advanced) Ocular Examination. U: *Essentials of Veterinary Ophthalmology*, 3rd edition, (GELLAT, K. N., ur.). John Wiley & Sons, Inc., Ames, Iowa, SAD. str. 104-110.
5. GELATT, K. N., PLUMMER, C. E. (2017): Canine Glaucomas. U: *Color Atlas of Veterinary Ophthalmology*, 2nd edition, (Gelatt, K. N., Plummer, C. E., ur.). Jhon Wiley & Sons, Inc., Ames, Iowa, SAD. str. 143-162.
6. HAMOR, R. E. (2014): Clinical Considerations With Glaucoma. U: <https://vetmed.illinois.edu/wp-content/uploads/2014/04/Glaucoma-Considerations.pdf>
7. KOMÁROMY, A. M., BRAS, D., ESSON, D. W., FELLMAN, L. R., GROZDANIC, S. D., KAGEMANN, L., MILLER, P. E., MOROI, S. E., PLUMMER, C. E., SAPIENZA, J. S. STOREY, E. S., TEIXEIRA, L. B., TORIS, C. B., WEBB, T. R. (2019): The future of canine glaucoma therapy. U: *Veterinary Ophthalmology*. 2019;00:1–15.
8. KÖNIG, H. E., FORSTENPOINTNER, G., LIEBICH, H. G., (2009): 16.poglavlje: Vidni organ (organum visus). U *Anatomija domaćih sisavaca - Udžbenik i atlas* (König, H. E. i H.-G. Liebich, ur.), Zagreb: Naklada Slap, 593-616.
9. MAGGIO, F. (2015): The Glaucomas. U: *Topics in Companion Animal Medicine* 30(3), 86-96.
10. MAGGIO, F. i BRAS, D. (2015): Surgical Treatment of Canine Glaucoma Filtering and End-Stage Glaucoma Procedures. U: *Vet Clin Small Anim* 45, 1261–1282.
11. MAGGS, D. J. (2008): Chapter 3: Ocular Pharmacology and Therapeutics. U: *Slatter´s Fundamentals of Veterinary Ophthalmology*, 4th edition, (Maggs, D. J., Miller, P. E., Ofri, R., ur.), Elsevier, St. Louis, Missouri. str. 33-61.

12. MAGGS, D. J. (2008): Chapter 5: Basic Diagnostic Techniques. U: Slatter's Fundamentals of Veterinary Ophthalmology, 4th edition, (Maggs, D. J., Miller, P. E., Ofri, R., ur.), Elsevier, St. Louis, Missouri. str. 81-106.
13. MARTINS, B. C. i BROOKS, D. E. (2014): Chapter 15: Canine Posterior Segment: Diseases and Surgery: Diseases of the Canine Optic Nerve. U: Essentials of Veterinary Ophthalmology, 3rd edition, (GELLAT, K. N., ur.). John Wiley & Sons, Inc., Ames, Iowa, SAD. str. 368-376.
14. MAŚLANKA, T. (2015): A review of the pharmacology of carbonic anhydrase inhibitors for the treatment of glaucoma in dogs and cats. U: The Veterinary Journal 203, 278–284.
15. MILLER, P. E. (2008): Chapter 12: The Glaucomas. U: Slatter's Fundamentals of Veterinary Ophthalmology, 4th edition, (Maggs, D. J., Miller, P. E., Ofri, R., ur.), Elsevier, St. Louis, Missouri. str. 230-257.
16. MILLER, P. E. (2008): Chapter 17: Orbit. U: Slatter's Fundamentals of Veterinary Ophthalmology, 4th edition, (Maggs, D. J., Miller, P. E., Ofri, R., ur.), Elsevier, St. Louis, Missouri. str. 352-373.
17. MILLER, P. E. i BENTLEY, E. (2015): Clinical Signs and Diagnosis of the Canine Primary Glaucomas. U: Vet Clin Small Anim 45, 1183–1212.
18. PIZZIRANI, S. (2015): Definition, Classification, and Pathophysiology of Canine Glaucoma. U: Veterinary Clinics of North America: Small Animal Practice 45(6), 1127-1157.
19. PIZZIRANI, S. i GONG, H. (2015): Functional Anatomy of the Outflow Facilities. U: Veterinary Clinics of North America: Small Animal Practice, 45(6), 1101-1126.
20. PLUMMER, C. E., MACKAY, E. O., GELATT, K. N. (2006): Comparison of the effects of topical administration of a fixed combination of dorzolamide–timolol to monotherapy with timolol or dorzolamide on IOT, pupil size, and heart rate in glaucomatous dogs. U: Veterinary Ophthalmology 9, 4, 245–249.
21. PLUMMER, C. E., REIGNER, A., GELATT, K. N. (2014): Chapter 12: Canine Glaucomas. U: Essentials of Veterinary Ophthalmology, 3rd edition, (GELLAT, K. N., ur.). John Wiley & Sons, Inc., Ames, Iowa, SAD. str. 249-275.
22. PUMPHREY, S. (2015): Canine Secondary Glucomas. U: Vet Clin Small Anim 45, 1335–1364.

23. SPIESSEN, L. von, KARCK, J., ROHN, K., MEYER-LINDENBERG, A. (2015): Clinical comparison of the TonoVet® rebound tonometer and the Tono-Pen Vet® applanation tonometer in dogs and cats with ocular disease: glaucoma or corneal pathology. U: *Veterinary Ophthalmology* 18, 1, 20–27.
24. TINSLEY, D. M. i BETTS, D. M. (1993): Glaucoma: Past and Present Management Techniques. U: *Iowa State University Veterinarian*: Vol. 55 : Iss. 1 , Article 10, 36-45.
25. WILLIAMS, D. L. (2015): Obvious Ophthalmology: Canine Glaucoma. U: *VET cpd*- Vol 2- Issue 1.

11. Sažetak

Valentina Margić

Dijagnostika i liječenje glaukoma u pasa

Glaukom je multifaktorijska bolest koja dovodi do apoptoze retinalnih ganglijskih stanica i razvoja glaukomatozne optičke neuropatije te je vodeći uzrok sljepoće pasa srednjih godina. Najznačajniji klinički simptom glaukoma je povišenje intraokularnog tlaka. Tijekom oftalmološkog pregleda potrebno je različitim dijagnostičkim testovima utvrditi je li glaukom primarne ili sekundarne prirode. Pristup i odabir terapije za pacijenta trebao bi biti individualan jer ovisi o tipu glaukoma, fazi bolesti i izraženosti kliničkih znakova. Pravilnom i pravovremenom medikamentoznom i kirurškom terapijom te stalnim kontrolnim oftalmološkim pregledima moguće je usporiti razvoj glaukomatozne optičke neuropatije. Nepovratno slijepim pacijentima u kroničnoj fazi bolesti potrebno je uz pomoć „end- stage“ kirurških terapijskih zahvata poboljšati kvalitetu života.

U ovom radu opisani su patofiziološki mehanizmi koji dovode do razvoja glaukoma, opisana je podjela glaukoma, potrebna dijagnostika, medikamentozne i kirurške opcije terapije u svrhu poboljšanja pristupa pacijentu s dijagnozom glaukoma.

KLJUČNE RIJEČI: očna vodica, IOT, očni živac, glaukom, PGZK, PGOK, tonometrija, gonioskopija, ciklofotokoagulacija.

12. Summary

Valentina Margić

Diagnostics and treatment of glaucoma in dogs

Glaucoma is a multifactorial disease that leads to apoptosis of retinal ganglion cells and the development of glaucomatous ocular neuropathy and is the leading cause of blindness in middle-aged dogs. The most significant clinical symptom of glaucoma is an increase in intraocular pressure. During the ophthalmologic examination, it is necessary to determine whether the glaucoma is of primary or secondary nature with various diagnostic tests. The approach and choice of therapy for the patient should be individual because it depends on the type of glaucoma, the stage of the disease and the severity of clinical signs. Proper and timely medical and surgical therapy and constant ophthalmological recheck examinations can slow down the development of glaucomatous ocular neuropathy. It is important to improve the quality of life of irreversibly blind patients in the chronic phase of the disease with the help of end-stage surgical therapy.

This paper describes the pathophysiological mechanisms that lead to the development of glaucoma, describes the classification of glaucoma, the necessary diagnostics, medical and surgical treatment options to improve clinical approach to a glaucomatous patient.

KEY WORDS: aqueous humor, IOT, optic nerve, glaucoma, PGZK, PGOK, tonometry, gonioscopy, cyclophotocoagulation.

13. Životopis

Rođena sam 28.01. 1995. u Varaždinu. Osnovnoškolsko obrazovanje stekla sam u OŠ Ludbreg, nakon koje sam u Gimnaziji „Fran Galović“ u Koprivnici, smjer opća gimnazija stekla srednjoškolsko obrazovanje. Veterinarski fakultet upisala sam 2013. godine. Tijekom studiranja imala sam priliku volontirati u različitim veterinarskim stanicama i raditi različite studentske poslove. Također, tijekom 6. godine sam uz kolegu Patrika Meglića napisala znanstveni rad pod nazivom „Provjera učinkovitosti bioloških i kemijskih pripravaka na inhibiciju rasta gljive *Macrorhabdus ornithogaster* in vitro“ koji je 2019. godine osvojio rektorovu nagradu za individualni znanstveni rad. Iste godine, 2 mjeseca provela sam u Češkoj na “ Erasmus + internship“ programu u veterinarskoj klinici CB Vet s.r.o.