

# Bolesti i kirurško liječenje hepatobilijarnog sustava pasa

---

**Novak, Iva**

**Master's thesis / Diplomski rad**

**2021**

*Degree Grantor / Ustanova koja je dodijelila akademski / stručni stupanj:* **University of Zagreb, Faculty of Veterinary Medicine / Sveučilište u Zagrebu, Veterinarski fakultet**

*Permanent link / Trajna poveznica:* <https://um.nsk.hr/um:nbn:hr:178:756253>

*Rights / Prava:* [In copyright](#) / [Zaštićeno autorskim pravom.](#)

*Download date / Datum preuzimanja:* **2025-03-02**



*Repository / Repozitorij:*

[Repository of Faculty of Veterinary Medicine -  
Repository of PHD, master's thesis](#)



SVEUČILIŠTE U ZAGREBU  
VETERINARSKI FAKULTET

Iva Novak

Bolesti i kirurško liječenje hepatobilijarnog sustava pasa

Diplomski rad

Zagreb, 2021.

Klinika za kirurgiju, ortopediju i oftalmologiju  
Veterinarski fakultet Sveučilišta u Zagrebu

Predstojnik: Prof.dr.sc. Boris Pirkć, dr.med.vet

Mentor: Izv.prof.dr.sc. Ozren Smolec, dr.med.vet.

Članovi povjerenstva:

1. prof. dr. sc. Mario Kreszinger, dr.med.vet.
2. prof. dr. sc. Srebrenka Nejedli, dr.med.vet.
3. izv. prof. dr. sc. Ozren Smolec, dr.med.vet. (mentor)
4. doc. dr. sc. Marko Pećin, dr.med.vet (zamjena)

## ZAHVALA

Zahvaljujem mojem mentoru, profesoru Ozrenu Smolecu, što me držao na zemlji, te na pomoći u izradi ovog diplomskog rada. Hvala profesoru Draženu Vnuku, na savjetima i ustupljenim fotografijama za ovaj rad. Hvala svim profesorima i doktorima koje sam srela na mojem putu, što su podijelili svoje znanje sa mnom. Hvala mojim prijateljima, što su se smijali i plakali sa mnom. Hvala mojoj obitelji. Hvala Ryanu, mojoj najvećoj podršci.

I hvala svima ostalima koji su učinili moje studentske dane nezaboravnima.

## POPIS PRILOGA

**Ilustracija 1** - Shematski prikaz jetre psa (facies visceralis) (KÖNIG i LIEBICH, 2009.)

**Ilustracija 2** - **A** dijafragmatski prikaz osnovne građe lobulusa jetre; **B** shematski prikaz portalnog sustava cirkulacije i opskrbe jetre arterijskom krvlju (SJAASTAD i sur., 2017.)

**Ilustracija 3** - Portosistemiški šantovi: **A**) portokavalni; **B**) portoazigotni; **C**) gastrokavalni; **D**) splenokavalni; **E**) gastromezenterični **F**) kombinacija (JOHNSTON i TOBIAS, 2018.)

**Ilustracija 4** – Parcijalna lobektomija skeletonizacijom (WELCH FOSSUM i sur., 2002.)

**Ilustracija 5** - Parcijalna lobektomija giljotinom (WELCH FOSSUM i sur., 2002.)

**Tablica 1** - Prevalencija određenih bolesti hepatobilijarnog trakta u skupini od 337 pasa (APALKOVA, 2012.)

**Tablica 2** - Klinički znakovi bolesti hepatobilijarnog sustava kod pasa (WELCH FOSSUM i sur., 2002.)

**Tablica 3** - Karakteristike abdominalnih izljeva (NELSON i COUTO, 2009.)

**Tablica 4** - Izračun potrebnog volumena pune krvi za transfuziju (WELCH FOSSUM, 2002.)

**Figura 1** - Algoritam za preliminarnu evaluaciju žutice (NELSON I COUTO, 2009.)

**Slika 1** – Portokavalni šant

**Slika 2** – Mukokela, ljubaznošću prof.dr.sc. D. Vnuka, dr.med.vet.

## POPIS KRATICA

5'-ND - 5'-nukleotidaza

ALP - alkalna fosfataza

ALT – alanin aminotransferaza

APTT – „activated partial tromboplastin time”, aktivirano parcijalno tromboplastinsko vrijeme

AST – aspartat aminotransferaza

CHE – kolin esteraza

CSF – „cerebrospinal fluid”, cerebrospinalna tekućina

CT – „computerized tomography”, kompjuterizirana tomografija

DIK – diseminirana intravaskularna koagulopatija

EBDO – „extrahepatic bile duct obstruction”, ekstrahepatična opstrukcija žučovoda

e.g. - *exempli gratia*, na primjer

ERAS - „Enhanced Recovery After Surgery”

FNA – „fine-needle aspiration”, aspiracija tankom iglom

GGT –  $\gamma$ -glutamilttransferaza

GLDH – glutamat dehidrogenaza

HE – hepatička encefalopatija

HCT - hematokrit

IV – intravenski

PO – *per os*, kroz usta

POSBA – „postprandial serum bile acid”, postprandijalne serumske žučne kiseline

PRSBA – „preprandial serum bile acid”, preprandijalne serumske žučne kiseline

PSŠ – portosistemiški šant

PT – „prothrombin time”protrombinsko vrijeme

PU/PD – poliurija i polidipsija

q – *quaque*, svakih

RAAS - renin-angiotenzin-aldosteron sustav

SC – „subcutaneously”, potkožno

SDH - sorbitol dehidrogenaza

WSAVA – „World Small Animal Veterinary Association”, Svjetska udruga za Veterinarstvo malih životinja

## SADRŽAJ

1. Uvod.....	1
2. Anatomija.....	2
3. Fiziologija.....	5
4. Statistika/najčešće bolesti.....	7
5. Dijagnostika.....	10
5.1. Klinički znakovi.....	10
5.2. Laboratorijske pretrage.....	17
5.3. Vizualne dijagnostičke metode.....	27
6. Koagulopatije.....	30
7. Biopsija.....	33
8. Preoperativna razmatranja.....	40
9. Specifične bolesti.....	43
9.1. Portosistemske vaskularne anomalije.....	43
9.2. Trauma jetre.....	52
9.3. Torzija reznja jetre.....	53
9.4. Hepatobilijarne neoplazije.....	54
9.5. Ekstrahepatična opstrukcija žučovoda.....	60
9.6. Kolelitijaza.....	62
9.7. Mukokela.....	64
9.8. Bilijarni peritonitis.....	66
10. Postoperativna njega.....	71
11. Zaključak.....	73
12. Literatura.....	74
13. Sažetak.....	78
14. Summary.....	79
15. Životopis.....	80

## 1. UVOD

Kada govorimo o bolestima hepatobilijarnog sustava, govorimo o jetri i žučnom sustavu. Jetra je po mnogim svojim svojstvima jedinstvena među visceralnim organima. S obzirom na brojnost funkcija koje obavlja, njenim obolijevanjem nastaju brojni poremećaji u organizmu. Osim poremećaja probave i resorpcije masti, obolijevanje jetre može uzrokovati krvarenje, ikterus, pojačanu aktivnost endogenih hormona i alterirati metabolizam lijekova u tijelu. Zatajenje jetre može utjecati na mnoge druge sustave organa, uključujući središnji živčani sustav, bubrege, crijeva i srce (WELCH FOSSUM i sur., 2002.). Bolesti jetre kod pasa su zanimljiva tema istraživanja zbog raznolike, često nepoznate etiologije, a jedan su od najvažnijih uzroka morbiditeta i smrtnosti kod pasa (LIDBURY i SUCHODOLSKI, 2016.). Za točnu, odnosno histološku dijagnozu je potrebno uzeti biopsat jetre te zato dijagnoza kod većina pacijenata ostaje nepotpuna (APALKOVA, 2012.). Upotreba laparoskopije nije još dovoljno proširena, no njenim porastom u popularnosti mogao bi porasti postotak pacijenata s točnom dijagnozom određenom histopatološkom pretragom biopsata. Time je poznavanje kirurškog pristupa jetri neophodno za dobivanje točne dijagnoze gotovo svake hepatopatije pasa. Ovim se radom žele pregledati najzastupljenije hepatobilijarne bolesti, njihova dijagnostika, indikacije za kiruršku intervenciju i posebna razmatranja potreban za kirurški pristup hepatobilijarnom sustavu.

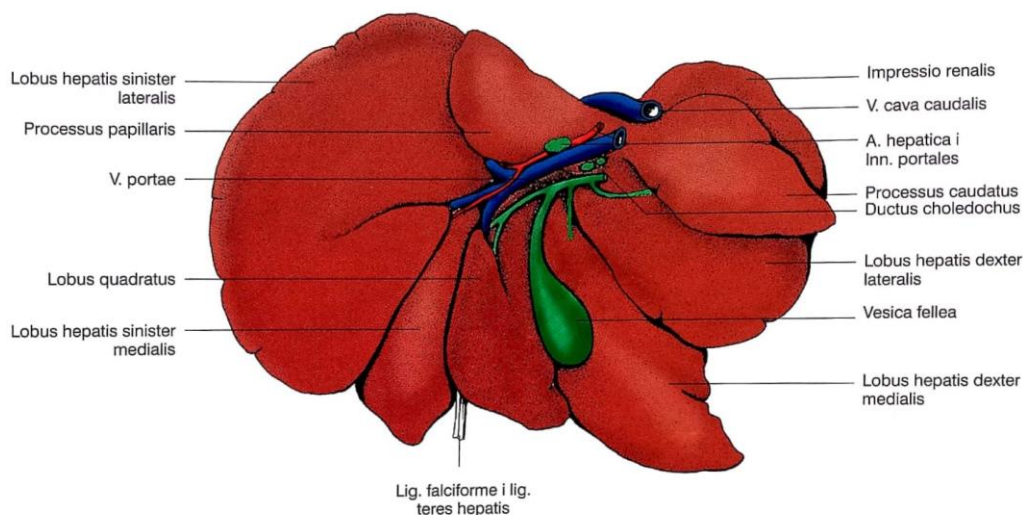


## 2. ANATOMIJA

Hepatobilijarni sustav je odsječak probavnog sustava. Ima mnogo važnih funkcija od kojih je jedna proizvodnja tvari značajnih za probavu u želučanocrijevnom sustavu.

Jetra (hepar, *iecur*) je najveća žlijezda u tijelu. Ima egzokrinu i metaboličku funkciju. Njezin egzokrini proizvod je žuč, koja se pohranjuje i koncentrira u žučnom mjehuru prije no što se izluči u *duodenum*. Žuč je važna za emulgiranje masti i pospješuje njezinu resorpciju. U fiziološkim uvjetima, anatomija venskog sustava gastrointestinalnog trakta osigurava da svi produkti probave koji su dospjeli u krv nakon resorpcije se metaboliziraju u jetri prije nego što uđu u sistemsku cirkulaciju. Tvari iz jetre otpuštaju se u krvotok i igraju važnu ulogu u metabolizmu masti, ugljikohidrata i bjelančevina (KÖNIG i LIEBICH, 2009.).

Veličina same jetre ovisi o dobi i veličini psa. Srednja vrijednost iznosi 3-4% tjelesne mase. U gerijatrijskih pacijenata često je prisutna atrofija jetre. Smještena je u intratorakalnom dijelu abdominalne šupljine odmah iza dijafragme. Veći dio se nalazi desno od medijalne ravnine. Konveksnu površinu jetre nazivamo *facies diaphragmatica* i ona je okrenuta prema ošitu, dok je *facies visceralis* okrenuta prema utrobi. Na visceralnoj strani se nalazi *porta hepatis* gdje ulaze i izlaze *vena portae*, *arteria hepatica*, žučovod, živci i limfne žile. Medijalno prolazi *vena cava caudalis* kroz *sulcus venae cavae*.(KÖNIG i LIEBICH, 2009.).

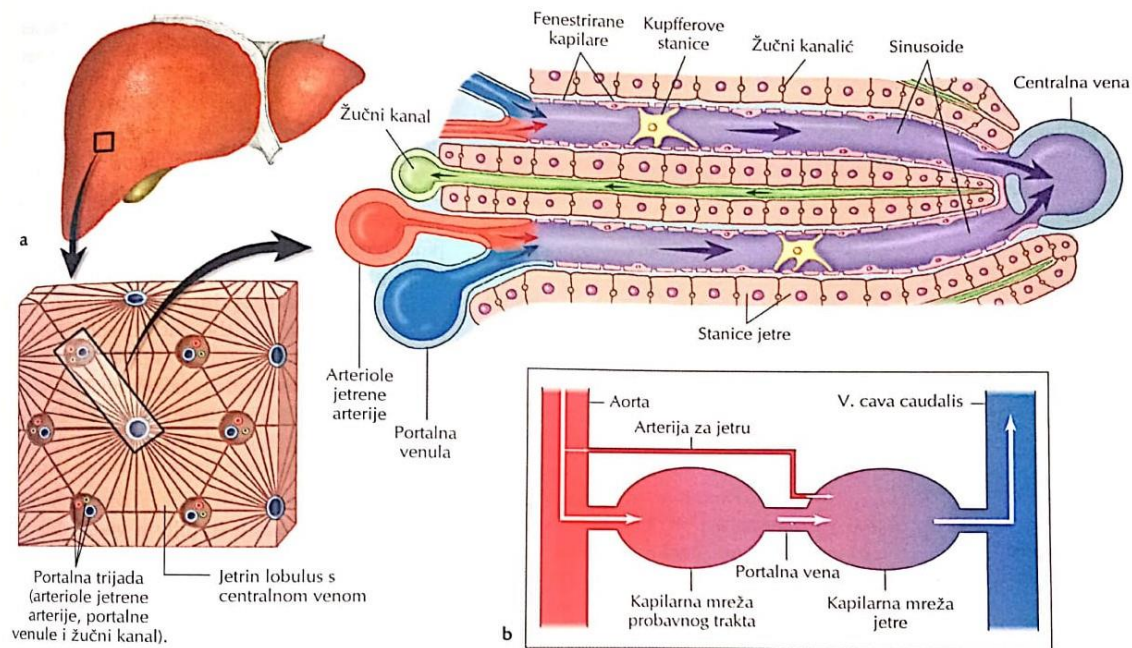


**Ilustracija 1** Shematski prikaz jetre psa (*facies visceralis*) (KÖNIG i LIEBICH, 2009.)

Može se podijeliti na 4 glavna režnja; *lobus hepatis sinister*, *lobus dexter*, *lobus caudatus* i *lobus quadratus*; no *lobus sinister* i *lobus dexter* možemo nadalje podijeliti na medijalne i lateralne podrežnjeve, a *lobus caudatus* na 2 izdanka, *processus caudatus* i *processus papillaris*; prikazano na ilustraciji 1 (KÖNIG i LIEBICH, 2009.).

Jetra je potpuno uklopljena u *mesogastrium ventrale*, koji provodi krvne i limfne žile i živce; dijeli se u 3 dijela: *lig. falciforme hepatis*, *lig. hepatoduodenale*, *lig. hepatogastricum*. Posljednja dva spajaju *portu hepatis* s dvanaesnikom i želudcem, i nose žučovod do dvanaesnika, i *v.portae* i *a.hepaticu* do jetre (KÖNIG i LIEBICH, 2009.).

Serozna ovojnica stapa se s podležecom fibroznom čahuricom jetre (Glissonijeva kapsula), čiji vezivnotkivni nastavci razdvajaju parenhim jetre i vode krvne žile u organ. Fine trabekule razdvajaju jetreni parenhim u šesterokutne režnjiće veličine oko 1 mm. Jetreni režnjići su najmanje, golim okom vidljive, funkcionalne jedinice jetre. Sastavljeni su od trakova hepatocita koji okružuju jetrene sinusoidne kojima teče krv. Na osnovi vaskularne arhitekture jetreni režnjići se mogu svrstati u periportalne režnjiće s centralnim jetrenim trijasom (arterija, vena, žučni kanalić) ili u poligonalne režnjiće s *venom centralis* u sredini (KÖNIG i LIEBICH, 2009.). Specifičnost vaskularne arhitekture jetre je što prima i arterijsku i vensku krv. Nutritivnu krv prima iz *a. hepatica*, koja je grana *a. celiaca* i ulazi u jetru na *portu hepatis* (SJAASTAD i sur., 2017.). Ona opskrbljuje jetrenu osnovu, čahuru, intrahepatički sustav žučnih kanalića, stijenke jetrenih krvnih žila i živaca prije nego se ulije u sinusoidne. *V. lienalis*, *v. mesenterica cranialis* i *v. mesenterica caudalis* prikupljaju funkcionalnu krv za jetru iz želudca, gušterače, crijeva i slezene, a naposljetku ta venska krv odlazi portalnom *venom* u jetrene sinusoidne s arterijskom krvlju *a.hepaticae* (KÖNIG i LIEBICH, 2009.). Sinusoidne služe kao svojevrsne kapilare jetre; stijenku čini niz endotelnih stanica, a između hepatocita i endotelnih stanica je prostor koji omogućuje direktan kontakt plazme i hepatocita što omogućuje kretanje velikim molekulama (ilustracija 2). Uz sinusoidne su prislonjeni makrofagi, Kupfferove stanice. Krv iz sinusoida ulijeva se u centralne vene, a odatle u *v.hepaticu* (SJAASTAD i sur., 2017.). Venski odvod jetre započinje ulijevanjem krvi iz sinusoida, koja je prošla metabolizam hepatocita, u *v.centralis* u sredini svakog režnjića. Vene se međusobno spajaju i naposljetku napuštaju jetru preko *vv. hepatica* na njezinoj dijafrazmatskoj strani i ulijevaju se u *v. cava caudalis* (KÖNIG i LIEBICH, 2009.).



**Ilustracija 2** **A** dijafragmatski prikaz osnovne građe lobulusa jetre; **B** shematski prikaz portalnog sustava cirkulacije i opskrbe jetre arterijskom krvlju (SJAASTAD i sur., 2017.)

U fetusa *ductus venosus* je direktan spoj pupčanog tračka kroz jetru; on mimoilazi jetrenu cirkulaciju i povezuje se s *venom cavom caudalis*. U slučajevima kada ovaj spoj perzistira nakon rođenja, to najčešće zahtjeva kiruršku intervenciju. Limfne žile iz jetre vode u portalne limfne čvorove, koji se nalaze u malom omentumu blizu *porte hepatis* (KÖNIG i LIEBICH, 2009.). Žuč se proizvodi u trakovima jetrenih stanica, a odstranjuje se kroz žučne kanaliće koji leže između jetrenih stanica i nemaju vlastitu stijenku. Spajaju se u interlobularne vodove koji se spajaju u lobarne vodove koji se izljevaju u vanjski žučovod. *Ductus cysticus* spaja žučni mjehur na *ductus choledochus*, koji uzima žuč iz lobarnih vodova i spaja se na duodenum na *papilli duodeni major*. Na ulazu kanala u duodenum nalazi se Oddijev sfinkter, sastavljen od glatkih mišićnih stanica. Žučni mjehur (*vesica fellea*) leži na visceralnoj površini jetre blizu *porte hepatis* u *fossi vesicae felleae*. U mjehuru se žuč privremeno pohranjuje i koncentrira između obroka. Zapremina je u pasa oko 15 mL. Sluznica žučnog mjehura ima brojne nabore preko kojih se resorbira tekući sadržaj žuči i žuč se zgušnjava (KÖNIG i LIEBICH, 2009., SJAASTAD i sur., 2017.).

### 3. FIZIOLOGIJA

Jetra prima hranjive tvari resorbirane iz crijeva, metabolizira, i kontrolira njihovo oslobađanje nazad u krv. Također ima mnogo drugih funkcija koje nisu direktno vezane uz obradu hranjivih tvari:

- pretvara i inaktivira supstance kao što su hormoni, toksini i lijekovi
- pretvara tvari topljive u mastima u metabolite topljive u vodi i time omogućava izlučivanje u mokraći
- izlučuje endogene i egzogene tvari u žuč
- proizvodi proteine plazme
- proizvodi čimbenike koagulacije krvi
- izlučuje žučne boje
- proizvodi kolesterol (SJAASTAD i sur., 2017.)

Žučne soli se sintetiziraju iz kolesterola i aktivno prenose iz hepatocita u kanale, dok se žučne kiseline moraju prethodno konjugirati čime se smanjuje pKa kiseline i time se u alkaličnoj žuči kiseline održavaju u ioniziranom obliku, kao anionski dio žučnih soli. Žučne soli se onda mogu agregirati u micelle u vodi u čijoj hidrofobnoj sredini se otapaju kolesterol i fosfolipidi. Žučne soli neophodne su u crijevu za probavu masti. One se, za razliku od žučnih kiselina, ne otapaju u mastima što sprječava resorpciju difuzijom iz tankog crijeva. U najvećoj mjeri se resorbiraju  $\text{Na}^+$  ovisnim aktivnim procesom na samom kraju tankog crijeva. Resorbirane žučne soli se portalnom venom vraćaju u jetru i potom ponovno izlučuju sa žuči, što nazivamo enterohepatična cirkulacija. Gubitci žučnih soli fecesom iznose oko 5% od količine izlučene u jetri, dok ostalih 95% cirkulira. Ako se enterohepatična cirkulacija zaustavi iz nekog patološkog razloga, rezerve žučnih soli se brzo prazne u organizmu, što automatski smanjuje i crijevnu resorpciju masti i tvari topljivih u masti (SJAASTAD i sur., 2017.).

Oštećene i stare eritrocite razgrađuju makrofagi u jetri, slezeni i koštanoj srži. U makrofagima se peptidi iz molekule hemoglobina kao i druge bjelančevine iz eritrocita, razgrađuju do aminokiselina pomoću enzima. Iz hemoglobina se oslobađa željezo i izravno ponovno koristi u sintezi hemoglobina ili se pohranjuje kao feritin. Primarni izvor hem proteina su stari eritrociti, s malim doprinosom mioglobina. Nakon fagocitoze stanica, hem

oksigenaza otvara protoporfirinski prsten hemoglobina, stvarajući biliverdin. Biliverdin reduktaza pretvara biliverdin u bilirubin IXa topiv u mastima, koja se pušta u cirkulaciju, veže za albumine i prenosi u jetru. U hepatocitima se konjugira, postaje topiv u vodi, i izlučuje se u žučne kanale. Konjugirani bilirubin se ugrađuje u micelle i izlučuje u dvanaesnik. Bakterije u crijevu pretvaraju bilirubin iz žuči u druge pigmente koji mesojedima daju karakterističnu smeđu boju izmeta. Jedan od razgradnih proizvoda bilirubina, urobilinogen, resorbira se iz crijeva i prenosi portalnom venom u jetru, odakle se oko 95% ponovno izluči u žuč. Ostatak urobilinogena luči se putem bubrega i daje mokraći žutu boju (SJAASTAD i sur., 2017.).

Kada se u tankom crijevu nalazi malo ili ništa hrane, Oddijev sfinkter se zatvara, žučni mjehur opušta i u njemu se počne pohranjivati žuč. Nakon obroka se Oddijev sfinkter otvara i žučni mjehur kontrahira. Kod pasa, a i ljudi, probava masti je povremena pa nema potrebe da žuč bude stalno prisutna u crijevu, pa imaju velike koristi od postojanja žučnog mjehura s funkcijom pohranjivanja i povremenom izlučivanja većih količina žučnih soli (SJAASTAD i sur., 2017.).

#### 4. STATISTIKA /NAJČEŠĆE BOLESTI

Dijagnostička terminologija i klasifikacija bolesti jetre često su zbunjujuće, stoga je Svjetska udruga za Veterinarstvo malih životinja (WSAVA) razvila standardizirani oblik dijagnostičke terminologije i klasifikacije bolesti jetre kod pasa, kojoj je cilj poboljšati ujednačenost terminologije i smanjiti nesporazume u usporedbi rezultata patologije iz različitih studija (APALKOVA, 2012.). Učestalost određenih hepatobilijarnih bolesti varira od države do države, u Japanu se najčešćom smatra mikrovaskularna displazija, a na Tajlandu i u Engleskoj kronični hepatitis; tome je vjerojatno uzrok razlika u zastupljenim pasminama, i okolišni čimbenici (ASSAWARACHAN i sur., 2020.).

Funkcija jetre se kod pasa ne mijenja značajno pri starenju, međutim, stariji psi su pod većim rizikom za razvitak bolesti hepatobilijarnog sustava (HOSKINS, 2005.). Spolna predispozicija varira ovisno o bolesti koja se istražuje. Kronični hepatitis češće je dijagnosticiran u kuja (WEBSTER i sur., 2019.).

U tablici 1 su prikazani rezultati istraživanja prevalencije specifičnih hepatobilijarnih bolesti na Sveučilištu u Helsinkiju tijekom 3 godine. Vaskularne anomalije pasa činile su najveću skupinu (23,7% svih uključenih pasa), a većina njih (49 od 80) bili su kongenitalni ekstrahepatični portosistemiški šantovi. Svi psi u skupini kongenitalnog ekstrahepatičnog portosistemiškog šanta (PSŠ) bili su psi male pasmine, dok su intrahepatični šantovi dijagnosticirani i kod velikih i kod malih pasa (APALKOVA, 2012.).

Nasljedne bolesti jetre najčešće su opisane u pasmina doberman, dalmatinski pas, koker španijel, bedlington terijer i zapadnoškotski bijeli terijer. U bedlington terijera utvrđen je genetski defekt koji uzrokuje primarno nakupljanje bakra u jetri (APALKOVA, 2012.). Kod Američkih koker španijela je prepoznat poseban oblik kroničnog hepatitisa (KANEMOTO i sur., 2013.). U šetlandskih ovčara je primijećena je viša prevalencija jetrenih bolesti generalno, s 3.65% prevalencijom u pasmini, a isticala se među njima bolest bilijarnog trakta sa sumnjom na mukokelu (APALKOVA, 2012., NELSON i COUTO, 2009.). Po istraživanju se čini da je kolangitis, odnosno kolangiohepatitis zastupljeniji nego što se prethodno mislilo (ASSAWARACHAN i sur., 2020.).

Dijagnoza	Broj pasa u skupini	Postotak od pretraženih
Neodređena dijagnoza, hepatopatija	51	15,1
Kongenitalni ekstrahepatički portosistemski šant	49	14,5
Kronična hepatopatija	27	8,0
Sumnja na bolest jetre, nije potvrđena	26	7,7
Metastatske neoplazije	20	5,9
Kongenitalni intrahepatički portosistemski šant	19	5,6
Vakuolarna hepatopatija uzrokovana steroidima	18	5,3
„End-stage” bolest jetre	16	4,7
Akutni hepatitis	15	4,5
Druge vaskularne anomalije (e.g. MVD, AV-fistula)	12	3,6
Kronični hepatitis	12	3,6
Kronični aktivni hepatitis	12	3,6
Akutna hepatopatija	11	3,3
Efekti sistemske bolesti	10	3,0
Kolecistitis, mukokela, kolelitijaza	8	2,4
Ekstrahepatična kolestaza ili EBDO	7	2,1
Nespecifični reaktivni hepatitis	5	1,5
Primarna neoplazija	5	1,5
Poremetnja protoka žuči	4	1,2
Kolangitis ili kolangiohepatitis	3	0,9
Sekundarna lipidoza	3	0,9
Infektivni bakterijski hepatitis	2	0,6
Nodularna hiperplazija	2	0,6
<b>Ukupno</b>	<b>337</b>	<b>100,0</b>

**Tablica 1** Prevalencija određenih bolesti hepatobilijarnog trakta u skupini od 337 pasa (APALKOVA, 2012.)

Najčešća sekundarna bolest jetre je vakuolarna hepatopatija. Vakuolizacija hepatocita u pasa je često posljedica nakupljanja glikogena u hepatocitima, što je izazvano visokom koncentracijom cirkulirajućih glukokortikoida, i time se veže uz hiperadrenokorticism ili terapiju glukokortikoidima. Moguć je sekundarni nastanak i kod drugih bolesti zbog stresom izazvane hiperkortizolemije. Steatoza jetre je rjeđa sekundarna bolest, a obično je vezama uz dijabetes mellitus (APALKOVA, 2012.).

Primarne neoplazije jetre smatraju se rijetkima. Metastaze se javljaju češće od primarnih tumora kod pasa, a najčešće su metastaze limfoma, hemangiosarkoma i mastocitoma (STOOT i sur., 2013.) Benigne jetrene mase sve su češće identificirane u pasa, čemu je vjerojatno uzrok rastuća popularnost u naprednoj veterinarskoj radiologiji (MATTOON i sur., 2021.).



## 5. DIJAGNOSTIKA

### 5.1. Klinički znakovi

Klinička manifestacija hepatobilijarne bolesti kod pasa je raznolika i istodobno vrlo nespecifična. Mogu biti prisutni blagi znakovi poput anoreksije i gubitka tjelesne mase, pa sve do abdominalnog izljeva, žutice, i hepatičke kome (tablica 2). Međutim, niti jedan od ovih znakova nije patognomoničan za hepatobilijarnu bolest, te ih treba razlikovati od identičnih znakova i simptoma koje su uzrokovali drugi organski sustavi (NELSON i COUTO, 2009.). Klinički znakovi koji imaju najvišu specifičnost za hepatobilijarnu bolest su žutica kože ili sluznica, povećanje trbuha uslijed organomegalije i/ili ascitesa i neurološki znakovi uzrokovani hiperamonijemijom. Korelacija sa stupnjem i težinom bolesti je slaba, a zbog dobrog rezervnog kapaciteta jetre, mnoge bolesti ostaju dugo asimptomatske (APALKOVA, 2012.).

<b><u>Generalni, nespecifični znakovi</u></b>
anoreksija
depresija
letargija
mršavljenje
sitna građa
neuredno krzno
mučnina, povraćanje
proljevanje
dehidracija
polidipsija, poliurija
<b><u>Specifičniji znakovi</u></b>
povećanje abdomena (organomegalija, izljevanje, mišićna hipotonija)
žutica, bilirubinemija, aholični feces
metabolička encefalopatija
koagulopatija

*Tablica 2: Klinički znakovi bolesti hepatobilijarnog sustava kod pasa*

Izraženost kliničkih znakova ne korelira uvijek sa prognozom, stupnjem napredovanja bolesti, niti stupnjem oštećenja jetre; makar je većina navedenih simptoma često prisutna u pasa sa terminalnim stadijem bolesti jetre (e.g., ascites, metabolička encefalopatija zbog hepatocelularne disfunkcije i stečeni portosistemski šant sa gastrointestinalnim krvarenjem). Iznimka bi mogao bit ascites, koji se nedavno pokazao kao značajan negativni prognostički

indikator u pasa sa kroničnim hepatitisom. No, suprotno od slučajeva sa izraženim kliničkim znakovima, zbog velikih zaliha i kompleksnih mehanizama funkcije jetre, često nema uopće prisutnih znakova bolesti jetre već se poremećaj u praksi vidi iz abnormalnih nalaza krvi, obavljenih za preanesteziološku obradu elektivnih zahvata (NELSON i COUTO, 2009.). U istraživanju provedenom na Tajlandu, čak 83.9% pasa sa bolesti jetre nije pokazivalo nikakve kliničke znakove bolesti. 5.7% onih ispitanih imalo je smanjen apetit ili anoreksiju, 4.6% imalo je ikterus i 3.5% povraćanje. Klinički znakovi nisu korelirali sa tipovima histološke dijagnoze (ASSAWARACHAN i sur., 2020.).

### **5.1.1. Hepatomegalija**

Povećanje obima trbuha na psu često je uzrokovano hepatomegalijom ili ascitesom. Normalno je jetra opipljiva s ventralne strane odmah kaudalno od luka zadnjih rebra, ili nije uopće opipljiva. U slučajevima pasa s pleuralnim izljevom ili drugi bolesti koje proširuju volumen prsnog koša, jetra može biti pomaknuta kaudalno i izgledati lažno povećana. Čest je i nalaz smanjene jetre kod pasa, vezano uz kronični hepatitis s fibrozom ili PSS, no mikrohepatija se ne može dijagnosticirati fizikalnim pregledom (NELSON i COUTO, 2009., WELCH FOSSUM i sur., 2002.). Zbog zaštićene lokacije žučnog mjehura u abdomenu, rijetko je moguće palpirati ga osim ako je žučni mjehur jako uvećan (NELSON i COUTO, 2009.). Ovisno o uzroku, povećanje jetre može biti generalizirano ili fokalno. Infiltrativne i kongestivne bolesti i procesi koji uzrokuju hipertrofiju hepatocita ili mononuklearnu hiperplaziju fagocitnog sustava obično rezultira glatkoj ili blago nepravilnoj, čvrstoj, difuznoj hepatomegaliji. Često se može vidjeti i fokalno ili asimetrično povećanje jetre kod proliferativnih ili ekspanzivnih bolesti koje tvore čvrste ili cistične lezije na jetri. Glatka, generalizirana hepatosplenomegalija može biti vezana s nehepatičkim uzrocima, poput povećanog intravaskularnog hidrostatskog tlaka (pasivne kongestije) ili biti sekundarna na kongestivno zatajenje desne strane srca ili perikardijalnu bolest. Slični nalaz može se naći u Budd-Chiari sindromu, odnosno začepljenju jetrenih vena, što je rijetko. Hepatosplenomegalija u pasa sa ikterusom može se pripisati benignoj hiperplaziji mononuklearnog fagocitnog sustava i ekstramedularnoj hematopoezi sekundarnoj na imunološki posredovanu hemolitičku anemiju, ili na infiltrativne procese poput limfoma, sistemske bolesti mastocita ili mijeloidne leukemije. Hepatosplenomegaliju može uzrokovati i primarna jetrena parenhimska bolest s kontinuiranim intrahepatičkom portalnom

hipertenzijom. U pasa i mačaka s ovim sindromom jetra je pri palpaciji obično čvrsta i nepravilna i često smanjena kao rezultat fibroze (NELSON i COUTO, 2009.).

### 5.1.2. Žutica

Po definiciji, žutica ili *icterus* kod pasa je žuto bojenje seruma ili tkiva zbog prekomjerne količine žučnog pigmenta ili bilirubina (SJAASTAD i sur., 2017.). Budući da normalna jetra ima sposobnost uzimanja i izlučivanja velike količine bilirubina, mora nastati ili veliki porast proizvodnje žučnog pigmenta (hiperbilirubinemija) ili težak poremećaj izlučivanja žuči (kolestaza s hiperbilirubinemijom) kako bi se žuto obojala tkiva (koncentracija bilirubina u serumu > 2 mg/dl) ili serum (koncentracija bilirubina u serumu  $\geq 1,5$  mg / dl)(NELSON i COUTO, 2009.).

Može nastati na više načina:

- Hemolitička žutica nastaje zbog nenormalno brzog razaranja eritrocita hemolizom, što stvara prevelike količine bilirubina, koji jetrene stanice ne mogu cijeloga transportirati u žuč. Povećano stvaranje eritrocita može nastati zbog nasljednih poremećaja, bakterijske ili parazitarne infekcije krvi ili reakcije antigen-protutijelo kod transfuzije
- Uzrokovana zatajenjem jetre nastaje kod bolesti jetre različitih etiologija, no mehanizam nastanka se ponavlja – bolesna jetra ne može izlučiti normalnu količinu stvorenog bilirubina u žuč
- Mladunčad normalno razvija blagi stupanj žutice tijekom prvih nekoliko dana po rođenju, jer je izlučivanje bilirubina iz nezrele jetre sporo. Kod mladunčadi je moguć i razvoj teške žutice kod fetalne eritroblastoze. Visoka koncentracija bilirubina u plazmi može dovesti do oštećenja mozga fetusa, ali i novorođenčeta, jer nije potpuno razvijena krvno-moždana barijera.
- Začepljenjem žučovoda; žuč se ne može izlučiti u crijevo i koncentracija bilirubina u izvanstaničnoj tekućini raste (SJAASTAD i sur., 2017.)
- Traumatska ili patološka ruptura bilijarnog trakta omogućuje propuštanje žuči u peritonealni prostor i dolazi do djelomične apsorpcije komponenata žuči, koje posljedično završe u sistemske cirkulaciji. Ovisno o osnovnom uzroku i vremenu koje je proteklo između rupture žuči i dijagnoze, stupanj žutice može biti blag do umjeren (NELSON i COUTO, 2009.).

Vjerojatnije je da će žutica biti klinički značajna ako primarna bolest jetre uključuje prvenstveno periportalne hepatocite nego ako lezija zahvaća centrolobularne hepatocite. Budući da i neke ekstrahepatičke i sistemske bolesti mogu prouzrokovati žuto obojenje tkiva, potrebno je napraviti evaluaciju uzroka žutice (figura 1), kako bi se potvrdila ili odbacila hepatobilijarna bolest. Potpuna nemogućnost uzimanja, konjugiranja i izlučivanja bilirubina zbog generaliziranog propadanja hepatocita jest teoretski moguća, međutim, jer je funkcionalna organizacija jetre heterogena i zato što primarne bolesti jetre ne utječu na sve hepatocite jednoliko, ukupna sposobnost jetra za preradu bilirubina je obično očuvana i u bolesti (NELSON i COUTO, 2009.).

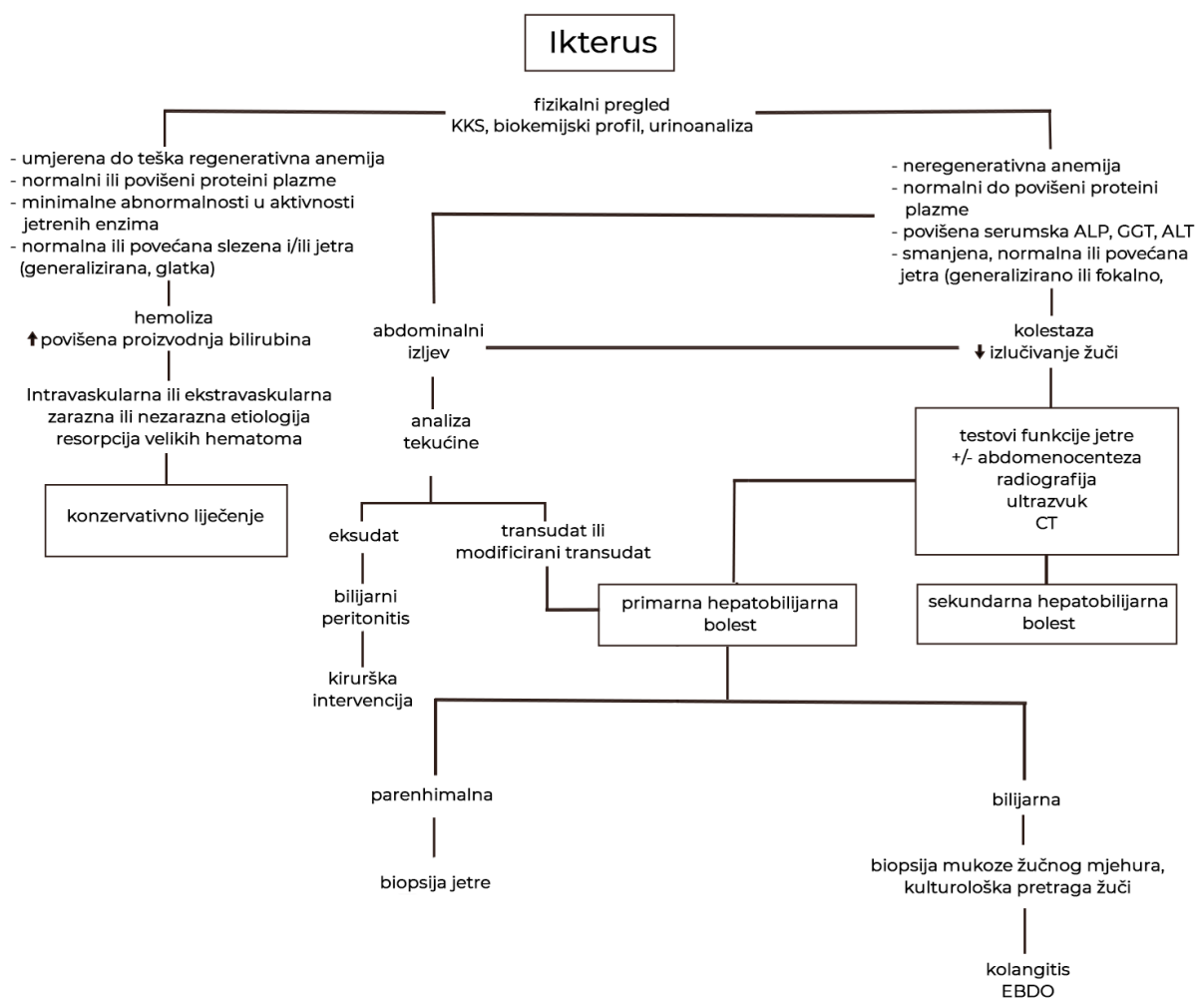


Figura 1 Algoritam za preliminarnu evaluaciju žutice (NELSON I COUTO, 2009.)

### 5.1.3. Aholični izmet

Ukoliko se žučni pigmenti zbog kolestaze ne izlučuju u crijevo, ne metaboliziraju se u sterkobilin i kao posljedica nastaje aholični izmet. Samo mala količina žučnog pigmenta je potrebna za obojati feces, stoga se ovaj znak javlja samo kod potpunih opstrukcija, što je rijetko kod pasa. Osim što je izmet blijed od nedostatka sterkobilina i drugih pigmenta, dolazi i do steatoreje zbog nedostatka žučnih kiselina za olakšavanje apsorpcije masti u crijevu. Najčešći uzroci aholičnog fecesa su mehaničke bolesti ekstrahepatičnog bilijarnog trakta (e.g. potpuna opstrukcija žučnog kanala, traumatična avulzija žučnog kanala od *duodenuma*)(NELSON i COUTO, 2009.).

### 5.1.4. Abdominalni izljev

Opća patogeneza nakupljanja tekućine u trećem prostoru je povišen hidrostatski tlak, smanjeni intravaskularni onkotski tlak ili promijenjena propusnost žila i nedovoljna resorpcija. Bolest jetre može pokrenuti 1 ili više ovih mehanizama, te izljev može biti malog ili velikog volumena. Važan dio mehanizama stvaranja ascitesa kod pasa s bolestima jetre je aktivacija sustava renin-angiotenzin-aldosteron sa zadržavanjem natrija u bubrezima i povećanim volumenom tekućine u cirkulaciji. Do aktivacije dolazi zbog smanjenja tlaka u sistemskom krvotoku uzrokovanom preusmjerenjem cirkulacije u splahničnu cirkulaciju. Ascites se u mnogim slučajevima ne razvija u velikoj mjeri sve dok zadržavanje natrija od strane bubrega ne naraste, mijenjajući ravnotežu tekućine u tijelu. Stoga antagonisti aldosterona igraju ključnu ulogu u liječenju ascitesa povezanog s jetrenom bolesti (NELSON i COUTO, 2009.).

Patogeneza izljeva u abdomen može se odrediti kemijskom i citološkom analizom tekućine, na osnovi tipa stanice i sadržaja proteina, izljevi su standardno klasificirani kao transudati, modificirani transudati, eksudati, limfa ili krv; karakteristike tekućina prikazane su tablici 3. Pojam ascites je rezerviran za tekućinu s niskim do umjerenim sadržajem proteina i niskim do umjerenim brojem stanica, odnosno za transudat ili modificirani transudat. Intrahepatična portalna hipertenzija uzrokuje izljevanje hipocelularne tekućine s niskim sadržajem proteina. Međutim, ako je tekućina prisutna u peritoneumu neko vrijeme, postaje "modificirana" i povećava se sadržaj proteina. Izuzetak su životinje s izrazitom hipoalbuminemijom povezane s bolestima jetre kod kojih ascites ostaje niskoproteinski

transudat. Ekstrahepatična okluzija portalne vene ili velika arteriovenska fistula dovode do preopterećenja portalnog venskog volumena što vodi do povećanog intrahepatičnog vaskularnog otpora; izljev je hipocelularan s niskom do umjerenom količinom proteina, kao što bi uzrokovala i difuzna mezenterična limfna opstrukcija. Primjeri uzroka uklozije vene portae uključuju intraluminalne opstruktivne mase (e.g. tromb), ekstraluminalne kompresivne mase (e.g. povećani mezenterični limfni čvor, neoplazija) i hipoplaziju ili atreziju portalne vene. Istodobna hipoalbuminemija od  $\leq 1,5$  g / dl kod pasa, povezana s difunkcijom jetrenog parenhima može dodatno ubrzati kretanje tekućine u peritonealni prostor (NELSON i COUTO, 2009.).

	Izgled	Broj stanica s jezgrom	Sadržaj proteina	Specifična težina
Transudat	Proziran, bezbojan	$<1500/\mu\text{L}$	$<2.5$ g/dl	$<1.016$
Modificirani transudat	Serosangvinozni, jantarni	$<7000/\mu\text{L}$	$\leq 2.5$ g/dl	1.010-1.031
Eksudat	Proziran; crveni, tamno žuti, zeleni	$>7000/\mu\text{L}$	$\leq 2.5$ g/dl	1.017-1.031
Septični eksudat	Mutan; crveni, tamno žuti, zeleni	$>7000/\mu\text{L}$	$\leq 2.5$ g/dl	1.020-1.031
Limfni izljev	Neproiziran, bijeli prema ružičastom	Varira; 1000-10,000/ $\mu\text{L}$	Varira; 2.5-6.5 g/dl	1.030-1.032
Krvavi izljev	crven	Varira; 1000-1500/ $\mu\text{L}$	$>3.0$ g/dl	$<1.013$

**Tablica 3** Karakteristike abdominalnih izljeva

### 5.1.5. Hepatička encefalopatija

U pasa s ozbiljnom hepatobilijarnom bolešću razvijaju se znakovi abnormalne mentacije i neurološke disfunkcije kao rezultat izlaganja kore mozga toksinima iz crijeva koje jetra nije uklonila. Ova abnormalnost je reverzibilna. Osnova patogeneze je ili izrazito smanjenje funkcionalne mase jetre ili preusmjeren protok portalne krvi razvojem

portosistemske venske anastomoze, čime se sprječava detoksikacija toksina iz gastrointestinalnog trakta. Moguća je kombinacija ovih uzroka. Tvari koje igraju ulogu u patogenezi hepatičke encefalopatije (HE), pojedinačno ili u kombinaciji, su amonijak, merkaptani, kratkolančane masne kiseline, skatoli, indoli i aromatične aminokiseline. Glavnim uzrokom smatra se povišen amonijak u krvi i na tome se temelji i terapija HE. Utjecaj amonijaka na neurotransmitore i cerebrospinalnu tekućinu je kompleksan. Mozak je vrlo osjetljiv na toksične učinke amonijaka, ali nema urea ciklus, pa se amonijak u likvoru detoksificira u glutamin. Koncentracija glutamina u likvoru u pasa pogođenih s PSS, bolje korelira sa kliničkim znakovima nego razina amonijaka u CSF ili u krvi. Psi sa kongenitalnim PSS također u likvoru imaju povećane koncentracije aromatičnih aminokiselina, posebno triptofana i njegovih metabolita, što je vjerojatno izravno povezano s koncentracijom amonijaka u likvoru (NELSON i COUTO, 2009.).

Suptilni, nespecifični znakovi HE kod pasa, koji predstavljaju kroničnu ili subkliničku encefalopatiju uključuju anoreksiju, depresiju, gubitak težine, letargiju, mučninu, vrućicu, hipersalivaciju, povremeno povraćanje i proljev. Gotovo bilo koji znak CNS-a može se primijetiti u pasa sa hepatičkom encefalopatijom, premda tipični znakovi obično nisu lokalizirani, što upućuje na generalizirano zahvaćanje mozga: drhtanje, ataksija, histerija, demencija, izrazita promjena osobnosti (obično agresivnost), kruženje, pritiskanje glave, kortikalna sljepoća i napadaji. Određeni događaji mogu potaknuti akutne epizode hepatičke encefalopatije s ozbiljnim neurološkim znakovima (NELSON i COUTO, 2009.).

#### **5.1.6. Poliurija i polidipsija (PU/PD)**

Kod ozbiljne bolesti jetre može doći i do povećane žeđi i volumena mokrenja. Smatra se da više faktora doprinosi nastanku PU/PD. Psi s urođenim i stečenim PSS-om imaju hiperkortizolemiju povezanu sa smanjenim metabolizmom kortizola u jetri i smanjenu koncentraciju proteina koji veže kortizol u plazmi. Promijenjeni osjećaj žeđi može biti i manifestacija hepatičke encefalopatije jer prekomjerno lučenje adrenokortikotropnog hormona kojeg stimuliraju abnormalni neurotransmiteri dovodi do prekomjernog lučenja kortizola i promijenjenog praga za lučenje antidiuretskog hormona. Sekundarni hiperaldosteronizam dovodi do retencije natrija i povećanog unosa vode s kompenzacijskom

poliurijom. Za polidipsiju mogu biti odgovorni i promijenjeni osmoreceptori u portalnoj veni, koji posljedično stimuliraju žeđ bez hiperosmolalnosti (NELSON i COUTO, 2009.).

## **5.2. Laboratorijske pretrage**

Početni panel parametara za psa sa sumnjom na bolest jetre treba uključivati kompletnu krvnu sliku, biokemijski profil seruma i urinoanalizu. Nakon tog može se pristupiti testovima funkcije jetre, radiografiji i ultrazvučnom pregledu abdomena, te naposljetku biopsiji jetre (HOSKINS, 2005.).

### **5.2.1. Kompletna krvna slika**

Crvena i bijela krvna slika obično nisu jako alterirane. Većina nastalih promjena vezana je uz promjenu sastava membrane eritrocita koji su odraz keliranja željeza u jetri. Kod pasa sa kongenitalnim PSS bilježi se mikrocytoza na normokromnim ili blago hipokromnim eritrocita. Blaga do umjerena anemija rjeđe je povezana sa neoplazijom jetre. Uzrok promjena na eritrocitima kod PSS, je keliranje željeza u jetri, a ne stvarni deficit željeza. Moguća je i poikilocytoza (WELCH FOSSUM i sur., 2002.). Jaka regenerativna anemija, s makrocitozom, povišen broj retikulocita i normalne do blago povećane koncentracije proteina u serumu kod pasa sa žuticom, posebno ako su prisutni sferociti, ukazuju na hemolitičku anemiju i potvrđuju stvaranje bilirubina kao uzrok žutice. Kod životinja sa DIK-om očekuje se vidjeti fragmentirane eritrocite i shistocite. Od promjena u bijeloj krvnoj slici, može se vidjeti neutrofilija ako je bolest infektivne ili neoplastične prirode, a kod zaraznog hepatitisa pasa bilježi se pancitopenija (NELSON i COUTO, 2009.).

### **5.2.2. Biokemijska analiza seruma**

#### **5.2.2.1 Jetreni enzimi**

Krvni testovi jetrenih enzima imaju široku dostupnost, nisku cijenu i lako se izvode, te se stoga često primjenjuju. Enzimi koji se koriste u veterinarskoj praksi malih životinja su alanin aminotransferaza (ALT), aspartat aminotransferaza (AST), alkalna fosfataza (ALP) i  $\gamma$ -glutamilttransferaza (GGT), od kojih su ALT i ALP najčešće korišteni testovi. ALT i AST su enzimi prisutni u visokim koncentracijama u citosolu hepatocita i kod oštećenja stanice se oslobađaju, dok su ALP i GGT epitelni, na membranu vezani enzimi, proizvedeni iz bilijarnog trakta kao odgovor na određene podražaje, e.g. kolestaza (APALKOVA, 2012.).



Utvrđen je visok stupanj korelacije između markera ozljeda jetre ALT i AST. Marker kolestaze, ALP i GGT, također su bili umjereno povezani jedni s drugima. Povišenje enzima može biti znak oštećenja jetre, ali funkciju jetre nije moguće pouzdano procijeniti na temelju enzimskih aktivnosti. Drugi je problem što se ti enzimi nalaze i u drugim tkivima i organima pa povišene vrijednosti mogu biti uzrokovane sistemskom bolešću koja utječe na jetru ili biti potpuno nevezane uz jetru (hiperadrenokorticism, hepatotoksični lijekovi, sistemske infekcije). Posebno u slučajevima blagog povišenja treba posumnjati i na ekstrahepatična tkiva. No, ako je povećanje vrijednosti dvostruko veće od gornje granice referentnog intervala specifičnost za jetru je mnogo viša (ASSAWARACHAN i sur., 2020.).

3 osnovna uzorka alteriranih enzima jetre su:

- kolestatski
- hepatocelularno curenje
- miješani

Predominatan porast aktivnosti kolestatskih enzima, ALP i GGT, je induciran zbog endokrinih poremećaja, kolestaze, neoplazija, benigne nodularne hepatičke hiperplazije, određenih lijekova ili se javlja idiopatski u određenih pasmina (ALVAREZ i WHITTEMORE, 2009.). Porast aktivnosti enzima hepatocelularnog curenja, ALT i AST, uglavnom nastaje kod direktne ozljede hepatocita, pojačanog rada enzima, cirkulatornih poremećaja, hepatotoksičnosti, infektivnih bolesti, hepatitisa i neoplazija. Kod hepatotoksičnosti ili konkomitantne kolestaze, hepatocelularne ozljede ili nekroze može nastati miješani uzorak povišenih jetrenih enzima (ALVAREZ i WHITTEMORE, 2009.; CHAPMAZ i HOSTUTLER, 2013.). Povišena aktivnost ALT često je najraniji indikator bolesti jetre kod pasa. Ako je ALT više nego dvostruko povišen od referentne granice i to dulje od 4 tjedna, predlaže se daljnja dijagnostika; ako moguće izvodi se biopsija i histopatološka dijagnostika (APALKOVA, 2012.). Porast ALT-a je slab kod bolesti u kojima dolazi do smanjenog broja hepatocita, e.g. ciroza jetre, pri čemu ponekad niti nema povišenja ALT zbog smanjenog broja hepatocita (SJAASTAD i sur., 2017.). No smanjena specifičnost može predstavljati izazov u interpretaciji nalaza. Kako nebi propustili neki dio diferencijalne dijagnoze, odnosno uzroka povećanja aktivnosti enzima, treba interpretaciji pristupiti uz karakterizaciju kliničke slike, identificirati uzorak povećanja enzimске aktivnosti, eliminirati ili potvrditi najčešće ekstrahepatične uzroke, te napraviti sistemsku obradu za hepatobilijarnu bolest (ALVAREZ i WHITTEMORE, 2009.).

U istraživanju Center SA i suradnika dokazano je da u skupini pasa sa hepatobilijarnom bolešću, 14% njih je imalo normalne vrijednosti i ALP i GGT, 15% normalne vrijednosti ALP i čak 54% normalne vrijednosti GGT. Najviše vrijednosti ALP izmjerene su kod pasa sa kolestazom, hepatopatijom uzrokovanom steroidima, kroničnog hepatitisa i nekroze jetre. Najviše vrijednosti GGT također su izmjerene kod pasa steroidnom hepatopatijom, kolestazom i nekrozom jetre (CENTER i sur., 1992.). Međutim, povišenje ALT, ALP ili oboje u istraživanju provedenom na Tajlandu pokazalo je osjetljivost od 90% za identifikaciju patologije jetre kod pasa (ASSAWARACHAN i sur., 2020.). Dvostruko povišenje vrijednosti ALT se pokazalo kao siguran indikator bolesti, sa osjetljivosti između 40 i 65% za sve patologije jetre. Također je bila povišena u 100% slučajeva nekroze. Ukoliko se vidi dvostruko povećanje serumske ALP bez značajnog povišenja ALT, to se može uzeti kao siguran znak bolesti jetre sa upalnim ili regresivnim promjenama. 35% do 45% pacijenata sa cirkulatornim poremećajem jetre i tumorima nisu imali povišene jetrene enzime. Smatraju da je osjetljivost za detekciju tih patologija kod pasa za enzime ALT i ALP između 55 i 67%. Stoga, samo na temelju nalaza normalne ALT se ne može odbaciti patologija jetre iz popisa diferencijalnih dijagnoza. ALP se inače smatra biljekom kolestaze no istraživanje je pokazalo da može biti značajno povišena aktivnost i kod steroidne hepatopatije, kroničnog hepatitisa i nekroze jetre; stoga je preporučljivo da se za biopsiju jetre uzmu u obzir i psi s neobjašnjivim značajnim povišenjem ALP. Assawarachan i suradnici predlažu da do povišenja koncentracije ALP u serumu dolazi tek u kasnijim fazama parenhimalne bolesti (ASSAWARACHAN i sur., 2020.).

Nalaz biokemijskih abnormalnosti ne mora značiti klinički značajnu bolest (CHAPMAZ i HOSTUTLER, 2013.). Utvrđeno je i preklapanje vrijednosti ALT i ALP kod pasa kod kojih nije utvrđena histološki prepoznatljiva bolest jetre (CENTER i sur., 1985.). Za sveobuhvatni pristup dijagnostici i liječenju hepatobilijarne bolesti, laboratorijski nalazi moraju biti uspoređeni sa anamnezom, kliničkom i ostalim pretragama (CHAPMAZ i HOSTUTLER, 2013.). Mnoge osnovne vrijednosti seruma, osim enzima jetre, mogu pružiti dodatnu potporu dijagnozi bolesti jetre, iako same ne bi mogle dati puno podataka (APALKOVA, 2012.).

### **5.2.2.2. Proteini**

Jetra proizvodi većinu proteina plazme, uključujući albumine, alfa i beta globuline, fibrinogen i protrombin (WELCH FOSSUM i sur., 2002.). To je praktički jedino mjesto sinteze albumina u tijelu; stoga bi hipoalbuminemija mogla biti manifestacija nesposobnosti jetre da sintetizira ovaj protein. No, prije pripisivanja hipoalbuminemije hepatičkoj insuficijenciji treba isključiti mogućnost gubitka proteina bubregom, gastrointestinalnim traktom ili krvarenjem. Ove bolesti obično rezultiraju paralelnim gubitkom globulina, a time i panhipoproteinemijom; iznimno kod upalnih gastrointestinalnih bolesti može doći do istodobnog porasta  $\mu$ -globulina koji maskira njihov gubitak. Iako panhipoproteinemija nije tipična za hipoproteinemiju jetrenog podrijetla, koncentracije globulina mogu također biti niske, zbog njegove smanjene sinteze u jetri. Koncentracije globulina su često normalne do povećane u pasa s kroničnom upalnom bolešću jetre (NELSON i COUTO, 2009.).

Zbog dugog poluživota albumina u plazmi (8 do 10 dana), mora doći do gubitka oko 80% funkcionalnih hepatocita prije nego hipoalbuminemija postane izražena, pa njen nalaz obično ukazuje na tešku kroničnu insuficijenciju jetre (NELSON i COUTO, 2009.). U istraživanju su prosječne koncentracije ukupnih proteina i albumina bile blago alterirane kod pasa sa hepatobilijarnom bolesti. Na vrijednosti su najmanje utjecale vakuolarna hepatopatija i hepatobilijarna neoplazija, pa izgleda da ove bolesti uglavnom ne ometaju metabolizam jetrenih proteina. Najniže vrijednosti zabilježene su kod vaskularnih poremećaja, što je i očekivani učinak kod hipoperfuzije jetre (APALKOVA, 2012.).

### **5.2.2.3. Amonijak**

Mjerenje koncentracije amonijaka u plazmi nije jedan od standardnih kliničkih testova, ali može biti prikladan pri sumnji na hepatičku encefalopatiju ili PSS. Amonijak se apsorbira u crijevima, i portalnim krvotokom odlazi u jetru, gdje se uglavnom pretvara u ureu. Povećane koncentracije amonijaka u sustavnoj cirkulaciji mogu sugerirati ozbiljno smanjenje funkcionalnog jetrenog tkiva, koje nije u stanju adekvatno metabolizirati amonijak, ili upućuju na prisutnost portosistemske anastomoze, koja remeti dovod amonijaka do jetre i izostaje detoksikacija. Također može biti uzrokovano nedostatkom uree u ciklusu ili anomalijama u portalnoj cirkulaciji zbog kojih krv iz crijeva zaobilazi jetru.

Test amonijaka u krvi nije vrlo osjetljiv na parenhimske bolesti jetre, osim ako one nisu dovele do razvoja stečenog PSS. To je vjerojatno zbog velikog rezervnog kapaciteta jetre, pa bi samo gubitak većine tkiva utjecao na metabolizam amonijaka; zbog čega se smatra korisnim za utvrđivanje prognoze. Nije utvrđena korist testa kod pasa sa bolestima žučnih puteva ili sekundarnim bolestima jetre, budući da niti jedan pacijent u tim skupinama nije imao amonijak izvan referentnog raspona (APALKOVA, 2012.).

Postoje neki tehnički zahtjevi kod mjerenja amonijaka u uzorku krvi koji mogu utjecati na nalaz ako se ne izvedu pravilno. Uzorak krvi treba odmah ohladiti i odvojiti plazmu u rashlađenoj centrifugi. Eritrociti pasa enzimatski generiraju amonijak, pa nalaz može biti lažno povišen ako se plazma ne izdvoji odmah. Kontaminacija uzorka krvi urinom također može lažno povećati koncentraciju amonijaka (APALKOVA, 2012.). Potreban je oprez pri interpretaciji rezultata kod štenadi irskog vučjeg hrta kod kojih se amonijak fiziološki nalazi u višoj razini (JOHNSTON i TOBIAS, 2018.).

Istraživanje je pokazalo da pri dijagnostici portosistemskih vaskularnih anomalija, mjerenje amonijaka iz krvi na tašte ima puno veću specifičnost i donekle veću osjetljivost nego preprandijalne žučne kiseline. Postoje i dokazi da bi amonijak izmjeren postprandijalno (6 h nakon obroka) mogao pružiti bolje informacije od mjerenja iz uzorka natašte (APALKOVA, 2012.). Drugo istraživanje sugerira da arterijska koncentracija amonijaka točnije prikazuje status amonijaka u krvi kod pasa s hepatobilijarnom bolešću nego venska mjerenja, jer skeletni mišići mogu metabolizirati amonijak (NELSON i COUTO, 2009.).

#### **5.2.2.4. Test tolerancije na amonijak**

Test tolerancije na amonijak se izvodi davanjem 5% otopine amonijevog klorida rektalno ili oralno u dozi od 2 ml/kg tjelesne mase, te se nakon 20 i 40 minuta mjere vrijednosti amonijaka u plazmi. Kod životinja sa PSS, koncentracija iznosi drastično više od životinja koje su sposobne metabolizirati amonijak u ureu u jetri. Potrebno je ranije izmjeriti i bazalnu koncentraciju amonijaka u plazmi. U istraživanju se rektalna primjena pokazala povoljnijim od oralne (ROTHUIZEN I VAN DEN INGH, 1982.). Test tolerancije na amonijak smatra se osjetljivim pokazateljem jetrene insuficijencije (WELCH FOSSUM i sur., 2002.).

#### **5.2.2.5. Urea**

Urea se stvara kao produkt detoksikacije amonijaka porijeklom iz crijeva, i odvija se samo u jetri (NELSON i COUTO, 2009.). Kod vaskularnih poremetnji jetre, dolazi do smanjenog prijenosa amonijaka u jetru i posljedično manje proizvodnje uree, što se odrazi na serumske vrijednosti. Kod ostalih bolesti, učinak je manje izražen ali moguć (APALKOVA, 2012.). Kapacitet jetre za detoksikaciju uree je toliko velik da pad funkcije nastupa tek sa ozbiljnom, opsežnom „end-stage” bolesti jetre. Dugotrajni ograničeni unos proteina je najčešći uzrok snižene uree u krvi. Prethodna terapija tekućinom i/ili izrazita nerenalna PU/PD također će rezultirati smanjenjem vrijednosti (NELSON i COUTO, 2009.). Razina uree u krvi jako variraju na individualnoj razini (APALKOVA, 2012.).

#### **5.2.2.6. Bilirubin**

Zbog velikog rezervnog kapaciteta mononuklearnog fagocitnog sustava i jetre, za obradu bilirubina (70% hepatektomija neće uzrokovati žuticu), hiperbilirubinemija može nastati samo kod jako povećane proizvodnje bilirubina ili smanjenog izlučivanja žučnog pigmenta. Povećana proizvodnja od uništavanja eritrocita proizlazi iz intravaskularne ili ekstravaskularne hemolize, ali se u hrtova može javiti u vezi s rabdomiolizom. Budući da su promjene na membrani eritrocita česta komponenta primarnih hepatobilijarnih poremećaja, ubrzano uništavanje crvenih krvnih zrnaca doprinosi hiperbilirubinemiji (NELSON i COUTO, 2009.). Vidljiva žutica kao rezultat hiperbilirubinemije, postaje očita tek pri vrlo visokim koncentracijama uzrokovanim teškom bolesti jetre. Najviše vrijednosti serumskog bilirubina u istraživanju, su bile prisutne u pacijenata s bolestima žučnih puteva i terminalnim stadijem bolesti jetre. Podaci sugeriraju da bilirubin nije vrlo osjetljiv parametar u otkrivanju bolesti jetre kod pasa, iako u nekim slučajevima vrijednost može porasti vrlo visoko (APALKOVA, 2012.).

#### **5.2.2.7. Žučne kiseline**

Žučne kiseline sintetizira jetra, bilijarnim traktom se izlučuju u crijeva i većina se ponovno vraća u jetru putem portalne cirkulacije. Jetrena insuficijencija ne dovodi do smanjenja cirkulirajućih žučnih kiselina, jer je kapacitet za proizvodnju i resorpciju iz crijeva velik. Suprotno tome, životinja s bolešću jetre razvija povišenu koncentraciju žučnih kiselina u sustavnoj cirkulaciji, zbog oštećene sposobnosti jetre za transport žučnih kiselina iz

portalne krvi. Mogu se mjeriti iz seruma ali hemoliza i lipemija mogu dovesti do lažnih rezultata. Također, spontano pražnjenje žučnog mjehura tijekom razdoblja posta može rezultirati zavaravajuće visokim rezultatom uzorka. Idealno se žučne kiseline mjere iz dva uzorka seruma. Prvi iz krvi uzete natašte [preprandijalne žučne kiseline (PRSBA)], a drugi nešto nakon hranjenja, obično nakon 2 sata [postprandijalne žučne kiseline (POSBA)]. Postoje određene individualne varijacije u vremenu nakon hranjenja tijekom kojeg je koncentracija žučne kiseline najviša, stoga bi nekoliko uzoraka nakon obroka moglo poboljšati pouzdanost testa, premda je to u praksi često neizvedivo (APALKOVA, 2012.).

Normalna jetra brzo čisti žučne kiseline, tako da POSBA bilježi mali ili nikakav porast u usporedbi s PRSBA. U životinja s PSŠ-om, abnormalni protok krvi rezultira skretanjem žučnih kiselina iz enterohepatičke cirkulacije, u sistemsku cirkulaciju i povišenom serumskom koncentracijom nakon obroka. Nužno je dobiti uzorke natašte i postprandialno, jer su PRSBA redovito u normalnim vrijednostima i kod PSŠ. Abnormalnosti u serumskim žučnim kiselinama primjećuju se i kod drugih bolesti, ali mladi psi s POSBA preko 100  $\mu\text{mol/L}$  i mikrohepatijom obično imaju PSŠ (WELCH FOSSUM i sur., 2002.).

Generalno vrijednost PRSBA iznad 20  $\mu\text{mol/L}$  ili POSBA veći od 25  $\mu\text{mol/L}$  upućuje na histopatološku abnormalnost hepatobilijarnog sustava ili portosistemsku vaskularnu anastomozu (CENTER i sur., 1991.). Koncentracije serumskih žučnih kiselina rano se povećavaju kod pasa sa zastojećem žuči; i u tim okolnostima stupanj povišenja ne daje naznake funkcije jetre (NELSON i COUTO, 2009.). Treba biti oprezan pri interpretaciji nalaza kod maltežera zbog fiziološki viših vrijednosti PRSBA i POSBA (JOHNSTON i TOBIAS, 2018.) Osjetljivost testa najveća je kod pasa s ozbiljnom bolešću jetre (ciroza, kronični hepatitis, nekroza jetre ili kolestaza). Smatra se da dva uzorka zajedno imaju najbolju osjetljivost za determinaciju ciroze jetre, portosistemske vaskularne anomalije, i hepatopatije uzrokovane glukokortikoidima (CENTER i sur., 1991.). Također, ako oba uzorka imaju abnormalnu vrijednost, smanjen je rizik od netočno očitanih rezultata.

Visoka koncentracija žučnih kiselina dobra je potvrda prisutne bolesti jetre, ali ne pomaže razlikovati individualne bolesti jetre niti procijeniti ozbiljnost bolesti. U istraživanju Sveučilišta u Helsinkiju, najveća srednja vrijednost PRSBA je zabilježena kod pasa s

poremećajima bilijarnog trakta, što se i očekuje u odnosu na kolestazu. Najviša koncentracija POSBA zabilježena je kod pasa s vaskularnim anomalijama, također u skladu s drugim istraživanjima. Čini se da mjerenje žučne kiseline često daje potvrdu za dijagnozu bolesti jetre, ali rezultati također mogu biti negativni i kod pasa sa prisutnom hepatobilijarnom bolesti. Također, kao što je prethodno sugerirano, ne može se diferencirati vrsta bolesti po visini razine serumskih žučnih kiselina (APALKOVA, 2012.).

#### **5.2.2.8. Kolesterol**

Vrijednosti kolesterola u serumu daju korisne informacije za samo ograničeni broj hepatobilijarnih bolesti. Visoke vrijednosti ukupnog kolesterola uočene su u pasa s teškom intrahepatičnom kolestazom koja uključuje žučne kanale ili bilijarnu opstrukciju i poremećenu ekskreciju slobodnog kolesterola u žuč i naknadnu regurgitaciju kolesterola u krv. Niske ukupne koncentracije kolesterola zabilježene su kod pasa s kroničnom teškom hepatocelularnom bolešću, a često i u pasa s urođenim portosistemskim šantom. Pretpostavlja se da je hipokolesterolemija posljedica izrazito promijenjene crijevne apsorpcije (i povećane upotrebe) kolesterola za sintezu žučnih kiselina kada je poremećena njihova enterohepatična cirkulacija, kao što se događa kod PSS-a (NELSON i COUTO, 2009.).

#### **5.2.2.9. Glukoza**

Hipoglikemija kod pasa može biti povezana s hepatobilijarom bolesti. Međutim metabolizam glukoze u jetri je jedna od funkcija koja se zadnja gubi pri zatajenju jetre i očuvana je sve dok ne preostane manje od 20% funkcionalne mase jetre, kada se gubi kapacitet za održavanje normoglikemije. U tome stanju gube se hepatociti s funkcionirajućim glukoneogenetskim i glikolitičkim sustavima enzima, te dolazi do grešaka u razgradnji inzulina u jetri. Hipoglikemija se dakle javlja pri terminalnim stadijima bolesti jetre. Ako se hipoglikemija identificira i potvrdi ponavljanjem testa, te se isključe ekstrahepatički uzroci hipoglikemije, treba se svakako posumnjati na PSS, ozbiljnu generaliziranu hepatopatiju ili primarni tumor jetre; jer je hipoglikemija česta u paraneoplastičnom sindromu kod pasa s velikim hepatocelularnim karcinomima, koji pri rastu proizvodi inzulinu sličan faktor rasta. Kod ljudi sa PSS je uočena hipoglikemija kao biti posljedica više razine inzulina u cirkulaciji uzrokovane smanjenim metabolizmom kod prvog prolaska u jetri, ali to nije istraženo kod pasa (NELSON i COUTO, 2009.).

#### **5.2.2.10. Elektroliti**

Jaka odstupanja elektrolitima nisu uobičajena za bolest jetre ali predlaže se izmjeriti količinu kalija u serumu (WELCH FOSSUM i sur., 2002.). Metabolička alkalozna je obično uzrokovana prekomjernom terapijom diureticima kod pasa s kroničnim zatajenjem jetre i ascitesom. Hipokalemija i metabolička alkalozna međusobno se potenciraju, te pogoršavaju znakove hepatične encefalopatije (NELSON i COUTO, 2009.).

#### **5.2.2.11. Protein C**

Aktivnost proteina C u plazmi nedavno je procijenjena kao marker hepatobilijarne bolesti u pasa. Sintetizira se u jetri i cirkulira plazmom kao antikoagulantski proenzim. Niska aktivnost proteina C povezana je s trombotičkim poremećajima i stečenim i urođenim hepatobilijarnim poremećajima. Najniže vrijednosti zabilježene su kod pasa sa PSS, a istraživanjem je zabilježen porast vrijednosti nakon kirurškog liječenja PSS. Time se može reći da aktivnost proteina C u plazmi odražava stanje portalne jetrene perfuzije, i mjerenjem razine se može pratiti njeno poboljšanje. Također može pomoći u razlikovanju pasa s intrahepatičnom hipoplazijom portalne vene (vrijednost >70%) od onih s portalnom sistemskom vaskularnom anomalijom (aktivnost <70%) (NELSON i COUTO, 2009.).

#### **5.2.2.12. MiRNA-122**

MiRNA-122 je molekula podrijetlom iz hepatocita, te se vadi iz seruma i analizira kvantitativnom lančanom reakcijom polimeraze u realnom vremenu (RT-PCR). Dobivena miRNA-122 ima dijagnostičku vrijednost kao stabilniji pokazatelj hepatocelularne ozljede kod pasa nego jetreni enzimi, aminotransferaze, posebno u slučajevima gdje aminotransferaze ne prelaze normalnu razinu u serumu (EMAN i sur., 2018.). Međutim, njegovu upotrebu u kliničkim uvjetima potrebno je dodatno proučiti. (ASSAWARACHAN i sur., 2020.)

#### **5.2.2.13. GLDH, SDH, 5'-ND, CHE**

U istraživanju na 37 pasa uspoređene su vrijednosti enzima za koje se smatra da imaju dijagnostički potencijal za bolesti hepatobilijarnog sustava. Vrijednosti glutamat dehidrogenaze (GLDH), sorbitol dehidrogenaze (SDH), 5'-nukleotidaze (5'-ND) i kolin esterase (CHE) uspoređene su s vrijednostima za AST i ALT, ALP, GGT i albumin. Utvrđeno je da je GLDH najosjetljiviji parametar a hepatobilijarnu bolest od navedenih sa



osjetljivošću od 92% za hepatobilijarnu bolest, a njegove vrijednosti također odražavaju stupanj nekroze jetrenih stanica. Vrijednost SDH bila su u korelaciji sa vrijednostima ALT, ali je osjetljivost bila niska (43%). 5'-ND je značajno bolje razlikovao poremećaj bilijarnog trakta i druge lezije od ALP i GGT. CHE je imao širok referentni raspon, nisku osjetljivost i nije bio u korelaciji s ALB. Stoga pojedinačna određivanja CHE možda neće imati dijagnostičku vrijednost kod pasa (ABDELKADER I HAUGE, 1986.).

#### **5.2.2.14. Protrombinsko i aktivirano parcijalno tromboplastinsko vrijeme**

Jetra ima ključnu ulogu svim aspektima koagulacije jer većina faktora koji reguliraju prokoagulaciju, antikoagulaciju i fibrinolizu, se stvaraju, aktiviraju ili razgrađuju u jetri (WEBSTER, 2017.) Hemoragična tendencija može biti znak bolesti jetre ili zastoja žuči kod pasa (APALKOVA, 2012.). Kod 66% pasa s bolesti jetre uključenih u istraživanje, rezultati testa koagulacije su bili van referentnih vrijednosti (BADYLAK I VAN FLEET, 1981.). Stoga su PT i APTT testovi osjetljivi na bolest jetre, odnosno produženi se mogu smatrati indikatorima degeneracije, upale, ciroze i neoplazije (BADYLAK I VAN FLEET, 1981.).

#### **5.2.3. Urinoanaliza**

Bilirubinurija može biti normalan nalaz u uzorcima psećeg urina specifične težine veće od 1,025, pa hiperbilirubinurija tek u vrlo visokoj razini ukazuje na bolest jetre (APALKOVA, 2012.). Hiperbilirubinurija može prethoditi nastanku hiperbilirubinemije i žutice. Također se kristali bilirubina i amonijevog biurata mogu naći u urinu zdravih životinja i ne upućuju nužno na bolest. Hiperamonijemia kombinirana s prekomjernom količinom mokraćne kiseline (zbog njene smanjene pretvorbe u allantoin u jetri), premašuje bubrežni prag i pogoduje stvaranju kristala, posebno u alkalnom urinu, što predisponira životinju na stvaranje urolita (NELSON i COUTO, 2009.). Hiperurikemija i hiperamonijemija dovode do povećanog izlučivanja urata i amonijaka mokraćom, potičući taloženje kristala amonijeva biurata u mokraći. Hematurija, piurija i proteinurija mogu se pojaviti ako se formiraju uratni kalkuli (WELCH FOSSUM i sur., 2002.). Ako se uzorci urina uzimaju serijski i pravilno obrađuju, ponovljeno odsustvo urobilinogena sugerira, ali nije specifično za totalnu ekstrahepatičnu bilijarnu opstrukciju. Hipostenurija može biti značajka kongenitalnog ili stečenog PSS-a i teške hepatocelularne bolesti povezane s PU/PD i hiperkortizolizmom (NELSON i COUTO, 2009.).

### 5.3. Vizualne dijagnostičke metode

#### 5.3.1. Ultrazvuk

Ultrazvučna dijagnostika je vrlo pogodna za snimanje jetre jer pokazuje promjene u strukturi tkiva kao razlike u ehogenosti. To omogućuje usporedbu jetrenog tkiva s drugim mekim tkivima, kao i otkrivanje heterogenih struktura unutar jetrenog parenhima. Također, za razliku od radiografije, ultrazvučni val ne remeti trbušni izljev koji je često prisutan kod bolesti jetre (APALKOVA, 2012.). U praksi je individualno varijabilno teško prepoznati suptilne promjene u difuznoj ehogenosti jetre (MATTOON i sur., 2021.). Kod portosistenskog šanta se povremeno primijeti proširena intrahepatična žila ili komunikacija intrahepatičnog šanta s kaudalnom šupljom venom na ultrazvuku. Kod ekstrahepatičnih šantova, crijevo može spriječiti vizualizaciju samog šanta, ali može se primijetiti mikrohepatija s malo uočljivih jetrenih ili portalnih vena. Mjehur i bubrežne zdjelice trebaju se procijeniti radi kamenca, jer su uratni kamenci radiolucetni i teško ih je vidjeti na rendgenskim snimkama (WELCH FOSSUM i sur., 2002.). „Color doppler” može pružiti dodatnu pomoć u evaluaciji vaskularnih anomalija jetre (APALKOVA, 2012.)

Ultrazvučno se mogu otkriti i bolesti bilijarnog trakta, iako se čini da je njihova ultrazvučna dijagnoza manje točna od vaskularnih poremećaja (KEMP i sur., 2013.). Veličina žučnog mjehura varira, ovisno o tome kada je životinja hranjena; čak 53% novostvorene žuči nakuplja se unutar žučnog mjehura tijekom dugotrajnog posta. Prosječni volumen žučnog mjehura kod zdravog psa iznosi 1 ml/kg ili manje nakon 12 satnog posta (MATTOON i sur., 2021.). Mogu se vidjeti prošireni žučni kanali ili žučni mjehur i procijeniti debljina stijenke žučnog mjehura (KEMP i sur., 2013.). Zadebljana stijenka često je pokazatelj hepatobilijarne bolesti (APALKOVA, 2012.). Zid žučnog mjehura slabo se vidi na ultrazvuku ili se vidi kao tanka (1-2 mm) ehogena linija u pasa. *Ductus hepaticus* se obično ne vidi, ali povremeno se identificira ventralno od portalne vene i tada se može izmjeriti promjer koji treba iznositi manje od 3mm. Mukokela je ultrazvučno karakterizirana pojavom zvjezdastih ili fino prugastog uzorka žuči, a od sluzi se razlikuje odsustvom kretanja žuči (CREWS i sur., 2009.). Ehogeni sedimenti (sluz) mogu biti prisutni fiziološki unutar lumena u normalnih pasa (MATTOON i sur., 2021.) Po mnogim istraživanjima ultrazvučno se nije prepoznala opstrukcija žučnih kanala. Na ultrazvuku se može detektirati i prekid kontinuiteta stijenke žučnog mjehura, a rupturu prati perikolecistična reakcija, i ponekad se može vidjeti

lokalizirana ili generalizirana ehogena peritonealna tekućina (CREWS i sur., 2009.). Perikolecistična hiperehogena masnoća ili tekućina sugeriraju na rupturu žučnog mjehura ali ne mogu dati konačnu dijagnozu (BESSO i sur., 2000.).

Iako je ultrazvuk dobar u otkrivanju bolesti jetre, ultrazvučna dijagnostika rijetko može odrediti dijagnozu u slučaju difuznih parenhimskih bolesti. Točnost ultrazvučne procjene naspram histološke potvrde dijagnoze u istraživanju na 337 pasa iznosila je samo 36,5% (APALKOVA, 2012.). Ultrazvučni nalazi nedosljedno otkrivaju poremećaje hepatobilijarnog sustava, pa ultrazvučna dijagnostika ima značajna ograničenja u predviđanju osnovne bolesti i konačna dijagnoza bolesti jetre pasa ne može se postaviti samo na temelju ultrazvučne pretrage (KEMP i sur., 2013., ASSAWARACHAN i sur., 2020.)

### **5.3.2. Rendgensko snimanje**

Rendgensko snimanje se može koristiti uglavnom za procjenu veličine i oblika jetre, i eventualno preciznije lociranje lezija. Povećanje jetre se rendgenološki vidi u latero-lateralnoj projekciji kao kaudalno pomicanje želučane osi i pilorusa. Mikrohepatija nije jasno vidljiva, ali se može prepoznati po okomitijem kutu fundusa želuca prema kralježnici. Najveći problemi s radiografijom u snimanju jetre su što već umjerena količina trbušnog izljeva remeti snimanje i što ne postoji način za procjenu jetrenog parenhima (APALKOVA, 2012.).

Kontrastna snimanja su od velike koristi u lokalizaciji vaskularnih anomalija jetre. Za dijagnostiku PSS izvodi se portalna venografija. Prihvatljiv pristupi ovoj tehnici su splenoportografija, operativna mezenterijska portografija i operativna splenoportografija. Ova dva operativna postupka zahtijevaju opću anesteziju i inciziju abdomena. Najprije se učini mjerenje portalnog tlaka (fizioloških vrijednosti 6-13 cm H<sub>2</sub>O) jer produljena anestezija interferira s interpretacijom. Postavi se kateter 22Gu *venu lienalis* ili mezenteričnu venu, i injicira kontrastni medij na bazi joda u dozi od 0,5-1 ml/kg. Potom se pacijent snimi u latero-lateralnoj i ventrodorzalnoj projekciji. Kontrastni medij fiziološki treba teći u portalnu venu, ući u jetru i granati se više puta, zamućujući ekstrahepatičnu i intrahepatičnu portalnu vaskulaturu. Preusmjeravanje kontrastnog medija u sistemsku cirkulaciju ukazuje na PSS. Postupak je povezan s malo komplikacija (NELSON i COUTO, 2009.).

### **5.3.3. Kompjuterizirana tomografija**

Uporaba računalne tomografije („computerized tomography”, CT) ili magnetske rezonancije (MRI) za procjenu hepatobilijarnog sustava je ograničena. Daje se prednost CT-u samo za otkrivanje vaskularnih anomalija jetre. Korištenje CT-a uspoređeno je s ultrazvukom za otkrivanje metastaza u jetri i za ovu indikaciju nije se mogla utvrditi očita superiornost CT-a (JOHNSTON i TOBIAS, 2018.). Kod jetrenih neoplazija, prije resekcije jetre, bilo bi dobro napraviti CT snimanje sa volumetrijskim prikazom, kako bi se mogla procijeniti količina tkiva koju treba resecirati i količina tkiva koja ostaje. Tokom istoga snimanja može se izvesti „staging” jetrene neoplazije. (STOOT i sur., 2013.)

## 6. KOAGULOPATIJE

Bolesti jetre su asocirane sa abnormalnostima u hemostazi (PRINS i sur., 2010.). Pojam hemostaza odnosi se na procese koji sprječavaju ili svode na najmanju mjeru gubitak krvi u organizmu. Ako su hemostatski mehanizmi nedovoljno učinkoviti, čak i lakša ozljeda, koja ne mora biti vanjska, može prouzrokovati obilan gubitak krvi. Krv i tkiva sadrže blizu 50 različitih tvari koje sudjeluju u procesu zgrušavanja. Ravnoteža između prokoagulantnih i antikoagulantnih tvari određuje hoće li ili neće doći do zgrušavanja. Aktivacija čimbenika zgrušavanja je kompleksna lančana reakcija. Stupnjevito aktiviranje neaktivnih molekula označava biološki proces koji nazivamo kaskadna reakcija (SJAASTAD i sur., 2017.). Odsustvo samo jednog čimbenika može blokirati cijeli proces jer jedna molekula aktivira mnoge druge molekule u narednim koracima. Većina čimbenika se stvara u jetri, gdje njihova sinteza ovisi o primjerenoj opskrbi vitaminom K (WEBSTER, 2017.). Nemogućnost sintetiziranja čimbenika ovisnih o vitaminu K (II, VII, IX i X) može uzrokovati klinički očito krvarenje (NELSON i COUTO, 2009.). Kako je vitamin K topljiv u mastima, one su potrebne za njegovu resorpciju iz crijeva, pa nedostatna resorpcija masti uzrokuje deficit vitamina K. Najčešći uzrok malapsorpcije masti je smanjeno izlučivanje žuči u crijeva zbog ekstrahepatične bilijarne opstrukcije ili smanjene proizvodnje žuči (SJAASTAD i sur., 2017.). Zbog toga, povećana sklonost krvarenju u pacijenata s bolesti jetre može biti posljedica smanjene proizvodnje čimbenika zgrušavanja zbog pada funkcije u hepatocitima ili deficita vitamina K uslijed bolesti bilijarnog trakta. Kod životinja sa potpunom opstrukcijom žučnih puteva, nedostatak vitamina K se očituje pomoću produljenog PT i APTT (NELSON i COUTO, 2009.). Da bi se izbjegla krvarenja, kod teških bolesti jetre uobičajen je nadomjestak vitamina K (SJAASTAD i sur., 2017.). Primarna ili metastatska neoplazija jetre također može uzrokovati koagulopatiju koja nije povezana sa gubitkom hepatocelularne sposobnosti stvaranja ili razgradnje koagulacijskih proteina (NELSON i COUTO, 2009.).

Ozbiljna bolest parenhima jetre predisponira pse na razvoj diseminirane intravaskularne koagulopatije (DIK), koja se češće javlja u slučajevima akutne bolesti. Uznapredovali slučajevi koagulopatija dovode do hematemeze i melene, koje mogu biti fatalne. Kod pasa sa akutnom nekrozom jetre, neki su kliničari primijetili trombocitopeniju, koja se smatra povezanom s povećanom upotrebom ili sekvestracijom trombocita.

Koagulopatije uglavnom nisu klinički relevantne osim onih uzrokovanih akutnim zatajenjem jetre, potpunom opstrukcijom žučovoda ili aktivnim DIK-om. Češće je subkliničko produljenje aktiviranog djelomičnog tromboplastinskog vremena za 1,5 puta, abnormalna količina proizvoda razgradnje fibrina (10 do 40x ili veća) i promjenljiva koncentracija fibrinogena (<100 do 200 mg/dl) u pasa s ozbiljnom parenhimskom jetrenom bolesti. Povišeni D-dimeri česti kod bolesti jetre i u tim slučajevima ne ukazuju uvijek na DIK. Predloženo je da se nespecifično povišenje može dogoditi u bolesti jetre kao rezultat smanjenog klirensa (NELSON i COUTO, 2009.).

Prije zahvata na jetri mora se utvrditi koagulacijski status pacijenta (WELCH FOSSUM i sur., 2002.) Idealno se izrađuje cjelovit profil zgrušavanja koji uključuje jednofazno PT, APTT, proizvode razgradnje fibrina, sadržaj fibrinogena i broj trombocita (NELSON i COUTO, 2009.). Po nekim izvorima najvažniji parametar za procijeniti je vrijeme krvarenja sluznice (WELCH FOSSUM i sur., 2002.). U dobermana i ostalih pasmina s velikom učestalošću nasljednih poremećaja hemostaze svakako treba provesti dodatne testove koagulacijskog profila (MAY i MEHLER, 2011.). U istraživanju provedenom na Sveučilištu u Utrechtu, kod 75% pasa sa jetrenom bolesti bila je prisutna jedna ili više abnormalnost u profilu koagulacije. APTT je bilo značajno produženo kod pasa sa kroničnim hepatitisom, sa i bez ciroze jetre. Kod pasa sa hepatitisom i cirozom jetre bilo je značajno snižena količina izmjerenih trombocita, APTT i faktora IX, u usporedbi sa psima sa drugim hepatopatijama. Koncentracija D-dimera nije bila značajno promijenjena ni u jednoj skupini. 3 je pasa, različitih patologija jetre, zadovoljavalo kriterije za diseminiranu intravaskularnu koagulopatiju (DIK). Najviše hemostatskih abnormalnosti zabilježeno je kod pasa sa cirozom jetre, čemu je vjerojatno razlog smanjena sinteza, a ne pojačana potrošnja faktora koagulacije (PRINS i sur., 2010.)

U drugom istraživanju na 310 pasa rađena je usporedba profila koagulacije sa komplikacijama krvarenja nakon biopsije vođene ultrazvukom. Psi s produljenim PT imali su veći rizik od komplikacija naspram pacijenata s normalnim vrijednostima PT. Samo u jako trombocitopeničnim slučajevima uočene su značajne komplikacije krvarenja. (BIGGE i sur., 2001.). Krvarenje nakon biopsije vođene ultrazvukom vjerojatnije je ako je broj trombocita manji od 80 000 stanica/ $\mu$ l ili ako je PT produljen (NELSON i COUTO, 2009.).

U trećem istraživanju, psi sa vremenom koagulacije produljenim za više od 25% su u 2.9% slučajeva razvili ascites nakon biopsije i time smatra da nema značajne poveznice između nastanka ascitesa i produljenog vremena koagulacije (MORITZ i sur., 2018.).

Blage abnormalnosti u rezultatima koagulacijskog testa nisu kontraindikacija za izvođenje biopsije jetre, ali zahvat treba odgoditi, ako je to moguće, ukoliko postoje klinički dokazi o krvarenju ili izrazitim abnormalnostima u rezultatima testova koagulacije. Liječenje s vitaminom K1 u dozi 0,5 do 1,0 mg/kg SC q12h indicirano je 1 ili 2 dana prije operacije. Ponavljanje PT-a i APTT-a u roku od 24 sata nakon primjene vitamina K1 treba pokazati normalne ili gotovo normalne vrijednosti. Doza može biti posljedično prilagođena i operacija ponovno odgođena. Ako je postojalo minimalno poboljšanje rezultata testova koagulacije nakon primjene vitamina K1, daje se svježa smrznuta plazma prije ulaska u zahvat. Ako je krvarenje prekomjerno tijekom ili nakon zahvata i ne može se lokalno kontrolirati izravnim pritiskom ili primjenom tvari za promicanje ugrušaka, treba započeti transfuziju pune krvi ili plazme (NELSON i COUTO, 2009.).

Osim podležećeg rizika od koagulopatije, anatomija jetre predstavlja i broj drugih izazova u hemostazi. Opskrba jetre krvlju proizlazi i iz portalnog krvotoka i sistemskih arterijskih izvora, pri čemu se dobiva većina krvi preko velikih grana portalne vene, koje imaju tanku stijenku. Osim toga, desni lateralni i medijalni režnjevi jetre prijanjaju na poduži dio kaudalne šuplje vene. Seciranje oko ovih venskih struktura može uzrokovati laceraciju velikih žila koje brzo krvare (MAY i MEHLER, 2011.).

Unatoč činjenici da većina proteina i inhibitora koagulacije, osim von Willebrandova faktora i vjerojatno faktora VIII, su sintetizirani u jetri; ukupna učestalost kliničkih posljedica poremećaja u hemostazi su niske. Zabilježene su i subkliničke i klinički manifestirane koagulopatije u životinja s teškim bolestima jetrenog parenhima (SJAASTAD i sur., 2017.). Generalno se pacijenti sa hepatobilijarnom bolesti mogu smatrati potencijalno hipokoagulabilni, no događaju se i slučajevi hiperkoagulabilnosti (WEBSTER, 2017.). Stoga prisutnost bolesti jetre može povećati rizik od i krvarenja i od tromboze (JOHNSTON i TOBIAS, 2018.).

## 7. BIOPSIJA JETRE

Za dijagnostiku ne-vaskularnih bolesti jetre potrebno je dati uzorak na histopatološku procjenu. Uzorak jetre se uzima postupkom biopsije. Histopatološka dijagnoza pomaže u evaluaciji pacijenta, procjeni uspješnosti terapije i točnoj prognozi. Međutim, biopsat prikazuje stanje samo malog djelića jetre i može, u nekim slučajevima, ne biti reprezentativan uzorak za cijeli organ. Nalaz je, stoga, potrebno interpretirati u skladu sa nalazima ultrazvučne pretrage, laparoskopije i ostalih izvedenih pretraga (ROTHUIZEN i TWEDT, 2009.). U nekim slučajevima indicirana je i kulturološka pretraga žuči, pa se tijekom biopsije također uzima uzorak žuči (NELSON i COUTO, 2009.). Kod nekih vaskularnih bolesti jetre, poput hipoplazije vene portae, odnosno mikrovaskularne displazije, do dijagnoze se može doći samo kombinacijom histopatologije i neke vizualne metode (e.g. ultrazvučne dijagnostike) (ROTHUIZEN i TWEDT, 2009.).

Biopsija jetre ozbiljan je medicinski postupak koji često zahtijeva opću anesteziju, pa mora postojati indikacija za uzimanje biopsije (APALKOVA, 2012.). Indikacije za biopsiju jetre uključuju (1) objasniti abnormalne rezultate jetrenih testova, i/ili funkcije, ako traje duže od 1 mjeseca, (2) objasniti nepoznat uzrok hepatomegalije, (3) utvrditi uključenost jetre u sistemske bolesti, (4) stupnjevanje neoplastične bolesti, (5) objektivna procjena odgovora na terapiju, (6) procijeniti napredak prethodno dijagnosticirane, neizlječive bolesti (NELSON i COUTO, 2009.) Ukoliko je izvodi kirurg sa pravilnom naobrazbom i iskustvom, biopsija jetre se smatra sigurnim zahvatom. Može se izvesti s nekoliko različitih tehnika, minimalno invazivno, fine-needle aspiracijom jetre (FNA), biopsijom iglom, i invazivno, laparoskopski i laparotomijom. Postoje prednosti i mane svake tehnike izvođenja biopsije jetre (ROTHUIZEN i TWEDT, 2009.). Većina tehnika jetrene biopsije su jednostavne za naučiti i trebale bi biti dio prakse svake veterinarske organizacije koja se bavi malim životinjama. Tehnika se bira na temelju stanja pacijenta, veličini jetre, dostupnoj opremi, iskustvu operatera i financijskim uvjetima. Komplikacije su rijetke, no kliničar se ne smije upuštati u zahvat ukoliko nije spreman prepoznati, dijagnosticirati i liječiti komplikacije ukoliko se pojave (KERWIN, 1995.). Pri odabiru tehnike koju će se koristiti za uzimanje biopsije, treba razmotriti i koja bi bila prikladna za dijagnosticiranje bolesti na koju se sumnja i je li zdravstveno stanje pacijenta prikladno za invazivni postupak. Bez obzira na odabranu tehniku, profil koagulacije pacijenta se mora utvrditi prije zahvata, jer se krvarenje s mjesta



uzorkovanja smatra najčešćom komplikacijom biopsije, iako je i dalje rijetka komplikacija u pasa bez poremećaja zgrušavanja (APALKOVA, 2012.). Psi koji se podvrgavaju biopsiji jetre moraju prethodno postiti najmanje 12 sati, bez obzira na odabrani pristup (NELSON i COUTO, 2009.).

FNA tehnika je često korištena, minimalno invazivna tehnika biopsije koja je jeftina, jednostavna za izvođenje, a pacijentu nije nužno potrebna niti sedacija. Stopa komplikacija je niska. Uzorak se često uzima jednostavnim injekcijskom iglom od 20G do 22G Navođenje ultrazvukom je neophodno ukoliko su lezije fokalne. Treba imati na umu da, iako je jednostavna za izvođenje, FNA daje vrlo promjenjive, a ponekad i nepouzdan rezultate. Tome je uzrok mala veličina uzorka, koji uključuje samo zasebne stanice, ne prikazujući arhitekturu tkiva. Ova metoda je bolja je za detekciju difuznih nego fokalnih ili periportalnih bolesti (APALKOVA, 2012.).

Veći uzorci perkutane biopsije mogu uzimati se pomoću biopsijskih igala (e.g. Tru-Cut) koje mogu biti ručne, poluautomatske ili automatske; također uz ultrazvučno navođenje. Tru-Cut igla se oslanja na to da tkivo upadne u korito za uzorak, a zatim ga oštro odvoji vanjska kanila (NELSON i COUTO, 2009.). Procedura je s automatskim uređajem brža i može se uzeti uzorak čak i iz tvrde, fibrotične jetre. Prema istraživanju, samo 48% biopsija uzetih biopsijskom iglom se po histološkoj dijagnozi podudaralo s invazivno uzetim biopsijama. Razlozi loših rezultata mogu biti isti kao kod FNA: uzorak nije reprezentativan i nije obuhvatio postojeću leziju, što je najteže postići ako je potonja lokalizirana periportalno ili se uzorak uzima površinski. U drugoj studiji, 42% uzoraka uzetih iglom imalo je manje od šest portalnih trijada, a 17% ih je bilo previše usitnjeno da bi se moglo adekvatno procijeniti. To ukazuje da za osjetljivo tkivo poput jetre biopsijska igla nije najbolja metoda uzorkovanja (APALKOVA, 2012.)

U istraživanju na 105 pacijenata, od kojih je bilo 94 pasa, kojima je uzeta biopsija navođenjem ultrazvukom; post-intervencijske komplikacije su se javile u 24.8 % ispitanika. Od svih ispitanika 21.9% je razvilo lakše, a 2.9% teške komplikacije. 22 od 94 pasa razvilo je ascites, od kojih su 3 imala produljeno vrijeme zgrušavanja za više od 25%. Količina tekućine u abdomenu je u svim slučajevima bila mala do srednja. Smatraju da nema značajne

korelacije između abnormalnosti u zgrušavanju i krvarenju nakon biopsije navođene ultrazvukom (MORITZ i sur., 2018.). No, u drugom istraživanju, nakon perkutane biopsije vođene ultrazvukom do obilnog krvarenja je došlo u 42.2% slučajeva. Do pada hematokrita je došlo u 85.3% slučajeva. Nije bilo korelacije između promjene hematokrita (HCT) niti pojave komplikacija sa početnim HCT, varijablama koagulacije, serumske aktivnosti enzima jetre, koncentracije bilirubina u serumu, brojem biopsija, veličinom igle za biopsiju, iskustvom radiologa, niti histološkom dijagnozom. Perkutana biopsija jetre vođena ultrazvukom kod pasa s normalnim ili blagim abnormalnostima u koagulaciji po tome rezultira s velikom učestalošću asimptomatskih, obilnih krvarenja, ali malo komplikacija (1,9%) (REECE i sur., 2020.).

Perkutana biopsija jetre ne izvodi se ako postoji dobra šansa da se bolest može ispraviti kirurški, kao u nekim slučajevima opstrukcije ili vaskularnih anomalija; tada se uzorak uzima za vrijeme operacije za završnu dijagnostičku procjenu (NELSON i COUTO, 2009.). U izvođenju invazivnijih metoda biopsije, laparoskopiji i laparotomiji, mogu se uzeti veći uzorci biopsije, te se abdomen može izravno makroskopski procijeniti i kontrolirati moguće krvarenje. Laparoskopjska tehnika je manje invazivna i stoga je sigurnija od pune laparotomije (APALKOVA, 2012.).

Laparoskopjske biopsije jetre povećavaju točnost dobivanja dijagnostičkih uzoraka u usporedbi sa slijepim, perkutanom, tehnikama. Osim toga, laparoskopjska omogućuje bruto pregled jetre koji se ne može postići perkutanom biopsijom, što pomaže izabrati mjesto uzorkovanja (APALKOVA, 2012.). Abdominalni izljevi velikog volumena ometaju izravnu inspekciju jetre i drugih struktura i moraju se ukloniti prije započinjanja laparoskopjske biopsije (NELSON i COUTO, 2009.). Laparoskopjska biopsija može se koristiti kod difuznih ili fokalnih bolesti i najbolja je za lezije smještene blizu periferije reznja. Uzimaju se laparoskopjskim biopserom koji ulazi zajedno s kamerom, često bez dodatnih hemostatskih tehnika (MAY i MEHLER, 2011.). Predlaže se uzorak uzeti uz okretanje (APALKOVA, 2012.). Očekuje se blago, samoograničavajuće krvarenje. Ako ne dolazi do spontanog zgrušavanja, laparoskopjskom se mogu postaviti hemostatska sredstava (e.g. želatinska spužva) na mjesto biopsije, upotrebiti monopolarna elektrokoagulacija, postaviti hemoklipsa ili ligatura petlje. Ako se krvarenje nastavi unatoč naporima da se zaustavi ili je

krvarenje dovoljno značajno da ometa vizualizaciju kamerom, preporučuje se „otvoriti pacijenta” i kirurški zaustaviti krvarenje. Nakon izvršene biopsije, sva mjesta biopsije jetre treba prekontrolirati prije uklanjanja kamere iz abdomena, kako bi se osiguralo da nijedno ne krvari (MAY i MEHLER, 2011.). Nedavna retrospektivna studija sugerira da biopsati uzeti laparoskopski daju uzorke usporedive po veličini i kvaliteti s laparotomnim biopsijama. Laparosko uzimanje biopsije jetre vezano je uz samo 7,5% slučajeva komplikacija, koje uglavnom uključuju potrebu za prelaskom na laparotomiju ili za transfuzijom (APALKOVA, 2012.). U jednoj studiji, 4,4% pacijenata podvrgnutih laparoskopskoj biopsiji jetre je bila potrebna transfuzija (MAY i MEHLER, 2011.). Prednosti laparoskopske biopsije nad laparotomije uključuje smanjenu stopu postoperativnih infekcija, manju postoperativni bol i kraće vrijeme hospitalizacije (BOOTHE, 2015.).

No, za kirurški ispravljive bolesti, pristup izbora je laparotomija pri čemu se uzorak za histopatologiju dobiva istodobno sa ispravljanjem bolesti (NELSON i COUTO, 2009.). Kirurške biopsije jetre treba uzimati rano tijekom laparotomije kako bi se minimalizirale hepatocelularne promjene uzrokovane produljenom anestezijom ili manipulacijom crijevima (BOOTHE, 2015.). Druge indikacije uključuju malenu jetru, nedostupnu ultrazvučnu opremu ili činjenicu da operater nije iskusan sa spomenutim perkutanom metodama. Laparotomija dopušta temeljiti pregled jetre, bilijarnog trakta i portalne vene kao i drugih abdominalnih struktura, poput limfnih čvorova. Žuč se može uzorkovati lako i sigurno. Mogu se dobiti veći uzorci za histopatološki pregled i mogu se koristiti posebne tehnike bojanja. No, potrebna je opća anestezija, postupak traje dulje i mogu nastati ozbiljne komplikacije kod hipoaalbuminičnih životinja, osobito onih s ascitesom (NELSON i COUTO, 2009.).

Zbog pozicije jetre kranijalno u abdomenu, kod velikih pasa sa dubokim prsištem, jetra može biti teže dostupna za biopsiju, pa se preporuča proširiti inciziju kranijalno (WELCH FOSSUM i sur., 2002.). Biopsija se može raditi na bilo kojem opipljivo proširenom režnju s pažnjom na smjer prolaza igle kako bi se izbjeglo probijanje stijenke žučnog mjehura. Životinja je u tu svrhu najčešće smještena u desnu lateralnu rekumbenciju i izvodi se biopsija lijevih režnjeva. Postavljanje kranijalnog dijela tijela na višu poziciju pomoći će u "predstavljanju" jetre operateru (NELSON i COUTO, 2009.). U laparotomiji se uzorci često uzimaju metodom ligature ili uređajem za biopsiju, ovisno o položaju lezije (APALKOVA,

2012.). Opisane su i metode giljotine, biopsija bušenjem, madracnim šavom, i novim alatom, ultrazvučno aktiviranim skalpelom (APALKOVA, 2012., MAY i MEHLER, 2011.). Metodom ligature i giljotiniranjem mogu se uzeti uzorci sa periferije reznja i dobivaju se uzorci različitih veličina. Lezije udaljene od periferije jetre može se uzorkovati pomoću „punch” biopsije, pri čemu se dobivaju uzorci debljine polovice reznja, obično sa dijafragmatske površine jetre (BOOTHE, 2015.). Novija istraživanja sugeriraju da je ultrazvučno aktivirani skalpel vrlo prikladan za uzimanje biopsije jetre (APALKOVA, 2012.). Uzimaju se 2 ili 3 uzorka, i ukoliko je indicirano, jedan od uzoraka stavlja se u sterilnu posudu za kulturološko ispitivanje (NELSON i COUTO, 2009.). Aspiracija žuči za citološku ili kulturološku analizu se može postići uz navođenje ultrazvukom ili laparoskopski. No, čak i ako se koristi igla malog profila, može doći do istjecanja žuči, pa se nastoji pri aspiraciji potpuno evakuirati sadržaj žučnog mjehura, a iglu treba zabiti u žučni mjehur kroz parenhim jetre kako bi se spriječilo curenje. Neki kirurzi radije uzorkuju žuč tijekom laparotomije jer se mogu postaviti podržavne niti na mjesto aspiracije kako bi se spriječilo curenje (NELSON i COUTO, 2009.).

U studiji koja je uspoređivala pet različitih metoda kirurške biopsije, metoda ligature osigurala je najveću količinu portalnih trijada u uzorku, dok je ultrazvučni skalpel prouzročio najmanje krvarenja, a „punch” biopsija najviše, iako je krvarenje bilo minimalno kod svih metoda (APALKOVA, 2012.). U drugoj studiji, uspoređene su količine gubitka krvi iz biopsija jetre dobivene pomoću a „punch” biopsija, igle za biopsiju, ligatura, laparoscopa i ultrazvučno aktiviranim skalpelom. Uzorci su uzeti sa centralnih i perifernih lokacija. Sve su tehnike rezultirale minimalnim krvarenjem; a značajno manje krvarenja je bilo kod perifernih biopsija ultrazvučno aktiviranim skalpelom i metodom ligature. Kod lezija smještenih centralno, ultrazvučno aktivirani skalpel prouzročio je znatno manje krvarenja od drugih metoda. To je važno imati na umu prilikom izvođenja biopsije na pacijentu s rizikom od krvarenja(MAY i MEHLER, 2011.).

Intraoperativno krvarenje iz otvorenih biopsija jetre se može kontrolirati primjenom lokalnog hemostatatskog sredstva, ligiranjem žile koja krvari ili ligiranjem reznja proksimalno od mjesta biopsije (MAY i MEHLER, 2011.).Treba voditi računa da distalno od ligature ostane batrljak tkiva, kako ligatura ne bi sklznula sa prhkog jetrenog tkiva, i

uzrokovala krvarenje (MAY i MEHLER, 2011., ASSAWARACHAN i sur., 2020.). Upotreba neapsorbirajućih šivaćih materijala i malih rezova mogu smanjiti rizik od nastanka komplikacija. Nakon biopsije stavlja se zavoj kako bi se mjesto kirurške incizije držalo čisto tijekom oporavka, a životinja se postavlja u položaj koji omogućava kompresiju mjesta biopsije na jetri tjelesnom težinom (e.g. lijevo bočno ležanje). Potrebno je pružiti postoperativnu analgeziju jer probijanje kapsule jetre može biti bolno (NELSON i COUTO, 2009.).

Psi s u prosjeku izgube 2 ml krvi tijekom biopsije jetre, no, i dalje treba postoperativno monitorirati pacijent za znakove krvarenja, kontroliranjem boje sluznica, frekvencije srca, kvalitete pulsa i mjerenjem hematokrita (MAY i MEHLER, 2011.). Iako se krvarenje obično javlja u neposredno nakon zahvata, zabilježeno je krvarenje čak 13 dana nakon biopsije jetre (MAY i MEHLER, 2011.). Druge komplikacije koje se vežu uz biopsiju jetre su postbiopsijska bol, peritonitis, ascites, šok i komplikacije povezane s općom anestezijom (BIGGE i sur., 2001., MORITZ i sur., 2018.). Postbiopsijsko krvarenje može dovesti i do smrti pacijenta (MORITZ i sur., 2018.). U slučaju perforacije žučnog mjehura ili *ductus choledochusa* može se pojaviti bilijarni peritonitis. Uz kiruršku traumu jetre, može doći do razmnožavanja anaerobnih bakterija u hipoksičnim dijelovima jetre, stoga bi se perioperativno trebali koristiti antibiotici širokog spektra (ASSAWARACHAN i sur., 2020.).

Treba se pobrinuti da uzorak uzet u biopsiji obuhvaća dovoljno tkiva za točnu histološku procjenu. Biopsija iglom ima ograničene indikacije za upotrebu zbog veličine dobivenog uzorka (ROTHUIZEN i TWEDT, 2009.). Tri do dvanaest, odnosno prosječno šest portalnih trijada se smatra se odgovarajućom veličinom uzorka za patohistološku dijagnostiku (ASSAWARACHAN i sur., 2020., APALKOVA, 2012.). Po jednom istraživanju, igla veličine 14G može dati uzorak dovoljne veličine za histopatološku dijagnostiku. Usporedbom uzoraka dobivenih „punch” biopsijom od 8 mm, laparoskopskom košaricom od 5 mm dobiven je udio uzoraka u skladu sa standardima biopsije (ASSAWARACHAN i sur., 2020.). Smatra se da laparoskopske i laparotomne biopsije daju uzorke dovoljne veličine.

Sljedeće je ograničenje da interpretacija uzoraka biopsije podliježe značajnim varijacijama ovisnim o patologu koji ih promatra; u idealnom bi slučaju više od jednog patologa trebalo procijeniti svaki uzorak. Zbog neslaganja koje se ponekad pojavljuje u uzorcima uzetim od iste životinje u laparoskopiji i u laparotomiji, uvijek treba uzeti nekoliko uzoraka, po mogućnosti s različitih mjesta na jetri (APALKOVA, 2012.). Dobivanje višestrukih uzoraka iz jetre moglo bi biti važnije od metode biopsije (ASSAWARACHAN i sur., 2020.). Kod difuznih jetrenih bolesti, uzorak se može uzeti nasumično, no kod fokalnih lezija je potrebno oprezno izabrati mjesto uzorkovanja, te pri perkutanim metodama koristiti ultrazvučno ili laparoskopsko navođenje (ROTHUIZEN i TWEDT, 2009.). Ultrazvučnim navođenjem mogu se uzorkovati samo lezije koje se mogu prepoznati ultrazvučnom dijagnostikom (MORITZ i sur., 2018.). Velike fokalne lezije trebaju se uzorkovati na periferiji lezije, jer neoplastična masa može imati nekrotični centar, i maligne karakteristike najbolje se uočavaju na periferiji mase (ROTHUIZEN i TWEDT, 2009.). Uzorak uzet za biopsiju može biti dijagnostički bezvrijedan ukoliko je biopsat zgnječen, fragmentiran ili sadrži uglavnom krv i nekrotični dio lezije (ASSAWARACHAN i sur., 2020.). Za rutinsku obradu histopatološkim pregledom, uzorci tkiva jetre se potapljaju u puferiranom 10% formalinu u omjeru 10 :1. Za ostala posebna bojanja razgovara se s patologom. Dio uzorka može se zamrznuti za molekularne pretrage (e.g. PCR za organizme ili klonalnost tumora). Citološka analiza je rijetko preporučljiva zbog niskog dijagnostičkog prinosa i često zavaravajućih rezultata (NELSON i COUTO, 2009.).

Maksimalna vrijednost rezultata se dobije koreliranjem rezultata histopatološke pretrage sa ostalim dijagnostičkim testovima i suradnjom kliničara i patologa (ROTH i MEYER, 1995.). Histološke kriterije za dijagnosticiranje bolesti jetre kod pasa standardizirala je World Small Animal Veterinary Association (WSAVA) (ASSAWARACHAN i sur., 2020.). Histopatološka procjena smatra se zlatnim standardom dijagnostike za mnoge bolesti jetre, ali ima i svoje granice u primjeni (LIDBURY i SUCHODOLSKI, 2016.).

## 8. PREOPERATIVNA RAZMATRANJA

Kirurgija jetre i ekstrahepatičnog bilijarnog trakta predstavlja tehničke izazove zbog pristupa leziji; nošenja sa gusto vaskulariziranim prhkim hepatičkim tkivom; potencijalno teško zacjeljujućim tkivom ekstrahepatičnog bilijarnog trakta; i utjecaja primarnog stanja na odgovor pacijenta na liječenje (BOOTHE, 2015.). Zbog manjka fibroznih prstena u jetri, oštra resekcija je teško izvediva i rezultira povlačenjem krvnih žila u parenhim jetre što čini podvezivanje struktura izuzetno teškim. Izravnom kompresijom jetre u svrhu postizanja hemostaze može doći do ishemije i nekroze stlačenih stanica (WELCH FOSSUM i sur., 2002.).

Uobičajeno je preoperativno davanje tekućinske terapije pacijentu no kod pacijenata sa hepatobilijarnim bolestima treba imati na umu da se kristaloidima dodatno razrjeđuje koncentracija albumina; pa treba razmotriti mogućnost davanja plazme ili i drugih koloidnih tekućina. Koncentracija albumina manja od 2g/dL usporava zarastanje rana. Jaka odstupanja elektrolitima nisu uobičajena za bolest jetre ali predlaže se prethodno izmjeriti količinu kalija u serumu, jer su ovi pacijenti povremeno hipokalijemični. Sve nepravilnosti u elektrolitima potrebno je ispraviti prije ulaska u zahvat (WELCH FOSSUM i sur., 2002.).

Većina postupaka izvedenih na jetri uključuje po život opasan rizik od krvarenja. Jetra je neophodan organ za proizvodnju prokoagulantnih i antikoagulantnih tvari (JOHNSTON i TOBIAS, 2018.). Prije zahvata na jetri stoga se mora utvrditi koagulacijski status pacijenta, ponajprije vrijeme krvarenja sluznice (WELCH FOSSUM i sur., 2002.). Psihama sa hematokritom nižim od 20% preporučljivo je dati transfuziju krvi prije zahvata (tablica 4).

$$\text{Potreban volumen krvi} = \text{volumen krvi primatelja} \times \frac{\text{željeni HCT} - \text{stvarni HCT primatelja}}{\text{HCT krvi donora s antikoagulantom}}$$

**Tablica 4** Izračun potrebnog volumena pune krvi za transfuziju (WELCH FOSSUM, 2002.)

Pacijente s produljenim jednofaznim protrombinskim vremenom (OSPT ili PT) i djelomičnim tromboplastinskim vremenom (PTT) treba nadzirati zbog krvarenja prije, tijekom i nakon operacije (WELCH FOSSUM i sur., 2002.). Životinje sa produljenim PT i APTT može se liječiti preoperativnim vitaminom K1 u dozi 0,5 do 1,0 mg/kg SC ql2h

tijekom 24 - 48h prije operacije; no kod hitnih zahvata, primjena svježe smrznute plazme brže će zamijeniti nedostatke faktora zgrušavanja (MAY i MEHLER, 2011.).

Rizik od krvarenja je od posebne važnosti kad se radi hepatektomija jer funkcija jetre se može znatno smanjiti nakon operacije (JOHNSTON i TOBIAS, 2018.). Prije ulaska u zahvat kirurški tim se treba dogovoriti oko okidačke točke gubitka krvi za administraciju transfuzije (BOOTHE, 2015.).

U pacijenata s jako kompromitiranom hepatobilijarnim funkcijom ili onih koji se podvrgavaju opsežnoj resekciji jetre, treba razmotriti preoperativno ispitivanje funkcije jetre. Koncentracija amonijaka u plazmi pod anestezijom ne mijenja se kod inače zdravih pasa nakon 40% hepatektomije, ali se značajno povećava nakon hepatektomije 60% tkiva jetre. Hipoglikemija nije bila povezana s resekcijom jetre od otprilike 50%, ali može se dogoditi kada je 70% parenhima uklonjeno (JOHNSTON i TOBIAS, 2018.). Mnoge životinje sa bolesti jetre su anoreksične i potrebna im je nutritivna suplementacija prije zahvata, no hipoglikemija se javlja tek kod jako uznapredovalog zatajenja jetre. Preporuča se monitoring razine glukoze u krvi i po potrebi suplementacija glukoze (WELCH FOSSUM i sur., 2002.).

Psi sa obilnim ascitesom mogu imati problem s ventilacijom zbog pritiska tekućine na dijafragmu koja posljedično ograničava širenje pluća. Kod tih pacijenata se preporuča ukloniti dio tekućine iz abdomena prije indukcije kako bi spriječili hipoveilaciju u anesteziji (WELCH FOSSUM i sur., 2002.).

Pri anesteziji životinje s PSŠ-om mora se biti izuzetno oprezan. Zbog smanjene funkcije jetre i nepravilnog krvotoka, apsorpcija, metabolizam i klirens farmakoloških pripravaka su znatno smanjeni. Uz to, na lijekove koji su visoko vezani uz proteine utječu niske koncentracije albumina što može rezultirati povećanom razinom nevezanog lijeka u cirkulaciji. Treba izbjegavati lijekove koji se metaboliziraju u jetri i one koji se u velikoj mjeri vežu na proteine. Benzodiazepini također mogu negativno utjecati na neurološku funkciju u hepatoencefalopatičnih bolesnika. Treba pratiti razinu glukoze u krvi kod pacijenata sa PSŠ, jer imaju smanjene zalihe glikogena, te se najčešće izvode na mladim životinjama koje su sklone hipoglikemiji i hipotermiji. Hipotermija smanjuje minimalnu alveolarnu koncentraciju plinskih anestetika (WELCH FOSSUM i sur., 2002.).



U jetri se fiziološki nalaze anaerobne bakterije koje mogu proliferirati ishemijom jetre ili hipoksijom, stoga su profilaktički antibiotici nužni kod većine pacijenata podvrgnutim operaciji jetre. Farmakokinetika antibiotika može se promijeniti u pacijenata s usporenim metabolizmom jetre, promjenama u hepatičnom arterijskom ili portalnom krvotoku, hipoalbuminemijom ili smanjenjem izlučivanjem žuči. Antibiotici su posebno indicirani u liječenju hepatičke encefalopatije, bakterijskog hepatitisa i apscesa jetre. Derivati penicilina, metronidazol i klindamicin su prikladni su i relativno sigurni u pacijenata s kompromitiranom jetrenom funkcijom, a imaju dobro djelovanje protiv anaerobnih bakterija. Treba izbjegavati potencijalno hepatotoksične antibiotike (Kloramfenikol, klortetraciklin, eritromicin) (WELCH FOSSUM i sur., 2002.)

Poboljšanje ishoda se postiže minimaliziranjem rizika od nastanka komplikacija izradom točne preoperativne procjene i odabirom najbolje metode liječenja za pacijenta (BOOTHE, 2015.).

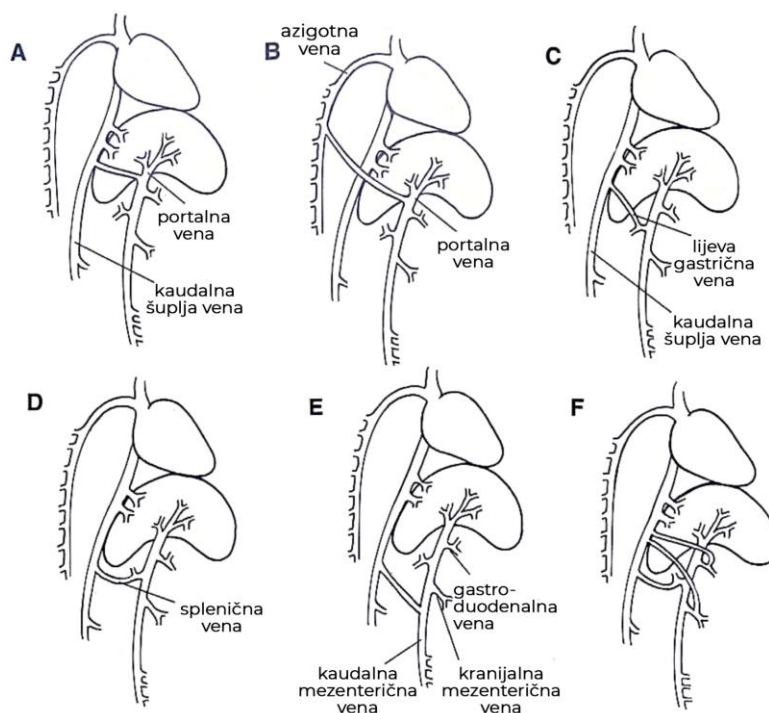
## 9. SPECIFIČNE BOLESTI I LIJEČENJE

### 9.1. Portosistemski šantovi

Portosistemski šantovi (PSŠ) pripadaju u skupinu bolesti jetrenih vaskularnih anomalija, a odnose se na skupinu bolesti u kojoj anomalne žile omogućuju odvodnju krvi iz želuca, crijeva, gušterače i slezene izravno u sistemski krvotok, pri čemu se zaobilazi jetra i izostaje metabolizam i detoksikacija tvari u krvi (JOHNSTON I TOBIAS, 2018., WELCH FOSSUM i sur., 2002.). Abnormalnosti u portalnoj cirkulaciji rezultiraju neadekvatnim razvojem jetre, smanjenim metabolizmom i proizvodnjom bjelančevina, smanjenim metabolizmom i klirensom lijekova i endogenih i egzogenih toksina, retikuloendotelnom disfunkcijom, promijenjenim metabolizam masti i, s vremenom, progresivnim zatajenjem jetre (JOHNSTON i TOBIAS, 2018.). Također, važne hepatotrofne tvari iz gušterače i crijeva ne dopijevaju u jetru, što rezultira atrofijom jetre ili neuspjehom jetre da postigne normalnu veličinu, što rezultira mikrohepatijom (WELCH FOSSUM i sur., 2002.). Postoje neke tendencije povezane sa pasminom, što upućuje na genetsku osnovu bolesti, ali također se pretpostavlja da je većina portalnih šantova i rezultat nekih još nedefiniranih intrauterinih inzulata. Poznato je da eksperimentalno smanjenje protoka u pupčanoj veni kod ovaca i drugih vrsta može rezultirati razvojem PSŠ-a i asimetričnom opskrdom režnjeva jetre krvlju; što vjerojatno vrijedi i kod pasa. To bi objasnilo zašto je relativno čest nalaz pasa s istodobno više od jednog urođenog krvožilnog poremećaja u jetri (e.g. kongenitalni PSŠ u kombinaciji s intrahepatičkom hipoplazijom portalne vene ili mikrovaskularnom displazijom) i također bi objasnio zašto psi s urođenim PSŠ-ovima imaju veću prevalenciju drugih urođenih mana, kao što su kriporhizam i srčani poremećaji. (NELSON i COUTO, 2009.).

Postoji više načina podjele portosistemskih šantova, od kojih je jedna podjela na intrahepatični ili ekstrahepatični, koji oboje mogu biti kongenitalni ili stečeni. Kongenitalni ekstrahepatični šantovi su pojedinačne vaskularne anomalije smještene izvan jetrenog parenhima pri čemu dolazi do spajanja *vene portae* ili jedne od njezinih pritoka (*gastrica sinistra*, *vena lienalis*, kranijalne ili kaudalne mezenterijske ili gastroduodenalne vene) s *venom cavom caudalis* ili *venom azygos* (NELSON i COUTO, 2009.). Ekstrahepatični PSŠ čine gotovo 63% pojedinačnih šantova kod pasa. Opisano je mnogo različitih anastomoza koje čine ekstrahepatične PSŠ: (1) *v. portae* do *v. cave caudalis*, (2) *v. portae* do *v. Azygos*, (3) *v. gastrica sinistra* do *v. cave caudalis*, (4) *v. lienalis* do *v. cave caudalis*, (5) *v. gastrica*

*sinistra*, v. *mesenterica cranialis* ili *caudalis* ili gastroduodenalna vena do *vene cave caudalis* i (6) kombinacija navedenih (WELCH FOSSUM i sur., 2002.). Najčešći su portokavalni no sve se češće javljaju gastrofrenični ili splenofrenični ekstrahepatični šantovi; koji su u jednoj studiji na 172 pasa činili su čak 37% dijagnosticiranih šantova. Budući da su ove venske anastomoze intermitentno komprimirane, klinički znakovi obično nisu očitii sve do starije dobi ili psi ostaju asimptomatski (SCHECK, 2007., JOHNSTON I TOBIAS, 2018.). Važno obilježje kongenitalnih PSS je nizak tlak u *veni portae*, jer se dio krvi odvodi šantom zbog visokog otpora u sinusoidalnoj cirkulaciji. Stoga psi s urođenim PSS nemaju hepatogeni ascites, osim ako nisu ozbiljno hipoalbuminemični. To omogućuje diferencijaciju kongenitalnih od stečenih šantova, jer se kod stečenih često javlja portalna hipertenzija i prateći ascites (NELSON i COUTO, 2009.).



**Ilustracija 3** Portosistemske anastomoze: A) portokavalni; B) portoazigotni; C) gastrokavalni; D) splenokavalni; E) gastromezenterični F) kombinacija (JOHNSTON i TOBIAS, 2018.)

Stečeni ekstrahepatični šantovi obično su višestruki i predstavljaju oko 20% svih psećih PSS-a (WELCH FOSSUM i sur., 2002.). Smatra se da nastaju zbog povećanog otpora u portalnom sustavu ili u povećanom otporu u kranijalnoj šupljoj veni. U tim slučajevima kombinacija hemodinamskih, anatomskih i angiogenetskih čimbenika dovodi do

neoangiogeneze i otvaranja već postojećih vaskularnih veza između portalne i sistemske cirkulacije. Najmanje tri embrionalne veze, bez ili sa minimalnom perfuzijom, prisutne su u zdravih životinja i mogu se povećati u slučaju portalne hipertenzije: lijeva koliko-pudendalna, lijeve gastro-kardijačne ezofagalne grane i freno-portalne vene. Otvaranjem "sigurnosnog ventila" postanu funkcionalne portosistemske anastomoze (BERTOLINI, 2019.).

Intrahepatični šantovi se nalaze u jetri; obično su to urođeni, pojedinačni šantovi koji se javljaju jer se *ductus venosus* ne uspije zatvoriti nakon rođenja ili mogu nastati kada postoje drugi portali u jetrenoj veni ili anastomoze kaudalne vene šuplje. Kongenitalni intrahepatični PSS čine oko 35% pojedinačnih šantova kod pasa. Intrahepatični PSS mogu biti lijevostrani, pri čemu se smatra da predstavljaju perzistentni fetalni duktus venosus; desnostrani ili središnji pri čemu vjerojatno imaju drugo embriološko podrijetlo (WELCH FOSSUM i sur., 2002.). Mnogo veća prevalencija ekstrahepatičnog nad intrahepatičnim PSS-om u studijama, djelomično može biti posljedica činjenice da je intrahepatični PSS teže operirati i ima lošiju prognozu, te se zbog toga ti pacijenti rjeđe dovode na operativni zahvat (APALKOVA, 2012.).

Hepatička mikrovaskularna displazija je stanje koje karakteriziraju male intrahepatične portalne žile i portalna endotelna hiperplazija koja omogućuje mikroskopsko preusmjerenje krvi kroz jetru bez makroskopskog portosistemskeg šanta. Ovo se stanje dijagnosticira histopatološkim pregledom uzoraka biopsije jetre i važna je diferencijalna dijagnoza za makroskopske šantove. Mezenterijski portogrami u pasa s mikrovaskularnom displazijom jetre su normalni (WELCH FOSSUM i sur., 2002.). Arteriovenske (A-V) fistule čine oko 2% pojedinačnih šantova i mogu biti urođene ili stečene. Stečene A-V fistule javljaju se sekundarno zbog traume, tumora, kirurških zahvata ili degenerativnih procesa zbog kojih arterije pucaju u susjedne vene. Fistule su obično makroskopske komunikacije koje se stvaraju između grana jetrene arterije i portalne vene. Vjeruje se da se kao urođene lezije razvijaju kao rezultat neuspješne diferencijacije zajedničkog embriološkog kapilarnog pleksusa u arteriju ili venu. Pogođene životinje obično razviju portalnu hipertenziju i višestruke kolateralne žile, te često imaju ascites (WELCH FOSSUM i sur., 2002.).

Ekstrahepatični portosistemiški šantovi su najčešći kod minijaturnih i toy pasmina pasa, najčešće patuljastih gubičara s 2.13% prevalencijom u pasmini po nekim istraživanjima. Koliji također imaju predispoziciju za ekstrahepatične PSS-ove, unatoč tome što su veliki psi (NELSON i COUTO, 2009.). Intrahepatički portosistemiški šantovi su češći kod pasa velikih pasmina (APALKOVA, 2012.). Imaju veliku prevalenciju u kern terijerima, jorkširskim terijerima, zapadno-škotskim bijelim terijerima, maltezerima, havanezerima, drugim terijerima i patuljastim gubičarima. Drugo istraživanje navodi njemačke ovčare, retrievere, dobermane, irski setere, samojede i irske vučje pse. Povećana prevalencija pasmine sugerira genetsku osnovu bolesti, ali to je samo istraženo u irskih vučjih pasa, u kojima je dokazana nasljedna osnova za patentni *ductus venosus*; i u kern terijera za ekstrahepatični PSS, koji se nasljeđuje autosomno poligeno ili monogeno s varijabilnom ekspresijom je. Jedno istraživanje iz 2004. je izvijestilo je da psi pasmina koje nisu obično prepoznate kao predisponirane za PSS, imaju veću vjerojatnost imati PSS s neobičnim anatomskim oblicima, koje je rijetko moguće kirurški ispraviti (NELSON i COUTO, 2009.). Ne postoji uvjerljiva rodna predispozicija za ove anomalije ni u jedne vrste iako jedno istraživanje navodi da su kongenitalni PSS češći u kuja WELCH FOSSUM i sur., 2002., (HUNT, 2004.).

Znakovi se javljaju u oko 75% pasa prije 1 godine starosti, ali kod nekih i u starijoj dobi. Postoji spektar težine neuroloških znakova u rasponu od teško pogođenih štenaca koji ustrajno kruže, i postaju centralno slijepi ili komatozni, do blago pogođenih pasa. Spektar vjerojatno odražava razlike u frakciji šanta, prehrambene i druge okolišne faktore. Na fizikalnom pregledu životinje su često manje od ostalih štenaca u leglu i mogu imati nelokalizirane neurološke znakove i opipljivu renomegaliju. Potonje je posljedica cirkulacijskih promjena i nije odraz bubrežne bolesti; nema klinički značaj i regresira nakon podvezivanja šanta. Mogu biti očiti i drugi urođeni nedostaci (NELSON i COUTO, 2009.). Polidipsija i poliurija s hipostenurijom su relativno uobičajeni, zbog visoke koncentracije kortizola u pogođenih pasa, a također se povećava koncentracija antidiuretskiog hormona i smanjuje gradijent koncentracije u bubrežnoj meduli. Također su česti uratni uroliti, i mogu se nalaziti u bubregu. U tom slučaju mogu se javiti znakovi hematurije, disurije, polakisurije, strangurije, začepjenja uretre (WELCH FOSSUM i sur., 2002.). Anegdotalno, uratni bubrežni kamenci se češće javljaju kod pasa koji nemaju istaknute neurološke znakove (NELSON i COUTO, 2009.).

Česte abnormalnosti uključuju povremenu anoreksiju, depresiju, povraćanje, polidipsiju ili poliuriju, ptializam, amaurozu i promjene u ponašanju. Znakovi jetrene encefalopatije (tj. ataksija, slabost, omamljenost, pritiskanje glave, kruženje, amauroza, napadaji ili koma) često su isprekidani i obično se pogoršavaju nakon što je životinja hranjena visokoproteinskim obrokom. Jetrena encefalopatija može se pogoršati i nakon gastrointestinalnog krvarenja, primjerice uzrokovanog parazitima (WELCH FOSSUM i sur., 2002.). Najčešći znak kod pasa s hepatičkim A-V fistulama je iznenadna depresija, ascites i povraćanje. Unatoč kroničnoj prirodi ovog stanja, životinje često imaju akutni početak gastrointestinalnih ili neuroloških znakova. Pretpostavlja se da iritacija želuca uzrokuje piknu kod ovih životinja, pa ponekad dolaze na kliniku zbog gastrointestinalnog stranog tijela. Ascites je obično čisti transudat unatoč serumskom albuminu preko 1,8 g /dl (WELCH FOSSUM i sur., 2002.).

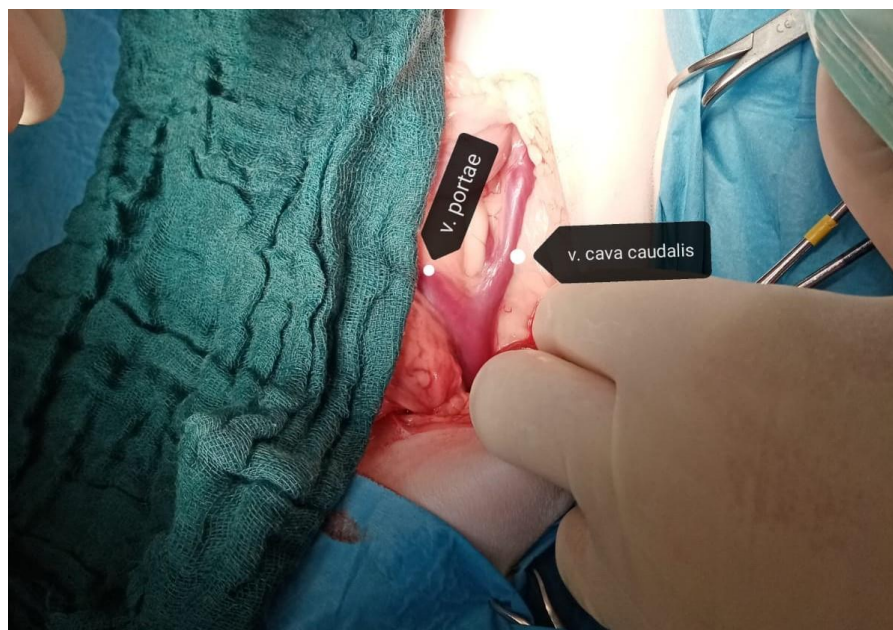Treba razmotriti PSŠ kao dijagnozu kod svake mlade životinje s produljenim odgovorom na anestetike ili druge lijekove kojima je potreban metabolizam jetre (WELCH FOSSUM i sur., 2002.). Kod sumnje na PSŠ, pogotovo ako pacijent ima neurološke simptome, potrebno je izmjeriti razinu amonijaka u krvi - kako bi se potvrdila ili odbacila hepatička encefalopatija (APALKOVA, 2012.). U jednom istraživanju, kod svih ispitanika razina amonijaka je iznosila više od 200-912  $\mu\text{g}/100\text{mL}$ . Sedam pasa imalo je definitivno subnormalne koncentracije uree, a deset pasa niske ukupne proteine (BOOTHE, 2015.). Nalaz niskih albumina i uree smatra se tipičnim nalazom za pse s PSŠ. Ostale abnormalnosti povremeno uključuju blago povišenje serumske ALT, AST i ALP. Funkcionalna mjerenja koagulacije obično su normalna. Rutinska analiza urina može otkriti kristale amonij biurata. Najpouzdaniji testovi za dijagnosticiranje PSŠ-a u pasa i mačaka su testovi funkcije jetre i CT (WELCH FOSSUM i sur., 2002.). Mjerenje PRSBA i POSBA može u nekim slučajevima potvrditi dijagnozu PSŠ (APALKOVA, 2012.). U istraživanju su preoperativni klinički znakovi bili češći u pasa sa šantovima koji su uključivali venu cavu. Neurološki su znakovi bili češći kad su šantovi bili spojeni s kaudalnom venom cavom nego na drugim mjestima, a najčešći su bili kod splenokavalnih šantova. Znakovi mokraćnog sustava bili su češći kod šantova desne želučane (KRAUN i sur., 2014.).

Definitivna dijagnoza PSS postavlja se kirurškom identifikacijom šanta, intraoperativnom portografijom s pozitivnim kontrastom, ultrazvučnom pretragom ili CT-om. Opisane su razne tehnike pozitivnog kontrasta, uključujući splenoportografiju, kranijalnu mezenteričnu arterijsku portografiju, transspleničnu portalnu kateterizaciju i portografiju jejunalne vene. Portografija jejunalne vene najjednostavnija je i najučinkovitija portografska tehnika. U većini slučajeva radi se mezenterijska portografija. Važno je provesti mjerenje portalnog venskog tlaka prije svake angiografije (BOOTHE, 2015.).

Jedina učinkovita dugotrajna terapija je, međutim, operacija, jer se medikamentoznom terapijom jetrena funkcija može pogoršavati sve dok krv i dalje anastomozom zaobilazi jetru. Konzervativno liječenje se mora započeti prije zahvata kod životinja sa znakovima HE, u svrhu stabilizacije za zahvat i kontrole napadaja. Pacijentima s PSS preporučuju se perioperativni antibiotici. Cilj kirurškog liječenja pojedinačnog šantova je identificirati i okludirati ili atenuirati anastomozu (WELCH FOSSUM i sur., 2002.). Međutim, akutna potpuna ligacija šanta je često povezana s po život opasnom portalnom hipertenzijom. Novijim metodama se pokušava naći način smanjenja rizika od nastanka postoperativne portalne hipertenzije postupnom vaskularnom okluzijom (SEREDA I ADIN, 2005.). U tu svrhu se, kod ekstrahepatičnih šantova, koriste ameroidni konstriktor i celofanske vrpce kako bi polako začepili šant. Ameroidni konstriktor inicijalno sužava šant bubrenjem higroskopskog materijala koji čini unutarnji dio uređaja; i dodatna, odnosno potpuna okluzija šanta nastaje razvijanjem fibroze oko žile (WELCH FOSSUM i sur., 2002.). Uspješna vaskularna okluzija postignuta je i djelomičnom ligacijom svilenim koncem, trombogenim zavojnicama i hidrauličkim vaskularnim okluderima (SEREDA I ADIN, 2005.).

Izvodi se standardna laparotomija u bijeloj liniji sa kranijalnim rezom od ksifoidne hrskavice. Za intrahepatične šantove i A-V fistule, rez će se možda morati kranijalno proširiti nad *processus xiphoideus* i kaudalne sternebre. Tijekom inspekcije portalnog sustava ponekad nije potrebna pozitivna kontrastna portografija ako se šant sa sigurnošću identificira. Međutim, može se koristiti mezenterijska ili retrogradna portografija za točno identificiranje njegove anatomije. Treba pažljivo pregledati venu cavu caudalis; jedine žile koje bi trebale ući u nju između mjesta spajanja bubrežnih i jetrenih vena su male frenikoabdominalne vene.

Bilo koje žile koje uđu u venu cavu caudalis kranijalnije od frenikoabdominalnih vena su anomalije u strukturi (WELCH FOSSUM i sur., 2002.).



**Slika 1** Portokavalni šant

Pojedinačni ekstrahepatični šantovi obično se liječe postavljanjem ameroidnog konstriktora na anomalnu krvnu žilu. Budući da se žila polako začepi, portalna hipertenzija je rijetka i većina kirurga više ne procjenjuje portalni tlak pri izvođenju ove metode. Pretjerano seciranje tkiva oko anomalne žile može omogućiti kretanje konstriktora po žili i prouzročiti savijanje što uzrokuje preuranjenu okluziju. Iz istog razloga je važan odabir konstriktora prave veličine, jer će i prevelik i pretežak konstriktor prouzročiti savijanje. Ako nije moguće postaviti ameroidni konstriktor, žila se može ligirati ili atenuirati, međutim potreban je oprez kako nebi došlo do portalne hipertenzije. Pri okludiranju treba mjeriti portalni venski tlak koji u pasa iznosi 8 do 13 cm H<sub>2</sub>O, što je 7-8 cmH<sub>2</sub>O više od sistemskog venskog tlaka (0-6cmH<sub>2</sub>O). Akutno potpuno okludiranje šanta preusmjerenjem krvi uzrokuje nagli porast u portalnom venskom tlaku. Potrebno je polako stezati ligaturu na žili i istodobno pratiti portani tlak. Ako pri potpunom ligiranju tlak ne naraste za više od 10cmH<sub>2</sub>O, odnosno ako ne iznosi više od 20 do 23cmH<sub>2</sub>O, ono se može izvesti do kraja. Ukoliko je tlak porastao za više od 10cmH<sub>2</sub>O, treba popustiti ligaturu i ostaviti žilu samo atenuiranom (WELCH FOSSUM i sur., 2002.). Portalni tlak mora se izmjeriti prije portografije (WELCH FOSSUM i sur., 2002.). Mjeri se putem katetera umetnutih u jejunalnu ili *venu lienalis* ili u samu portalnu venu. Tlačni kateter pričvrsti se na produžni set i komoricu za invazivno mjerenje



tlaka ili vodeni manometar. Ako se koristi vodeni manometar, pričvrsti ga se na produžni set stopkokom, koji leži na prekrivenoj ingvinalnoj regiji pacijenta kako bi se osigurala dosljedna očitavanja tijekom mjerenja. Tijekom operacije treba procijeniti portalni sustav za prisutnost tromba (JOHNSTON i TOBIAS, 2018.). Biopsiju jetre treba uzeti rano u laparotomiji kako bi se minimalizirale promjene u hepatocitima uzrokovane produljenom anestezijom i manipulacijom crijevima (BOOTHE, 2015.). Prije zatvaranja abdomena također treba procijeniti prisutnost urolita. Ako su prisutni kamenci, a pacijent je u stabilnom stanju, treba ukloniti kamenac tijekom iste operacije. Ako se operacija odužila, a prisutni su uroliti treba zakazati drugi zahvat za vađenje kamenaca (APALKOVA, 2012.).

U rijetkim slučajevima se može kod životinja s intrahepatičnim šantovima koristiti ameroidni konstriktor; međutim, intrahepatični šantovi općenito zahtijevaju ligaciju. Kod intrahepatičnih šantova može biti izrazito teško locirati anomalnu žilu, no ona se može povremeno palpirati kao udubina ili područje mekšeg tkiva na jetrenom režnju, ili se može vidjeti ako nije u potpunosti prekrivena jetrenim tkivom. Istraživanje iz 2001. izvijestilo je o potencijalnoj mogućnosti uporabe portakavalnog venografa iz *vene jugularis*, s potpunom ligacijom intrahepatičnog šanta. Iako je kratkoročni ishod bio dobar, ova kirurška tehnika je rezultirala velikom učestalošću multiplog ekstrahepatičnog PSS-a, stoga treba daljnje procijeniti ovu tehniku (WELCH FOSSUM i sur., 2002.).

Intraoperativni nalaz kod multiplih šantova uključuje proširene mezenterične vene, povećanu portalnu venu i anomalne veze između portalnog venskog sustava i sistemske venske cirkulacije. Najčešće se mogu prepoznati u lijevom bubrežnom području, a mogu biti povezani s kaudalnom šupljom venom ili azigotnom venom. Također su zabilježene portoazigotne veze. Treba biti oprezan pri rezu abdominalne stijenke kod pacijenata za koje se sumnja da imaju višestruki PSS jer velike, proširene žile mogu biti prisutne u falciformnom ligamentu, velikom omentumu ili u oboje. Trauma ovih žila može prouzročiti obilno krvarenje. Resekcija falciformnog ligamenta obično zahtijeva podvezivanje ili kauterizaciju žila. Kod višestrukih šantova je korisna metoda podvezivanja kaudalne šuplje vene, što podiže sistemski venski tlak u abdomenu na isti ili malo iznad tlaka portalnog venskog sustava, i dalje se pacijent može konzervativno voditi. Uklanjanje A-V fistula

zahtjeva odstranjivanje zahvaćenih režnjeva i abnormalnih žila totalnom lobektomijom (WELCH FOSSUM i sur., 2002.).

Nakon operacije portosistenskog šanta važan je intenzivni monitoring, jer se portalna hipertenzija može razviti nekoliko sati nakon zahvata. Hipertenzija i kongestija se mogu prezentirati kao bol u abdomenu, hemoragični proljev, endotoksični šok i smrt (WELCH FOSSUM i sur., 2002.). Klinički znakovi akutne portalne hipertenzije uključuju znakove hipovolemičnog šoka (blijede sluznice, produljeno vrijeme punjenja kapilara, slab puls, smanjen središnji venski tlak, hipotenzija), bol u trbuhu, distenzija abdomena, proljev ili povraćanje. Vomitus ili izmet mogu sadržavati svježu ili probavljenu krv. Hipotermija može biti suptilan znak portalne hipertenzije u toy pasmina i rani je prediktor postoperativne smrti (JOHNSTON i TOBIAS, 2018.). Mnogi pacijenti imaju bol u abdomenu tijekom ranog postoperativnog razdoblja i bez portalne hipertenzije, što može otežati prepoznavanje te, po život opasne, komplikacije (WELCH FOSSUM i sur., 2002.). Pacijentima s akutnom, teškom portalnom hipertenzijom treba administrirati kisik, intravenoznu tekućinsku terapiju, gastrointestinalne protektore, analgetike i sistemske antibiotike. Procjenjuju se na hipotenziju i dokaze DIK-a. Potrebno je hitno operativno uklanjanje ili olabavljenje ligature oko šanta. Portalna hipertenzija može se pogoršati ili izazvati pretjeranom hidratacijom i unutarnjom ili vanjskom kompresijom abdomena zavojem, vokalizacijom, defekacijom i velikim obrocima. Pacijenti bi trebali primati postoperativne analgetike i sedative, ako su potrebni, kako bi se vokaliziranje svelo na najmanju moguću mjeru i životinja držala opuštenom. Treba izbjegavati upotrebu zavoja; iznimno se mogu postaviti s minimalnom kompresijom (JOHNSTON i TOBIAS, 2018.).

Tromboza portalnih vena može se pojaviti u slučajevima u kojima je šant djelomično podvezan; pa neki autori preporučuju jednu antikoagulantnu dozu heparina za vrijeme atenuacije šanta. Ascites se sam ograničava i obično prolazi za 1 do 3 tjedna (WELCH FOSSUM i sur., 2002.).

Moguć je nastanak i postligacijskog neurološkog sindroma, sa zasad nepoznatom etiologijom (WELCH FOSSUM i sur., 2002.). Istraživanje navodi da je 11 od 89 pasa (12%) razvilo neurološke znakove u roku od 6 dana od kirurške atenuacije kongenitalnog

ekstrahepatičnog PSS. Neurološki znakovi nisu bili povezani s hepatičkom encefalopatijom ili hipoglikemijom. Znakovi su varirali u ozbiljnosti od neprogresivne ataksije do generaliziranih motoričkih napadaja, prelazeći u status epilepticus. To sugerira da postligacijski neurološki sindrom obuhvaća spektar neuroloških znakova različite ozbiljnosti. Ataksija i dezorijentacija su tretirane antikonvulzivnim lijekovima. Dva psa koja su razvila status epilepticus umrla su ili su na kraju eutanazirana. Sve su ostale životinje preživjele, iako su neke imale trajni neurološki deficit. Postligacijske neurološke komplikacije nisu spriječene metodom postupne atenuacije šanta. Profilaktički tretman fenobarbitonom (5-10 mg/kg preoperativno, a zatim 3-5 mg/kg svakih 12 sati tijekom tri tjedna) nije značajno smanjio učestalost neuroloških posljedica. Međutim, niti jedna životinja koja je primala fenobarbiton nije imala generalizirane motoričke napadaje niti status epilepticus (TISDALL i sur., 2000.). Drugo istraživanje navodi da su se teški generalizirani napadi razvili u 5 pasa između 13 sati i 3 dana nakon kirurške atenuacije ekstrahepatičnog PSS. Tri psa su uginula. Rezultati postmortalnog pregleda kod 3 psa bili su slični nalazima koji su prethodno prijavljeni kod pasa s portosistemskim šantovima, ali koji nisu podvrgnuti kirurškoj ligaciji šanta. Od 5 pasa, 4 su bila starija od 18 mjeseci, što može ukazivati na to da je kod odraslih pasa veća vjerojatnost razvitka postligacijskog neurološkog sindroma nego kod štenadi (MATUSHEK i sur., 1990.).

U studiji na 20 pasa koji su podvrgnuti djelomičnoj ligaciji jednog PSS-a, dugoročni ishod bio je potpuno zadovoljavajući u 50% slučajeva. Međutim, 10 pasa razvilo je komplikacije (tj. abnormalnosti CNS-a, probavnog trakta ili mokraćnog sustava). U drugoj studiji, psi kojima je šant bio u potpunosti akutno okludiran, nisu imali komplikacije niti razvili povrat kliničkih znakova, dok su se kod gotovo polovice onih s postepeno podvezivanim šantom vratili klinički znakovi. Moglo bi biti potrebno kontinuirano liječenje i dijeta niskim udjelom masti sve dok se šant u potpunosti ne okludira i dok se jetreni parenhim ne obnovi. Na kontroli za 2 do 3 mjeseca treba ispitati poboljšanje funkcije jetre (WELCH FOSSUM i sur., 2002.).

## **9.2. Trauma jetre**

Tupim udarcem može doći do traumatske laceracije jetre. Razderotina može biti mala ili velika i može biti popraćena hematomom. Također se mogu pojaviti subkapsularni

hematomi ili prekid kontinuiteta kapsule jetre. Potreba za operacijom ovisi o veličini razderotine, izgubljenoj količini krvi i kliničkoj slici i statusu pacijenta. CT se smatra zlatnim standardom za procjenu tupe traume abdomena kod ljudi, ali ultrazvuk još uvijek ima važnu ulogu u trijaži bolesnika koji nisu hemodinamski stabilni i ne mogu se podvrgnuti anesteziji za CT. Ultrazvuk s kontrastom utvrđeno poboljšava početno otkrivanje lezija jetre kod pacijenata s tupim traumama abdomena i također pomaže procjeni progresije zacjeljivanja, jer se može zamjetiti aktivna ekstravazacija ili krvarenje (MATTOON i sur., 2021.). Zbog mogućnosti regeneracije jetre, razderotine treba zatvoriti samo kada je krvarenje obilno. Ako su laceracije zašivene, treba ih zatvoriti na način koji ne stvara unutarnji džep žuči ili krvi niti uzrokuje ishemiju okolnih stanica. Odgovarajuća jetrena arterija može se podvezati kao hitna mjera za kontrolu krvarenja iz opsežnih razderotina jetre. Složeni prijelomi ili teške kontuzije trebaju se liječiti hepaticnom lobektomijom ako ligacija hepaticne arterije ne rezultira hemostazom (WELCH FOSSUM i sur., 2002.).

### **9.3. Torzija reznja jetre**

Torzija reznja jetre se javlja rijetko ali može dovesti do infarkta tkiva i nekroze (MATTOON i sur., 2021.). Oštećenje ili odsustvo ligamenata jetre može predisponirati životinju na torziju reznja jetre. Također se sugerira da kronični napadi dilatacije želuca mogu biti predisponirajući faktor za uvijanje jetrenog reznja jer mogu biti ugrožene ligamentne potporne strukture. Kongenitalne greške također bi mogle igrati ulogu u predispoziciji; međutim, najčešće uzrok ostaje nepoznat. Češće se javlja u pasa velikih pasmina, iako mogu biti pogođene i srednje i male pasmine.

Klinički znakovi koji su često prisutni su nespecifični i mogu uključivati letargiju, povraćanje, poliuriju/polidipsiju, kolike, abdominalnu bol i distenziju (SCHECK, 2007.). Najčešće su zahvaćeni lijevi medijalni i lijevi lateralni reznaj jetre, premda je zabilježena torzija svih reznjeva (MATTOON i sur., 2021.). Reznjevi mogu biti torzirani u suprotnom ili u smjeru kazaljke na satu (SCHECK, 2007., BHANDAL i sur., 2008.) Na ultrazvuku se može vidjeti hipoehogeno tkivo jetre ili jetra mješovite ehogenosti. Odsutan ili smanjen protok krvi unutar torzirane mase može se demonstrirati pomoću color dopplera. Posljedično može doći do efuzije sekundarno na nekrozu, vensku kongestiju ili bakterijski peritonitis (MATTOON i sur., 2021.). Liječenje izbora je kirurško, potpunom lobektomijom zahvaćenog reznja

(BHANDAL i sur., 2008.). Prognoza s kirurškom resekcijom zahvaćenog režnja jetre je dobra, ukoliko se ona izvede na vrijeme (MATTOON i sur., 2021.).

#### **9.4. Hepatobilijarne neoplazije**

Primarne jetrene neoplazije smatraju se rijetkima u pasa. Primarni tumori mogu nastati iz hepatocita, bilijarnog epitela, vaskularnog endotela ili neuroendokrinog tkiva. Primarne jetrene novotvorine mogu u pasa biti klasificirane i diferencirane pomoću imunohistokemijskog bojanja markera hepatocitne i kolangiocitne loze (BOOTHE, 2015.). Nalaz metastaza u jetri je češći od primarnih neoplazija, a najčešće su to metastaze limfoma, hemangiosarkoma ili mastocitoma, ali moguća su i druga podrijetla (APALKOVA, 2012.). Jetra je uobičajeno mjesto za metastaze, jer djeluje kao filtar između trbušnih organa i sistemske cirkulacije (WELCH FOSSUM i sur., 2002.).

Jetreni adenomi i karcinomi obično se ne mogu razlikovati nijednom dijagnostičkom metodom osim histopatološkom pretragom (ROTHUIZEN i TWEDT, 2009.). Ranije je zabilježena prevalencija hepatocelularnog karcinoma između 35% i 52% od ukupnih primarnih novotvorina jetre bez predispozicije pasmine (ASSAWARACHAN i sur., 2020.) Hepatocelularni karcinomi mogu nodularni ili zahvaćati jedan režanj ili mogu biti difuzni i zahvaćati više režnjeva jetre. Smatra se da su benigne jetrene mase češće od zloćudnih tumora kod pasa, ali se često ne dijagnosticiraju jer rijetko uzrokuju kliničke znakove. Primarna jetrena neoplazija obično je bolest starijih pasa. Ne postoji poznata predispozicija pasmine. Hepatocelularni karcinomi mogu biti češći kod muških pasa, a kolangiocelularni karcinomi kod kuja. Psi s metastatskim karcinomom jetre mogu biti nešto mlađi (u prosjeku 7,8 godina) od onih s primarnim malignim tumorom jetre (u prosjeku 10 godina) (WELCH FOSSUM i sur., 2002.).

Najčešći klinički znakovi su uzrokovani otkazivanjem jetre. Životinja može biti letargična, slaba, anoreksična, mršaviti, povraćati ili može imati PU/PD. Klinički znakovi povezani s metastatskom neoplazijom jetre znatno se razlikuju. Pri pregledu, kod većine primarnih tumora jetre zamjećuje se povećanje jetre; međutim, jetreni karcinoidi možda neće uzrokovati značajnu hepatomegaliju. Hepatomegalija je rjeđa kod metastatske neoplazije; no, limfosarkom često uzrokuje difuzno povećanje jetre. Dodatni nalazi mogu uključivati žuticu i

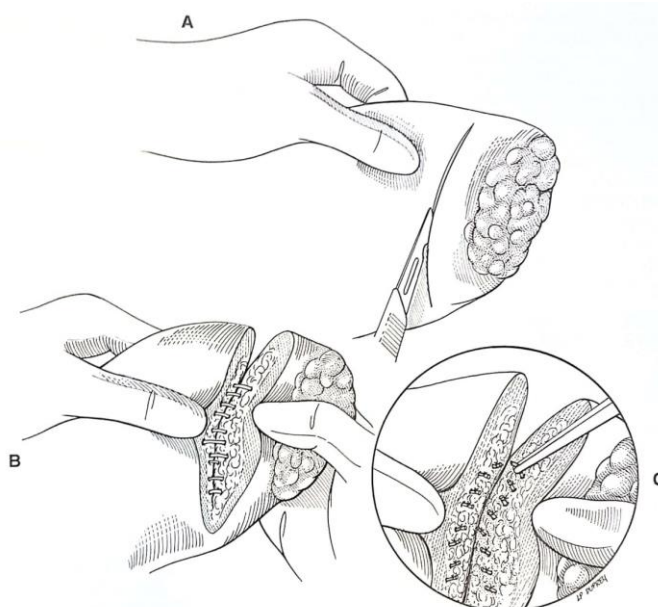
ascites. Hemangiosarkomi i hepatocelularni adenomi mogu puknuti i uzrokovati hemoperitoneum. (WELCH FOSSUM i sur., 2002.). Hepatobilijarni zloćudni tumori koji su se proširili na peritoneum mogu izazvati upalnu reakciju, uz naknadno izlučivanje limfe i fibrina. Izljev može biti seroznokrvav, hemoragičan, ili izgleda limfe. Makroskopskim izgledom tekućine ne može se doći do dijagnoze tipa izljeva jer je sadržaj proteina promjenjiv, i tekućina može sadržavati odljuštene maligne stanice ako je primarna neoplazija je karcinom, mezoteliom ili limfom, iako je to rijetko (NELSON i COUTO, 2009.). Radiografske snimke i ultrazvučna dijagnostika pomažu lokalizirati masu u jetri. Ultrazvučno vođene biopsije mogu omogućiti predkiruršku dijagnozu. Neutrofilija i biokemijske abnormalnosti kompatibilne s bolestima jetre česti su, ali nespecifični nalazi u životinja s jetrenom neoplazijom. Biokemijske abnormalnosti rijetko su u korelaciji s opsegom zahvaćenosti jetre bilo primarnim ili metastatskim tumorima (WELCH FOSSUM i sur., 2002.). Kao dio paraneoplastičnog sindroma kod pasa s velikim hepatocelularnim karcinomima može se vidjeti hipoglikemija vezana uz proizvodnju faktora rasta sličnog inzulinu (NELSON i COUTO, 2009.).

Liječenje izbora kod zloćudnih tumora je kirurška resekcija. Budući da se obično dijagnosticiraju starijim životinjama, često su istodobno prisutni srčani, bubrežni ili drugi metabolički problemi. Medicinska terapija trebala bi imati za cilj ispravljanje neravnoteže tekućine i elektrolita kako bi se poboljšale šanse za preživljavanje operacije. Kompresija kaudalne šuplje vene u bolesnika s velikim masama jetre ili jakim ascitesom može umanjiti venski povrat i smanjiti minutni volumen srca. Laparotomija se izvodi u općoj anesteziji. Rez se radi u području kranijalne lineae albe, i može se produžiti parakostalno za vizualizaciju i manipulaciju sa većim neoplazijama (WELCH FOSSUM i sur., 2002.). Odgovarajuća izloženost jetre neophodna je kako bi se izbjegle jatrogene ozljede vaskularnih struktura tijekom resekcije, te za postizanje sigurne hemostaze tijekom operacije (MAY i MEHLER, 2011.). Ako je tumor lokaliziran na jednom režnju ili ograničen na žučni mjehur, kirurška resekcija može biti ljekovita. Prisutnost višestrukih jetrenih masa ne ukazuje na metastatsku bolest jer se primarni tumori jetre mogu proširiti na druge dijelove jetre. Biopsija se treba izvoditi na svim životinjama s hepatomegalijom ili nodularnošću, jer se dijagnoza tipa neoplazije može dobiti samo histopatološkom procjenom. Hepatocelularni tumori najčešće se

nalaze u lijevom medijalnom i lijevom lateralnom režnju jetre. Odvodne limfne čvorove i okolne organe treba pažljivo procijeniti na metastaze (WELCH FOSSUM i sur., 2002.).

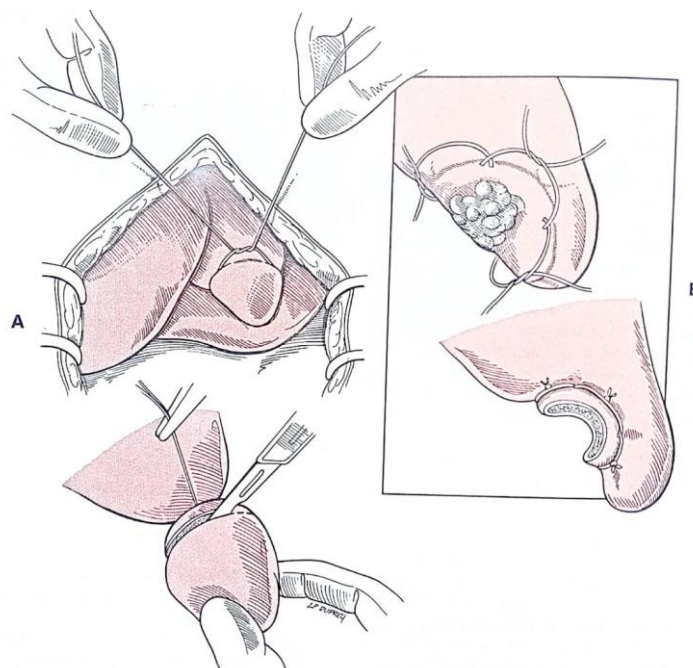
Kod fokalnih neoplazija učini se parcijalna lobektomija jetre. Ona može biti izazov zbog poteškoća u dobivanju hemostaze i treba je raditi vrlo oprezno kod životinja s poremećajima krvarenja. Postoje mnoge tehnike izvođenja, uključujući tehniku giljotine, postavljanje preklapajućih madravnih šavova, skeletonizacije parenhima prijelomom prstima nakon čega slijedi podvezivanje žila i kanala, postavljanja endoskopske petlje, uporabe LigaSure-a, upotrebe ultrazvučnih skalpela i upotrebe tkivne klamerice postavljene preko parenhima (MAY i MEHLER, 2011.).

Odredi se demarkacijska linija između normalnog jetrenog parenhima i dijela kojeg treba ukloniti te se kapsula oštro zareže duž odabranih margina. Zarezani komad se odlomi tupo prstima da se otkriju parenhimalne žile, prikazano na ilustraciji 4. Krvarenje iz velikih žila se zaustavlja ligiranjem, a iz malih elektrokauterizacijom (WELCH FOSSUM i sur., 2002.). Skeletonizacija i individualno zaustavljanje krvarenja rezultirao je većim gubitkom krvi u usporedbi s ostalim tehnikama, ali je gubitak krvi još uvijek iznosio manje od 7,5% ukupnog volumena krvi i stoga je utvrđeno da su sve navedene tehnike parcijalne lobektomije klinički korisne kod pasa (MAY i MEHLER, 2011.).



**Ilustracija 4** Parcijalna lobektomija skeletonizacijom (WELCH FOSSUM i sur., 2002.)

Alternativno, preko demarkacijske linije se može postaviti šav giljotine, nakon čijeg se stezanja jetreno tkivo oštro izreže distalno od postavljenog šava, prikazano na ilustraciji 5 (WELCH FOSSUM i sur., 2002.)



**Ilustracija 5** Parcijalna lobektomija giljotinom (WELCH FOSSUM i sur., 2002.)

Može se koristiti tkivna klamerica ali s oprezom jer ako klame ne komprimiraju tkivo jetre na odgovarajući način može doći do hemoragije. Klame se postavljaju iznad linije margina, koje se oštro odrežu distalno (WELCH FOSSUM i sur., 2002.). Pri pregledu rezne površine ne smije se primijetiti značajno krvarenje. Nastavak krvarenja nakon upotrebe klamerice može biti uzrokovano pogrešnom upotrebom ili odabirom neprikladnih visina klama za pedikul tkiva kojim se manipulira. Klame moraju biti dovoljno široke da obujme cijeli pedikul tkiva. Slični se problemi mogu pojaviti s upotrebom LigaSure-a (MAY i MEHLER, 2011.). Ako je krvarenje blago, mogu se upotrijebiti elektrokauteri ili hemostatički agensi. Ako krvarenje ne reagira na hemostatska sredstva ili je ozbiljnije, pojedinačne žile se podvezuju šavom. Alternativno, resorptivnim koncem se može postaviti u vodoravni madracni šav, centriran kroz parenhim preko mjesta aktivnog krvarenja (MAY i MEHLER, 2011.).

Iako je dokazano da psi toleriraju radikalnu hepatektomiju, s čak do 90% odstranjenog tkiva jetre, parcijalna hepatektomija obično uključuje uklanjanje jednog ili dva



jetrena režnja. Podaci važni za donošenje odluke o izvođenju djelomične ili potpune jetrene lobektomije ili hepatektomije uključuju raspodjelu lezija; histološku dijagnozu; i onkotski i koagulacijski status pacijenta (BOOTHE, 2015.).

Kompletne lobektomije jetre indicirane su u liječenju malignih bolesti jetre, kada proces bolesti koji se liječi zahvati čitav režanj ili kada postoji žarište bolesti u blizini hilusa. Zbog rizika od značajnih intraoperativnih krvarenja tijekom ovog postupka, prethodno treba odrediti krvnu grupu pacijenta, uz testove koagulacije, kao što je već spomenuto. Iako stopa potrebe za transfuzijom nije zabilježena u prethodno opisanim kliničkim serijama slučajeva, iskustvo govori da je transfuzijska terapija često indicirana u hitnim slučajevima, kada se tijekom resekcije desne strane jetre dogodi intraoperativni gubitak krvi (MAY i MEHLER, 2011.).

Lijeve režnjeve jetre su bolje odvojeni od ostalih režnjeva na hilusu, pa se mogu jednostavno ukloniti kod malih pasa postavljanjem kružne ligature oko baze režnja (WELCH FOSSUM i sur., 2002.). Tehnika kružne ligature se preporuča samo za male pse i to lobektomije lijevog medijalnog ili lijevog lateralnog režnja, zbog povećanog rizika od krvarenja i curenja žuči kada se ova tehnika koristi za druge režnjeve ili kod većih pasa (MAY i MEHLER, 2011.).

Ligamenti koji pričvršćuju režanj koji se resekira moraju se presjeći kako bi se omogućila odgovarajuća vizualizacija i pristup hilusu za resekciju režnja. Trokutasti ligamenti se presijecaju prilikom uklanjanja desnog ili lijevog režnja jetre i hepatorenalni ligament se presijeca prilikom uklanjanja kaudalnog režnja (MAY i MEHLER, 2011.). Ako je potrebna lobektomija desnog ili kaudalnog režnja, potreban je oprez pri prepariranju oko kaudalne vene cave . Preporuča se postaviti umbilikalnu traku oko portalne vene, celijačne arterije, kranijalnih mezenterijskih arterija i kaudalne vene cave prije resekcije, jer se na taj način ona može pritegnuti i pomoći kontrolirati krvarenje ukoliko se ono dogodi (WELCH FOSSUM i sur., 2002.).

Prije lobektomije treba ligirati krajeve prerezanih velikih krvnih žila i žučnih kanala u blizini hilusa (WELCH FOSSUM i sur., 2002.). Potrebno je ostaviti batrljak tkiva distalno od

ligature da se spriječi retrakcija tkiva jetre iz ligature i posljedično krvarenje. Ako tijekom lobektomije jetre dođe do ozbiljnog krvarenja, krvna opskrba jetre se može privremeno zaustaviti korištenjem Pringleova manevra, tehnike koja uključuje umetanje prsta u epiploični otvor čime se vrši digitalna kompresija hepatoduodenalnog ligamenta koji sadrži portalnu venu i hepatičnu arteriju. Maksimalno vrijeme okluzije u pasa smije trajati 10 do 20 minuta. Pringleova tehnika poboljšava preglednost operacijskog polja i uočavanje mjesta krvarenja, što dopušta podvezivanje ili popravak ozlijeđene žile. Podvezivanje jetrene arterije ili arterije zahvaćenog reznja također smanjuje intrahepatično krvarenje. Prije podvezivanja ovih arterija, kirurg treba potvrditi da je portalna cirkulacija do preostalih reznjeva očuvana. Kod korištenja ovih tehnika treba primjenjivati antibiotike intraoperativno i postoperativno, jer vaskularna okluzija dovodi do brže proliferacije endogenih klostridija i fatalne gangrenozne nekroze jetre (MAY i MEHLER, 2011.).

Zbog poteškoća u prepoznavanju normalne anatomske strukture zbog prisutnih neoplazija, tijekom zahvata može doći do slučajnog ligiranja portalne vene ili *ductusa choledochusa*. Podvezivanje portalne vene mora se odmah ispraviti jer stvaranjem portalne hipertenzije se ugrožava život pacijenta. Znakovi portalne hipertenzije koji se mogu primijetiti intraoperativno uključuju hipermotilnost gastrointestinalnog trakta, cijanozu crijeva i edem gušterače. Potrebno je hitno ukloniti ligaturu. Intraoperativno može doći i do nenamjernog podvezivanja žučnih kanala. Prije zatvaranja abdomena se može procijeniti opstrukcija protoka u žučnim kanalima manualnom ekspresijom žučnog mjehura. Ako nije ekspresivan, možda je došlo do podvezivanja, ligaturu treba ukloniti i, ako se stijenka žučnog kanala čini zdravom na tom području, treba postaviti intraluminalni stent. Ako je stijenka zahvaćenog kanala oštećena treba kanal ligirati i izvesti preusmjerenje bilijarnog trakta. Ako se podvezivanje žučnog kanala ne primijeti tijekom operacije, znakovi bilijarne opstrukcije će se pojaviti rano u postoperativnom razdoblju i uključuju povraćanje, ikterus, bolove u trbuhu, vrućicu, anoreksiju i letargiju (MAY i MEHLER, 2011.).

U pasa koji su preživjeli perioperativno razdoblje, medijan preživljavanja je iznosio duže od 1460 dana, što pokazuje da iako lobektomija jetre nosi značajan rizik od kirurških komplikacija, uspješna lobektomija može biti vrlo učinkovita u liječenju maligne neoplazije jetre (MAY i MEHLER, 2011.). U studijama mehanizma poremećene koagulacije nakon

djelomične hepatektomije kod pasa, nakon kirurškog uklanjanja 70% hepatične mase, psi su razvili značajne promjene u koncentraciji faktora zgrušavanja u plazmi bez spontanih hemoragija (NELSON i COUTO, 2009.). U humanoj medicini postoji visoki rizik od nastanka postresekcijskog zatajenja jetre. Uglavnom se javlja nakon radikalne resekcije u kojoj se uklanja 3 ili više režnjeva, ostavljajući mali postoperativni ostatak jetre. Zbog oštećene funkcije jetre, može rezultirati smrću. Očito, ograničavanje volumena reseciranog tkiva smanjuje rizik od nastanka ove komplikacije. Korisno bi bilo preoperativno volumetrijski procijeniti količinu tkiva koju će biti potrebno resecirati, i količinu jetrenog tkiva koja ostaje; najbolje volumetrijskim CT prikazom (STOOT i sur., 2013.).

Ukoliko tumor zahvaća žučni mjehur, najbolje je izvesti kolecistektomiju. Relativne poteškoće povezane s kolecistektomijom kod pasa odnose se na stvaranje adhezija između žučnog mjehura i okolnih tkiva (najčešće jetra, omentum major, falciformni ligament), te na integritet stijenke mjehura. Obično se izvodi u laparotomiji ali je opisana i laparoscopska kolecistektomija kod pasa (BOOTHE, 2015.). Potrebno je otkriti žučni mjehur koji se nalazi medijalno od kvadratnog režnja i lateralno od desnog medijalnog režnja. Metzenbaum škarama otpreparira se visceralni peritoneum na mjestu spajanja žučnog mjehura i jetre, nakon čega se mjehur lako izdvaja iz fosse (WELCH FOSSUM i sur., 2002.). Time se stvara blago krvarenje na jetri koje se često može zaustaviti blagim pritiskom (MAY i MEHLER, 2011.). Treba prepoznati *ductus choledochus* kako ga se ne bi slučajno ozlijedilo. Lakše ga se locira postavljanjem mekog katetera kroz papilu *duodenuma* nakon enterotomije. Treba isprati žučovod da se osigura njegova prohodnost. Ligira se *ductus cysticus* i prateća arterija neresorptivnim koncem i odrežu distalno. Uzorak se šalje na histopatološku evaluaciju. Prije zatvaranja abdomena mora se zatvoriti i rez na *duodenumu* (WELCH FOSSUM i sur., 2002.).

### **9.5. Ekstrahepatična opstrukcija žučovoda**

Najčešći uzrok ekstrahepatične opstrukcije žučovoda („extrahepatic bile duct obstruction”, EBDO) u pasa je ekstraluminalna zapreka uzrokovana akutnim ili kroničnim pankreatitisom, no česi uzroci su i gastrointestinalna strana tijela, neoplazije, zahvaćenost žučnih kanala uslijed dijafragmatske hernije, i drugi procesi. Opstrukcija može nastati i formacijom striktura nekoliko tjedana nakon zarastanja ozljede ekstrahepatičnih žučnih kanala. Kod pasa s dijafragmatskom hernijom može doći do prekida protoka žuči zbog

kompresije *ductus choledocusa* uslijed dislokacije jetre u prsni koš. Ekstraluminalne kompresivne lezije, poput novotvorina gušterače, bilijarnog trakta ili *duodenuma*, manje su česti uzroci. Kolelitijaza je nešto rjeđi uzrok opstrukcije (NELSON i COUTO, 2009.). Mnogi psi s nekrotizirajućim kolecistitisom imaju začepljenje *ductusa choledochusa*; međutim, nekroza nerijetko dovodi do rupture i perforacije stijenke žučnog mjehura (WELCH FOSSUM i sur., 2002.). Zbog nemogućnosti preuzimanja, procesiranja ili izlučivanja bilirubina u žučne kanaliće nastaje kolestaza koja rezultira dodatnim začepljenjem žučnog kanala u blizini dvanaesnika zbog povećanog intraluminalnog tlaka bilijarnog trakta, što uzrokuje interhepatocelularnu regurgitaciju sastojaka žuči u cirkulaciju, i žuticu. Da bi se EBDO mogao utvrditi, mora postojati patološki proces na razini *ductus choledochusa* koji ometa protok žuči u dvanaesnik. Aholični izmet, koagulopatija koja reagira na vitamin K i odsustvo urobilinogena u ponovljenim uzorcima urina javljaju se samo ako je protok žuči u potpunosti prekinut na nekoliko tjedana. Ako je prepreka nepotpuna, ove značajke nisu prisutne i klinička slika nalikuje drugim, neopstruktivnim poremećajima bilijarnog trakta. Mjerenje ukupne koncentracije bilirubina ne razlikuje intrahepatičnu od ekstrahepatične kolestaze ili opstruktivnu od neopstruktivne kolestaze. Kod nekih pasa značajan udio bilirubina postaje nepovratno vezan za albumin u cirkulaciji kao biliprotein, što rezultira nastavkom povišenja koncentracije bilirubina u serumu do 2 tjedna nakon rješavanja uzroka opstrukcije žučovoda (NELSON i COUTO, 2009.).

Kod opstrukcije uzrokovanog akutnim pankreatitisom na ultrazvuku se vide tipični znakovi pankreatitisa i zarobljeni džepovi plina u *duodenumu*. Međutim, u mnogim slučajevima kroničnog pankreatitisa, ultrazvučni nalaz gušterače može biti manje izražen ili normalan, usprkos opsežnoj fibrozi oko žučnog kanala. Prošireni jetreni žučni kanali i proširen *ductus choledochus*, kao i povećan žučni mjehur, uvjerljivi su ultrazvučni dokazi opstrukcije u *ductus choledochusu* ili Oddijevom sfinkteru. Kod proširenih bilijarnih struktura, može biti teško razlikovati opstrukciju koji zahtjeva kiruršku intervenciju, prolazni opstrukciju povezanu s teškim pankreatitisom i neopstruktivnu bilijarnu bolest (e.g. bakterijski kolecistitis), osim ako je identificiran izvor opstrukcije. Treba imati na umu da dugotrajni post također uzrokuje proširenje žučnog mjehura zbog odgođene evakuacije. Uz to, cistična hiperplazija i stvaranje polipa u epitelu uobičajene su lezije kod starijih pasa, i ne smiju se zamijeniti s kolelitima. Ako je samo jedan od žučnih kanala koji izlazi iz jetre blokiran ponekad možemo vidjeti biokemijske tragove lokalizirane kolestaze, poput visoke

aktivnosti ALP u serumu; međutim, ukupna sposobnost izlučivanja žuči iz jetre je očuvana, i žutica neće nastati. U slučajevima nepotpune opstrukcije ili s prolaznom opstrukcijom, može se pacijenta liječiti konzervativno. Svi bi slučajevi (i internistički i kirurški) trebali primiti antioksidativnu terapiju, po mogućnosti s vitaminom E (400 IU za psa od 30 kg) i S-adenozilmetionin (20 mg/kg PO q24h) jer je je refluks žuči u jetri moćan oksidativni toksin (NELSON i COUTO, 2009.).

Kod životinja sa potpunom opstrukcijom žučnih puteva, nedostatak vitamina K se očituje pomoću produljenog PT i APTT. Liječenje s vitaminom K1 u dozi 0,5 do 1,0 mg/kg SC q12h indicirano je 1 ili 2 dana prije eventualne operacije, kako bi se smanjio rizik od krvarenja. Ponavljanje PT-a i APTT-a u roku od 24 sata sati nakon primjene vitamina K1 treba pokazati normalne ili gotovo normalne vrijednosti (NELSON i COUTO, 2009.). Izbor liječenja ovisi o uzroku opstrukcije. Kod pasa sa perzistentnom opstrukcijom žučnog kanala, mukocelom žučnog mjehura i bilijarnim peritonitisom, potrebno je kirurško liječenje (NELSON i COUTO, 2009.).

## **9.6. Kolelitijaza**

Koleliti se najčešće formiraju sekundarno na kolestazu i infekciju, no nalaze se i kod asimptomatskih pasa. Često su klinički tihi; međutim, mogu biti povezani s kolecistitisom, povraćanjem, anoreksijom, ikterusom, vrućicom ili abdominalnom boli (NELSON i COUTO, 2009.). Kod pasa se žučni kamenci dijele na one vezane uz kolesterol, bilirubin, i mješovite kamence. Kalcijeve soli su glavne komponente žučnih kamenaca, stoga dostupnost ioniziranog kalcija može biti važna u stvaranju žučnih kamenaca u pasa. Pigmentni žučni kamenci mogu se eksperimentalno proizvesti na psima nakon tjedana prehrane hranom s nedostatkom metionina ili s dijetom s visokim kolesterolom i nedostatkom taurina. Rijetkost nastanka pseće kolelitijaze može biti posljedica :

- male koncentracije kolesterola u žuči,
- malih količina slobodnog ioniziranog kalcija u žuči zbog njegove resorpcije
- neprepoznavanja kolelita (WELCH FOSSUM i sur., 2002.)

Starije ženke malih pasmina imaju povećan rizik za razvoj kolelita (NELSON i COUTO, 2009.).

Većina slučajeva je asimptomatska, ali mogu se pojaviti svrbež, ikterus, bolovi u trbuhu i povraćanje ako se javi kolecistitis ili bilijarna opstrukcija. Klinički znakovi mogu biti blagi i intermitentni u nekih životinja. U rijetkim su slučajevima kolelitici povezani s perforacijom žučnog mjehura ili zajedničkog žučnog kanala i posljedičnim bilijarnim peritonitisom. Žučni kamenci se rijetko vide rendgenološki, ali ih se ultrazvukom lako prepoznaje. Na ultrazvuku se može primijetiti masa ili akustično zasjenjenje koje potječe iz mjehura, što može ukazivati na kamen koji je premali da bi se vidio ultrazvukom. Ako je prisutna opstrukcija, također se može otkriti širenje *ductusa choledochusa* ili jetrenih žučnih kanala. Ponekad se teško razlikuju od sluzi u žučnom mjehuru (WELCH FOSSUM i sur., 2002.). Izravno ubrizgavanje kontrasta u proširene žučne kanale putem transabdominalnog ultrazvuka postignuto je kod ljudi, ali se rijetko radi kod pasa. U laboratorijskim nalazima se obično ne vide abnormalnosti međutim, simptomatske životinje mogu pokazati vrijednosti kompatibilne s ekstrahepatičnom opstrukcijom. Povećana ALP, obično s hiperbilirubinemijom, tipična je za djelomičnu ili potpunu opstrukciju i kolangitis. Analiza urina korisna je u ranom tijeku bolesti, jer se bilirubinurija obično javlja prije hiperbilirubinemije (WELCH FOSSUM i sur., 2002.).

Kirurško liječenje je indicirano samo kad su kamenci povezani s kliničkim znakovima, odnosno opstrukcijom žuči. Tehnika izbora je kolecistektomija ali žučni mjehur može se i očuvati, a kolelitici odstraniti kolecistotomijom. Kolecistotomija se izvodi u općoj anesteziji. Rez u bijeloj liniji se radi u kranijalnom dijelu abdomena. Oko žučnog mjehura postavljaju se sterilne, laparotomske spužve ili sterilne gaze. Postave se podržavne niti u žučni mjehur kako bi se olakšala manipulacija i smanjilo prosipanje. Napravi se rez na fundusu žučnog mjehura. Izvadi se sadržaj mjehura i žuč uzorkuje za kulturološku pretragu (WELCH FOSSUM i sur., 2002.). Postavljanje katetera kroz *papillu* nakon enterotomije duodenuma i retrogradno ispiranje može pomoći pražnjenju sadržaja mjehura, te osigurava prohodnost *ductusa cysticusu*. Vršiti se lapaža žučnog mjehura ugrijanom sterilnom fiziološkom otopinom. Rez na žučnom mjehuru se zatvara pomoću jednoslojnog ili dvoslojnog invertirajućeg šava resorptivnim monofilamentnim koncem. Prije standardnog zatvaranja abdomena rez kolecistotomije se prekrije velikim omentumom (BOOTHE, 2015.). Postoperativno se daje ursodeoksiholna kiselina (10 mg / kg PO SID) ili vitamin E ili oboje kod kolangitisa ili

kolangiohepatitisa. Prognoza je, uz pravilnu kiruršku tehniku, odlična(WELCH FOSSUM i sur., 2002.)

Ako su kamenci prisutni i u *ductusu choledochusu*, kanal se može kateterizirati nakon enterotomije duodenuma, a kamenje se ispire retrogradno u žučni mjehur . Alternativno, ako je žučovod povećan, može se incizirati (koledokotomija) i izravno ukloniti kamenje; međutim, mora se oprezno šivati kako bi se izbjeglo stvaranje strikture. Žučni mjehur i *ductus choledochus* trebaju biti šivani resorptivnim šivaćim materijalom kako bi se smanjila vjerojatnost da šav služi kao nidus za stvaranje kamenaca. Klinička ispitivanja na ljudima utvrdila su znatno povećanu smrtnost kod kolelitijaze kada se izvodila koledokotomija naspram kolecistektomije (WELCH FOSSUM i sur., 2002.).

### **9.7. Žučna mukokela**

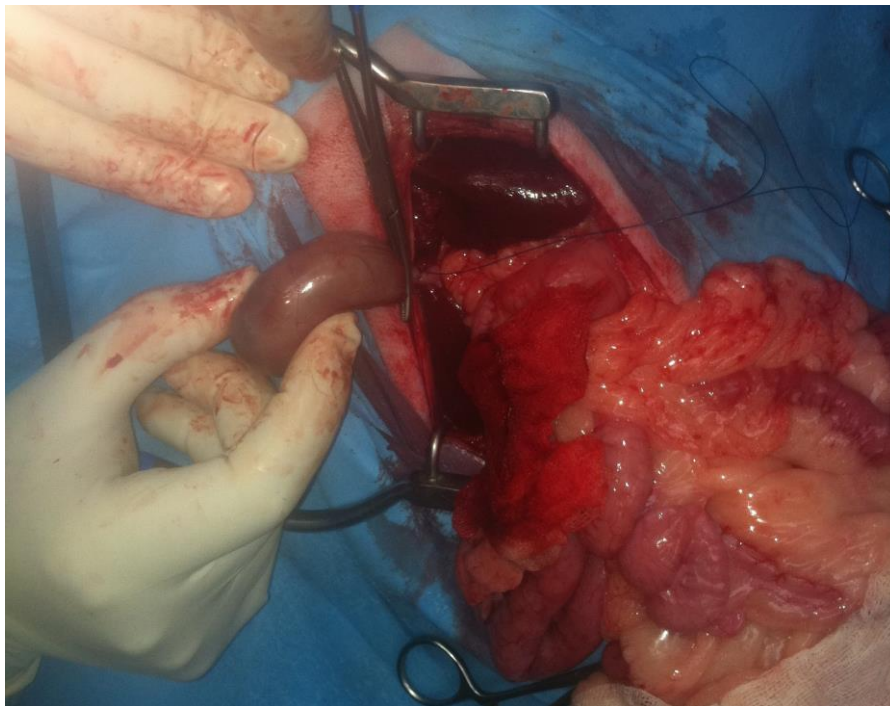
Mukokela žučnog mjehura nakupina je nepokretne sluzi u žučnom mjehuru, koja remeti pražnjenje mjehura i može dovesti do nekroze i puknuća stijenke žučnog mjehura (APALKOVA, 2012.). Najčešće se pojavljuje kod sredovječnih i starijih pasa; i postoji pasminska predispozicija kod šetlandskih ovčara, koker španijela i patuljastih gubičara (NELSON i COUTO, 2009.). Čini se da su šetlandski ovčari posebno predisponirani na mukokelu uz ostale poremećaje žučnog mjehura (APALKOVA, 2012.). Točan uzrok nastanka je nepoznat ali je pretpostavka da stvaranju mukokele prethodi sterilna ili septična upala stijenke i/ili poremećena pokretljivost žučnog mjehura. Čini se da kod šetlandskih ovčara postoji povezanost između mukokele žučnog mjehura i dislipidemije, obično uzrokovane primarnim bolestima poput pankreatitisa, hiperadrenokorticisma, hipotireoze i dijabetes melitusa (NELSON i COUTO, 2009.).

Klinički znakovi variraju. Može biti asimptomatska, pa se uočava kao slučajni nalaz na ultrazvuku abdomena zbog karakterističnog zvjezdastog izgleda sadržaja žučnog mjehura. Kod nekih pasa se vide nespecifični klinički znakovi slični drugim bolestima žučnih puteva; anoreksija, letargija, povraćanje i ikterus (NELSON i COUTO, 2009.). Tijekom fizikalnog pregleda najčešće su ustanovljeni bolovi u trbuhu i hipertermija (BESSO i sur., 2000.). U

rjeđim slučajevima dolazi do rupture pa je nastup simptoma akutan odraz bilijarnog peritonitisa (NELSON i COUTO, 2009.).

U istraživanju na 14 pasa sa mukokelom, gubitak integriteta stijenke žučnog mjehura i/ili puknuće žučnog mjehura je bilo prisutno u 50% slučajeva. Kod svih pasa puknuće je bilo u fundusu. Na ultrazvuku se može vidjeti prekid kontinuiteta stijenke mjehura. Kod nekih se vidjela hiperehogeno perikolecistična masnoća ili tekućina. Niti jedan krvni parametar nije predvidio vjerojatnost pucanja žučnog mjehura (BESSO i sur., 2000.).

U svrhu liječenja izvodi se kolecistektomija, jer kolecistotomija ne prevenira rupturu mjehura. U jednom istraživanju je nakon mukokele histološki identificirana nekroza stijenke kod 9 od 14 pasa, što predisponira mjehur na rupturu čak i nakon uklanjanja sluzi. Hiperplazija sluznice bila je prisutna u svim histološki pregledanim uzorcima. Moguće je prateći kolecistitis. U 6 slučajeva je iz žuči dobivena pozitivna aerobna bakterijska kultura. Infekcija žučnog mjehura nije bila prisutna kod svih što sugerira da su zastoj žuči i hiperplazija sluznice možda primarni čimbenici koji sudjeluju u stvaranju mukokele, a ne bakterijska infekcija ako što se prije mislilo. Uzorak žuči za bakteriološku pretragu treba se uzeti kod svih slučajeva mukokele (BESSO i sur., 2000.).



**Slika 2** Žučna mukokela, ljubaznošću prof.dr.sc. D. Vnuka, dr.med.vet.



U drugom istraživanju na 45 pasa, od kojih je 21 imalo žučnu mukokelu, 43% pasa sa mukokelom imalo je i rupturu žučnog mjehura. 11 od 40 pasa imalo je pozitivne rezultate bakteriološke kulture, a od njih samo 5 i puknuće žučnog mjehura. Samo su 2 psa imala istovremeno pozitivne rezultate bakterijske kulture žuči i mukokele žučnog mjehura, što ide u prilog teoriji da bakterijske infekcije nisu primarni inzult za nastanak mukokele (CREWS i sur., 2009.). Liječenje je obično kirurška kolecistektomija sa ili bez bilijarne diverzije. Jedan izvor navodi visok perioperativni mortalitet, posebno za pse kod kojih je izvedena diverzija žuči. Međutim, oni koji prežive perioperativno razdoblje imaju dobru dugoročnu prognozu (NELSON i COUTO, 2009.). Drugi izvor navodi stopu preživljavanja od 86%, koja nije značajno povezana s predkirurškim curenjem žuči, pozitivnim rezultatima bakterijske kulture niti mukokelom (CREWS i sur., 2009.).

### **9.8. Bilijarni peritonitis**

Bilijarni peritonitis je upala peritoneuma uzrokovana propuštanjem žuči u trbuh. Do puknuća ekstrahepatičnih žučnih kanala ili žučnog mjehura može doći zbog tupe traume u trbuhu, nekrotizirajućeg kolecistitisa ili opstrukcije koja se javlja sekundarno zbog kamenaca, neoplazija ili parazita (WELCH FOSSUM i sur., 2002.). Najčešće mjesto rupture kod pasa je fundus žučnog mjehura (BESSO i sur., 2000.). no, trauma obično uzrokuje puknuće zajedničkog žučnog kanala (WELCH FOSSUM i sur., 2002.).

U jednom istraživanju, mukokela ili bakterijska infekcija žučnog mjehura bila je najčešći istodobni nalaz kod pasa sa spontanim puknućem žučnog mjehura (CREWS i sur., 2009.). No bilijarni peritonitis najčešće nastaje kao posljedica traume abdomena koja uzrokuje oštećenje *ductusa choledochusa* (e.g. probodna ozljeda, udarac konja, automobilska nesreća) ili patološkog puknuća teško oboljelog žučnog mjehura, koji se ponekad javlja nakon dijagnostičke aspiracije žuči vođene ultrazvukom (NELSON i COUTO, 2009.). Peritonitis žuči može se pojaviti ako se nehotice prodre u žučni mjehur ili žučne kanale tijekom laparotomije (WELCH FOSSUM i sur., 2002.).

Propuštanje žuči u trbušnu šupljinu može se dogoditi traumatičnim puknućem bilo kojeg dijela ekstrahepatičnog žučnog trakta ili se može dogoditi sekundarno u odnosu na nekrotizirajući kolecistitis ili mukokelu. Čini se da je najčešće mjesto duktalne rupture *ductus*

*choledochus* distalno od ulaza u posljednji hepatički kanal; međutim, može doći do puknuća u njegovom distalnom ijelu, *ductus cysticusu* (rijetko) ili jetrenim žučnim kanalima. Neliječeni bilijarni peritonitis često je smrtonosan, stoga je važno rano doći do točne dijagnoze. Klinički znakovi mogu biti polako progresivni ili akutni ako se žuč inficira (WELCH FOSSUM i sur., 2002.). Rani znakovi bilijarnog peritonitisa su nespecifični, ali bez obzira na osnovni poremećaj, tipični klinički znakovi uključuju akutno ili kronično povraćanje, anoreksiju, depresiju, gubitak kilograma i povremenu bol u epigastriju. S progresijom se primjećuje žutica, vrućica i trbušni izljev. Traumatska ili patološka ruptura bilijarnog trakta omogućuje propuštanje žuči u peritonealni prostor i dolazi do djelomične apsorpcije žučnih komponenata, koje posljedično završe u sistemske cirkulaciji. Ovisno o osnovnom uzroku i vremenu koje je proteklo između rupture žuči i dijagnoze, stupanj žutice može biti blag do umjeren. Sadržaj bilirubina u abdominalnom izljevu biti će veći je od koncentracije bilirubina u serumu, pa se dijagnostičkom punkcijom abdomena može relativno brzo doći do dijagnoze (NELSON i COUTO, 2009., , WELCH FOSSUM i sur., 2002.). Izljev obično izgleda tamno narančasto, žuto ili zeleno i ima visok sadržaj bilirubina, a dominantni tip stanica su neutrofil, osim kod infekcije bilijarnog trakta (NELSON i COUTO, 2009.). Koncentracija bilirubina u izljevu je obično 2x veća od one u serumu (WELCH FOSSUM i sur., 2002.). Diskontinuitet stijenke žučnog mjehura se može vidjeti na ultrazvuku, često uz perikolecističnu hiperehogeno masnoću i tekućinu (BESSO i sur., 2000.). Lokalizirana ili generalizirana ehogene peritonealna tekućina ili gubitak detalja peritoneuma podižu sumnju na puknuće žučnog mjehura (CREWS i sur., 2009.).

Žuč je normalno sterilna, pa pri kontaktu s visceralnom površinom peritoneuma, rezultira kemijskim peritonitisom i nekrozom stanica s promjenom propusnosti koja predisponira na translokaciju bakterija iz crijeva. Sekundarna infekcija je obično anaerobna. S vremenom dolazi do hipovolemije i sepse kod životinja s neotkrivenim žučnim peritonitisom. (NELSON i COUTO, 2009.) Ako je ruptura povezana s infekcijom bilijarnog trakta, klinički znakovi se obično brzo razvijaju. Međutim, kod pasa sa sterilnim žučnim peritonitisom (tj. puknućem uzrokovanim traumom), klinički znakovi osim ascitesa i ikterusa možda se neće primijetiti tjednima. Životinje s septičnim bilijarnim peritonitisom uglavnom su u šoku (WELCH FOSSUM i sur., 2002.). Ekstravazacija žuči iz puknutog bilijarnog trakta izaziva snažnu upalnu reakciju i potiče transudaciju limfe seroznim površinama. U

eksperimentalnim životinjskim modelima, žučne kiseline identificirane su kao štetna komponenta žuči za peritoneum. Za razliku od većine drugih uzroka trbušnog izljeva povezanih s hepatobilijarnom bolešću, kod pasa sa bilijarnim peritonitisom tijekom fizikalnog pregleda primjećuje se kranijalna ili difuzna abdominalna bol (NELSON i COUTO, 2009.). Lokalizacija boli ovisi o tome je li peritonitis difuzan ili lokaliziran. Lokalizirani bilijarni peritonitis nastaje istjecanjem zgusnute žuči, i uzrokuje blažu kliničku sliku, s lokaliziranom boli u epigastriju. Ako se peritonitis generalizira; često se može vidjeti neutrofilija, međutim, s lokaliziranim infekcijama, bijela krvna slika je normalna. Biokemijske abnormalnosti u serumu uključuju hiperbilirubinemiju, povećanu aktivnost ALP i ALT, hipoalbuminemiju i hiponatrijemiju (WELCH FOSSUM i sur., 2002.).

Ako se ruptura bilijarnog trakta ni primjeti odmah, kirurški popravak bilijarnog trakta komplicira se nekrotičnim tkivima i adhezijama (WELCH FOSSUM i sur., 2002.). Ako se operacija mora odgoditi, treba uspostaviti drenažu peritoneuma za uklanjanje štetne trbušne tekućine koja sadrži žuč. Postavljeni dren koristimo i za lavažu abdomena (NELSON i COUTO, 2009.). Možda će biti potrebna agresivna terapija tekućinom i ispravljanje neravnoteže elektrolita kako bi se pacijent stabilizirao za kiruršku intervenciju. Antibiotike širokog spektra potrebno je primjenjivati prije, tijekom i nakon zahvata (ampicilin, amoksicilin, cefalosporini, metronidazol). Također treba razmotriti primjenu vitamina K ili svježe pune krvi, jer poremećaj protoka žuči povremeno uzrokuje poremećaje apsorpcije vitamina i koagulacije (WELCH FOSSUM i sur., 2002.). Produljeno vrijeme koagulacije se može korigirati injekcijama vitamina K u dozi 1 mg/kg SC q24h tijekom 24 do 48 sati prije i poslije operacije. Ukoliko se ne koristi vitamin K, poželjna je transfuzija plazme prije zahvata za zamjenu potencijalnog nedostatka čimbenika zgrušavanja (NELSON i COUTO, 2009.).

Kirurški ciljevi su zaustavljanje istjecanja žuči, ublažavanje eventualne bilijarne opstrukcije i obnavljanje protoka žuči. Mogućnosti kirurškog liječenja rupture *ductusa choledochusa* uključuje duktalni popravak ili diverziju protoka žuči (NELSON i COUTO, 2009.). Teško oštećene kanale teško je rekonstruirati, posebno kod curenja žuči ili stvaranja adhezije. Proksimalne razderotine ili perforacije mogu se zatvoriti primarnim šivanjem ali treba imati na umu moguću reakciju sluznice. Treba koristiti male šavove i izbjegavati napetost na liniji šava. Uzdužna napetost na liniji šava popravljenog bilijarnog kanala

uzrokuje ozbiljnu stenozu. Upotreba stentnih katetera u zajedničkom žučnom kanalu je kontroverzna. Popravak duktusa ima lošu dugoročnu prognozu, no on je moguć ako se ruptura dijagnosticira rano, ali postaje teško izvediv nakon što se razviju adhezije. Kolecistoduodenostomija ili kolecistojejunostomija sa ligacijom duktusa su obično lakše i sigurnije za izvođenje. Također, ako je ozljeda distalna od ulaza u jetrene kanale, *ductus choledochus* treba podvezati proksimalno i distalno od ozljede i učiniti diverziju protoka tj. kolecistoenterostomu (WELCH FOSSUM i sur., 2002., BOOTHE, 2015.). Za kolecistoduodenostomiju postavi se žučni mjehur u apoziciju s antimezenteričnom površinom silaznog *duodenuma*. Postave se podržavni šavovi kroz stijenku žučnog mjehura i kontinuirani šav duljine 3-4 cm koji spaja seroze žučnog mjehura i seroze duodenuma, za lakšu manipulaciju. Žučni mjehur se otvori i isprazni na rezu od 2,5 do 3 cm, paralelno s prethodno postavljenim produžnim šavom. Na duodenumu se napravi paralelni rez na antimezenteričnoj površini. Postavi se drugi kontinuirani kružni šav koji okružuje novonastalu stomu, spajajući mjesta incizije na mjehuru i duodenumu, od sluznice žučnog mjehura do sluznice dvanaesnika, počevši od rubova najbližih prvotnom produžnom šavu. Postupak je kod kolecistojejunostomije isti ali može dovesti do ulceracije duodenuma. Kod pasa je preporučeno da stoma iznosi najmanje 2,5 cm kako bi se minimalizirala mogućnost zapreke protoku žuči. Bolja je prognoza kod premalene stome, kada zbog zastoja dolazi do kroničnog cistitisa, nego kod prevelike stome, pri čemu dolazi do prolaska i zadržavanja sadržaja crijeva u žučnom traktu (WELCH FOSSUM i sur., 2002.).

Rupturu žučnog mjehura koja se dogodi uslijed infektivnih procesa treba liječiti kolecistektomijom. Liječenje nekrotizirajućeg kolecistitisa se sastoji od kolecistektomije, antibiotika i odgovarajuće terapije za peritonitis. Općenito, pokušaji spašavanja žučnog mjehura zatvaranjem defekta neprikladni su jer je stijenka obično nekrotična. Nakon što se kirurški zatvori mjesto istjecanja žuči, abdomen treba isprati obilnim količinama tople, sterilne tekućine. Kod generaliziranog peritonitisa može se razmotriti postavljanje abdominalnog drena (WELCH FOSSUM i sur., 2002.). Ako se mjesto opstrukcije ili ozljede žučnog kanala ne može identificirati u zahvatu, može se uzeti barem tkivo (tj. sluznica jetre, žučnog mjehura, žuč) za histopatološku i citološku procjenu, te za uzgoj i testiranje osjetljivosti bakterija. Trbušnu tekućinu treba analizirati citologijom i bakteriološkom pretragom za aerobne i anaerobne bakterije. Jetru u svim slučajevima također treba

uzorkovati za histopatologiju, po mogućnosti na početku zahvata (NELSON i COUTO, 2009.).

Antibiotska terapija započinje se odmah nakon uzorkovanja žuči za bakteriološku pretragu. Dobri empirijski izbori su ampicilin ili amoksisicilin u dozi 22 mg/kg IV, SC ili PO q8h, cefalosporini prve generacije u dozi 22 mg/kg IV ili PO q8h, ili metronidazol u dozi 7,5 do 10 mg/kg PO q12h. Kod ozbiljne hepatobilijarne disfunkcije treba se koristiti niža doza metronidazola zbog njegovog opsežnog metabolizma u jetri (NELSON i COUTO, 2009.). Antibiotika terapija na temelju antibiograma kulture uzete iz žuči treba se nastaviti 7 do 14 dana nakon zahvata (WELCH FOSSUM i sur., 2002.).

Prognoza za pse s ekstrahepatičnom opstrukcijom žuči ili žučnim peritonitisom ovisi o osnovnom uzroku. Ako uzrok može biti riješen bez kirurške rekonstrukcije, prognoza je dobra. Ako je potrebna opsežna rekonstrukcija bilijarnog trakta, prognoza se ne može sa sigurnošću reći (NELSON i COUTO, 2009.). Prognoza za bolesnike s difuznim, septičnim žučnim peritonitisom je loša. Bez agresivne terapije i brze kirurške intervencije većina ovih pacijenata umire. Prognoza je bolja ako se stanje dijagnosticira i liječi rano, a bolje je kod životinja s neseptičnim izljevima žuči. U istraživanju na 24 pasa, preživjelo je samo 27% životinja sa septičnim bilijarnim peritonitisom, dok je 100% onih s neseptičnim bilijarnim peritonitisom preživjelo (WELCH FOSSUM i sur., 2002.).

Potencijalne komplikacije ekstrahepatične bilijarne kirurgije uključuju krvarenje, dehiscenciju i istjecanje žuči u peritoneum, začepljenje žučnog kanala, strikturu bilijarnoenterične stome, uzlazni kolangiohepatitis, rekurentnu kolelitijazu i promjenu u gastrointestinalnoj fiziologiji (BOOTHE, 2015.).

## 10. POSTOPERATIVNA NJEGA

Jetra ima relativno malo vezivnotkivne strome i vrlo je osjetljiva na male promjene u protoku krvi; ali ima veliki regenerativni kapacitet. Regeneracijom je adekvatna funkcija jetre moguća u bolesnika čak i nakon što je 80% mase jetre uklonjeno ili uništeno (WELCH FOSSUM i sur., 2002.).

Oporavak od anestezije treba pažljivo nadzirati u životinja kod kojih postoji teška disfunkcija jetre. Zbog povećanog poluvijeka lijekova s metabolizmom u jetri, buđenje i oporavak se mogu produljiti. Treba osigurati intravenske tekućine dok pacijent ne bude mogao održavati hidrataciju sam. Nakon uklanjanja velikih dijelova jetre, česta je prolazna hipoglikemija i treba pratiti razinu glukoze u krvi. Razinu albumina treba održavati > 2 g/dl, ako je potrebno može se učiniti transfuzija plazme ili pune krvi. Treba nadzirati elektrolite i acidobazno stanje. Terapiju tekućinama treba nastaviti dok životinja ne bude sposobna sama održavati hidrataciju. U nekih će bolesnika tijekom ranog postoperativnog razdoblja možda biti potrebna nutritivna suplementacija, osobito ako je životinja anoreksična ili obilno povraća i ima proljev. Pacijentima koji pokazuju znakove boli nakon operacije treba pružiti analgeziju (WELCH FOSSUM i sur., 2002.).

Anaerobne klostridije su normalno prisutne u jetri ali su najčešće infekcije uzrokovane gram negativnim aerobima. Bakterije mogu migrirati iz crijeva do jetre putem portalne vene. Ishemija jetre zbog podvezivanja jetrene arterije kod pasa može dovesti do fatalne gangrenozne nekroze zbog proliferacija endogenih klostridijskih anaeroba. Stoga se preporučuju antibiotici koji su učinkoviti protiv najčešćih gram negativnih aeroba gastrointestinalnog trakta i anaerobnih organizama. Upotreba postoperativnih antibiotika određuje se na pojedinačnoj osnovi zdravstvenog stanja pacijenta, primarnoj jetrenoj bolesti, indikacijama za izvedeni zahvat i korištenoj tehnici operativnog zahvata (MAY i MEHLER, 2011.).

Bilijarni peritonitis se može pojaviti ako se nehotice prodre u žučni mjehur ili žučne kanale pri bilo kojoj operaciji hepatobilijarnog sustava. Najčešća i najozbiljnija komplikacija operacije jetre je krvarenje. Može rezultirati skliznućem ligatura s prhkom jetrenog tkiva,

čime se krvarenje pogoršava. Skliznuće se sprječava ostavljanjem batrljka tkiva distalno od ligature(MAY i MEHLER, 2011.). Ako dođe do krvarenja ili petehija treba procijeniti koagulacijski profil (WELCH FOSSUM i sur., 2002.). Izuzetno je važno postoperativno pratiti hemodinamske parametre pacijenta; osobito hematokrit. Ako životinja pokazuje znakove hipovolemijskog šoka, važno je procijeniti prisutnost slobodne tekućine u abdomenu i, ako se to primjeti, punktirati i odrediti hematokrit iz slobodne tekućine za procjenu hemoabdomena. Ako je postoperativno intraabdominalno krvarenje značajno, primjenjuju se terapija tekućinom i proizvodi od krvi u svrhu ispravljanja deficita u koagulacijskom statusu i izgubljene tekućine. Ako medicinska terapija ne uspije stabilizirati životinju, onda je potrebno učiniti eksplorativnu laparotomiju s ciljem zaustavljanja krvarenja (MAY i MEHLER, 2011.). Ostale komplikacije ovise o izvedenom zahvatu i metodi, ali generalno uključuju portalnu hipertenziju, ascites i vrućicu (WELCH FOSSUM i sur., 2002.)

U humanoj elektivnoj kirurgiji je nedavno razvijen program oporavka nakon zahvata „Enhanced Recovery After Surgery (ERAS)”. Naziva se i brza perioperativna skrb, a pokazao se korisnim nakon zahvata na jetri i debelom crijevu. Ovaj multimodalni program oporavka kombinira nekoliko intervencija u perioperativnoj njezi radi smanjenja stresnog odgovora, disfunkcije organa i gubitka funkcionalnog kapaciteta (STOOT i sur., 2013.). Prethodno je utvrđeno da čimbenici koji su prethodno bili dio tradicionalnih principa preoperativne njege, su pridonosili postoperativnom pogoršanju funkcije, te ih se sad preporuča izbjegavati: upotreba drenova, nazogastričnih sondi, režim posta i odmora u krevetu. Doktor Kehlet je pokrenuo multimodalni program koji je napustio tradicionalna načela njege i uvedene su inovacije kao što su: povećan preoperativan unos ugljikohidrata, regionalne anestetičke tehnike, održavanje normotermije tijekom operacije, minimalno invazivne ili laparoskopske kirurške tehnike, ograničavanje količine perioperativnih intravenskih tekućina, liječenje postoperativne boli bez upotrebe opioida, profilaksa mučnine i povraćanja, rana oralna prehrana i prisilna mobilizacija. Studije o ERAS-u za operaciju jetre pokazale su da je većina pacijenata liječena u skladu s ERAS programom oporavka tolerirala tekućinu u roku od četiri sata nakon operacije i normalna prehrana uvedena je jedan dan nakon operacije. Primijećene su značajne prednosti u smislu bržeg oporavka i kraćeg perioda postoperativne hospitalizacije (STOOT i sur., 2013.)

## 11. ZAKLJUČAK

Za mnoge bolesti hepatobilijarnog sustava točna patogeneza ostaje nepoznata. Utvrđen je visok postotak asimptomatskih pasa sa bolešću jetre. Razvijeno je mnogo biokemijskih i funkcionalnih testova kojima možemo detektirati različite bolesti jetre i žuči; no za mnoge se osjetljivost pokazala niža nego što se ranije smatralo. Istraživanja daju obećavajuće rezultate za razvoj i primjenu novih testova s većom osjetljivošću ili specifičnošću. Ipak, u većini slučajeva za sigurnu dijagnozu je se i dalje preporučuje izvesti histopatološku pretragu. Pacijenti sa hepatobilijarnom bolesti mogu smatrati potencijalno hipokoagulabilni, no događaju se i slučajevi hiperkoagulabilnosti. Za izbjegavanje rizika od intra i postoperativnih komplikacija treba napraviti koagulacijski profil pacijenta prije ulaska u zahvat. Kod operacije PSS se novijim metodama pokušava smanjiti rizik od nastanka postoperativne portalne hipertenzije postupnom vaskularnom okluzijom, no time se povećava rizik od recidiva kliničkih znakova. Novim pristupima postoperativnoj terapiji je postignut napredak i u kontroli postligacijskog neurološkog sindroma. Kod pristupanja hepatektomiji treba voditi računa o postotku funkcijskog tkiva jetre koji preostaje jer će odstranjivanja od 60 i 70% se odraziti hiperamonijemijom, hipoglikemijom, hiperbilirubinemijom i značajnom koagulopatijom. Kod zahvata na bilijarnom sustavu kirurška rekonstrukcija se ne preporučuje. Može se zaključiti da će daljnja istraživanja na temu kirurgije hepatobilijarnog sustava otkriti nove metode izvedbe zahvata na jetri i bilijarnom traktu, s manje komplikacija i povoljnijom prognozom.



## 12. LITERATURA

- 1 ABDELKADER S. V., J. G. HAUGE (1986.): Serum enzyme determination in the study of liver disease in dogs, *Acta. Vet. Scand.* 27(1): 59-70
- 2 ALVAREZ L., J. WHITTEMORE (2009): Liver enzyme elevations in dogs: diagnostic approach, *Compend. Contin. Educ. Vet.* 31(9): 416-418, 420, 422, 424
- 3 APALKOVA, I. (2012.): Prevalence and Diagnosis of Liver Diseases in Dogs and Cats at the Small Animal University Hospital (2007-2010) – a Retrospective Study (Izvor:[https://helda.helsinki.fi/bitstream/handle/10138/39611/lisensiaatin%20tutkielma\\_Irina%20Apalkova.pdf](https://helda.helsinki.fi/bitstream/handle/10138/39611/lisensiaatin%20tutkielma_Irina%20Apalkova.pdf))
- 4 ASSAWARACHAN S. N., P. MANEESAAY, N. THENGCHAI SRI (2020): A descriptive study of the histopathologic and biochemical liver test abnormalities in dogs with liver disease in Thailand, *Can. J. Vet. Res.* 84(3): 217-224
- 5 BADYLAK S. F, J. F. VAN VLEET (1981): Alterations of prothrombin time and activated partial thromboplastin time in dogs with hepatic disease, *Am. J. Vet. Res.* 42(12): 2053-2056
- 6 BERTOLINI G. (2019.): Anomalies of the Portal Venous System in Dogs and Cats as Seen on Multidetector-Row Computed Tomography: An Overview and Systematization Proposal, *Vet. Sci.* 26(1): 10
- 7 BESSO J.G., R. H. WRIGLEY, J. M. GLIATTO, C. R. WEBSTER (2000): Ultrasonographic appearance and clinical findings in 14 dogs with gallbladder mucocele, *Vet. Radiol. Ultrasound.* 41(3): 261-271
- 8 BHANDAL J., A. KUZMA, G. STARRAK (2008): Spontaneous left medial liver lobe torsion and left lateral lobe infarction in a rottweiler. *Can. Vet. J.* 49(10):1002-1004
- 9 BIGGE L.A., D. J. BROWN, D. G. PENNINGCK (2001): Correlation between coagulation profile findings and bleeding complications after ultrasound-guided biopsies: 434 cases (1993-1996), *J. Am. Anim. Hosp. Assoc.* 37(3): 228-233
- 10 BOOTHE H. W. Jr (2015): Current Concepts in Hepatobiliary Surgery. *Vet. Clin. North. Am. Small. Anim. Pract.* 45(3): 463-475

- 11 CENTER S. A., B. H. BALDWIN, H. N. ERB, B. C. TENNANT (1985): Bile acid concentrations in the diagnosis of hepatobiliary disease in the dog, *J. Am. Vet. Med. Assoc.* 187(9): 935-940
- 12 CENTER S. A., M. R. SLATER, T. MANWARREN, K. PRYMAK (1992): Diagnostic efficacy of serum alkaline phosphatase and gamma-glutamyltransferase in dogs with histologically confirmed hepatobiliary disease: 270 cases (1980-1990), *J. Am. Vet. Med. Assoc.* 201(8): 1258-1264.
- 13 CENTER S. A., T. MANWARREN, M. R. SLATER, E. WILENTZ (1991): Evaluation of twelve-hour preprandial and two-hour postprandial serum bile acids concentrations for diagnosis of hepatobiliary disease in dogs, *J. Am. Vet. Med. Assoc.* 199(2): 217-226
- 14 CHAPMAN S. E., R. A. HOSTUTLER (2013): A laboratory diagnostic approach to hepatobiliary disease in small animals, *Vet. Clin. North. Am. Small. Anim. Pract.* 43(6): 1209-1225
- 15 CREWS L. J., D. A. FEENEY, C. R. JESSEN, N. D. ROSE, I. MATISE (2009): Clinical, ultrasonographic, and laboratory findings associated with gallbladder disease and rupture in dogs: 45 cases (1997-2007), *J. Am. Vet. Med. Assoc.* 234(3): 359-66
- 16 EMAN S. R., A. A. KUBESY, T. A. BARAKA, F. A. TORAD, I. S. SHAYMAA, F. F. MOHAMMED (2018): Evaluation of hepatocyte-derived microRNA-122 for diagnosis of acute and chronic hepatitis of dogs, *Vet. World.* 11(5): 667-673
- 17 HOSKINS J. D. (2005): Liver disease in the geriatric patient, *Vet. Clin. North. Am. Small. Anim. Pract.* 35(3): 617-634
- 18 HUNT G. (2004.): Effect of breed on anatomy of portosystemic shunts resulting from congenital diseases in dogs and cats: A review of 242 cases, *Australian veterinary journal*
- 19 JOHNSTON S. A., K. M. TOBIAS (2018): *Small Animal Veterinary Surgery*, 2nd Edition, Elsevier
- 20 KANEMOTO H., M. SAKAI, Y. SAKAMOTO, B. SPEE, T.S.G.A.M. VAN DEN INGH, B.A. SCHOTANUS, K. OHNO, J. ROTHUIZEN (2013): American Cocker Spaniel Chronic Hepatitis in Japan. *J. Vet. Intern. Med.* 27(5): 1041-1048

- 21 KEMP S. D., D. L. PANCIERA, M. M. LARSON, G. K. SAUNDERS, S. R. WERRE (2013): A comparison of hepatic sonographic features and histopathologic diagnosis in canine liver disease: 138 cases, *J. Vet. Intern. Med.* 27(4): 806-813
- 22 KERWIN S. C. (1995): Hepatic aspiration and biopsy techniques. *Vet. Clin. North. Am. Small. Anim. Pract.* 25(2): 275-291
- 23 KÖNIG H.E., H. G. LIEBICH (2009.): Anatomija domaćih sisavaca, Slap, 1. hrvatsko izdanje, 367 – 375
- 24 KRAUN M. B., L. L. NELSON, J. G. HAUPTMAN, N. C. NELSON (2014): Analysis of the relationship of extrahepatic portosystemic shunt morphology with clinical variables in dogs: 53 cases (2009-2012), *J. Am. Vet. Med. Assoc.* 245(5): 540-549
- 25 LIDBURY J. A., J. S. SUCHODOLSKI (2016): New advances in the diagnosis of canine and feline liver and pancreatic disease, *Vet. J.* 215: 87-95
- 26 MATTOON J. S., R. K. SELTON, C. R. BERRY (2021): *Small Animal Diagnostic Ultrasound, Fourth Edition*, Elsevier
- 27 MATUSHEK K. J., D. BJORLING, K. MATHEWS (1990): Generalized motor seizures after portosystemic shunt ligation in dogs: five cases (1981-1988), *J. Am. Vet. Med. Assoc.* 196(12): 2014-2017
- 28 MORITZ A. K., C. KÖHLER, V. FROMME, K. WINTER, M. ALEF, I. KIEFER (2018): Komplikationen sonographisch gestützter Leberbiopsien bei Hund und Katze. *Tierarztl Prax Ausg K Kleintiere Heimtiere.* 46(1): 5-13
- 29 MAY L. R., S. J. MEHLER (2011): Complications of Hepatic Surgery in Companion Animals. *Vet. Clin. North. Am. Small. Anim. Pract.* 41(5): 935-948
- 30 NELSON R. W., C. G. COUTO (2009.). *Small Animal Internal Medicine*, Mosby/Elsevier, 485. – 519., 553. – 565., 569. - 578.
- 31 PRINS M, C. J. M. M. SCHELLENS, M. W. VAN LEEUWEN, J. ROTHUIZEN, E. TESKE (2010): Coagulation disorders in dogs with hepatic disease, *Vet. J.* 185(2): 163-8
- 32 REECE J., M. PAVLICK, D. G. PENNINCK, C. R. L. WEBSTER (2020): Hemorrhage and complications associated with percutaneous ultrasound guided liver biopsy in dogs, *J. Vet. Intern. Med.* 34(6): 2398-2404

- 33 ROTH L., D. J. MEYER (1995): Interpretation of liver biopsies. *Vet. Clin. North. Am. Small. Anim. Pract.* 25(2) 293. - 303.
- 34 ROTHUIZEN J., D. C. TWEDT (2009): Liver Biopsy techniques, *Vet. Clin. North. Am. Small. Anim. Pract.* 39(3): 469-480
- 35 ROTHUIZEN J., VAN DEN INGH T. S. (1982): Rectal ammonia tolerance test in the evaluation of portal circulation in dogs with liver disease, *Res Vet Sci.*, 1982 Jul ;33(1):22-5. PMID: 7134644.
- 36 SCHECK MG., (2007): Liver lobe torsion in a dog. *Can. Vet. J.* 48(4): 423-425
- 37 SEREDA C. W., C. A. ADIN (2005): Methods of gradual vascular occlusion and their applications in treatment of congenital portosystemic shunts in dogs: a review, *Vet. Surg.* 34(1): 83-91
- 38 SJAASTAD O. V., O. SAND, K. HOVE (2017.): Fiziologija domaćih životinja, *Naklada Slap*, 320, 322, 326 – 332, 592 – 596
- 39 STOOT J.H.M.B., R.J.S. COELEN, J.L.A. VAN VUGT, C.H.C. DEJONG (2013): General Introduction: Advances in Hepatic Surgery (DOI:[10.5772/54710](https://doi.org/10.5772/54710))
- 40 TISDALL P.L., G. B. HUNT, K. R. YOUMANS, R. MALIK (2000): Neurological dysfunction in dogs following attenuation of congenital extrahepatic portosystemic shunts, *J. Small. Anim. Pract.* 41(12): 539-546
- 41 WEBSTER C. R. L. (2017): Hemostatic Disorders Associated with Hepatobiliary Disease, *Vet. Clin. North. Am. Small. Anim. Pract.* 47(3): 601-615
- 42 WEBSTER C. R. L., S. A. CENTER, J. M. CULLEN (2019): ACVIM consensus statement on the diagnosis and treatment of chronic hepatitis in dogs, *J. Vet. Intern. Med.* 33(3): 1173-1200
- 43 WELCH FOSSUM, T., C. S. HEDLUND, D. A. HULSE, A. L. JOHNSON, H. B. SEIM III, M. D. WILLARD, G. L. CARROLL (2002.): *Small Animal Surgery*, Mosby, Inc., 450. – 486.

## 13. SAŽETAK

### Bolesti i kirurško liječenje hepatobilijarnog sustava pasa

S obzirom na brojnost funkcija koje jetra obavlja, njenim obolijevanjem nastaju brojni poremećaji u organizmu. Zbog dobrog rezervnog kapaciteta jetre, korelacija kliničkih znakova sa stupnjem bolesti je slaba. Od kliničkih znakova javljaju se hepatomegalija, abdominalni izljev, aholični izmet, žutica, PU/PD, urolitijaza i hepatička encefalopatija. U uznapredovalim stadijima javljaju se znakovi abnormalne mentacije i neurološke disfunkcije kao rezultat izlaganja kore mozga toksinima iz crijeva koje jetra nije uklonila. Početni panel parametara za psa sa sumnjom na bolest jetre treba uključivati kompletnu krvnu sliku, biokemijski profil seruma i urinoanalizu. Noviji laboratorijski testovi s visokom osjetljivošću za bolesti jetre uključuju koncentraciju glutamina u CSF, test tolerancije na amonijak, PT i APTT kao indikatore funkcijskog stanja jetre, aktivnost proteina C u plazmi, miRNA-122, GLDH, SDH i 5'-ND. Histopatološka pretragu biopsata se i dalje smatra zlatnim standardom dijagnostike za mnoge bolesti jetre. Zbog potencijalno inhibirane sinteze koagulacijskih čimbenika, prije zahvata se mora utvrditi profil koagulacije. Kirurgija hepatobilijarnog sustava predstavlja tehničke izazove zbog pristupa leziji, nošenja s gusto vaskulariziranim, prhkim jetrenim tkivom, teško zacjeljujućim tkivom vanjskih žučovoda i utjecajem primarnog stanja na odgovor pacijenta na liječenje. Kirurški zahvati koji se izvode uključuju biopsiju jetre, djelomičnu ili totalnu lobektomiju, kolecistotomiju, kolecistektomija, kolecistoenterostomiju, koledukotomiju i zahvate na jetrenoj vaskulaturi. Poboljšanje ishoda se postiže minimaliziranjem rizika od nastanka komplikacija izradom točne preoperativne procjene i odabirom najbolje metode liječenja za pacijenta.

**Ključne riječi:** hepatobilijarna bolest, hepatobilijarni sustav, jetra, žuč, kirurško liječenje, kirurgija jetre, biopsija jetre, portosistemska vaskularna anomalija, portosistemski šant, mukokela, kolelitijaza, opstrukcija žuči, hepatobilijarne neoplazije, trauma jetre, torzija jetre, bilijarni peritonitis

## 14. SUMMARY

### **Disorders and surgical treatment of the hepatobiliary system in dogs**

Given the number of liver functions, its disease causes numerous disorders in the body. Due to the good reserve capacity of the liver, the correlation of clinical signs with the degree of the disease is low. Clinical signs include hepatomegaly, abdominal effusion, acholic stools, jaundice, PU/PD, urolithiasis, and hepatic encephalopathy. In advanced stages, signs of abnormal mentation and neurological dysfunction appear as a result of exposure of the cerebral cortex to toxins from the intestine that the liver has not removed. The initial panel parameters for a dog with suspected liver disease should include a complete blood count, serum biochemical profile, and urinalysis. New laboratory tests with high sensitivity include cerebrospinal fluid glutamine concentration, ammonia tolerance test, PT and APTT as indicators of liver function, plasma protein C activity, miRNA-122, GLDH, SDH and 5'-ND. Histopathological examination of biopsies is still considered the gold standard of diagnosis for many liver diseases. Due to the potentially inhibited synthesis of coagulation factors, the patient's coagulation profile must be determined before the procedure. Hepatobiliary surgery presents many technical challenges due to difficult access to the lesion, dealing with highly vascularized, fragile liver tissue, difficult-to-heal tissues of the external bile ducts, and the impact of the primary condition on the patient's response to treatment. Surgical procedures performed include liver biopsy, partial or total lobectomy, cholecystotomy, cholecystectomy, cholecystoenterostomy, choledochotomy, and procedures on the liver vasculature. The best outcome is achieved by minimizing the risk of complications by making the right preoperative assessments and selecting the best treatment method for the patient.

**Key words:** hepatobiliary disease, hepatobiliary system, liver, bile, surgical treatment, liver surgery, liver biopsy, portosystemic vascular anomaly, portosystemic shunt, mucocele, cholelithiasis, bile obstruction, hepatobiliary neoplasia, liver trauma, liver torsion, biliary peritonitis

## 15. ŽIVOTOPIS

Rođena sam u Zagrebu, Republici Hrvatskoj 25.12.1995. godine. Završila sam XVI. Gimnaziju u Zagrebu. 2014. godine upisala sam Veterinarski Fakultet Sveučilišta u Zagrebu. Na prvoj godini pridružila sam se udruzi studenata veterinarske medicine Equus, i postala jedan od organizatora edukativnog projekta Reptilomanija+, koji je nagrađen Dekanovom nagradom 2014. godine. Kasnije sam imenovana nadzornim odborom udruge Equus. Početkom druge godine studija postala sam član Equus egzoteam-a, koji se volonterski bavi zbrinjavanjem egzota smještenih na fakultetu u projektu pod vodstvom Zavoda za Parazitologiju. Na trećoj godini studija sam dobila CEEPUS stipendiju za kratku mobilnost na Veterinarskom Fakultetu u Beču, Austriji. 2017.godine sam počela volontirati na Klinici za Kirurgiju, Ortopediju i Oftalmologiju Veterinarskog fakulteta Sveučilišta u Zagrebu i Hitnom prijemu Sveučilišne Veterinarske Bolnice, do 2019. godine. Na četvrtoj godini objavila sam prvi recenzirani rad „Osnove anestezije gmazova”. Na petoj godini studija izabrala sam usmjerenje Kućni ljubimci. Na šestoj godini studija 2020. godine sam počela Volontirati u Specijalističkoj Ambulanti Marković u Zagrebu, do početka 2021. godine, kada sam ostvarila Erasmus+ mobilnost i odradila tromjesečnu praksu s rotacijama u Veterinarskoj Klinici i Laboratoriju San Marco u Padovi, Italiji. Tokom mobilnosti objavila sam recenzirani rad pod naslovom „Surgical approach to wound management in reptiles”. 2013. godine sam položila DELF B1 (N de candidat 385051-002704) certificiran Francuskim Ministarstvom Obrazovanja. Nekoliko godina kasnije počela sam samostalno učiti talijanski i dovela se do B1 stupnja poznavanja jezika. 2020. godine sam položila IELTS test engleskog s 8.0 bodova (credential ID 20HR000476NOVI002A), certificiran od strane Sveučilišta u Cambridgeu. 2021. položila sam Erasmus OLS test engleskog jezika na razini C2.