

LOMOVI DUGIH CJEVASTIH KOSTIJU U MLADIH PASA I MAČAKA

Kunić, Ana

Master's thesis / Diplomski rad

2021

Degree Grantor / Ustanova koja je dodijelila akademski / stručni stupanj: **University of Zagreb, Faculty of Veterinary Medicine / Sveučilište u Zagrebu, Veterinarski fakultet**

Permanent link / Trajna poveznica: <https://um.nsk.hr/um:nbn:hr:178:909664>

Rights / Prava: [In copyright](#) / [Zaštićeno autorskim pravom.](#)

Download date / Datum preuzimanja: **2024-07-06**



Repository / Repozitorij:

[Repository of Faculty of Veterinary Medicine -
Repository of PHD, master's thesis](#)



SVEUČILIŠTE U ZAGREBU
VETERINARSKI FAKULTET

Ana Kunić

**LOMOVI DUGIH CJEVASTIH KOSTIJU U MLADIH PASA I
MAČAKA**

DIPLOMSKI RAD

Zagreb, 2021.

Klinika za kirurgiju, ortopediju i oftalmologiju
Veterinarski fakultet Sveučilišta u Zagrebu

Predstojnik: prof.dr.sc. Boris Pirkić

Mentor: doc.dr.sc. Marko Pećin

Članovi Povjerenstva za obranu diplomskog rada:

1. izv. prof. Tomislav Babić
2. izv. prof. Ozren Smolec
3. doc.dr.sc. Marko Pećin (mentor)
4. izv. prof. Mario Kreszinger (zamjena)

ZAHVALA

Posebnu zahvalu dugujem svom mentoru doc.dr.sc. Marku Pećinu na podršci i pomoći tijekom pisanja ovog rada, ali i volontiranja na Klinici.

Želim se zahvaliti svim djelatnicima Klinike za kirurgiju, ortopediju i oftalmologiju, kako na stručnim, tako i na životnim lekcijama.

Zahvaljujem svojoj obitelji na razumijevanju i podršci u svakoj situaciji.

Veliko hvala i mojim prijateljima i kolegama s kojima sam proteklih godina dijelila svaki dan.

Ana

POPIS I OBJAŠNJENJE KRATICA:

SH – Salter Harris

RTG – rendgen

CT – kompjuterizirana tomografija (engl. *Computed Tomography*)

NSPUL – nesteroidni protuupalni lijekovi

EPO – elastična osteosinteza pločom (engl. *Elastic Plate Osteosynthesis*)

MIO – minimalno invazivna osteosinteza (engl. *Minimally Invasive Osteosynthesis*)

MIPO – minimalno invazivna osteosinteza pločom (engl. *Minimally Invasive Plate Osteosynthesis*)

POPIS PRILOGA:

Slika 1. Usporedni shematski i RTG prikaz građe tibije (modificirano prema MACGAVIN i ZACHARY, 2008.)

Slika 2. Histološka građa ploče rasta (TOBIAS i JOHNSTON, 2012.)

Slika 3. RTG prikaz *greenstick* frakture (preuzeto s <https://www.vetfolio.com/learn/article/diaphyseal-fractures-in-puppies-and-kittens>)

Slika 4. Shematski prikaz raznih tipova lomova (preuzeto s https://www.teachengineering.org/lessons/view/uoh_fracture_lesson01)

Slika 5. RTG prikaz avulzijskog loma tuberositasa tibije (HWANG i sur., 2017.)

Slika 6. RTG prikaz SH IV loma lateralnog kondila humerusa u lateralnoj i sagitalnoj projekciji (preuzeto s <https://veteriankey.com/fracture-healing-and-complications/>)

Slika 7. Shematski makroskopski i mikroskopski prikaz lomova po SH klasifikaciji (VON PFEIL i DECAMP, 2009.)

Slika 8. Shematski prikaz vremenskog slijeda formacije kalusa i reparacije frakture (MACGAVIN i ZACHARY, 2008.)

Slika 9. Postavljanje sintetičkog gipsa (preuzeto s <https://www.cliniciansbrief.com/article/effective-casting-techniques>)

Slika 10. Shematski prikaz stabilizacije loma vanjskim fiksatorom (BRINKER i sur., 1998.)

Slika 11. Shematski prikaz stabilizacije loma pločom (BRINKER i sur., 1998.)

Slika 12. Shematski prikaz stabilizacije loma intramedularnim čavlima (BRINKER i sur., 1998.)

Slika 13. Shematski prikaz sanacije SH III loma (BRINKER i sur., 1998.)

Slika 14. Shematski prikaz stabilizacije loma *cross – pin* metodom (BRINKER i sur., 1998.)

Slika 15. Shematski prikaz stabilizacije avulzije tuberositasa tibije (BRINKER i sur., 1998.)

Slika 16. RTG praćenje cijeljenja loma tijekom 50 dana (MACRÌ i sur., 2021.)

Slika 17. Nesraštavanje loma radiusa (tzv. *nonunion*) (THRALL, 2018.)

Slika 18. Povijanje podlaktice posljedično prijevremenom zatvaranju zone rasta radiusa.

(BORDELO i sur., 2018.)

Slika 19. Dekubitalne rane nastale posljedično abrazijskom djelovanju sintetičkog gipsanog povoja (cast) (preuzeto s <https://www.cliniciansbrief.com/article/bandaging-complications>)

Tablica 1. Prosječno vrijeme zatvaranja pojedinih zona rasta kod pasa i mačaka (GEMMILL i CLEMENTS, 2016.)

Tablica 2. Pregled lokalizacije lomnih linija i prognoza za pojedini tip SH lomova (modificirano prema BRINKER i sur., 1998.)

SADRŽAJ:

1. UVOD.....	1
2. GRAĐA DUGIH CJEVASTIH KOSTIJU.....	3
3. RAST I RAZVOJ DUGIH CJEVASTIH KOSTIJU.....	6
4. LOMOVI I KLASIFIKACIJA LOMOVA.....	9
4.1. SALTER - HARRIS KLASIFIKACIJA FIZNIH LOMOVA.....	15
5. CIJELJENJE LOMOVA.....	19
5.1. PRIMARNO KOŠTANO CIJELJENJE.....	19
5.2. SEKUNDARNO KOŠTANO CIJELJENJE.....	20
6. DIJAGNOSTIKA LOMOVA.....	22
7. KIRURŠKO LIJEČENJE LOMOVA.....	24
7.1. KONZERVATIVNO LIJEČENJE.....	24
7.2. OPERACIJSKO LIJEČENJE.....	28
8. PROCJENA CIJELJENJA LOMOVA.....	37
9. KOMPLIKACIJE.....	39
10. ZAKLJUČAK.....	43
11. LITERATURA.....	45
12. SAŽETAK.....	49
13. SUMMARY.....	51
14. ŽIVOTOPIS.....	53

1. UVOD

Mladi psi i mačke uvijek su zaigrani i nestašni. Iako treba poticati njihovu radoznalost, potrebno je voditi brigu o njihovoj sigurnosti. U igri neprimjerenosti za njihovu dob, mlade životinje mogu se ozbiljno ozlijediti, a najčešće su ozljede mišićno – koštanog sustava odnosno lomovi.

Lomovi dugih cjevastih kostiju u mladim pasa i mačaka predstavljaju poseban izazov kirurgu budući da je koštani sustav takvih pacijenata još u fazi rasta i razvoja. Životinje sa „otvorenom“ zonom rasta smatraju se nezrelima i u tom smislu to ostaju sve do dobi od 6 do 11 mjeseci, ovisno o pasmini. Ploče rasta najkrhkiji su dio kosti koja raste i samim time najpodložniji ozljedama. Iz tog razloga, lomovi koji zahvaćaju ploče rasta ili hvatišta tetiva i ligamenata najčešći su lomovi u mladim životinja te predstavljaju posebnu problematiku u veterinarskoj ortopediji. Druga bitna posebnost nezrelih kostiju je periost, koji je u usporedbi s odraslim kostima deblji i snažniji, pa djelomično osigurava stabilnost loma, ali isto tako pospješuje i ubrzava cijeljenje. Zbog navedenih specifičnosti nezrelog kostura, lomovi u mladim pasa i mačaka zahtijevaju poseban pristup.

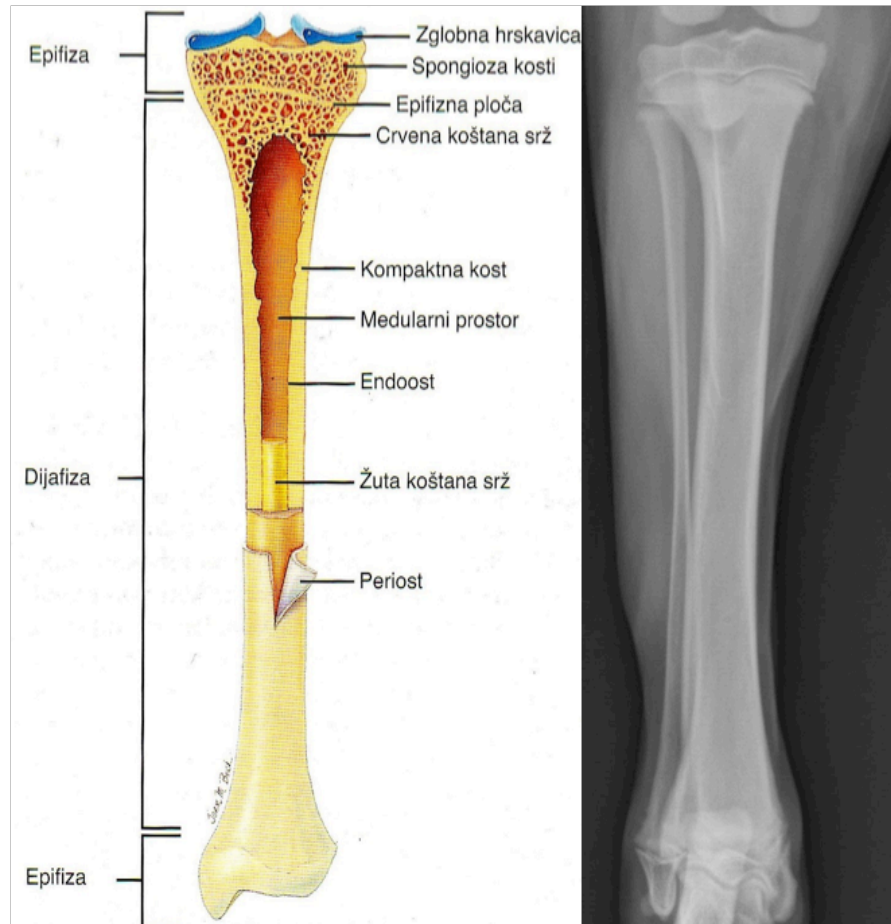
Lomovi su kod pasa i mačaka česti, te čine 61,42% svih ortopedskih stanja u veterinarskoj medicini (EYAREFE i OYETAYO, 2016.). U 46,86% slučajeva uzrok im je nalet motornog vozila, a u 39,11% pad s visine (KUSHWAHA i sur., 2011.). Kostii stražnjih ekstremiteta kod pasa i mačaka češće budu slomljene od kostiju prednjih ekstremiteta. U 45% slučajeva je to femur, a u 26% tibia. Lomovi ulne i radiusa čine 16% lomova dugih cjevastih kosti, a humerus je najrjeđe slomljen, i to u 13% slučajeva (HARASEN, 2003.).

Pedeset posto svih lomova u pasa i mačaka čine upravo lomovi mladih, koštano nezrelih životinja. U 30% slučajeva to su lomovi koji zahvaćaju zonu rasta. Budući da je fizna hrskavica mehanički slabija od koštanog tkiva koje ju okružuje, vjerojatnije je da će doći do njenog pucanja, što je razlog ovako visokoj pojavnosti fiznih lomova (MEAKIN i LANGLEY-HOBBS, 2016.).

U ovom diplomskom radu osvrnut ćemo se na specifičnosti u građi nezrelih kostiju, na posebnu klasifikaciju fiznih lomova, njihovu dijagnostiku te metode kirurškog liječenja. Bit će prikazane tradicionalne i suvremene tehnike, kao i moguće komplikacije.

2. GRAĐA DUGIH CJEVASTIH KOSTIJU

Duge cjevaste kosti pružaju potporu i snagu tijelu te omogućuju kretanje. Tipične su za udove, a to su humerus, radius, ulna, metakarpalne kosti, femur, tibija, fibula te metatarzalne kosti. Duge cjevaste kosti karakterizira trup ili dijafiza te dva okrajka, proksimalna i distalna epifiza. (Slika 1.) Područja gdje dijafiza prelazi u epifize nazivaju se metafizama. Granicu između metafize i epifize predstavlja tzv. ploča rasta (zona rasta, fiza) i ona je primarno odgovorna za rast kosti u dužinu (DENNY i BUTTERWORTH, 2000.).



Slika 1. Usporedni shematski i RTG prikaz građe tibije (modificirano prema MACGAVIN i ZACHARY, 2008.)

U mladih životinja koje još nisu završile s rastom ploče rasta građene su od hrskavice koja će sa starenjem mineralizirati. Rendgenski se u mladih životinja vide neokoštali hrskavični dijelovi, što može dovesti do krivih interpretacija ako se ova činjenica zanemari. Neposredno na epifizi kosti leži zglobna hrskavica. Ona nije prekrivena perihondrijem i glatka je prema zglobnoj šupljini. Debljina zglobne hrskavice varira, tanja je u sredini konkavnog dijela, a deblja na konveksnim dijelovima zgloba. Svojom građom djeluje kao amortizer, savitljiva je i elastična. Hrkavica nema živaca ni krvnih žila (KÖNIG i LIEBICH, 2009.).

Površinski sloj kosti građen je od zbite koštane tvari, tzv. kompakte, a čine ju gusto poredane koštane lamele. Unutrašnjost kosti, odnosno obje epifize, gradi nježna mreža koštanih listića i gredica. Ovu spužvasto oblikovanu koštanu tvar nazivamo spongioza. U području dijafize umjesto spongioze se nalazi središnja medularna šupljina koja sadrži koštanu srž. Površina kosti obložena je iznutra i izvana vezivnotkivnom pokosnicom. Prema njenoj lokaciji razlikujemo vanjsku (periost) te unutarnju pokosnicu (endost). Periost prekriva vanjsku površinu kosti, ali ne i zglobnu hrskavicu, hvatišta tetiva i ligamenata, a endost prekriva medularnu šupljinu i tvori granicu prema koštanoj srži. Arterijska krv iz sistemske cirkulacije ulazi u kosti kroz nutritivne, metafizne, periostalne i epifizne arterije. Nutritivne arterije su grane većih arterija udova. One prolaze kroz nutritivne otvore na dijafizi, ulaze u medulu te se granaju na proksimalne i distalne intramedularne ogranke. Spongioza ne sadrži krvne žile nego se opskrbljuje difuzijom iz koštane srži. Koštano tkivo ne sadrži limfne žile, mreža limfnih žila nalazi se samo u periostu. Samo koštano tkivo nije osjetljivo na bol, ali se brojni osjetni živci nalaze u periostu. Arhitektura kosti kao cijevi i lagana građa spongioze rezultiraju uštedom materijala, smanjenom težinom kosti, te uštedom snage na principu optimalnih odnosa. Čvrstoća stijenke cjevaste kosti prilagođena je djelovanju maksimalnog opterećenja. Na taj su način jače

opterećene stijenke unutrašnjih dijelova dugih kostiju udova zadebljale (KÖNIG i LIEBICH, 2009.).

Anorganska komponenta kosti je nanokristal hidroksiapatit. Obuhvaća 65% ukupne koštane mase, a preostalu masu čini organska tvar i voda. Organsku komponentu nazivamo osteoid, a tvore ju kolagena vlakna tipa I (95%), glikoproteini i polisaharidi. Organska komponenta pruža elastičnost i otpornost na stres, savijanje i lom (VALLET-REGI i ARCOS NAVARRETE, 2015.). Nezrele kosti životinja u razvoju sadrže veći udio kolagenih vlakana, a manji udio hidroksiapatita zbog čega mogu podnijeti veći stupanj deformacije bez da dođe do njihova loma.

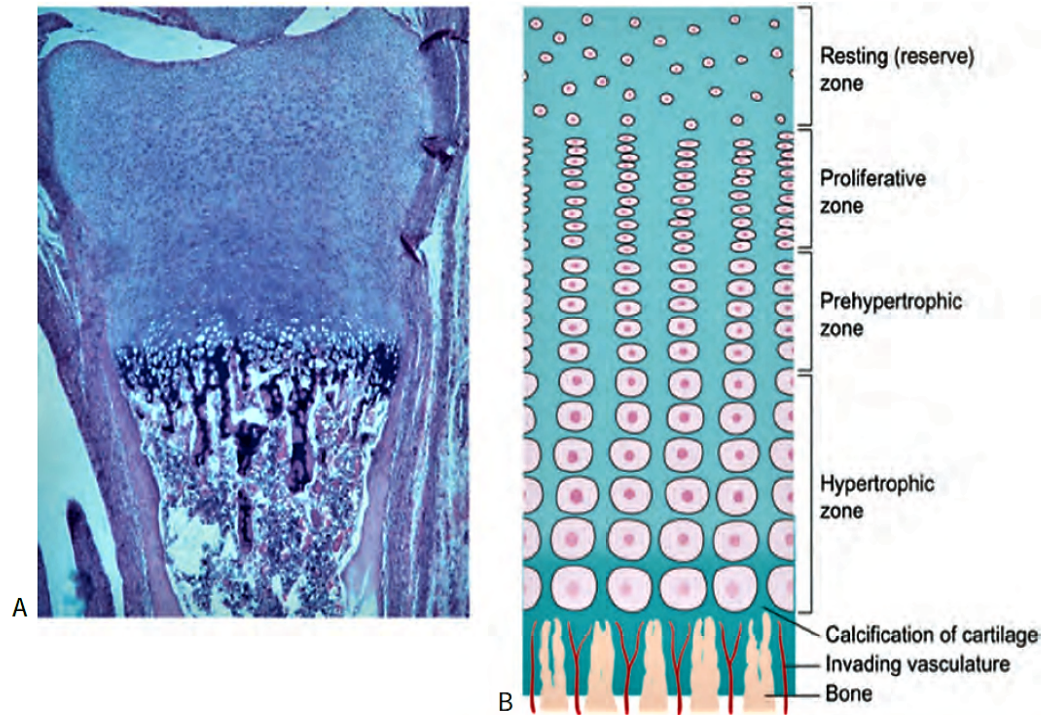
3. RAST I RAZVOJ DUGIH CJEVASTIH KOSTIJU

Osifikacija označava proces stvaranja nove kosti, a odvija se na dva načina: intramembranskom i enhondralnom osifikacijom. Osifikacija započinje tijekom embrionalnog razvoja ali se nastavlja i postnatalno (ĐUDARIĆ i sur., 2014.).

Intramembranska ili direktna osifikacija podrazumijeva razvoj koštanog tkiva izravno iz mezenhimalnog. Ovaj tip osifikacije pojavljuje se tijekom embrionalnog razvoja, kod rasta kosti lubanje, kod rasta kosti u širinu te pri cijeljenju lomova. Mezenhimske stanice diferenciraju se u osteoblaste koji počinju producirati nemineraliziranu međustaničnu tvar koštanog tkiva (osteoid). Mineralizacija osteoida započinje ulaganjem kristala hidroksiapatita u vlakna kolagena tipa I.

Duge cjevaste kosti u dužinu rastu enhondralnom osifikacijom koja se zbiva u ploči rasta. Hrskavica ploče rasta podijeljena je nekoliko zona. (Slika 2.) U zoni mirovanja difuzno su razmješteni hondrociti koji se ne dijele nego predstavljaju izvor stanica za zonu proliferacije. U zoni proliferacije oni se mitotički dijele, akumuliraju glikogen, stvaraju matriks i raspoređuju se u uzdužne stupiće. Sljedeća je zona hipertrofije gdje dolazi do bubrenja hondrocita te mineralizacije međustaničnog matriksa što će rezultirati udaljavanjem epifizne hrskavice od dijafize kosti. Posljednja je zona kalcifikacije, a karakteriziraju je apoptotični hondrociti te potpuna zamjena međustaničnog matriksa mineralima (VON PFEIL i DECAMP, 2009.). Proces mineralizacije i vaskularna invazija ploče rasta međusobno su ovisni događaji. Vaskularna invazija ploče rasta kritičan je korak enhondralne osifikacije. Krvne žile iz metafize invadiraju u rastuću ploču rasta i sa sobom dovode osteoblaste koji stvaraju kost na izdancima hrskavice (MACGAVIN i ZACHARY, 2008.).

Ploče rasta su najdeblje kada je rast najbrži; kako se rast usporava, ploča postaje tanka i „zatvara se“, odnosno biva potpuno zamijenjena s kosti. Vrijeme zatvaranja ploča rasta ovisno o tipu kosti te o veličini životinje može značajno varirati (LEWIS, 2019.). (Tablica 1.)



Slika 2. Histološki i shematski prikaz građe ploče rasta (TOBIAS i JOHNSTON, 2012.)

Tablica 1. Prosječno vrijeme zatvaranja pojedinih zona rasta kod pasa i mačaka (GEMMILL i CLEMENTS, 2016.)

Bone	Average closure time (months)	
	Dog	Cat
Scapula: • Tuber scapulae	6	4
Hemipelvis: • Multiple junction (acetabulum) • Tuber ischia (secondary)	3.6 10	– –
Femur: • Femoral head • Greater trochanter • Distal	10.5 10.5 11	8 7.5 15
Fibula: • Proximal • Distal	10 9.5	13 12
Humerus: • Proximal • Lateral/medial condyle • Lateral epicondyle	12.5 6 7	21 3 3
Metacarpals/tarsals: • Distal epiphysis II–V	7	9
Phalanges: • Proximal II–V	6	4.5
Radius: • Proximal • Distal	8.5 10.5	7 16.5
Tibia: • Proximal • Tibial crest • Distal • Medial malleolus	11 8 10.5 4.5	15 15 10.5 –
Ulna: • Proximal • Distal	10 8.5	10 18
Carpus: • Carpal bones • Accessory	3.5 4.5	– 4
Tarsus: • Tarsal bones • Fibular tarsal	5 3	– 9

4. LOMOVI I KLASIFIKACIJA LOMOVA

Lom je definiran kao potpuni ili nepotpuni prekid kontinuiteta kosti ili hrskavice. Praćen je različitim stupnjem oštećenja okolnog mekog tkiva, krvnih žila te poremećenom funkcijom lokomotornog sustava (PIERMATTEI i sur., 2006.). Lomove klasificiramo s obzirom na više različitih kriterija, a sama klasifikacija lomova doprinosi bržem i lakšem prepoznavanju, definiranju točne dijagnoze i donošenju prognoze.

Uzroci nastanka loma su:

- Izravno ili neizravno djelovanje sile na kost - statistika pokazuje da je čak 75-80 % svih lomova uzrokovano naletom automobila ili drugih motornih vozila (PIERMATTEI i sur., 2006.)
- Bolesti kostiju - neka patološka stanja na kostima kao što je npr. osteosarkom mogu dovesti do oštećenja koštanog tkiva pri čemu i najmanja sila može uzrokovati tzv. patološki lom
- Uzastopni stres – često je uzrok lomova metakarpalnih i metatarzalnih kostiju kod pasa koji sudjeluju u utrkama (PIERMATTEI i sur., 2006.)

Podjela lomova prema broju lomnih linija:

- Jednostavni lom – prisutna je jedna lomna linija prilikom čega nastaju dva koštana fragmenta
- Kominutivni (multifragmentalni) lom – kod ovakvih prijeloma postoji više lomnih linija, a nastanu li 3 ili više koštanih fragmenata; u slučaju kada je prisutno 5 ili više fragmenta kosti, tada se prijelom naziva teški kominutivni lom (THRALL, 2018.).

Podjela prema odnosu lomne linije i podužne osi kosti (Slika 4.):

- Poprečni lom – u ovom slučaju lomna linija pada okomito na dužinsku os kosti
- Kosi lom – ovdje je kut između lomne linije i dužinske osi kosti jednak ili veći od 30° , a još se mogu podijeliti na duge i kratke kose prijelome
- Spiralni lom – kosi prijelom kod kojeg lomna linija teče spiralno oko dužinske osi kosti; uglavnom je prisutna torzijska trauma (THRALL, 2018.)

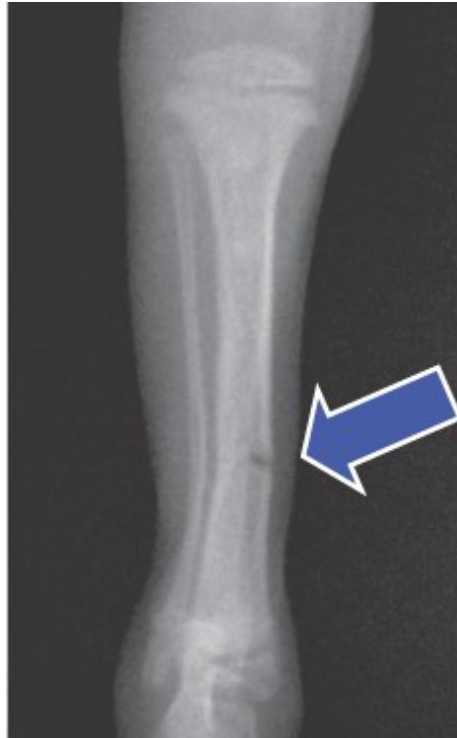
Podjela lomova s obzirom na komunikaciju loma i vanjske sredine:

- Zatvoreni lom – nema komunikacije s okolinom
- Otvoreni lom – dijelovi slomljene kosti su izloženi okolini zbog prekida kontinuiteta mekog tkiva koji okružuje kost. Otvoreni lomovi dodatno se klasificiraju u tri stupnja prema Gustilo – Anderson klasifikaciji (THRALL, 2018.)

Podjela lomova s obzirom na opseg korteksa zahvaćenog lomom:

- Potpuni lom – lom zahvaća puni opseg korteksa; češći je od nepotpunog te se svaki lom koji nije opisan kao nepotpun smatra potpunim
- Nepotpuni lom - lomna linija zahvaća samo jedan korteks ili neki manji dio kosti te ne dolazi do stvaranja fragmenata
 - stres fraktura – predstavlja mikro frakture kosti koje su nastale tijekom nekog vremena, a posljedica su opetovane blaže traume; često prolazi nezamijećena prilikom rendgenske pretrage
 - *greenstick* fraktura – tzv. lom zelene grančice; karakterizira ju prekid kontinuiteta korteksa na jednoj strani, dok je korteks na suprotnoj strani savijen, nema

razdvajanja niti pomaka; (Slika 3.) najčešći je kod mladih životinja čije su kosti u razvoju elastičnije i otpornije na deformacije (THRALL, 2018.)



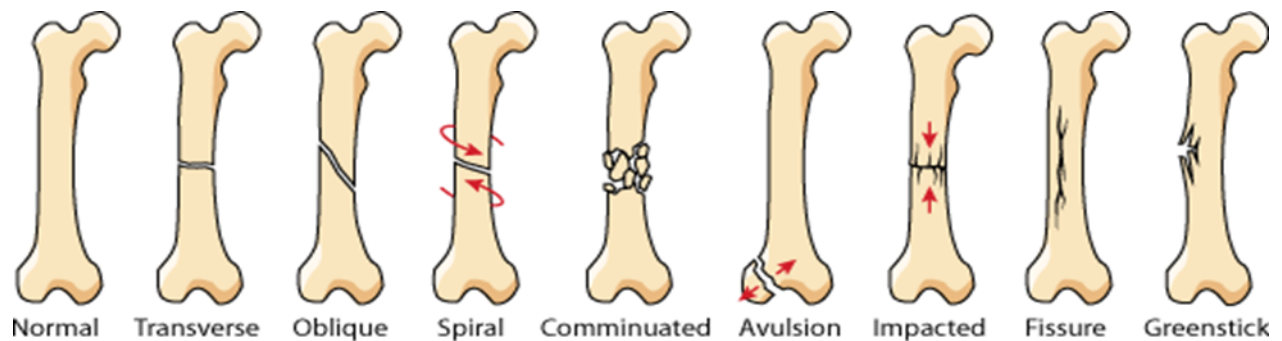
Slika 3. RTG prikaz *greenstick* frakture

(preuzeto s <https://www.vetfolio.com/learn/article/diaphyseal-fractures-in-puppies-andkittens>)

Podjela lomova prema lokalizaciji:

- Dijafizni lomovi – još se dodatno mogu podijeliti na proksimalne, distalne i prijelome na sredini dijafize
- Metafizni lomovi – mogu biti smješteni na proksimalnoj ili distalnoj metafizi
- Lomovi u zglobu (artikularni lomovi) – prijelomi kod kojih lomna linija zahvaća zglobnu površinu

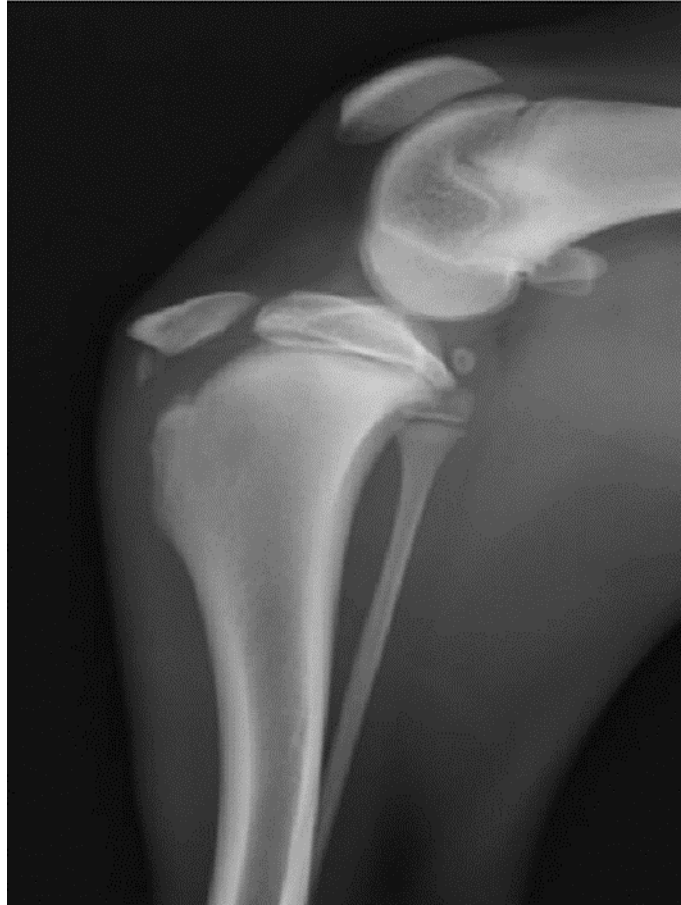- Fizni lomovi – obuhvaćaju lomove kod kojih lomna linija zahvaća zonu rasta i od velikog su značaja kod mladih životinja; detaljnije pojašnjeni u sljedećem poglavlju (THRALL, 2018.)



Slika 4. Shematski prikaz raznih tipova lomova
(preuzeto s https://www.teachengineering.org/lessons/view/uoh_fracture_lesson01)

Specifični lomovi:

- Apofizni (avulzijski) lomovi – Nastaju na hvatištima tetiva zbog vučnih sila prilikom kontrakcije mišića. (Slika 5.) Ozljeda se najčešće pojavljuje prilikom skakanja, trčanja ili pada pri čemu dolazi do odvajanja fragmenta kosti na kojem se nalazi hvatište tetive od ostatka kosti. Sanacija ovakvih lomova je kompleksna zbog upravo zbog vučnih sila koje ometaju cijeljenje. Ovi lomovi najznačajniji su kod mladih životinja, a najčešće pogađaju tuberositas tibije, veliki trohanter femura, tuberculum supraglenoidale, tuber calcanei te olecranon. Pasminsku predispoziciju prema avulziji tuberositasa tibije pokazuju psi pasmine Stafordski bull terijer (GOWER i sur., 2008.).



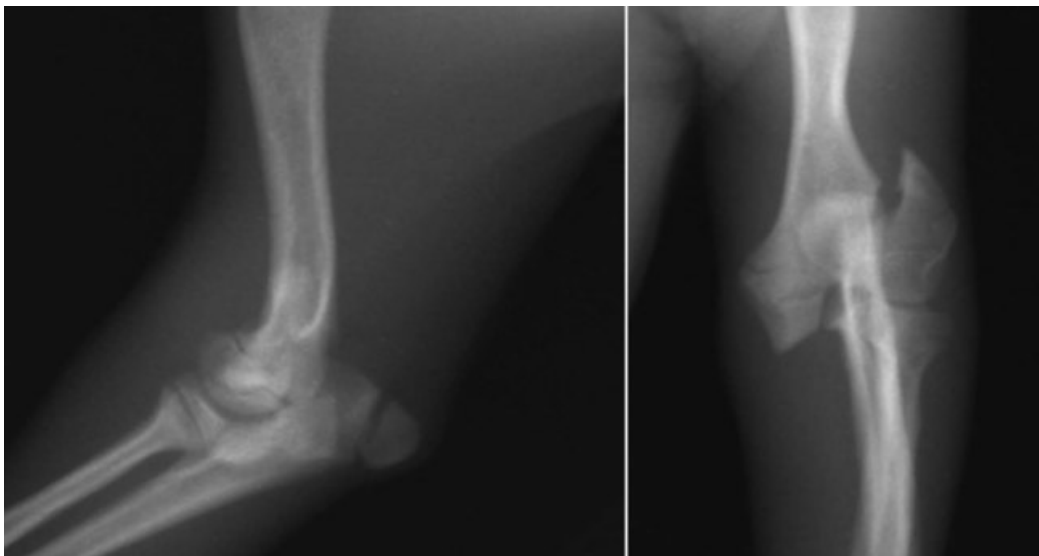
Slika 5. RTG prikaz avulzijskog loma tuberositasa tibije (HWANG i sur., 2017.)

- Patološki lomovi - Nastaju djelovanjem blage ili minimalne sile na kost oslabljenu neoplazijom ili drugom bolešću. Najčešće su posljedica osteosarkoma, a takvi lomovi ne cijele pa se njihova sanacija niti ne provodi.
- Multipli ili segmentirani lom – prisutno je više lomnih linija, no za razliku od kominutivnih prijeloma, one međusobno ne komuniciraju
- Kompresijski (nabijeni) lom ili impakcija - Ovakvi lomovi nastaju djelovanjem sile koja uzrokuje kompresiju na kost te ju na taj način lomi, a jedan koštani fragment ulazi u

drugi. Samim time dolazi do smanjenja dimenzije kosti. Najčešće se javlja kod lomova kralježaka.

- Fisura (napuklina) – nepotpuni prekid kontinuiteta kosti, koštani fragmenti ostaju u anatomskoj poziciji, odnosno nema pomaka. Lomna linija ne mora uvijek biti vidljiva na rendgenskoj snimci.
- Smaknuti ili abrazivni lom – dolazi do gubitka mekog tkiva zajedno sa kosti zbog djelovanja trenja odnosno zbog naglog nastupa traume i smicanja ekstremiteta po podlozi; često se javlja prilikom naleta motornog vozila prilikom čega dolazi do smicanja po asfaltu (THRALL, 2018.)

U najčešći lomove u mladim životinja spada lom lateralnog kondila humerusa. (Slika 6.) Do njegovog pucanja najčešće dolazi pri lošem doskoku s manje visine ili pri ispadanju iz naručja vlasnika. Na ovaj način dolazi i do loma ulne i radiusa. Uz avulziju tuberositasa tibije i fizne lomove, često dolazi do loma kuka, ali i prstiju.



Slika 6. RTG prikaz SH IV loma lateralnog kondila humerusa u lateralnoj i sagitalnoj projekciji

4.1. SALTER - HARRIS KLASIFIKACIJA FIZNIH LOMOVA

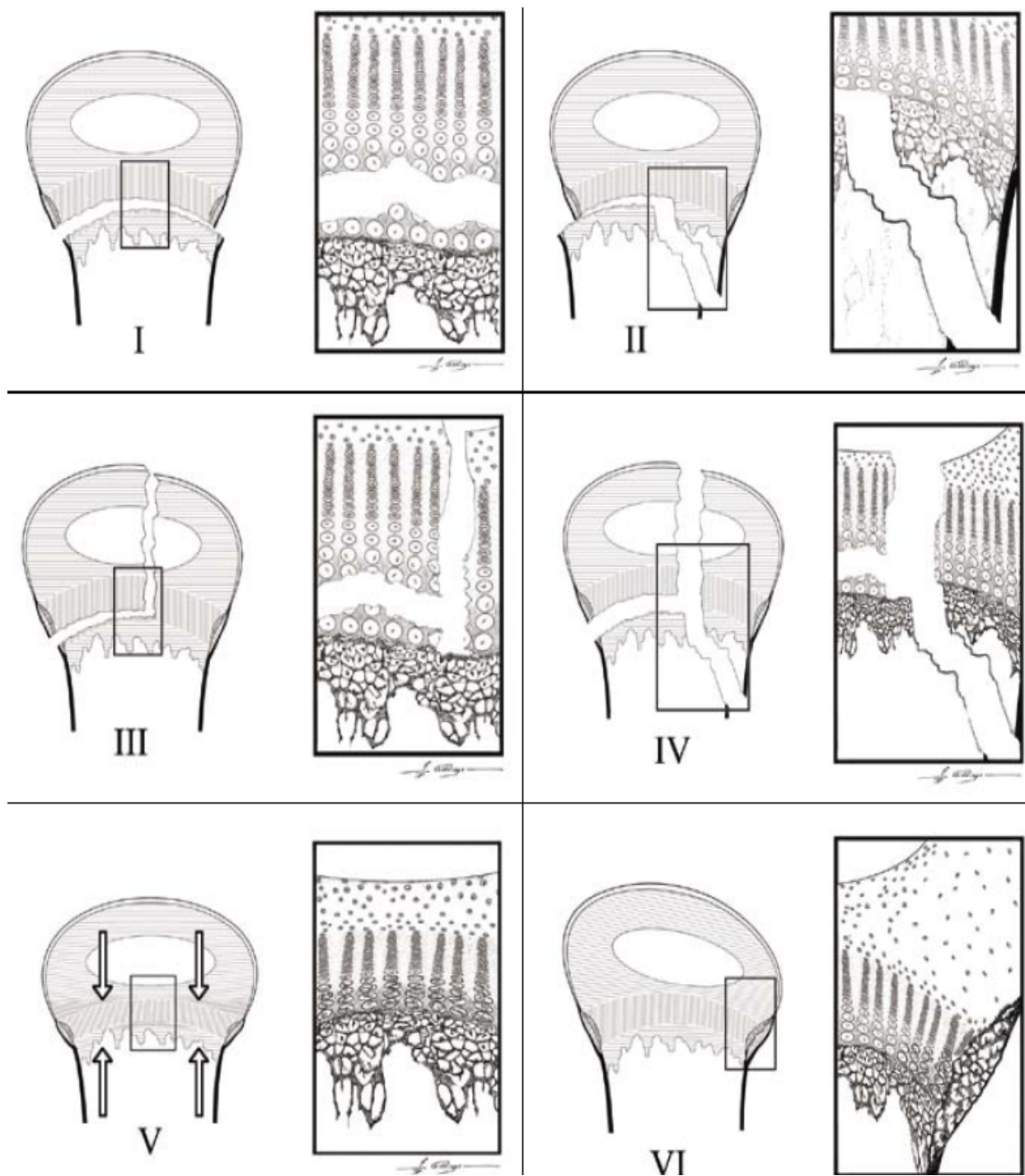
Kao specifična vrsta loma, ozljede ploče rasta zahtijevaju i specifičnu klasifikaciju. Godine 1963. dvojica kanadskih ortopeda Salter i Harris kreirali su i danas najrašireniju klasifikaciju ove vrste lomova (slika 7.).

- **Tip I** - Lomna linija prolazi poprečno, kroz ploču rasta, najčešće kroz hipertrofičnu zonu pri čemu dolazi do odvajanja ploče rasta od metafize kosti. Dislokacija koštanih fragmenata u ovom je tipu loma rijetka pa se ponekad lomna linija ni ne vidi na rendgenskoj snimci. Kod mladih pasa i mačaka ovo je najčešći tip i pojavljuje se u 39.9% svih Salter - Harris lomova (ENGEL i KNEISS, 2014.).
- **Tip II** - Karakterizira ga lomna linija u ravnini ploče rasta koja zatim skreće prema metafizi. Ovime nastaje odlomljeni koštani fragment, tzv Thurston-Hollandov fragment, nazvan prema engleskom radiologu. Ovaj fragment trokutastog oblika znak je loma tipa II Salter - Harris klasifikacije. Drugi je po pojavnosti, čak 37.8% svih Salter - Harris lomova pripadaju ovom tipu (ENGEL i KNEISS, 2014.).
- **Tip III** - Kod ovog tipa lomna linija također prolazi kroz ploču rasta, međutim skreće prema epifizi. Tako dolazi do intraartikularnog loma budući da je zahvaćena zglobna površina. Najčešće pogađa proksimalni dio humerusa i distalni dio femura (VON PFEIL i DECAMP, 2009.). Ovo je najrjeđi tip i pojavljuje se u 3.1% fiznih lomova (ENGEL i KNEISS, 2014.).
- **Tip IV** - Lomna linija u ovom se tipu proteže s obje strane ploče rasta, izlazeći jednim dijelom kroz metafizu, a drugim kroz epifizu. Također spada u intraartikularne lomove, a zbog smjera lomne linije uzrokuje longitudinalnu nestabilnost. Najčešće pogađa distalnu

fizu humerusa (VON PFEIL i DECAMP, 2009.). 19.1% fiznih lomova kod pasa i mačaka pripada ovom tipu (ENGEL i KNEISS, 2014.).

- **Tip V** - Ovaj je tip vrlo rijedak pa su Peterson i Burkhart 1981. godine propitali njegovo postojanje. Danas se uglavnom prihvaća kako se radi o opsežnom oštećenju ploče rasta nastale njenim drobljenjem, odnosno kompresivnom silom. Ovaj tip loma često je vrlo teško dijagnosticirati budući da je promjena na rendgenskoj snimci neprimjetna, pa glavnom prvi znak bude tek stvaranje nove kosti nekoliko mjeseci nakon ozljede (CAPELA i sur., 2016.).
- **Tip VI** - Neki autori ga ne svrstavaju u klasičnu Salter – Harris klasifikaciju. Kod ovog tipa dolazi do avulzije manjeg perifernog dijela ploče rasta zajedno s dijelom epifize i metafize oko čega se stvara koštani mostić. Ovo može dovesti do preranog zatvaranje zone rasta te posljedične deformacije (VON PFEIL i DECAMP, 2009.).

Lomovi ploče rasta koji uključuju samo hipertrofičnu zonu (SH I i SH II) obično zacijele s nekoliko komplikacija ili potpuno bez njih. Lomovi koji prelaze preko ploče rasta (SH III i SH IV) ili drobe ploču (SH V) imaju potencijal zacijeliti sa sekundarnim deformitetima rasta. Lomovi koji prelaze preko ploče ili ju drobe mogu ireverzibilno oštetiti hondrocite zone mirovanja ploče rasta ili oštetiti ogranak epifizne arterije koja hrani te stanice. Gubitak rezervnih stanica može rezultirati preranim zatvaranjem ploče rasta u tom području (MACGAVIN i ZACHARY, 2008.) (Tablica 2.).



Slika 7. Shematski makroskopski i mikroskopski prikaz lomova po SH klasifikaciji (VON PFEIL i DECAMP, 2009.)

Tablica 2. Pregled lokalizacije lomnih linija i prognoza za pojedini tip SH lomova (modificirano prema BRINKER i sur., 1998.)

Tip SH loma	Lomna linija	Prognoza
I	Prolazi kroz ploču rasta	Dobra
II	Prolazi kroz ploču rasta, a zatim skreće prema metafizi	Dobra ako je provedena anatomska repozicija i stabilizacija
III	Prolazi kroz ploču rasta, a zatim skreće prema epifizi	Dobra ako je provedena anatomska repozicija i stabilizacija, inače loša
IV	Proteže se s obje strane ploče rasta, izlazeći jednim dijelom kroz metafizu, a drugim kroz epifizu	Dobra ako je provedena anatomska repozicija i stabilizacija, inače loša
V	Oštećenju ploče rasta drobljenjem, odnosno kompresivnom silom	Loša. U više slučajeva ipak oporavak bude zadovoljavajuć ako je korektivni zahvat izveden rano

5. CIJELJENJE LOMOVA

Budući da se radi o čestoj ozljedi, važno je shvatiti kako i zašto frakture zacjeljuju i, što je još važnije, zašto ne zacjeljuju (MACGAVIN i ZACHARY, 2008.). Koštanu reakciju, histološki gledano, možemo podijeliti na primarno i sekundarno koštano cijeljenje.

5.1. PRIMARNO KOŠTANO CIJELJENJE

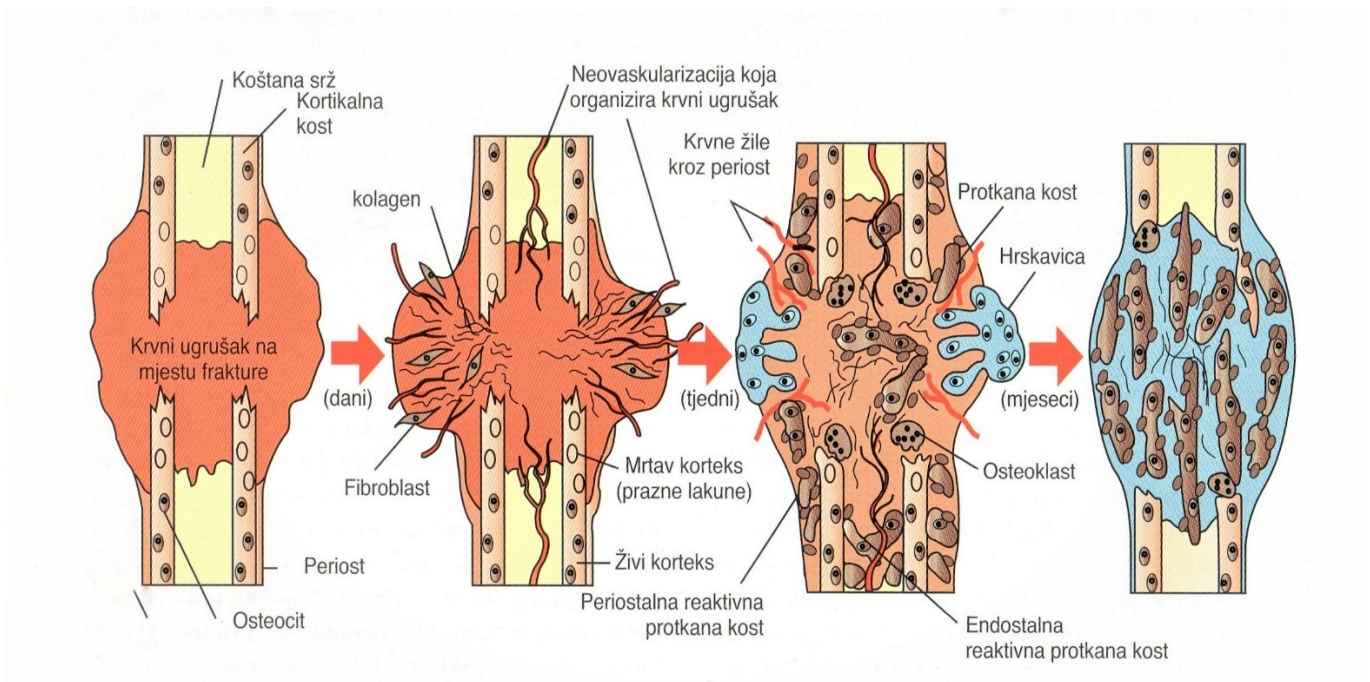
Primarno koštano cijeljenje moguće je samo u uvjetima gotovo potpunoga mirovanja fragmenata, što podrazumijeva odgovarajuću operacijsku tehniku i metodu koja će ostvariti anatomsku repoziciju i stabilnu osteosintezu s infragmentarnom kompresijom (SMOLEC, 2013.). Niti jedna metoda konzervativnoga liječenja lomova ne može osigurati potpuno mirovanje koštanih fragmenata, a upravo je mehanička nestabilnost i nemir fragmenata u području loma uzrok stvaranja periostalnoga kalusa iz periosta, endostalnoga kalusa iz koštane srži i paraostalnoga kalusa koji se stvara metaplazijom oštećenoga mekoga tkiva u okolini prijeloma (ŠIŠLJAGIĆ, 2000.). Primarno koštano cijeljenje možemo podijeliti na kontaktno i pukotinasto (SMOLEC, 2013.). U idealnim uvjetima, kada krajevi loma dodiruju jedan drugoga i kada nema nestabilnosti, dolazi do kontaktnog cijeljenja. Tada se cijeljenje postiže izravnim koštanim premošćivanjem mjesta loma. Osteoklasti formiraju kanale za nove osteone i „preskaču“ lomnu liniju, a novi osteoni će spojiti krajeve kosti bez tvorbe kalusa (MACGAVIN i ZACHARY, 2008.). Ukoliko između koštanih fragmenata postoji pukotina, dolazi do pukotinastog cijeljenja. Koštane stanice će migrirati s krajeva loma i oblikovati lamelarnu kost pod pravim kutom u odnosu na lomnu liniju. Ona će se kasnije morati modelirati u osteonalnu

kost usporedno s podužnom osi kosti istim procesom kao i prilikom kontaktnoga primarnog cijeljenja, što objašnjava znatno duže trajanje pukotinastoga cijeljenja. Značajka je pukotinastoga i kontaktnoga primarnoga koštanog cijeljenja odsutnost stvaranja kalusa i primarna osifikacija bez stvaranja hrskavice i veziva, a brzina koštanoga cijeljenja u tom slučaju ovisit će o odnosu između površine kontakta i širine pukotine između fragmenata (ŠIŠLJAGIĆ, 2000.). Gledano s kliničke strane, primarno cijeljenje kosti zapravo predstavlja kombinaciju kontaktnog i pukotinastog cijeljenja kosti (TOBIAS, JOHNSTON, 2012.).

5.2. SEKUNDARNO KOŠTANO CIJELJENJE

Sekundarno koštano cijeljenje zasniva se na reakciji kosti, okolnoga mekog tkiva te periosta kao vjerojatno najvažnijega čimbenika tog procesa (SMOLEC, 2013.). Za vrijeme loma periost je rastrgan, fragmenti su razmješteni, meko tkivo je traumatizirano, javlja se krvarenje stvarajući hematoma. Mezenhimske stanice potječu iz periosta, endoosta, matičnih stanica u medularnoj šupljini i vjerojatno iz metaplazije endotelnih stanica. Proliferiraju u hematoma i oblikuju rahlo kolageno tkivo. Proliferacija mezenhimskih stanica koje stvaraju kolagen i neovaskularizacija nazvana je granulacijsko tkivo. Ono kasnije postaje fibrozno, dok mezenhimalne stanice u ranim fazama cijeljenja loma imaju potencijal započeti metaplaziju u hrskavicu i kost. Naziv *kalus* odnosi se na mješavinu protkane kosti koja se stvara nakon loma. Primarni kalus treba povezati pukotinu, okružiti mjesto loma i stabilizirati to područje. S vremenom, protkana kost na mjestu frakture bude zamijenjena jačom, zreloom lamelarnom kosti što se naziva sekundarni kalus (Slika 8.). Ovisno o mehaničkim silama koje djeluju na to mjesto, kalus se s vremenom može reducirati putem osteoklasta dok se ne uspostavi normalni oblik kosti.

Količina hrskavice prisutna u kalusu predstavlja uspješnost opskrbe krvlju. Ako je opskrba krvlju manja od optimalne, mezenhimske matične stanice definirat će se u hondroblaste, a ne u osteoblaste. Hrskavica ne osigurava tako jaki kalus kao protkana kost, ali s vremenom će započeti enhondralnu osifikaciju i tako najviše pridonijeti tvorbi koštanog kalusa (MACGAVIN, ZACHARY, 2008.). Sekundarno koštano cijeljenje traje znatno duže od primarnoga. Stvaranje kalusa kod konzervativnoga liječenja poželjna je pojava jer djeluje s jedne strane kao biološka udloga, a s druge je strane biološki potencijal za regeneraciju koštanoga tkiva (ŠIŠLJAGIĆ, 2000.).



Slika 8. Shematski prikaz vremenskog slijeda formacije kalusa i reparacije frakture (MACGAVIN i ZACHARY, 2008.)

6. DIJAGNOSTIKA LOMOVA

Sumnju na lom dugih cjevastih kostiju postavljamo na temelju kliničkog, odnosno ortopedskog pregleda, a zlatnim standardom u dijagnostici lomova smatra se rendgensko snimanje. Dijagnozu možemo postaviti i koristeći CT pri čemu je trošak takve pretrage limitirajući čimbenik i u većini slučajeva nije opravdan.

Svaki klinički pregled započinjemo uzimanjem što točnije anamneze. Budući da je većina lomova u pasa i mačaka posljedica traume, opće stanje životinje mora se procijeniti prije početka samog ortopedskog pregleda. Traumatizirane životinje s narušenim općim stanjem, ozljedama koje ugrožavaju vitalne funkcije ili otvorenim lomovima zahtijevaju hitnu obradu.

Ortopedski pregled započinje inspekcijom životinje u hodu. Pozornost se obraća na očite znakove šepanja ili se pokušava odrediti na koju se nogu životinja slabije oslanja. Pregled se nastavlja dok životinja stoji, a u obzir treba uzeti eventualnu atrofiju pojedinih mišića, asimetriju u odnosu na kontralateralni ud, oteklinu mekih tkiva, temperiranost, abnormalnu pokretljivost te krepitacije. Bočni položaj životinje omogućuje bolje sputavanje životinje, a palpaciju započinjemo od zdravog uda kako bismo životinju opustili i dobili uvid u njene reakcije.

Dijagnostičke rendgenske snimke pružaju uvid u vrstu loma, njegovu lokalizaciju te potencijalne komplikacije. Također su osnova za plan liječenja i sanacije (THRALL, 2018.). Dvije ortogonalne projekcije na određeno područje neizostavni su za adekvatnu procjenu loma. Samo jedna projekcija nije dovoljna za cjelovitu procjenu te može dovesti do pogrešne dijagnoze (THRALL, 2018.). Kod nekih pacijenata kosa projekcija nužna je za identifikaciju suptilnih ili složenih lomova. Kod manjih stres fraktura i nepotpunih lomova pomak fragmenata odmah nakon ozljede možda neće biti dovoljan da bi bio uočljiv. Za detekciju takvih lomova može biti

potrebno ponovno rendgensko snimanje za sedam do deset dana kada će lomna linija biti uočljivija. Ponekad je rano stvaranje kalusa jedini znak koji upućuje na lom (THRALL, 2018.).

7. KIRURŠKO LIJEČENJE LOMOVA

Iako se u obzir mora uzeti cjelokupno stanje pacijenta, nepotrebno odgađanje liječenja loma je nepoželjno budući da je odgađanje stabilizacije više od 48h nakon ozljede povezano s težim oporavkom (THRALL, 2018.). Kod mladih pasa i mačaka to treba posebno imati na umu s obzirom da nezrele kosti stvaraju kalus puno brže te je svaki dan sve teža manipulacija tkivima bez upotrebe dodatne sile (BRINKER i sur., 1998.). Postoji mnogo metoda liječenja lomova, a one mogu biti konzervativne i operacijske. Izbor odgovarajuće metode liječenja ovisit će prvenstveno o lokalizaciji loma i stabilnosti koštanih fragmenata. Ne smije se zaboraviti pacijentu osigurati i potpunu analgetsku terapiju lijekovima protiv bolova. Najčešće se koriste nesteroidni protuupalni lijekovi te opioidni analgetici. NSPUL se mogu primjenjivati peroralno ili parenteralno, a opioidni analgetici uglavnom parenteralno ili flasterima s transdermalnim djelovanjem.

7.1. KONZERVATIVNO LIJEČENJE

Konzervativno liječenje lomova je stabilizacija korištenjem imobilizacijskih povoja te udloga bez stvaranja kirurške rane i otvaranja operacijskog polja. Koristi se kod stabilnih lomova s poprečnom ili kratkom kosom lomnom linijom kod kakvih je potrebno spriječiti savijanje i rotaciju. Kod lomova čiju stabilnost mogu narušiti kompresijske i vlačne sile te smicanje, kao i kod kominutivnih lomova, konzervativno liječenje nije preporučeno. Lomovi koji zahvaćaju zglobne površine, isto kao i avulzijski lomovi, ne bi se trebali liječiti konzervativno (DENNY i BUTTERWORTH, 2000.). U mladih pasa i mačaka koji rastu periost je gust i debeo te sprečava

pomicanje koštanih fragmenata, sama periostalna aktivnost je jača, a snažan kalus se stvara već nakon nekoliko dana te lomovi cijele brže pa je kod takvih pacijenata konzervativno liječenje često prihvatljivo (BRINKER i sur., 1998.).

Konzervativne metode mogu se koristiti kao primarni oblik liječenja loma, kao dodatna stabilnost i potpora nakon kirurške sanacije te kao privremena imobilizacija do operativnog zahvata (KAPLER i DYCUS, 2015.). Postoji nekoliko osnovnih principa koje treba imati na umu pri odabiru konzervativne metode. Kako bi stabilizacija bila uspješna, potrebno je imobilizirati zglobove koji se nalaze proksimalno i distalno od samog loma. Iz ovog razloga konzervativno liječiti je moguće samo lomove koji se nalaze distalno od lakatnog ili koljenog zgloba. Isto tako, najmanje 50% lomnih površina mora biti u međusobnom kontaktu kako bi cijeljenje uopće bilo moguće.

Prednosti konzervativnog liječenja nad operacijskim je nekoliko. U prvom redu ne dolazi do dodatnog oštećenja mekih tkiva budući da kirurške intervencije nema, pa je samim time i mogućnost infekcije kao komplikacije svedena na minimum. Ukoliko je i potrebna sedacija pacijenta prilikom konzervativne stabilizacije loma, ona traje kraće i rizik je manji u usporedbi s onim od opće anestezije koja je neizbježna za kirurško liječenje. Iz aspekta financija, konzervativno liječenje potencijalno je jeftinije.

Robert – Jonesov zavoj koristi se najčešće kao „prva pomoć“, odnosno kao privremeno rješenje i imobilizacija loma do odluke o definitivnoj metodi liječenja. Međutim, kod štenaca s *greenstick* lomovima ili fiznim lomovima distalno od lakta ili koljena kod kojih nije došlo do pomaka, može se koristiti kao primarni oblik liječenja. Štenci ga dobro podnose i liječenje uglavnom ne traje duže od 4 tjedna (DENNY i BUTTERWORTH, 2000.). Robert – Jonesov zavoj sastoji se od nekoliko slojeva. Primarni, kontaktni sloj postavlja se ukoliko je došlo od

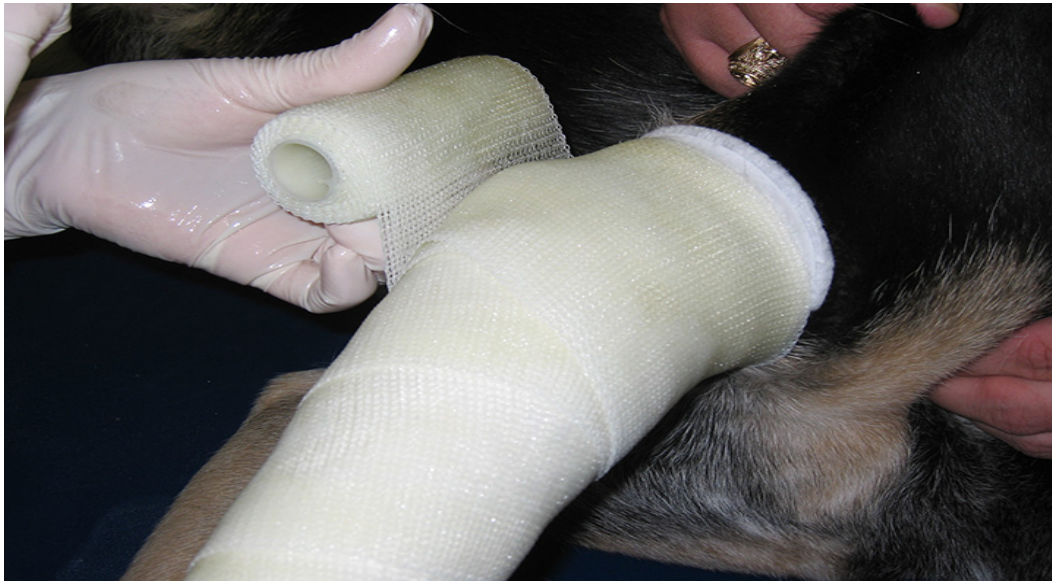ozljede površine kože i postoji rana. Zatim se postavlja opsežna pamučna podloga, najčešće vata, koja se polaže od prstiju sve do sredine humerusa ili femura. Na donjem dijelu zavoja slobodno, nepokriveno strše nokti središnja dva prsta zbog uvida u stanje ekstremiteta ispod zavoja. Na sloj vate postavlja se sloj elastične zavojne gaze podlogu oblikuje prema površini ekstremiteta, prekriva je i povezuje u cjelinu. Kao završni sloj postavlja se elastična zavojna traka kojom se postiže odgovarajuća dinamička kompresija tkiva pod zavojem (MATIČIĆ i VNUK, 2010.). Radi postizanja veće imobilizacije i stabilnosti ekstremiteta, klasični Robert – Jonesov zavoj može se ojačati raznim udlagama te impregniranim zavojnim trakama.

Udlage služe za mehaničko ojačanje zavoja, a u upotrebi su plastične i sadrene udlage, aluminijske žlice, aluminijsko gumene udlage, trake staklenih vlakana impregnirane smolama. One se oblikuju prema konturama ekstremiteta kako bi njegov položaj bio fiziološki te kako bi ga pacijent mogao koristiti u hodu. Udlage se umeću između podloge i zavojne gaze ili između gaze i završne elastične trake (MATIČIĆ i VNUK, 2010.).

Gipsani tj. sadreni zavoj poseban je imobilizacijski zavoj. Tradicionalno je sastavljen od opsežne mekane podloge, najčešće vate, te zavojne trake impregnirane sadrom. Gips kao materijal ima veliku masu, osjetljiv je u dodiru s vlagom, osobito tekućinom, i slabo je propustan za rendgenske zrake. Zbog ovih nepoželjnih osobina izbjegava se u veterinarskoj traumatologiji (MATIČIĆ i VNUK, 2010.).

Gipsani zavoj zamijenio je tzv. sintetički gips (*cast*), zavoj načinjen od staklenih vlakana (*fiberglas*) impregniranih smolama (Slika 9.). Ove lako modelirajuće zavojne trake u kontaktu sa zrakom određenim kemijskim reakcijama poprimaju izrazito čvrstu, snažnu strukturu, otpornu na mehaničke utjecaje. Materijal je lagan, ima malu masu, otporan je na vlagu, nereaktivan s vodom te propustan za rendgenske zrake (MATIČIĆ i VNUK, 2010.).

Imobilizacijske zavoje će u pravilu biti potrebno mijenjati tijekom liječenja, posebno ako je postavljen kada je ekstremitet bio otečen. U tom slučaju nakon što se oteklina povuče, zavoj postaje labav i više ne pruža adekvatnu imobilizaciju. Kako bi se ovo izbjeglo, često se u početku liječenja, dok je oteklina prisutna, postavlja klasični Robert – Jonesov povoj koji se ojačava udlagom ili castom nakon povlačenja otekline. U pravilu, liječenje lomova imobilizacijskim zavojem traje 6 tjedana, nakon čega se očekuje stvaranje dovoljno snažnog kalusa koji će adekvatno stabilizirati lom. Ukoliko se očekuje da cijeljenje neće biti moguće za 6 tjedana, potrebno je razmotriti kirurške metode sanacije loma (DENNY i BUTTERWORTH, 2000.). Imobilizacijske zavoje veterinar treba kontrolirati najmanje jednom tjedno, a vlasnik pacijenta svakoga dana treba provjeriti je li zavoj u poziciji te obratiti pozornost na temperiranost mekuših prstiju kako bi se uvjerio da cirkulacija nije kompromitirana. Isto tako, mlade životinje u igri ili iz radoznalosti često znaju oštetiti zavoj, pomaknuti ga iz pozicije ili skinuti, u čemu ih se treba spriječiti.



Slika 9. Postavljanje sintetičkog gipsa (preuzeto s

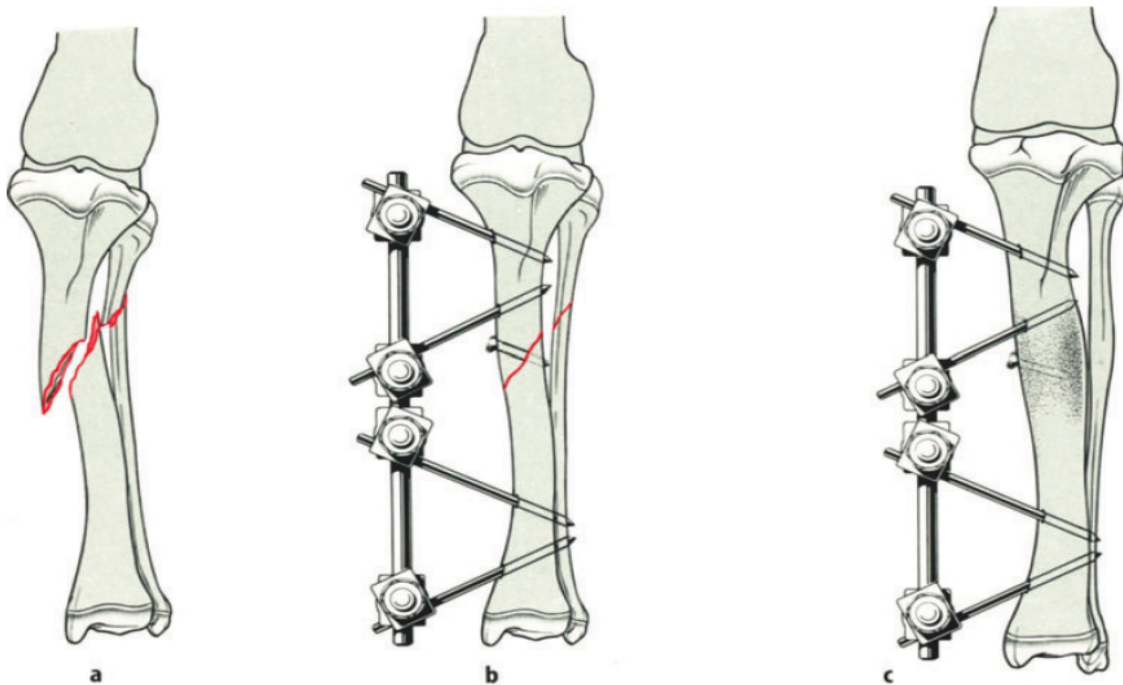
<https://www.cliniciansbrief.com/article/effective-casting-techniques>)

7.2. OPERACIJSKO LIJEČENJE

Općenito, principi u operacijskom menadžmentu lomova kod mladih pasa i mačaka isti su i kod odraslih, međutim postoji nekoliko iznimki na koje treba obratiti pozornost. Dobra anatomsko-repozicija koštanih fragmenata kod fiznih lomova je ključna budući da lom može zahvatiti i zglobne površine i epifizu, a njihov pomak imaće utjecaj na funkciju zgloba i kompletnog ekstremiteta. Prilikom manipulacije epifizom treba biti oprezan kako se ne bi oštetio germinativni sloj stanica ključnih za rast i proliferaciju kosti. Linearne metode fiksacije kao što su ploče ili *cross-pin* koje probijaju i nasuprotni korteks trebale bi se izbjegavati. Implantati koji prolaze samom pločom rasta ne bi smjeli zauzimati više od 10 do 20 % njenog presjeka. U mladih pasa i mačaka periost aktivniji i deblji nego u odraslih pacijenata kod kojih je tanak i čvrsto priliježe na samu kost. Iz tog razloga u mladih pacijenata se očekuje puno burnija periostalna reakcija pa je i kalus koji se stvara oko mjesta loma jači i čvršći te ranije mineralizira. Navedene specifičnosti nezrelih kostiju treba uzeti u obzir prilikom odabira metode kirurške sanacije i uvijek se odlučiti za najpogodniju za pojedinog pacijenta, npr. korištenje intramedularnog čavla radije nego pločice. Komplikacije kod ostavljanja implantata *in situ* uglavnom su iste kao i kod odraslih pacijenata i većina poteškoća može se riješiti njihovim uklanjanjem ako do komplikacije dođe. Pozornost treba obratiti na postavljanje intramedularnih čavla, koji izvan kosti trebaju ostati dovoljno dugi da i nakon završenog rasta ne bi „potonuli“ u kost kako bi ih se moglo ukloniti ako bude potrebno (DENNY i BUTTERWORTH, 2000.).

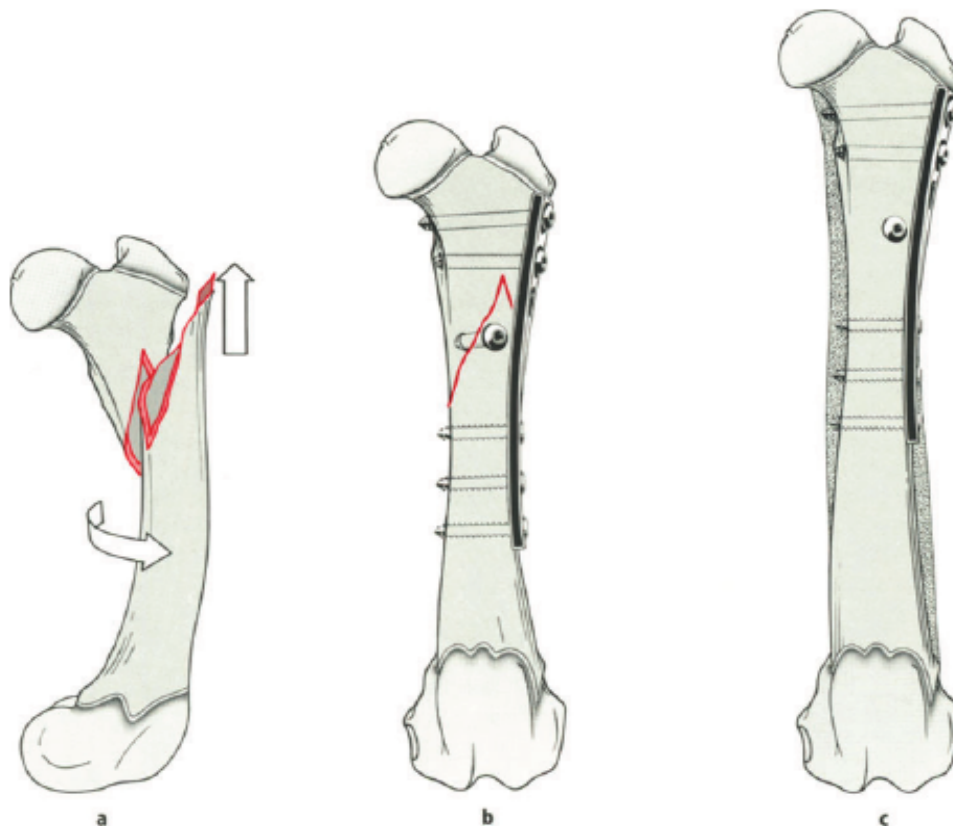
Vanjski fiksator je uređaj koji se nalazi izvan kože i stabilizira koštane fragmente pomoću žica ili igala s kojima je povezan. (Slika 10.) Moguće ga je postaviti uz minimalan otvoreni ili zatvoreni pristup, a može ga se koristiti u kombinaciji s ostalim alantezama. Često se

koristi kod lomova u mladim životinja zbog jednostavnog postavljanja i minimalne invazivnosti, a prednost je također i ekonomska isplativost. Čvrstoća fiksacije može biti promijenjena tijekom procesa ozdravljenja pa tako odgovara fiziološkim potrebama tkiva. Nedostatci vanjske fiksacije su transfiksacijske igle koje prodiru kroz koži u meka tkiva do kosti pa pritom mogu oštetiti krvne žile i živce. Također stvaraju puteve za prodor bakterija te povećavaju mogućnost infekcija. Koriste se linearni, kružni, hibridni i akrilni fiksatori (PEĆIN i sur., 2017.). Prilikom korištenja vanjskog fiksatora kod dijafiznih lomova, treba obratiti pozornost da sam implantat ne premošćuje ploču rasta, odnosno da bude fiksiran između fiza duge cjevaste kosti (DENNY i BUTTERWORTH, 2000.).



Slika 10. Shematski prikaz stabilizacije loma vanjskim fiksatorom (A: kosi lom tibije u 9 tjedana starog psa, B: postavljen vanjski fiksator i vijak, C: nakon 2 tjedna postignuta je stabilnost loma) (preuzeto iz BRINKER i sur., 1998.).

Ploče su implantati koji se koriste za unutarnju fiksaciju (Slika 11.). Izrađene su uglavnom od čvrstog nehrđajućeg čelika. Neki tipovi ploča su mekaniji kako bi se lakše oblikovale i prilagodile konturi kosti. Također, postoje i pločice napravljene od titana (TOBIAS i JOHNSTON, 2012.). Mnogo je tipova ploča koji se međusobno razlikuju po obliku i veličini s obzirom na svoju namjenu i funkciju. Pružaju čvrstu stabilnost rekonstruirane kosti. Iako se kod odraslih životinja koriste i za lomove koji zahvaćaju metafizu i epifizu, kod mladih pacijenata preporučuju se za liječenje dijafiznih lomova. Osteosinteza pločicom posebno je korisna kod složenih lomova proksimalnog dijela ekstremiteta, odnosno lomova humerusa ili femura. Opisana je tehnika kojom se uz čvrstoću osigurava elastičnost pri osteosintezi, tzv. elastična osteosinteza pločom (EPO). Koriste se tanke narezne ploče koje mogu biti postavljene duž kosti, od jedne do druge fize. Vijci fiksiraju pločicu na što većoj međusobnoj udaljenosti, odnosno na metafizama, gdje je kost rahlija. Pri tome, naravno, treba obratiti pozornost da vijak ne zahvati ploču rasta. Na ovaj način izbjegava se oštećenje nježnog i tankog korteksa duž dijafize, ne kompromitira se periostalni krvotok te je osigurana elastičnost pločice. Budući da su vijci međusobno na velikoj udaljenosti, moguć je manji pomak fragmenata, međutim on će pridonijeti bržoj formaciji kalusa (PERRY, 2018.).

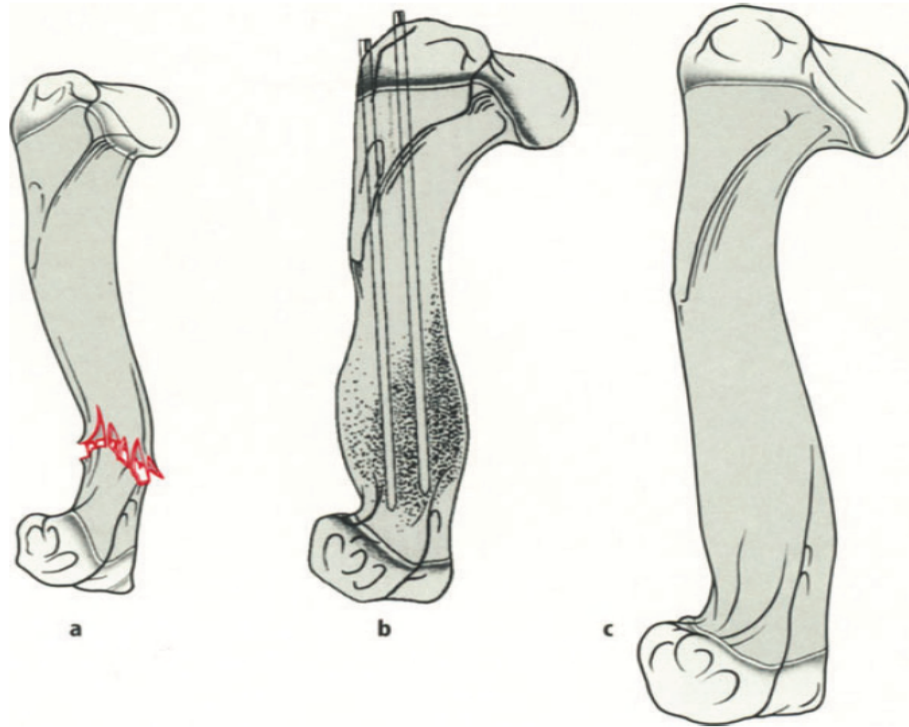


Slika 11. Shematski prikaz stabilizacije loma pločom (A: spiralni lom u 11 tjedana starog dobermana, B: fiksacija pločom i vijcima, C: nakon 4 tjedna lomna linija nije vidljiva)

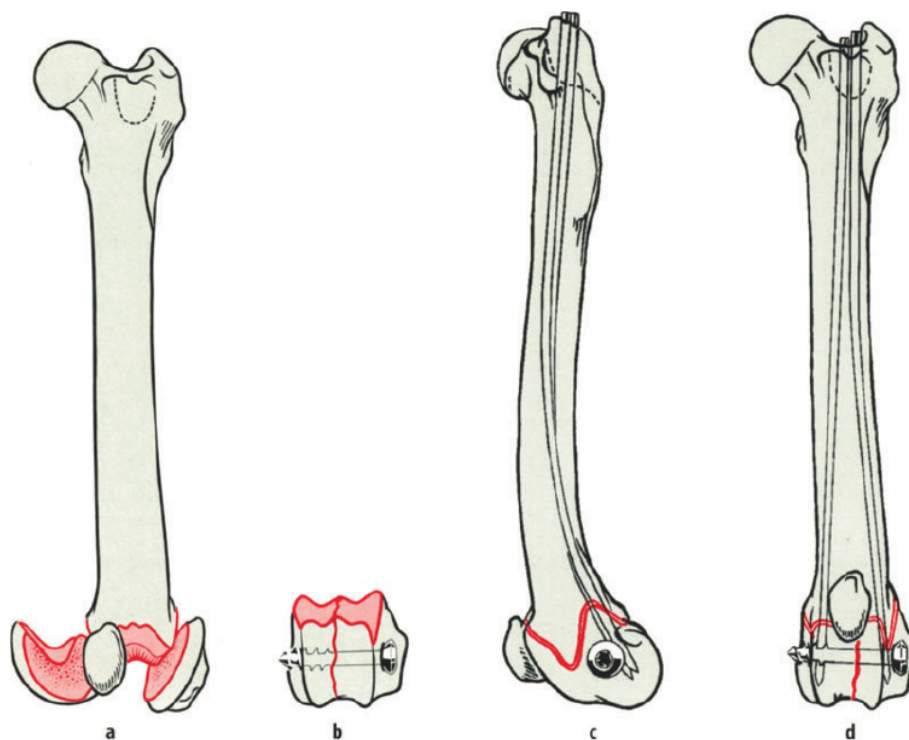
(BRINKER i sur., 1998.)

U mladih životinja spongioza zauzima veći dio medularne šupljine nego u odraslih pa prilikom korištenja intramedularnih čavla to treba imati na umu. Korištenjem čavla manjeg promjera kod mlade životinje osigurat ćemo jednako sigurnu fiksaciju kao korištenjem čavla većeg promjera kod odraslog pacijenta (BRINKER i sur., 1998.). Također se mogu koristiti dva čavla manjeg promjera kako bi dodatno osigurali fiksaciju prilikom rotacije (Slika 12.). Čavao koji prolazi zonom rasta uzrokuje zanemarivu smetnju u rastu duge cjevaste kosti za

razliku od drugih metoda fiksacije (DENNY i BUTTERWORTH, 2000.). Kao dodatna potpora intramedularnim čavlima može se kombinirati vijak, pogotovo ako se radi o SH III i IV lomovima. U tom slučaju vijak treba biti postavljen paralelno sa zonom rasta, a nikako kroz nju (PERRY, 2018.) (Slika 13.).



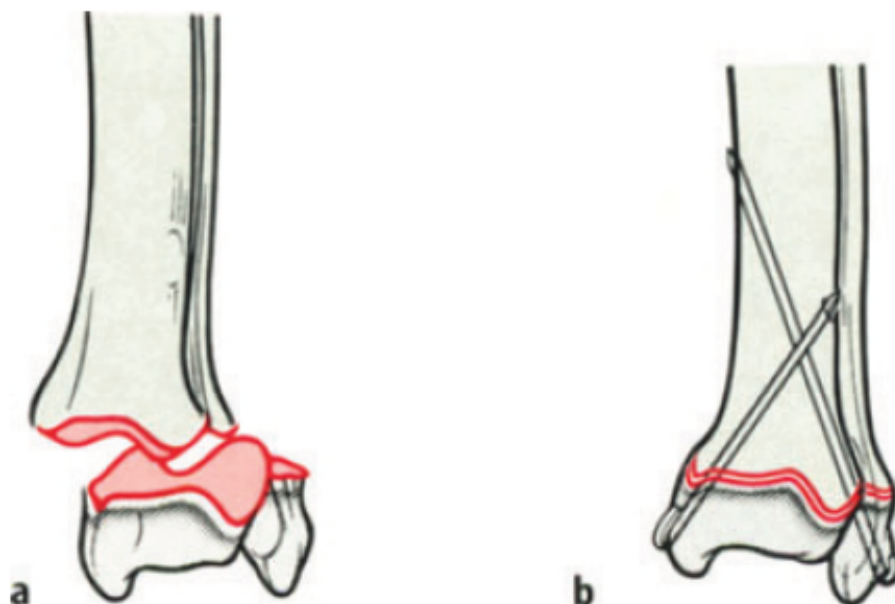
Slika 12. Shematski prikaz stabilizacije loma intramedularnim čavlima (A: kosi lom humerusa u 7 tjedana starog psa, B: postavljena dva intramedularna čavla, C: nakon 2 tjedna postignuta je stabilnost te su implantati uklonjeni) (BRINKER i sur., 1998.)



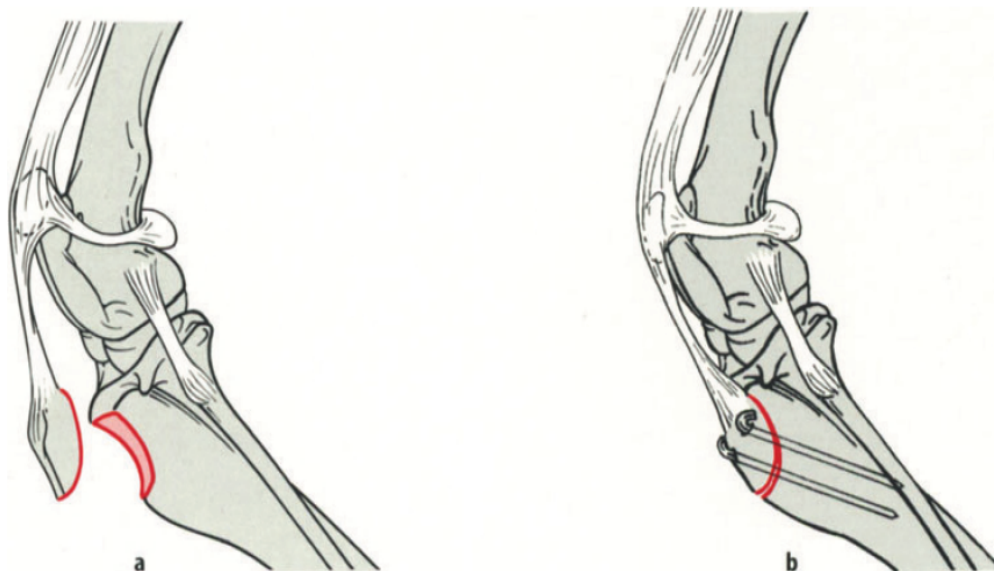
Slika 13. Shematski prikaz sanacije SH III loma (A: SH III lom distalne epifize femura, B: kondili međusobno fiksirani vijkom, C i D: uz vijak postavljena su dva intramedularna čavla) (BRINKER i sur., 1998.)

Jedna od najčešćih metoda fiksacije fiznih lomova je transfiksacija Kirschnerovom iglom pri čemu dvije Kirschnerove igle čine X u takozvanoj *cross – pin* metodi (Slika 14.). Ova metoda ekonomski je isplativa, jednostavna za izvođenje te nema gotovo nikakav utjecaj na rast. Negativna strana ove metode je što bi se alanteze trebale ukloniti čim dođe do srašćavanja loma budući da Kirchnerove igle imaju tendenciju migracije, a njihovi oštri vrhovi mogu izazvati oštećenja na mekim tkivima (DENNY i BUTTERWORTH, 2000.). Avulzijski lomovi mogu predstavljati problem zbog stalnih vučnih sila na hvatištima tetiva. Avulzija tuberositasa tibije

najčešća je ovakva ozljeda u štenaca. Dvije Kirschnerove igle dovoljne su za fiksaciju u malih pasa, a u većih je potrebno primijeniti i zateznu žicu (BRINKER i sur., 1998.) (Slika 15.). Umjesto same ortopedске žice preporučljivo je koristiti spororesorptivni monofilamentni šivaći materijal i postaviti ga u obliku osmice (DENNY i BUTTERWORTH, 2000.).



Slika 14. Shematski prikaz stabilizacije loma *cross – pin* metodom (A: SH III lom distalne epifize tibije i fibule, B: postavljene dvije Kirschnerove igle u *cross – pin* metodi) (BRINKER i sur., 1998.)



Slika 15. Shematski prikaz stabilizacije avulzije tuberositasa tibije (A: avulzija tuberositasa tibije u mladog psa, B: postavljene dvije Kirschnerove igle i zatezna žica) (BRINKER i sur., 1998.)

Minimalno invazivna osteosinteza (MIO) podrazumijeva ugrađivanje implantata za stabilizaciju loma bez otvorenog kirurškog pristupa i izlaganja samog mjesta loma okolini. Na taj način se jatrogena ozljeda mekog tkiva, koja je neizbježna kod klasičnog pristupa, svodi na minimum. Budući da je na ovaj način manipulacija koštanim fragmentima minimalna, kao jedan od najvećih benefita je upravo očuvanje lokalnog krvotoka te hematoma koji nastaje na mjestu loma (GEMMILL i CLEMENTS, 2016.). Ovime je očuvan i primarni kalus koji je ključan za što bolje i brže cijeljenje (TOBIAS i JOHNSTON, 2012.). Kod minimalno invazivnih tehnika operativni zahvat traje kraće, manja je trauma tkiva, operacijsko polje izloženo okolini je manje i mogućnost za bakterijsku kontaminaciju pada. Zato je infekcija kao komplikacija ove metode

rijetkost. Implantati poput vijaka i Kirschnerovih igli mogu biti aplicirani perkutano ili kroz male ubodne rezove (GEMMILL i CLEMENTS, 2016.).

Jedna verzija minimalno invazivne osteosinteze je minimalno invazivna osteosinteza pločom (MIPO). Kod fiksacije loma duge kosti pločom, na svakom kraju slomljene kosti naprave se mali rezovi na koži koji se tupim prepariranjem tkiva spoje te se dobije tunel iznad periosta. Kroz tunel se zatim umeće pločica koja će premostiti lom, a na mjestu rezova fiksira se za kost vijcima. Istraživanje pokazuje kako su MIPO tehnikom lokalni krvotok i vaskularizacija kalusa manje kompromitirani nego klasičnom otvorenom tehnikom postavljanja ploče. (GEMMILL i CLEMENTS, 2016.). Nedostatci minimalno invazivnih tehnika uglavnom proizlaze iz činjenice da je onemogućena direktna vizualizacija područja loma. Tehnika je zahtjevna za izvođenje i učenje. Nije idealna za sanaciju artikularnih lomova kod kojih je potrebna precizna anatomska repozicija fragmenata niti kod fiznih lomova mladih životinja kada operater mora biti siguran da fiza nije oštećena implantatom. Zato se kad god je potrebno preporuča korištenje intraoperativne fluoroskopije kao pomoć pri vizualizaciji (GEMMILL i CLEMENTS, 2016.).

8. PROCJENA CIJELJENJA LOMOVA

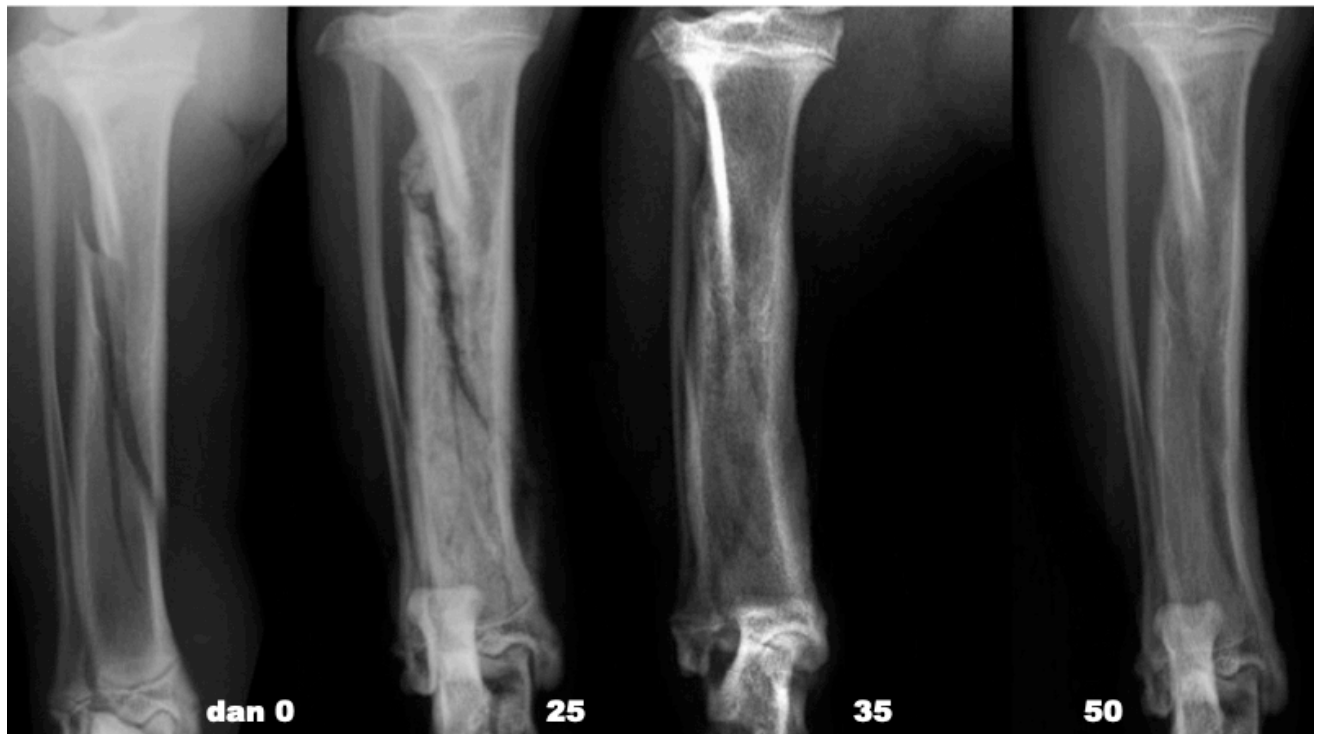Procjena cijeljenja loma ključna je za donošenje odluke o mogućnosti opterećenja, odstranjenja imobilizacije ili osteosintetskog materijala, te dijagnozi i liječenju eventualnih komplikacija u cijeljenju.

Postoperativno rendgensko snimanje neophodno je za procjenu stabilnosti i položaja koštanih fragmenata, ali i implantata nakon kirurške intervencije i sanacije loma. Kod odraslih pacijenata snimanje treba ponoviti svaka 4 do 6 tjedana, ali i prije ukoliko dođe promjene u kliničkom stanju pacijenta. Ukoliko se radi o mladom pacijentu, već nakon 2 tjedna uputno je ponoviti snimanje.

Rano cijeljenje očituje se kao neznatno širenje lomne linije i stvaranje kalusa, a kasnije neprozirnošću lomne linije i mineralizacijom kalusa. 5 -10 dana od sanacije koštani fragmenti gube oštre rubove. Dolazi do njihove demineralizacije što rezultira širenjem lomne linije. Za 10 -20 dan formira se endostealni i periostealni kalus. Pritom dolazi do smanjenja pukotine, a slobodni fragmenti postaju prozirniji. Nakon 30 dana od sanacije lomna linija iščezava, a vanjski kalus se remodelira i postaje sve izražajniji. Tri mjeseca nakon intervencije kalus se i dalje remodelira te se na njemu može razaznati trabekularna koštana građa. Sjena korteksa počinje se nazirati kroz kalus, a medularna šupljina poprima uobičajenu sjenu (THRALL, 2018.). 90 dana nakon sanacije, remodeliranje kalusa smatra se završenim (KAPLER i DYCUS, 2015.) (Slika 16.).

Budući da spongioza ima razvijeniju vaskularnu mrežu od kompakte, fizni i metafizni lomovi cijelit će brže od onih koji zahvaćaju dijafizu. Isto tako, cijeljenje lomova u mladim pasa i

mačaka s nezrelim kosturom brže je nego kod odraslih životinja (DENNY i BUTTERWORTH, 2000.).

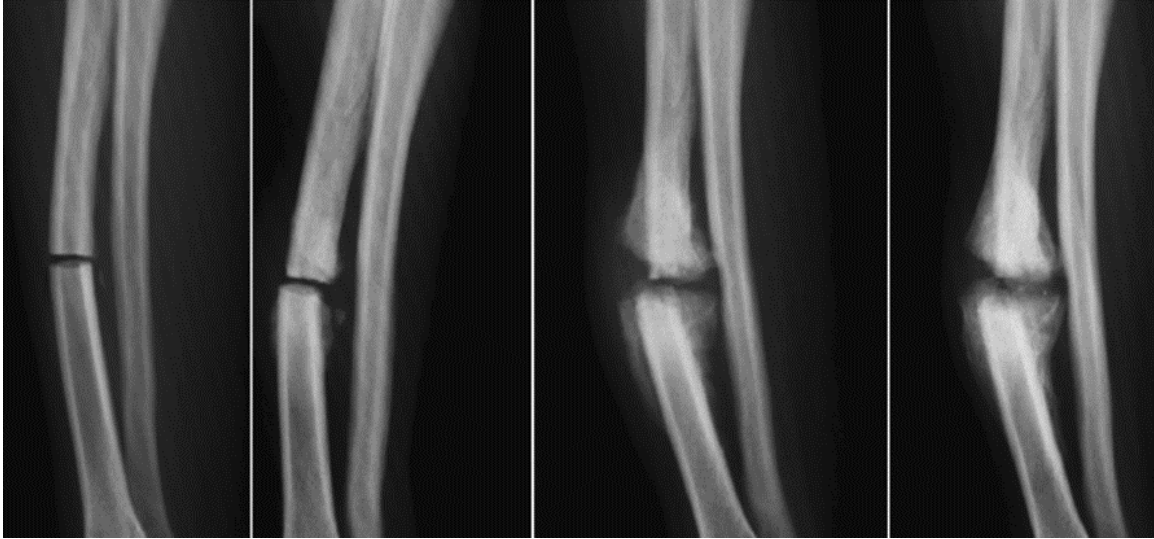


Slika 16. RTG praćenje cijeljenja loma tijekom 50 dana. Kosi lom tibije s intaktnom fibulom stabiliziran je konzervativnom metodom. Dvadeseti dan vidljiva je resorpcija lomne linije, a tridesetpetog dana dobro je vidljiv i kalus. Pedesetog dana lom je saniran (MACRÌ i sur., 2021.).

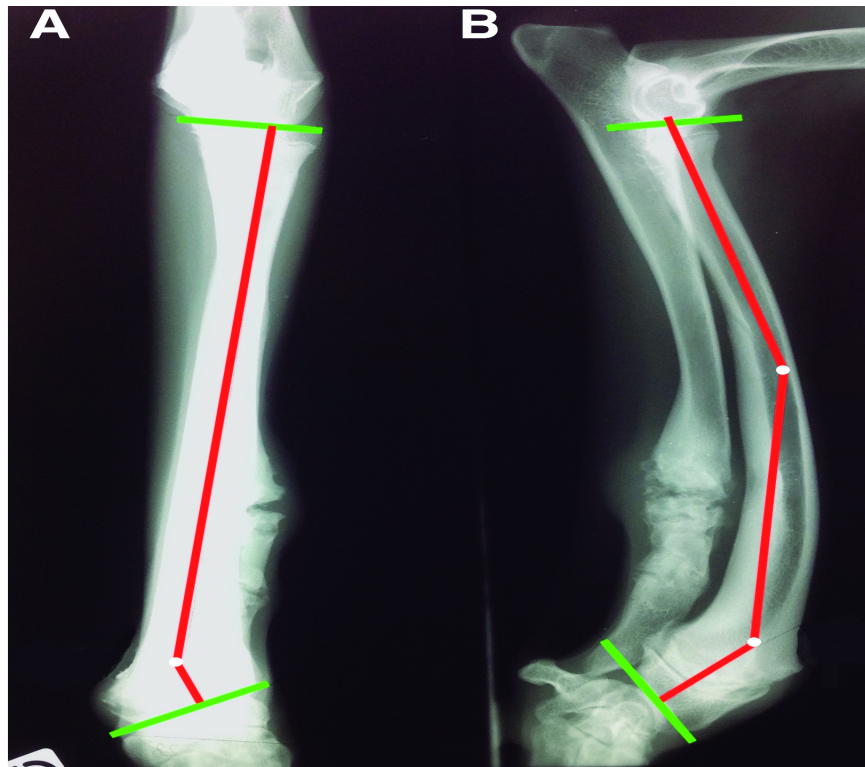9. KOMPLIKACIJE

Nakon sanacije loma te tijekom procesa cijeljenja može doći do razvoja različitih komplikacija. Komplikacije se u najvećem broj slučajeva javljaju u pacijenata kod kojih je od ozljede do kirurške sanacije loma prošlo više od 4 dana (DVOŘÁK i sur., 2000.).

Odgođeno srašćavanje odnosi se na lom koji nije srastao u očekivanom vremenskom periodu koji je uobičajen za konkretni tip loma. Nesrašćavanje se odnosi na lom kod kojeg svi znakovi osteogene aktivnosti na mjestu loma izostaju, prisutna je pokretljivost te spoj više nije moguć bez ponovne kirurške intervencije (Slika 17.). U nekim slučajevima nesrašćavanja dolazi do skleroze okrajaka koštanih fragmenata, a oko njih se stvara lažna „zglobna kapsula“ ispunjena serumom. To se često naziva pseudoartrozom (PIERMATTEI i sur., 2006.). Pogodovni čimbenici koji dovode do odgođenog srašćavanja ili nesrašćavanja su neadekvatna imobilizacija, nedovoljna redukcija pukotine, infekcija, loša vaskularizacija te idiopatski faktori (DENNY i BUTTERWORTH, 2000.). Ove komplikacije događaju se u 4% slučajeva (BRINKER i sur., 1998.). Isto tako može doći do nepravilnog srašćavanja u slučajevima kada repozicija fragmenata nije precizna te oni ne budu fiksirani u anatomskej poziciji. Uglavnom dolazi do skraćenja uda, neujednačenosti proksimalnog i distalnog zgloba, abnormalnosti prilikom rotacije te do varus ili valgus deformacija (KAPLER i DYCUS, 2015.). Kod lomova ulne i radiusa može doći do prijevremenog zatvaranja zone rasta na jednoj kosti dok je na drugoj rast neometan. To će dovesti do kutnog deformiteta te posljedičnog povijanja podlaktice (Slika 18.).



Slika 17. Nesrašćavanje loma radiusa (tzv. *nonunion*) (THRALL, 2018.)



Slika 18. Povijanje podlaktice posljedično prijevremenom zatvaranju zone rasta radiusa.
(BORDELO i sur., 2018.)

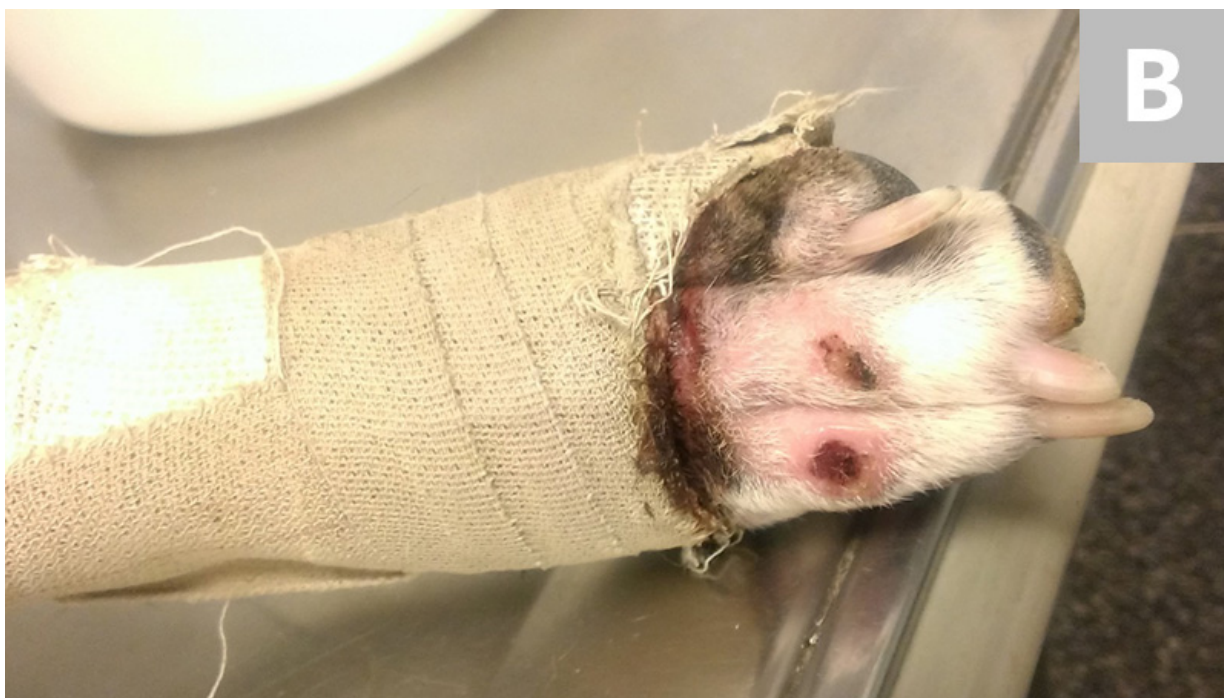Jedna od glavnih komplikacija u postoperacijskom periodu je infekcija, a bude li infekcijom zahvaćena kost govorimo o osteomijelitisu. Iako se kost može inficirati hematogenim putem, osteomijelitis kod pasa i mačaka najčešće je posljedica lomova, i to nažalost zatvorenih, koji su sanirani operativnim zahvatom (DENNY i BUTTERWORTH, 2000.). Infekcija može biti jedan od uzroka popuštanja implantata te posljedično dovesti do nesraštavanja. Ukoliko na mjestu loma dođe do osteomijelitisa, za potpunu eliminaciju infekta potrebno je unatoč antibiotskoj terapiji ukloniti sve strane materijale, pa i sam implantat (DENNY i BUTTERWORTH, 2000.).

Komplikacije mogu biti povezane s metalnim implantatima koji se koriste kod stabilizacije loma. Ukoliko je implantat prevelik, može uskratiti kosti normalne mehaničke sile što rezultira atrofijom zbog nekorištenja i gubitkom kosti. Intramedularni fiksacijski uređaji mogu oštetiti vaskularizaciju te kompromitirati opskrbu krvlju. Nadalje, na površini implantata može se stvoriti biofilm koji je pogodan za rast bakterija te može biti otporan na antibiotike i upalne stanice domaćina (MACGAVIN i ZACHARY, 2008.).

Sarkom za kojeg se smatra da se javlja posljedično lomu i njegovoj sanaciji rijetko je zabilježen u veterinarskoj medicini. Najčešće se javlja nakon više od 5 godina od sanacije loma te između prve i treće godine života. Uglavnom je opisan kod pasa, ali je zabilježen i kod mačaka. Češće pogađa velike pasmine. Mehanizam nastanka još uvijek nije potpuno razjašnjen, te iako postoje brojne hipoteze o čimbenicima koji bi mogli pridonijeti nastanku ovog sarkoma, nijedna nije dokazana (DENNY i BUTTERWORTH, 2000.).

Komplikacije vezane za konzervativno liječenje i postavljanja imobilizacijskih zavoja uključuju ugrožavanje krvotoka te pojavu staze krvi zbog pritiska tkiva, ali i atrofiju mišića i kontrakturu zglobova s posljedičnim poremećajem funkcije zbog dugotrajne imobilizacije

(MATIČIĆ i VNUK, 2010.). U krajnjem slučaju može doći i do ukočenja zgloba. Ne treba zanemariti oštećenja kože i mekog tkiva. Jedno od češćih je dermatitis koji nastaje uslijed maceracije kože i kontinuiranog kontakta sa vlagom koja uključuje izlučevine poput urina i fecesa. Isto tako, može doći do razvoja dekubitalnih rana koji nastaje uslijed pritiska povoja. On se očituje eritemom, crnim ekzorijacijama ili gubitkom pune debljine mekog tkiva (Slika 19.).



Slika 19. Dekubitalne rane nastale posljedično abrazijskom djelovanju sintetičkog gipsanog povoja (cast) (preuzeto s <https://www.cliniciansbrief.com/article/bandaging-complications>)

10. ZAKLJUČAK

Lomovi dugih cjevastih kostiju česti su u mladim pasa i mačaka. Čak 50% svih lomova u pasa i mačaka čine upravo lomovi mladih, koštano nezrelih životinja. U najčešći lomove u mladim životinja spadaju lom lateralnog kondila humerusa, *greenstick* frakture, avulzije na hvatištima tetiva, a pogotovo tuberositasa tibije, te fizni lomovi. Najčešći tip fiznog loma prema SH klasifikaciji je SH I i čini 39.9% svih fiznih lomova. Sljedeći je po pojavnosti SH II s 37.8%, zatim SH IV na kojeg otpada 19.1% fiznih lomova, a SH III čini svega 3.1% svih SH lomova. SH V i SH VI su rijetki.

U kostiju pasa i mačaka u razvoju korteksi su relativno tanki te pokazuju manju čvrstoću, ali veću elastičnost i otpornost na deformacije u usporedbi s kostima odraslih životinja. Periost je gust i debeo te sprečava pomicanje koštanih fragmenata, sama periostalna aktivnost je jača, a snažan kalus se stvara već nakon nekoliko dana te lomovi cijele brže. Iz tog je razloga konzervativno liječenje često prihvatljivo. Kako bi stabilizacija bila uspješna, potrebno je imobilizirati zglobove koji se nalaze proksimalno i distalno od samog loma. Iz ovog razloga konzervativno liječiti je moguće samo lomove koji se nalaze distalno od lakatnog ili koljenog zgloba, a najmanje 50% lomnih površina mora biti u međusobnom kontaktu kako bi cijeljenje uopće bilo moguće.

Dobra anatomska repozicija koštanih fragmenata kod fiznih lomova je ključna budući da lom može zahvatiti i zglobne površine i epifizu, a njihov pomak imat će utjecaj na funkciju zgloba i kompletnog ekstremiteta. Prilikom manipulacije epifizom treba biti oprezan kako se ne bi ošteti germinativni sloj stanica ključnih za rast i proliferaciju kosti. Linearne metode fiksacije kao što su ploče koje ili *cross-pin* koje probijaju i nasuprotni korteks ili premošćuju zonu rasta trebale bi se izbjegavati.

U mladih životinja spongioza zauzima veći dio medularne šupljine nego u odraslih pa prilikom korištenja intramedularnih čavla to treba imati na umu. Korištenjem čavla manjeg promjera kod mlade životinje osigurat ćemo jednako sigurnu fiksaciju kao korištenjem čavla većeg promjera kod odraslog pacijenta.

11. LITERATURA

1. BORDELO J. P. A., M. I. R. DIAS, L. M. M. L. CARDOSO, J. M. F. REQUICHA, C. A. A. VIEGAS, J. F. BARDET (2018): A 3D printed model for radius curvus surgical treatment planning in a dog. *Small Animal Diseases. Pesq. Vet. Bras.* 38 (06) <https://doi.org/10.1590/1678-5150-PVB-5209>
2. BRINKER W., M. L. OLMSTEAD, G. SUMNER – SMITH, W.D. PRIEUR (1998): *Manual of Internal Fixation in Small Animals*. Second revised and enlarged edition, Springer Berlin Heidelberg, 227 – 241.
3. CEPELA, D. J., J. P. TARTAGLIONE, T. P. DOOLEY, P. N. PATEL (2016): Classifications In Brief: Salter-Harris Classification of Pediatric Physeal Fractures. *Clinical orthopaedics and related research*, 474(11), 2531–2537. <https://doi.org/10.1007/s11999-016-4891-3>
4. DENNY H. R., S. J. BUTTERWORTH (2000): *A Guide to Canine and Feline Orthopaedic Surgery: Fracture healing*. Blackwell Science Ltd. 1 – 17.
5. DVOŘÁK M., A. NEČAS, J. ZATLOUKAL (2000): Complications of Long Bone Fracture Healing in Dogs: Functional and Radiological Criteria for Their Assessment. *Acta Vet. Brno*, 69, 107–114.
6. ĐUDARIĆ L., S. ZORIČIĆ CVEK, O. CVIJANOVIĆ et al. (2014.): Osnove biologije koštanog tkiva, *Medicina fluminensis*, 50 (1), 21-38.
7. ENGEL E., S. KNEISS (2014): Salter-Harris fractures in dogs and cats considering problems in radiological reports - a retrospective analysis of 245 cases between 1997 and 2012. *Berl Munch Tierarztl Wochenschr.* 127 (1-2), 77-83. German. PMID: 24490347.

8. EYAREFE O. D., S. N. OYETAYO (2016): Prevalence and pattern of small animal orthopaedic conditions at the Veterinary Teaching Hospital, University of Ibadan. Sokoto Journal of Veterinary Sciences, Volume 14 (Number 2). August, 2016
9. GEMMILL T. J. , D. N. CLEMENTS (2016): BSAVA Manual of Canine and Feline Fracture Repair and Management, Second Edition. British Small Animal Veterinary Association, Gloucester, 126 – 132.
10. GOWER J. A., N. J. BOUND, & A. P. MOORES (2008): Tibial tuberosity avulsion fracture in dogs: a review of 59 dogs. The Journal of small animal practice, 49(7), 340–343. <https://doi.org/10.1111/j.1748-5827.2008.00566.x>
11. HARASEN G. (2003): Common long bone fractures in small animal practice--part 1. Can Vet J. 44(4), 333 – 334.
12. HWANG Y., S. H. HYUN, W. S. HWANG, G. KIM (2017): Normal bone healing in three cloned dogs with long bone fractures. Turkish journal of veterinary and animal sciences. 41. 10.3906/vet-1603-65, 142-146.
13. KAPLER M., D. DYCUS (2015.): A Practitioner's Guide to Fracture Management, Part 1: Diagnosing Fractures and Choosing a Fixation Technique, Today's Veterinary Practice. July/August 2015
14. KAPLER M., D. DYCUS (2015.): A Practitioner's Guide to Fracture Management, Part 2: Selection of Fixation Technique & External Coaptation. September/October 2015
15. KÖNIG H. E., H. G. LIEBICH (2009): Anatomija domaćih sisavaca. Prvo hrvatsko izdanje. Naklada Slap, Jastrebarsko, 8 – 14.

16. KUSHWAHA R. B., A.K. GUPTA, M.S. BHADWAL, S. KUMAR, A.K. TRIPATHI (2011): Incidence of fractures and their management in animals: a clinical study of 77 cases. *Indian J. Vet. Surg.* 32(1), 54-56.
17. LEWIS G. (2019): Musculoskeletal Development of the Puppy: Birth to Twelve Months. *Animal Therapy Magazine*, Jan 2019, ISSUE 15
18. MACGAVIN D. M., J. F. ZACHARY (2008): Specijalna veterinarska patologija: Kost i zglobovi. Prijevod četvrtog američkog izdanja. Stanek, Varaždin, 741 -794.
19. MACRÌ, F., V. ANGILERI, T. RUSSO, M. TABBÌ, S. DI PIETRO (2021). Evaluation of Bone Healing Using Contrast-Enhanced Ultrasonography in Non-Operative Treatment of Tibial Fracture in a Puppy Dog. *Animals* 11, 284. <https://doi.org/10.3390/ani11020284>
20. MATIČIĆ D., D. VNUK (2010): Veterinarska kirurgija i anesteziologija. Medicinska Naklada, Zagreb, 104 – 110.
21. MEAKIN L., S. LANGLEY-HOBBS (2016): Physeal fractures in immature cats and dogs: part 1 – forelimbs. *Vet Times*. February 15, 2016
22. PEĆIN M., I. MILANKOVIĆ, M. KRESZINGER (2017): Liječenje prijeloma potkoljenice vanjskim fiksatorom. *Veterinarska stanica*, 48 (3), 223-230.
23. PERRY K. L. (2018): Fracture management in growing animals. *Companion animal*. Volume 23 (3), 1-5.
24. PIERMATTEI D. L., FLO G. L., DECAMP C. E. (2006): Brinker, Piermattei, and Flo's Handbook of Small Animal Orthopedics and Fracture Repair, Fourth Edition. Saunders Elsevier, St. Louis, Missouri, 25 -30.

25. SMOLEC, O., DŽAJA, P., BRKLJAČA BOTTEGARO, N., KRESZINGER, M., PEĆIN, M., SEVERIN, K. & KOS, J. (2013): Cijeljenje koštanog tkiva. Hrvatski veterinarski vjesnik - Hrvatska veterinarska komora, 3-4 (21), 48-53.
26. ŠIŠLJAGIĆ, V. (2000): Cijeljenje kosti. Med. vjesn. 32(1-4), 105-109.
27. THRALL D. E. (2013): Textbook of Veterinary Diagnostic Radiology, Sixth Edition. Elsevier, St. Louis, Missouri, 288 – 293.
28. TOBIAS K. M., S. A. JOHNSTON (2012): Veterinary surgery, small animal: Bone Biomechanics and Fracture Biology. Second Edition, Elsevier Saunders, St. Louis, Missouri, 613 – 650.
29. VALLET-REGI M., D. ARCOS NAVARRETE (2015): Biological Apatites in Bone and Teeth , in Nanoceramics in Clinical Use: From Materials to Applications (2), 1-29.
30. VON PFEIL D.J., C. E. DECAMP (2009): The epiphyseal plate: physiology, anatomy, and trauma. Compend Contin Educ Vet. 31(8), E1-11. quiz E12. PMID: 19866441.

12. SAŽETAK

„Lomovi dugih cjevastih kostiju u mladim pasa i mačaka“

U mladim životinja koje još nisu završile s rastom ploče rasta građene su od hrskavice koja će sa starenjem mineralizirati. Lom je definiran kao potpuni ili nepotpuni prekid kontinuiteta kosti ili hrskavice. U najčešće lomove u mladim životinja spada lom lateralnog kondila humerusa. Do njegovog pucanja najčešće dolazi pri lošem doskoku s manje visine ili pri ispadanju iz naručja vlasnika. *Greenstick* fraktura specifična je za mlade životinje, a karakterizira ju prekid kontinuiteta korteksa na jednoj strani, dok je korteks na suprotnoj strani savijen. Česte su također i avulzije tuberositasa tibije te fizni lomovi. Lomove koji zahvaćaju fizu klasificiramo po Salter – Harris klasifikaciji u 6 tipova. Cijeljenje koštanog tkiva može biti primarno i sekundarno. Primarno koštano cijeljenje moguće je samo u uvjetima gotovo potpunoga mirovanja fragmenata. Sekundarno cijeljenje podrazumijeva stvaranje kalusa čija je zadaća povezati pukotinu, okružiti mjesto loma i stabilizirati ga. Specifičnost mladih kostiju je da stvaraju snažniji kalus nego odrasle te da je samo cijeljenje brže. Zlatnim standardom u dijagnostici lomova smatra se rendgensko snimanje. Dijagnostičke rendgenske snimke pružaju uvid u vrstu loma, njegovu lokalizaciju te potencijalne komplikacije, a također su osnova za plan liječenja i sanacije. Konzervativno liječenje lomova je stabilizacija korištenjem imobilizacijskih povoja te udloga bez stvaranja kirurške rane i otvaranja operacijskog polja. Koristi se kod stabilnih lomova s poprečnom ili kratkom kosom lomnom linijom kod kakvih je potrebno spriječiti savijanje i rotaciju. Lomovi koji zahvaćaju zglobne površine, isto kao i avulzijski lomovi, ne bi se trebali liječiti konzervativno. Operativno liječenje loma predstavlja korištenje kirurškog pristupa kako bi se mogla postići anatomska repozicija, odnosno rekonstrukcija

fragmenata pomoću implantata koji bi ih držali na mjestu. Najčešće se koriste vanjski fiksatori, ploče i vijci te intramedularni čavli. Koriste se i relativno moderne tehnike minimalno invazivne osteosinteze. Uvijek kod operacijskog liječenja treba obratiti pozornost da implantat ne premošćuje ploču rasta, ne oštećuje ju te ne kompromitira rast kosti. Postoperativno rendgensko snimanje neophodno je za procjenu cijeljenja. Kod odraslih pacijenata snimanje treba ponoviti 4 do 6 tjedana od zahvata, a koliko se radi o mladom pacijentu, već nakon 2 tjedna. Nakon sanacije loma te tijekom procesa cijeljenja može doći do razvoja različitih komplikacija. Najčešće su odgođeno srašćavanje ili nesrašćavanje, osteomijelitis i infekcije, postoperativni sarkom te komplikacije uzrokovane metalnim implantatima. Ukoliko je postavljen imobilizacijski povoj, može doći do ugrožavanja krvotoka te pojave staze krvi, atrofije mišića i kontraktura zglobova zbog dugotrajne imobilizacije, ali i dermatitisa i dekubitalnih rana.

Ključne riječi: nezrela kost, ploča rasta, fizični lomovi, Salter – Harris klasifikacija, kalus, liječenje lomova

13. SUMMARY

„Fractures of long bones in young dogs and cats“

In young animals that have not yet finished growing, the growth plates are built of cartilage that will mineralize with age. Fracture is defined as a complete or incomplete break in the continuity of bone or cartilage. The most common fractures in young animals include fractures of the lateral condyle of the humerus. Its breaking usually occurs when an animal lands poorly from a lower height or when it falls out of the owner's arms. Greenstick fracture is specific to young animals and is characterized by disruption of the continuity of the cortex on one side, while the cortex on the opposite side is bent. Tibial tubercle avulsions and physal fractures are also common. Fractures involving the physis are classified according to the Salter - Harris classification into 6 types. Bone healing can be primary or secondary. Primary bone healing is possible only under conditions of almost complete inaction of the fragments. Secondary healing involves the formation of a callus whose function is to connect the crack, surround the fracture site and stabilize it. The specificity of young bones is that they create a stronger callus than adult bones and that healing itself is faster. X-ray is considered the gold standard in the diagnosis of fractures. Diagnostic X-rays provide insight into the type of fracture, its location and potential complications, and are also the basis for a treatment plan. Conservative treatment of fractures is stabilization using immobilization bandages and splints without creating a surgical wound and opening the surgical field. It is used for stable fractures with a transverse or short oblique fracture line, where it is necessary to prevent bending and rotation. Fractures involving joint surfaces, as well as avulsion fractures, should not be treated conservatively. Surgical treatment of fracture is the use of a surgical approach in order to achieve anatomical

reposition and reconstruction of fragments using implants that would hold them in place. The most commonly used are external fixators, plates and screws, and intramedullary pins. Relatively modern techniques of minimally invasive osteosynthesis are also used. During surgical treatment, care should always be taken that the implant does not bridge or damage the growth plate and does not compromise bone growth. Postoperative X-ray is necessary to assess healing. In adult patients, X-ray should be repeated 4 to 6 weeks after the procedure, and in the case of a young patient, after 2 weeks. After the fracture repair and during the healing process, various complications can occur. The most common are delayed union, malunion or nonunion, bone deformation, osteomyelitis and infections, postoperative sarcoma and complications caused by metal implants. If an immobilization bandage is placed, it can endanger the blood flow and cause muscle atrophy and joint contracture due to long-term immobilization. Dermatitis and decubitus ulcers can also occur.

Key words: immature bone, growth plate, physeal fractures, Salter - Harris classification, callus, fracture management

14. ŽIVOTOPIS

Rođena sam 9. lipnja 1995. godine u Zagrebu. Osnovnu školu sam pohađala u Velikoj Mlaci, a paralelno sam polazila i Umjetničku školu Franje Lučića u Velikoj Gorici, glazbeni smjer, gdje sam učila svirati gitaru. 2010. godine upisala sam Gimnaziju Velika Gorica, gdje sam maturirala 2014. Iste sam godine upisala Veterinarski fakultet Sveučilišta u Zagrebu te sam od 2020. apsolventica. Posljednje godine studija provela sam volontirajući na Klinici za kirurgiju, ortopediju i oftalmologiju Veterinarskog fakulteta. Aktivno sam sudjelovala u manifestaciji „Festival znanosti“ 2021. na radionici Klinike za kirurgiju „Zdravi zubi – zdrav ljubimac“. Stručnu praksu odradila sam u Veterinarskoj stanici Velika Gorica.