

LOMOVI LOPATICE U MALIH ŽIVOTINJA

Tanhofer, Karlo

Master's thesis / Diplomski rad

2021

Degree Grantor / Ustanova koja je dodijelila akademski / stručni stupanj: **University of Zagreb, Faculty of Veterinary Medicine / Sveučilište u Zagrebu, Veterinarski fakultet**

Permanent link / Trajna poveznica: <https://um.nsk.hr/um:nbn:hr:178:964778>

Rights / Prava: [In copyright](#)/[Zaštićeno autorskim pravom.](#)

Download date / Datum preuzimanja: **2024-07-13**



Repository / Repozitorij:

[Repository of Faculty of Veterinary Medicine -
Repository of PHD, master's thesis](#)



SVEUČILIŠTE U ZAGREBU
VETERINARSKI FAKULTET

KARLO TANHOFER

LOMOVI LOPATICE U MALIH ŽIVOTINJA

Diplomski rad

Zagreb, 2021.

Veterinarski fakultet Sveučilišta u Zagrebu

Klinika za kirurgiju, ortopediju i oftalmologiju

Predstojnik: prof.dr.sc. Boris Pirkić, dr.med.vet.

Mentor: doc.dr.sc. Marko Pećin, dr.med.vet.

Članovi Povjerenstva:

1. prof.dr.sc. Dražen Vnuk, dr.med.vet. (Predsjednik komisije)
2. prof.dr.sc. Mario Kreszinger, dr.med.vet.
3. doc.dr.sc. Marko Pećin, dr.med.vet. (Mentor)
4. izv.prof.dr.sc. Ozren Smolec, dr.med.vet.

ZAHVALA

Hvala doc.dr.sc. Marku Pećinu na ukazanoj prilici za odabir teme i izbor diplomskog rada kao i svu pomoć oko studija i kliničkog rada tokom našeg poznanstva. Želio bih zahvaliti mojoj obitelji koja me trpila kroz sve ove godine studija, kako financijski tako i kroz sve stresne trenutke. Također, hvala mojoj djevojci koja je bila uz mene uz ove posljednje ispite. Za kraj, želio bih se zahvaliti svim zaposlenicima i cjelokupnom volonterskom timu Klinike za kirurgiju, ortopediju i oftalmologiju. S klinike odlazim s mnogo više sijedih dlaka u kosi, ali i s mnogo više znanja i lijepih sjećanja koje su mi pružili. Teško je riječima sažeti svoje iskustvo i svoj dug prema svim tim ljudima, ali da nije bilo njih, vjerujem da bi moj životni put bio mnogo drugačiji. Iznimno cijenim sve ove godine provedene s njima i hvala im na svom strpljenju u radu sa mnom.

Karlo

POPIS SLIKA

Slika 1. Prikaz lopatice psa s lateralne i medijalne strane s označenim anatomskim strukturama (preuzeto iz <i>Miller's Anatomy of the Dog</i>).....	2
Slika 2. Površinsko mišićje lopatice, lateralna strana (Preuzeto iz <i>Miller's Anatomy of the Dog</i>).....	4
Slika 3. Mišićje lopatice i ramenog zgloba, lateralna strana (Preuzeto iz <i>Miller's Anatomy of the Dog</i>).....	5
Slika 4. Prikaz arterija prsnog uda, medijalna strana (Preuzeto iz <i>Miller's Anatomy of the Dog</i>).....	7
Slika 5. Prikaz živaca ramenog spleta i njihov grananje, medijalna strana prsnog uda (Preuzeto iz <i>Miller's Anatomy of the Dog</i>).....	9
Slika 6. Pozicioniranje pacijenta za kaudokranijalnu projekciju (preuzeto iz <i>Small animal surgery, 2nd Edition</i>).....	10
Slika 7. Postavljanje Velpeauvog povoja na psu (Preuzeto iz <i>Small animal orthopedics and fracture repair</i>).....	12
Slika 8. Kirurški pristup tijelu lopatice, spini skapule i akromionu (Preuzeto iz <i>Piermattei's Atlas of Surgical Approaches to the Bones and Joints of the Dog and Cat, Fifth Edition</i>).....	14
Slika 9. Kraniolateralni kirurški pristup (Preuzeto iz <i>Piermattei's Atlas of Surgical Approaches to the Bones and Joints of the Dog and Cat, Fifth Edition</i>).....	15
Slika 10. Uobičajeni uzorci stabilizacije akromiona upotrebom serklažne žice i ortopedskih igli (Preuzeto iz <i>Brinker, Piermattei and Flo's Handbook of Small Animal Orthopedics and Fracture Repair, 5th Edition</i>).....	16
Slika 11. Osteosinteza lomova tijela lopatice i spine skapule pomoću serklažne žice i ortopedske pločice (Preuzeto iz <i>Small Animal Surgery, 2nd Edition</i>).....	18
Slika 12. Uobičajene metode stabilizacije fraktura glave lopatice (Preuzeto iz <i>Veterinary surgery, 2nd Edition</i>).....	20
Slika 13. Rengenogram avulzijskog loma supraglenoidnog izdanka u psa (Preuzeto iz <i>Small Animal Surgery, 2nd Edition</i>).....	22

SADRŽAJ

1. UVOD.....	1
2. ANATOMIJA LOPATICE I RAMENOG ZGLOBA.....	2
2.1. Anatomske karakteristike lopatice psa i mačke.....	2
2.2. Mišićje psa i mačke u području lopatice.....	2
2.3. Krvožilni sustav u području lopatice.....	5
2.4. Živčani sustav u području lopatice.....	7
3. DIJAGNOSTIČKE METODE.....	10
4. KLASIFIKACIJA LOMOVA LOPATICE.....	11
5. KONZERVATIVNO LIJEČENJE.....	12
6. OPERACIJSKO LIJEČENJE LOMOVA LOPATICE.....	13
6.1. Kirurški pristup lopatici i ramenom zglobu.....	13
6.1.1. Pristup tijelu lopatice, spini skapule i akromionu.....	13
6.1.2. Kraniolateralni pristup ramenom zglobu.....	14
6.2. Operacijsko liječenje lomova akromiona.....	15
6.3. Operacijsko liječenje lomova tijela lopatice.....	16
6.4. Operacijsko liječenje lomova vrata lopatice.....	18
6.5. Operacijsko liječenje artikularnih lomova u malih životinja.....	20
7. POSLIJEOPERACIJSKO LIJEČENJE.....	24
8. ZAKLJUČCI.....	26
9. LITERATURA.....	28
10. SAŽETAK.....	30

11. SUMMARY.....	31
12. ŽIVOTOPIS.....	32

1. UVOD

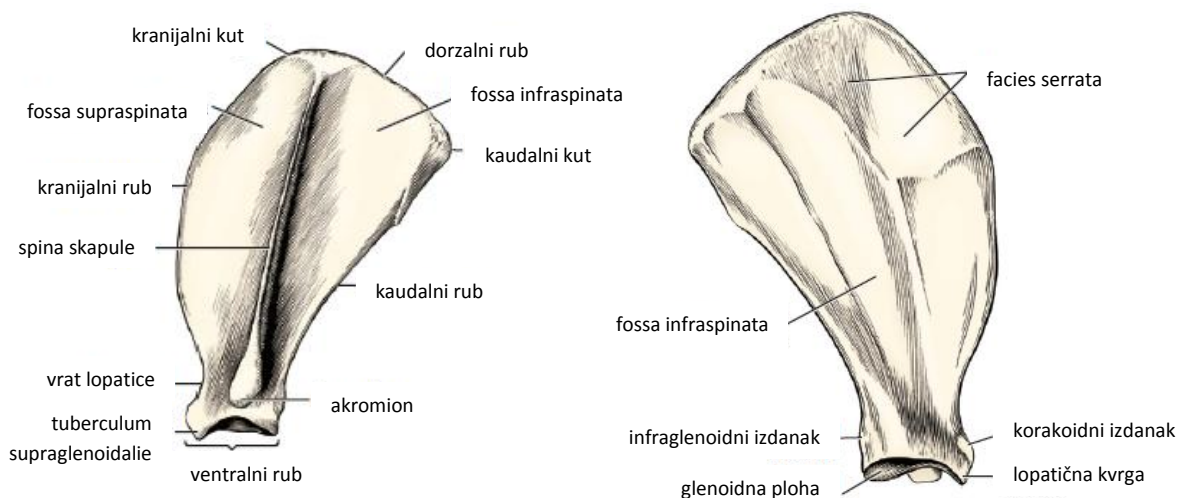
Lom je potpun ili nepotpun prekid kontinuiteta kosti. Lomovi lopatice javljaju se rijetko u usporedbi s lomovima drugih kostiju. Njihova incidencija varira ali prema dostupnim podacima sačinjavaju 0,5-2,4% svih lomova kostiju u pasa (Cook i sur., 1997.). Najčešći uzrok nastanka lomova lopatice je udarac automobilom (Cook i sur., 1997.) a najčešće ozljede koje se javljaju uz lom lopatice su ozljede grudnog koša (plućne kontuzije, pneumotoraks, traumatska kardiomiopatija), lomovi drugih kostiju (primarno dugih cjevastih kosti i rebara) i ozljede živaca (*plexus brachialis* i *n. suprascapularis*) (DeCamp i sur., 2016.; Fossum, 2019.). Iako se javljaju rijetko u svakodnevnom kliničkom radu, zbog svoje rijetkosti kliničar se može pronaći u nedoumici oko odabira ispravne metode liječenja.

U ovom diplomskom radu sažeta su dosadašnja istraživanja vezana uz kirurško liječenje lomova lopatica u pasa i mačaka. Kirurški pristup, pogotovo u području vrata i ramenog zgloba može biti tehnički zahtjevan jer zahtijeva upotrebu tenotomija ili osteotomija za vizualizaciju lomne linije. Zbog ograničenog vidnog polja kao i malih koštanih fragmenata kod određenih vrsta lomova lopatice, širina dostupnih implantata je limitirana te uspješna repozicija zahtijeva veliko iskustvo kirurga kao i dobro poznavanje anatomije i biomehanike ramenog zgloba

2. ANATOMIJA LOPATICE I RAMENOG ZGLOBA

2.1. Anatomske karakteristike lopatice psa i mačke

Lopatica je velika, plosnata kost koja zajedno s ključnom kosti tvori rameni pojas. Lopatica nije uzgobljena s ostalim kostima dorzalno i medijalno, stabilizaciju postiže obilnom okolnom muskulaturom. Iz dorzalnog ruba lopatice nastavlja se lopatična hrskavica (*cartilago scapulae*). Lateralnu površinu lopatice (*facies lateralis*) dijeli *spina scapulae*. Na slobodnom, distalnom kraju spine scapulae nalazimo proširenje *acromion* (König i Liebich 2005.). U mačaka nalazimo još jedan dodatan izdanak, *metacromion* koji se povija u kaudodistalnom smjeru od spine (Voss i sur., 2009.). Spina dijeli lateralni rub lopatice na kranijalnu *fossa supraspinata* i kaudalnu *fossa infraspinata*. Medijalnu površinu lopatice nazivamo kostalnom, odnosno *facies costalis*. *Facies costalis* naliježe na prvih 5 rebara te se nalazi u području prvih četiri do pet grudnih kralježaka. Na kaudalnom rubu lopatice (*margo caudalis*) nalazimo infraglenoidni izdanak (*tuberculum infraglenoidale*). Ventralno lopatica se sužava u vratu (*collum scapulae*) koji je i ujedno najdeblji dio lopatice (König i Liebich, 2005.). Na ventralnom kraju lopatice (*angulus ventralis*) nalazimo *cavitas glenoidalis*, mjesto gdje se lopatica uzgobljuje s humerusom i tvori rameni zglob. Kranijalno od lopatice nalazimo lopatičnu kvrgu (*tuberculum supraglenoidale*) na čijoj se medijalnoj strani nalazi korakoidni izdanak (*processus coracoideus*) (Evans i deLahunta, 2013.)



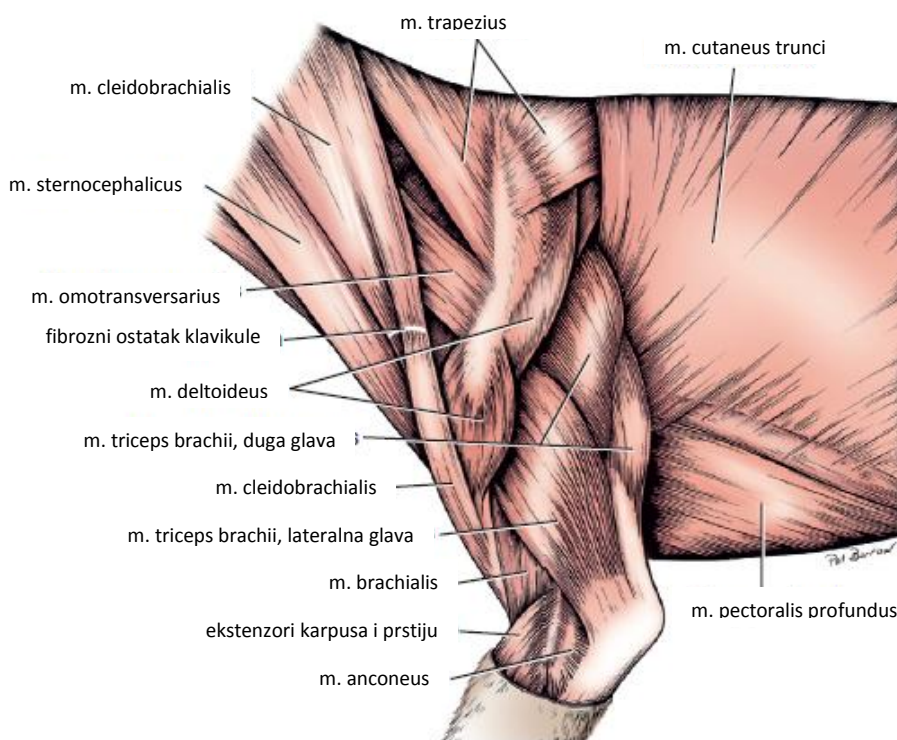
Slika 1. Prikaz lopatice psa s lateralne i medijalne strane s označenim anatomskim strukturama (preuzeto iz *Miller's Anatomy of the Dog*)

2.2. Mišićje psa i mačke u području lopatice

Lopatica na svom dorzalnom rubu nije uzglobljena s kostima u svojoj neposrednoj blizini već joj stabilizaciju, kao što je ranije navedeno, omogućava dobro razvijeno okolno mišićje. Mišićje ramenog pojasa možemo podijeliti na površinsko, duboko, lateralno i medijalno a uz njega također treba istaknuti da i određeni mišići lakatnog zgloba svoj početak imaju u području lopatice. Iako u području ramenog zgloba postoji više mišića, u ovom dijelu navedeni su mišići koji svoj početak ili završetak imaju u području lopatice te ih kao takve možemo susresti prilikom pristupa tijekom operacijskog liječenja.

Mišićje ramenog pojasa prekriveno je mišićnim fascijama. Fascije dijelimo na površinsku i duboku fasciju prsnog uda. Površinski sloj fascije lopatice i prsnog uda nastavlja se na površinski sloj vratne fascije i proteže se do površinskog sloja torakolumbalne fascije. Površinska fascija prekriva *m. brachiocephalicus*, *m. deltoideus* i *m. triceps brachii* i medijalno *m. pectoralis superficialis* (Evans i deLahunta, 2013.). Duboku fasciju dijelimo na aksilarnu, nadlaktičnu i podlaktičnu. Aksilarna fascija prekriva mišićje s medijalne strane ramenog zgloba. Nadlaktična i podlaktična fascija prekrivaju mišićje podlaktice i nadlaktice. Mišićje u području lopatice također duboki sloj vratne i površinski sloj torakolumbalne fascije. *M. rhomboideus* prekriva duboki sloj vratne fascije koji se nastavlja u površinski sloj torakolumbalne fascije koji prekriva *m. latissimus dorsi* i *m. trapezius*. Duboki sloj fascije se čvrsto prihvaća za spinu skapule i prekriva *m. supraspinatus*, *m. infraspinatus*, *m. deltoideus* i *m. triceps brachii* (Evans i deLahunta, 2013.)

Površinsko i duboko mišićje ramenog pojasa svoj početak ima na vratu i leđima. *M. trapezius* svoj početak ima u području od trećeg vratnog do devetog prsnog kralješka te završava na spini. S atlasa i drugog vratnog kralješka do lateralne strane ramenog zgloba i spine skapule proteže se *m. omotransversarius*. *M. rhomboideus* polazi s ligamentum nuchae od drugog do šestog vratnog kralješka i njegov početak pruža se do sedmog prsnog kralješka (Evans i deLahunta, 2013.). Romboidni mišić nalazi se ispod trapeziusa a završava na medijalnoj strani lopatične hrskavice. S medijalne strane lopatice također nalazimo i prsni dio nazubljenog mišića (*m. serratus ventralis thoracis*) koji zajedno s vlaknima koja polaze s njegovog vratnog dijela završava na *facies serrata* lopatice i lopatičnoj hrskavici.

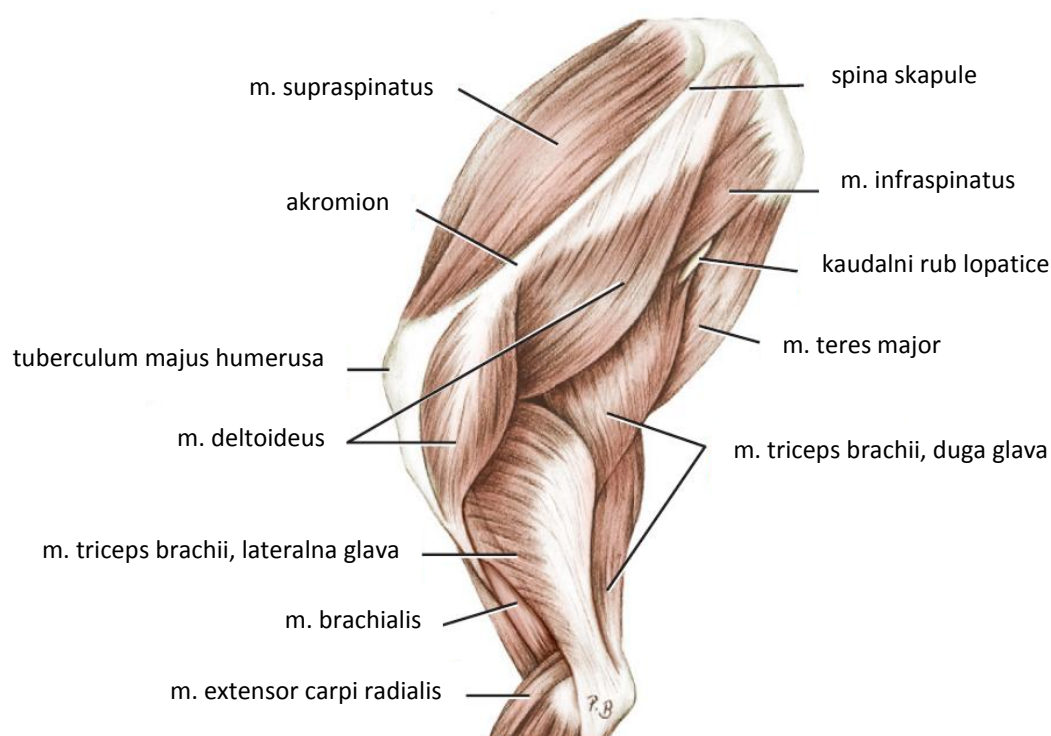


Slika 2. Površinsko mišićje lopatice, lateralna strana (Preuzeto iz *Miller's Anatomy of the Dog*)

Lateralno mišićje ramenog zgloba počinje na lopatici a završava na humerusu. *M. supraspinatus* nalazi se na *fossa supraspinata* otkuda prelazi preko vrata lopatice na medijalnu stranu humerusa gdje se hvata za veliku kvrgu (*tuberculum majus*) humerusa (König i Liebich, 2005.). *M. supraspinatus* identificiran je kao važan za stabilizaciju ramenog zgloba te je aktivan u 65-80% trajanja opterećenja noge (Evans i deLahunta, 2013.). Deltoidni mišić (*m. deltoideus*) nalazimo kao dvoglavi mišić koji se pruža od spine skapule i akromiona do *tuberositas deltoidea* humerusa. Dorzalni dio *m. infraspinatus* prekriva *m. deltoideus*, a počinje u fossi infraspinata te se proteže preko ramenog zgloba na veliku kvrgu humerusa i na lateralnu površinu humerusa gdje završava na *facies m. infraspinati*. *M. infraspinatus* u području ramenog zgloba djeluje kao lateralni kolateralni ligament. *M. teres minor* nalazimo na kaudalnom rubu lopatice u njenom distalnom dijelu te se pruža do *tuberositas teres minor* na humerusu. Okruglastog je oblika, a prekrivaju *mm. deltoideus i infraspinatus*.

Subskapularnu fossu nalazimo *m. subscapularis* koji se pruža uz medijalnu stranu ramenog zgloba gdje djeluje kao medijalni kolateralni ligament te završava na *tuberculum minus humeri*. Na kaudalnom rubu lopatice, kaudalno od subskapularnog mišića nalazimo *m. teres major*. Ovaj mišić završava na *tuberositas teres major*.

Od lakatnog mišićja za razumijevanje anatomije ramenog zgloba bitna su tri mišića. *M. tensor fasciae antebrachii* počinje od aponeuroze s *m. latissimus dorsi* od koje se proteže duž tricepsa i širi se u podlaktičnu fasciju. *M. biceps brachii* počinje na tuberculum supraglenoidale te se proteže kranijalno uz humerus gdje se dijeli na dva dijela i završava na radijusu i ulni. *M. triceps brachii* u pasa i mačaka sačinjen je od 4 glave koje zajedno završavaju na *tuber olecrani* (König i Leibich, 2005.). Glave tricepsa dijelimo na dugu, lateralnu, medijalnu i akcesornu. Od navedenih glava samo najveća, duga glava, počinje na lopatici i to na njenom kaudalnom rubu s kojeg se spušta prema olekranonu.



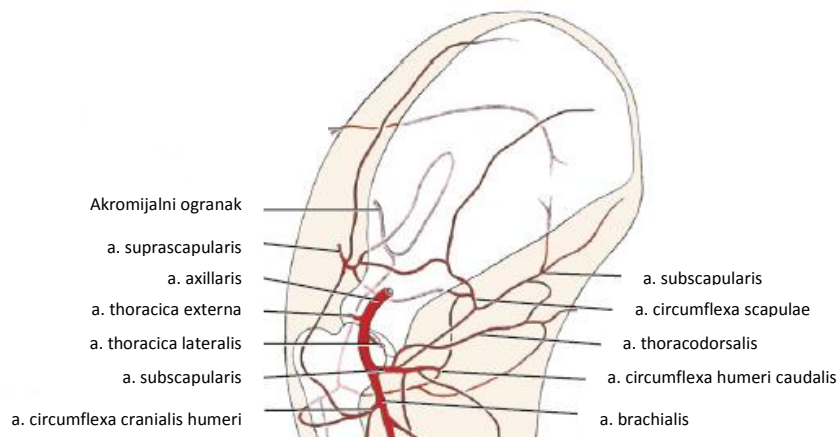
Slika 3. Mišićje lopatice i ramenog zgloba, lateralna strana (Preuzeto iz Miller's Anatomy of the Dog)

2.3. Krvožilni sustav u području lopatice

Prsni udovi svoju vaskularizaciju primaju iz grana subklavičnih arterija i vena (*a. et v. subclavia sinistra et dextra*). Iz luka aorte pruža se *truncus brachiocephalicus*. Desna subklavična arterija odvaja se iz truncusa brachiocephalicusa zajedno s truncusom bicaroticusom. Lijeva subklavična arterija odvaja zasebno se od aortalnog luka. U području prvog rebra *a. subclavia* ulazi u prsni ud te se dalje naziva *a. axillaris* (König i Leibich, 2005.). Blizu prvog rebra od aksilarne arterije odvaja se *a. thoracica externa* koja opskrbljuje

duboke pektoralne mišiće. Zatim se od aksilarne arterije odvaja lateralna torakalna arterija koja prelazi aksilarni limfni čvor. Lateralna torakalna arterija opskrbljuje aksilarni limfni čvor i *m. latissimus dorsi* te daje ogranke za kranijalne i kaudalne mamarne komplekse. Prije nego se *a. axillaris* nastavi u *a. brachialis*, od nje se odvaja *a. subscapularis*. Subskapularna arterija grana se na torakodorsalnu arteriju koja završava u *m. latissimus dorsi* i koži, kaudalnu cirkumfleksnu (*a. circumflexa humeri caudalis*) koja vaskularizira sve četiri glave tricepsa, *a. collateralis radialis* koja vaskularizira *latissimus*, *teres major* i medijalnu granu tricepsa nakon čega nastavlja distalno te sudjeluje u nutritivnom krvotoku humerusa i na *a. circumflexa scapulae* koja vaskularizira supraskapularni i infraskapularni mišić. Posljednja grana aksilarne arterije je *a. circumflexa humeri cranialis*. Postoje anatomske razlike između jedinki u mjestu granjanja arterije; ona se može od subskapularne arterije odvajati medijalno, proksimalno od subskapularne arterije ili se može javiti kao grana subskapularne arterije (Evans i deLahunta, 2013.). Ova arterija većim dijelom vaskularizira biceps no daje ogranke koji vaskulariziraju *m. latissimus dorsi*, *m. teres major* i *m. coracobrachialis*.

Vene prsnog uda prate arterijski krvotok, a venski krvotok se razlikuje primarno u tome da se obje subklavične vene (*vv. subclavia*) zajedno ulijevaju u prednju šuplju venu (*v. cava cranialis*) koja vensku krv odvodi u srce (König i Liebich, 2005.). Iako su identificirane kao zasebna struktura, vrlo su kratke te spajaju *v. axillaris* i *v. jugularis externa* (vanjska jugularna vena) u visini prvog rebra kako bi formirali *v. brachiocephalica* (Evans i deLahunta, 2013.). *V. cephalica* je najveća površinska vena prsnog uda. Proksimalno se spaja s vanjskom jugularnom venom. Bitno je zbog kirurškog pristupa napomenuti *v. omobranchialis*. Ona se odvaja 2 cm proksimalno od cefalične vene i nalazi se na površini *m. deltoideus* nakon čega zakreće kranijalno i medijalno (Evans i deLahunta, 2013.).



Slika 7. Prikaz arterija prsnog uda, medijalna strana (Preuzeto iz *Miller's Anatomy of the Dog*)

2.4. Živčani sustav u području lopatice

Prednja noga inervirana je živcima koji se granaju iz ramenog spleta (*plexus brachialis*). Rameni splet tvore ventralne grane posljednja tri vratna i prva dva prsna živca (König i Leibich, 2005.). Moguće anatomske varijacije su uključenost petog vratnog živca ili nedostatak drugog prsnog živca u formiranju ramenog spleta te je prisutna velika anatomska varijacija u konformaciji brahijalnog pleksusa (Evans i deLahunta, 2013.). Rameni splet sastavljen je od mješovitih živaca i sadrži motorička, osjetna i vegetativna vlakna (König i Leibich, 2005.). U pasa rameni splet čine tri glavna debla (*trunci plexus*). Ona se nalaze između ventralnih ogranaka vratnih živaca koje tvore pleksus i živaca koje se granaju iz njih (Evans i deLahunta, 2013.). Korijeni spleta prolaze ventralno od srednjeg stepenastog mišića (*m. scalenus medius*) te splet možemo naći s medijalne strane (slika 5.), kranijalno od prvog rebra između *m. longus colli* i *mm. scaleni* (König i Leibich, 2005.). Živci koji se granaju iz spleta svojom dužinom su duži kako se kretanjem životinje i mogućim istežanjem lopatice ili cijelog uda ne bi došlo do njihove ozljede. Inervacija *m. cleidobrachialis*, *m. omotransversarius*, *m. rhomboideus* i *m. trapezius* kao i kože dorzalnog lopatičnog područja potječe od dorzalnih i ventralnih grana vratnih i prsnih živaca (König i Leibich, 2005.).

Osim većih grana koje se naknadno granaju iz ramenog spleta, proksimalno se od ramenog spleta odvaja niz manjih živaca. Oni imaju samo lokalnu ulogu te se ne granaju distalno. Od ramenog spleta prvi se odvaja dugi prsni živac (*n. thoracicus longus*). Ovaj živac

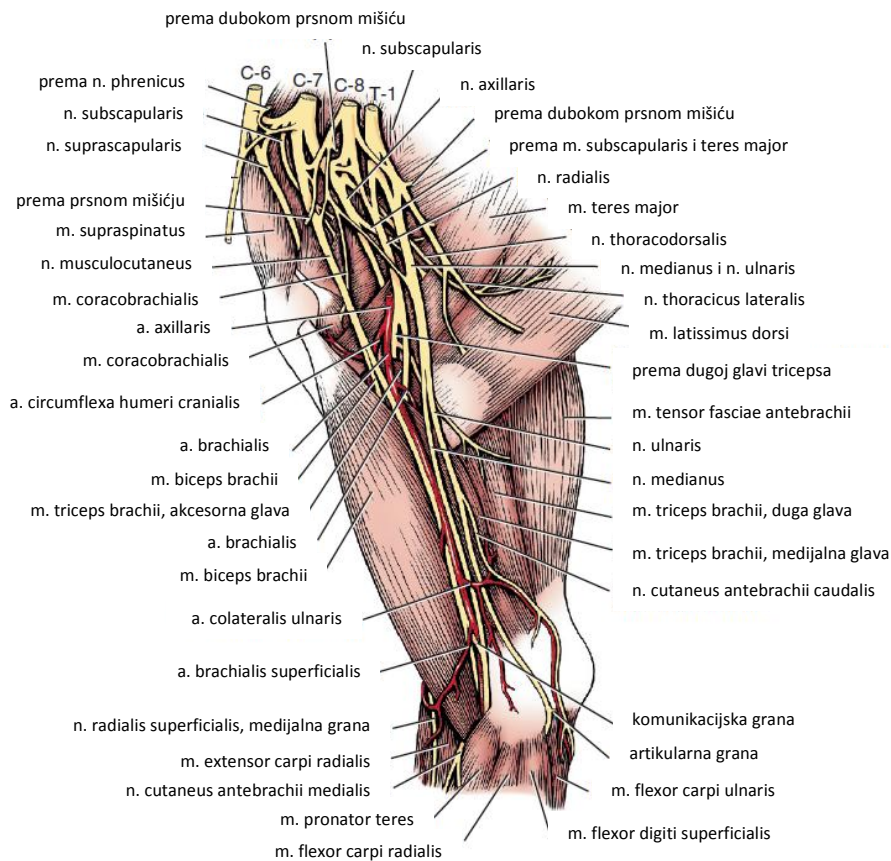
inervira lateralni dio *m. serratus ventralis* i nalazi se na lateralnoj strani prsnog dijela *m. serratus ventralis* (König i Liebich, 2005.). Prsno-leđni živac (*n. thoracodorsalis*) polazi kaudalno od osmog vratnog živca te se grana na medijalnoj površini *m. latissimus dorsi* kojeg inervira (Evans i deLahunta, 2013.). *N. thoracicus lateralis* tvore grane posljednjeg vratnog i prvog prsnog živca. On prolazi preko *m. latissimus dorsi* i inervira *m. cutaneus trunci*. Dio njegovih grana spaja se s interkostalnim živcima i tvori *n. intercostobrachialis* i inervira kožu kaudalnu od tricepsa i ventralno na prsnom košu i trbuhu (König i Leibich, 2005.). Kranijalni i kaudalni prsni živci inerviraju površinski i duboki prsni mišić. Kranijalne grane inerviraju površinski mišić (*m. pectoralis superficialis*) a kaudalne grane duboki površinski mišić (*m. pectoralis profundus*).

M. Subscapularis inerviraju subskapularni živci (nn. *subscapulares*) koji se odvajaju na kranijalnom dijelu ramenog spleta te svojim kratkim ograncima prodiru u subskapularni mišić (Evans i deLahunta, 2013.). U pasa se javljaju kao pojedinačan ili dvostruki živac. Supraskapularni živac (*n. suprascapularis*) prolazi između *m. supraspinatus* i *m. subscapularis* te preko kranijalnog ruba lopatice izlazi na lateralnu stranu s koje se spušta distalno prema vratu lopatice. U pasa ne daje kutane ogranke i inervira *mm. supraspinatus* i *infraspinatus* (König i Leibich, 2005.). Kaudalno od supraskapularnog živca iz ramenog spleta odvaja se *n. musculocutaneus* (Evans i deLahunta, 2013.). On se u početku pruža uz *n. medianus* no na distalnom dijelu podlaktice se odvaja od njega i daje ogranke koji inerviraju kožu ovog područja. *N. musculocutaneus* inervira *m. coracobrachialis*, *m. biceps brachii* i *m. brachialis* te se nastavlja u podlaktici kao *n. cutaneus antebrachii medialis* (König i Leibich, 2005.). Proksimalan ogranak (*ramus muscularis proximalis*) inervira biceps i korakobrahijalni mišić (König i Leibich, 2005.). Po odvajanju od *n. medianus* njegova motorička vlakna inerviraju *m. brachialis*.

N. axillaris inervira mišićje ramenog zgloba. On izlazi s fleksorne strane ramenog zgloba i prelazi s medijalne na lateralnu stranu. Dijeli se na dvije grane od kojih jedna inervira kaudalni dio subskapularnog mišića i *m. teres major*, a druga grana pruža se lateralno i inervira *m. teres minor* i deltoidni mišić (König i Leibich, 2005.). Na ventralnom rubu deltoidnog mišića daje ogranak koji inervira kožu kranijalno na nadlaktici i podlaktici (*n. cutaneus antebrachii cranialis*) (Evans i deLahunta, 2013.).

Najveći živac koji izlazi iz ramenog spleta je *n. radialis*. On inervira skoro sve ekstenzore prednje noge i kožu na lateralnoj strani uda (Evans i deLahunta, 2013.). Proteže se

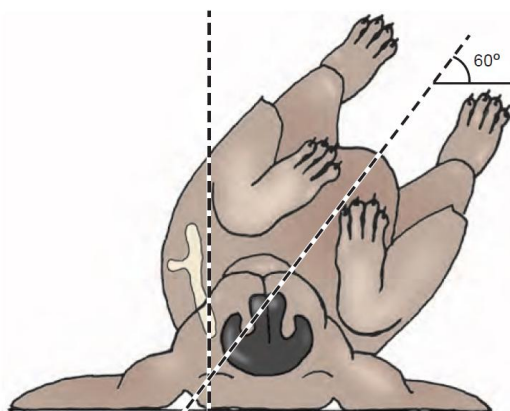
distalno, paralelno uz aksilarnu arteriju te distalno na humerusu prelazi lateralno. Njegovi ogranaci protežu se do vrha uda no za razumijevanje ove teme njegovo daljnje granjanje nije bitno. *N. medianus* s *n. musculocutaneus* oko aksilarne arterije tvori *ansa axillaris*. Distalno se kreće zajedno s ulnarnim živcem. Daje osjetna vlakna za kožu na palmarnoj strani metakarpusa i prstiju a njegova motorička vlakna inerviraju mišićje karpusa i prstiju. *N. ulnaris* se kreće s *n. medianus* s medijalne strane nadlaktice te daje vlakna koje inerviraju kožu u području nadlaktice i inervira fleksore pečšća i zapešća a dijeli i dio inervacije fleksornih mišićća prstiju s *n. medianus* (Evans i deLahunta, 2013.).



Slika 5. Prikaz živaca ramenog spleta i njihov grananje, medijalna strana prsnog uda (Preuzeto iz *Miller's Anatomy of the Dog*)

3. DIJAGNOSTIČKE METODE LOMOVA LOPATICE

Sumnja na lom lopatice može se postaviti već uzimanjem anamnestičkih podataka od vlasnika. Anamnezom može biti utvrđena tup trauma u području ramena i grudnog koša nakon čega nastupa visoki stupanj hromosti prilikom kojeg životinja ne opterećuje zahvaćeni ud (Fossum, 2019.). Ortopedskim pregledom moguće je utvrditi bolnost područja lopatice i ramenog zgloba, otečenost okolnog mekog tkiva i osjetiti krepitaciju u navedenom području. Nakon obavljenog općeg kliničkog i ortopedskog pregleda, konačna dijagnoza loma lopatice uspješno se postavlja rendgenskim snimanjem. Zbog anatomske pozicije lopatice te blizine rebra koji mogu superponiranjem prikriti lomove, pacijenta je potrebno postaviti u poseban položaj. Kraniokaudalnu projekciju dobivamo tako da se pacijenta se na stolu zakreće za 30° (Slatter, 2003.) kako bi se lopatica izolirala od okolnih koštanih struktura kao i od kontralateralne lopatice (slika 6.). Za mediolateralnu projekciju potrebno je prsni ud povući kaudalno prilikom čega se lopatica pomiče kranijalno i superponira se nad vratnim kralješkom (slika 7.). Opisana je i dodatna projekcija kojom kliničar dobiva bolji uvid u aksijalni pogled na lopaticu. Pacijent se nalazi u dorzalnoj rekumbenciji prilikom koje je lakat u ekstenziji a prsni ud se povlači kaudalno dok se humerus postavlja pod kutem od 90° u odnosu na spinu skapule (Johnston i Tobias, 2018.). Iako se točna dijagnoza najčešće može točno postaviti na osnovu rendgenskog snimanja, ako je potreban bolji uvid u koštane strukture radi planiranja zahvata, preporuča se korištenje kompjuterizirane tomografije (Perry i Woods, 2017.) jer ona za prednost ima mogućnost 3D prikaza. Ako je postavljena sumnja na oštećenja začetaka mišića, moguće je koristiti se i ultrazvučnom dijagnostikom (Perry i Woods, 2017.)



Slika 8. Pozicioniranje pacijenta za kaudokranijalnu projekciju (preuzeto iz *Small animal surgery, 2nd Edition*)

4. KLASIFIKACIJA LOMOVA LOPATICE

Lopatice zbog svojeg oblika koji je različit od dugih cjevastih kostiju ne podlaže pravilima klasifikacije AO Vet-grupe. Lomove kosti prema njihovoj povezanosti s vanjskom sredinom dijelimo na otvorene i zatvorene. Prema odnosu lomne linije na dužinsku os kosti lomove dijelimo na poprečne i kose. Poprečni lomovi su oni čiji kut loma nije veći od 30° dok su kosi oni čiji je kut loma veći od 30° (Matičić, 2009.). Prema opsegu oštećenja lomove možemo podijeliti na nepotpune, potpune i multifragmentalne (kominutivni) (Johnston i Tobias, 2018.). Multifragmentalne lomove dijelimo na one povezane s kosti, nepovezane, reponirane i nereponirane (Matičić, 2009). Reponirane ulomke definiramo kao one čija je ukupna duljina i širina veća od $1/3$ promjera kosti a nereponirane kao one čija je duljina i širina manja od $1/3$ promjera kosti te koji nakon repozicije i dalje tvore defekt veći od $1/3$ promjera kosti (Johnston i Tobias, 2018.). Ako lom ne zahvaća zglobnu površinu naziva se ekstraartikularnu, a artikularni su oni koji zahvaćaju zglob. Artikularni lomovi mogu biti djelomični ili potpuni. Djelomični artikularni lomovi zahvaćaju samo dio zglobne površine a potpunim lomovima je cijeli zglob zahvaćen i odvojen od dijafize kosti (Johnston i Tobias, 2018.). Dosadašnjim istraživanjima uspostavljeno je nekoliko sustava klasifikacije lomova lopatice. Trenutno prihvaćeni sustavi klasifikacije lomova lopatice možemo podijeliti na njihovu anatomsku lokalizaciju i sustav koji razmatra i biomehanička svojstva poput stabilnosti loma i zahvaćenosti zglobova te pomaže pri odluci o planu liječenja (Slatter, 2003.).

Prema anatomskoj lokalizaciji lomove možemo podijeliti na (DeCamp i sur., 2016.):

I - lomove tijela, spine scapule i akromiona

II - lomove vrata

III - lomove glenoida i supraglenoidnog izdanka

a prema njihovoj stabilnosti na (Cook i sur., 1997.):

1. stabilne ekstraartikularne

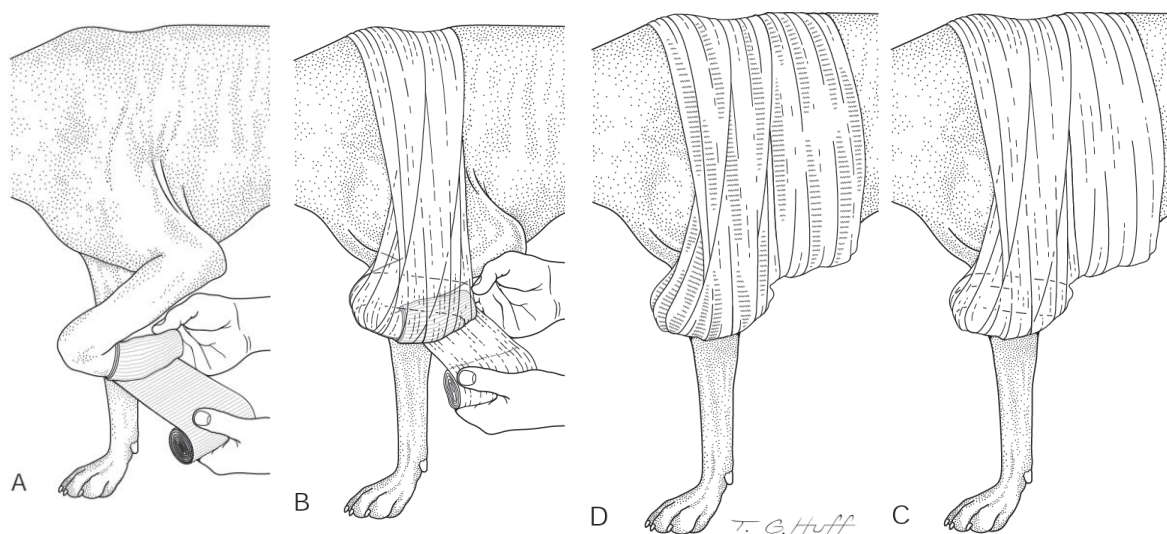
2. nestabilne ekstraartikularne

3. artikularne

5. KONZERVATIVNO LIJEČENJE

Kao što je ranije navedeno, lopaticu obrašta obilno okolno mišićno tkivo i grudni koš koji minimizira mogućnost pomaka fragmenata. Zbog toga, većina lomova lopatice je stabilno i ne zahtijeva operacijsko liječenje (DeCamp i sur., 2016.). Konzervativno liječenje kontraindicirano je ako su ozlijeđeni i drugi udovi. U tom slučaju nužno je lom kirurški stabilizirati. (Johnston i Tobias, 2018.) Također je u obzir bitno uzeti i druge čimbenike. Ranije je navedeno da lomove lopatice često prate i ozljede grudnog koša, tako da je potrebno procijeniti i stabilnost pacijenta za opću anesteziju.

Zbog dobre prokrvljenosti svoje okoline, lopatica brzo cijeli. Konzervativno liječenje provodi se poštedom životinje od aktivnosti te postavljanjem Velpeauovog povoja u trajanju od 3-4 tjedna (Johnston i Tobias, 2018.; DeCamp i sur., 2016.). Velpeauov povoj postavlja se u svrhu imobilizacije ramenog područja (slika 7.). Podstavljanjem karpalnog zgloba vatom ili gazom onemogućavamo hiperfleksiju karpusa. Povoj započinjemo postavljati od karpusa pomoću kaliko zavoja prelazeći na lateralnu stranu zahvaćenog uda te preko grudnog koša i aksilarnog područja kontralateralnog uda. Za dodatnu zaštitu preko postavljenog povoja postavimo elastični povoj, pazeći pritom da na zahvaćenom udu ostavimo vidljiva dva prsta slobodna kako bi se povoj mogao kontrolirati s ciljem sprječavanja krvne kongestije (DeCamp i sur. 2016.). Moguća modifikacija Velpeauovog povoja je ostaviti karpalni zglob slobodan kako ne bi došlo do kontraktilne fleksije karpusa (Johnston i Tobias, 2018.). U konzervativnom liječenju lomova lopatice također se mogu koristiti gipsani povoji (npr. CELLACAST®) umjesto Velpeauovog povoja.



Slika7. Postavljanje Velpeauovog povoja na psu (Preuzeto iz *Small animal orthopedics and fracture repair*)

6. OPERACIJSKO LIJEČENJE LOMOVA LOPATICE

Uzimajući u obzir ranije navedenu klasifikaciju lomova lopatice, kirurškom liječenju lomova lopatice pristupamo ako su lomovi lopatice ekstraartikularni nestabilni ili ako je utvrđen intraartikularni lom. Pod nestabilne lomove svrstavamo lomove s većim pomakom i one koji se nalaze pod većim kutom kao i lomove akromiona i lomove tijela lopatice čiji se fragmenti preklapaju. Konzervativno liječenje također je kontraindicirano ukoliko su ozlijeđeni i drugi udovi. U tom slučaju nužno je lom kirurški stabilizirati (Johnston i Tobias, 2018.). Moguće komplikacije koje se mogu javiti prilikom kirurškog liječenja lomova lopatice su jatrogene infekcije, odgođeno cijeljenje loma, izostanak cijeljenja loma i migracija implantata (Fossum, 2019.).

Kod lomova lopatice, za razliku od dugih cjevasti kosti, osteosinteza moguća je jedino otvorenom redukcijom koštanih fragmenata. Za otvorenu osteosintezu najčešće se koristimo ortopedskim iglama, vijcima i pločicama te serklažnom žicom. Prilikom i tijekom operacije nužno je poštovati pravila asepsa i antisepsa kako bi se smanjila mogućnost infekcije kirurške rane. Područje oko mjesta pristupa potrebno je detaljno obrijati te pripremiti za operaciju upotrebom antiseptika.

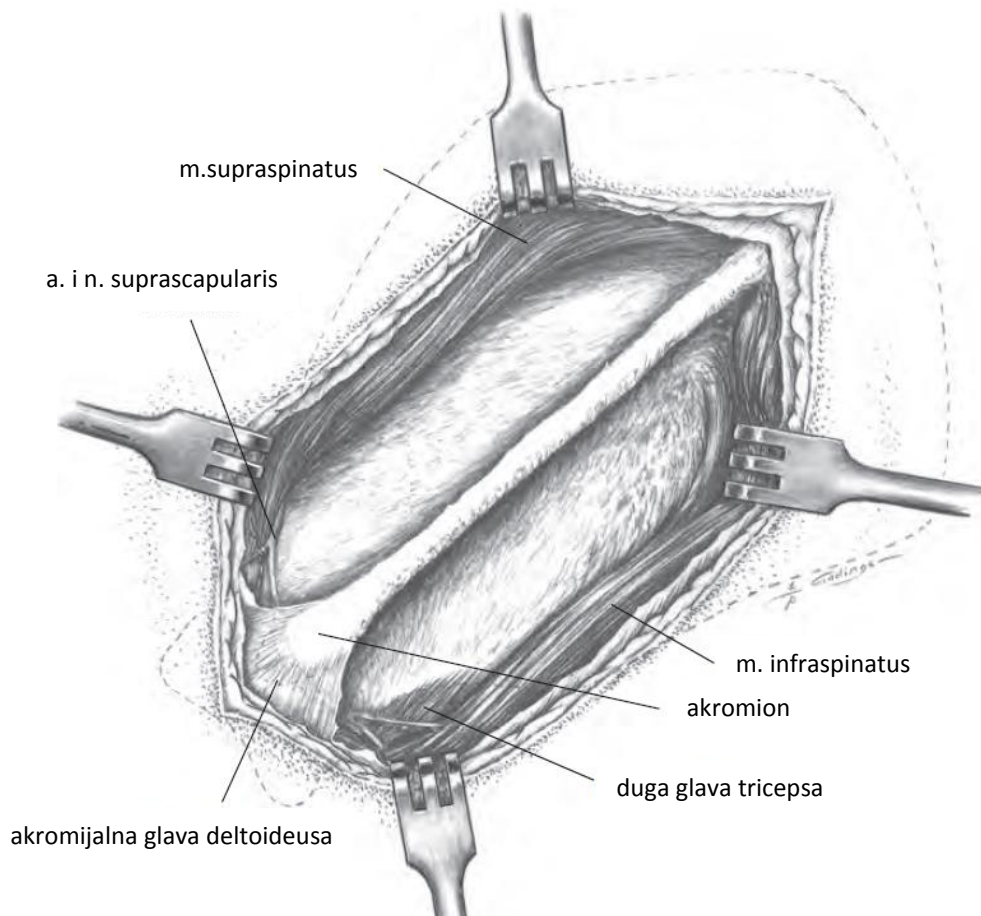
Operacijsko liječenje lomova lopatice potrebno je razmatrati zajedno s drugim ozljedama koje se mogu javiti kao posljedica traume. Kod životinja se prilikom udarca autom može javiti ozljeda ramenog spleta. Rameni splet može biti oštećen silama vučenja koje uzrokuju nagnječenje ili avulziju (Johnston i Tobias, 2018.). Živci također mogu biti prignječeni koštanim ulomcima. Tako da je, uz ortopedski pregled, potrebno neurološki pregledati i prednji ud te procijeniti stupanj ozljede živaca ukoliko je prisutan. Gubitak osjeta duboke boli i nemogućnost magnetske stimulacije pokreta povezani su s neuspješnim dugoročnim ishodom (Van Soens i sur., 2009.). U tom slučaju preporuča se amputacija noge u visini lopatice.

6.1. Kirurški pristup lopatici i ramenom zglobu

6.1.1. Pristup tijelu lopatice, spini skapule i akromionu

Životinju je potrebno postaviti u lateralnu rekumbenciju s ozlijeđenom lopaticom postavljenom dorzalno. Palpacijom se utvrđuje pozicija spine skapule nad kojom se izvodi rez čija dužina se prilagođava potrebama operacije (Johnson, 2014.). Prepariranjem tkiva pokazuje se duboka fascija. Mišići koji su vidljivi unutar operacijskog polja se odižu i pomiču

retraktorima. Na akromionu se, ukoliko je potrebna dodatna vizualizacija, može zarezati deltoideus između njegovog skapularnog i akromijalnog dijela (Johnson, 2014.).

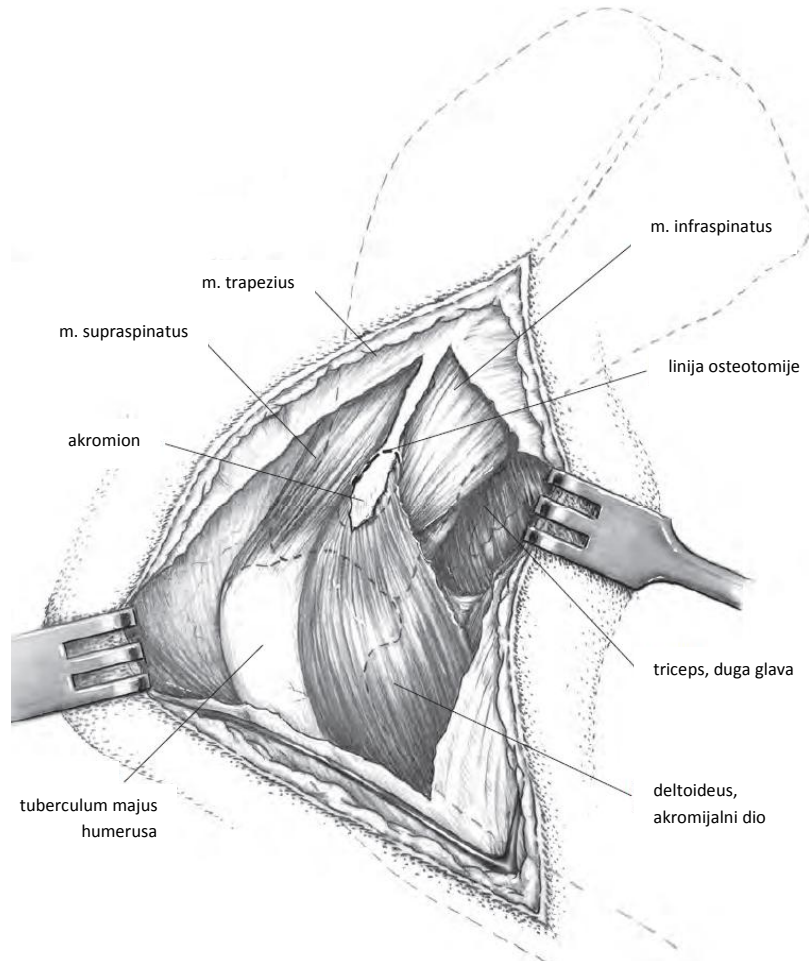


Slika 8. Kirurški pristup tijelu lopatice, spini skapule i akromionu (Preuzeto iz *Piermattei's Atlas of Surgical Approaches to the Bones and Joints of the Dog and Cat, Fifth Edition*)

6.1.2. Kraniolateralni pristup ramenom zglobu

Životinju se na operacijskom stolu postavlja identično kao i za pristup tijelu lopatice. Rez nad kožom se izvodi od sredine lopatice nad spinom skapule i prati ju te se nad ramenim zglobom zakrivljuje i spušta do sredine humerusa. Duboki sloj fascije otvara se nad akromijalnim dijelom deltoideusa te se nastavlja proksimalno na distalnu trećinu spinu skapule. Deltoidni mišić i omotransversarius se odmiču kako bi se ukazao deltoidni mišić. Dvije glave deltoidnog mišića se razdvajaju rezom između glava i tupim prepariranjem.

Pritom je poželjno sačuvati što više ogranaka aksilarnog živca. Ukoliko se pristupa osteotomiji akromiona, okolno tkivo i mišići (*m. infraspinatus* i *supraspinatus*) se odmiču od akromiona. U mačaka je teže odmaknuti infraspinatus zbog prisutnosti metakromiona. Pažnju treba obratiti prilikom pristupa i prepariranja tkiva, posebno u blizini supraspinatusa jer se ispod njega nalazi supraskapularni živac.

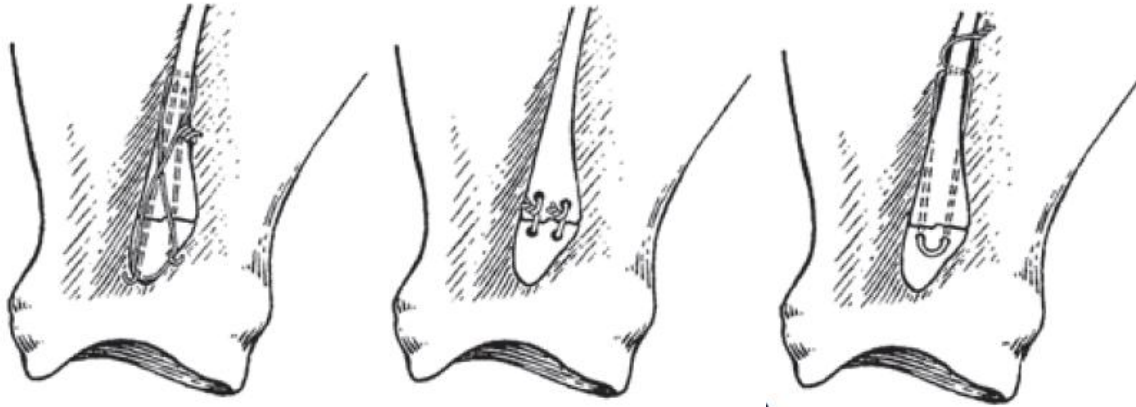


Slika 9. Kranio-lateralni kirurški pristup (Preuzeto iz *Piermattei's Atlas of Surgical Approaches to the Bones and Joints of the Dog and Cat, Fifth Edition*)

6.2. Operacijsko liječenje lomova akromiona

Na akromionu je začetak deltoidnog mišića koji kod potpunog loma povlači fragment distalno od spine skapule. Ako se ne izvrši osteosinteza, zbog fibroznih promjena mogu se javiti kronična hromost i otečenost. Optimalna metoda osteosinteze je upotreba ortopedске igle i serklažne žice, no ako je akromion nedovoljno velik za uspješno postavljanje ortopedске

igle, moguće je koristiti i samo serklažnu žicu. Opisani su različiti uzorci postavljanja serklažne žice a njihova upotreba zavisi o kirurgu i veličini koštanog ulomka (slika 10.).



Slika 10. Uobičajeni uzorci stabilizacije akromiona upotrebom serklažne žice i ortopedskih igli (Preuzeto iz *Brinker, Piermattei and Flo's Handbook of Small Animal Orthopedics and Fracture Repair, 5th Edition*)

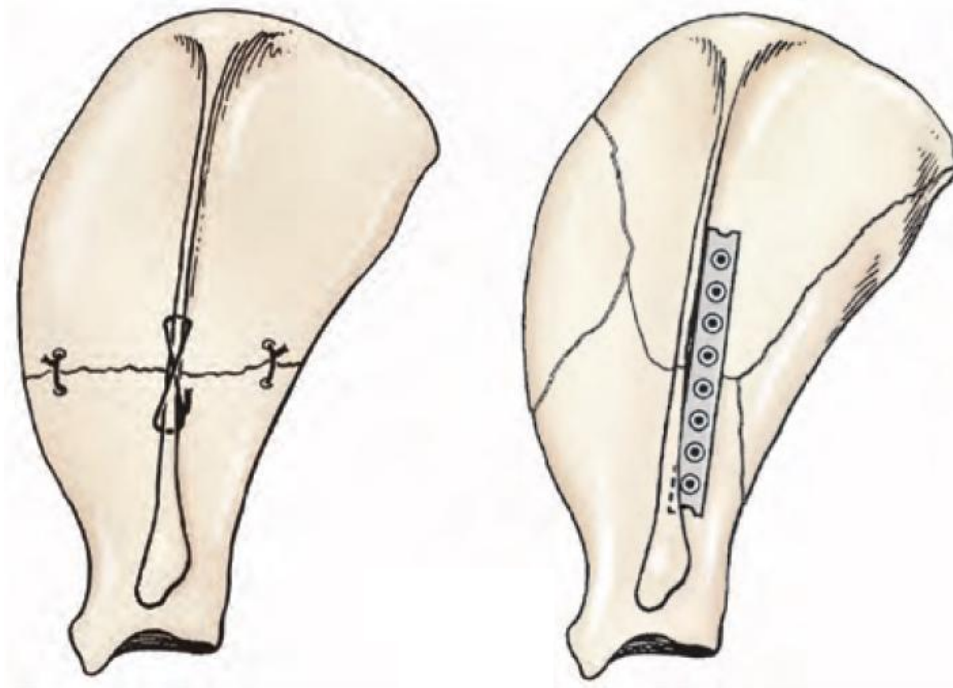
6.3. Operacijsko liječenje lomova tijela lopatice

Operacijskom liječenju pristupamo ako je utvrđeno da je lom lopatice nestabilan ili uključuje zglobne površine. Prilikom loma tijela lopatice tijelo lopatice i najčešće ne nalazimo veliki pomak među koštanim fragmentima (D, eCamp i sur., 2016.). Kirurški pristup izvodi se kranio-lateralnim pristupom nad spinom skapule, a odabir metode ovisan je o dijelu lopatice na kojem se lom nalazi. Kaudalnom retrakcijom *m. omotransversarius* i dijela *m. deltoideus* te odvajanjem *m. supraspinatus* i *m. infraspinatus* od tijela lopatice osigurava se adekvatan pristup i vizualizacija lomne linije (Johnston i Tobias, 2018.). Tijelo lopatice je tanko, što rezultira ograničenim metodama stabilizacije loma. Utvrđeno je da je tijelo lopatice sa svoje kranijalne strane deblje u distalnoj polovici lopatice dok je s kaudalne strane deblje u proksimalnoj polovici (Johnston i Tobias, 2018.). Dostupne metode stabilizacije su postavljanje ortopedске pločice ili upotreba serklažne žice. Ove dvije metode se mogu kombinirati. Uobičajena metoda stabilizacije je korištenje ortopedске pločice. Tijelo lopatice

je tanko što otežava postavljanje stabilnog implantata. Zbog toga se pločica ne postavlja na samo tijelo, već se postavlja na mjesto prijelaza tijela lopatice u spinu, koja je svojim promjerom puno šira od samog tijela. Pločica se postavlja pod kutem od 45° (DeCamp i sur., 2016). Zbog oblika lopatice, kod lomova distalnog dijela lopatice pločica se postavlja uz kranijalnu bazu spine skapule dok se kod lomova proksimalnog dijela ona postavlja uz kaudalnu bazu spine skapule (Johnston i Tobias, 2018.). Uporaba pločice preporučena je kod multifragmentarnih lomova lopatice jer se njome postiže veća stabilnost koštanih fragmenata. Za stabilizaciju loma može se koristiti i više pločica (prema eng. "stack-plating") ali zbog oblika lopatice kirurgu može biti komplicirano postaviti dvije pločice s njihovim pripadajućim vijcima (Johnston i Tobias, 2018.). Prema ex-vivo studiji na psećim lopaticama, utvrđeno je da se postavljanjem više pločica postiže snažniji i rigidniji spoj no da razlika između jedne i više pločica nije statistički značajna da bi opravdala njihovu uporabu (Mair i sur., 2003.). U jednoj studiji promatran je uporaba "string of pearls" pločica i LC-DCP (eng. "Limited contact dynamic compression plate") pločica te potrebne sile da implantati popuste. Studijom je zaključeno da ne postoji značajna razlika u silama pri kojima implantati popuštaju ili pucaju. S obzirom na njihovu cijenu, razumno je u kliničkoj praksi koristiti konvencionalne pločice umjesto zaključavajućih sustava (Acquaviva i sur., 2012.). Moguće je, također, koristiti i ortopedске pločice koje se režu (eng. "cuttable bone plate") (Fossum, 2019.). Prednost korištenja ove vrste pločica je što one imaju manji razmak između otvora za vijke zbog čega je moguće postaviti više vijaka čime se osigurava veća rigidnost sustava. U slučaju popuštanja implantata i teških komplikacija, moguće je u svrhu spašavanja uda i kao alternativu amputaciji učiniti djelomičnu ili potpunu skapulektomiju. U tu svrhu moguće je ukloniti i do 60% lopatice bez narušavanja funkcije uda (Johnston i Tobias, 2018.).

Ukoliko koristimo serklažnu žicu, zbog malog promjera kosti prilikom zatezanja serklažne žice bitno je pažnju obratiti na korištenu silu jer je moguće oštetiti kost i uzrokovati rezanje koštanih fragmenata serklažnom žicom zatezanjem. Iz tog razloga preporuča se serklažnu žicu provesti kroz spinu umjesto kroz tijelo lopatice. (Johnston i Tobias, 2018.) Dodatne serklaže postavljaju se i na kranijalni i kaudalni rub lopatice radi veće stabilizacije loma. (DeCamp i sur., 2016.) Bez ranije opisanih metoda eksterne imobilizacije ramenog zgloba, upotrebom serklažne žice ona zbog svoje nemogućnosti u sprečavanju medijalnog pomaka koštanih fragmenata rezultira takozvanim "preklapanjem" koje rezultira većom stopom kozmetičkih deformacija kao i skraćivanjem uda i mogućom inkongruencijom ramenog zgloba (Acquaviva i sur., 2012). Opisano je liječenje loma kaudalnog ruba lopatice

prilikom kojeg je zbog mjesta umjesto klasičnih metoda osteosinteze tijela lopatice upotrijebljen polipropilenski konac debljine 3 pomoću kojeg je *m.infraspinatus* prišiven za koštani fragment pomoću tri rupe napravljene ortopedskom bušilicom u koštanom fragmentu (Perry i sur., 2012.).



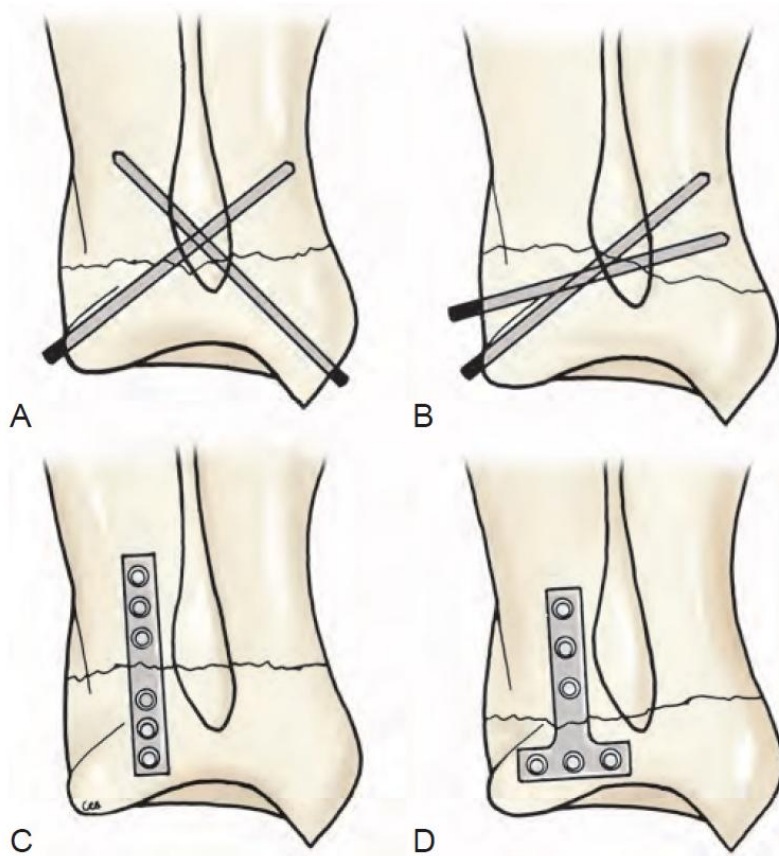
Slika 11. Osteosinteza lomova tijela lopatice i spine skapule pomoću serklažne žice i ortopedske pločice (Preuzeto iz *Small Animal Surgery, 2nd Edition*)

6.4. Operacijsko liječenje lomova vrata lopatice

Kod loma vrata lopatice distalni fragment nalazimo pomaknut proksimomedijalno. Pomakom fragmenta onemogućava se vanjska rotacija humerusa. Prilikom lomova vrata lopatice moguće je oštećenje *n. suprascapularis* koji se može naći priklješten između fragmenata ili se formiranjem koštanog kalusa može inkorporirati u kalus. (DeCamp i sur., 2016.) Oštećenje *n. suprascapularis* nije odmah klinički vidljivo, već ga se može tek naknadno

vidjeti atrofijom m. supraspinatus i m. infraspinatus (Johnston i Tobias, 2018.). Prilikom stabilizacije loma potrebno je također paziti da se supraskapularni živac jatrogeno ne ošteti, pogotovo prilikom postavljanja pločice. Živac je nužno identificirati te pločicu podvući ispod živca (Johnston i Tobias, 2018.) kako ona ne bi vršila direktnu kompresiju na živac.

Za kirurški pristup vratu lopatice izvodi se kranio-lateralni pristup sa ili bez osteotomije akromiona. Ako se izvodi osteotomija akromiona, odrezani fragment mora biti dovoljno velik za njegovu fiksaciju nakon izvedene osteosinteze (Johnston i Tobias, 2018.). Prihvatljive metode kirurške stabilizacije su korištenje ortopedskih igli (Kirschnerova igla) "cross pin" metodom, ortopedskih vijaka postavljenih kao pritezni vijci i ortopedskih pločica. Kod jednostavnih poprečnih lomova vrata lopatice za osteosintezu možemo koristiti ortopedske žice "cross pin" metodom (slika 12. A). Kirschnerovu iglu postavljamo od supraglenoidnog izdanka u vrat lopatice dok drugu iglu postavljamo u proksimodistalnom usmjerenju, pazeći pritom da kraj igle ne ulazi u artikularni prostor. (DeCamp i sur., 2016.) Drugu iglu postavljamo s kaudalnog ruba, također u proksimodistalnom usmjerenju preko lomne linije (Slatter, 2003.). Kod pojedinih kosih lomova moguće je postaviti pritezne ortopedske vijke ali najčešće je lomna linija nedovoljno kosa te se za osteosintezu upotrebljavaju ortopedske pločice. Zbog kratkog distalnog fragmenta kao izbor pločice za osteosintezu ne preferiraju se ravne pločice već se za osteosintezu koriste T pločice ili zakrivljene pločice kojima se povećava dostupna površina za plasiranje vijaka u kost (slika 12. C). Ako kirurg nema pristup ovim specijaliziranim pločicama, moguće je koristiti dvostruke ravne pločice tako da se jedna pločica postavlja kranijalno a druga kaudalno od spine skapule (Johnston i Tobias, 2018.).



Slika 12. Uobičajene metode stabilizacije fraktura glave lopatice (Preuzeto iz *Veterinary surgery, 2nd Edition*)

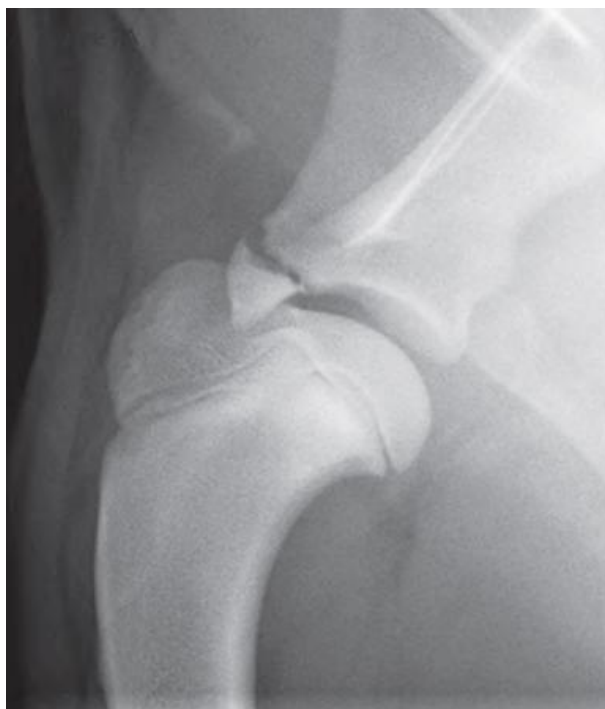6.5. Operacijsko liječenje artikularnih lomova u malih životinja

Artikularni lomovi sačinjavaju 28% svih lomova lopatice (Johnston i Tobias, 2018.). Najčešći artikularni lomovi u malih životinja su u kranijalnom dijelu glenoidne površine i oni T-Y oblika. Najbolja metoda liječenja ovih lomova je osteosinteza, no zbog malih fragmenata i slabe vidljivosti unutar operacijskog polja koja otežava preciznu redukciju kao alternativne metode opisane su i artrodeza ramenog zgloba i ekscizijska artroplastika. Lomovi lopatice koji uključuju zglobne površine smatraju se dugotrajno prognostički nepovoljnima jer do 85% životinja poslije operacije pokazuje različite stupnjeve hromosti (Johnston i Tobias, 2018.).

Artrodeza ramenog zgloba tehnički je zahtjevna operacija te je povezana s visokim stupnjem komplikacija te se opisuje kao pokušaj očuvanja funkcije uda ali se smatra dugoročno uspješnom u povratku funkcije uda. Zasniva se na povezivanju humerusa i lopatice pomoću dvije ortopedске pločice. Za pristup se koristi modificirani kranio-lateralni pristup nad

lopaticom i ramenim zglobovom u kojem se rez produžuje preko humerusa. Preporučljivo je korištenje pločice SOP pločica (eng. "string of pearls") zbog zaključavajućeg sustava kao i mogućnosti da se postavlja preko živaca i krvnih žila čime se olakšava njeno postavljanje (Fitzpatrick i sur., 2012.) .

Izolirani lomovi supraglenoidnog izdanka javljaju se kao avulzije nastale silama porijeklom od *m.biceps brachii* koji počinje na ovom izdanku (slika 13.). Javljaju se kao rezultat hiperfleksije ramenog zgloba ili snažnih vanjskih sila (npr. pad s visine) koje djeluju na supraglenoidni izdanak (Kulendra i sur., 2019.). Po nastanku ozljede životinja pokazuje jake znakove šepanja nakon čega se simptomi brzo povlače. Zbog tijeka bolesti, više pacijenata pojavljuje se kada bolest prelazi u svoj kronični tijek. Zbog izostanka cijeljenja loma ili lošeg cijeljenja fragmenata dolazi do degenerativne bolesti zglobova zbog koje životinje pokazuju znakove šepanja. Pristup se izvodi osteotomijom velike kvrge humerusa (*tuberculum majus*) no opisan je i pristup miotomijom *m. suprascapularis* (Johnston i Tobias, 2018.). Preporučuje se ekscizija koštanog fragmenta s ili bez tenodeze *m.biceps brachii* (DeCamp i sur., 2016.). Ako je lom u akutnoj fazi, moguće je fragmente dovesti u njihovu anatomsku poziciju. Zbog malog koštanog fragmenta nije moguće postavljati ortopedsku pločicu, već se preporučuje korištenje ortopedskih igli i serklažne žice ili priteznog ortopedskog vijka. Korištenje igli i serklažne žice može biti problematično zato što se serklažna žica smješta u neposrednoj blizini *n. suprascapularis* (Johnston i Tobias, 2018.) te u tom slučaju kirurg mora posebnu pažnju obratiti na to da implantati svojom pozicijom ne rade kompresiju ovog živca. Korištenje vijka se zbog potrebe za manjim operacijskim poljem i manje traume tkiva smatra boljom metodom. Vijak se postavlja okomito na frakturnu liniju i što je paralelnije moguće uz tetivu bicepsa kako bi se sile savijanja koje djeluju na implantat umanjile (Johnston i Tobias, 2018.).



Slika 13. Rengenogram avulzijskog loma supraglenoidnog izdanka u psa (Preuzeto iz *Small Animal Surgery, 2nd Edition*)

Najčešći intraartikularni lomovi lopatice su T-Y lomovi koji zahvaćaju artikularnu površinu i vrat lopatice. Najčešće frakture glenoidne površine, bez pridruženih lomova vrata lopatice, mogu biti u odnosu na zglob transverzne (kaudo- i kranioventralne) i sagitalne. Sagitalne lomove, iako rijetke, iznimno je teško stabilizirati jer je vizualizacija slaba zbog čega je teško postići dobru apoziciju. Stabilizacija se izvodi uz pomoć bikortikalnih ortopedskih vijaka (DeCamp i sur., 2016.) Kaudoventralni lomovi stabiliziraju se uz pomoć Kirschnerove igle i vijka. Nakon redukcije fragmenata prvo postavljamo Kirschnerovu iglu kako bismo stabilizirali fragmente. Iglu na njenom slobodnom kraju savijamo kako ne bi došlo do njene migracije i postavljamo jedan vijak kroz oba korteksa kako bismo fragment adekvatno stabilizirali s ostatkom lopatice (DeCamp i sur., 2016.). Za stabilizaciju T-Y lomova koriste se ranije opisane metode osteosinteze vrata lopatice uz naglasak da se prije stabilizacije loma vrata mora postići dobra apozicija fragmenata koji čine zglobnu površinu. Fragmente stabiliziramo pomoću ortopedskog vijka postavljenog kroz oba fragmenta nakon čega se lom, gledajući na lomnu liniju, pretvara u jednostavni poprečni lom te se stabilizira uz pomoć ortopedskih igli ili pločica (DeCamp i sur., 2016.).

Opisan je slučaj liječenja podužnog loma lopatice koji je zahvaćao i artikularnu površinu u mačke parcijalnom skapulektomijom. Uklonjeno je 30% glenoidne površine

zajedno s kaudalnim rubom lopatice te mačka dugoročno nije pokazivala znakove hromosti s potpunim povratkom funkcije uda (Plesman i sur., 2011.).

7. POSLIJEOPERACIJSKA SKRB

Neposredno nakon završetka operacije potrebno je ponoviti radiološko snimanje kako bi se utvrdila zadovoljavajuća pozicija fragmenata i implantata (Fossum, 2019.). Posebnu pozornost treba obratiti kod intraartikularnih lomova da postavljeni implantati ne prodiru u zglob. Cijeljenje lomova treba radiološki pratiti snimanjem kontrolnih rengenograma u šestotjednim razmacima dok se ne postigne zadovoljavajući stupanj cijeljenja kosti (Fossum, 2019.). Ortopedski implantati u veterinarskoj praksi u pravilu se ne uklanjaju osim ako životinji ne migriraju i počnu životinji predstavljati probleme.

U svrhu boljeg cijeljenja loma i manjeg stupnja popuštanja implantata i uz kirurško liječenje preporučeno je nošenje Velpeauovog ili gipsanog povoja. Kod lomova vrata lopatice, a pogotovo ako su za osteosintezu korištene ortopedske igle, preporučuje se nošenje povoja dva tjedna od operacijskog zahvata nakon čega je životinji prvih mjesec dana nužno maksimalno ograničiti aktivnost. Kod intraartikularnih lomova ne preporučuje se postavljanje povoja već se životinju pokušava potaknuti na korištenje operiranog uda (Fossum, 2019.). Kod izoliranih avulzijskih lomova supraglenoidnog izdanka nije preporučljivo postavljanje povoja jer se fleksijom uda pojačavaju sile koje djeluju na koštani fragment. U mačaka koje ne podnose Velpeauov povoj on se može zamijeniti imobilizacijom karpusa u položaju fleksije (eng. "Carpal Flexion Sling") kako se životinji ne bi omogućilo opterećivanje noge tijekom hoda (Voss i sur., 2009.). Idućih 8 do 10 tjedana moguće je pomalo povećavati aktivnost životinje (Johnston i Tobias, 2018.). Fizička aktivnost mora biti strogo kontrolirana. Životinja se u šetnji ne smije kretati slobodno, već mora biti na povodcu. Također je preporučljivo korištenje fizikalne terapije kako ne bi došlo do smanjivanja raspona pokreta ramenog zgloba (eng. "range of motion" - ROM) (Kulendra i sur., 2019.). Ako je životinji postavljen imobilizacijski povoj u njegovom preporučenom trajanju nošenja, fizikalna terapija je svakako preporučena. Fizikalna terapija ne preporučuje se neposredno nakon osteosinteze (Drum i sur., 2015.) ali može pospješiti oporavak pacijenta i povratak funkcije uda kasnije u fazi oporavka. Fizikalnu terapiju treba odgoditi prvih sedam do deset dana od zahvata (Drum i sur., 2015.). Mačke su manje suradljivi pacijenti od pasa, pa je tako i kod njih teže provoditi fizikalnu terapiju. Do sada nisu opisane preporuke za fizikalnu terapiju bolesti područja lopatice i ramenog zgloba u mačaka, no principi fizikalne terapije za druge zglobove mogu se o ovdje primijeniti. Od mogućih vježbi za povratak funkcije i sprječavanja atrofije mišića, rameni zglob moguće je razgibavati pasivnim kretnjama unutar njegovih fizioloških granica

(ROM) (Drum i sur., 2015.). Vlasnicima životinja također je moguće pokazati ove vježbe kako bi ih oni samostalno izvodili kod kuće.

8. ZAKLJUČAK

Lomovi lopatice rijetko se javljaju u pasa i mačaka te ih često prate druge ozljede grudnog koša, i udova. Uzrok im je tupa trauma u području ramenog zgloba, najčešće udarcem automobila. Za odabir ispravne metode liječenja kirurg mora razumjeti biomehaniku ramenog zgloba. Većina lomova lopatice je po svojoj klasifikaciji stabilna i može se konzervativno liječiti. Konzervativno liječenje provodi se postavljanjem Velpeauovog ili "Spica" povoja koji se ostavlja na mjestu u trajanju dva do tri tjedna. Okolna miškulatura osigurava stabilnost loma a dobra prokrvljenost lopatice i ramenog zgloba omogućava brzo cijeljenje. Moguće su deformacije lopatice nastale nezadovoljavajućom aproksimacijom fragmenata kao i skraćivanje uda nastalo zaraštanjem koštanih fragmenata. Zbog toga, u životinja kod kojih je estetski izgled važan, moguće je provesti kirurško liječenje iako je lom lopatice stabilan i može se liječiti konzervativno. Nestabilni lomovi i artikularni lomovi zahtijevaju kirurško liječenje.

Lopatica se po svojem obliku razlikuje od ostalih kostiju prsnog uda jer po svojem obliku nije cjevasta već plosnata. Mačke sadrže metakromion te on otežava kranio-lateralni pristup vratu lopatice i ramenom zglobu. Odabir metode kirurškog liječenja zavisi o vrsti i mjestu loma kao i dostupnoj opremi. Lomovi akromiona stabiliziraju se upotrebom serklažne žice i ortopedске igle ako je koštani fragment dovoljno velik. Lomovi tijela lopatice i spine skapule stabiliziraju se serklažnom žicom ili uporabom ortopedске pločice te kombinacijom ovih implantata. Pločica se postavlja uz spinu skapule jer uz nju kost ima najdeblji promjer. Lomove vrata moguće je stabilizirati upotrebom ortopedskih igli ili priteznih vijaka. Ako kirurg ima pristup specijaliziranim ortopedskim pločicama, poput zakrivljene pločice ili T pločice, moguće je koristiti i ortopedsku pločicu no zbog male površine za prihvat vijaka, njena upotreba je upitna u manjih pasa i mačaka. Lomovi supraglenoida stabiliziraju se upotrebom serklažne žice i ortopedске igle ili priteznog vijka. Artikularni lomovi najčešće su Y-T oblika te zahvaćaju artikularnu površinu i vrat lopatice. Stabilizacija se izvodi upotrebom ortopedskog vijka ili kombinacijom vijka i ortopedске igle. Postavljanjem vijka i igle lom prema svojem proksimalnom dijelu lomne linije postaje jednostavan te se osteosinteza vrata lopatice provodi ranije opisanim metodama.

Poslije operacije bitno je utvrditi poziciju implantata, pogotovo kod artikularnih lomova, prilikom kojih implantat ne smije biti unutar artikularnih površina. Poželjno bi bilo provoditi fizikalnu terapiju kako bi se što prije povratila potpuna funkcija ramenog zgloba.

Ako je utvrđeno da je nemoguće provesti adekvatnu stabilizaciju loma te ukoliko je utvrđena ozljeda brahijalnog pleksusa s izostankom kutanog refleksa i osjeta duboke boli, prognoza za povratak funkcije uda je nepovoljna te se u tom slučaju preporučuje amputacija u lopatici.

9. LITERATURA

1. Acquaviva A.E., E.I. Miller, D.J. Eisenmann, R.T. Stone, K.H. Kraus (2012.): Biomechanical Testing of Locking and Nonlocking Plates in the Canine Scapula. *J Am Anim Hosp Assoc* 48. 372-378
2. Cook JL, Cook CR, Tomlinson JL, et al (1997.): Scapular fractures in dogs: epidemiology, classification, and concurrent injuries in 105 cases (1988–1994). *J Am Anim Hosp Assoc* 33. 528
3. DeCamp C.E., S.A. Johnston, L.M. DéJardin, S.L. Schaeffer (2016.): Brinker, Piermattei and Flo's Handbook of Small Animal Orthopedics and Fracture Repair, 5th Edition. Elsevier. 25-28, 251-259
4. Drum, M.G., B. Bockstahler, D. Levine, D.J. Marcellin-Little (2015): Feline Rehabilitation. *Vet Clin Small Anim* 45. 185–201
5. Evans H.E, A. deLahunta (2013.): *Miller's Anatomy of the Dog*. 127-128, 235-241, 466-469
6. Fitzpatrick N., R. Yeadon, T.J. Smith, J. Johnson, W.I. Baltzer, R. Amils, M. Farrell, A.O. Frost, I.G. Holsworth (2012.): Shoulder arthrodesis in 14 dogs. *Vet Surg* 41. 745–754
7. Fossum, T.W. (2019.): Scapular Fractures. In: *Small Animal Surgery*, 5th Edition. 1047-1051
8. Johnson, K.A. (2014.): Piermattei's Atlas of Surgical Approaches to the Bones and Joints of the Dog and Cat, Fifth Edition. Saunders/Elsevier. 118-125
9. Johnston, S.A., K.M. Tobias (2018.): Scapular Fractures. In: *Veterinary surgery*, 2nd edition. 794-800
10. König H.E., H.G. Liebich (2005.): *Anatomija domaćih sisavaca*. Naklada Slap. 153-157, 194-205, 469-484, 559-563
11. Kulendra, E.R., A.J.C. Beer, G.C.A. Hockley, D. Goh, P. Lafuente, K.L.Perry (2019) Outcome of Supraglenoid Tubercle Fractures in 12 Dogs. *Vet Comp Orthop Traumatol* 32. 341–350.
12. Mair, J.J., S.M. Belkoff, R.J. Boudrieau (2003.): An Ex Vivo Mechanical Evaluation of Single Versus Double Semitubular Plate Fixation of a Transverse Distal-Third Scapular Osteotomy in the Dog. *Vet Surg* 32. 580-584
13. Matičić, D. (2009): *Ortopedski pregled i dijagnostičke metode kod malih životinja*, Sveučilište u Zagrebu, interna skripta Klinike za kirurgiju, ortopediju i oftalmologiju

14. Perry, K.L., S. Woods (2017.): Fractures of the scapula. *Companion Animal* Vol. 22 No. 6, 342-348
15. Perry, K.L., R. Lam, L. Rutherford, G.I. Arthurs (2012.): A case of scapular avulsion with concomitant scapular fracture in a cat. *J. Feline Med. Surg* 14(12). 946-951
16. Slatter, D. (2003). Scapula. In: *Textbook of Veterinary Small Animal Surgery*, Third edition. W B Saunders. 1891-1896
17. Van Soens, I., M.M. Struys, I.E. Polis, S.F. Bhatti, S.A. Van Meervenne, V.A. Martlé, H. Nollet, M. Tshamalaa, An E.Vanhaesebrouck, L.M.Van Hama (2009). Magnetic stimulation of the radial nerve in dogs and cats with brachial plexus trauma: A report of 53 cases. *The Veterinary Journal* 182(1). 108–113
18. Voss, K., P.M. Montavon, S.J. Langley-Hobbs, P.M. Montavon, P. M. (2009): *Feline Orthopedic Surgery and Musculoskeletal Disease*. W B Saunders Company. 329-335
19. Plesman R.L., S. French, S. Nykamp, P.B. Ringwood (2011.): Partial scapulectomy for treatment of an articular fracture of the scapula in a cat. *Vet Comp Orthop Traumatol* 6. 468-473

10. SAŽETAK

Lomovi lopatice rijetko se javljaju u veterinarskoj medicini i sačinjavaju svega 0.5-2.4% svih lomova kosti. Uzrok su tupe traume, često kao posljedica udarca automobila no u mladih životinja mogu se javiti i avulzijski lomovi. Lom lopatice se utvrđuje ortopedskim pregledom i rendgenskim snimanjem. Rengensko snimanje se izvodi specifičnim projekcijama zbog prisutnosti okolnih koštanih struktura koje mogu otežati viđenje ili potpuno sakriti lomnu liniju. S obzirom na specifičnost oblika lopatice u usporedbi s drugim kostima, odabir metode liječenja lomova lopatice u malih životinja zavisi o biomehaničkim čimbenicima. Većina lomova lopatice je stabilna i ne zahtijeva kirurško liječenje. Nestabilni lomovi i artikularni lomovi lopatice zahtijevaju kirurško liječenje. Metoda kirurškog liječenja ovisi o veličini koštanog fragmenta i mjestu loma lopatice. Zbog obilne muskulature i okolnih struktura moguća je jedino otvorena osteosinteza. Veće koštane fragmente na lopatici stabiliziramo upotrebom ortopedske pločice, ortopedskih igli i serklažne žice te kombinacijom ovih metoda. Lomovi manjih koštanih fragmenata ne omogućavaju upotrebu pločica već se koriste pritezni ortopedski vijci, serklažna žica i ortopedske igle. Dugoročna prognoza je upitna za artikularne lomove kod kojih se u velikom broju pacijenata mogu ostati različiti stupnjevi hromosti. Ako je koštane fragmente nemoguće dovesti u njihovu točnu anatomsku poziciju, opisane su metode spašavanja funkcije uda. Među njima su djelomična ili potpuna skapulektomija i artrodeza ramenog zgloba. Artrodeza ramenog zgloba povezana je s visokim stupnjem postoperativnih komplikacija. Uz lomove lopatice mogu se javiti ozljede ramenog spleta živaca. Kod životinja u kojih je neurološkim pregledom utvrđen izostanak kutanog refleksa uz izostanak duboke boli, prognoza za povratak funkcije uda je nepovoljna i u tom slučaju se preporučuje amputacija.

Ključne riječi: lopatica, lom, kirurško liječenje, pas, mačka

11. SUMMARY

SCAPULAR FRACTURES IN CATS AND DOGS

Scapular fractures are rare in veterinary medicine and make up only 0.5-2.4% of all fractures. They are caused by blunt force trauma, usually from vehicular trauma but in young animals they can be caused by avulsion. Scapular fracture is diagnosed by orthopedic examination and radiological imaging. Radiological imaging is performed in specific projections because surrounding bone structures can impair visualisation or completely hide the fracture line. Because of its specific shape compared to other bones, method of treatment is dependant on biomechanical factors. Most scapular fractures are stable and therefore do not require surgical treatment. Unstable fractures and articular fractures require surgical treatment. Surgical treatment method is dependent on the size of the fragment and the location of the fracture. Only method of reduction is open reduction because of well developed musculature and surrounding structures. Larger bone fragments are stabilized by use of bone plates, pins and orthopedic wire or the combination of the latter. In smaller fragments bone plates are not applicable, but the usage of lag screws, orthopedic wire and pins is indicated. Long-term prognosis for articular fractures is guarded, as in a large portion of patients lameness of differing severities can persist. If reduction of fragments is impossible, different salvage procedure methods have been documented. These include partial or total scapulectomy and shoulder joint arthrodesis. Shoulder joint arthrodesis is linked to a high rate of postoperative complications. Along with scapular fractures, damage to brachial plexus can occur. If a lack of cutaneous reflex and an absence of deep pain is determined in an animal, there is little chance of return of function to the affected limb and therefore amputation is preferred.

Keywords: Scapula, Fracture, Surgical treatment, Dog, Cat

12. ŽIVOTOPIS

Rođen sam 24.3.1995. u Zagrebu. Nakon završene osnovne škole upisujem gimnazijski smjer u Prirodoslovnoj školi "Vladimir Prelog". 2013.g. upisujem Veterinarski fakultet u Zagrebu. Tokom studija sudjelujem u nastavi kao demonstrator na Klinici za kirurgiju, ortopediju i oftalmologiju. Dosada sam sudjelovao na nekoliko međunarodnih i regionalnih kongresa. U slobodno vrijeme bavio sam se volonterskim radom u izviđačkoj udruzi i sudjelovao na brojnim gradskim i državnim aktivnostima no početkom 2018.g. prestajem s radom u udruzi kako bih se mogao fokusirati na klinički rad. Od 2017.g. volontiram na Klinici za kirurgiju, ortopediju i oftalmologiju. Stečeno znanje na Klinci za kirurgiju 2020.g. usavršavam stručnom praksom na ERASMUS+ programu u trajanju od 6 mjeseci na "Tierklinik Germering" u Njemačkoj.