

Operacijsko liječenje luksacije kuka u pasa

Zorica, Anđelo

Master's thesis / Diplomski rad

2021

Degree Grantor / Ustanova koja je dodijelila akademski / stručni stupanj: **University of Zagreb, Faculty of Veterinary Medicine / Sveučilište u Zagrebu, Veterinarski fakultet**

Permanent link / Trajna poveznica: <https://um.nsk.hr/um:nbn:hr:178:953015>

Rights / Prava: [In copyright](#)/[Zaštićeno autorskim pravom.](#)

Download date / Datum preuzimanja: **2024-07-11**



Repository / Repozitorij:

[Repository of Faculty of Veterinary Medicine -
Repository of PHD, master's thesis](#)



SVEUČILIŠTE U ZAGREBU
VETERINARSKI FAKULTET

Andelo Zorica

**OPERACIJSKO LIJEČENJE LUKSACIJE
KUKA U PASA**

Diplomski rad

Zagreb, 2021.

Ovaj diplomski rad izrađen je na Klinici za kirurgiju, ortopediju i oftalmologiju Veterinarskog fakulteta Sveučilišta u Zagrebu.

Predstojnik : prof. dr. sc. Boris Pirkić

Mentori : prof. dr. sc. Mario Kreszinger i doc. dr. sc. Marko Pećin

Članovi povjerenstva za obranu diplomskog rada :

1. izv. prof. dr. sc. Ozren Smolec
2. doc. dr. sc. Marko Pećin
3. prof. dr. sc. Mario Kreszinger
4. doc. dr. sc. Andrija Musulin (zamjena)

ZAHVALE

Posebno i najtoplije hvala mojim roditeljima koji su mi tijekom čitavog studija pružali bezuvjetnu potporu. Također, zahvaljujem se i svim ostalim članovima svoje obitelji te prijateljima i kolegama radi kojih će mi period studiranja ostati u najljepšem sjećanju.

Veliko hvala mojim mentorima, prof. dr. sc. Mariu Kreszingeru i doc. dr. sc. Marku Pećinu, na vodstvu u izradi ovog diplomskog rada.

POPIS PRILOGA:

Slika 1. Radiološki ventrodorzalni prikaz bilateralne kraniodorzalne luksacije kukova u psa

Slika 2. Radiološki lateralni prikaz kraniodorzalne luksacije kuka u psa

Slika 3. Kaudalni i dorzalni prikaz glave, vrata i proksimalne dijafize bedrene kosti

Slika 4. Ventrodorzalna radiografska projekcija zdjelice psa sa nefiziološkim kukovima koja demonstrira tehniku mjerenja Norbergovog kuta

Slika 5. Dorzalni i lateralni prikaz kraniodorzalne luksacije kuka

Slika 6. Dorzalni i lateralni prikaz kaudodorzalne luksacije kuka

Slika 7. Ventralni i lateralni prikaz kaudoventralne luksacije kuka

Slika 8. Uobičajeni stav psa sa kraniodorzalnom luksacijom. Noga je aducirana i rotirana prema van.

Slika 9. Shematski prikaz dijagnostike luksacije kuka

Slika 10. Tipovi oštećenja zglobne kapsule : A – tip „A“, B – tip „B“ i C – tip „C“

Slika 11. Rekonstrukcija zglobne kapsule uz osteotomiju velikog trohantera

Slika 12. Stabilizacija kuka tehnikom sintetske kapsule

Slika 13. Ventrodorzalni rentgenski prikaz kuka saniranog tehnikom priteznog sidra

Slika 14. Toggle pin

Slika 15. Shematski prikaz tehnike priteznim sidrom

Slika 16. Ventrodorzalni rentgenski prikaz kuka saniranog tehnikom transartikularnog pina

Slika 17. Prikaz tehnike transartikularnog pina

Slika 18. Mjesta bušenja tunela na crijevnoj i bedrenoj kosti za izvođenje tehnike prema Martiniu

Slika 19. Provlačenje konca kroz tunel u crijevnoj i bedrenoj kosti te pozicioniranje krajeva konca kaudalno na bedrenoj kosti tijekom izvođenja tehnike prema Martiniu

Slika 20. Prikaz mjesta prihvata velikog trohantera nakon njegove transpozicije

Slika 21. Ventrodorzalni rentgenski prikaz bilateralne trostruke osteotomije zdjelice

Slika 22. Shematski prikaz tehnike TPO

Slika 23. Pozicioniranje De Vita pina

Slika 24. Ventrodorzalni rentgenski prikaz kukova psa nakon izvršene ekscizijske artroplastike

Slika 25. Prikaz pristupa glavi i vratu bedrene kosti za izvođenje njihove ostektomije

Slika 26. Linija osteotomije kod ekscizijske artroplastike glave i vrata bedrene kosti

Slika 27. Ventrodorzalni radiološki prikaz cementne endoproteze

Slika 28. Ventrodorzalni radiološki prikaz bescementne endoproteze

Slika 29. Model i radiološki prikaz Helica bescementne endoproteze

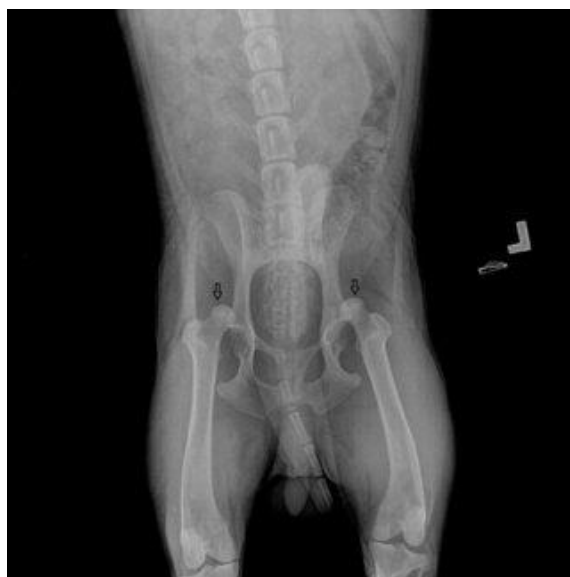SADRŽAJ

1. UVOD	1
2. ANATOMIJA	4
2.1. Glava bedrene kosti	4
2.2. Acetabulum	5
2.3. Zglobna kapsula	5
2.4. Zglobna šupljina	6
2.5. Mišići	6
3. VRSTE LUKSACIJA KUKA	7
3.1. Kraniodorzalna luksacija	7
3.2. Kaudodorzalna luksacija	7
3.3. Ventralna luksacija	8
3.4. Medijalna luksacija povezana sa frakturom acetabulumu ...	9
4. KLINIČKI NALAZ I DIJAGNOZA	10
5. TIPOVI OŠTEĆENJA ZGLOBNE KAPSULE	13
6. NAČINI OPERACIJSKOG LIJEČENJA LUKSACIJE KUKA	14
6.1. Šivanje zglobne kapsule	15
6.2. Tehnika sintetske kapsule	16
6.3. Tehnika priteznim sidrom (eng. Toggle-pin)	18
6.4. Transartikularni pin	22

6.5. Ekstraartikularna stabilizacija resorptivnim materijalom ili tehnika prema Martiniu	24
6.6. Transpozicija velikog trohantera	25
6.7. Trostruka osteotomija zdjelice (eng. Triple Pelvic Osteotomy, TPO)	26
6.8. De Vita pin tehnika	29
6.9. Transpozicija sakrotuberalnog ligamenta	29
6.10. Stabilizacija petljom fasciae latae	30
6.11. Ekscizijska artroplastika glave i vrata bedrene kosti (eng. Femoral head ostectomy, FHO)	30
6.12. Endoproteza ili umjetni kuk (eng. Total Hip Replacement, THR)	32
7. POSTOPERATIVNA NJEGA	35
7.1. Fizikalna terapija	35
8. PROGNOZA	37
9. ZAKLJUČAK	38
10. LITERATURA	39
11. SAŽETAK	43
12. SUMMARY	44
13. ŽIVOTOPIS	45

1. UVOD

Iščašenje ili luksaciju definiramo kao potpuni gubitak međusobnog kontakta između dviju zglobnih površina kostiju koje čine zglob, uz oštećenje zglobne kapsule i ligamenata. Za razliku od nje, subluksacija je nepotpuna ili djelomična dislokacija gdje je normalna veza izmijenjena, ali se kontakt između zglobnih ploha zadržava. Smjer luksacije određen je pozicijom distalnoga dijela kosti koja čini taj zglob. Tako se luksacije koje uključuju bočni zglob opisuju smjerom pomaka glave bedrene kosti u odnosu na acetabulum. Većina luksacija kuka su kraniodorzalne, njih 75%. Do njih dolazi kada trauma vrši jake sile na bedrenu kost. Kao rezultat traume životinja pada lateralno, postavljajući distalni dio bedrene kosti u adukciju i odvrćući glavu bedrene kosti od acetabuluma, dok su *lig. capitis ossis femoris* i zglobna kapsula rastegnuti. Kada veliki trohanter udari o tlo, glava bedrene kosti se potisne preko dorzalnog ruba acetabuluma, što uzrokuje kidanje zglobne kapsule te ligamenta glave bedrene kosti. Također, luksacije mogu nastati ako je ud u adukciji, a na njega se primjeni izravna dorzalna sila ili se izravna ventralna sila primjeni na zdjelicu. Istodobna vanjska rotacija bedrene kosti može olakšati nastup luksacije (TOBIAS i JOHNSTON, 2012).



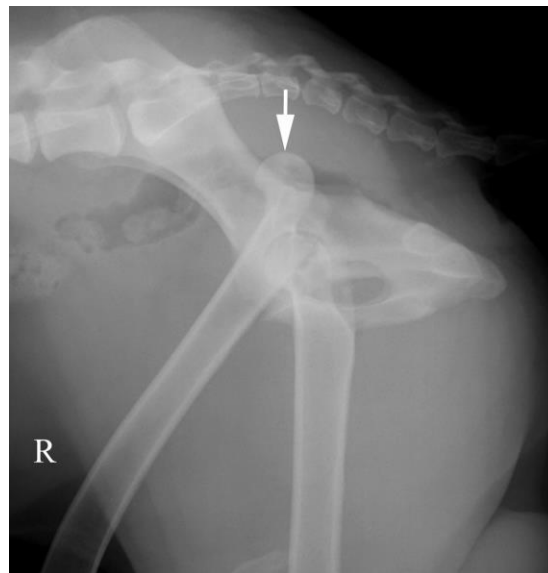
Slika 1. Radiološki ventrodorzalni prikaz bilateralne kraniodorzalne luksacije kukova u psa

(Izvor :

[https://www.researchgate.net/publication/282676439 Treatment of bilateral hip luxation in dogs with the Shani-Johnston-Shahar technique Case report](https://www.researchgate.net/publication/282676439_Treatment_of_bilateral_hip_luxation_in_dogs_with_the_Shani-Johnston-Shahar_technique_Case_report))

Na luksaciju kuka otpada do 90% luksacija svih zglobova u pasa (DENNY i BUTTERWORTH, 2000). Njen najčešći uzrok je udar automobila, u 85% slučajeva. Drugi uzroci uključuju tešku displaziju kuka, padove, spontane luksacije i nepoznate traume (TOBIAS i JOHNSTON, 2012). Luksacije su većinom unilateralne, a zbog jake sile koja je potrebna da bi ih izazvala, oko 50% luksacija je povezano sa značajnijim ozljedama, često traumom prsnog koša (BRINKER i sur., 1997). Na bilateralne luksacije otpada tek do 6% luksacija kukova kod pasa. Kod životinja u razvoju, lom fize glave bedrene kosti (tip 1 prema Salter-Harrisu) se javlja češće od luksacije kuka (TOBIAS i JOHNSTON, 2012).

Kada dođe do luksacije, povlačenje glutealnih mišića pomaže u izbacivanju glave bedrene kosti kraniodorzalno uz tijelo crijevne kosti ili dorzalno uz rub acetabuluma. Rezultat luksacije je kidanje i kontuzija periartikularnih mišića i zglobne hrskavice. Ozljeda hrskavice je također posljedica naknadnog kontakta i abrazije glave bedrene kosti sa zdjelicom izvan acetabuluma, zajedno s gubitkom lubrikacije i prehranjivanja koje normalno osigurava sinovijalna tekućina (TOBIAS i JOHNSTON, 2012). Rijetko, dorzalni rub acetabuluma ili dio glave bedrene kosti mogu biti odlomljeni pri čemu se obično radi o avulziji (BRINKER i sur., 1997).



Slika 2. Radiološki lateralni prikaz kraniodorzalne luksacije kuka u psa

(Izvor : <https://www.cliniciansbrief.com/article/tips-techniques-pelvic-radiography>)

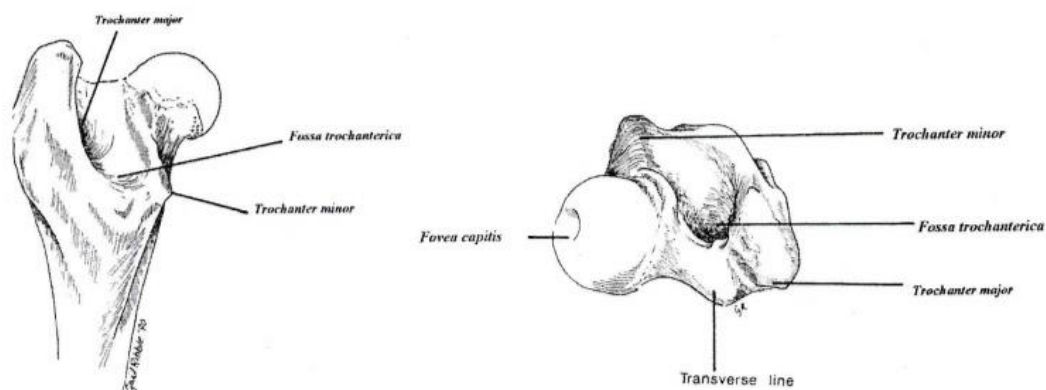
Luksacije kuka u ventralnom ili kaudalnom smjeru javljaju se rjeđe nego kraniodorzalna luksacija i mogu biti povezane sa istodobnom avulzijskom frakturom velikog trohantera. Ventralna ili kaudalna luksacija obično nastaju kada trauma potisne zdjelični ud u abdukciju. Ako se ud rotira prema unutra dok je glava bedrene kosti luksirana ventralno, glava bedrene kosti se pomakne u opturatorni foramen dok će vanjska rotacija pozicionirati luksiranu glavu bedrene kosti uz *os pubis*. Ventralna luksacija može nastati i ijatrogeno kod pokušaja ispravljanja kraniodorzalne luksacije (TOBIAS i JOHNSTON, 2012).

Luksacije se moraju liječiti što ranije kako bi se spriječilo daljnje oštećenje mekih tkiva oko zgloba i propadanje hrskavice zgloba (FOSSUM i sur., 1997). Ciljevi terapije za luksaciju kuka su smanjiti dislokaciju sa što manje štete za zglobne površine i stabilizirati zglob dovoljno da se omogući cijeljenje mekih tkiva, sa povratkom normalne funkcije. Određeni broj pacijenata se tretira zatvorenom metodom liječenja dok kronični slučajevi i oni sa višestrukim ozljedama mogu zahtijevati otvorenu metodu liječenja. U određenom broju slučajeva, luksacija kuka je ireparabilna ili nepopravljiva zbog već postojeće displazije, žestoke abrazije zglobne hrskavice na glavi bedrene kosti i ireparabilne popratne frakture acetabuluma ili glave bedrene kosti. Takvi pacijenti se liječe primjenom ekscizijske artroplastike ili potpunom zamjenom kuka (BRINKER i sur., 1997).

2. ANATOMIJA

Bočni zglob je zglob između acetabuluma i glave bedrene kosti. On spada u zglobove tipa „kugla-čašica“, a ta konfiguracija pruža stabilnost istovremeno omogućavajući širok spektar zglobnih pokreta. Primarni stabilizatori bočnog zgloba uključuju ligament glave bedrene kosti (*lig. capitis ossis femoris*), koji se proteže od *foveae capitis* u glavi bedrene kosti do acetabularne fosse; zglobnu kapsulu koja se veže medijalno blizu acetabularnog ruba i lateralno na vrat bedrene kosti; i dorzalni rub acetabuluma. Luksacija se javlja sa gubitkom funkcije dvoje ili više od ovih primarnih stabilizatora zgloba. Sekundarnu stabilnost kuku pruža tanki fibrozno-hrskavični tračak koji se proteže lateralno od dorzalnog ruba acetabuluma. Ventralno se ovaj tračak proteže preko acetabularnog usjeka kao transverzalni acetabularni ligament (*lig. transversum acetabuli*). Sekundarnu stabilnost također pruža hidrostatski tlak stvoren prisutnošću zglobne tekućine (*synovia*) unutar zgloba i periartikularnih mišića koji prelaze preko zgloba. Ovi mišići su *m. gluteus superficialis*, *medius* i *profundus* koji leže dorzalno i kranijalno od bočnog zgloba i eksteniraju bočni zglob te rotiraju bedrenu kost prema unutra i abduciraju je. Drugi periartikularni mišići su *m. iliopsoas*, *quadratus femoris*, *obturatorius internus*, *obturatorius externus* te *mm. gemelli* (TOBIAS i JOHNSTON, 2012).

2.1. Glava bedrene kosti



Slika 3. Kaudalni i dorzalni prikaz glave, vrata i proksimalne dijafize bedrene kosti

(Izvor : SLATTER, 1993.)

Glava bedrene kosti (*caput ossis femoris*) je polukuglasti proksimalni okrajak bedrene kosti koja s acetabulumom tvori bočni zglob. Na njoj je udubina (*fovea capitis*) koja čini mjesto prihvata ligamenta glave bedrene kosti. Lateralno od glave nalazi se veliki trohanter (*trochanter major*), a on je kod pasa u razini s glavom bedrene kosti (KÖNIG i LIEBICH, 2009). Glava bedrene kosti je oblika nepotpune kugle na koju se nastavlja vrat bedrene kosti i glatke je površine (MORGAN i sur., 2000).

2.2. Acetabulum

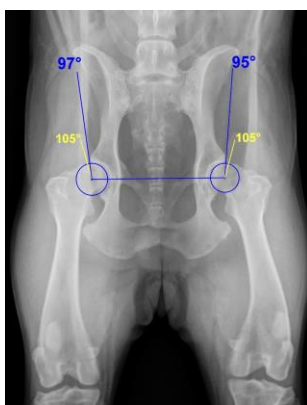
Acetabulum je udubina oblika polovice kugle koju oblikuju sve tri kosti zdjelice. U njega uliježe glava bedrene kosti te oni tako čine bočni zglob. Udubljenje acetabuluma građeno je od periferno smještene zglobne površine oblika polumjeseca (*facies lunata*) i acetabularne jame smještene centralno (*fossa acetabuli*) (KÖNIG i LIEBICH, 2009). Zdjelične kosti (*os ilium*, *os pubis* i *os ischii*) samo su djelomično osificirane pri rođenju, a područje između njih osificira u dobi od šest do osam tjedana i tako nastaje acetabulum. Fiziološki kod odraslog psa obrub acetabuluma čini nepotpuni, ventralno prekinut, krug, ali preko tog dijela prelazi poprečni acetabularni ligament (MORGAN i sur., 2000), prekrivajući tako dio glave bedrene kosti (MANLEY, 1993).

2.3. Zglobna kapsula

Zglobnu kapsulu ili čahuru čine dva sloja : vanjski sloj građen od vlaknatog tkiva (*stratum fibrosum*) i unutarnji sloj, gusto prošaran krvnim žilama i živcima (*stratum synoviale*) (KÖNIG i LIEBICH, 2009). Ovaj vezivnotkivni omotač prekriva glavu bedrene kosti i obavlja zglobnu šupljinu kuka. Kranialno, čahura prekriva vrat bedrene kosti u potpunosti, a dorzalno se ona nastavlja duž poprečne linije. Kaudalno se veliki trohanter i dio vrata bedrene kosti nalaze izvan kapsule. Zglobna kapsula je bitna za održavanje glave bedrene kosti unutar acetabuluma te je jedan od najvažnijih primarnih stabilizatora kuka (MANLEY, 1993).

2.4. Zglobna šupljina

Osobitosti zglobnog prostora mogu biti procjenjivane samo rentgenološki zato što je zglobna hrskavica transparentna. Na ventrodorzalnoj projekciji sa ekstenziranom stražnjim ekstremitetima, središte glave bedrene kosti nalazi se medijalno od linije povučene od dorzokranialnog ruba acetabuluma kaudalno, paralelno s kralježnicom. Druga metoda za procjenu zglobne šupljine kuka je mjerenje Norbergovog kuta. To je kut između linije koja se pruža među dvama središtima glava bedrenih kostiju i linije koja polazi iz središta glave bedrene kosti te prolazi kroz kranialni acetabularni rub. Fiziološki Norbergov kut iznosi 105° ili više (MORGAN i sur., 2000).



Slika 4. Ventrodorzalna radiografska projekcija zdjelice psa sa nefiziološkim kukovima koja demonstrira tehniku mjerenja Norbergovog kuta

(Izvor : https://commons.wikimedia.org/wiki/File:Hueftgelenksdysplasie_Norberg.jpg)

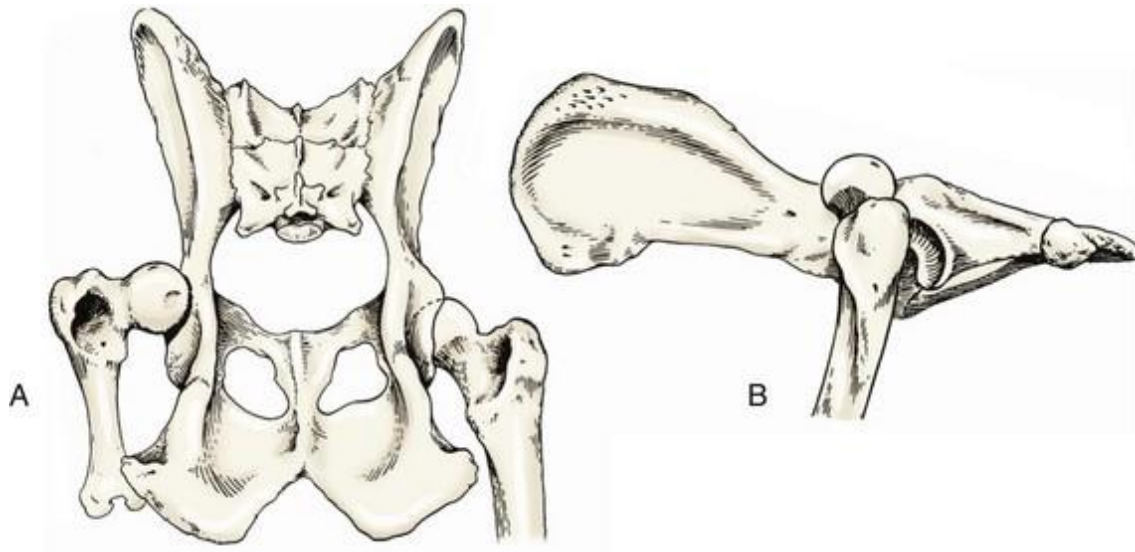
2.5. Mišići

Kuk je okružen nekolicinom mišićnih skupina koje mu pružaju stabilnost te pomažu u lokomociji. U fleksiji kuka sudjeluju *m. iliopsoas*, *m. rectus femoris*, *m. sartorius*, *m. tensor fasciae latae* i *m. articularis coxae*. Njegovi ekstenzori su *m. gluteus superficialis*, *m. gluteus medius*, *m. piriformis*, *m. quadratus femoris*, *m. biceps femoris*, *m. semitendinosus*, *m. semimembranosus* i *mm. adductores*. Vanjsku rotaciju osiguravaju *m. obturatorius internus*, *m. obturatorius externus*, *mm. gemeli*, *m. quadratus femoris* i *m. iliopsoas*. Za unutarnju rotaciju i abdukciju zaduženi su *m. gluteus medius*, *m. gluteus profundus*, *m. piriformis* i *m. tensor fasciae latae*. Aduktori bočnog zgloba su *m. adductor longus*, *m. adductor magnus et brevis*, *m. pectineus* i *m. gracilis* (MANLEY, 1993).

3. VRSTE LUKSACIJA KUKA

3.1. Kraniodorzalna luksacija

Kraniodorzalna luksacija je najčešći tip koksofemoralne luksacije koji se javlja u 78% slučajeva luksacija kuka kod pasa. Glava bedrene kosti je pomaknuta dorzalno i kranialno od acetabuluma. Ud je kraći od bilateralnog kad se pozicionira ventralno ili ekstendira kaudalno. Bedro je aducirano, potkoljenica je rotirana prema van, a skočni zglob prema unutra. Palpacijom utvrđujemo da je veliki trohanter eleviran dorzalno u usporedbi sa normalnom stranom, a prostor između njega i sjedne kvrge (*tuber ischiadicum*) je povećan (BRINKER i sur., 1997).



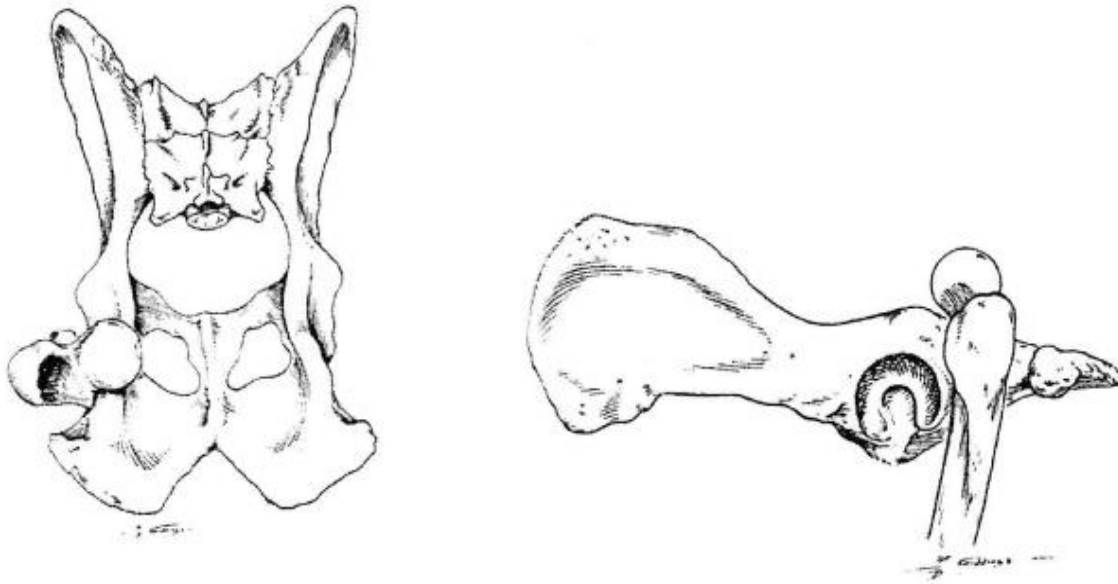
Slika 5. Dorzalni i lateralni prikaz kraniodorzalne luksacije kuka

(Izvor : BRINKER i sur., 1997.)

3.2. Kaudodorzalna luksacija

Kaudodorzalna luksacija je rijetko stanje i to često može biti kraniodorzalna luksacija sa velikom nestabilnošću koja dopušta glavi bedrene kosti da se pomakne kaudalno. U ovom slučaju glava bedrene kosti je kaudalno i dorzalno od acetabuluma i postoji rizik od ozljede ishijadičnog živca (*n. ischiadicus*). Može se uočiti da je noga duža kad su udovi ekstendirani kaudalno ili da je kraća kad se noge pozicioniraju ventralno. Bedro je abducirano sa rotacijom

potkoljenice prema unutra i skočnog zgloba prema van. Palpacijom utvrđujemo smanjenje prostora između velikog trohantera i sjedne kvrge (BRINKER i sur., 1997).

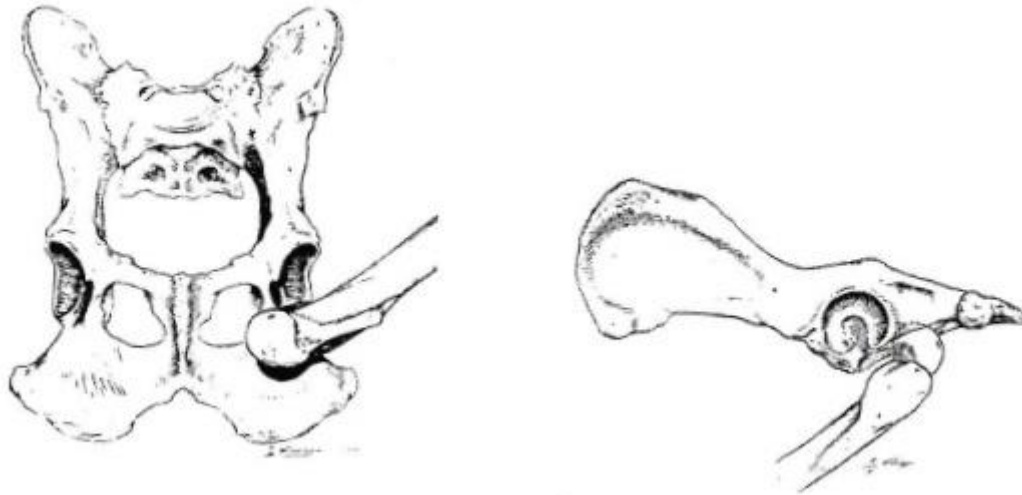


Slika 6. Dorzalni i lateralni prikaz kaudodorzalne luksacije kuka

(Izvor : BRINKER i sur., 1997.)

3.3. Ventralna luksacija

Ventralna luksacija je relativno rijetka pa se javlja u svega 1.5 – 3.2% slučajeva luksacija kukova u pasa. Može se javiti zasebno ili zajedno sa impakcijskim prijelomom acetabuluma. U prvom slučaju glava bedrene kosti je ventralno od acetabuluma, obično uklještena u opturatornom otvoru (*foramen obturatum*) ili kranialno od njega, zakačena ispod iliopubične uzvisine (*eminentia iliopubica*). Kranioventralna luksacija je vjerojatno kraniodorzalna luksacija koja se pomakla u ventralnu poziciju prije postavljanja dijagnoze. Kaudoventralna luksacija nastaje spontano zbog traume i može biti praćena lomom velikog trohantera. Veliki trohanter se jako teško palpira, a uočava se produženje uda (BRINKER i sur., 1997).



Slika 7. Ventralni i lateralni prikaz kaudoventralne luksacije kuka

(Izvor : BRINKER i sur., 1997.)

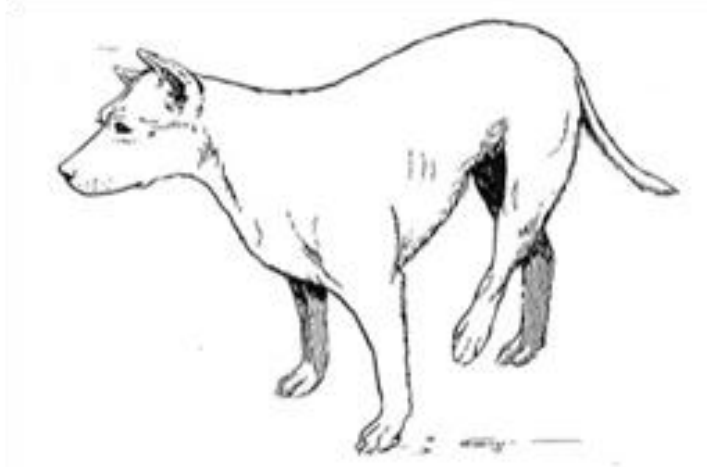
3.4. Medijalna luksacija povezana sa frakturom acetabuluma

Kod loma acetabuluma dolazi do medijalne luksacije kuka (MANLEY, 1993). Do luksacije glave bedrene kosti u najvećem broju slučajeva dolazi nakon djelovanja neke tupe sile. Kod luksacije glave bedrene kosti uzrokovane traumom gotovo je uvijek prisutno trganje zglobne kapsule, uz prekid kontinuiteta ligamenta glave bedrene kosti. Uz to, često je oštećeno i mišićje iz neposredne okoline bočnog zgloba (BRKIĆ, 2009).

4. KLINIČKI NALAZ I DIJAGNOZA

Zbog uobičajene povijesti koksofemoralne luksacije kao posljedice traume, klinički znakovi su povezani sa iznenadnom pojavom, boli, deformacijom, krepitacijom i ograničenim ili abnormalnim pokretima uda. Specifični znakovi donekle variraju, ovisno o lokaciji glave bedrene kosti u odnosu na acetabulum (BRINKER i sur., 1997). Sumnja na luksaciju kuka postavlja se kada životinja pokazuje visok stupanj hromosti stražnjim ekstremitetom te se na njega ne oslanja. Tu je bitan i anamnestički podatak o povijesti traume. Kliničkim pregledom često se zapažaju bol i krepitacije pri pokretima sagibanja i ispružanja u kuku (MANLEY, 1993).

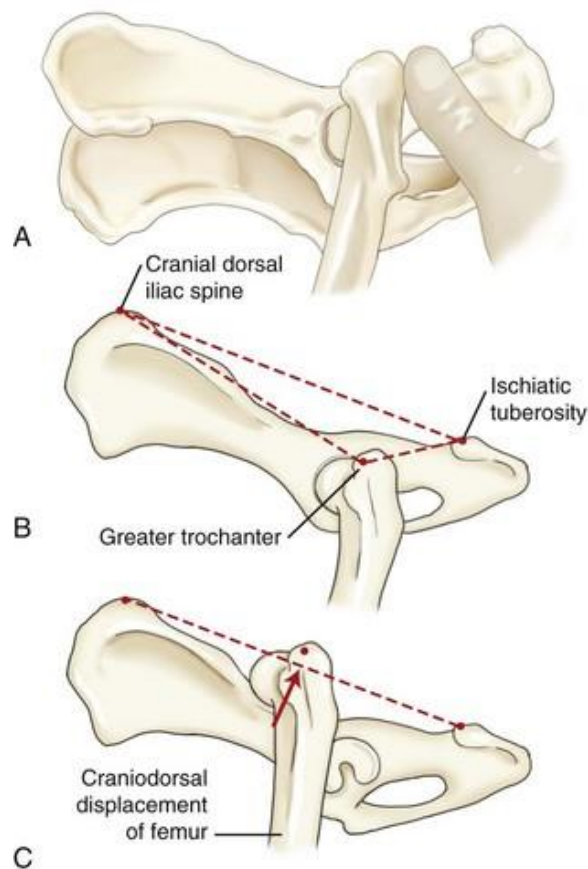
Životinje sa luksacijom glave bedrene kosti obično imaju povijest sa opaženom traumom ili sumnjom na nju. Za potvrdu luksacije kuka i identifikaciju istodobne ozljede povezane s traumom, potreban je temeljiti klinički pregled. Klinička slika uobičajena za kraniodorzalnu luksaciju glave bedrene kosti uključuje bol u području kuka, hromost, vanjsku rotaciju i adukciju zahvaćenog uda, asimetriju kukova zbog dorzalnog pomicanja velikog trohantera, povećanje udaljenosti između velikog trohantera i sjedne kvrge, prividno skraćivanje zahvaćenog uda i krepitus u bočnom zglobu. Klinička slika uobičajena za ventralnu luksaciju podrazumijeva bol, hromost, abdukciju, unutarnju rotaciju i prividno produživanje zahvaćenog uda (TOBIAS i JOHNSTON, 2012).



Slika 8. Uobičajeni stav psa sa kraniodorzalnom luksacijom. Noga je aducirana i rotirana prema van

(Izvor : BRINKER i sur., 1997.)

Luksacija glave bedrene kosti može se dijagnosticirati palpacijom, postavljajući palac u udubljenje između velikog trohantera i sjedne kvrge te zatim rotirajući bedrenu kost prema van. Ako glava bedrene kosti normalno sjeda unutar acetabuluma, palac će vanjskom rotacijom bedrene kosti biti potisnut iz udubljenja. Međutim, ako je glava bedrene kosti luksirana, palac kliničara neće biti potisnut kad se bedrena kost zarotira. Integritet bočnog zgloba može također biti procijenjen palpacijom kraniodorzalnog ruba crijevnice, velikog trohantera i sjedne kvrge. U fiziološkom položaju veliki trohanter je pozicioniran distalno od linije povučene između kraniodorzalnog grebena crijevnice i sjedne kvrge te je pozicioniran dosta bliže sjednoj kvrgi. Kod kraniodorzalne luksacije, veliki trohanter se jako udalji od obje točke. Kod ventralne i kaudoventralne luksacije, veliki trohanter se pomakne medijalno te adukcija i unutarnja rotacija bedrene kosti mogu biti ograničene zaglavljivanjem glave bedrene kosti u opturatornom foramenu (TOBIAS i JOHNSTON, 2012).



Slika 9. Shematski prikaz dijagnostike luksacije kuka

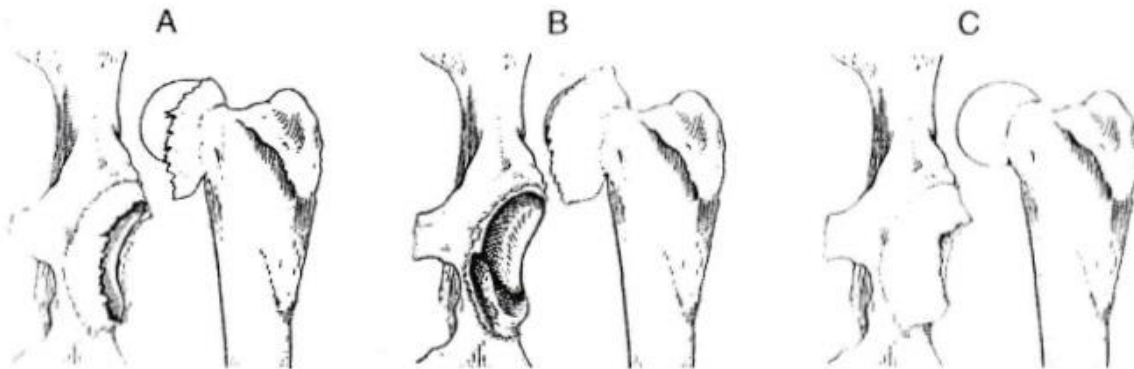
(Izvor : TOBIAS i JOHNSTON, 2012.)

Za potvrdu luksacije, određivanje njenog smjera i prosudbu drugih abnormalnosti kuka potrebno je radiografsko snimanje. Treba napraviti lateralnu i ventrodorzalnu projekciju, iz kojih se vrši procjena prisutnosti ili odsutnosti acetabularnih i drugih zdjeličnih fraktura, fraktura vrata i glave bedrene kosti te degenerativnih bolesti zglobova (TOBIAS i JOHNSTON, 2012).

Diferencijalno dijagnostički treba isključiti akutnu subluksaciju kuka koja nastaje kao posljedica displazije te frakture fize glave bedrene kosti, vrata bedrene kosti i acetabuluma (FOSSUM i sur., 1997).

5. TIPOVI OŠTEĆENJA ZGLOBNE KAPSULE

Pri kraniodorzalnoj luksaciji, zglobna kapsula može rupturirati na tri mjesta: u sredini između acetabuluma i vrata bedrene kosti (tip A), avulzija od acetabuluma (tip B) ili avulzija od vrata bedrene kosti (tip C). Tip A je najčešći i dobro reagira na zatvorenu metodu liječenja. Tip B rezultira vrlo nestabilnim bočnim zglobom budući da fibrozna usna acetabuluma koja inače pokriva glavu bedrene kosti nedostaje. Tip B može biti potvrđen ako se struganje osjeti pri palpaciji baš dok se glava bedrene kosti vraća u acetabulum tijekom zatvorene metode liječenja. Kod tipa C zglobna kapsula leži preko puta acetabuluma „kao hammock“, sprječavajući zatvorenu metodu liječenja. Kod pokušaja liječenja zatvorenom metodom, bedrena kost se pomiče u odgovarajuće područje, ali jednostavno se ne osjeća da je to dobro te se ne čuje „pop“ ili „snap“ (BRINKER i sur, 1997).



Slika 10. Tipovi oštećenja zglobne kapsule : A – tip „A“, B – tip „B“ i C – tip „C“

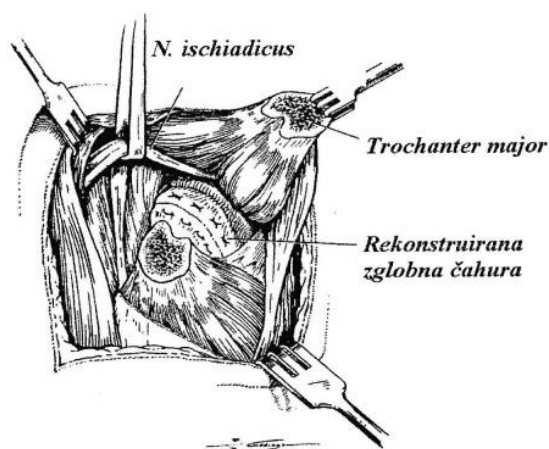
(Izvor : BRINKER i sur., 1997.)

6. NAČINI OPERACIJSKOG LIJEČENJA LUKSACIJE KUKA

Kada nakon zatvorene repozicije kuk ostane jako nestabilan ili ukoliko glava bedrene kosti ne može biti reponirana pristupamo otvorenim metodama ili operacijskom liječenju. Otvorena metoda je isto tako nužna za liječenje popratnih avulzijskih lomova glave bedrene kosti te ukoliko je nužna trenutačna pokretljivost pacijenta za bolje tretiranje istodobnih ozljeda. Ako se uspije, kuk je poželjno reponirati netom prije same operacije, a to olakšava pristup zglobu. Izbor za pristupanje kuku varira ovisno o slučaju. Ako se kuk može reponirati prije operacijskog zahvata, adekvatan je kranio-lateralni pristup. Ako zglobna čahura ne može biti zadovoljavajuće rekonstruirana ili ako glava bedrene kosti nije reponibilna, zasijecanjem glutealne tetive dubokog glutealnog mišića proširuje se kranio-lateralno pristupanje. Ako je i to nedovoljno, može se napraviti osteotomija velikog trohantera nakon dorzalnog pristupa. Ovakvo pristupanje provodi se kod kroničnih luksacija koje traju više od 5 ili 6 dana te kad je potrebna opsežna rekonstrukcija. Nakon otvaranja zgloba, ciljevi su odstraniti meka tkiva koja mogu blokirati pristup acetabulumu te reponirati i stabilizirati glavu bedrene kosti u acetabulum. Otvaranje zgloba i izlaganje acetabuluma olakšano je umatanjem Hohmannovog retraktora ili zakrivljenih škara u ili ispod acetabuluma te odmicanjem proksimalnog dijela bedrene kosti kaudalno. Meko tkivo u acetabulumu treba biti pažljivo identificirano. Hematomi, hipertrofirani *lig. capitis ossis femoris* ili masni dijelovi i mišićni fragmenti se izrezuju, a tkivo zglobne kapsule se sačuva. Fragmenti kosti koji su zahvaćeni avulzijom se uklanjaju, ali ne i u rijetkim slučajevima kada su dovoljno veliki da se mogu reponirati i fiksirati. Nakon uklanjanja, donosi se procjena potencijalne stabilnosti preostalog dijela glave bedrene kosti. Ako se uvidi da preostali dio glave bedrene kosti neće tvoriti adekvatnu zglobnu površinu, vrši se ekscizijska artroplastika glave i vrata bedrene kosti ili ugradnja endoproteze. Kada je učinjena repozicije, ona se može održavati na nekoliko načina. Kod oštećenja zglobne kapsule tipa A provodi se njeno šivanje resorptivnim ili neresorptivnim koncem (USP 0 do 2-0), a kod oštećenja zglobne kapsule tipa B ili C koristi se tehnika sintetske kapsule (BRINKER i sur., 1997).

6.1. Šivanje zglobne kapsule

Kako bi se osigurala stabilnost kuka, iz kranio-lateralnog ili dorzalnog smjera se pristupa zglobu i šiva se rastrgana zglobna kapsula (TOBIAS i JOHNSTON, 2012). To se vrši neresorptivnim ili sporo-resorptivnim materijalom koristeći jednostavni pojedinačni ili madracni šav (MANLEY, 1993). Ehmerov povoj se stavlja kroz 10 do 14 dana postoperativno. Nakon kapsulorafije uspjeh liječenja je od 83 do 90%. U mnogim slučajevima, zglobna kapsula je previše oštećena što sprječava adekvatno zatvaranje. Ako je zglobna kapsula jako oštećena te ako je došlo do njene avulzije od bedrene kosti ili acetabuluma potrebne su alternativne metode. Tenodeza dubokog glutealnog mišića opisana je kao sredstvo povećanja uspjeha kapsulorafije za tretman luksacije glave bedrene kosti u 65 pasa i mačaka. Kod ove tehnike, prateći kompletnu ili parcijalnu kapsulorafiju, tunel prikladne veličine se buši u crijevnoj kosti neposredno iznad hvatišta *m. rectus femoris*. Kortikalni vijak od nehrđajućeg čelika (2.7 mm promjera za mačke i pse lakše od 15 kg te 3.5 mm promjera za pse teže od 15 kg) sa podložnom pločicom se umeće kroz mišićno-tetivni spoj dubokog glutealnog mišića i u prethodno probušeni tunel. Reluksacija nije zabilježena kod niti jednog pacijenta u 2 tjedna nakon operacije, iako je u 47 od 65 pacijenata bila prisutna značajna hromost. Kod 26 pasa i 8 mačaka koji su promatrani 8 do 13 tjedana nakon operacije, također, nije zabilježena reluksacija i ishod je bio dobar ili izvrstan u sva 34 pacijenta (TOBIAS i JOHNSTON, 2012).

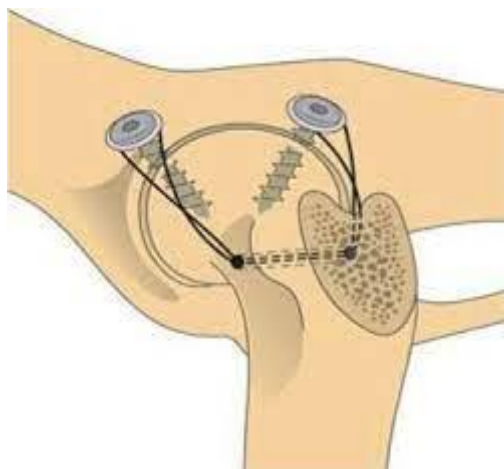


Slika 11. Rekonstrukcija zglobne kapsule uz osteotomiju velikog trohantera

(Izvor : BRINKER i sur., 1997)

6.2. Tehnika sintetske kapsule

Tehnika sintetske kapsule koristi se kod oštećenja zglobne kapsule tipa B ili C (BRINKER i sur., 1997). Ova se tehnika izvodi nakon kranio-lateralnog ili dorzalnog pristupa bočnome zglobu. Ako je zglobna kapsula oštećena ili avulzirana od acetabuluma, dva vijka za kosti se postavljaju u dorzalni rub acetabuluma kako bi poslužili kao sidrišta za pričvršćivanje šavova. Promatrajući kuk sa lateralne strane, vijci se postavljaju na poziciju 10 i 13 sati za lijevi kuk te na poziciju 11 i 14 sati za desni kuk. Vijci se postavljaju 0.5 do 1 cm od ruba acetabuluma i usmjeravaju medijalno kako bi se izbjeglo oštećenje zglobne hrskavice. U malih i minijaturnih pasmina pasa, obično se koriste vijci promjera 2.7 mm, a u velikih i divovskih pasmina 3.5 ili 4.0 mm. Podložna pločica se koristi uz svaki vijak da se spriječi skliznuće konca preko glave vijka. Umjesto vijaka i podložnih pločica mogu se koristiti koštana sidra. Veliki monofilamentni ili multifilamentni konac se postavlja u obliku osmice oko glave vijaka i provlači kroz tunel u vratu bedrene kosti te se tako prevenira reluksacija. Kao šivaći materijal kod ove tehnike se obično koriste monofilamentni najlon i utkani multifilament (Mersilene, Novartis Animal Health...). Šavovi se čvoraju i zatežu dok se ud drži u položaju koji nosi težinu sa neznom abdukcijom i unutarnjom rotacijom. Preostala zglobna kapsula se također šiva. Zglobna kapsula koja je avulzirana od acetabuluma pričvršćuje se koncem na vijke ili koštana sidra (TOBIAS i JOHNSTON, 2012). Kao zamjena za probušeni tunel mogu se koristiti treći vijak i podložna pločica postavljeni u udubljenju trohantera (BRINKER i sur., 1997). Tehnika sintetske kapsule može prevenirati reluksaciju kuka kod 66 do 100% pacijenata. Izvrstan ili dobar ishod zabilježen je u 65 do 67% pasa dok ih je 18% pokazivalo blagu hromost i 18% ozbiljnu hromost. Komplikacije povezane sa ovom tehnikom uključuju štetu na zglobnoj hrskavici zbog šivanja, reluksaciju, skliznuće konca preko glave vijka što rezultira gubitkom potpore i naknadnom reluksacijom te infekciju. Adukcija kuka može biti ograničena neposredno nakon operacije. Prolazna hromost se povremeno uoči 4 do 10 tjedana nakon operacije i može biti povezana sa pucanjem šivaćeg materijala (TOBIAS i JOHNSTON, 2012).



Slika 12. Stabilizacija kuka tehnikom sintetske kapsule

(Izvor : FOSSUM, 1997)

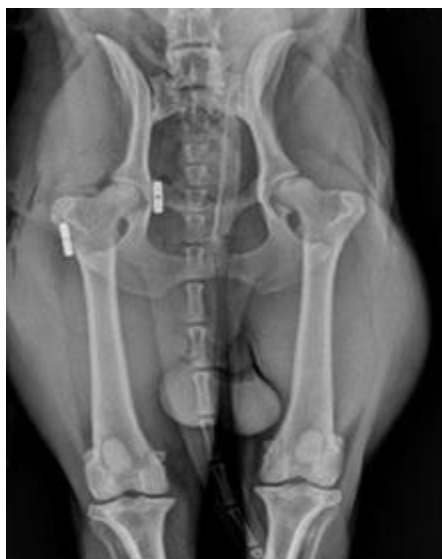Tehnika sintetske kapsule će najčešće biti dovoljna za postizanje odgovarajuće stabilnosti kuka kada kapsula može biti sigurno zašivena, iako se dodatna stabilnost može osigurati ponovnim pričvršćivanjem velikog trohantera distalno i kaudalno od njegove originalne pozicije. Ovo uzrokuje privremenu retroverziju i relativno varijabilnu poziciju glave bedrene kosti kao rezultat abdukcije bedrene kosti i prema tome omogućeno je dublje sjedanje glave bedrene kosti u acetabulum. Ako kapsula ne može biti sa sigurnošću zašivena moraju se provesti dodatne mjere kako bi se osigurala stabilnost zgloba dok se kapsula ne reparira fibroplazijom. Izabrana metoda mora pružiti stabilnost 3 do 4 tjedna za koliko bi trebala biti obnovljena originalna stabilnost zgloba. Budući da sve predložene metode imaju otprilike istu stopu uspješnosti, izabire se metoda s kojom kirurg ima najviše iskustva te za koju mu je dostupna oprema (BRINKER i sur., 1997).

Kirurške tehnike dijele se s obzirom na način postizanja stabilnosti kuka na unutarzglobne ili intraartikularne koje se temelje na nadomještanju i oponašanju funkcije ligamenta glave bedrene kosti te vanzglobne ili ekstraartikularne temeljene na rekonstrukciji, nadomještanju i jačanju okolnih struktura koje su stabilizatori kuka. Intraartikularne tehnike su Toggle pin, modificirani Toggle pin i transartikularni pin. Ekstraartikularne tehnike su transpozicija velikog trohantera, ekstraartikularna stabilizacija resorptivnim materijalom ili tehnika prema Martiniu, transpozicija sakrotuberalnog ligamenta, De Vita pin, trostruka

osteotomija zdjelice, ekscizijska artroplastika glave i vrata bedrene kosti te ugradnja endoproteza (ÖZAYDIN i sur., 2003).

Nakon navedenih operacijskih tehnika mogu nastati komplikacije kao što su reluksacija, pomicanje implantata, oštećenja živaca, infekcije, ozljede zglobne hrskavice ili ozljede periartikularnih tkiva. Ipak, operacijsko liječenje pruža veću stabilnost kuku te je niži postotak reluksacija nego kod konzervativnih metoda koje su neuspješne u 50 do 70% slučajeva (ÖZAYDIN i sur., 2003).


6.3. Tehnika priteznim sidrom (eng. Toggle-pin)



Slika 13. Ventrodorzalni rentgenski prikaz kuka saniranog tehnikom priteznog sidra

(Izvor : https://dvsc.com/medical_library/coxofemoral-hip-luxation/)

Toggle pin stabilizacija dopušta rano korištenje uda nakon operacije, što može biti potrebno ako je prisutna ozljeda suprotnog stražnjeg uda ili prednjih udova. Opisane su i zatvorena i otvorena metoda. Zatvorena aplikacija sa korištenjem fluoroskopije rezultira oštećenjem hrskavice u 20% slučajeva i nije preporučljiva. Otvorena metoda provodi se nakon kranio-lateralnog ili dorzalnog pristupa zglobu te osteotomije velikog trohantera. Buši se tunel kroz glavu i vrat bedrene kosti, od područja trećeg trohantera do *fovea-e capitis* (TOBIAS i JOHNSTON, 2012).



Slika 14. Toggle pin

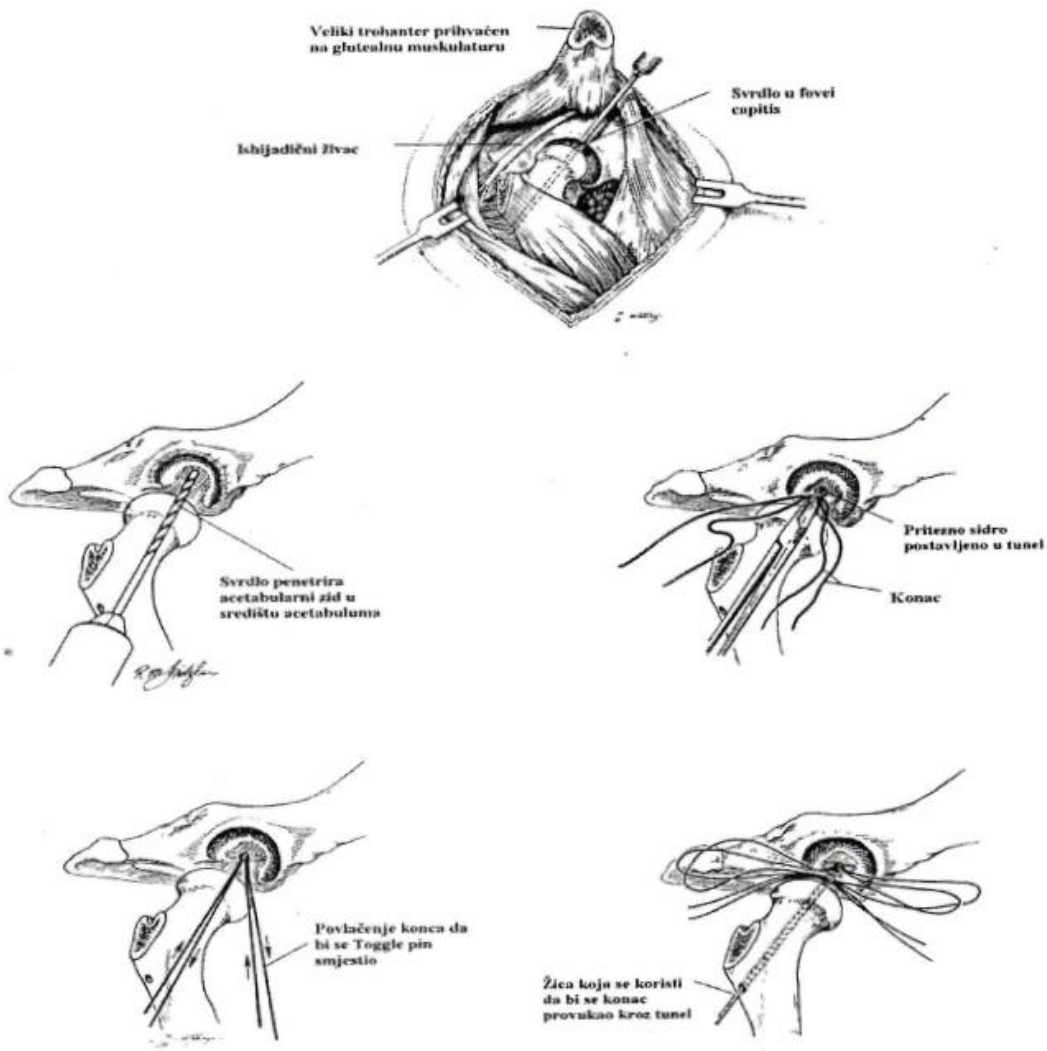
(Izvor : <https://voieurope.com/toggle-pin-4-0mm-diameter-18mm-long-1-9mm-cross-hole/>)

Ovisno o tome koji se toggle pin koristi promjer tunela je 2.8 ili 4.0 mm, tako mali promjer tunela umanjuje mogućnost devaskularizacije glave bedrene kosti (BRINKER i sur., 1997). Druga rupa se buši u središtu acetabularne jame, a prolazi kroz medijalni acetabularni zid. Jedna ili dvije niti šivaćeg materijala se zatim umeću kroz omču na toggle pinu. Koriste se različiti šivaći materijali, uključujući utkani poliester, monofilamentni najlon i vlaknastu žicu (fiberwire). Konac može biti pričvršćen uz toggle pin umetanjem petlje od konca kroz omču na njegovom kraju i zatim postavljajući krajeve konca nazad kroz petlju kako bi zaključali šav na mjesto. Toggle pin se provodi kroz tunel probušen u acetabularnoj fossi te se pozicionira povlačeći naizmjenično krajeve niti. Slobodni krajevi niti se zatim provlače kroz tunel na glavi i vratu bedrene kosti, izlazeći blizu trećeg trohantera. Prolaz je olakšan korištenjem sitno izravnate žičane petlje ili komercijalno dostupnim instrumentima dizajniranim za ovu svrhu. Šav je osiguran na lateralnoj strani bedrene kosti vezivanjem za sterilno polipropilensko dugme ili za drugi toggle pin. Alternativno, šav može biti osiguran bušenjem drugog tunela kroz lateralni femoralni korteks te provlačenjem jednog kraja šava kroz tunel i vezivanjem dvaju krajeva zajedno. Konci se vežu dok je kuk reponiran, vodeći računa da se čvor ne stegne prejako. Odgovarajuće zategnut čvor ne bi smio dopustiti subluksaciju glave bedrene kosti, ali bi morao dopustiti dobar opseg kretnji za fleksiju i ekstenziju bočnoga zgloba. Iako se toggle pin fiksacija često koristi kao samostalna tehnika, ova metoda može biti popraćena kapsulorafijom ako dođe

do kidanja zglobne kapsule ili tehnikom sintetske kapsule ako je kapsula avulzirana od ruba acetabuluma ili vrata bedrene kosti. Ako se koristi dorzalni pristup, veliki trohanter se transpozicionira ili ponovno polaže u njegovu originalnu poziciju koristeći fiksaciju žicom (TOBIAS i JOHNSTON, 2012).

Izvještaj o 62 slučaja luksacije glave bedrene kosti stabiliziranih toggle pin tehnikom opisuje stopu reluksacija od 11%. Više od 70% ovih reluksacija dogodilo se u pasa kod kojih je luksacija uočena nakon više od 7 dana od izvorne ozljede. Kada se podaci koji se odnose na toggle pinove napravljene kod kuće i neodgovarajuće postavljene pinove isključe, stopa reluksacija nakon toggle pin stabilizacije je samo 6%. Vlasnici su bili zadovoljni u 85% slučajeva i 88% pasa je nosilo svoju punu težinu ili je prstima dodirivalo tlo u vrijeme otpusta iz bolnice. Blagu ili kratkotrajnu hromost pokazivalo je 81% pasa u vremenu praćenja od 6 mjeseci do 5 godina. Uspjeh toggle pin stabilizacije je veći uz korištenje Ehmerovog povoja. Druga istraživanja govore o stopi reluksacije od 18.5 do 25%, ali su korišteni mali uzorci. Potencijalne komplikacije toggle pin fiksacije uključuju prerano popuštanje čvora, reluksaciju zgloba, ozljede rektuma, oštećenje ishijadičnog živca, oštećenje zglobne hrskavice i prolaznu hromost oko 2 mjeseca nakon operacije vjerojatno uzrokovanu kasnijim popuštanjem čvora (TOBIAS i JOHNSTON, 2012).

Opisana je i varijacija toggle pin stabilizacijske tehnike u kojoj se za stabilizaciju luksirane glave bedrene kosti koristi sistem čvrstog užeta (TightRope ili Arthrex Vet Systems). U izvješću o korištenju Arthrex Mini TightRope i TightRope sistema u liječenju luksacije kuka u 4 mačke i 5 pasa malih pasmina kongruitet ili podudarnost bočnog zgloba radiografski je potvrđen u svih pacijenata 6 tjedana nakon operacije i vlasnici su izvjestili da su se svi pacijenti vratili uobičajenom opsegu svojih aktivnosti. U drugom izvješću, TightRope sistem je korišten kod 17 pasa. Kod jednog psa je nastala reluksacija 27 mjeseci nakon kirurške stabilizacije. Šest pasa je prošlo radiografsku evaluaciju i kompjuteriziranu analizu hoda 4 do 24 mjeseca nakon operacije. Radiološki nije utvrđena progresija osteoartritisa, a analiza hoda je potvrdila simetričnu funkciju udova u svih 6 pasa. Pinovi kućne izrade rade se savijanjem Kirschnerove žice tako da dva kraja okružuju središnju petlju. Utvrđene su značajne razlike u mehaničkoj snazi ovih pinova, ovisno o njihovoj konfiguraciji i orijentaciji unutar zdjelice (TOBIAS i JOHNSTON, 2012).

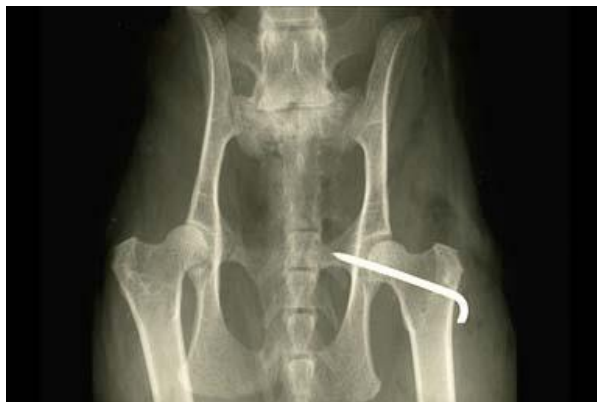

Slika 15. Shematski prikaz tehnike priteznim sidrom

(Izvor : BRINKER i sur., 1997.)

Kod luksacije kuka koja zahtjeva ranu mobilnost zbog višestrukih ortopedskih ozljeda, indicirana je modificirana toggle pin tehnika. Kod nje se izbjegava bušenje tunela na bedrenoj kosti i osteotomija velikog trohantera, a preko polipropilenskog gumba sa dvije rupe vrši se pritezanje i čvoranje konca (BECKHAM i sur., 1996).

6.4. Transartikularni pin

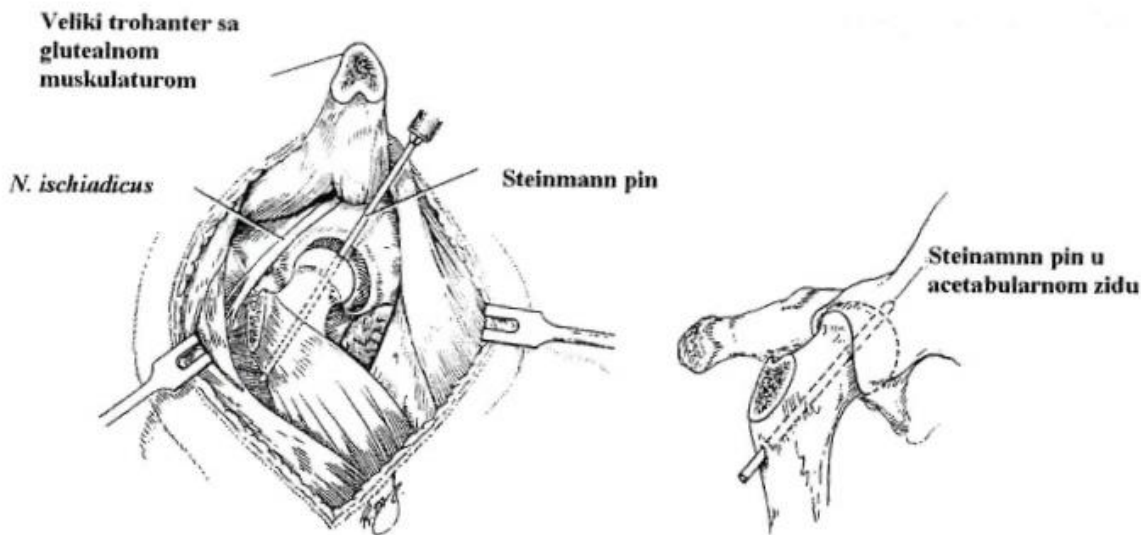


Slika 16. Ventrodorzalni rentgenski prikaz kuka saniranog tehnikom transartikularnog pina

(Izvor : <https://www.vetstream.com/treat/felis/technique/transarticular-pinning-hip>)

Jedna od prvih opisanih tehnika za liječenje luksacije kuka kod pasa je tehnika transartikularnog pina. U današnje vrijeme se ona koristi tek kao alternativna tehnika kod ponavljajućih luksacija te kod komplikacija kada prihvatljivije metode nije moguće provesti (BENNET i DUFF, 1980). Ova se metoda može koristiti poslije zatvorene ili otvorene repozicije. Steinmannov čavao ili Kirschnerova žica se umeću kroz glavu i vrat bedrene kosti u acetabulum kako bi osigurali stabilnost zglobu. S obzirom na veličinu psa odabire se prikladni pin. Obično se za pse od 4 do 7 kg izabire pin promjera 1.6 mm, a za pse teže od 30 kg promjera 3.2 mm. Kod zatvorene metode umetanja, glava bedrene kosti se reponira i pin se umeće počevši na lateralnoj strani bedrene kosti u razini trećeg trohantera te se usmjerava prema *fovea-i capitis* kroz glavu i vrat bedrene kosti u medijalni zid acetabuluma. Kod otvorene metode, pin se može umetati obrnuto, počevši na *fovea-i capitis* te izlazeći blizu trećeg trohantera. Zglob je reponiran i ud se održava u poziciji koja može nositi težinu sa blagom abdukcijom, dok pin prolazi kroz acetabularni zid tako da vrh pina protrudira u zdjelični kanal oko 5 mm. Tijekom obje metode, asistent rektalno procjenjuje penetraciju pina kroz medijalni zid acetabuluma. Lateralni dio pina se zatim presavije i kida na kratko kako bi se prevenirala migracija u medijalnom smjeru, smanjila trauma tkiva i pomoglo u kasnijem uklanjanju pina. Ako se ova tehnika koristi tijekom otvorene metode provodi se kapsulorafija ako je moguće, a rez se zatvara rutinski. Ehmerov povoj se može postaviti poslije operacije, ali nije neophodan. Ako je postavljen, skida se nakon

10 dana, a pin se uklanja nakon 2 do 3 tjedna. Pacijentu se reduciraju aktivnosti daljnja 4 tjedna nakon uklanjanja pina (TOBIAS i JOHNSTON, 2012).



Slika 17. Prikaz tehnike transartikularnog pina

(Izvor : BRINKER i sur., 1997.)

Izvešće koje opisuje primjenu transartikularnog pina u 40 pasa (od 3 do 36 kg) pokazuje uspjeh u preko 80% slučajeva u održavanju repozicije zgloba. Rezultati su lošiji u težih pasa i onih sa displazijom kuka, a ishodi su smatrani nezadovoljavajućim u 40% pasa teških preko 20 kg. Modificirana tehnika aplikacije transartikularnog pina procjenjivana je u 70 pasa. Reluksacija se dogodila u samo jednog psa (1,6 %), međutim, u 6% slučajeva su zabilježene značajne, a u 45% slučajeva manje komplikacije. Modifikacijske tehnike korištene u ovom istraživanju uključuju najprije bušenje sa svrdlom koristeći pin većeg promjera i koristeći usmjerivač kako bi se osiguralo pravilno postavljanje pina. Drugo istraživanje opisuje korištenje transartikularnog pina u 20 mačaka uz zabilježeni uspjeh od 77% (vrijeme praćenja je 21 mjesec). Reluksacija se dogodila u 2 mačke (15%), a kod jedne mačke (8%) radiografski je zabilježena resorpcija glave bedrene kosti. Kako god, svi vlasnici su izvještavali o dobrim do izvrsnim dugoročnim ishodima (TOBIAS i JOHNSTON, 2012).

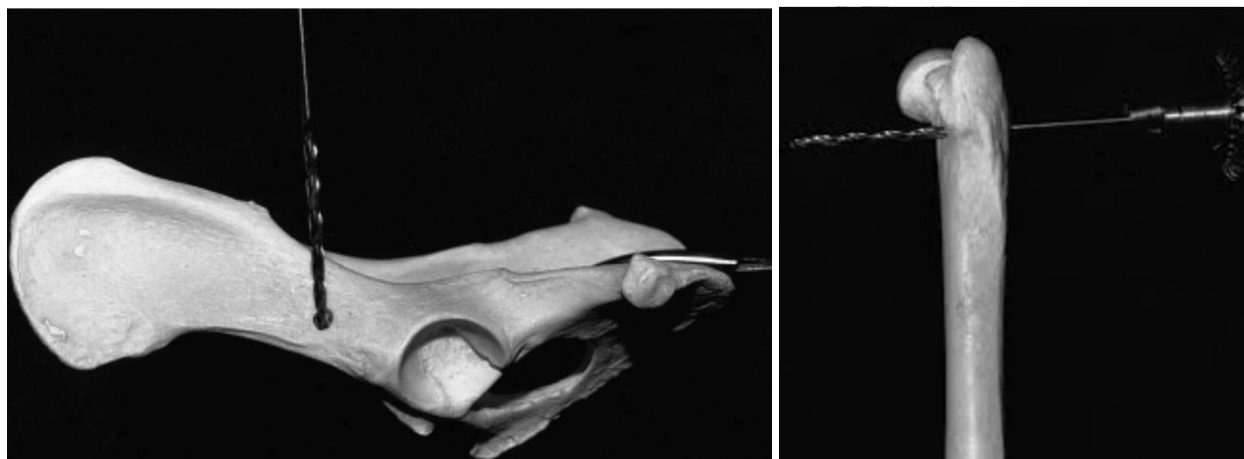
Komplikacije kod transartikularnog pina uključuju oštećivanje hrskavice, ozljedu *n. ischiadica*, migraciju pina, perforaciju rektuma, savijanje ili pucanje pina i osteoartritis. Zbog

manje stope uspjeha za održavanje repozicije zgloba i relativno visoke stope komplikacija, aplikacija transartikularnog pina generalno se ne preporuča osim ako su opcije ograničene zbog ekonomskih razloga (TOBIAS i JOHNSTON, 2012).

6.5. Ekstraartikularna stabilizacija resorptivnim materijalom ili tehnika prema Martiniu

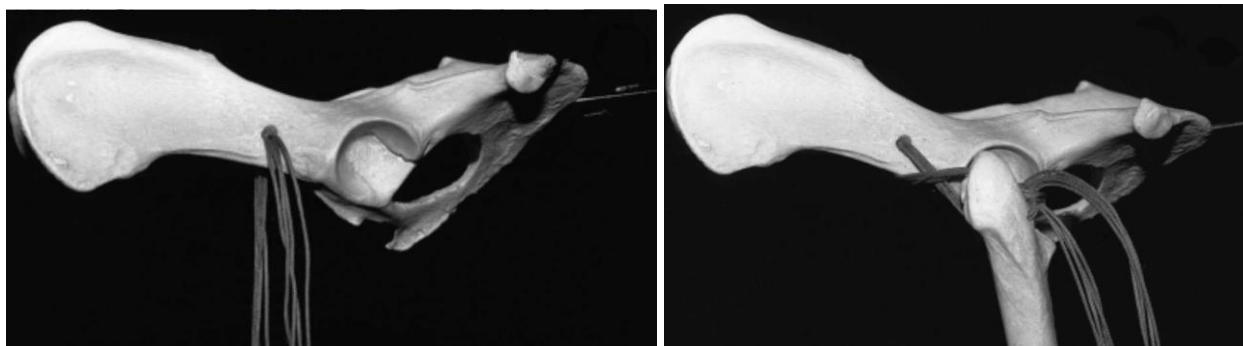Tehnika prema Martiniu se može provoditi u liječenju akutnih i kroničnih luksacija kuka. Resorptivni polifilament, kojeg se koristi kao materijal pri provedbi ove metode, mora biti dovoljno čvrst te se može koristiti i kod pasa većih pasmina. Kuku se pristupa iz kranio-lateralnog smjera te se vrši tenotomija dubokog glutealnog mišića. Nakon repozicije glave bedrene kosti u acetabulum, buši se tunel na crijevnoj kosti oko dva centimetra kranialno od acetabuluma. Svrdlom promjera 1,5 do 3,0 milimetra, što ovisi o veličini psa, buši se tunel u dorzoventralnom smjeru. Na bazi velikog trohantera, pri kutu od 90° na bedrenu kost, u kaudokranialnom smjeru buši se drugi tunel (MARTINI i sur., 2001).

Nakon bušenja, konac se prvo provlači kroz tunel u crijevnoj kosti u lateromedijalnom smjeru te zatim i kroz bedrenu kost u kranio-kaudalnom smjeru ispod glutealne muskulature. Tako se oba kraja konca dovode na kaudalnu stranu bedrene kosti. Najvažniji dio je način čvoračenja konca pri kojem je kuk u abdukciji i unutarnjoj rotaciji. Adukcijom i pomicanjem bedrene kosti kraniodorzalno može se provjeriti stabilnost kuka (MARTINI i sur., 2001).



Slika 18. Mjesta bušenja tunela na crijevnoj i bedrenoj kosti za izvođenje tehnike prema Martiniu

(Izvor : MARTINI i sur., 2001.)



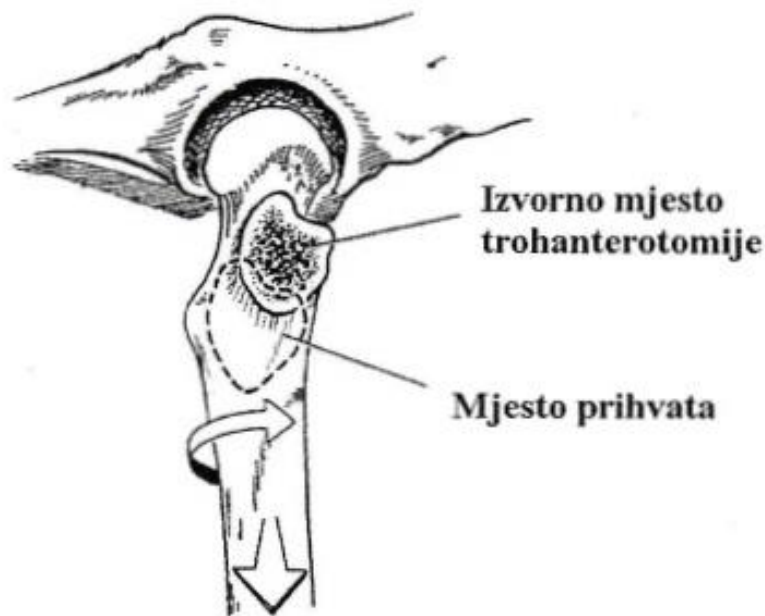Slika 19. Provlačenje konca kroz tunel u crijevnoj i bedrenoj kosti te pozicioniranje krajeva konca kaudalno na bedrenoj kosti tijekom izvođenja tehnike prema Martiniu

(Izvor : MARTINI i sur., 2001.)

Postoji i modifikacija tehnike prema Martiniu kod koje se konac provlači kraniokaudalnim smjerom kroz tunel u bedrenoj kosti te zatim kroz čvrsto fibrozno tkivo na hvatištu *m. rectus femorisa*. Svaka od dvije do tri niti se zasebno postavljaju smjerom osmice te se dok asistent drži bedrenu kost abduciranu i rotiranu prema unutra čvora (SHANI i sur., 2004).

6.6. Transpozicija velikog trohantera

Osteotomija velikog trohantera poboljšava ekspoziciju zgloba za kapsulorafiju, izvođenje sintetskih kapsula ili provedbu toggle-pin tehnike. Kasnije se veliki trohanter može premjestiti oko 1 do 2 cm distalno i kaudalno od originalne pozicije ovisno o veličini pacijenta, povećavajući tako medijalno povlačenja i tenziju glutealnih mišića što rezultira abdukcijom i unutarnjom rotacijom bedrene kosti. Veliki trohanter se ponovno pričvrsti pinovima i serklažnom žicom ili vijcima. Sama transpozicija trohantera prevenira reluksaciju u 84% pacijenata (TOBIAS i JOHNSTON, 2012). Samo kod očuvane glutealne muskulature je ova tehnika iskoristiva (FOSSUM, 1997).

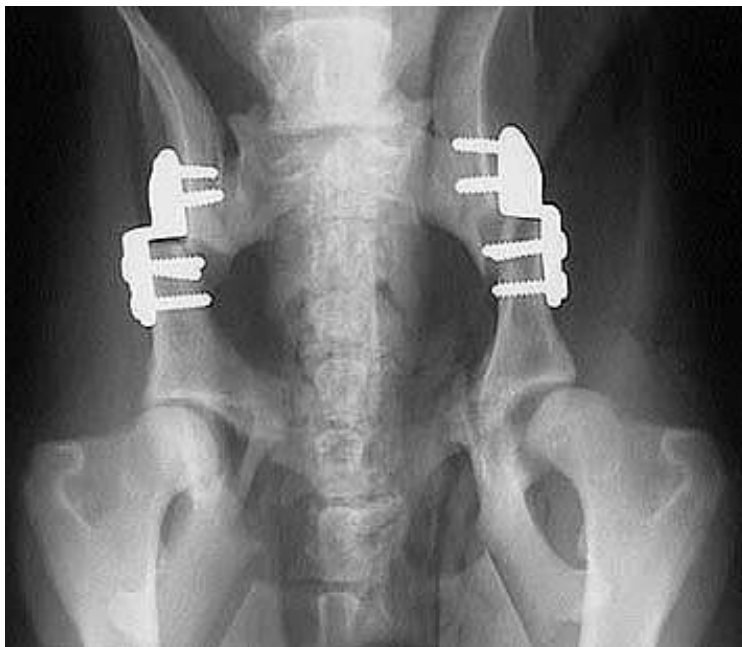


Slika 20. Prikaz mjesta prihvata velikog trohantera nakon njegove transpozicije

(Izvor : BRINKER i sur., 1997.)

6.7. Trostruka osteotomija zdjelice (eng. Triple Pelvic Osteotomy, TPO)

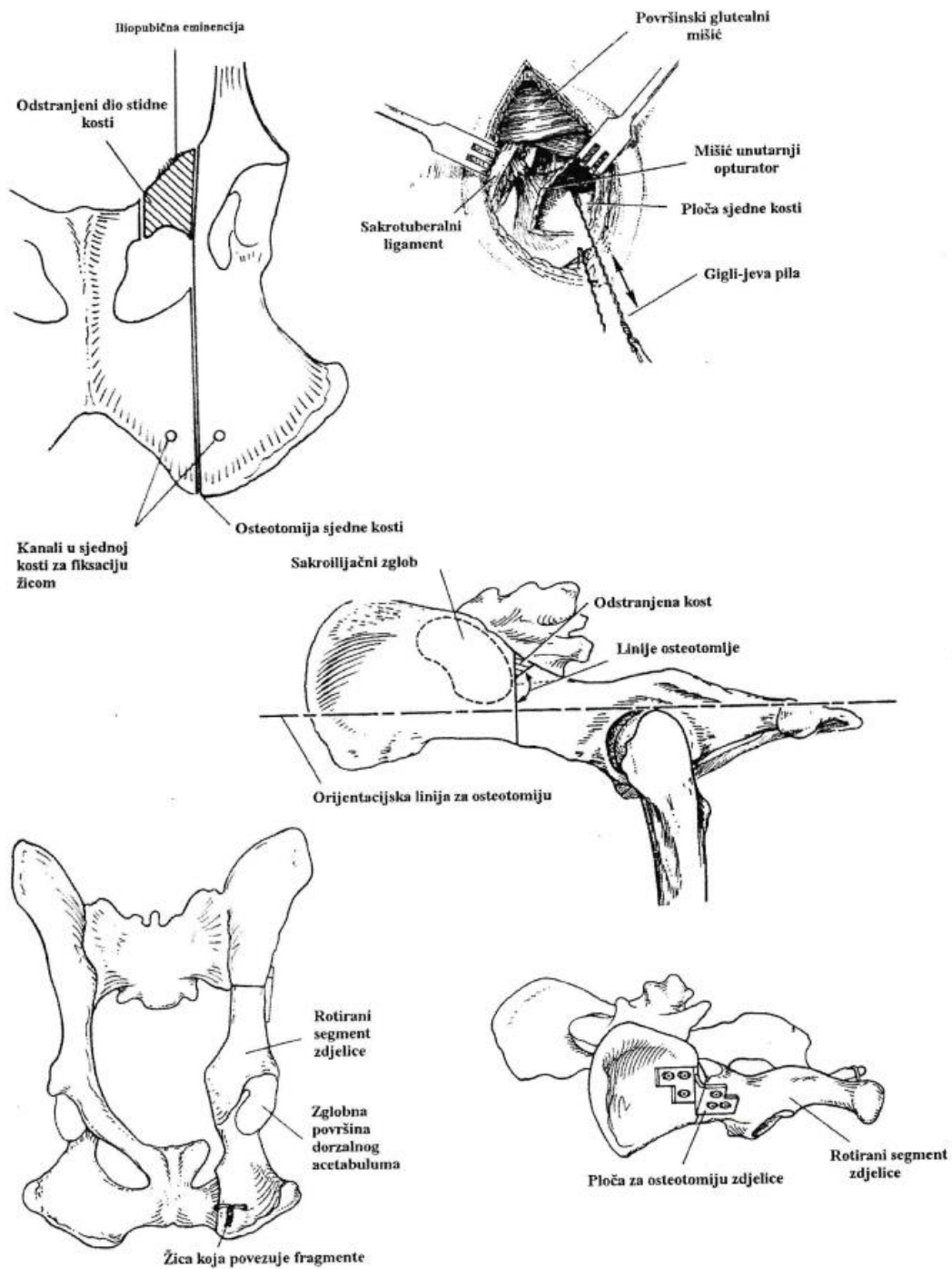
TPO se koristi kod kraniodorzalnih traumatskih luksacija kuka koje se ponavljaju u odraslih pasa velikih pasmina sa blažim stupnjem displazije kuka (BRINKER i sur., 1997). Ona osigurava stabilnost rotacijom acetabulumom ventrolateralno čime on bolje pokriva glavu bedrene kosti (TOBIAS i JOHNSTON, 2012). Iako je blagi stupanj displazije glavni faktor koji doprinosi reluksaciji, povećanje pokrivenosti dorzalnim acetabulumom kod TPO-a pomaže u održavanju repozicije zgloba. TPO se može koristiti zajedno sa drugim tehnikama stabilizacije. U jednom izvještaju, dugoročna repozicija kuka je bila uspješna i tri od četiri psa nisu imali radiografskih progresija koksofemoralne degenerativne bolesti zgloba u vremenu od jedne godine nakon operacije. TPO je kontraindiciran u liječenju luksacije kuka kod pasa sa umjerenim do teškim displastičnim promjenama (BRINKER i sur., 1997).



Slika 21. Ventrodorzalni rentgenski prikaz bilateralne trostruke osteotomije zdjelice

(Izvor : <https://bbvh.com/triple-pelvic-osteotomy-for-hip-dysplasia-procedure/>)

Na točno određena tri mjesta na stidnoj, sjednoj i crijevnoj kosti se rade rezovi (SLOCUM i DEVINE, 1986). Prvo se, iz ventralnog smjera, pristupa stidnoj kosti dok je pacijent polegnut na leđa. Na kosti se rade dva reza, prvi u blizini opturatornog foramena, a drugi na vezi stidne i crijevne kosti. Bitno je da je rez što bliže tijelu crijevne kosti kako bi koštani šiljak koji se vraća u zdjelični kanal bio što manji. Zatim se radi rez iznad sjedne kvrge dok je pas postavljen u lateralni položaj. Sjedna se kost reže u paramedijalnoj ravnini, počinjući kranialno sa lateralne strane opturatornog foramena, uz prethodno odizanje mišića. Pola centimetra od linije reza se buše tuneli u sjednoj kosti te se kroz njih provlači serklažna žica promjera 1mm. Zatim se pristupa sredini crijevne kosti iz lateralnog smjera i kaudalno od sakroilijačnog zgloba se vrši njena osteotomija. Rez osteotomije je okomit na liniju povučenu između sjedne kvrge i donje trećine grebena crijevne kosti. Kut osteotomije koji se dobije je 20° na dugu os crijevne kosti. Kad je osteotomija završena, kliještima za kosti se acetabularni segment pomiče kranialno i lateralno. Rotirani dio acetabularnog dijela zdjelice stabilizira se pločom koju je osmislio Slocum (Canine Pelvic Osteotomy Plate – CPOP, Slocum Enterprises). Ona se fiksira vijcima promjera 3,5 mm za kaudalni segment, a kuk mora u tom trenutku biti stabilan (BRINKER i sur., 1997).

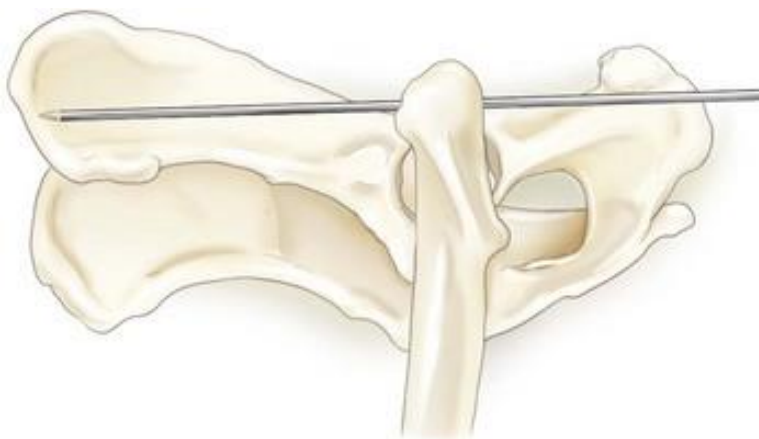


Slika 22. Shematski prikaz tehnike TPO

(Izvor : BRINKER i sur., 1997.)

6.8. De Vita pin tehnika

De Vita pin tehnika se može koristiti kod kraniodorzalnih luksacija kuka kao potpora konzervativnom načinu liječenja (MANLEY, 1993). Ventralno od sjedne kvrge aplicira se Steinmannov pin koji se zatim nastavlja kranialno kroz dorzalni dio vrata bedrene kosti u ventralni dio krila crijevne kosti (DE VITA, 1952). Uobičajeno se pin drži u poziciji 2 do 4 tjedna, uz restrikciju kretanja dodatna 2 do 4 tjedna nakon uklanjanja (TOBIAS i JOHNSTON, 2012). Rana imobilizacija pogođenog uda je glavna prednost ove metode, a moguće komplikacije su reluksacija, pomicanje pina, ozljeda ishijadičnog živca i gubitak funkcije implantata (TOMLINSON, 1990).



Slika 23. Pozicioniranje De Vita pina

(Izvor : TOBIAS i JOHNSTON, 2012.)

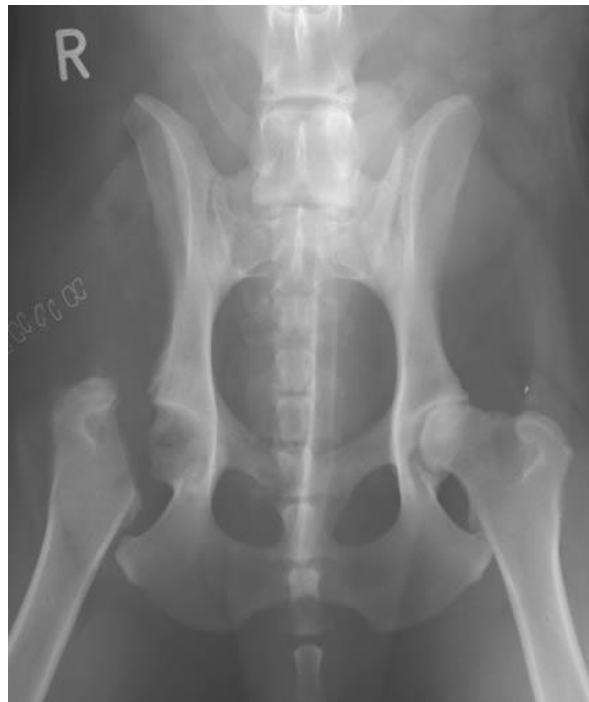6.9. Transpozicija sakrotuberalnog ligamenta

Tehnika je slična toggle pin fiksaciji. Zglobu se pristupa kaudolateralno te se buše tuneli u acetabulumu i bedrenoj kosti. Sakrotuberalni ligament pri hvatištu na sjednu kost se reže osteotomom uključujući komad sjedne kosti (1 cm u duljinu i 0,7 cm u širinu i dubinu) te se ligament izolira uz oprez da se ne ozljedi *n. ischiadicus*. Komad sjedne kosti se podreže kako bi mogao proći kroz tunele u kostima. Konac se pričvrsti na serklažnu žicu koja služi kao vodič i ligament se provlači od medijalno prema lateralno kroz tunnel u acetabulumu. Onda se ligament provlači kroz tunnel u bedrenoj kosti koji je promjera 6 mm i pričvrsti ispod velikog trohantera postavljajući vijak kroz koštani fragment i bedrenu kost (TOBIAS i JOHNSTON, 2012).

6.10. Stabilizacija petljom fasciae latae

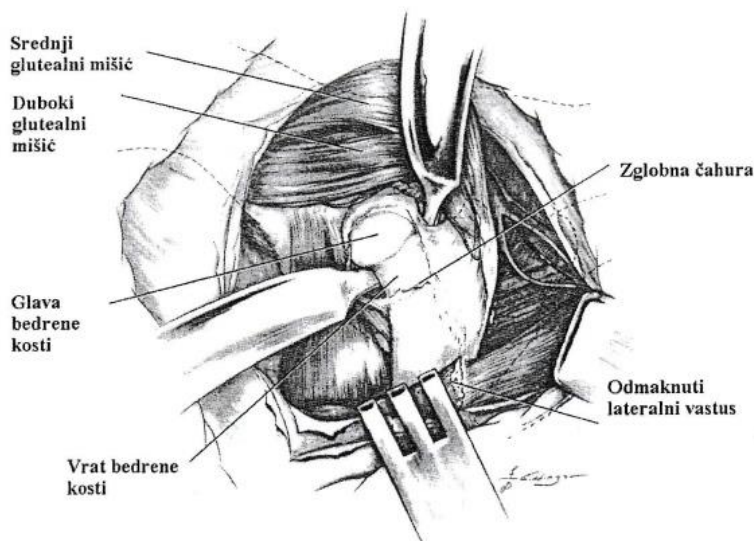
Ova tehnika je, također slična toggle pin metodi, ali se *fascia lata* koristi radije nego šivaći materijal. Nakon kaudolateralnog pristupa kuku, buše se tuneli u acetabularnoj fossi te glavi i vratu bedrene kosti kao i kod toggle pin tehnike. Traka *fasciae latae* širine 1 cm se provede preko dorzalnog ruba crijevne kosti izbjegavajući ozljedu ishijadičnog živca te kroz prethodno izbušene tunele u acetabulumu i vratu bedrene kosti. Glava bedrene kosti se time reponira, a dva okrajka trake *fasciae latae* se šivaju zajedno blizu trećeg trohantera (TOBIAS i JOHNSTON, 2012).

6.11. Ekscizijska artroplastika glave i vrata bedrene kosti (eng. Femoral head ostectomy, FHO)



Slika 24. Ventrodorzalni rentgenski prikaz kukova psa nakon izvršene ekscizijske artroplastike (Izvor : <https://orthovetsupersite.org/small-animals-case-month/november-2010-small-animals-case-1>)

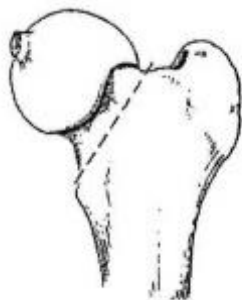
Kod dugotrajnih kroničnih luksacija, luksacija praćenih avulzijom i jačim oštećenjima zglobne hrskavice te u slučajevima kod kojih nije moguća ugradnja endoproteze, indicirana je ekscizijska artroplastika glave i vrata bedrene kosti (VASSEUR, 1990). Poslije uklanjanja glave i vrata bedrene kosti, između površinskih dijelova hrskavice koja je degenerirana i subhondralne kosti kuka ne postoji kontakt (RAWSON, 2005). Iako za posljedicu ima poboljšanje kvalitete života psa, ostektomija glave i vrata bedrene kosti smatra se zadnjom metodom izbora. Uklanjanje boli koja nastaje sudaranjem zglobnih ploha te razvoj vezivno-tkivnog lažnog zgloba njen je glavni cilj. Zglobu se pristupa iz kranio-lateralnog smjera pri čemu je važno prerezati i pomaknuti zglobnu kapsulu te početak *m. vastus lateralis*, a unutar zglobne čahure se Hohmannovim retraktorom odmiče glutealna muskulatura (BRINKER i sur., 1997).



Slika 25. Prikaz pristupa glavi i vratu bedrene kosti za izvođenje njihove ostektomije

(Izvor : PIERMATTEI, 1993.)

Zakrivljenim škarama se presijeca *lig. capitis ossis femoris*. Rez osteotomije se izvodi od baze velikog trohantera do medijalne strane vrata bedrene kosti, a pri tome se pazi da ne ostane oštar kraj. Tada, prerezanu glavu i vrat oslobađamo od susjednih tkiva te nogu pozicioniramo u uobičajeni položaj. Da bi otkrili potencijalne krepitacije, rukama pomičemo ud, oponašajući kretnje hoda te ukoliko su prisutne uklanjamo višak tkiva osteotomom. Sa željom smanjivanja boli i poticanja što bržeg korištenja uda, može se između acetabuluma i vrata bedrene kosti umetnuti meka tkiva (BRINKER i sur., 1997).



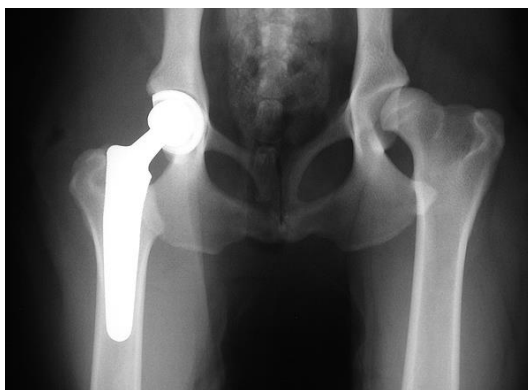Slika 26. Linija osteotomije kod ekscizijske artroplastike glave i vrata bedrene kosti

(Izvor : BRINKER i sur., 1997.)

Kod pasa malih pasmina očekuje se bolji oporavak (VASSEUR, 1990). Preporučljivo je poticati što ranije pokretanje zgloba pa se već drugi dan nakon operacije može započeti sa pasivnim kretnjama u zglobu. Pasivne kretnje se izvode do četiri puta dnevno, do razdoblja kada pas sam počne koristiti operiranu nogu (BRINKER i sur., 1997).

6.12. Endoproteza ili umjetni kuk (eng. Total Hip Replacement, THR)

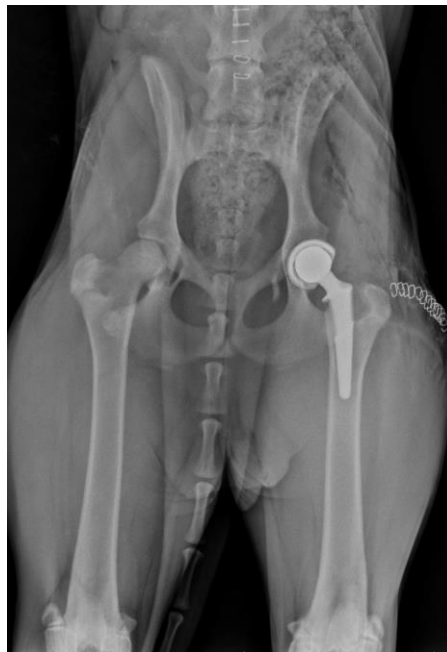Totalna artroplastika kuka provodi se u slučajevima kroničnih luksacija, reluksacija, teških osteoartritisa ili ozljeda glave bedrene kosti (TOBIAS i JOHNSTON, 2012). Umjetni kuk se najčešće ugrađuje psima starijim od 10 mjeseci kod kojih je intenzivan rast i razvoj završen, koji su slobodni od infekcija i poželjnog gojnog stanja. Postoje cementne i bescementne (GUTBROD i FESTL, 1995) te hibridne endoproteze (SCHMALZRIED i HARRIS, 1993).



Slika 27. Ventrodorzalni radiološki prikaz cementne endoproteze

(Izvor : <https://www.ndsr.co.uk/specialist-referral-service/pet-health-information/orthopaedic-surgery/total-hip-replacement-surgery>)

Cement kod cementnih endoproteza služi kao poveznica između implantata i kosti, a polimetilmetakrilat (PMMA) se danas najčešće upotrebljava (FOSSUM i sur., 2007). Polietilenska prostetička čašica se postavlja nakon uklanjanja degenerirane hrskavice acetabuluma i kosti specijalnim glodalamicama. Polimetilmetakrilatom se proteza osigura u poziciji. Onda se otklanjaju glava i dio vrata bedrene kosti, a kako bi se omogućilo postavljanje kobaltnog klina koji drži glavu i vrat bedrene kosti, čisti se njena medularna šupljina (HOEFLE, 1974).

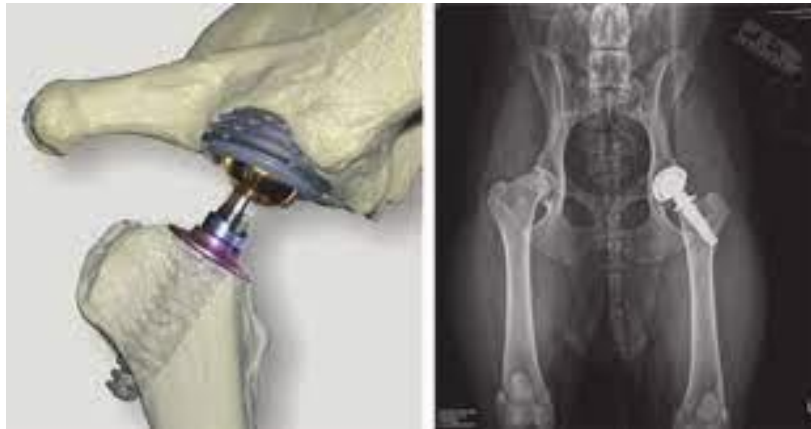

Slika 28. Ventrodorzalni radiološki prikaz bescementne endoproteze

(Izvor : <https://www.medvetforpets.com/3-common-questions-canine-total-hip-replacement/>)

Integraciju implantata s kosti omogućuje bescementna endoproteza (OLMSTEAD, 1995). Ono po čemu se cementne i bescementne endoproteze razlikuju je njihova površina. Dok bescementne moraju biti hrapave, s porama na površini u koje kasnije urasta kost, cementne endoproteze imaju glatku površinu (RORABECK i sur., 1994). Veća pojavnost fraktura tijekom operacije je glavni nedostatak bescementne metode, međutim, kod nje se izbjegavaju važne komplikacije koje se javljaju kod primjene cementnih metoda, a to su aseptičko popuštanje i infekcije (FOSSUM i sur., 2007). Vrijeme trajanja operacije skraćuje se odabirom bescementne metode (ALLEN, 2012). Više je čimbenika o kojima ovisi izbor cementne ili bescementne

metode. Kod mladih i aktivnijih pacijenata primjenjuju se bescementne metode, a cementne se preporučuju kod starijih životinja sa manjom kvalitetom kostiju (VEZZONI, 2008). Zadnjih se godina dosta češće koriste bescementne endoproteze, a glavni razlog je taj što su se kod korištenja cementnih endoproteza u velikom broju slučajeva javljale infekcije te je često dolazilo do aseptičkog popuštanja (BARDET, 2004). Hibridne endoproteze su kombinacija prethodne dvije pa je kod njih dio endoproteze bescementni (acetabularni najčešće), a koštani cement se koristi za drugi dio (bedreni češće) (SCHMALZRIED i HARRIS, 1993).



Slika 29. Model i radiološki prikaz Helica bescementne endoproteze

(Izvor : <https://onlinelibrary.wiley.com/doi/abs/10.1111/j.1748-5827.2012.01264.x>)

7. POSTOPERATIVNA NJEGA

Postoperativna njega pacijenata nakon repozicije glave bedrene kosti zahtjeva restrikciju aktivnosti kroz 4 do 6 tjedana. Nakon zatvorenih metoda repozicije luksirane glave bedrene kosti, ud se postavlja u Ehmerov povoj koji onemogućava da životinja njime nosi težinu kroz 7 do 14 dana i pacijenta se pažljivo prati. Otvorene tehnike stabilizacije koriste se ako je neophodno rano postoperativno korištenje operiranog uda. Pacijenta se mora promatrati na znakove reluksacije, uključujući hromost, bol u kuku i smanjenu funkciju. Radiografska snimanja provode se kako bi se potvrdila repozicija, pratilo moguće komplikacije uz implantat i procijenio razvoj osteoartritisa (TOBIAS i JOHNSTON, 2012).

Terapija lijekovima je potrebna i nakon otvorene i zatvorene repozicije u većini slučajeva jer je moguć razvoj osteoartritisa kao komplikacije nakon luksacije. Terapija osteoartritisa je učinkovitija kad se započne u ranom stadiju bolesti i uključuje multimodalni pristup koji se sastoji od vježbanja, pravilne prehrane, određenih pripravaka za osteoartritis te analgetika i protuupalnih lijekova ako je potrebno. Vježbanje se provodi kako bi se očuvao opseg pokreta zgloba. Tijekom početnih tjedana nakon repozicije i stabilizacije zgloba, bitno je izbjeći opterećivanje zgloba i ograničiti fizičku aktivnost (TOBIAS i JOHNSTON, 2012).

7.1. Fizikalna terapija

Jačanje atrofirane muskulature oboljelog uda te povećanje funkcije i stabilnosti zgloba glavni su ciljevi fizikalne terapije tijekom rehabilitacije. Ovdje ključno mjesto zauzima hidroterapija kod koje se opterećenje kralježnice i udova smanjuje rasterećenjem tjelesne mase u vodi, a to rezultira većim opsegom pokreta u zglobu. Tako se u fiziološko stanje može vratiti smanjen opseg pokreta zgloba, uzrokovan oticanjem, boli i ukočenošću. Osnovu rehabilitacije čine terapijske vježbe koje se izvode u svrhu poboljšanja neuromuskularnih funkcija, fleksije i ekstenzije zgloba te rastezljivosti mišića, ligamenata i tetiva. Pasivne vježbe temelje se na izvođenju pasivnih pokreta u zglobu te na istezanju, a potpomognute vježbe su vježbe sa terapijskom loptom, vježbe prebacivanja težine i vježbe ravnoteže. Pri izvođenju pasivnih kretnji treba izbjegavati rotaciju, abdukciju i adukciju uda budući da su to pokreti koji bi mogli dovesti do ponovne luksacije. Od aktivnih vježbi, provode se hod preko prepreka i vježbe sjedni-

ustaj. Polagano šetanje uzbrdo može se uvesti u terapiju u razdoblju od 4 do 8 tjedana nakon operacije, a tada se i povećava brzina te produžuje trajanje hidroterapijskih treninga. U svrhu smanjenja boli te mišićnog spazma i poboljšanja regeneracije kolagenog tkiva, mogu se provoditi terapija ultrazvukom i elektroterapija (BOCKSTAHLER i sur., 2004).

8. PROGNOZA

Prognoza nakon operacijskog liječenja luksacije kuka varira ovisno o postignutoj stabilnosti nakon repozicije i o vremenskom intervalu između luksacije i repozicije. Slučajevi koji su rano reponirani sa adekvatnom stabilnošću imaju dobru prognozu i može se očekivati normalna funkcionalnost u 70 do 75% pacijenata. U slučajevima kada je kuk iščašen duže vremena, posebno kod životinja kod kojih kostur nije završio razvoj, mogu se razviti degenerativne bolesti zglobova i avaskularna nekroza glave bedrene kosti. Povremeno se kuk može reluksirati nakon repozicije. To je rijetko ako se repozicija održi tijekom 7 do 8 dana, osim ako je već prije postojala nestabilnost ili displazija kuka. Mogu se razviti različiti stupnjevi osteoartritisa ako je nastala dovoljna šteta na acetabulumu ili glavi bedrene kosti. Kukovi koji su samo malo displastični često se reluksiraju, a to je indikacija za ekscizijsku artroplastiku glave i vrata bedrene kosti ili za ugradnju endoproteze (BRINKER i sur., 1997).

Dugoročno istraživanje (tijekom 8 do 156 mjeseci) na 64 psa liječena različitim tehnikama nakon luksacije kuka, pokazalo je da 62% njih nije pokazivalo hromost dok ih je 20% ozbiljno šepalo. Palpacijom kuka utvrđena je krepatacija kod 32% pasa i bol kod 48%. Sve u svemu, 92% pasa imalo je normalni opseg pokreta u zahvaćenom zglobu. Također je utvrđeno da istodobna prisutnost drugih ozljeda i kasni tretman nakon više od 3 dana nisu rezultirali lošijom prognozom. Postotak pasa sa osteoartritisom bočnog zgloba narastao je sa 55 na 62% nakon luksacije glave bedrene kosti i izraženiji je u težih pasa (TOBIAS i JOHNSTON, 2012).

9. ZAKLJUČAK

Luksacija kuka je često patološko stanje pasa. Situacije u kojima kuk ostaje vrlo nestabilan nakon zatvorene repozicije ili u kojima glava bedrene kosti ne može biti reponirana, zahtijevaju otvoreni pristup, odnosno operacijsko liječenje. Otvorena metoda je također potrebna za avulzijske frakture glave bedrene kosti i kad je potrebna neposredna pokretljivost pacijenta. Kirurške tehnike dijele se na unutarzglobne ili intraartikularne te vanzglobne ili ekstraartikularne. Intraartikularne tehnike su Toggle pin i transartikularni pin, a češće korištene ekstraartikularne tehnike su transpozicija velikog trohantera, tehnika prema Martiniu, transpozicija sakrotuberalnog ligamenta, trostruka osteotomija zdjelice, ekscizijska artroplastika glave i vrata bedrene kosti te ugradnja endoproteza. Budući da sve navedena metode imaju otprilike istu stopu uspješnosti, za tretiranje pojedinog pacijenta izabire se metoda s kojom kirurg ima najviše iskustva te za koju mu je dostupna oprema. Također, odabir metode ovisi i o opsežnosti traume okolnih tkiva, veličini, tjelesnoj masi i starosti pacijenta te trajanju luksacije.

10. LITERATURA

1. ALLEN, M. J. (2012): Advances in total joint replacement in small animals. *J. Small Anim. Pract.* 53, 495-506.
2. BARDET, J. F. (2004): Cemented total hip replacement: experience in France with the Porte prosthesis. *ESVOT 2004 Pre-Congress – Total Hip Replacement Seminar, ESVOT Pre-Congress-THR*, (VEZZONI, A., ed.), 9 th September. München, Germany. p. 14.
3. BECKHAM, H. P. JR., M. M. SMITH, D. A. KERN (1996): Use of a modified toggle pin for repair of coxofemoral luxation in dogs with multiple orthopedic injuries: 14 cases (1986-1994). *Journal of American Veterinary Medical Association*, Vol. 208(1), pp. 81-84.
4. BENNET, D., S. R. DUFF (1980): Transarticular pinning as a treatment for hip luxation in the dog and cat. *Journal of Small Animal Practice*, Vol. 21, pp. 373-379
5. BOCHSTAHLER, B., D. LEVINE, D. MILLIS (2004): Methods of physiotherapy. In: *Essential facts of physiotherapy in dogs and cats. Rehabilitation and pain management*. Vet Verlag. Babenhausen, pp. 46-110.
6. BRINKER, W. O., D. L. PIERMATTEI, G. L. FLO (1997): The Hip Joint, In: *Handbook of Small animal Orthopedics and fracture repair*. W. B. Saunders, Philadelphia, pp. 461-475.
7. DENNY, H. R., S. J. BUTTERWORTH (2000): *A guide to canine and feline orthopaedic surgery*, 4 th ed., Oxford, PA Blackwell Science, pp. 445-467.
8. BRKIĆ (2009): Bolesti i traume zglobova u malih životinja (Arthropathiae), *Klinika za kirurgiju, ortopediju i oftalmologiju*. pp. 5-6.

9. DE VITA, J. (1952): A method of pinning for chronic dislocation of the hip joint, In: Proceedings of the 89th Annual Meeting, the American Veterinary Medical Association, June 1952, Atlanta City, American Veterinary Medical Association, p. 191.

10. FOSSUM, T. W., C. S. HEDLUND, D. A. HULSE, A. L. JOHNSON, H. B. SEIM III (1997): Fundamentals of Orthopedic Surgery and Fracture Management, In: Small animal surgery. St. Louis, PA Mosby Inc., pp. 949-956.

11. FOSSUM, T. W., C. S. HEDLUND, A. L. JOHNSON, K. S. SCHULZ, B. SEIM, M. D. WILLARD, A. BAHR, G. L. CARROLL (2007): Diseases of Joints. In: Small animal surgery 3rd ed. (STRINGER, S., ed.) PA Mosby Inc. St. Louis, pp. 1143-1313.

12. GUTBROD, F., D. FESTL (1995): Practische Anwendund und klinische Ergebnisse derHueftgelenk – Totalendoprothese fuer Hunde Modell Aesculap. Kleintierpraxis 40, 793-804.

13. HOEFLE, W. D. (1974): A surgical procedure for prosthesis total hip replacement in the dog. J. Am. Anim. Hosp. Assoc., Vol. 10, 269-276.

14. KÖNIG, H. E., H. G. LIEBICH (2008): Anatomija domaćih sisavaca. Naklada Slap. Zagreb. pp. 22, 225-237.

15. MANLEY, P. A. (1993): The hip joint. In: Textbook of small animal surgery 2 nd (ed. Slatter, D.), W. B. Saunders company, Philadelphia, Pennsylvania, pp. 1786-1805.

16. MARTINI, F. M., B. SIMONAZZI, M. DEL BUE (2001): Extra-articular absorbable suture stabilization of coxofemoral luxation in dogs. Vet. Surgery 30, 468-475.

17. MORGAN, J., A. WIND, A. P. DAVIDSON (2000): Hip Dysplasia, In: Hereditary bone and joint diseases in the dog. Schluetersche Verlag. Hannover. pp. 125-132.

18. OLMSTEAD, M. L. (1995): The canine cemented modular total hip prosthesis. J. Am. Anim. Hosp. Assoc. 31, 109-124.

19. ÖZAYDIN, I., E. KILIC, V. BARAN, I. DEMIRKAN, A. KAMILOGLU, S. VURAL (2003): Reduction and stabilization of hip luxation by the transposition of the ligamentum sacrotuberale in dogs; an in vivo study. *Vet. Surgery* 32, 46-51.
20. PIERMATTEI, D. L. (1993): Atlas of surgical approaches to the bones and joints of the dog and cat, 3rd ed. Philadelphia. WB Saunders Co. pp. 269, 235.
21. RAWSON, E., M. G. ARONSOHN, R. L. BURK (2005): Simultaneous bilateral femoral head and neck ostectomy for the treatment of canine hip dysplasia. *J. Am. Anim. Hosp. Assoc.* 41, 166-170.
22. RORABECK, C. H., R. B. BOURNE, A. LAUPACI (1994): A doubleblind study of 250 cases comparing cemented with cementless total hip arthroplasty: Cost-effectivness and its im pacton health-related quality of life. *Clin. Orthop.* 298, 156-164.
23. SCMALZRIED, T. P., W. H. HARRIS (1993): Hybrid total hip replecment, 6,5-year follow-up study. *J. Bone Joint Surg.* 75, 608-615.
24. SHANI, J., D. E. JOHNSTON, R. SHAHAR (2004): Stabilization of traumatic coxofemoral luxation with an extra-capsular suture from the greater trochanter of the origin of the rectus femoris. *Vet. Comp. Orthopaed. Traumatol.* 17, 12-16.
25. SLOCUM, B., T. DEVINE (1986): Pelvic osteotomy technique for axial rotation of the acetabular segment in dogs. *Journal of American Animal Hospital Association*, Vol. 22, pp. 331-338.
26. TOBIAS, M. K., S. A. JOHNSTON (2012): Coxofemoral Luxation. In: *Veterinary Surgery Small Animall*. St. Louis, Elsevier-Saunders, pp. 956-964.

27. TOMLINSON, J. L. (1990): Reduction of coxofemoral luxation. In: Bojrab, M. J.: Current techniques in small animal surgery, 3rd ed. Lea & Febiger, Philadelphia. pp. 670-674.
28. VASSEUR, P. B. (1990): Femoral head and neck ostectomy. In: Bojrab, M. J.: Current techniques in small animal surgery. Lea & Febinger, Philadelphia, pp. 674-682.
29. VEZZONI, A. (2008): Juvenile THR. Proceedings of the 14 th European Society of Veterinary Orthopaedics and Traumatology. München, Germany, pp. 199-201.

11. SAŽETAK

Operacijsko liječenje luksacije kuka u pasa

Pod luksacijom kuka podrazumijeva se dislokacija glave bedrene kosti u odnosu na acetabulum. Udar automobila je uzrok do 85% u literaturi zabilježenih luksacija glave bedrene kosti. Na nju otpada do 90% svih luksacija zglobova u pasa. Različite tehnike, same ili u kombinaciji, koriste se za stabilizaciju zgloba dok zglobna kapsula i periartikularno meko tkivo ne ozdrave. Tehnike otvorene repozicije su brojne, a uključuju kapsulorafiju, tehniku sintetske kapsule, tehniku priteznim sidrom ili toggle pin, transartikularni pin, tehniku prema Martiniu, transpoziciju velikog trohantera, trostruku osteotomiju zdjelice, ekscizijsku artroplastiku glave i vrata bedrene kosti te ugradnju endoproteza. Izbor prikladne tehnike ovisi o brojnim čimbenicima, uključujući nivo pacijentove aktivnosti i težinu, smjer luksacije, opseg ozljede hrskavice i zglobne kapsule, istodobne druge ozljede, ekonomska ograničenja i iskustvo kirurga. Izabrana metoda umjetno pruža stabilnost 3 do 4 tjedna, u kojem vremenu će biti obnovljena originalna stabilnost zgloba. Odabrana tehnika operacijskog liječenja nije toliko važna za uspjeh, budući da sve predložene metode imaju otprilike istu stopu dobrih do izvrsnih rezultata pa se stoga izabire metoda koja se dopada kirurgu i ovisi o posjedovanju određene opreme.

Ključne riječi: luksacija kuka, tehnike otvorene repozicije, zdjelica, bedrena kost, psi

12. SUMMARY

Surgical procedures for canine hip luxation

Coxofemoral luxation is a displacement of the femoral head from the acetabulum. Vehicular trauma is the cause of up to 85% of femoral head luxations reported in the literature. It accounts for up to 90% of all joint luxations in dogs. Various techniques are used alone or in combination to stabilize the joint while the joint capsule and periarticular soft tissues heal. Techniques described for open reduction and stabilization are numerous and include capsulorrhaphy, prosthetic capsule technique, toggle pin stabilization, transarticular pinning, extra-articular iliofemoral suture placement, transposition of the greater trochanter, triple pelvic osteotomy, femoral head and neck excision arthroplasty and total hip arthroplasty. Selection of the appropriate technique depends on numerous factors, including the patient's activity level and body weight, the direction of the luxation, the extent of injury to the cartilage and joint capsule, concurrent injuries, economic constraints and the surgeon's preference. The method chosen should artificially provide stability for 3 to 4 weeks, by which time the joint should have been restored to its original stability. The method chosen is not important to success, since all the methods suggested next have about the same rate of good to excellent results; therefore the choice is a method that appeals to the surgeon and is compatible with the equipment at hand.

Keywords: hip luxation, open reduction techniques, pelvis, femur, dogs

13. ŽIVOTOPIS

Rođen sam 2. kolovoza 1996. u Šibeniku. Nakon završene osnovne škole „Vodice“ upisujem „Gimnaziju Antuna Vrančića“ u Šibeniku gdje sam maturirao 2015. godine. Iste godine upisujem Veterinarski fakultet Sveučilišta u Zagrebu. Prisustvovao sam osmom internacionalnom kongresu „Veterinary Science and Profession“ 2019. godine u Zagrebu. Od prve godine studija volontiram u „Veterinarskoj ambulanti Vodice“ u Vodicama.