

BOLEST DILATACIJE ŽLJEZDANOGA ŽELUCA PAPIGA

Saša, Španović

Master's thesis / Diplomski rad

2021

Degree Grantor / Ustanova koja je dodijelila akademski / stručni stupanj: **University of Zagreb, Faculty of Veterinary Medicine / Sveučilište u Zagrebu, Veterinarski fakultet**

Permanent link / Trajna poveznica: <https://um.nsk.hr/um:nbn:hr:178:037497>

Rights / Prava: [In copyright](#)/[Zaštićeno autorskim pravom.](#)

Download date / Datum preuzimanja: **2024-09-05**



Repository / Repozitorij:

[Repository of Faculty of Veterinary Medicine -
Repository of PHD, master's thesis](#)



SVEUČILIŠTE U ZAGREBU
VETERINARSKI FAKULTET

Saša Španović

BOLEST DILATACIJE ŽLJEZDANOGA ŽELUCA PAPIGA

Diplomski rad

Zagreb, 2021.

ZAVOD ZA BOLESTI PERADI S KLINIKOM

Predstojnik: doc. dr. sc. Željko Gottstein

Mentorica: izv. prof. dr. sc. Danijela Horvatek Tomić

Članovi Povjerenstva za obranu diplomskoga rada:

1. doc. dr. sc. Željko Gottstein
2. doc. dr. sc. Maja Lukač
3. izv. prof. dr. sc. Danijela Horvatek Tomić
4. prof. dr. sc. Ljubo Barbić (zamjena)

Zahvala

Veliku zahvalnost, u prvom redu, dugujem svojoj mentorici koja je pomogla da završim svoj diplomski rad.

Također zahvaljujem svojim prijateljima koji su uvijek bili uz mene.

Zahvala ide i mojim psima koji su morali preskakati šetnje kako bih ja pisala diplomski, a bez kojih cijela ova priča ne bi ni završila.

Najveću zahvalu pripisujem svojoj majci koja je uvijek bila uz mene i gurala me da privedem studij kraju.

Veliko hvala svima!

Saša

POPIS PRILOGA

Slike :

1. Slika 1. Taksonomija bornavirusa 3
2. Slika 2. Stjenka proventrikula papige konure sa karakterističnim limfoplazmatskim infiltratom u subserozi ganglija crijeva, kao i infiltracija submukoze 7
3. Slika 3. RTG snimka afričke sive papige sa vidljivim proširenjem proventrikula 8

Sadržaj

1. UVOD	1
2. PREGLED REZULTATA DOSADAŠNJIH ISTRAŽIVANJA	2
2.1. Etiologija	2
2.2. Patogeneza	4
2.3. Klinička slika	5
2.4. Dijagnostika	6
2.5. Patoanatomski i patohistološki nalaz	9
2.6. Liječenje	10
3. RASPRAVA	12
4. ZAKLJUČCI	14
5. LITERATURA	15
6. SAŽETAK	20
7. SUMMARY	21
8. ŽIVOTOPIS	22

1. UVOD

Bolest dilatacije žljezdanog želuca papiga fatalna je neurološka bolest najmanje 80 različitih vrsta ptica (OUYANG i sur., 2009.; HOPPES i SHIVAPRASAD, 2020.). Bolest je prvi put opisana sredinom 1970.-ih u Americi i Europi (Njemačka i Švicarska), kao posljedica trgovine pticama, a smatra se da su izvor bolesti bile zaražene ptice iz Južne Amerike (WEISSENBOCK i sur., 2009.). Iako se radi o važnoj i smrtonosnoj bolesti ptica, uzročnik je ostao nejasan desetljećima (DE ARAUJO i sur., 2017a.). Budući da se ptice danas sve češće drže kao kućni ljubimci, bolest je sve poznatija i detaljnije se proučava (JOAO BRANDAO i BEAFRERE, 2013). Tako se danas zna da je uzročnik ove bolesti virus iz porodice Bornaviridae, koji je ime dobio po gradu Bornu u Njemačkoj zbog tadašnje pojave virusa kod konja i ovaca (BOATRRIGHT-HOROWITZ, 2020.).

Danas se bolest dilatacije žljezdanoga želuca (*proventricular dilatation disease*, PDD) papiga naziva i ptičji bornavirusni ganglionuritis (*avian bornavirus ganglioneuritis* –ABG), budući da bolest sve više zahvaća i živčani sustav, a ne samo probavni. Napretkom u dijagnostici i prevenciji, dolazi se do sve više spoznaja o uzročniku, prevalenciji i patološkim promjenama koje ova bolest uzrokuje (BOATRRIGHT-HOROWITZ, 2020.).

2. PREGLED REZULTATA DOSADAŠNJIH ISTRAŽIVANJA

2.1. ETIOLOGIJA

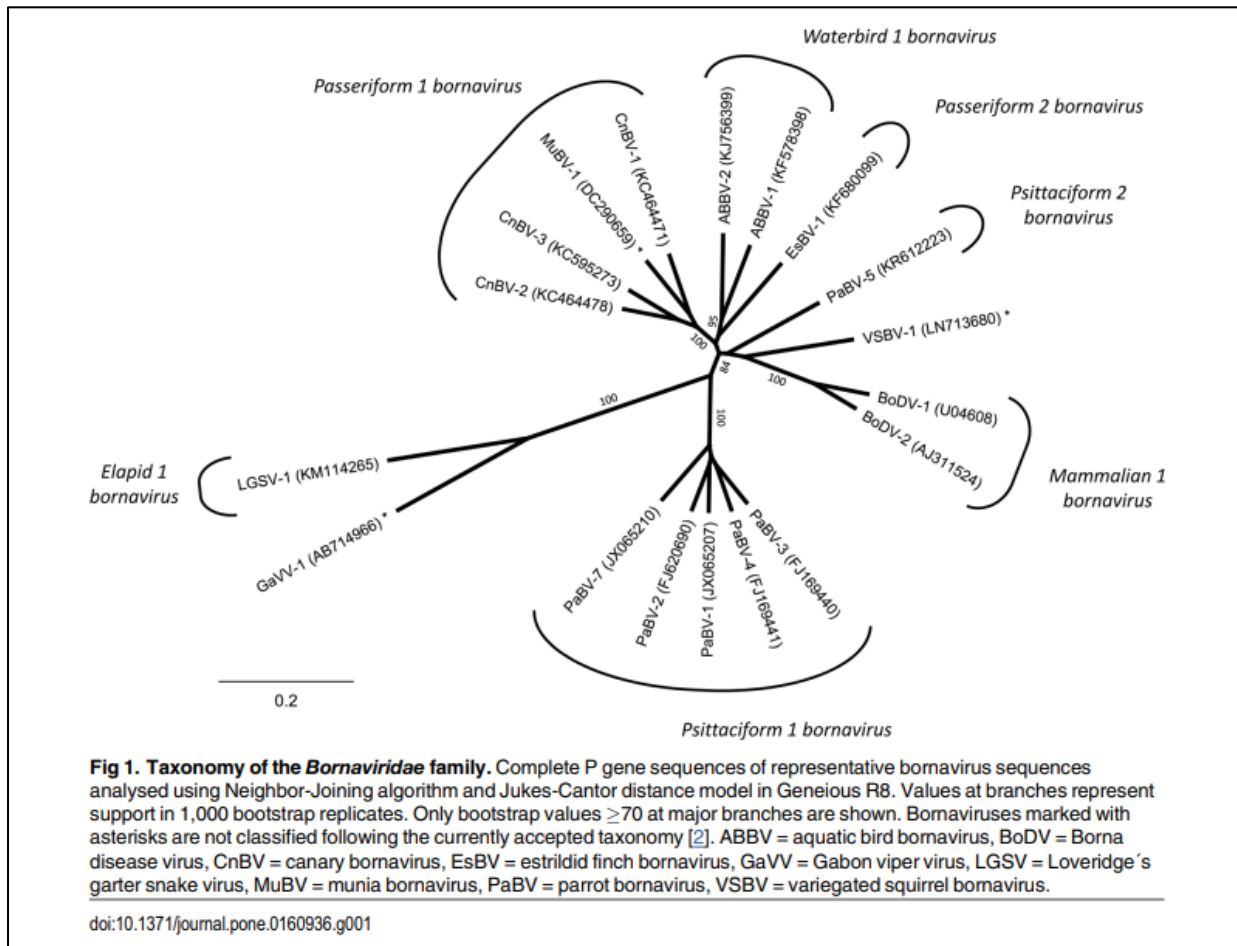
Borna virus prvi je puta otkriven u njemačkom gradu Borna kod konja i ovaca (PAYNE i sur., 2012.). Konji su pokazivali simptome poput tremora glave, paralize, agresivnog ponašanja, poteškoća prilikom gutanja i žvakanja (BOATRIGT-HOROWITZ, 2020.). Prije desetak godina, ovaj je virus identificiran i kao uzročnik neurološke bolesti ptica, prvenstveno bolesti nazvane dilatacija žljezdanog želuca (eng. *proventricular dilatation disease*, PDD) (OUYANG i sur., 2009.). Danas se zna da bornavirus može zaraziti ljude, sisavce, gmazove, primare i ptice (SASSA i sur., 2015.; PINTO i sur., 2019.).

Prije nego što se utvrdio točan rod virusa, sumnjalo se da je PDD povezana sa adenovirusom, virusom zapadnog konjskog encefalitisa, koronavirusom i herpesvirusom (GOUGH i sur., 1996.; GREGORY i sur., 1996.), međutim, ništa od navedenog nije potvrđen kao primarni uzročnik ove bolesti (LIERZ i sur., 2009.). Čak se sumnjalo da je bolest povezana s kampilobakterom, no nije dokazano da ove bakterije utječu na razvoj PDD-a (BULBOW i sur., 2017.).

Godine 2008., koristeći pirosekvenciranje i konvencionalni PCR, dvije neovisne istraživačke skupine izolirale su i identificirale skupinu novih bornavirusa iz PDD-pozitivnih papiga (HONKAVUORI i sur., 2008.; KISTLER i sur., 2008.). Do 2008. smatralo se da postoje 2 genotipa virusa (ZIMMERMANN i sur., 2014.), no kasnije je otkriveno 7 genotipova kod papiga i 1 genotip kod kanarinca (PAYNE i sur., 2012.). Tada je porodica *Bornaviridae* sadržavala jedan rod koji je uključivao sedam vrsta: bornavirus sisavaca 1 (mammalian 1 bornavirus), bornavirus sisavaca 2 (mammalian 2 bornavirus), bornavirus papiga 1 (Psittaciform 1 bornavirus), bornavirus papiga 2 (Psittaciform 2 bornavirus), bornavirus vrapčarki 1 (Passeriform 1 bornavirus), bornavirus vrapčarki 2 (Passeriform 2 bornavirus) i bornavirus ptica vodarica 1 (Waterbird 1 bornavirus), kako navodi HAMEED i sur., (2018.) (Slika 1.).

Trenutno se najmanje 8 različitih bornavirusa nalazi u papiga, nazvanih *parrot bornavirus* (PaBV) 1–8, podijeljeni u dvije različite vrste, *Psittaciform 1 orthobornavirus* i *Psittaciform 2*

orthobornavirus (AMARASINGHE i sur., 2018.). Daljnja istraživanja otkrila su da je PABV-4 povezan s neurološkim znakovima, dok je PABV-2 uglavnom povezan sa gastrointestinalnim sustavom (BOATRIGT-HOROWITZ, 2020.).



Slika 1. Taksonomija bornavirusa (izvor: RUBBENSTROTH i sur., 2016.)

Bornavirusi su omotani, nesegmentirani jednolančani RNA virusi (SASSA i sur., 2015.). Njihove jedinstvene osobine su transkripcija u jezgri, alternativni *splicing* uz različitu inicijaciju i terminaciju transkripcije (OUYANG i sur., 2009.).

Bornavirusi se repliciraju u jezgri živčanih stanica različitih organa i uspostavljaju trajnu infekciju virusom u organizmu (PINTO i sur., 2019.). Genom u virusu kodira 6 proteina: nukleokapsid (N), X protein (X), fosfoprotein (P), matriks (M), glikoprotein omotača (G) i RNA-ovisna RNA polimeraza (L) (PAYNE i sur., 2012.). Veličina genoma je 8.9 Kb, točnije cjelokupan genom se sastoji od 8842 nukleotida (GUO i sur., 2015.). Kako virus

posjeduje jedan nesegmentirani lanac koji se replicira unutar jezgre zaražene stanice, tako se smješta u zasebnu porodicu *Bornaviridae* (PAYNE i sur., 2012.).

Virus je stabilan u neutralnom pH, može izdržati kisele i alkalne otopine, no kada se obradi pri temperaturi od 56°C, postaje manje zarazan (BOATRRIGHT-HOROWITZ, 2020.).

PDD se prvi puta pojavio u SAD-u polovicom 1970-ih kada su mnoge divlje ptice bile ulovljene i uvezene u Europu i SAD. U karanteni su bile testirane na Newcastlelsku bolest, no miješanje različitih vrsta ptica i posljedično jaki stres pridonijeli su nastanku PDD-a (WEISSENBOCK i sur., 2009.).

2.2. PATOGENEZA

Širenje virusa nije još u potpunosti razjašnjeno, no smatra se da se širi aerolosom (zrakom). Budući da se virus nalazi u osušenom fecesu zaraženih ptica te u povraćenom sadržaju iz želuca, vrlo lako se širi među pticama u jatu ukoliko se različite vrste drže skupa (BOATRRIGHT-HOROWITZ, 2020). Nije otkriveno može li se virus širiti između vodenih ptica i papiga (PAYNE i sur., 2010.).

Patogeneza PDD-a povezana je s dvije glavne hipoteze: prva i najprihvaćenija teorija navodi da se ptičji borna virus širi kroz živčani sustav i neposredno aktivira upalne i imunološke promjene koje dovode do oštećenja središnjeg živčanog sustava (SŽS), enteričkog živčanog sustav i perifernih živaca (PIEPENBRING i sur., 2016.). Druga hipoteza predlaže patogenezu PDD-a uzrokovanu proizvodnjom protutijela usmjerenih na komponente vlastitog živčanog sustava (ROSSI i sur., 2008.), sličnu mehanizmu autoimunog stanja kod Guillain-Barré sindroma (GBS). Unatoč brojnim studijama vezanim za PDD-u i njegovu povezanost s PaBV-om, patogeneza ove bolesti ostaje nejasna (DE ARAUJO i sur., 2017.).

Neurotropizam je važna karakteristika bornavirusa, zbog čega mogu uzrokovati neurološke odnosno gastrointestinalne znakove uključujući i ataksiju i regurgitaciju (DE ARAUJO i sur., 2017.).

U istraživanju koje su proveli LIPKIN i sur. (2011.) dokazano je kako razvoj bolesti ovisi o vrsti životinje te njenoj dobi. Istraživanje je rađeno na štakorima te su novorođene jedinke

pokazivale poremećaje u ponašanju, no bolest nije bila smrtonosna, dok su štakori starosti 5 tjedana razvili encefalitis i retinitis.

Smatra se da ptičji bornavirus aktivira upalni odgovor, no već spomenuta druga hipoteza navodi da je bolest potaknuta protutijelima na neuronske gangliozide (DE ARAUJO i sur., 2017.). Znanstvenik Ernst Klenk prvi je put upotrijebio izraz "gangliozid" 1942. godine, za opis lipida izoliranih iz ganglijskih stanica u mozgu. Danas se zna da su gangliozidi prvenstveno smješteni u živčanom sustavu i da su mikroskopske strukture koje „vire“ kroz površinu stanice kako bi djelovale kao površinski markeri za stanično prepoznavanje i komunikaciju među stanicama (BOATRRIGHT-HOROWITZ, 2020.). U istraživanju koje su proveli DE ARAUJO i sur. (2017.) pilići nisu razvili ganglioneuritis, iako im je inokuliran gangliozidni ekstrakt mozga u Ferundovom kompletnom adjuvansu (FCA), što upućuje da protutijela protiv gangliozida nisu povezana sa stanjima nalik PDD-u.

U 2 - 4 tjedna nakon ulaska virusa u organizam ptica, dolazi do pojave kliničkih znakova bolesti (PAYNE i sur., 2012.). Konkretno, CD8+ T stanice uzrokuju izravno oštećenje ganglija i neurona u kombinaciji s regrutiranjem CD4 T-stanica i makrofaga.

2.3. KLINIČKA SLIKA

Klinički znakovi mogu biti različiti i ovisi o vrsti životinje, distribuciji lezija i zahvaćenom organskom sustavu. Mogu se pojaviti kao neurološki ili gastrointestinalni klinički znakovi. Neke ptice pokazuju znakove vezane za oba sustava (PAYNE i sur., 2012.). Također je dobro poznato je da mnoge ptice koje su pozitivne na bornaviruse, uključujući viruse PABV-2 i PABV-4, ne pokazuju simptome (BOATRRIGHT-HOROWITZ, 2020.).

PDD uzrokuje disfunkciju probavnog sustava s gubitkom tjelesne mase (iako je unos hrane nepromijenjen), regurgitiranjem i proljevastim izmetom u kojima se nalaze neprobavljene sjemenke. Gastrointestinalni klinički znakovi poput gubitka težine, zastoja hrane, regurgitacije te prisutnost neprobavljenih sjemenki u izmetu primijećeni su u istraživanju koje su proveli SILVA i sur. (2020.) na 38 jedinki.

Kod ptica koje pate od neuroloških simptoma nalaze se promjene kao što su ataksija ili konvulzije te sljepoća (JOAO BRANDAO i BEAFRERE, 2013.; DE ARAUJO i sur., 2017.).

Neurološki klinički znakovi poput povećane agresivnosti, straha, razdražljivosti, slabosti, depresije, motoričkih problema, drhtavice, neuroloških napadaja i iznenadne smrti također su primijećeni prilikom istraživanja na 38 jedinki u Brazilu (SILVA i sur., 2020.). Primijećeni su i tremori glave, nekoordinirani pokreti, otežano održavanje ravnoteže, samoozljeđivanje i čupanje perja (BOATRIGT-HOROWITZ, 2020.). Zaražene životinje pokazuju znakove ataksije, paralizu nogu, poremećaje u žvakanju i gutanju, te agresiju (LIPKIN i BRIESE, 2007.). Papige koje boluju od PDD-a najčešće ugibaju zbog gladovanja.

U preglednom radu kojeg su 2015. objavili DAHLHAUSEN i OROSZ, autori opisuju kako je u ptica s kliničkim znakovima dokazano da je njih 66% imalo simptome vezane za središnji živčani sustav, 22% simptome vezane za probavni sustav, 9% imalo je promjene na perju, dok ih je 9% uginulo još u akutnoj fazi bolesti.

Također, STEINMETZ i sur. (2008.) zabilježili su sljepoću kod afričke sive papige starosti osam godina za koju se smatra da je nastala zbog bornavirusa i posljedičnog razvoja PDD-a. Papigi je dijagnosticirana bilateralna degeneracija mrežnice uz dilataciju proventrikula, ventrikula i crijeva.

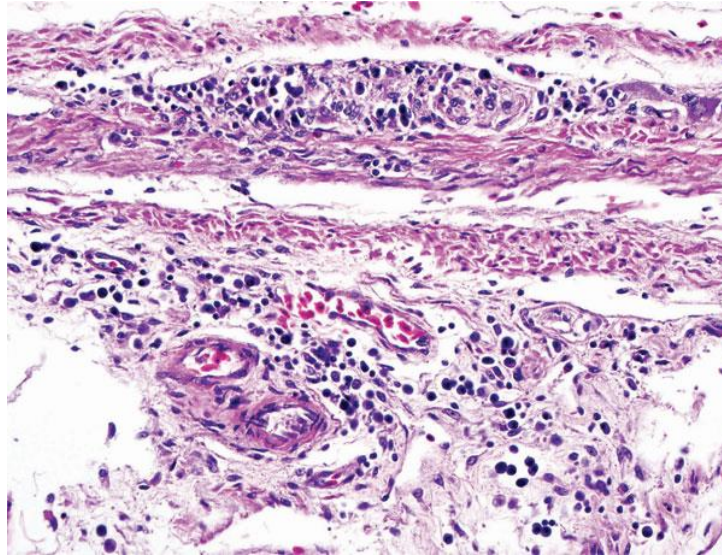
2.4. DIJAGNOSTIKA

Na temelju anamneze, kliničkih znakova te rendgenske snimke može se pretpostaviti dijagnoza ove bolesti. Konačna dijagnoza može se potvrditi dokazivanjem karakterističnih lezija patohistološkom pretragom u tkivima oboljelih ptica.

PDD može biti dijagnosticiran patohistološkom pretragom, nalazom limfoplazmatskih infiltrata, što je ranijih godina bila jedina definitivna dijagnoza za potvrdu PDD-a posebno nalaz infiltrata u ganglijima i živčanom pleksusu (STAEHELI i sur., 2010.). U ovom slučaju, limfoplazmatski infiltrati su zapaženi u središnjem pleksusu ventrikula i crijeva (Slika 2.). Nadalje, ovakve se infiltracije javljaju u živčanom tkivu u različitim organima kao i u oku (RAGHAV i sur., 2010.). Slične infiltracije mogu biti prisutne i u mozgu te leđnoj moždini, perifernim živcima, glatkim mišićima srca i u nadbubrežnoj žlijezdi (RAGHAV i sur., 2010.).

Postmortalno, virus se najčešće izolira iz mozga životinja. U istraživanju kojeg su proveli PINTO i sur. (2019.) za dokaz virusa PCR metodom uzeti su uzorci mozga, jetre, bubrega,

pluća, srca, duodenuma i gušterače od dvije uginule jedinke. Iz svih pretraženih tkiva identificiran je bornavirus. Količina virusa otkrivena u mozgu nije povezana sa težinom kliničkih simptoma (BOATRIGT-HOROWITZ, 2020.).

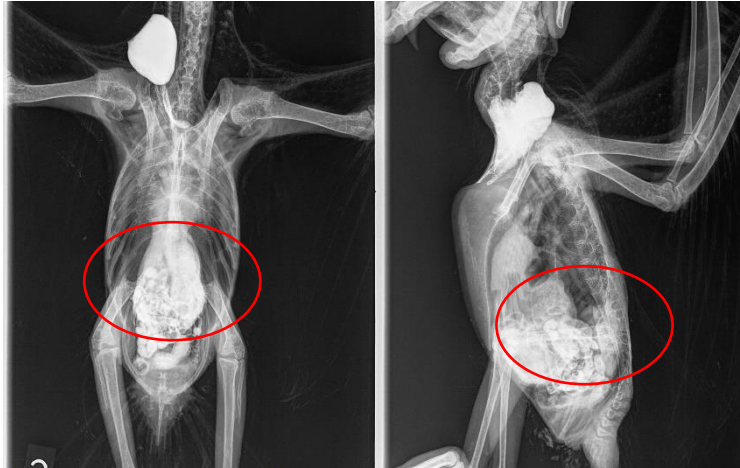

Slika 2. Stjenka proventrikula papige konure sa karakterističnim limfoplazmatskim infiltratom u subserozi ganglija crijeva, kao i infiltracija submukoze (Izvor: GRAY i sur., 2010.)

Danas je definitivna dijagnoza kod živih jedinke moguća uzimanjem uzoraka biopsijom za patohistološku ili citološku pretragu. Najčešće se provodi biopsija proventrikula i ventrikula, te voljke. Ova metoda je invazivna i može biti kobna kod jako bolesnih jedinke (GREGORY i sur., 1996.). Obzirom da se ptice za ove dijagnostičke postupke moraju sedirati, vlasnici često odbijaju takav način dijagnostike (BOATRIGT-HOROWITZ, 2020.).

Kod RTG snimanja može se koristiti i kontrast (barijev sulfat) zbog lakše dijagnostike (Slika 3.). Na rendgenskim snimkama najčešće se nalazi jako prošireni proventrikul koji obuhvaća većinu prostora celomskih šupljina i zračnih vrećica. Pluća i zračne vrećice imaju blagu intersticijsku strukturu koja je najvjerojatnije posljedica regurgitacije i aspiracije ili kroničnosti temeljnog procesa bolesti (ANNON., 2010.).

Biokemijskom i hematološkom pretragom krvi najčešće se ne nalaze promijenjeni parametri (DAHLHAUSEN i OROSZ, 2015.).



Slika 3. RTG snimka afričke sive papige sa vidljivim proširenjem proventrikula (crveni krug).
(Izvor: Zavod za bolesti peradi s klinikom)

Za života se također može uzeti obrisak kloake ili skupni uzorak izmeta za dokaz virusa PCR metodom, no rezultati mogu biti lažno negativni zbog toga što neke ptice ne izlučuju virus prilikom svakog defeciranja (PAYNE i sur., 2012.; JOAO BRANDAO i BEAFRERE, 2013.). Zato se preporučuje da se izmet skupi tri puta u tjednim intervalima (DOVČ i sur., 2016.).

Trenutno se kao najprikladnija dijagnostička metoda za dokaz virusne RNA smatra konvencionalni PCR ili RT-PCR u stvarnom vremenu (rRT-PCR). Nedostatak ovih metoda može biti istovremena detekcija samo jednog određenog virusa, stoga je najbolje koristiti tzv. multiplex PCR, i to onaj u stvarnom vremenu (SIGRIST i sur., 2021.). Ovakav PCR omogućava prepoznavanje konzerviranih regija unutar preklapajućeg X/P gena i koristi se u epidemiološkim studijama za otkrivanje različitih ptičjih bornavirusa.

Zaživotno se može uzeti i uzorak krvi za dokaz virusa ili protutijela, no kod uzorkovanja krvi nije do kraja razjašnjeno da li se uzima uzorak pune krvi, seruma ili plazme. Western Blot metoda koristi se za testiranje seruma ili plazme ptica za dokaz specifičnih protutijela (VILLANUEVA i sur., 2010.). Western Blot i IFA test smatraju se osjetljivim i specifičnim, no i dalje je teško razlikovati bolesne ptice od zdravih ptica nosioca virusa (BOATRIGT-HOROWITZ, 2020.).

Uzimanje perja za dokaz virusa može dovesti do lažno pozitivnih rezultata zbog onečišćenja uzorka koje je moguće zbog prisustva drugih ptica u volijerama (BOATRIGT-HOROWITZ, 2020.).

Kako neki spomenuti dijagnostički postupci mogu nepovoljno utjecati na dobrobit životinja i biti invazivni, moguće ih je ponekad zamijeniti manje stresnim metodama poput uzorkovanja aerosola (zraka) (DOVČ i sur., 2016.).

PDD se uzima u obzir kao diferencijalna dijagnoza kod svih ptica koje pokazuju neurološke ili gastrointestinalne znakove. Diferencijalno dijagnostički u obzir treba uzeti proventrikularne ili ventrikularne opstrukcije, mikobakterije, te bakterijske ili gljivične infekcije proventrikula. Tumori i nalaz stranih tijela u probavnom sustavu također mogu ukazivati na kliničke znakove koje nalazimo i kod PDD-a (ROSSI i sur., 2018.).

2.5. PATOANATOMSKI I PATOHISTOLOŠKI NALAZ

Kod razudbe ptica nalaze se patoanatomske promjene na kloaci, prsnim mišićima, proventrikulu i ventrikulu, crijevima, bubrezima, jetri, slezeni, srcu, mozgu i koži (DE ARAUJO i sur., 2017.).

Za patohistološku pretragu uzimaju se uzorci mozga, živaca, ganglija, proventrikula, ventrikula, jednjaka, kloake, bubrega, nadbubrežne žlijezde, slezene, jetre, pluća, gušterače, oka, mišića i kože. Najčešći nalaz kod patohistološke pretrage je limfoplazmatski infiltrat u ganglijima, proventrikulu i ventrikulu. Također su prisutne i lezije na krvnim žilama mozga i leđne moždine (RAGHAV i sur., 2010.). Patohistološki PDD karakterizira i upala u središnjem i perifernom živčanom sustavu (BERHANE i sur., 2001.).

Lezije su često prisutne u ganglijima probavnog trakta (ganglioneuritis), središnjeg živčanog sustava (encefalitis, mijelitis), te perifernim živcima uključujući ishijatične, brahijalne i vagalne živce (neuritis) i mrežnicu (retinitis). Lezije se također mogu primijetiti u srcu, što dokazuju fokalne i difuzne nekroze miokarda povezane s infiltracijom mononuklearnih stanica (BERHANE i sur., 2001.).

Patohistološkim pretragama tkiva voljke ptica oboljelih od PDD-a dokazani su limfoplazmatski infiltrati unutar mezenteričnih ganglija (GREGORY i sur., 1996.).

Nažalost, ne razviju se u svih ptica spomenute promjene, što su dokazali i RAGHAV i sur. (2010.) kada su od 16 pretraživanih ptica, kod njih 8 potvrdili PDD patohistološkim nalazom, dok u ostalih 8 jedinki nije bilo lezija. Slične rezultate dobili su i OUYANG i sur. (2009.) koji

su istraživali uzorke mozga od 24 ptica. Trinaest tih uzoraka bilo je od ptica kojima je dijagnosticiran PDD, a preostalih 11 uzoraka potjecalo je od ptica koje su bolovale od drugih bolesti. Imunohistokemijskom metodom, provedenom pomoću antiseruma usmjerenog protiv ABV nukleoproteina (N-protein), uočeno je da su stanice koje sadrže ABV N-protein bile prisutne u živčanim tkivima svih 13 ptica s potvrđenim PDD-om. Jedna ptica kojoj prethodno nije dijagnosticiran PDD također je imala ABV N-protein u mozgu. N-protein je bio prisutan u velikom, malom mozgu i leđnoj moždini, čime se podupiru i ostala istraživanja kako je bornavirus etiološki uzročnik PDD-a.

2.6. LIJEČENJE

Davanje potporne terapije poput propulziva metaklopramida i protuupalnih lijekova kao što su celekoksib i meloksikam korisno je u poboljšavanju pasaže kroz probavni sustav i protuupalnog odgovora organizma (JOAO BRANDAO i BEAFRERE, 2017.; BOATRRIGHT-HOROWITZ, 2020.).

Također je bitno uspostaviti prikladnu antibakterijsku i antifungalnu terapiju za suzbijanje crijevnih anaeroba i kvasaca. Probiotici i prebiotici mogu biti korisni u obnovi mikroflore crijeva (ROSSI i sur., 2018.). Kod oboljelih jedinki jetra je također oštećena te se mogu davati biljni preparati poput silimarina i đumbira koji su korisni u smanjenju upale i poboljšanju probave (ROSSI i sur., 2018.).

Ptice zaražene PDD-om mogu klinički ostati zdrave desetljećima, pogotovo ako im se pruža potporna terapija. Svakodnevna njega ptica sa kliničkim simptomima PDD-a sastoji se od hranjenja visoko probavljivom energetski bogatom prehranom poput banana, bundeve, jaja, pirea od krumpira ili riže. Hrana poput jagoda, oraha i jabuka se izbjegava zbog teže probavljivosti. Također je bitno održavati higijenu okoliša i osigurati dovoljno sunčeve svjetlosti (BOATRRIGHT-HOROWITZ, 2020.).

Cjepivo protiv ove bolesti za sad je još uvijek u fazi istraživanja, te se ne koristi rutinski. Istraživanje koje su proveli OLBERT i sur. (2016.) navodi prvu obećavajuću vakcinalnu strategiju u suzbijanju bolesti dilatacije želuca papiga. Naime, intramuskularnom aplikacijom živog cjepiva postigli su imunosti odgovor u ispitivanih ptica, kanarinaca i nimfi, dok s druge

strane nije došlo do razvoja kliničkih znakova bolesti. Korištena su dva virusna vektora: rekombinirani virus Newcastelske bolesti (NDV) i modificirani virus Ankara (MVA). Nimfe koje su primile cjepivo razvile su humoralni imunski odgovor. Protutijela su se mogla izolirati već 11.-14. dana nakon aplikacije (OLBERT i sur., 2016.).

Ranim otkrivanjem zaraženih jedinki te stavljanjem istih u karantenu može se usporiti širenje bolesti. Vrlo je bitno temeljito čišćenje zaraženih volijera kao i redovito održavanje higijene istih korištenjem ultraljubičastog zračenja. Korištenjem dezinficijensa na bazi klora može se inaktivirati bornavirus u prostoriji (BOATRIGT-HOROWITZ, 2020.).

3. RASPRAVA

Nove tehnologije koje dozvoljavaju brzi i učinkovit pregled kliničkih uzoraka na molekularnoj razini, omogućile su otkrivanje dosad nepoznatih virusa. Jedan od takvih virusa svakako je i ptičji bornavirus, za kojeg je dokazano da u papiga uzrokuje bolest dilatacije predželuca (PDD), s teškim limfoplazmatskim ganglioneuritisom i encefalomijelitisom. Do otkrića ovog ptičjeg soja, porodica *Bornaviridae* sastojala se od samo od jednog virusa, koji je uzročnik progresivnog neurološkog poremećaja koji pogađa prvenstveno konje, ovce i neke druge domaće životinje u srednjoj Europi (STAEHELI i sur., 2010.).

Trenutno se najmanje se 8 različitih bornavirusa nalazi u papiga, nazvanih *parrot bornavirus* (PaBV) 1–8, podijeljeni u dvije različite vrste, *Psittaciform 1 orthobornavirus* i *Psittaciform 2 orthobornavirus* (AMARASINGHE i sur., 2018.). Daljnja istraživanja otkrila su da je PABV-4 povezan s neurološkim znakovima, dok je PABV-2 uglavnom povezan sa gastrointestinalnim sustavom (BOATRRIGHT-HOROWITZ, 2020.).

Bolest dilatacije žljezdanog želuca smrtonosna je bolest od koje oboljevaju različite vrste ptica iz porodice *Psittacidea*, iako se prije tridesetak godina smatralo da se pojavljuje samo u ara. Tijekom godina, bolest je nosila različite nazive, od kojih su neki bolest dilatacije predželuca (*proventricular dilatation disease*, PDD), sindrom mršavljenja ara (*macaw wasting syndrome*, MWS), ptičji ganglioneuritis (*avian ganglioneuritis*, AGN) i dr. (GREGORY i sur., 1994.). Zbog zbog širokog spektra kliničkih znakova i prisutnih patoloških promjena, prikladan je naziv „avijski (ptičji) ganglioneuritis“, jer to bolje definira sam proces i skreće fokus s proventrikulusa (HOPPES i SHIVAPRASAD, 2020.).

Još uvijek nisu poznate sve činjenice vezane za prijenos ove bolesti. Čimbenici domaćina kao što su vrsta, starost ili imunosupresija mogu biti značajni za razvoj bolesti, kao i sam genotip virusa (HOPPES i SHIVAPRASAD, 2020.). Vertikalni prijenos nije potvrđen, međutim, infekcija se može razviti nakon izlijevanja ptića.

Klinički znakovi uključuju prvenstveno znakove od strane probavnog i živčanog sustava, kao što su ataksija, gubitak težine, regurgitacija, proventrikularna i crijevna dilatacija, maldigestija i smrt (BOATRRIGHT-HOROWITZ, 2020.). S druge strane, dokazane su i asimptomatske infekcije ABV-om u prirodno zaraženih ptica, tako da naizgled zdrave papige mogu skrivati infekciju tijekom duljeg vremenskog razdoblja (HOPPES i SHIVAPRASAD, 2020.).

Postavljanje sumnje na PDD temelji se na pojavi kliničkih znakova od strane probavnog i živčanog sustava (gubitak težine povezan sa smanjenim apetitom, regurgitacijom, prisutnošću neprobavljenih sjemenki u izmetu, uz proširenje proventrikulusa i proljev; pojava nekoordiniranih kretnji, ataksija, abnormalnih pokreta glave (GREGORY i sur., 1994; STAEHELI i sur., 2010.). U novije vrijeme točna etiološka dijagnoza postavlja se temeljem dokaza virusa specifičnim PCR reakcijama ili biopsijom tkiva. Patohistološkom pretragom postavlja se konačna potvrda, nalazom limfoplazmatskih infiltrata.

PDD treba uzeti u obzir kao diferencijalnu dijagnozu u svake ptice koja ima neurološke znakove, sljepoću odnosno znakove od strane probavnog sustava. Kontrastni RTG snimak zaživotno može pomoći u potvrdi sumnje na ovu bolest (proventrikulus je često jako proširen, ispunjavajući lijevu stranu celomske šupljine) (HOPPEŠ i SHIVAPRASAD, 2020.).

Trenutno nema lijeka protiv PDD, no moguć je produžetak života oboljele ptice primjenom potporne terapije koja uključuje korekciju prehrane, davanje nesteroidnih protuupalnih lijekova ili selektivnih inhibitora COX-2 koji poboljšavaju i produžuju kvalitetu života (JOAO BRANDAO i BEAFRERE, 2017.; BOATRIGHT-HOROWITZ, 2020.).

Vezano za mogućnosti imunoprofilakse PDD-a, do sad je provedeno nekoliko istraživanja koja razmatraju mogućnosti cijepljenja. Nedavno objavljeni radovi o uporabi cjepiva protiv ptičjih bornavirusa prikazali su manje širenje virusa i odgođen tijek infekcija u cijepljenih ptica (OLBERT i sur., 2016.; RUNGE i sur., 2017.).

Kako do ovog trenutna ne postoje efikasna cjepiva, profilaksa se treba temeljiti na monitoringu ovih virusa i provođenju karantene za sve novonabavljene ptice.

4. ZAKLJUČCI

1. Bolest dilatacije predželuca je jedna od najizazovnijih bolesti kod ptica, budući da širenje bolesti još uvijek nije u potpunosti razjašnjeno.
2. Trenutno je poznato kako je etiološki uzročnik ove bolesti bornavirus.
3. Rano otkrivanje bolesti dilatacije žljezdanog želuca u ptica ključno je za uspješno liječenje i preživljavanje, iako ono rijetko nastupa.
4. Iako ne postoji specifično liječenje, najčešće se liječe sekundarne bakterijske infekcije te se preporuča držanje ptica u uvjetima bez stresa.
5. Kako imunoprofilaksa još uvijek nije dostupna, neophodno je provoditi monitoring ovog virusa u jatima ptica i uspostaviti mehanizme karantene za sve novonabavljene ptice.

5. LITERATURA

1. AMARASINGHE, G. K., Y. BÀO, C. F. BASLER, K. GAYA, Y. B. AMARASINGHE, C. F. BASLER, S. BAVARI, M. BEER, N. BEJERMAN, K. R. BLASDELL, A. BOCHNOWSKI, T. BRIESE, A. BUKREYEV, C. H. CALISHER, K. CHANDRAN, P. L. COLLINS, R. G. DIETZGEN, O. DOLNIK, R. DÜRRWALD, J. M. DYE, A. J. EASTON, H. EBIHARA, Q. FANG, P. FORMENTY, R. A. M. FOUCHIER, E. GHEDIN, R. M. HARDING, R. HEWSON, C. M. HIGGINS, J. HONG, M. HORIE, A. P. JAMES, D. JIĀNG, G. P. KOBINGER, H. KONDO, G. KURATH, R. A. LAMB, B. LEE, E. M. LEROY, M. LI, A. MAISNER, E. MÜHLBERGER, S. V. NETESOV, N. NOWOTNY, J. L. PATTERSON, S. L. PAYNE, J. T. PAWESKA, M. N. PEARSON, R. E. RANDALL, P. A. REVILL, B. K. RIMA, P. ROTA, D. RUBBENSTROTH, M. SCHWEMMLE, S. J. SMITHER, Q. SONG, D. M. STONE, A. TAKADA, C. TERREGINO, R. B. TESH, K. TOMONAGA, N. TORDO, J. S. TOWNER, N. VASILAKIS, V. E. VOLCHKOV, V. WAHL-JENSEN, P. J. WALKER, B. WANG, D. WANG, F. WANG, L.-F. WANG, J. H. WERREN, A. E. WHITFIELD, Z. YAN, G. YE, J. H. KUHN (2018.): Taxonomy of the order Mononegavirales: update 2017. *Arch Virol* 162, 2493–2504. <https://doi.org/10.1007/s00705-017-3311-7>
2. ANNONYMOUS (2010.): What is your diagnosis? *J Avian Med Surg* 24 (2), 152-154. doi.org/10.1647/2009-027.1
3. BERHANE, Y., D. A. SMITH, S. NEWMAN, M. TAYLOR, E. NAGY, B. BINNINGTON, B. HUNTER (2001.): Peripheral neuritis in psittacine birds with proventricular dilatation disease. *Avian Pathol* 30, 563–570.
4. BOATRIGHT-HOROWITZ, S. L. (2020.): Avian Bornaviral Ganglioneuritis: Current Debates and Unanswered Questions. *Hindawi Veterinary Medicine International*, Article ID 6563723, January 2020.
5. BULBOW, H., J. WU, D. TURNER, M. MCENTIRE, I. TIZARD (2017.): *Campylobacter* colonization is not associated with proventricular dilatation disease in psittacines. *Veterinary Medicine (Auckland, N.Z.)* 8, 37-40. DOI: 10.2147/vmrr.s137213. PMID: 30050854; PMCID: PMC6042502.
6. DAHLHAUSEN, R., S., OROSZ (2015.): Avian Bornaviral Ganglioneuritis in Clinical Practice. [Microsoft Word - Avian Bornaviral Ganglioneuritis in Clinical Practice.doc \(lafeber.com\)](#)

7. DE ARAUJO, J. L., R. R. RECH, J. J. HEATLEY, J. GUO, P. R. GIARETTA, I. TIZARD, A. RODRIGUES-HOFFMAN (2017a.): From nerves to brain to gastrointestinal tract: A time-based study of parrot bornavirus 2 (PaBV-2) pathogenesis in cockatiels (*Nymphicus hollandicus*). PLOS ONE.
8. DE ARAUJO, J. L., I. TIZARD, HA GUO, J. J. HEATLEY, A. RODRIGUES HOFFMAN, R. R. RECH (2017b.): Are anti-ganglioside antibodies associated with proventricular dilatation disease in birds? PeerJ, doi 10.7717/peerj.3144
9. DOVČ, A., G. JEREB, U. KRAPEŽ, G. GREGURIĆ-GRACNER, S. PINTARIĆ, B.SLAVEC, R. LINDTNER KNIFIC, M. KASTELIC, P. KVAPIL, E. J. MIĆUNOVIĆ, S. VADNJAL, M. OCEPEK, M. ZADRAVEC. O. ZORMAN-ROJS (2016.): Occurrence of Bacterial and Viral Pathogens in Common and Noninvasive Diagnostic Sampling from Parrots and Racing Pigeons in Slovenia. Avian Dis 60, 487–492.
10. GRAY, P., S. HOPPE, P. SUCHODOLSKI, N. MIRHOSSEINI, S. PAYNE, I. VILLANUEVA, H. L. SHIVAPRASAD, K. S. HONKAVUORI, T. BRIESE, S. M. REDDY, I. TIZARD (2010.): Use of Avian Bornavirus Isolates to Induce Proventricular Dilatation Disease in Conures. Emerg Infect Dis 16 (3), 473-479. <https://doi.org/10.3201/eid1603.091257>
11. GREGORY, C. R., K. S. LATIMER, F. D. NIAGRO, B. W. RITCHIE, R. P. CAMPAGNOLI, T. M. NORTON, C. B. GREENACRE (1994.): A review of proventricular dilatation syndrome. J. Assoc. Avian Vet. 8, 69–75.
12. GREGORY, C. R., K.S. LATIMER, R. P. CAMPAGNOLI, B. W. RITCHIE (1996.): Histologic evaluation of the crop for diagnosis of proventricular dilatation syndrome in psittacine birds. J Vet Diagn Invest. 8 (1), 76-80. doi: 10.1177/104063879600800112. PMID: 9026085.
13. GOUGH, R. E., S. E. DRURY, N. A. HARCOURT-BROWN, R. J. HIGGING (1996.): Virus like particles associated with macaw wasting disease. The Veterinary Record 139, 24.
14. GUO, J., I. TIZARD, J. BAROCH, H. L. SHIVAPRASAD, S. L. PAYNE (2015): Avian Bornaviruses in North American Gulls. J Wildl Dis 51 (3), 754-758. doi: 10.7589/2015-01-001.
15. HAMEED, S. S., J. GUO, I. TIZARD, H. L. SHIVAPRASAD, S. PAYNE (2018.): Studies on immunity and immunopathogenesis of parrot bornaviral disease in cockatiels. Virology, 515, 81-91. <https://doi.org/10.1016/j.virol.2017.12.007>.

16. HONKAVUORI, K.S., H. L. SHIVAPRASAD, B. L. WILLIAMS, P. L. QUAN, M. HORNIG, C. STREET, G. PALACIOS, S. K. HUTCHISON, M. FRANCA, M. EGHOLM, T. BRIESE, W. I. LIPKIN (2008.): Novel borna virus in psittacine birds with proventricular dilatation disease. *Emerg. Infect. Dis.* 14, 1883–1886.
17. HOPPE, S., P. L. GRAY, S. PAYNE, H. L. SHIVAPRASAD, I. TIZARD (2010.): The isolation, pathogenesis, diagnosis, transmission, and control of avian bornavirus and proventricular dilatation disease. *Vet Clin North Am. Exotic Animal Practice* 13 (3), 495-508. DOI: 10.1016/j.cvex.2010.05.014.
18. HOPPE, S. M., H. L. SHIVAPRASAD (2020.): Update on Avian Bornavirus and Proventricular Dilatation Disease. *Vet Clin North America: Exotic Animal Practice* 23 (2), 337–351. doi:10.1016/j.cvex.2020.01.00
19. JOAO BRANDAO, L. M. V, H. BEAFRERE (2013.): Clinical update and treatment of selected infectious gastrointestinal diseases in avian species. *J Exot Pet Med*, 101-117.
20. KISTLER, A. L., A. GANCZ, S. CLUBB, P. SKEWES-COX, K. FISCHER, K. SORBER, C. Y. CHIU, A. LUBLIN, S. MECHANI, Y. FARNOUSHI, A. GRENINGER, C. C. WEN, S. B. KARLENE, D. GANEM, J. L. DERISI (2008.): Recovery of divergent avian bornaviruses from cases of proventricular dilatation disease: Identification of a candidate etiologic agent. *Virology* 5, 88. <https://doi.org/10.1186/1743-422X-5-88>
21. LIERZ, M., H. M. HAFEZ, K. S. HONKAVUORI, A. D. GRUBER, P. OLIAS, E. M. ABDELWHAB, A. KOHLS, W. I. LIPKIN, T. BRIESE, R. HAUCK (2009.): Anatomical distribution of avian bornavirus in parrots, its occurrence in clinically healthy birds and ABV-antibody detection. *Avian Pathol* 38 (6), 491–496. doi:10.1080/03079450903349238.
22. LIPKIN, W. I., T. BRIESE (2007.): Bornaviridae. U: *The Virology* (Knipe D. M., R. D. Howley RD, ur.). 5th ed. Williams & Wilkins, Philadelphia, SAD. Str. 1829–1851.
23. LIPKIN, W. I., T. BRIESE, M. HORNIG (2011.): Borna disease virus—fact and fantasy. *Virus Res* 162, 162–172.
24. OLBERT, M., A. ROMER-OBERDORFER, C. HERDEN, S. MALBERG, S. RUNGE, P. STAEHELI, D. RUBBENSTROTH (2016.): Viral Vector vaccines expressing nucleoprotein and phosphoprotein genes of avian bornaviruses ameliorate homologous challenge infections in cockatiels and common canaries. *Sci Rep* 6, 36840. <https://doi.org/10.1038/srep36840>
25. OUYANG, N., R. STORTS, Y. TIAN, W. WIGLE, I. VILLANUEVA, N. MIRHOSSEINI, S. PAYNE, P. GRAY, I. TIZARD (2009.): Histopathology and the

- detection of avian bornavirus in the nervous system of birds diagnosed with proventricular dilatation disease. *Avian Pathol* 38 (5), 393-401. doi: 10.1080/03079450903191036.
26. PAYNE, S. L., P. DELNATTE, J. GUO, J. J. HEATLEY, I. TIZARD, A. DALE (2012): Birds and Bornaviruses. *Animal Health Res Rev* 13 (2), 145–156.
27. PIEPENBRING, A. K., D. ENDERLEIN, S. HERZOG, B. AL-IBADI, U. HEFFELS-REDMANN, J. HECKMANN, H. LANGE-HERBST, C. HERDEN, M. LIERZ (2016.): Parrot Bornavirus (PaBV)-2 isolate causes different disease patterns in cockatiels than PaBV-4. *Avian Pathol* 45, 156-168.
28. PINTO, M. C., H. CRAVEIRO, J. JOHANSSON WENSMAN, J. CARVARLHEIRA, M. BERG, G. THOMPSON (2019.): Bornaviruses in naturally infected *Psittacus erithacus* in Portugal: insights of molecular epidemiology and ecology. *Inf Ecol Epidemiol* 9, 1685632.
29. RAGHAV, R., M. TAYLOR, J. DELAY, D. OJKIC, D. L. PEARL, A.L. KISTLER, J. L. DERISI, D. GANEM, D. A. SMITH (2010.): Avian bornavirus is present in many tissues of psittacine birds with histopathologic evidence of proventricular dilatation disease. *J Vet Diagn Invest* 22, 495–508.
30. ROSSI, G., R. D. DAHLHAUSEN, L. GALOSI, S. E. OROSZ (2018.): Avian Ganglioneuritis in Clinical Practice. *Vet Clin North Am Exot Anim Pract* 21 (1), 33-67. doi: 10.1016/j.cvex.2017.08.009. PMID: 29146031.
31. RUBBENSTROTH, D., V. SCHMIDT, M. RINDER, M. LEGLER, S. TWIETMEYER, P. SCHWEMMER, V. M. CORMAN (2016.): Phylogenetic Analysis Supports Horizontal Transmission as a Driving Force of the Spread of Avian Bornaviruses. *PLoS One* 18, 11(8):e0160936. doi: 10.1371/journal.pone.0160936.
32. RUNGE, S., M. OLBERT, C. HERDEN, S. MALBERGB, A. RÖMER-OBBERDÖRFER, P. STAEHELI, D. RUBBENSTROTH (2017.): Viral vector vaccines protect cockatiels from inflammatory lesions after heterologous parrot bornavirus 2 challenge infection. *Vaccine* 35 (4), 557–563.
33. SASSA, Y., V. N. BUI, K. SAITOH, Y. WATANABE, S. KOYAMA, D. ENDOH, M. HORIE, K. TOMONAGA, T. FURUYA, M. NAGAI, T. OMATSU, K. IMAI, H. OGAWA, T. MIZUTANI (2015.): Parrot bornavirus-2 and -4 RNA detected in wild bird samples in Japan are phylogenetically adjacent to those found in pet birds in Japan. *Virus Genes* 51 (2), 234-43. doi: 10.1007/s11262-015-1240-7.

34. SILVA, A. S. G., T. FREITAS RASO, E. AZEVEDO COSTA, S. Y. M. GOMEZ, N. R. DA SILVA MARTINS (2020.): Parrot bornavirus in naturally infected Brazilian captive parrots: Challenges in viral spread control. Plos One, June 2020.
35. SIGRIST, B., J. GEERS, S. ALBINI, D. RUBBENSTROTH, N. WOLFRUM (2021.): A New Multiplex Real-Time RT-PCR for Simultaneous Detection and Differentiation of Avian Bornaviruses. Viruses 13 (7), 1358.. doi:10.3390/v13071358
36. STEINMETZ, A., M. PEES, V. SCHMIDT, M. WEBER, M.-E. KRAUTWALD-JUNGHANN, G. OECHTERING (2008.): Blindness as a sign of proventricular dilatation disease in a grey parrot (*Psittacus erithacus erithacus*). J Small Anim Pract 49, 660–662. DOI: 10.1111/j.1748-5827.2008.00608.x
37. VILLANUEVA I., P. GRAY, N. MIRHOSSEINI, S. PAYNE, S. HOPPES, K. HONKAVUORI, K. BRIESE, T. THOMAS, D. TURNER, I. TIZARD (2010.): The diagnosis of proventricular dilatation disease: Use of a Western blot assay to detect antibodies against avian Borna virus. Vet Microbiol 143, 196-201. 10.1016/j.vetmic.2009.11.041.
38. ZIMMERMANN, V., M. RINDER, B. KASPERS, P. STAEHELI, D. RUBBENSTROTH (2014.): Impact of antigenic diversity on laboratory diagnosis of Avian bornavirus infections in birds J Vet Diag Invest 26 (6), 769-777.

6. SAŽETAK

Bolest dilatacije žljezdanog želuca prvi je puta opisana sredinom 1970-ih. Danas se smatra kako je ova bolest jedna od najizazovnijih u liječenju ptica, budući da sve ptice ne pokazuju kliničke znakove bolesti. Zaraziti se mogu sve vrste ptica, posebno papige, neovisno o spolu i dobi te zemljopisnoj rasprostranjenosti. Danas je poznato kako je uzročnik ove bolesti bornavirus, te se trenutno u papiga nalazi najmanje 8 različitih bornavirusa, nazvanih PaBV 1–8, podijeljeni u dvije različite vrste, *Psittaciform 1 orthobornavirus* i *Psittaciform 2 orthobornavirus* (AMARASINGHE i sur., 2018.). Daljnja istraživanja otkrila su da je PABV-4 povezan s neurološkim znakovima, dok je PABV-2 uglavnom povezan sa gastrointestinalnim sustavom (BOATRRIGHT-HOROWITZ, 2020.).

Postavljanje sumnje na PDD temelji se na pojavi kliničkih znakova od strane probavnog i živčanog sustava (od gubitak težine i regurgitacije do značajnog proširenje proventrikulusa, te nekoordiniranih kretnji i drugih znakova od strane živčanog sustava) (GREGORY i sur., 1994; STAEHELI i sur., 2010.). Zaživotno bolest se može dijagnosticirati na temelju kliničke slike, RTG snimanja ili biopsijom tkiva, dok se konačna dijagnoza postavlja patoanatomskom pretragom, nalazom limfoplazmatskih infiltrata.

Liječenje oboljelih ptica nije uspješno, no savjetuje se potporna terapija kako bi se produžio životni vijek ptice. Cjepivo protiv ove bolesti još uvijek se ne koristi, stoga su rano otkrivanje zaraženih jedinki i karantena jedini mehanizmi usporavanja širenja ove bolesti.

Ključne riječi: ptice, bolest dilatacije žljezdanog želuca, borna virus

7. SUMMARY

Proventricular dilatation diseases in birds

Proventricular dilatation disease was first described in the mid-1970s. Today, this avian disease is considered to be one of the most challenging, as not all birds show clinical signs of the disease. Different species of birds can be infected, especially parrots, regardless of sex and age and geographical distribution. Today, it is known that the etiological cause of this disease is bornavirus, and currently there are at least 8 different bornaviruses in parrots, called PaBV 1–8, divided into two different species, *Psittaciform 1 orthobornavirus* and *Psittaciform 2 orthobornavirus* (AMARASINGHE et al., 2018). Further research found that PABV-4 was associated with neurological signs, whereas PABV-2 was mainly associated with the gastrointestinal system (BOATRIGT-HOROWITZ, 2020).

Suspicion of PDD is based on the occurrence of clinical signs by the digestive and nervous systems (from weight loss and regurgitation to significant dilatation of the proventriculus, and uncoordinated movements and other signs by the nervous system) (GREGORY et al., 1994; STAEHELI et al. , 2010). Disease can be diagnosed on the basis of clinical signs, radiological examination or tissue biopsy, while the final diagnosis is made by pathoanatomical examination, finding lymphoplasmatic infiltrates.

Treatment of diseased birds is not successful, but supportive therapy is advised to prolong the life of the bird. The vaccine against this disease is still not routinely used, so early detection of infected individuals and quarantine are the only mechanisms to slow the spread of this disease.

Key words: birds, proventricular dilatation diseases, bornavirus

8. ŽIVOTOPIS

Rođena sam 13. ožujka 1990. godine u Zagrebu gdje sam i odrasla. Osnovnu školu „Matka Laginje“ upisala sam 1997., a 1999. osnovnu glazbenu školu Pavao Markovac, smjer glasovir.

II. gimnaziju u Zagrebu upisala sam 2005. godine. Veterinarski Fakultet Sveučilišta u Zagrebu upisala sam 2009. godine.

Tijekom pohađanja srednje škole i studija aktivno sam radila na kinološkim događanjima – izložbama.

Godine 2015. pokrenula sam vlastitu firmu „Pets Only“.