

REHABILITACIJA PASA SA POREMEĆAJIMA ŽIVČANOG SUSTAVA

Babić, Kristina

Master's thesis / Diplomski rad

2021

Degree Grantor / Ustanova koja je dodijelila akademski / stručni stupanj: **University of Zagreb, Faculty of Veterinary Medicine / Sveučilište u Zagrebu, Veterinarski fakultet**

Permanent link / Trajna poveznica: <https://um.nsk.hr/um:nbn:hr:178:550263>

Rights / Prava: [In copyright / Zaštićeno autorskim pravom.](#)

Download date / Datum preuzimanja: **2024-07-07**



Repository / Repozitorij:

[Repository of Faculty of Veterinary Medicine -
Repository of PHD, master's thesis](#)



SVEUČILIŠTE U ZAGREBU

VETERINARSKI FAKULTET

Kristina Babić

**REHABILITACIJA PASA SA
POREMEĆAJIMA ŽIVČANOG SUSTAVA**

Diplomski rad

Zagreb, 2021. godina

VETERINARSKI FAKULTET SVEUČILIŠTA U ZAGREBU

ZAVOD ZA RENDGENOLOGIJU, ULTRAZVUČNU DIJAGNOSTIKU I FIZIKALNU
TERAPIJU

Predstojnik Zavoda:

Prof. dr. sc. Damir Stanin

Mentor:

Izv. prof. dr. sc. Zoran Vrbanac

Članovi povjerenstva za obranu diplomskog rada:

1. Prof. dr. sc. Damir Stanin
2. Doc. dr. sc. Hrvoje Capak
3. Izv. prof. dr. sc. Zoran Vrbanac
4. Izv. prof. dr. sc. Nika Brkljača Bottegaro

ZAHVALA

Zahvaljujem svojem mentoru izv. prof. dr. sc. Zoranu Vrbancu na pomoći i savjetima tijekom pisanja ovog diplomskog rada.

Veliko hvala mojoj obitelji na iznimno velikom strpljenju, podršci do neba i stalnom poticanju.

Mojoj smeđoj Lili koja je bila inspiracija za ovaj rad i pokazala mi što znači biti borac kada je teško.

Zahvaljujem i dragim prijateljima koji su mi bili podrška u zadnjoj fazi ovog poglavlja.

POPIS KRATICA

CŽŠ – centralni živčani sustav

PŽŠ – periferni živčani sustav

SCI – *eng.* spinal cord injury (ozljeda leđne moždine)

AIP – akutni idiopatski poliradikuloneuritis

ACP – *eng.* acute canine polyradiculoneuritis (akutni poliradikuloneuritis pasa)

GBS - Guillian-Barré sindrom

BDMN – bolest donjih motornih neurona

BGMN – bolest gornjih motornih neurona

CN – *eng.* cranial nerve (kranijalni živac)

MRI – *eng.* magnetic resonance imaging (magnetska rezonancija)

CT – *eng.* computerised tomography (kompjuterizirana tomografija)

ROM – *eng.* range of motion (raspon pokreta)

PROM – *eng.* passive range of motion (pasivni raspon pokreta)

NMES – *eng.* neuromuscular electrical stimulation (neuromuskularna električna stimulacija živca)

TENS – *eng.* transcutaneous electrical nerve stimulation (transkutana električna živčana stimulacija)

POPIS SLIKA

Slika 1. MRI Hansen Tip I ekstruzija međukralježnog diska.....	5
Izvor: https://www.fitzpatrickreferrals.co.uk/neurology/intervertebral-disc-disease/	
Slika 2. MRI Hansen Tip I ekstruzija međukralježnog diska torakolumbalne kralježnice.....	5
Izvor: https://www.fitzpatrickreferrals.co.uk/neurology/intervertebral-disc-disease/	
Slika 3. MRI Hansen Tip II protruzija međukralježnog diska	6
Izvor: https://www.fitzpatrickreferrals.co.uk/neurology/intervertebral-disc-disease/	
Slika 4. Hansen Tip II bolest međukralježnog diska MRI torakolumbalni segment kralježnice	6
Izvor: https://www.fitzpatrickreferrals.co.uk/neurology/intervertebral-disc-disease/	
Slika 5. Hansen Tip III bolest međukralježnog diska	7
Izvor: https://www.fitzpatrickreferrals.co.uk/neurology/intervertebral-disc-disease/	
Slika 6. Test propriocepcije	10
Izvor: https://www.cliniciansbrief.com/article/step-step-neurologic-examination	
Slika 7. Opterećenje prednjih nogu.....	11
Izvor: https://www.cliniciansbrief.com/article/step-step-neurologic-examination	
Slika 8. Metoda poskakivanja.....	11
Izvor: https://www.cliniciansbrief.com/article/step-step-neurologic-examination	
Slika 9. Jednostrano hodanje	12
Izvor: https://www.cliniciansbrief.com/article/step-step-neurologic-examination	
Slika 10. Pregled patelarnog refleksa.....	13
Izvor: https://www.cliniciansbrief.com/article/step-step-neurologic-examination	
Slika 11. Ispitivanje refleksa fleksora prednje i stražnje noge	14
Izvor: https://www.cliniciansbrief.com/article/step-step-neurologic-examination	
Slika 12. Ispitivanje perinealnog refleksa	15
Izvor: https://www.cliniciansbrief.com/article/step-step-neurologic-examination	
Slika 13. Test panikulus refleks.....	15
Izvor: https://www.cliniciansbrief.com/article/step-step-neurologic-examination	
Slika 14. Palpebralni refleks.....	16
Izvor: https://todaysveterinarypractice.com/wp-content/uploads/sites/4/2015/02/TVP_2013_Neuro_CranialNerve_Handout.pdf	
Slika 15. Odgovor na prijetnju.....	16
Izvor: https://www.cliniciansbrief.com/article/step-step-neurologic-examination	

Slika 16. Pupilarni refleks	17
Izvor: https://www.cliniciansbrief.com/article/step-step-neurologic-examination	
Slika 17. Okulocefalički refleks.....	17
Izvor: https://www.cliniciansbrief.com/article/step-step-neurologic-examination	
Slika 18. Refleks gutanja.....	18
Izvor: Dewey, C. W., da Costa, R. C. (2016.): Practical Guide to Canine and Felie Neurology, pp 20	
Slika 19. Pregled jezika, pokretljivost i simetrija	18
Izvor: https://www.cliniciansbrief.com/article/step-step-neurologic-examination	
Slika 20. Pas stoji uz pomoć dizalice i lopte za vježbanje	22
Izvor: Sims, C., R. Waldron, D. J. Marcellin – Little (2015): Rehabilitation and Physical Therapy for the Neurologic Veterinary Patient In: Vet. Clin. Small Anim. Issue 45., pp. 123-143	
Slika 21 - Aktivno potpomognuto stajanje.....	23
Izvor: privatna arhiva	
Slika 22. Istezanje kuka.....	24
Izvor: https://www.ndsr.co.uk/specialist-referral-service/pet-health-information/neurology/canine-pelvic-limb-physiotherapy	
Slika 23 - Vježbe pomicanje težine na stražnjim nogama.....	25
Izvor: Millis, D., Levine, D. (2014.): Canine Rehabilitation and Physical Therapy, pp 487	
Slika 24. Vježba sa kikiriki loptom.....	26
Izvor: http://rehabvets.org/	
Slika 25. Podij za ravnotežu	27
Izvor: https://www.activedogsports.com/what-is-a-dog-agility-wobble-board-and-how-is-it-used/	
Slika 26. Potpomognuto kretanje pomoću remena za stražnje noge	27
Izvor: http://pasos.com.hr/proizvodi/remeni-za-straznje-noge/	
Slika 27. Vježbe na Cavaletti tračnicama.....	28
Izvor: privatna arhiva	
Slika 28. Masaža	29
Izvor: https://www.k9-massage.co.uk/	
Slika 29. Akupunktura.....	30
Izvor: Formenton, M., (2011.): Physical therapy in dogs: applications and benefits, Orthopedic Conditions in Cats and Dogs - Veterinary Focus - Vol. 21(2) - Jun. 2011, pp. 11-17	
Slika 30. - Elektro akupunktura	30

Izvor: https://www.kenoshanews.com/life/health/caring-for-senior-dogs/article_5bc2d8b7-9587-5360-b915-f1425d3d8764.html

Slika 31. Elektroterapija..... 31

Izvor: Sims, C., R. Waldron, D. J. Marcellin – Little (2015): Rehabilitation and Physical Therapy for the Neurologic Veterinary Patient In: Vet. Clin. Small Anim. Issue 45., pp. 123-143

Slika 32. Primjena terapijskog ultrazvuka..... 32

Izvor: <https://www.torontodogrehab.com/animal-rehabilitation-treatment-options/therapeutic-ultrasound-for-dogs/>

Slika 33. Hidroterapija u bazenu sa pomičnom trakom 34

Izvor: <https://canineaquafitness.ca/services/aquatic-therapy/>

POPIS TABLICA

Tablica 1 - Uzroci neuroloških bolesti (Izvor: Pirkić, ur. Herak-Perković i sur., 2012.).....	9
Tablica 2 - Stupnjevanje spinalnih refleksa (Vnuk, 2009.).....	13
Tablica 3 – Lokalizacija ozljede (Izvor: Millis i Levine, 2014.).....	19
Tablica 4 - Smjernice za određivanje statusa pacijenta (Izvor: Sims i sur., 2015.).....	20

SADRŽAJ

1	Uvod.....	1
2	Poremećaji živčanog sustava.....	2
2.1	Anatomija mišićnog i živčanog sustava.....	2
2.1.1	Mišićni sustav	2
2.1.2	Živčani sustav	3
2.2	Poremećaji centralnog živčanog sustava.....	4
2.2.1	Bolest međukralježnog diska.....	4
2.3	Poremećaji perifernog živčanog sustava.....	7
2.3.1	Akutni idiopatski poliradikuloneuritis (AIP)	8
3	Fizikalni pregled	9
3.1	Neurološki pregled.....	9
3.1.1	Spinalni refleksi.....	12
3.1.2	Miotatski refleksi	13
3.1.3	Refleksi fleksora	14
3.1.4	Perinealni (analni) refleks	15
3.1.5	Panikulus refleks (<i>m. cutaneus trunci</i> – kutani refleksi debla)	15
3.1.6	Pretraga kranijalnih živaca.....	16
3.1.7	Nocicepcija – percepcija boli	18
3.1.8	Interpretacija neurološke pretrage	19
3.2	Dodatne pretrage.....	19
4	Fizikalno terapijski protokoli.....	20
4.1	Potporna njega pacijenata sa neurološkom bolesti	21
4.2	Terapijske vježbe	22
4.2.1	Vježbe raspona pokreta i istezanja.....	23
4.2.2	Vježbe za propriocepciju i ravnotežu.....	25
4.3	Masaža.....	28
4.4	Akupunktura	29
4.5	Elektroterapija.....	30
4.6	Terapijski ultrazvuk	32
4.7	Hidroterapija.....	33

5	Rasprava	35
6	Zaključci	36
7	Literatura	37
8	Sažetak	39
9	Summary	40
10	Životopis.....	41

1 Uvod

Živčani sustav odgovoran je za interakciju podražaja-odgovora između okoliša i organizma, regulaciju i koordinaciju drugih tjelesnih sustava, zajedno s kontrolom endokrinih, imunoloških i osjetilnih organa (König i Liebich, 2004).

Ako se uzme u obzir da se živčani sustav kod živih organizama razvija već nekoliko stotina milijuna godina lako je zaključiti da se do današnjeg dana razvio u jedan od najkompleksnijih bioloških sustava u živim organizama koji je predmet multidisciplinarnih istraživanja.

Zbog svoje složenosti, živčani sustav je isto tako podložan i različitim vrstama negativnih utjecaja odnosno poremećajima. Upravo zbog svoje kompleksne građe i strukture, liječenje i rehabilitacija živčanog sustava predstavlja granu medicinske znanosti koja se kontinuirano razvija i nadograđuje.

Tema ovog rada je usmjerena na rehabilitaciju pasa sa poremećajima živčanog sustava. U tu svrhu će se kroz naredna poglavlja objasniti građa i podjela živčanog sustava, neki od njegovih poremećaja sa usmjerenjem na one koji se javljaju u pasa, fizikalne preglede nužne za utvrđivanje vrste poremećaja te određivanje odgovarajućih fizikalno terapijskih protokola za rehabilitaciju živčanog sustava u pasa.

2 Poremećaji živčanog sustava

2.1 Anatomija mišićnog i živčanog sustava

2.1.1 Mišićni sustav

Kontroliran voljno, autonomno ili pod utjecajem hormona (ovisno o tipu mišića), mišićni sustav u ljudi i životinja omogućava niz funkcija poput kretanja, držanja, cirkulacije krvi, probave, disanja itd. Zbog tog velikog broja funkcija, otprilike 40 - 50 % tjelesne mase može se pripisati mišićnom sustavu.

Postoje tri vrste mišićnih stanica životinjskog tijela: glatka, srčana i skeletna. Svaku od njih karakteriziraju ne samo mikroskopske strukturne razlike, već i lokalizacija, funkcija i inervacija (Reece, 2009.).

Glatka mišićna vlakna, vretenasta po građi, inervirana su pod utjecajem autonomnog živčanog sustava ili hormona. Nemaju vidljivu prugavost iz razloga što nakupine miofilamenta nisu poredane kao u skeletnih mišićnih vlakana.

Glatka mišićna vlakna nalaze se u stijenkama šupljih organa, krvnim žilama, kao i u zajednici sa žlijezdama, slezenom, očnom jabučicom i dlačnim folikulima kože (Šehić, 2014.).

Srčana mišićna vlakna se nalaze samo u srcu. Srce je građeno od triju glavnih vrsta srčanog mišića: atrijskog mišića, ventrikularnog mišića i specijaliziranih podražljivih i vodljivih mišićnih vlakana. Atrijski i ventrikularni mišić kontrahiraju se gotovo na isti način kao i skeletni mišići, s tim što u srčanom mišiću kontrakcija traje mnogo dulje (Guyton i Hall, 2017.). Mikroskopski gledano za razliku od glatkih mišićnih vlakna imaju određenu izraženu prugavost. Srčano mišićje je isključivo pod autonomnom kontrolom.

Skeletni mišići čine većinski dio mišićnog tkiva u tijelu životinja. Drugi naziv za skeletne mišiće su poprečno prugasti mišići zbog mikroskopski gledano izražene prugavosti. Za razliku od glatkog i srčanog mišićja, skeletno mišićje je uglavnom svjesno kontrolirano. Skeletno mišićje je inervirano putem spinalnih i kranijalnih živaca. Kontrakcijom skeletnih mišića dolazi do pomicanja određenog dijela tijela ili pružanja otpora. Možemo ih podijeliti na: fleksore, ekstenzore, aduktore ili abduktore ovisno o tome koji pokret izvode.

Kao jedno od najprilagodljivijih tkiva u tijelu, mišićna vlakna imaju mogućnost adaptacije na vanjske podražaje. Npr., kao reakcija na vježbu doći će do povećanja opsega mišićnog tkiva, tj. hipertrofije. Suprotno tome, doći će do atrofije, smanjivanja opsega mišićnog tkiva ukoliko je organizam izložen bolestima, kod postoperativnog oporavka, imobilizacije ili nekorištenja dijela tijela.

Dodatne strukture koje se pojavljuju s mišićima - sezamoidne kosti, burze, sinovijalne ovojnice, tetive i fascije - od velikog su fiziološkog i kliničkog značaja (Šehić, 2014.).

2.1.2 Živčani sustav

Živčani sustav je složena komunikacijsko-senzorička mreža koja omogućava životinji reakciju na vanjske i unutarnje podražaje organizma tako što percipira podražaje, procesuiraju njihovo značenje i kao rezultat daje odgovor na primljeni podražaj.

Živčani sustav se dijeli na centralni i periferni živčani sustav te je građen od neurona.

Neuron (živčana stanica) sastoji se od staničnog tijela i svih njegovih izdanaka, dendrita i aksona (Reece, 2009.).

Ulazni signali dopijevaju u taj neuron preko sinapsa smještenih uglavnom na neuronskim dendritima, ali i preko sinapsa na staničnom tijelu (Guyton i Hall, 2017.).

Suprotno tome, izlazni signal putuje jednim jedinim aksonom koji odlazi iz neurona. Od tog se aksona zatim mogu odvajati mnogi ogranci koji se protežu u druge dijelove živčanoga sustava ili u periferna područja tijela (Guyton i Hall, 2017.).

Centralni živčani sustav

Dijelovi centralnog živčanog sustava su mozak i leđna moždina.

Mozak je kontrolni organ u tijelu i odgovoran je za regulaciju, koordinaciju i integraciju ostatka živčanog sustava (König i Liebich, 2004.).

Mozak se može podijeliti na sljedeće glavne dijelove: veliki mozak (*cerebrum*), mali mozak (*cerebellum*) i moždanog debla koje se sastoji od produžene moždine (*medulla oblongata*), mosta (*pons*) i srednjeg mozga (mesencephalon).

Leđna moždina je kaudalni nastavak produžene moždine. Uočljiva je segmentacija (povezanost sa segmentima kralježaka), pri čemu svaki segment stvara par spinalnih živaca. Prima osjetna aferentna (ulazna) vlakna putem dorzalnih korijena spinalnih živaca i odaje eferentna (odljevna) motorna vlakna ventralnim korijenima spinalnih živaca (Reece, 2009.).

Periferni živčani sustav

Periferni živčani sustav je nastavak CŽS-a te služi za slanje informacija primljenih iz okoline prema CŽS te isto tako za slanje informacija od CŽS prema ostatku tijela.

PŽS se sastoji od 12 pari kranijalnih živaca koji izlaze iz mozga te spinalnih živaca koji izlaze iz leđne moždine.

Dok leđna moždina prolazi niz kralježnični kanal, svaki segment koji odgovara kralješki, daje par spinalnih živaca - jedan s desne strane i jedan s lijeve strane. Ti su živci numerirani prema broju spinalnog kralješka koji se nalazi ispred (Aspinall i O'Reilly, 2005.).

Svaki spinalni živac se sastoji od dorzalnog korijena koji privodi senzorne impulse prema leđnoj moždini i ventralnog korijena koji odvodi motorne impulse od leđne moždine.

Autonomni živčani sustav

Autonomni živčani sustav inervira eferentnim neuronima srce, glatku muskulaturu i žlijezde organa i žila te vodi i koordinira (regulira) funkciju unutarnjih organa. Ove se aktivnosti uglavnom provode bez svjesne kontrole (organizam ih općenito nije svjestan) (Budras i sur., 2007.).

2.2 Poremećaji centralnog živčanog sustava

Najčešće neurološke bolesti centralnog živčanog sustava (CŽS) kod pasa su ozljede leđne moždine.

Ozljede leđne moždine javljaju se kao kompresija, kontuzija, naprezanje ili distrakcija pod utjecajem vanjskih sila, poput akutne bolesti intervertebralnog diska, fibrokartilaginozne embolije, padova i prometnih nesreća (Sims i sur., 2015.).

Traumatska ozljeda leđne moždine (SCI) bolest je s teškim posljedicama za pse, uključujući parezu ili paralizu i/ili urinarnu i fekalnu inkontinenciju. Patofiziološke posljedice ozljeda leđne moždine uzrokovane su primarnim i sekundarnim mehanizmima ozljeda. Primarni mehanizmi ozljeda su npr. ekstrudirani fragment intervertebralnog diska koji uzrokuje ozljede krvnih žila, živčanog i potpornog tkiva leđne moždine. Sekundarni mehanizmi ozljeda uzrokuju fizičko širenje primarne ozljede i rezultat je različitih biokemijskih i vaskularnih procesa (Webb i sur., 2010.).

Dekompresivna kirurgija indicirana je kod nekih pacijenata. Fizikalna terapija se obično usredotočuje na intenzivno liječenje boli i potpurnu njegu odmah nakon operacije, pri čemu se prilično brzo prelazi na podizanje mobilnosti i vraćanja motoričkih funkcija (Sims i sur., 2015.).

2.2.1 Bolest međukralježnog diska

Kod pasa su najčešće degenerativne bolesti diska.

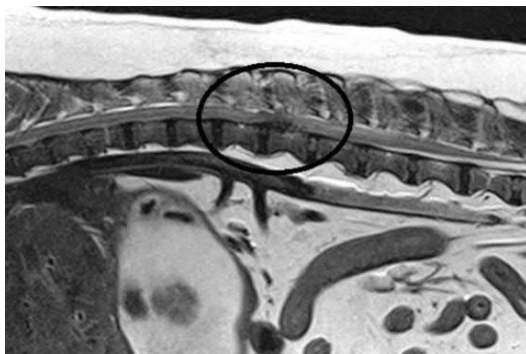
Najbitnija, uz dob vezana biokemijska promjena je gubitak vode i proteoglikana, osobito u jezgri, kao i rast udjela nekolaženih bjelancevina (Pirkić, 2009.).

Hondrodistrofični psi, koji karakteristično imaju nerazmjerno kratke i zakrivljene ekstremitete, na primjer, baset, jazavčar, pekinezer i shi-tzu, pate od ranih degenerativnih promjena na disku zbog čega će vjerojatno imati herniju. Kada se međukralježni diskovi hondrodistrofičnih pasa degeneriraju, oni se mogu kalcificirati čineći diskove vidljivim na radiogramima (Fitzpatrick, 2019.).

Degeneracija diska rezultira smanjenom sposobnošću apsorpcije udara, a u konačnici može dovesti do hernije diska i kompresije leđne moždine. Vrste diskus hernije često se opisuju kao Hansenov tip I (degeneracija i ekstruzija jezgre) i Hansenov tip II (degeneracija i izbočina prstenaste fibroze) (Fitzpatrick, 2019.).

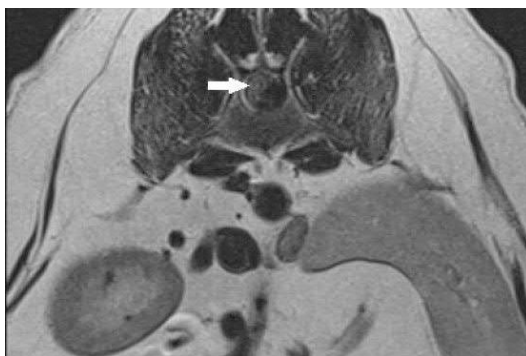Hansenova bolest diska tipa I

Najčešće se javlja kod pasa malih pasmina u dobi od 2 godine i više, iako mogu biti zahvaćene i veće pasmine. Pojava kliničkih znakova općenito je akutna, tj. iznenadna. Stupanj kliničkih znakova je promjenjiv, ali utječe na prognozu, kao i trajanje kliničkih znakova. Hansenova bolest diska tipa I najlakše se opisuje kao 'ekstruzija' ili 'hernija' unutarnjeg sadržaja međukralježnog diska. Normalni disk je elastičan i poput gela - dopušta savijanje, rastezanje i uvijanje kralježaka. U bolesnom disku *nucleus pulposus* postaje tvrd i više se ne može stisnuti. Posljedično, normalni pokreti (osobito uvijanje) stvaraju nepodnošljivo opterećenje diska i na kraju dolazi do hernijacije ili ekstruzije jezgre uzrokujući kompresiju leđne moždine. Klinički znakovi variraju od boli do paralize (Fitzpatrick, 2019.).



Slika 1. MRI Hansen Tip I ekstruzija međukralježnog diska

(Izvor: <https://www.fitzpatrickreferrals.co.uk/neurology/intervertebral-disc-disease/>)

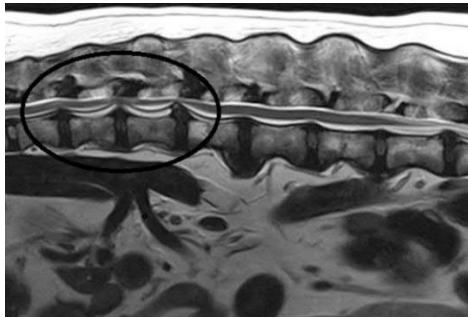


Slika 2. MRI Hansen Tip I ekstruzija međukralježnog diska torakolumbalne kralježnice

(Izvor: <https://www.fitzpatrickreferrals.co.uk/neurology/intervertebral-disc-disease/>)

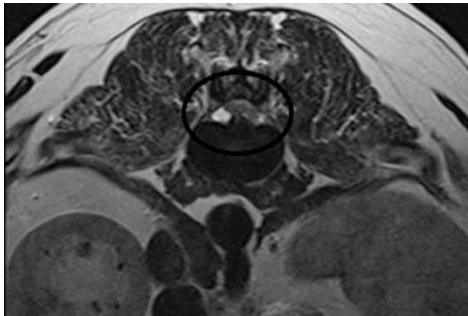
Hansenova bolest diska tipa II

Javlja se kod nehondrodistrofičnih pasa. Umjesto istiskivanja središta diska dolazi do ispupčenja i izbočenja prstena, vanjskog dijela diska. Prsten (*annulus*) prsne, a fragment prstena bude ekstrudiran u kralježnični kanal komprimirajući leđnu moždinu. Klinički znakovi slični su kao kod pacijenata s Hansenovom bolešću tipa I. Kod većine pasa javlja se akutno, ali se povremeno znakovi razvijaju podmuklo i postupno. Psi srednjih i velikih pasmina u dobi od 5-12 godina najčešće obolijevaju (Fitzpatrick, 2019.).



Slika 3. MRI Hansen Tip II protruzija međukralježnog diska

(Izvor: <https://www.fitzpatrickreferrals.co.uk/neurology/intervertebral-disc-disease/>)

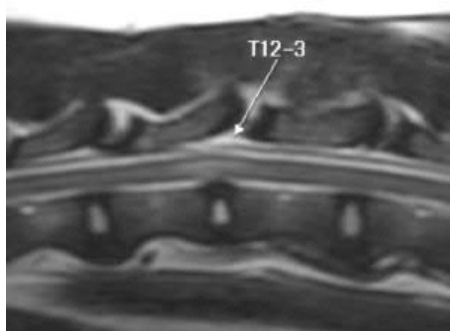


Slika 4. Hansen Tip II bolest diska, MRI torakolumbalni segment kralježnice

(Izvor: <https://www.fitzpatrickreferrals.co.uk/neurology/intervertebral-disc-disease/>)

Hansenova bolest diska tipa III

Hansenova bolest diska tipa III poznata je i kao "gunshot" kod koje fragment jezgre strelovitom brzinom prodre u kralježnični kanal i često probija leđnu moždinu. Dolazi do naglog početka bolesti kod traume ili ozljede pri vježbama sa velikim naporima. Ozljeda ne rezultira stalnom kompresijom leđne moždine, a pacijenti se fizikalnom terapijom obično oporavljaju bez kirurške intervencije. Kod vrlo teških slučajeva dolazi do mijelomalacije leđne moždine, što može dovesti do paralize dišnog sustava i posljedično smrti (Fitzpatrick, 2019.).



Slika 5. Hansen Tip III bolest međukralježnog diska

(Izvor: <https://www.fitzpatrickreferrals.co.uk/neurology/intervertebral-disc-disease/>)

Fizikalna terapija ima vitalnu ulogu u liječenju životinja s bolestima leđne moždine. Neaktivnost i ležanje rezultiraju smanjenim pokretima zglobova, ukočenošću i mišićnom slabošću i kontrakturom (Fitzpatrick, 2019.).

2.3 Poremećaji perifernog živčanog sustava

Kada se govori o poremećajima perifernog živčanog sustava postoji veliki broj bolesti koji mogu utjecati na PŽS. Kod neuroloških pacijenata nalazi neuroloških pregleda mogu biti različiti zbog lokalizacije lezije. Ako je prisutna disfunkcija jednog kranijalnog živca ili perifernog živca govori se o mononeuropatiji, a ako je prisutna disfunkcija više od jednog kranijalnog živca ili perifernog živca tada se radi o polineuropatijama.

Uzroci bolesti perifernog živčanog sustava mogu biti degenerativne, upalne, metaboličke, neoplastične te toksične etiologije. Fizikalna terapija kod liječenja poremećaja perifernog živčanog sustava važni je dio pomoćnog liječenja (Sims i sur., 2015.).

Kod poremećaja perifernog živčanog sustava refleksi mišića mogu biti smanjeni (hiporefleksija) ili odsutni (arefleksija), mišićni tonus može biti smanjen (hipotonija) ili odsutan (atonija), može se javiti slabost (pareza) ili paraliza mišića udova/glave, a nakon 1 do 2 tjedna mišićna atrofija (Braund, 2003.).

Neuropatije također mogu biti pretežno (ili samo) osjetilne ili autonomne. U životinja s primarnim senzornim neuropatijama (npr. ganglioradikulitisom ili senzornim neuropatijama

povezanim s pasminom (bokser, dugodlaki jazavčar, engleski pointer), sindrom može uključivati gubitak osjeta boli (anestezija) i/ili propriocepciju, abnormalnu osjetljivost lica ili trupa (parestezija), samoozljeđivanja i hiporefleksija/ arefleksija bez atrofije mišića (Braund, 2003.).

Bolesnici s tetraparezom/tetraplegijom donjih motornih neurona uzrokovanih bolestima poput botulizma i akutnog poliradikuloneuritisa pasa često doživljavaju produljeni oporavak u trajanju od tjedana do mjeseci, tijekom kojih je neophodna fizikalna terapija i odgovarajuća potporna skrb (Sims i sur., 2015.).

Fizikalna terapija se također može uključiti u plan liječenja onih pacijenata zahvaćenih kroničnim, progresivnim, degenerativnim polineuropatijama radi očuvanja mišićne mase i održavanja snage (Sims i sur., 2015.).

2.3.1 Akutni idiopatski poliradikuloneuritis (AIP)

Idiopatski poliradikuloneuritis, ili akutni poliradikuloneuritis psa (ACP) je paraliza donjih motornih neurona koja je prvi put identificirana kod pasa na jugu Sjedinjenih Država nakon izlaganja slini rakuna putem ugrizne rane. Identični znakovi opisani su kod pasa koji nisu bili izloženi ugrizima rakuna, a u ovih je pasa stanje na kraju postalo poznato kao akutni idiopatski poliradikuloneuritis. Izvorni naziv "Coonhound paraliza" i dalje postoji iako to opisuje samo određeni podskup slučajeva (Herndon i sur.,2018.).

Simptomi su slični kao kod Guillian-Barré sindroma u ljudi (GBS).

Klinički se manifestira naglom pojavom pareze ili paralize prvo u stražnjim ekstremitetima te kroz par dana zahvaća i prednje ekstremitete i vratne mišiće te dolazi do tetrapareze ili tetraplegije.

Kod težih slučajeva mogu biti zahvaćeni facijalni živci i grkljan što može dovesti do disfonije i otežanog gutanja (Herndon i sur.,2018.).

Često se javlja generalizirana atrofija mišića.

Motorne funkcije perineuma i repa obično nisu zahvaćene, a psi sa AIP mogu mahati repom i obavljati normalno, namjerno mokrenje i defeciranje (Herndon i sur., 2018.).

Rijeđe, ali se može razviti i dišna paraliza.

Diferencijalno dijagnostički treba isključiti krpeljnu paralizu, botulizam, mijasteniju gravis, polimiozits.

Prognoza oporavka kod pacijenata sa AIP je povoljna osim ako se razvije paraliza dišnog sustava. Oporavak može trajati par tjedana do par mjeseci.

Jedina terapija za AIP je fizikalna terapija, te osiguravanje dobre nutritivne i potporne njege (Kraljević i sur, 2021).

3 Fizikalni pregled

U svrhu određivanja ispravnog rehabilitacijskog protokola potrebno je provesti temeljit ortopedski i neurološki pregled. Spomenuti pregledi omogućavaju da se detaljno utvrdi stanje pacijenta te da se predoči vlasniku daljnji tijek liječenja i realni ishod rehabilitacijskog oporavka.

S obzirom da je tema ovog rada usmjerena prema živčanom sustavu u daljnjem tekstu biti će opisani postupci neurološkog pregleda.

3.1 Neurološki pregled

Nakon ispravno uzete anamneze pacijenta pristupa se kliničkim pretragama među kojima je i neurološki pregled koji se sastoji od sljedećih pretraga.

Opća neurološka pretraga

Započinje ulaskom pacijenta u prostoriju. Nužno je da pacijent bude u opuštenom stanju kako bi se precizno promatralo stanje svijesti, ponašanje, stav i slobodno kretanje.

Svaka promjena u jednom od prethodno navedenih fizioloških stanja mogu ukazivati na poremećaje funkcije mozga, patološke promjene leđne moždine ili druga patološka stanja živčanog sustava (Millis i Levine, 2014.).

U svrhu lakšeg pamćenja uzroka neuroloških bolesti može se koristiti skraćenica VITAMIND (Tablica 1).

V	vaskularno
I	idiopatsko, ijatrogeno
T	toksično, trauma
A	anomalija
M	metabolički
I	infektivno, upalno
N	nasljedno, nutritivno, novotvorevine
D	degenerativno

Tablica 1 - Uzroci neuroloških bolesti (Izvor: Pirkić, ur. Herak-Perković i sur., 2012.)

Treba se procijeniti mentalni status pacijenta koji može biti: normalan, depresivan, stuporozan, komatozan i dezorijentiran.

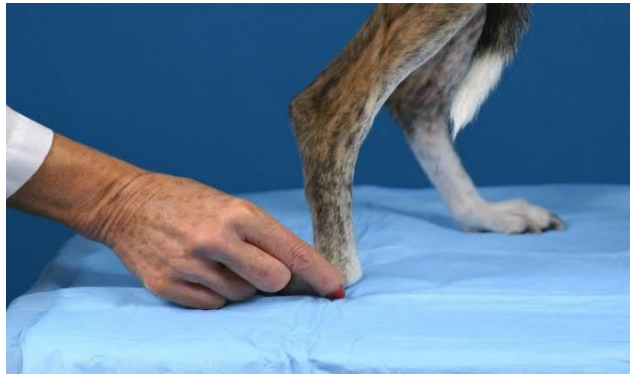Držanje tijela provjerava se posturalnim reakcijama, da li je pacijent sposoban održavati organizam u uspravnom položaju (stav tijela).

Provjera posturalnih reakcija

Ta provjera se sastoji od povijanja zglobova prstiju (svjesna propiocepcija), opterećenja prednjih nogu (vožnja tački), poskakivanja, jednostranog hodanja, taktilnog i vizualnog polaganja.

Provjera propiocepcije

Propriocepcija je svijest pacijenta o položaju noge u odnosu na trup u prostoru. Provjera svjesne propiocepcije obavlja se na svakoj nozi povijanjem zglobova prstiju. Pas se podupire, šapa se podiže i zakreće, dorzum šape je priljubljen uz podlogu. Ako je pas zdrav, istog trenu će podići šapu i vratiti je u prirodan položaj, a ukoliko ne dođe do vraćanja šape u prirodni položaj, radi se o neurološkom poremećaju.

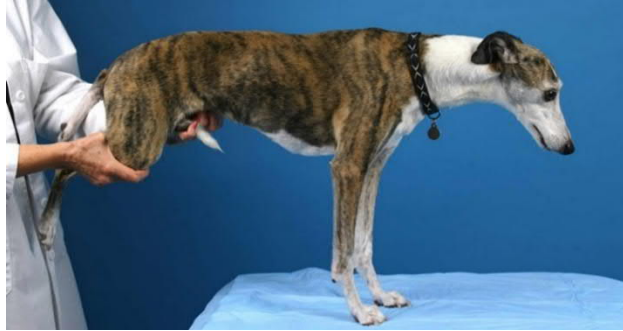

Slika 6. Test propiocepcije

(Izvor: <https://www.cliniciansbrief.com/article/step-step-neurologic-examination>)

Opterećenje prednjih nogu („vožnja tački“)

Pacijentu se podižu stražnje noge i time opterećuju prednje. Kod pacijenta sa normalnim neurološkim funkcijama taj položaj neće stvarati probleme i on će se normalno kretati kod guranja prema naprijed.

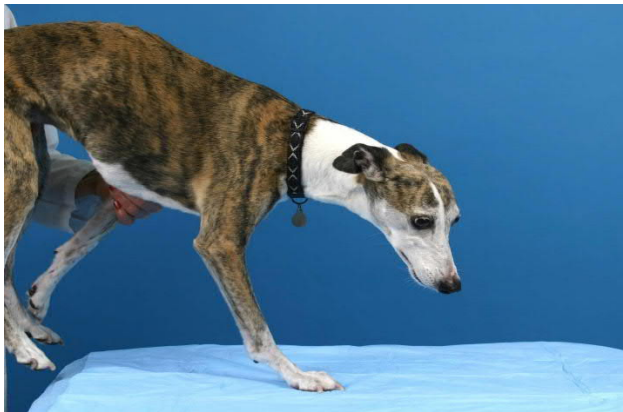

Slika 7. Opterećenje prednjih nogu

(Izvor: <https://www.cliniciansbrief.com/article/step-step-neurologic-examination>)

Poskakivanje

Ovu metodu se može primijeniti na prednjim i na stražnjim nogama. Pacijentu se pridržavaju tri noge, te se težina stavlja na jednu nogu, pomičući ga naprijed i u stranu. Životinja će skakutati postavljajući nogu pod tijelo. Kod pasa sa slabim mišićima treba oprezno pristupiti, jer nemaju normalne reakcije držanja tijela.

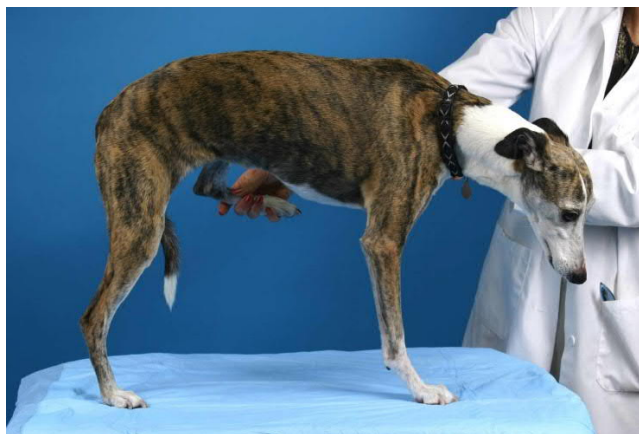

Slika 8. Metoda poskakivanja

(Izvor: <https://www.cliniciansbrief.com/article/step-step-neurologic-examination>)

Jednostrano hodanje

Podižu se prednja i stražnja noga jedne strane tijela čime se opterećuju druge dvije noge druge strane tijela. Psa se pomiče u stranu te se mora kretati na dvije noge. Kod psa sa slabim mišićima treba pomoći.



Slika 9. Jednostrano hodanje

(Izvor: <https://www.cliniciansbrief.com/article/step-step-neurologic-examination>)

Taktilno i vizualno polaganje

Kod taktilnog polaganja psu se prekriju oči te ga se podigne i prisloni uz rub stola. Kada osjeti podlogu, normalna reakcija bi trebala biti postavljanje šapa u položaj opterećenja. Vizualno polaganje se izvodi na isti način samo što se psu ne prekrivaju oči.

3.1.1 Spinalni refleksi

Za procjenjivanje senzornih i motoričkih komponenti refleksnog luka ispituju se spinalni refleksi. Spinalni refleksi mogu biti:

- Arefleksija/Hiporefleksija (izostao/smanjen refleks) upućuje na potpuni ili smanjeni gubitak senzornih ili motoričkih funkcija živaca na pojedinim područjima tijela (BDMN – Bolesti Donjih Motornih Neurona)
- Normalan refleks upućuje na izostanak živčanih promjena unutra refleksnog luka
- Hiperrefleksija/Hiperrefleksija s klonusom (prekomjeran/kontinuirani refleksni tremor) upućuje zahvaćenost inhibitornih neurona mozga i leđne moždine

kranijalno prema nižim motornim neuronima (BGMN – Bolesti Gornjih Motornih Neurona)

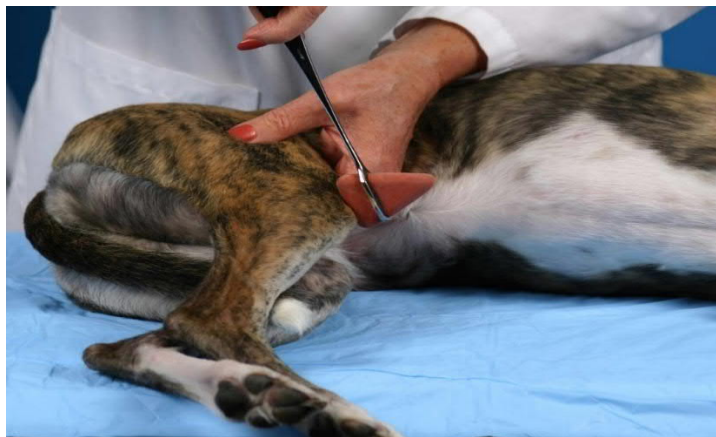Stanje refleksa	Oznaka
Arefleksija (izostao)	0
Hiporefleksija (smanjen)	+1
Normalan	+2
Hiperrefleksija (prekomjeran)	+3
Hiperrefleksija s klonusom (kontinuirani refleksni tremor)	+4

Tablica 2 - Stupnjevanje spinalnih refleksa (Vnuk, 2009.)

3.1.2 Miotatski refleksi

Miotatski refleks ili refleks istežanja je mišićna kontrakcija koja se javlja kod mišića sa očuvanom inervacijom nakon njegovog istežanja.

Najpouzdaniji miotatski refleks je patelarni refleks. Ovaj refleks se izvodi s opuštenim pacijentom u bočnoj ležećoj poziciji i zdjeličnim udovima koji su držani u blago savijenom položaju. S poduprtim koljenom, patelarni se ligament lupka sa perkusionim čekićem. Sve dok noga već nije u potpunom izduženju, naglo istežanje patelarnog ligamenta izaziva refleksni luk koji uzrokuje naglu ekstenziju koljena (Dewey i da Costa, 2016.).



Slika 10. Pregled patelarnog refleksa

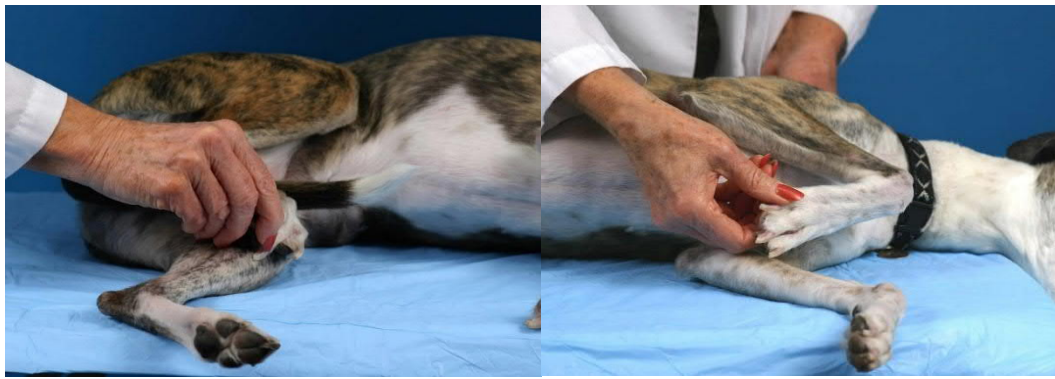
(Izvor: <https://www.cliniciansbrief.com/article/step-step-neurologic-examination>)

Odsutnost ili smanjen intenzitet spomenutog refleksa upućuje na oštećenje donjeg motornog neurona kod spinalnih segmenta L4 – L6 ili prema perifernom ili motoričkom živcu. Ukoliko je primijećena hiperrefleksija može se posumnjati na lezije gornjeg motornog neurona. Osim

patelarnog refleksa ostali miotatski refleksi kao što su kranijalno tibijalni, gastroknemiusni, ishijadični, tricepsov i bicepsov nisu dovoljno pouzdani da bi se koristili u svrhu pregleda.

3.1.3 Refleksi fleksora

Za provjeru funkcije živaca prednjih i stražnjih ekstremiteta pregledavaju se refleksi fleksora/refleks povlačenja. Pacijent se postavlja u bočni ležeci položaj, bez opterećenja noge. Koriste se razni oblici podražaja radi postizanja reakcije. Pregled se započinje štipanjem kože na prstima, ukoliko nema reakcije, hemostatom se izaziva bolan podražaj na korijenu nokta. Fleksija svih zglobova i povlačenje ekstremiteta je normalna reakcija kod koje bol ne bi smjela biti uzrok reakcije već bi se reakcija trebala odvijati na razini leđne moždine.

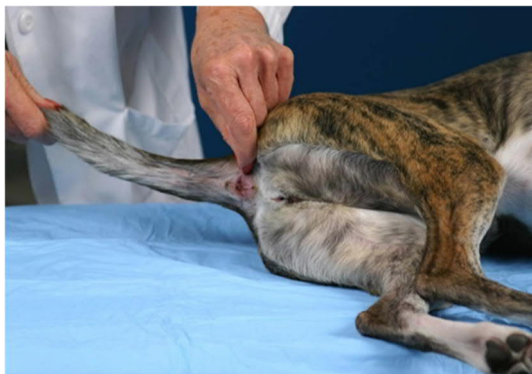

Slika 11. Ispitivanje refleksa fleksora prednje i stražnje noge

(Izvor: <https://www.cliniciansbrief.com/article/step-step-neurologic-examination>)

3.1.4 Perinealni (analni) refleksi

Potiče se dodirivanjem ili pritiskanjem hemostatom lijeve i desne strane perinea. Normalni refleks se očituje kontrakcijama analnog sfinktera i fleksijom repa. Arefleksija ili hipofleksija upućuje na ozljedu *n. pudentalis* ili ozljedu S1 – S3 segmenta leđne moždine.



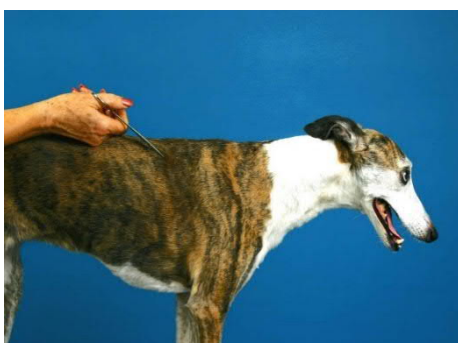Slika 12. Ispitivanje perinealnog refleksa

(Izvor: <https://www.cliniciansbrief.com/article/step-step-neurologic-examination>)

3.1.5 Panikulus refleksi (*m. cutaneus trunci* – kutani refleksi debela)

Refleks *m. cutaneus trunci* potiče se štipanjem kože hemostatom lateralno od kralježnice sa jedne i druge strane uslijed čega bi se normalni refleks trebao manifestirati trzanjem kože (kontrakcija *m. cutaneus trunci*).

Pregled započinjemo kranijalno od lumbosakralnog područja u razini svakog kralješka. Ovaj refleks prisutan je u torakolumarnom području, a odsutan u području vrata i sakralnom području. Od točke očitog izostanka refleksa određuje se lezija leđne moždine 1 – 4 segmenta moždine kranijalno od točke izostanka refleksa (pravilo je otprilike dva trupa kralješka kranijalno od točke izostanka refleksa) (Dewey i da Costa, 2016.).



Slika 13. Test panikulus refleksa

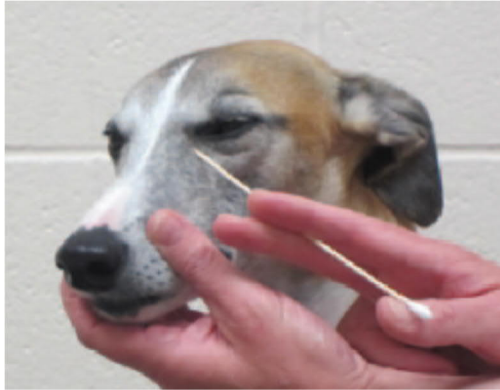(Izvor: <https://www.cliniciansbrief.com/article/step-step-neurologic-examination>)

3.1.6 Pretraga kranijalnih živaca

Kod pretrage kranijalnih živaca testiraju se sljedeći refleksi:

1. Palpebralni (CN V, CN VII)

Stimulacijom medijalnog i lateralnog kuta oka dovodi do treptanja.

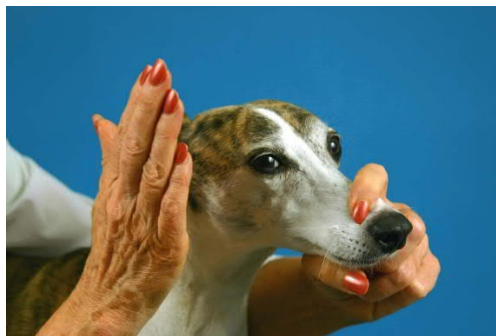

Slika 14. Palpebralni refleks

(Izvor: https://todaysveterinarypractice.com/wp-content/uploads/sites/4/2015/02/TVP_2013_Neuro_CranialNerve_Handout.pdf)

2. Odgovor na prijetnju (CN II, CN VII)

Približavajući ruku prema oku psa, odnosno simulirajući udarac pas bi trebao trenutno zatvoriti oko.



Slika 15. Odgovor na prijetnju

(Izvor: <https://www.cliniciansbrief.com/article/step-step-neurologic-examination>)

3. Pupilarni refleks (CN II i CN III)

Usmjeravanjem svjetlosti u oko testira se pupilarni refleks. Normalni pupilarni refleks izaziva sužavanje zjenice.

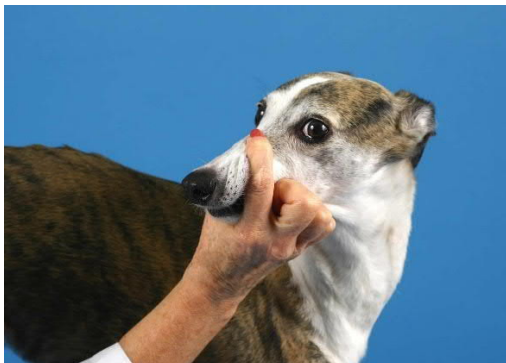

Slika 16. Pupilarni refleks

(Izvor: <https://www.cliniciansbrief.com/article/step-step-neurologic-examination>)

4. Okulocefalički refleks (CN III, CN IV, CN VI, CN VII)

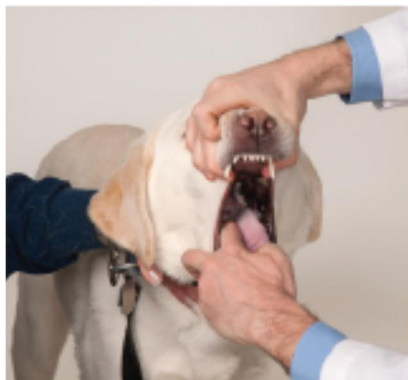
Izaziva se pomicanjem glave lijevo-desno i gore-dolje. Promatra se kretanje očiju te bi normalna reakcija trebala biti fiziološki nistagmus sa brzim fazom u smjeru kretanja.



Slika 17. Okulocefalički refleks

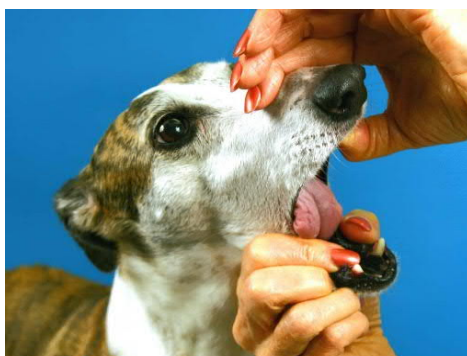
(Izvor: <https://www.cliniciansbrief.com/article/step-step-neurologic-examination>)

5. Refleks gutanja, pokretljivost i simetrija jezika (CN IX, CN X, CN XII)
Drvenim štapićem ili prstom dodirujemo lijevu ili desnu stranu ždrijela i promatramo podizanje nepca, kontrakciju ždrijela, tj. refleks gutanja. Istodobno se pregledava simetrija jezika i njegova moguća atrofija.



Slika 18. Refleks gutanja

(Izvor: Dewey i da Costa, 2016.)



Slika 19. Pregled jezika, pokretljivost i simetrija

(Izvor: <https://www.cliniciansbrief.com/article/step-step-neurologic-examination>)

3.1.7 Nocicepcija – percepcija boli

Pregled na osjet bola ostavlja se za kraj zbog toga što je to najneugodniji dio pregleda. Na svakom dijelu tijela treba procijeniti prisutnost ili odsutnost boli.

Uz procjenu područja hiperestezije, važno je osobito kod ne-ambulatornih pacijenata utvrditi da li bolni podražaji primijenjeni na udove prelaze oštećeni segment leđne moždine kako bi došli do mozga radi svjesne percepcije (Dewey i da Costa, 2016.).

Ako pacijent ne reagira na površinsku bol tada se izaziva duboka bol. Kod sumnje na ozljedu perifernog živca, izostaje osjet bola i svjesne kretnje.

3.1.8 Interpretacija neurološke pretrage

Smanjenje propriocepcije sa naknadnim gubitkom motoričkih funkcija biti će uočeno u počecima progresivnih neuroloških bolesti, dok kod težih slučajeva dolazi i do gubitka površinskog osjeta boli, a zatim i gubitka osjeta duboke boli. Tijekom oporavka prvo se vraća osjet duboke boli, zatim površinske i na kraju motoričkih funkcija i propriocepcije (Millis i Levine, 2014.).

Lokalizacija	Prednje noge		Stražnje noge	
	DMN	GMN	DMN	GMN
C1 - C5		x		x
C6 - T2	x			x
T3 - L3				x
L4 - S3			x	

Tablica 3 – Lokalizacija ozljede (Izvor: Millis i Levine, 2014.)

Obilježja bolesti donjih motornih neurona (BDMN) su hiporefleksija, slabost i smanjeni tonus mišića u mirovanju te smanjena sposobnost stvaranja tonusa pokretima udova. Indikacije bolesti gornjih motornih neurona (BGMN) su hiperrefleksija, održavanje snage, povećani tonus mišića u mirovanju i spastičnost udova (Millis i Levine, 2014.).

3.2 Dodatne pretrage

Da bi se dijagnoza upotpunila moguće je napraviti i dodatne pretrage poput rendgenografije, MRI, CT i nuklearne medicine.

4 Fizikalno terapijski protokoli

Kako bi se dobio uvid u stanje pacijenta pomoću kojeg možemo odabrati odgovarajući terapijski protokol mogu se koristiti smjernice iz Tablica 4.

Ključni indikatori statusa pacijenta	
1	Lokalizacija lezije <ul style="list-style-type: none"> ▪ Intrakranijalni dio <ul style="list-style-type: none"> • Veliki mozak • Moždano deblo • Mali mozak ▪ Spinalni dio <ul style="list-style-type: none"> • C1 – C5 • C6 – T2 • T3 – L3 • L4 – S3 ▪ Periferni živčani sustav ▪ Kombinacija
2	Klasifikacija <ul style="list-style-type: none"> ▪ Ambulatorni – sa prisutnim motoričkim funkcijama ▪ Neambulatorni - bez pristunih motoričkih funkcija <ul style="list-style-type: none"> • Tetra- • Hemi- • Para- • Mono-
3	Spinalni refleksi <ul style="list-style-type: none"> ▪ Prisutni ▪ Odsutni
4	Posturalni refleksi <ul style="list-style-type: none"> ▪ Prisutni ▪ Odsutni
5	Panikulus refleks <ul style="list-style-type: none"> ▪ Prisutan ▪ Odsutan
6	Osjet boli <ul style="list-style-type: none"> ▪ Prisutna <ul style="list-style-type: none"> • 0 (Bez otpora; normalna količina kretanja) • 1 (Blago povlačenje; blago se opire) • 2 (umjereno povlačenje; napetosti tijela, moguće okretanje prema mjestu boli; moguće glasanje) • 3 (Okretanje prema mjestu boli; prisilno povlačenje iz manipulacije; glasanje ili pokušaj ugriza) • 4 (Pokušava pobjeći/spriječiti manipulaciju; ugriz/glasanje; čuvanje područja boli) ▪ Odsutna
7	Urinarna i fekalna inkontinencija <ul style="list-style-type: none"> ▪ Da ▪ Ne
8	Pretilost <ul style="list-style-type: none"> ▪ Da ▪ Ne
9	Zarazne bolesti <ul style="list-style-type: none"> ▪ Da ▪ Ne
10	Ortopedske bolesti <ul style="list-style-type: none"> ▪ Da ▪ Ne
11	Stanje kože <ul style="list-style-type: none"> ▪ Sa poremećajima ▪ Bez poremećaja

Tablica 4 - Smjernice za određivanje statusa pacijenta (Izvor: Sims i sur., 2015.)

4.1 Potporna njega pacijenata sa neurološkom bolesti

Neurološke pacijente treba klasificirati kao ambulatorne (prisutna dobrovoljna motorna funkcija) ili neambulatorne (npr. tetraparetičke, paraparetičke, hemiparetične) (Drum, 2010.).

Kod neambulatornih i nepokretnih pacijenta može doći do raznih komplikacija pa je važno osigurati primarnu potpurnu njegu.

Pacijenti koji ne mogu sami zauzeti sternalni položaj često imaju problema sa dišnim sustavom stoga je potrebno takve pacijente okretati svakih 4 do 6 sati da bi se spriječilo nastajanje atelektaza ili sakupljanje sekreta u plućima. Njega nepokretnog pacijenta treba biti usmjerena i na redovitu higijenu pacijenta i održavanje podloge na kojoj leže. Podloga treba biti mekana, nepropusna, suha, savitljiva i da se lako čisti čime se spriječava nastajanje dekubitalnih rana. Psi velikih pasmina izloženi su povećanom riziku nastanka spomenutih stanja zbog svoje veličine.

Disfunkcija mokraćnog mjehura vrlo je česta komplikacija kod neuroloških pacijenata. Takvi pacijenti moraju biti pod stalnim nadzorom. Kod pacijenata kod kojih je prisutna retencija mokraće u mokraćnom mjehuru, mokraćni mjehur treba prazniti pritiskom ruke ako je moguće ili kateterizacijom svakih 6 do 8 sati.

Od ostalih komplikacija javljaju se i poremećaji motilnosti želuca, fekalna retencija, nedovoljni unos nutrijenata, atrofija mišića, ukočenost zglobova, bol.

Kod hranjenja neambulatorne pacijente treba postaviti u sternalni položaj ili ako je moguće u stajajući položaj zbog sprečavanja aspiracije ili regurgitacije.

Pomoćna sredstva poput dizalica (Hoyer dizalica) i remena mogu se koristiti u svrhu izbjegavanja ozljeda pacijenata većih pasmina kod kojih je prisutna slabost kako bi se izbjegle ozljede samih pacijenata ili terapijskog osoblja (Sims i sur.,2015.).



Slika 20. Pas stoji uz pomoć dizalice i lopte za vježbanje

(Izvor: Sims i sur., 2015.)

4.2 Terapijske vježbe

Terapijske vježbe su možda jedne od najvažnijih metoda koje se koriste u tjelesnoj rehabilitaciji pasa. Terapijska vježba važna je metoda koja pomaže životinjama da se vrate u najbolju moguću. Osim toga, potrebna oprema relativno je jeftina, a slična načela primjenjuju se na različite pojedince i uvjete. Programi terapijskih vježbi osmišljeni za kućno okruženje te također pružaju priliku vlasnicima da se aktivno uključe u rehabilitaciju svog ljubimca (Millis i Levine, 2014.).

Jedna od najvažnijih metoda u rehabilitaciji su terapijske vježbe pomoću kojih pomažemo pacijentu da se oporavi, odnosno da ga se vrati u najbolje moguće funkcionalno stanje. Vlasnici se mogu uključiti u provođenje terapijskih vježbi kod kuće što će pridonijeti uspješnosti oporavka.

Fokus terapijskih vježbi je na pacijente sa ograničenom ili nikakvom mogućnošću opterećenja udova ili samostalnog kretanja.

Cilj vježbi treba biti usmjeren na jačanje mišića, održavanje ravnoteže, povećanje raspona pokreta bez prisutne boli. Kod potpomognutih vježbi stajanja cilj je da se pacijentima sa neurološkim poremećajima, ortopedskim ozljedama ili drugim stanjima u kojima nisu u mogućnosti samostalno stajati ojačati mišićnu aktivnost, potaknuti neuromuskularne funkcije te pojačati propriocepciju.

Vježbe mogu biti namijenjene za pacijente sa poremećenim funkcijama i gornjih i donjih motornih neurona. Kod poremećaja gornjih motornih neurona rezultati mogu biti bolji iz razloga što pacijenti u pravilu imaju dovoljan mišićni tonus i sposobnost pružanja otpora nogu tijekom kretanja.



Slika 21 - Aktivno potpomognuto stajanje

(Izvor: privatna arhiva)

Pacijenti sa poremećajem donjih motornih neurona imati će određene koristi od ovih vježbi, no zbog nedovoljnog mišićnog tonusa uz fleksornu paralizu nogu trebati će pomoć pri stajanju.

Za održavanje pacijenta u stajaćem položaju upotrebljavaju se pomagala poput remena za tijelo, gumenih lopti u obliku kikirikija, prekoprski pojas, Hoyerovo dizalo i kolica sa dva ili četiri kotača. Svako od ovih pomagala je namijenjeno za određeno stanje pacijenta odnosno njegovu mogućnost podupiranja vlastite težine.

4.2.1 Vježbe raspona pokreta i istezanja

Na raspon pokreta (range of motion, ROM) utječu oblik zglobova, zglobna čahura, ligamenti i periartikularne tetive i mišići. ROM je povezan s fleksibilnošću i na njega utječu aktivnost, stanje tijela i zdravlje zglobova. ROM vježbe su vježbe koje daju fleksiju i ekstenziju u određenim zglobovima (Marcellin-Little i Levine, 2015.).

Pasivni rasponi pokreta

Kod neuroloških pacijenata često se propisuju vježbe pasivnog raspona pokreta (PROM). Kod PROM terapije koriste se vanjske sile na ekstremitete i zglobove kako bi se simuliralo kretanje pacijenta u slučajevima kada su plegični ili preslabi da bi sami izvodili aktivan raspon pokreta (Sims i sur., 2015.).

Pasivni raspon pokreta često se kombinira sa vježbama istezanja. Kod izvođenja vježbi PROM-a primjenjuju se nježni, ponavljajući pokreti zglobova srednjeg opsega, treba izbjegavati potpunu fleksiju i ekstenziju (Marcellin-Little i Levine, 2015.).

Primjena vježbi pasivnog raspona pokreta treba biti što ugodnija za pacijenta i treba se izvoditi u mirnom okruženju. Pacijenta se postavlja u bočni ležeći položaja noga sa kojom se manipulira treba biti što bliže osobi koja provodi vježbu. Nogu treba stabilizirati proksimalno od zgloba dok se na distalnom dijelu od zgloba primjenjuje nježna fleksija i ekstenzija. Sile koje se primjenjuju na zglob biti će manje što su ruke terapeuta bliže zglobu. Pokreti fleksije i ekstenzije ponavljaju se sve dok pacijent ne pokaže prve znakove nelagode.

Ciklus ponavljanja vježbi treba biti od 10 do 20 puta, 3 do 6 puta dnevno ovisno o reakciji pacijenta.

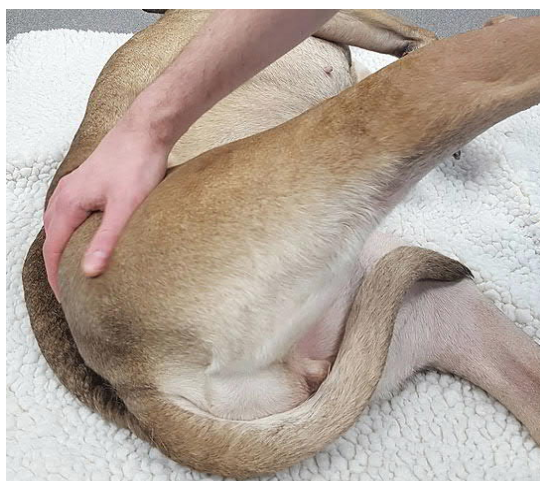U svrhu postizanja maksimalne koristi PROM terapije i sprečavanja ozljede pacijenta važno je pravilno izvoditi same postupke.

Istezanje

Istezanje se često kombinira sa PROM terapijom da bi se poboljšala fleksibilnost zglobova te istezanje mišići i tetiva. Sa vježbama istezanja postiže se maksimalna elongacija mišića ili skupine mišića (Marcellin-Little i Levine, 2015.).

Razlikujemo statično, dinamično i balističko istezanje.

Statičko istezanje uključuje postavljanje zgloba ili zglobova u položaj tako da se mišići i vezivno tkivo rastežu dok se drže u statičnom položaju s najvećom dužinom tkiva. Istezanje treba držati 15 do 30 sekundi (Millis i Levine, 2014.).



Slika 22. Istezanje kuka

(Izvor: <https://www.ndsr.co.uk/specialist-referral-service/pet-health-information/neurology/canine-pelvic-limb-physiotherapy>)

Prolongirano mehaničko istezanje je slično kao i statičko samo sa slabijom primjenom snage i produljenim istezanjem u trajanju od 20 minuta do nekoliko sati.

Balističko istezanje se izvodi brzim serijskim pokretima, koji kratko traju i visokog su intenziteta. Upravo zbog toga se ne koristi kod životinja, jer takav tip vježbe izaziva nelagodu.

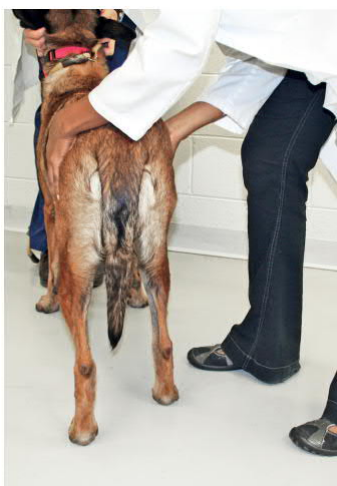4.2.2 Vježbe za propriocepciju i ravnotežu

Usljed neuroloških poremećaja često dolazi do gubitka ili smanjenja propriocepcije te osjećaja ravnoteže.

Kada pacijentu više nije potrebno pomagati kod stajanja, već je sposoban samostalno stajati može se započeti sa jačanjem ravnoteže i propriocepcije putem posebno osmišljenih programa vježbi.

Pomicanje opterećenja

Cilj vježbi je održavanje ravnoteže pomicanjem težine pacijenta. Pacijent je u stajaćem položaju i terapeut lagano gura pacijenta u jednu stranu istovremeno pridrživajući drugu stranu i obrnuto. Pokreti se izvode ritmično. Kod vježbi na stražnjim nogama terapeut treba stati iza pacijenta i pridrživati pacijenta sa obje strane u području zdjelice. Pacijenta se lagano poguruje u jednu stranu te drugu stranu tako da suprotnu stranu pridrživamo rukom. Sa poboljšanjem ravnoteže ubrzavaju se pokreti koji utječu na ravnotežu.



Slika 23 - Vježbe pomicanja opterećenja na stražnjim nogama

(Izvor: Millis i Levine, 2014.)

Manualno rasterećenje jedne noge tijekom držanja

Dok je pas u stajaćem položaju odigramo nogu od podloge i time dolazi do pomicanja psa iz centra gravitacije. Pas pomiče tijelo da bi održao stajaći položaj. Svaka noga se odigže zasebno i na taj način se određuje gdje postoji jača slabost u mišićima. Na ovaj način može se usmjeriti daljnje liječenje na određeno slabije područje. Ova vježba će imati učinka samo ukoliko se pas ne odupire i u mogućnosti je podnijeti fizičke napore same vježbe.

Vježbe sa fizio loptama

Vježbe sa fizio loptom ili kikiriki loptom koriste se radi poboljšanja koordinacije, ravnoteže, snage te se mogu koristiti i za istezanje.



Slika 24. Vježba sa kikiriki loptom

(Izvor: <http://rehabvets.org/>)

Vježba održavanja statične ravnoteže se izvodi tako da prednje šape psa postavimo na loptu te ih rukama podržavamo, dok stražnje šape ostaju na tlu.

Vježbe održavanja dinamičke ravnoteže se izvode tako da je pas u istom položaju kao i kod vježbe održavanja statične ravnoteže, ali loptu pomičemo prema naprijed ili nazad, te u jednu i drugu stranu.

Podij za balansiranje

Podiji za balansiranje ovisno o svom tipu služe za poboljšavanje koordinacije i ravnoteže, jačanju fleksibilnosti zglobova i poboljšanju propriocepcije. Vježbe mogu biti fokusiranje na prednje ili stražnje noge, odnosno sve četiri ovisno o cilju same terapije. Podij se ljulja u različitim smjerovima dok se psa lagano pridržava.



Slika 25. Podij za ravnotežu

(Izvor: <https://www.activedogsports.com/what-is-a-dog-agility-wobble-board-and-how-is-it-used/>)

Potpomognute vježbe hodanja

Kada je pas sposoban sam stajati no još se ne može samostalno kretati primjenjujemo pomagala kao što su remeni, prsni pojas, kolica. Svrha vježbe je da se psa podupire dok samostalno hoda. Treba obratiti pažnju da pas kod svakog koraka pravilno stopalom dodirne podlogu i po potrebi pomagati kod redosljeda kretanja nogu.



Slika 26. Potpomognuto kretanje pomoću remena za stražnje noge

(Izvor: <http://pasos.com.hr/proizvodi/remeni-za-straznje-noge/>)

Cavaletti tračnice


Cavaletti tračnice mogu se koristiti za rehabilitaciju pacijenata sa neurološkim oštećenjima i sa ortopedskim bolestima.

Ukoliko se radi o pacijentima sa neurološkim oštećenjima Cavaletti tračnice se koriste za poboljšanje ravnoteže, propriocepcije i koordinacije.

Svrha prečki koje su različito razmaknute i nalaze se na različitim visinama (relativno niske kako bi se mogle savladati) je ta da se poveća raspon pokreta i dužina koraka nogu u pasa.

Cavaletti tračnice se mogu postaviti prema potrebama pacijenta (visina, broj prečki i razmak) što omogućava prilagođavanje vježbe kroz različite faze oporavka pacijenta.

Jedna od mogućnosti je da se između prečki dodaju podiji za balansiranje na koje pas staje sa prednjim ili stražnjim nogama čime se simulira različitost podloge što utječe na poboljšanje propriocepcije i motorike.



Slika 27. Vježbe na Cavaletti tračnicama

(Izvor: privatna arhiva)

4.3 Masaža


Masaža je pasivni oblik fizikalne terapije i definira se kao namjerna i sustavna manipulacija mekim tkivima tijela primjenom dodira i pokreta.

Primjenom masaže poboljšava se cirkulacija krvi i bolja oksigenacija tkiva, potiče se limfna drenaža i uklanjanje metaboličkih produkata (Dewey i da Costa, 2016.).

Kratkoročno olakšava simptome tremora, grčeva ili ukočenosti mišića. Masaža se može primijeniti samo na zahvaćene udove ili na cijelo tijelo (Sims i sur., 2015.).

Masaža kod pacijenata s neurološkim poremećajima primjenjuje se u obliku samo laganog pritiska dugim potezima ili kružnim pokretima. Kod pacijenata kod kojih je prisutno oboljenje

u stražnjim nogama, masaža može ublažiti naprezanje mišića u vratu i ramenima, koje je posljedica prenošenja težine tijela na prednje noge. Nježna masaža uz mjesto operacije ili ozljede može pomoći u ublažavanju napetosti mišića i upale i na ovom području, ali izravni pritisak na rez nije poželjan (Sims i sur., 2015.).



Slika 28. Masaža

(Izvor: <https://www.k9-massage.co.uk/>)

4.4 Akupunktura

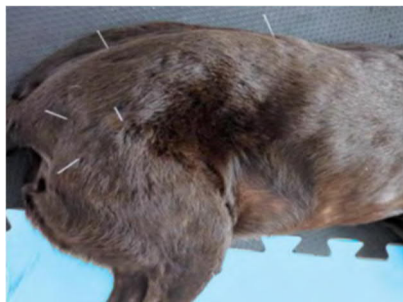Primjena akupunkture kod liječenja pacijenata sa neurološkim poremećajima pokazala se kao uspješna metoda fizikalne terapije. Kod akupunkture iglice se ubodu u točno određena mjesta, akupunkturne točke. Akupunkturne točke povezane su meridijanima, putevima koji se protežu na površini tijela i dobri su vodiči zbog niskog električnog otpora.

Stimulacijom akupunkturnih točaka dolazi do otpuštanja endogenih opioida i neurotransmitera kao što su enkefalini, endorfin, serotonin.

Osim kontrole boli, akupunktura se koristi i kod provođenja normalnog prijenosa živčanog impulsa.

Primjenjivanje akupunkture se koristi kod liječenja poremećaja živčanog sustava upalne, vaskularne, traumatske i degenerativne etiologije, dok se kod neoplastičnih i zaraznih bolesti živčanog sustava ne preporučuje (Schoen, 2011.).


Ovisno o reakciji pacijenta na tretman, odlučuje se o trajanju, učestalosti i broju tretmana (Schoen, 2011.).



Slika 29. Akupunktura

(Izvor: Formenton, M., 2011.)

Elektroakupunktura je oblik akupunktura gdje se kroz iglice postavljene na akupunkturne točke propušta struja niske frekvencije (2 do 10 Hz) sa ciljem stimuliranja i povećanja provodljivosti signala među živcima, i produljenog analgezijskog učinka.



Slika 30 - Elektro akupunktura

(Izvor: https://www.kenoshanews.com/life/health/caring-for-senior-dogs/article_5bc2d8b7-9587-5360-b915-f1425d3d8764.html)

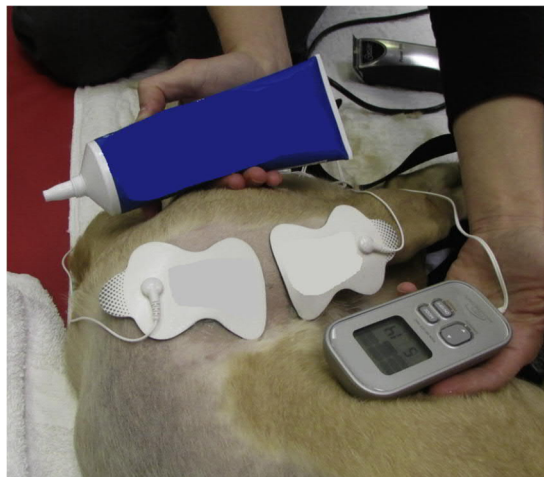
4.5 Elektroterapija

Kod pacijenata sa neurološkim poremećajima elektroterapija se primjenjuje na 2 načina, neuromuskularna električna živčana stimulacija (NMES) i transkutana električna živčana stimulacija (TENS).

Neuromuskularna električna stimulacija živaca (NMES) uključuje primjenu električnog impulsa preko skeletnog mišićnog tkiva da bi se potaknula kontrakcija mišića kada je motorna funkcija odsutna ili slaba (Sims i sur., 2015.)

Područje kože na koje će se pričvrstiti elektroda treba obrijati i očistiti alkoholom. Elektroda se postavlja na mjesto gdje motorički živac ulazi u mišić iz razloga da se postigne željena kontrakcija sa što nižom strujom. Nakon što se uoči kontrakcija mišića ponavljaju se intervali električne stimulacije i odmora u omjeru 1:2 do 1:5.

Trajanje tretmana je 10 do 20 minuta ili dok se ne zamijeti zamor mišića. Tretmani bi se trebali provoditi dnevno (ili što češće ukoliko dnevna terapija nije izvediva) sve dok se ne vrate motoričke funkcije (Sims i sur., 2015.).



Slika 31. Elektroterapija

(Izvor: Sims i sur., 2015.)

Za razliku od NMES terapije koja je usmjerena na kontrakciju mišića, svrha TENS terapije je ublažavanje boli.

Parametri terapije (frekvencija, intenzitet, trajanje) se definiraju prema povratnim reakcijama pacijenta. Fokus treba biti na udobnosti i toleranciji pacijenta.

Pacijenti bolje podnose više frekvencije tijekom TENS terapije, intenzitet se postupno povećava (3-5 minuta) sve dok se ne uoči vidljiva reakcija pacijenta. Ukoliko je intenzitet ugodan za pacijenta on se zadržava tijekom tretmana.

Intenzitet će se spustiti na tolerantnu razinu ukoliko pacijent pokaže znakove nelagode.

Trajanje tretmana u prosjeku od 40-ak minuta se pokazalo kao optimalnim za smanjivanjem boli. Bilo da se TENS tretmani koriste kao dodatna ili jedina metoda za ublažavanje boli pacijenta trebala bi se provoditi svakih 24 do 48 sati imajući na umu toleranciju pacijenta na tretman.

Nužno je pripremiti kožu prije početka tretmana tako što se ošiša ili obrije te očisti od masnoća i drugih nečistoća. Prije postavljanja elektrode treba nanijeti gel koji je namijenjen za električnu stimulaciju (bolje provodljivost) (Šehić, 2014.).

4.6 Terapijski ultrazvuk


Terapijski ultrazvuk jedan je od oblika termoterapije. Izlaganje tkiva visoko-frekventnim zvučnim valovima potiče molekularnu aktivnost, što dovodi do povećanja temperature tkiva i elastičnosti kolagenog tkiva.

Kao i kod drugih oblika termoterapije, promjena temperature tkiva od 2 °C do 4 °C povećava lokalni protok krvi i rastezljivost tkiva, a istovremeno smanjuje grč mišića. Ti učinci ublažavaju bol i korisni su zajedno s programom istezanja za očuvanje ili vraćanje fleksibilnosti zglobova ili sprječavanje kontrakture i fibroze koštanih mišića (Sims i sur.,2015.).

Živci imaju visok koeficijent apsorpcije zvučnih valova (Dewey i da Costa, 2016.).

Zvučni valovi se emitiraju kroz sonde različitih promjera u rasponu od 1 do 10 cm², ovisno o veličini i obrisu područja koje se tretira. Najčešće se koriste sonde veličine 5 cm² (Sims i sur., 2015.).

Vrijeme tretmana je 3 do 4 minute za svaku vrstu sonde sa potpunim trajanjem tretmana od 4 do 10 minuta. Kako bi se povećao prijenos ultrazvuka na ciljno tkivo i poboljšala udobnost pacijenta, ultrazvučnu terapiju treba primijeniti na koži koja je ošišana ili obrijana i čista. Korištenje gela sonde potrebno je kako bi se povećao kontakt i uklonile smetnje između ultrazvučne sonde i površine kože (Sims i sur., 2015.).



Slika 32. Primjena terapijskog ultrazvuka

(Izvor: <https://www.torontodogrehab.com/animal-rehabilitation-treatment-options/therapeutic-ultrasound-for-dogs/>)

4.7 Hidroterapija

Hidroterapija je metoda fizikalne terapije koja se temelji na korištenju vode, u bilo kojem fizikalnom stanju, u svrhu liječenja. Sama riječ hidroterapija nastala je od grčkih riječi hydor (voda) i therapeia (liječenje). Hidroterapijski postupci obuhvaćaju vanjsku i unutarnju upotrebu vode, a s obzirom na površinu tijela na koju voda djeluje dijele se na opće i lokalne (Vrbanac i sur., 2017.).

Kao jedna od važnijih metoda fizikalne terapije pokazala se hidroterapija. Sila uzgona vode smanjuje utjecaj sile gravitacije na tijelo pacijenta što omogućava lakše izvođenje terapijskih vježbi.

Da bi se shvatile vrijednosti hidroterapije, potrebno je poznavati osnovna načela i svojstva vode koja uključuju relativnu gustoću, uzgon, viskoznost, otpor, hidrostatski tlak, termička svojstva vode i površinsku napetost. To su važne sastavnice koje treba uzeti u obzir kod planiranja rehabilitacijskog programa hidroterapije (Millis i Levine, 2014.).

Prednosti hidroterapije su jačanje mišićnog tonusa, ravnoteže, koordinacije, povećanje raspona pokreta, poboljšavanje cirkulacije i umanjivanje boli (Vrbanac i sur., 2017.).

Najčešći oblici hidroterapije su korištenje pomične trake u bazenu i plivanje. Ovisno o razini vode, odnosno o stupnju potopljenosti tijela dobivaju se različite sile uzgona. Ukoliko je razina imerzije do lateralnog malleousa težina pacijenta je otprilike 91% težine na suhom. Kad životinju uronimo do razine kondila bedrene kosti težina tijela će iznositi 85% težine tijela na suhom. Ako je tijelo potopljeno do velikog trohantera bedrene kosti, u tom slučaju težina tijela će iznositi otprilike 38% težine tijela na suhom (Millis i Levine, 2014.).

Vježbe u vodi, bilo da pacijent hoda po traci ili pliva, rezultiraju pokretima udova ranije u postupku oporavka nego vježbe na suhom (Sims i sur., 2015.).

Još jedna prednost korištenja vode kao terapijskog medija je i otpor koji ona stvara. Otpor vode utječe na dužinu trajanja reakcije pacijenta što omogućuje zauzimanje pravilnog položaja noge i samim time izvođenje pravilnog obrasca hodanja. Hodanje na pomičnoj traci u bazenu je više kontrolirano kretanje od plivanja, stvarajući manje naprezanja ili okretnog momenta na kralježnicu i zglobove, pa bi stoga moglo biti prikladnije za rane faze oporavka i jačanje snage (Sims i sur., 2015.).



Slika 33. Hidroterapija u bazenu sa pomičnom trakom
(Izvor: <https://canineaquafitness.ca/services/aquatic-therapy>)

5 Rasprava

Rehabilitacija pasa sa poremećajima živčanog sustava je proces koji se sastoji od pravilne dijagnostike, osmišljavanjem odgovarajućih fizikalno terapijskih protokola te njihovom provedbom koja je nužna za oporavak pacijenta. Putem neurološkog pregleda treba se utvrditi lokalizacija poremećaja (centralni, periferni živčani sustav ili oboje). Testiranjem motoričkih funkcija klasificiramo pacijenata kao ambulatornog (prisutne motoričke funkcije) ili neambulatorni (bez motoričkih funkcija). U sklopu određivanja motoričkih funkcija pregledavaju se refleksi pacijenta. Jedan od ključnih pokazatelja poremećaja živčanog sustava je prisutnost osjeta duboke boli. Gubitak osjeta duboke boli upućuje na mogućnost ozljede leđne moždine te biti oprezan sa davanjem prognoze ishoda liječenja. Treba uzeti u obzir i ostale prisutne komorbiditete ili komplikacije koje mogu utjecati na oporavak (pretilost, bolesti endokrinog sustava, ortopedske bolesti itd.) (Drum, 2010.).

Ovisno o ispitanim pokazateljima stanja određujemo da li je pacijent sa utvrđenim poremećajem živčanog sustava kandidat za fizikalnu terapiju. Fizikalna terapija može biti jedini način liječenja kao što je slučaj kod utvrđenog akutnog idiopatskog poliradikuloneuritisa pasa (Kraljević i sur, 2021.) ili kao dio postoperativne terapije, npr. kod bolesti međukralježničnog diska Hansen tip I.

Važno je naglasiti da fizikalna terapije nije odgovarajuća metoda liječenja za sve vrste poremećaja živčanog sustava (Millis i Ciuperca, 2015.).

Kod pasa sa poremećajima živčanog sustava primjenjuju se pasivne vježbe (pasivni raspon pokreta, istezanje), kako oporavak napreduje počinju se primjenjivati i proprioceptivne vježbe u kombinaciji sa primjenom metoda kao što su akupunktura, elektrostimulacija, terapijski ultrazvuk, masaža, hidroterapija (Millis i Ciuperca, 2015.).

Odgovarajućim fizikalno terapijskim protokolima pokušava se vratiti pacijenta u stanje prije pojave poremećaja ili u stanje sa dostatnom kvalitetom života ukoliko potpuni oporavak nije moguć. Fizikalno terapijske protokole treba prilagoditi kroz cijeli tijek terapije ovisno o napretku pacijenta.

6 Zaključci

1. Nužna je detaljna dijagnostika prije određivanja odgovarajućeg fizikalno terapijskog protokola.
2. Pravilno izveden neurološki pregled od iznimne je važnosti u postavljanju dijagnoze.
3. Fizikalno terapijski protokol treba biti osmišljen i prilagođen pacijentu sa neurološkim poremećajem.
4. Fizikalno terapijske protokole treba prilagođavati kroz cijeli tijek terapije ovisno o napretku pacijenta.

7 Literatura

1. Aspinall, A., O'Reilly, M. (2005.): *Introduction to Veterinary Anatomy and Physiology*, Butterworth-Heinemann, Edinburgh, pp 64
2. Braund K.G. (2003.): *Braund's Clinical Neurology in Small Animals: Localization, Diagnosis and Treatment, Neurological Syndromes*, pp 44
3. Budras, K. D., McCarthy, P. H., Fricke, W., Richter, R., (2007.): *Anatomy of the Dog*, pp 150
4. Dewey, C. W., da Costa, R. C. (2016.): *Practical Guide to Canine and Felie Neurology*, pp 21-24, 26, 603, 604
5. Drum, Marti G. (2010.): *Physical rehabilitation of the canine neurologic patient. Veterinary Clinics of North America, Small Animal Practice Vol. 40 Iss. 1.*
6. Fitzpatrick, N. (2019.): *Intervertebral Disc Disease (IVDD)*, <https://www.fitzpatrickreferrals.co.uk/neurology/intervertebral-disc-disease/>
7. Guyton, A. C., Hall, J. E. (2017.): *Medicinska fiziologija – Udžbenik*, 13. izdanje, pp 109, 577
8. Herndon, A. M., Thompson A. T., Mack C. (2018.): *Diagnosis and Treatment of Lower Motor Neuron Disease in Australian Dogs and Cats; J Vet Med.*
9. Koh, R. (2019.), *Use of Acupuncture for Pain Management – Today' veterinary practice – Vol.9, No. 2*, pp 62
10. Kraljević, A., Kajin, F., Kiš, I., Brkljača Bottegarro, N., Pirkić, B., Bureš, T., Vrbanac, Z. (2021.): *Rehabilitacija pasa oboljelih od akutnog idiopatskog poliradikuloneuritisa - prikaz slučajeva - Veterinarska stanica*, Vol. 52 No. 2, pp 251
11. König, H. E., Liebich, H. G. (2004.): *Veterinary Anatomy of Domestic Mammals*, pp 451, 465
12. Marcellin-Little, D. J., Levine, D. (2015.): *Principles and Application of Range of Motion and Stretching in Companion Animals*, pp 59-61
13. Millis, D. L., Ciuperca, I.A. (2015.): *Evidence for Canine Rehabilitation and Physical Therapy*, pp 5, 18
14. Millis, D., Levine, D. (2014.): *Canine Rehabilitation and Physical Therapy*, pp 199, 439, 495, 526, 528
15. Pirkić, B. (2009): *Bolest međukralježnog diska; Klinika za kirurgiju, ortopediju i oftalmologiju, Sveučilište u Zagrebu, Veterinarski fakultet, Zagreb.* pp 1
16. Pirkić, B. (2012.): *Neurološki pregled pacijenta sa sumnjom na ozljedu kralježnice U: Veterinarski priručnik (Herak-Perković V., Grabarević Ž., Kos J., Ur.). Medicinska naklada, Zagreb - pp 1111*
17. Reece, W. O. (2009.): *Functional Anatomy and Physiology of Domestic Animals (4th) Edition*, pp 85, 94, 206
18. Schoen, A. M. (2011.); *Veterinary Acupuncture for Neurologic Conditions - World Small Animal Veterinary Association World Congress Proceedings, 2011.*
19. Šehić, M. (2014): *Fizikalna terapija i rehabilitacija psa, poglavlje 8., nakladnik: Veterinarski fakultet Zagreb.* 18, 23, 105

20. Sims, C., R. Waldron, D. J. Marcellin – Little (2015): Rehabilitation and Physical Therapy for the Neurologic Veterinary Patient In: Vet. Clin. Small Anim. Issue 45., pp 123 – 143
21. Vnuk, D. (2009.): Neurološki pregled; Klinika za kirurgiju, ortopediju i oftalmologiju, Sveučilište u Zagrebu, Veterinarski fakultet, Zagreb. pp 3
22. Vrbanac, Z., Bartolović L, Stolić I. (2017.): Fizikalna svojstva vode u imerzijskoj hidroterapiji - HRVATSKI VETERINARSKI VJESNIK, 25/2017., 3-4, pp 52, 55
<https://hvk.hr/cms/wp-content/uploads/2018/10/hvv-2017-25-3-4.pdf>
23. Webb, A. A. , Ngan, S., Fowler, D. (2010.): Spinal cord injury II: Prognostic indicators, standards of care, and clinical trials; Can Vet J.

8 Sažetak

Kristina Babić

Rehabilitacija pasa s poremećajima živčanog sustava

Rehabilitacija i fizikalna terapija kod pacijenata sa neurološkim poremećajima od velikog su značaja u veterinarskoj medicini. Najčešći poremećaji centralnog živčanog sustava kod pasa vezani su za bolesti leđne moždine. Bolest međukralježničnog diska Hansen tip I najčešće se javlja se kod mladih hondrodistrofičnih pasa, perakutnog je ili akutnog tijeka i zahtijeva kirurško liječenje. Hansen tip II javlja se kod starijih nehondrotistrofičnih pasa i ima polagan progresivni tijek.

Uzroci bolesti perifernog živčanog sustava mogu biti različite etiologije, pa se i neurološki nalazi mogu razlikovati ovisno o dijelu gdje se nalazi lezija perifernog sustava. Akutni idiopatski poliradikuloneuritis je bolest koja se relativno rijetko susreće u praksi.

Da bi odredili fizikalno terapijske protokole kod pasa sa živčanim poremećajima obavljaju se klinički, detaljan neurološki pregled i dodatne pretrage.

Kod pasa sa poremećajima živčanog sustava primjenjuju se pasivne vježbe (pasivni raspon pokreta, istezanje), kako oporavak napreduje počinju se primjenjivati i proprioceptivne vježbe u kombinaciji sa primjenom metoda kao što su akupunktura, elektrostimulacija, terapijski ultrazvuk, masaža, hidroterapija. Kod pasa sa Hansen tip I bolesti međukralježničnog diska fizikalna terapija je dio postoperativne terapije.

Svaki fizikalno terapijski protokol treba biti osmišljen za svakog pacijenta individualno i tokom rehabilitacije treba pratiti zdravstveno stanje pacijenta.

Ključne riječi: neurološki, poremećaji, bolesti međukralježničnog diska, akutni idiopatski poliradikuloneuritis, rehabilitacija.

9 Summary

Kristina Babić

Rehabilitation of dogs with nervous system disorders

Rehabilitation and physical therapy in patients with neurological disorders are of great importance in veterinary medicine. The most common central nervous system disorders in dogs are related to spinal cord diseases. Hansen type I intervertebral disc disease most commonly occurs in young chondrodystrophic dogs, is peracute or acute, and requires surgical treatment. Hansen type II occurs in older non-chondrodystrophic dogs and has a slow progressive course.

The causes of diseases of the peripheral nervous system can be of different aetiologies, so the neurological findings may differ depending on the part where the lesion of the peripheral system is located. Acute idiopathic polyradiculoneuritis is a disease that is relatively rare in practice.

Clinical, detailed neurological and additional examinations are performed to determine physical therapy protocols in dogs with nervous system disorders.

In dogs with nervous system disorders passive exercises are used (passive range of motion, stretching), as recovery progresses proprioceptive exercises are used as well in combination with methods such as acupuncture, electrostimulation, therapeutic ultrasound, massage, hydrotherapy. In dogs with Hansen type I intervertebral disc disease, physical therapy is part of postoperative therapy.

Each physical therapy protocol should be designed for each patient individually and the patient's health should be monitored during rehabilitation.

Key words: neurological, disorders, intervertebral disc diseases, acute idiopathic polyradiculoneuritis, rehabilitation.

10 Životopis

Rođena sam 26. rujna 1984. godine u Zagrebu. Nakon završetka osnovne škole Dobriša Cesarić upisala sam III. Gimnaziju 1999. godine. Maturirala sam 2003. godine te iste godine upisala Veterinarski fakultet u Zagrebu.

Tijekom 2014. i 2015. godine volontirala sam u veterinarskoj ambulanti Peroković.