

# Najčešći poremećaji reproduktivnog sustava u kunića

---

**Badrić, Ivona**

**Master's thesis / Diplomski rad**

**2021**

*Degree Grantor / Ustanova koja je dodijelila akademski / stručni stupanj:* **University of Zagreb, Faculty of Veterinary Medicine / Sveučilište u Zagrebu, Veterinarski fakultet**

*Permanent link / Trajna poveznica:* <https://um.nsk.hr/um:nbn:hr:178:119548>

*Rights / Prava:* [In copyright](#)/[Zaštićeno autorskim pravom.](#)

*Download date / Datum preuzimanja:* **2024-10-04**



*Repository / Repozitorij:*

[Repository of Faculty of Veterinary Medicine -  
Repository of PHD, master's thesis](#)



SVEUČILIŠTE U ZAGREBU  
VETERINARSKI FAKULTET

Ivona Badrić

Najčešći poremećaji reproduktivnog sustava u kunića

DIPLOMSKI RAD

Zagreb, listopad 2021.

Klinika za porodništvo i reprodukciju  
Veterinarskog fakulteta Sveučilišta u Zagrebu

Predstojnik Klinike: Prof. dr. sc. Marko Samardžija

Mentor: Izv. prof. dr. sc. Ivan Folnožić

Članovi povjerenstva za obranu diplomskog rada:

1. prof. dr. sc. Marko Samardžija
2. doc. dr. sc. Branimira Špoljarić
3. izv. prof. dr. sc. Ivan Folnožić
4. izv. prof. dr. sc. Silvijo Vince (zamjena)

## **Zahvala**

Zahvaljujem mojoj obitelji na pomoći i podršci tijekom studiranja.

Veliko hvala prijateljima i kolegama koji su mi olakšali i uljepšali studentske dane.

Srdačno zahvaljujem mentoru izv. prof. dr. sc. Ivanu Folnožiću na pomoći, strpljenju i podršci prilikom pisanja diplomskog rada.

## **Popis korištenih kratica**

<b>FSH</b> (follicle-stimulating hormone)	folikulostimulirajući hormon
<b>LH</b> (luteinising hormone)	luteinizirajući hormon
<b>LHRH</b> (luteinising hormone releasing hormone)	luteinizirajući otpuštajući hormon
<b>ICSH</b> (interstitial cell stimulating hormone)	hormon stimulacije intersticijalnog tkiva
<b>IU</b> (international unit)	internacionalnih jedinica
<b>GnRH</b> (gonadotropin-releasing hormone)	gonadotropni otpuštajući hormon
<b>STH</b> (somatotropic hormone)	somatotropin
<b>LTH</b> (luteotropic hormone, luteotropin)	prolaktin
<b>ACTH</b> (adrenocorticotropic hormone)	adrenokortikotropni hormon
<b>TSH</b> (thyroid-stimulating hormone)	tireotropni hormon
<b>MSH</b> (melanocyte stimulating hormone)	melanocitni stimulirajući hormon
<b>HCG</b> (human chorionic gonadotropin)	humani korionski gonadotropin
<b>FNA</b> (fine needle aspiration)	aspiracija tankom iglom

## POPIS PRILOGA

### TABLICE

Tablica 1. *Distribucija organa zahvaćenih metastatskim promjena kod adenokarcinoma maternice*

### SLIKE

1. Slika 1. *Ovariohisterektomija u ženke kunića*
2. Slika 2. *Tumorozno promijenjena maternica u ženke kunića*
3. Slika 3. *Serosangvinozni vaginalni iscjedak u ženke kunića*

# Sadržaj

<b>1. UVOD.....</b>	<b>1</b>
<b>2. PREGLED DOSADAŠNJIH SPOZNAJA .....</b>	<b>2</b>
2.1. ANATOMIJA SPOLNOG SUSTAVA.....	2
2.1.1. Ženski spolni sustav .....	2
2.1.2. Muški spolni sustav .....	3
2.2. NEUROHORMONALNA REGULACIJA SPOLNOG CIKLUSA .....	4
2.3. SPOLNA ZRELOST ŽENKI I MUŽJAKA KUNIĆA .....	6
2.3.1. Spolni ciklus i spolno ponašanje ženki.....	6
2.3.2. Spolno ponašanje mužjaka .....	7
2.4. RAZMNOŽAVANJE I GRAVIDITET KUNIĆA .....	8
2.4.1. Parenje kunića .....	8
2.4.2. Umjetno osjemenjivanje kunića .....	8
2.4.3. Graviditet i porođaj.....	8
2.4.4. Metode kontracepcije mužjaka i ženki .....	9
2.5. PATOLOGIJA REPRODUKTIVNOG SUSTAVA ŽENKI .....	11
2.5.1. Kongenitalne anomalije spolnog sustava .....	11
2.5.2. Lažna gravidnost .....	12
2.5.3. Ekstrauterina gravidnost.....	13
2.5.4. Ciste jajnika.....	13
2.5.5. Tumori jajnika .....	13
2.5.6. Patologija jajovoda .....	14
2.5.7. Hiperplazija endometrija .....	14
2.5.8. Hidrometra i mukometra .....	15
2.5.9. Endometritis, metritis i piometra.....	15
2.5.10. Tumori maternice .....	16
2.5.11. Vaginitis i tumori vagine.....	21
2.5.12. Prolaps maternice, prolaps vagine i izvrtanje mokraćnog mjehura .....	21
2.6. PATOLOGIJA GRAVIDNOSTI .....	21
2.6.1. Rana embrionalna smrtnost i pobačaj.....	21
2.6.2. Distocija.....	22
2.6.3. Graviditetna toksemija.....	23
2.7. PATOLOGIJA MLIJEČNE ŽLIJEZDE .....	24
2.7.1. Septični mastitis .....	24
2.7.2. Cistični mastitis .....	24
2.7.3. Tumori mliječne žlijezde.....	25
2.8. PATOLOGIJA REPRODUKTIVNOG SUSTAVA MUŽJAKA .....	25

2.8.1. Kriptorhizam .....	25
2.8.2. Adhezije prepucija.....	26
2.8.3. Orhitis i epididimitis.....	26
2.8.4. Torzija testisa .....	26
2.8.5. Tumori testisa .....	26
<b>2.9. INFEKTIVNE BOLESTI REPRODUKTIVNOG SUSTAVA ŽENKI I MUŽJAKA KUNIĆA</b> .....	<b>27</b>
2.9.1. Treponematoza .....	27
2.9.2. Pastereloza.....	28
2.9.3. Miksomatoza .....	28
<b>3. RASPRAVA .....</b>	<b>30</b>
<b>4. ZAKLJUČAK.....</b>	<b>32</b>
<b>5. LITERATURA .....</b>	<b>33</b>
<b>6. SAŽETAK.....</b>	<b>36</b>
<b>7. SUMMARY.....</b>	<b>37</b>
<b>8. ŽIVOTOPIS.....</b>	<b>38</b>



# 1. UVOD

Kunići mogu biti izvrsni kućni ljubimci, a u posljednja dva desetljeća došlo je do značajne promjene odnosa vlasnika kućnih ljubimaca prema njima. Vlasnici su spremni potrošiti sve više novca na ove životinje, što nam omogućuje pružanje naprednijih metoda liječenja u odnosu na prijašnja razdoblja. Kunići se više ne smatraju samo kućnim ljubimcima za djecu. Tako da se mnogi odrasli danas odlučuju imati kunića za kućnog ljubimca, a ne psa ili mačku. Iako se puno kunića i dalje drži pojedinačno, u malim kavezima, povećanje svijesti vlasnika značilo je da veći broj kunića sada boravi zajedno i da im je data mogućnost trčanja u velikom ograđenom prostoru ili čak kući. Isto tako, možemo reći da u današnje vrijeme vlasnici kunića očekuju i visoki standard veterinarske skrbi za svoje ljubimce. Međutim, valja napomenuti da se kunići osim kao kućni ljubimci drže i uzgajaju u farmskim uvjetima. Kunići se koriste za proizvodnju mesa, krzna, vune, gnoja, a uzgajaju se i za potrebe biomedicinskih istraživanja. Iako su brojne sličnosti između uzgojnih kunića i kunića kućnih ljubimaca, patologije reproduktivnog sustava im se razlikuju, posebice u učestalosti pojedinih poremećaja. Iako postoji puno podataka iz farmskog uzgoja kunića o reproduktivnoj fiziologiji i načinima povećanja uzgojnih rezultata, malo je podataka o reproduktivnim poremećajima. Većina informacija dobiva se pregledom radova dobivenih iz zdravstvenih kartona ili obdukcijskih nalaza nakon uginuća jedinke. S obzirom na to da je životni vijek kunića kućnih ljubimaca puno duži, puno je i češća problematika vezana za reproduktivni sustav, a samim time i informacija o pojedinim poremećajima. Nadalje, zdravlje farmski uzgajanih kunića od velike je važnosti s produktivnog i financijskog gledišta. Mnoge životinje bivaju izlučene iz uzgoja zbog bolesti ili niske produktivnosti unatoč značajnom napretku postignutom na području genetike, hranidbe i upravljanja. U svrhu poboljšanja kvalitete života i podizanje svijesti o zdravlju kunića bilo držanih kao kućnih ljubimaca ili uzgojnih kunića potiču se dodatna istraživanja navedene problematike.

Cilj ovog rada je približiti najčešće reproduktivne poremećaje mužjaka i ženki kunića, prikazati različitost patologija uzevši u obzir način držanja te istaknuti osnovne razlike anatomije i fiziologije reproduktivnog sustava u odnosu na druge vrste domaćih životinja.

## 2. PREGLED DOSADAŠNJIH SPOZNAJA

### 2.1. ANATOMIJA SPOLNOG SUSTAVA

#### 2.1.1. Ženski spolni sustav

Spolni sustav ženke kunića dijeli se na vanjske (*organa genitalia externa*) i unutarnje (*organa genitalia interna*) spolne organe.

Stidnica (*vulva*) i dražica (*clitoris*) predstavljaju početni dio vanjskih spolnih organa. U kunića je osobito bitno poznavanje vanjskog dijela spolnog sustava, s obzirom na to da je razlikovanje spola mužjaka i ženke otežano. U kunića determinaciju spola vršimo odmicanjem te laganim pritiskom na otvor koji prekriva stidnicu ili penis. U ženki se ističe procjep omeđen stidnim usnama, dok u mužjaka prominira penis, okruglog oblika. Otvor se nalazi kranijalno od analnog otvora, a duljina međice nam ne može biti orijentacijska metoda određivanja spola jer je i u ženki i u mužjaka kunića gotovo jednaka (BISHOP, 2002.).

Predvorje rodnice (*vestibulum vaginae*) poveznica je između vanjskog i unutarnjeg spolnog sustava. Na predvorje rodnice nastavlja se sama rodnica (*vagina*), koja je od predvorja odijeljena otvorom uretre (*orificium urethrae*) (SAMARDŽIJA i ĐURIČIĆ, 2011.a). Rodnica je zajedno s ureterima smještena između mokraćnog mjehura i rektuma. Područje distalno od otvora uretre naziva se i urogenitalni sinus, a otvara se u stidnicu. Parenje i porođaj omogućeni su konstrikcijom potpornog mišićja rodnice, dok tijekom uriniranja, dolazi do distenzije rodnice (HARCOURT-BROWN, 2017.). Također, u predvorju rodnice nalazimo i Bartholinijeve žlijezde (SAMARDŽIJA i ĐURIČIĆ, 2011.a).

Na rodnicu se nastavlja grlić maternice (*cervix uteri*), u kunića bikornualne strukture s dva zasebna kanala kojima je omogućen kontakt rodnice i maternice, čime i prijenos spermija (HARCOURT-BROWN, 2017.). Isto tako, utvrđena je uloga cervikalnog kanala kao rezervoara spermija i njegova uloga u selekcioniranju zdravih spermija od patološki promijenjenih (SAMARDŽIJA i ĐURIČIĆ, 2011.a). Na početni dio maternice (*uterus*), koji čini grlić s popratnim kanalima, nastavljaju se pripadajući lijevi i desni maternični rog (*cornus uteri dextra*, *cornus uteri sinistra*). Maternica kunića po tipu odgovara *uterus duplex* zbog spomenutih odvojenih rogova maternice i odsustva tijela maternice (HARCOURT-BROWN, 2017.). Široki

maternični ligament (*mesometrium*) se prihvaća za maternicu, kao i za druge spolne organe ženke, a često je mjesto pohrane velike količine masnog tkiva (SAMARDŽIJA i ĐURIČIĆ, 2011.a; QUESENBERRY i sur., 2021.a). Jajovode (*tubae uterinae*) čine dvije dugačke, zavijene cjevčice, crvene boje koje se prostiru od jajnika do materničnog roga (HARCOURT-BROWN, 2017.). Uklopljeni su u jajničku vreću kao *mesosalpinx*, kojom obavijaju jajnik. Trepetiljkama na sluznici potpomognuto je kretanje jajne stanice u smjeru maternice te oplodnja u ampuli jajovoda (SAMARDŽIJA i ĐURIČIĆ, 2011.a).

Jajnici (*ovaria*) se u kunića nalaze u neposrednoj blizini bubrega, dorzalnom području abdomena. Parni su spolni organi, elipsoidnog oblika (HARCOURT-BROWN, 2017.). Kao i u slučaju kod maternice i jajovoda, potporu jajnicima pruža ligament, *lig. suspensorium ovarii* (*mesovarium*) (SAMARDŽIJA i ĐURIČIĆ, 2011.a).

Ženka kunića ima osam mliječnih žlijezdi koje se protežu kroz torakalnu i ingvinalnu regiju (HARCOURT-BROWN, 2017.).

## 2.1.2. Muški spolni sustav

Testisi su parni spolni organi mužjaka kunića. Specifične su histološke građe na što nam ukazuje izostanak lobularne građe testisa i slobodan raspored *tubula seminifera* (QUESENBERRY i sur., 2021.a). Testisi su smješteni u skrotalnoj vreći, kranijalno od otvora u kojemu se nalazi penis. Veličina testisa proporcionalna je dobi i spolnoj zrelosti kunića. Mošnja (*scrotum*) je relativno prozirna struktura, uslijed slabe obraslosti dlakom i tanke kože, osobito u kaudalnom dijelu, gdje se nazire kaudalni dio epididimisa. Ingvinalni kanal se u odnosu na ostale sisavce, ne zatvara nakon spuštanja testisa u skrotalne vreće, stoga u kunića, čak i u odrasloj testise ne nalazimo u skrotalnoj vreći (HARCOURT-BROWN, 2017.). Takva se pojava ne smatra patološkom promjenom, već se takvi kunići nazivaju funkcionalnim kriptorhidima (SAMARDŽIJA i ĐURIČIĆ, 2011.a). Ovoj pojavi, uz perzistirajući otvoreni ingvinalni kanal, doprinosi i razvijenost *m. cremaster*, pomoću kojeg kunić aktivno može povući testis iz skrotuma. *M. cremaster* nastavak je *m. obliquus abdominis internus* i vrlo je snažan u kunića. Mokraćno-spolni trakt spaja se na ušću u blizini vrata mokraćnog mjehura, a otpuštanje sjemena regulira uzdignuće na ušću-*colliculus seminalis* (HARCOURT-BROWN, 2017.).

U mužjaka kunića, penis ni pri spolnoj zrelosti nije vidljiv, nego se nalazi prekriven otvorom, kranijalno od analnog otvora, kao i stidnica u ženki. Pri erekciji usmjeren je kaudalno i ne sadrži *os penis* (SAMARDŽIJA i ĐURIČIĆ, 2011.a; QUESENBERRY i sur., 2021.a).

Od akcesornih spolnih žlijezda, kod kunića nalazimo: *glandula vesicularis*, proprostatu, prostatu, paraprostatu (*glandula Cowperi superior*), *glandula bulbourethralis* (*glandula Cowperi inferior*) (QUESENBERRY i sur., 2021.a).

## 2.2. NEUROHORMONALNA REGULACIJA SPOLNOG CIKLUSA

Fluktuacije hormona, spolna aktivnost i spolni ciklus uvjetovani su spregom hipotalamusa, primanjem podražaja u ekstrapitalmičkim centrima i djelovanjem neurotransmitera. Ekstrapitalmički centri, u koje ubrajamo koru velikog mozga, talamus i primozak, su primljivi za niz olfaktornih, svjetlosnih, auditivnih i taktilnih signala.

Hormonalna regulacija spolne aktivnosti, određena je spolnim centrima u hipotalamusu, od kojih razlikujemo prednji ili rostralni i stražnji ili kaudalni. Unutrašnji i vanjski čimbenici, kao što je na primjer utjecaj prisustva svjetlosti danju i odsustva noću, obrađuju se u rostralnom centru, a zatim se ritmički, živčani podražaji prenose u kaudalni centar. Primarna zadaća kaudalnog spolnog centra jest sinteza hormona koji upravljaju aktivnošću hipofize. Te hormone nazivamo gonadotropnim *releasing* i *inhibition* hormonima (GnRH i GnIH), a prenose se do adenohipofize portalnim krvotokom. Regulacija gonadotropina regulirana je dvama centrima u hipotalamusu: epizodičko toničnim i pulzatornim. Održavanje bazalne koncentracije gonadotropina te posljedično hormona jajnika određeno je epizodičko-toničnim centrom, dok je za nagli porast koncentracije hormona zadužen pulzatorni centar. Osim na prednji režanj hipofize (adenohipofizu), hipotalamus ima direktan utjecaj i na stražnji režanj (neurohipofizu) gdje putem vlakana hipotalamo-hipofizearnog živčanog trakta prenose oksitocin i vazopresin (SAMARDŽIJA i sur., 2010.).

Na hipofizi razlikujemo prednji režanj, stražnji režanj i srednji koji povezuje potonje. U prednjem režnju sintetizira se somatotropin (STH), laktotropin (LTH), adenokortikotropin (ACTH), luteinizirajući hormon (LH), folikostimulirajući hormon (FSH) i tireotropni hormon (TSH). Melanocitni stimulirajući hormon (MSH) se sintetizira u srednjem režnju hipofize, dok

se u stražnjem režnju ne odvija sinteza hormona, nego prihvata vazopresina i oksitocina i njihovo otpuštanje do ciljnih tkiva (SAMARDŽIJA i sur., 2010.).

Gonade ili spolne žlijezde, u ženki su jajnici, a u mužjaka testisi. GnRH hipotalamusa potiču sintezu gonadotropnih hormona adenohipofize- FSH i LH. U ženki kunića se na svakom jajniku, istovremeno pod utjecajem FSH razvija 5-10 folikula. (HARCOURT-BROWN, 2002.a). LH djeluje na stanice *thecae internae* folikula, potičući stvaranje androstenediona iz kolesterola, koji se pod utjecajem FSH na granulosa stanice folikula pretvara u testosteron te potom u  $17\beta$ -estradiol, što označava porast koncentracije estrogenih hormona. Uslijed porasta koncentracije estrogen djeluje i pozitivnom i negativnom povratnom spregom. Negativnom povratnom spregom inhibira daljnje lučenje FSH, odnosno GnRH direktnim odgovorom na epizodičko-tonični centar, dok pozitivnom povratnom spregom, uslijed sazrijevanja folikula, podražujući pulzatorni centar, utječe na porast koncentracije LH. Uslijed stalnog pulsirajućeg lučenja LH, održavaju se koncentracije estrogena i progesterona (SAMARDŽIJA i ĐURIČIĆ, 2011.b). Uz direktan utjecaj estrogenih hormona ( $17\beta$ -estradiola), granulosa stanice sintetiziraju inhibin, koji također smanjuje koncentraciju FSH (SAMARDŽIJA i sur., 2010.). Faza lučenja estrogena traje 12-14 dana, a nastupa po sazrijevanju folikula (HARCOURT-BROWN, 2002.a). U kunića za porast LH do potrebne koncentracije za nastup ovulacije potreban je vaginalni podražaj. Na svodu rodnice nalazi se *plexus vaginalis* koji biva podražen tijekom kopulacije, otpušta se LHRH i nastupa ovulacija (SAMARDŽIJA i ĐURIČIĆ, 2011.b). Ukoliko nije došlo do parenja folikuli atreziraju i posljedično pada koncentracija estrogena. Za 4 do 6 dana nastupa novi folikularni val (QUESENBERRY i sur., 2021.a). U slučaju da je došlo do parenja, sintetiziraju se visoke koncentracije LH i do ovulacije dolazi za 10 sati (HARCOURT-BROWN, 2017.). LH uz prolaktin ima ulogu pretvorbe granulosa stanica u luteinske stanice pri čemu nastaje žuto tijelo (*corpus luteum*). Žuto tijelo, u slučaju kada ženka kunića koncipira, služi održavanju gravidnosti, lučenjem primarno progesterona, ali u održavanju gravidnosti sudjeluje i prolaktin. Progesteron negativnom povratnom spregom inhibira lučenje FSH i LH, a time i novi spolni ciklus. Ako je nastupilo parenje, ali ne i koncepcija, prostaglandini maternice djeluju luteolitički na žuto tijelo.

U mužjaka kunića također je hormonalna aktivnost određena aktivnošću hormona hipotalamusa, odnosno GnRH. GnRH stimuliraju adenohipofizu na sintezu i otpuštanje FSH i LH. FSH ima dvojaku funkciju. Osim poticanja spermiogeneze u sjemenim kanalčićima, odgovoran je za stimulaciju sinteze niza hormona Sertolijevih stanica poput estrogena, inhibina i androgen binding proteina. Kao i u neurohormonalnoj regulaciji kod ženki i u

mužjaka inhibin negativnom povratnom spregom sprječava lučenje FSH. ICSH (hormon stimulacije intersticijalnog tkiva) su ciljno tkivo Leydigove stanice testisa, koje pri djelovanju ICSH-a luče testosteron i druge androgene. Androgeni negativnom povratnom spregom reguliraju razinu FSH i ICSH (CERGOLJ i SAMARDŽIJA, 2006.).

## 2.3. SPOLNA ZRELOST ŽENKI I MUŽJAKA KUNIĆA

Zbog brojnosti pasmina i njihove raznolikosti među ostalim i u tjelesnoj masi, ne dozrijevaju sve pasmine u istoj životnoj dobi. Najveći utjecaj na spolno sazrijevanje i u mužjaka i u ženki ima tjelesna masa kunića (QUESENBERRY i sur., 2021.a). Općenito je pravilo da ranije sazrijevaju manje pasmine kunića u odnosu na velike pasmine i ženke prije mužjaka (HARCOURT-BROWN, 2002.a). Male pasmine kunića dosežu spolnu zrelost već u dobi od 4 do 5 mjeseci, dok je velikim pasmina kunića potrebno nešto duže. Njihova spolna zrelost nastupa od 5. do 8. mjeseca života. Mužjacima je potrebno još 40 do 70 dana kako bi uspostavili spermatogenezu (QUESENBERRY i sur., 2021.a).

### 2.3.1. Spolni ciklus i spolno ponašanje ženki

Na spolni ciklus utječe primarno svjetlost, a u nekim područjima i temperatura. Kod divljih kunića rasplodna sezona je isključivo od siječnja do lipnja, a tijekom zime dolazi do regresije spolnih žlijezda (HARCOURT-BROWN, 2017.). Domaći kunići, zbog stalne izloženosti umjetnom svjetlu, održavaju spolnu aktivnost tijekom cijele godine (SAMARDŽIJA i ĐURIČIĆ, 2011.b), osobito mužjaci (QUESENBERRY i sur., 2021.a).

Spolni ciklus ženke kunića traje od 16 do 18 dana (HARCOURT-BROWN, 2017.). Podijeljen je na proestrus (*proestrus*), estrus (*oestrus*), metestrus (*metoestrus*) i diestrus (*dioestrus*), no nije precizno određen kao u nekih drugih domaćih životinja. Proestrus prethodi estrusu i razdoblje je pojačane aktivnosti spolnog sustava. Edem endometrija i hiperemija sluznice rodnice, samo su neki od znakova proestrusnog razdoblja nakon kojeg slijedi estrus pri kojemu ženka dopušta parenje. Zajedno čine folikularnu fazu spolnog ciklusa. Metestrus i diestrus su drugi dio spolnog ciklusa, odnosno lutealna faza, u kojoj se formira žuto tijelo i biva aktivnim. Ovo se razdoblje smatra pripremom maternice za potencijalni prihvat ploda

(SAMARDŽIJA i ĐURIČIĆ, 2011. b). Iako podjela postoji, u ženki kunića, češće se ciklus dijeli na razdoblje kada je ženka spolno receptivna i kada nije.

Aktivno razdoblje spolnog ciklusa traje 12 do 14 dana, s obzirom na to da je duljina ciklusa 16 do 18 dana, ženka je spolno neaktivna svega 2 do 4 dana (HARCOURT-BROWN, 2017.). Uz promjene na sluznici rodnice, najjasniji pokazatelj spolne receptivnosti ženki jest položaj tijela koji zauzima odnosno lordoza, a koji služi mužjaku kao znak spremnosti za parenje (QUESENBERRY i sur., 2021. a). Također, iskazuju pojačanu tjelesnu aktivnost, nemir, a neke jedinke trljaju bradu o predmete (BISHOP, 2002.). Sluznica rodnice mijenja se u korelaciji s razdobljem ciklusa. Kada se ženka priprema za parenje vulva postaje sve veća i edematoznija, hiperemična i vlažna. Nakon parenja, ovulacija nastupa za 10 do 13 sati jer je ženkama kunića za ovulaciju potreban akt parenja (QUESENBERRY i sur., 2021. a). Ponekad je dovoljno i samo prisustvo mužjaka ili pokušaj akta parenja od strane druge ženke (HARCOURT-BROWN, 2002. a). Za 24 sata od parenja sluznica rodnice vraća svijetloružičastu boju, a ukoliko se ženka nije sparila, sluznica rodnice postaje tamnije crvena do ljubičasta. U razdoblju kada ženka odbija parenje, sluznica rodnice je blijedoružičasta, suha te se smanjuje edem vulve (HARCOURT-BROWN, 2017.). Ženka iskazuje tipično agresivnije ponašanje prema mužjacima, ne dopušta parenje, bježi od mužjaka, grize ih, glasa se i zavlači se u kutove. (QUESENBERRY i sur., 2021. a).

### 2.3.2. Spolno ponašanje mužjaka

Mušjaci su spolno aktivni kroz cijelu godinu. Spolno ponašanje iskazuju njuškanjem, lizanjem, doticanjem i guranjem nosom druge jedinke. Također, mužjak i ženka se često zajedno čiste i slijede jedan drugog. Česta je pojava odizanje repa i uriniranje na predmete ili drugog kunića, čime iskazuju dominantnost (QUESENBERRY i sur., 2021. a).

## 2.4. RAZMNOŽAVANJE I GRAVIDITET KUNIĆA

### 2.4.1. Parenje kunića

Kunići se pare kada je ženka spolno receptivna. Ženka zauzima položaj lordoze, a mužjak ju opasuje te polaže ejakulat u prednji dio rodnice. Akt parenja traje kratko (QUESENBERRY i sur., 2021.a).

### 2.4.2. Umjetno osjemenjivanje kunića

Umjetno se osjemenjivanje najčešće potiče u velikim intenzivnim uzgojima, kod kunića koji nisu kućni ljubimci, u svrhu bolje kontrole reprodukcije i veće stope preživljavanja mladih. Osjemenjivanje velikog broja ženki, u isto vrijeme, osigurava i okot u isto vrijeme te zajedničko odrastanje više legla uz kvalitetniju „all in-all out“ proizvodnju. Prilikom osjemenjivanja, ženkama se aplicira sintetički analog GnRH (HARCOURT-BROWN, 2017.).

Sjeme se od mužjaka dobiva pomoću umjetne vagine nakon dovođenja ženke u neposrednu blizinu. Ženka se može osjemeniti svježim, ohlađenim ili duboko smrznutim sjemenom, pri čemu je koncepcija najniža pri korištenju duboko smrznutog sjemena, a najviša pri osjemenjivanju sa svježim sjemenom. Sjeme se aplicira duboko u rodnicu ženke (SAMARDŽIJA i ĐURIČIĆ, 2011.b).

Za poticanje ovulacije, češće kod kunića koji se drže kao kućni ljubimci, uputno je po parenju ženki aplicirati 100 IU humanog korionskog gonadotropina (HCG) kako bi dodatno inducirali ovulaciju (QUESENBERRY i sur., 2021.a).

### 2.4.3. Graviditet i porođaj

Graviditet kunića traje 31 dan (30-32 dana). Broj mladunčadi u leglu je od 4 do 10, gdje je uglavnom brojka niža kod primiparih i ženki manjih pasmina (QUESENBERRY i sur., 2021.a). Ženke su i tijekom graviditeta spolno aktivne, no rijetko dolazi do pojave ponovne koncepcije i superfetacije (HARCOURT-BROWN, 2017.).



Dijagnostici gravidnosti može se pristupiti već za 10 do 12 dana nakon parenja. Ukoliko je ženka gravidna, palpacijom abdomena palpiraju se fetusi veličine pikule (BISHOP, 2002.). Ultrazvučna pretraga se može koristiti ukoliko abdominalnom metodom ne uspijemo identificirati plodove (SAMARDŽIJA i ĐURIČIĆ, 2011.b). Rendgenološkom pretragom abdomena fetusi su vidljivi 11. dan od parenja (HARCOURT-BROWN, 2017.).

Neposredno prije porođaja, ženke kunića rade gnijezda, čineći to od vlastite dlake, koja pod utjecajem promjene razina hormona pojačano pada ili od drugih dostupnih materijala (QUESENBERRY i sur., 2021.a). Akt gradnje gnijezda iznimno je bitan jer potiče razvitak mamarnih kompleksa (HARCOURT-BROWN, 2017.).

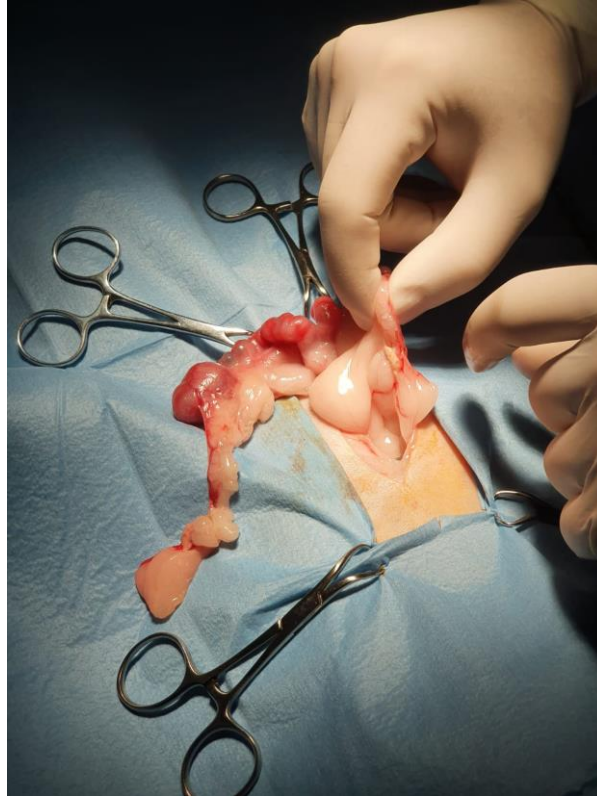
Porođaj se odvija unutar 30 minuta, a mladunčad je slijepa i bespomoćna. Placentofagija je česta pojava neposredno nakon porođaja (QUESENBERRY i sur., 2021.a).

#### 2.4.4. Metode kontracepcije mužjaka i ženki

Kontrola reprodukcije iznimno je bitna u prevenciji bolesti reproduktivnog sustava i smanjenju broja nepoželjnih gravidnosti. Kontracepciji možemo pristupiti kirurškim putem u obliku ovariohisterektomije ženki ili orhidektomije mužjaka. Osim toga, kod mužjaka su u uporabi i kemijski kontraceptivi poput dugodjelujućeg implantata deslorelina.

Ovariohisterektomija ženki se sve češće provodi s uslijed rastućeg broja neoplazija maternice (RISI, 2014.). Ovariohisterektomija se preporučuje tek nakon 5. mjeseca starosti, odnosno nakon puberteta. Zahvat se izvodi incizijom kože medijano (u bijeloj liniji) na abdomenu (Slika 1.). Nakon ulaska u abdominalnu šupljinu te identifikacije maternice i sa svake strane jajnika i jajovoda, postavljaju se ligature na mezovariju, pri čemu treba obratiti pozornost kako se krvne žile ne bi zamijenile za jajovod, koji je dug i intenzivne crvene boje (BISHOP, 2002.; HARCOURT-BROWN, 2017.). Ligature koje se postavljaju na uterus, mogu biti zasebne za svaki cerviks ili kao jedna cirkumferentna ligatura bliže rodnici. Postavljanje jedne ligature smanjuje šansu pojave adenokarcioma maternice, uslijed zaostajanja tkiva maternice, ali je također i metoda izbora kada je već prisutna patologija maternice (HARCOURT-BROWN, 2002.c). Potrebno je obratiti pažnju na uretru, posebno pri primjeni spomenute metode s jednom ligaturom, uslijed blizine njenog otvora u rodnicu (BISHOP, 2002.). Ukoliko se pristupa resekciji rodnice, nužno je osigurati što sigurniju rekonstrukciju,

kako uslijed nakupljanja mokraće tijekom uriniranja, ista ne bi kontaminirala abdomen (HARCOURT-BROWN, 2017.).



Slika 1. Ovariohisterektomija u ženke kunića (autor: izv. prof. dr. sc. Ivan Folnožić).

Orhidektomija ili kastracija u mužjaka specifična je u kunića zbog trajno otvorenog ingvinalnog kanala. Tri su osnovne metode kastracije prema mjestu incizije. Incizija ventralno na obje skrotalne vreće, incizija kranijalno na obje skrotalne vreće ili jedna preskrotalna incizija anteriorno od penisa (BISHOP, 2002.). Mužjak kunića može tijekom zahvata retrahirati testise u abdominalnu šupljinu pri čemu se najčešće nalaze u uvrnuću tunicae vaginalis koja obavlja testise i sjemenovod (HARCOURT-BROWN, 2017.). Dvostruke ligature se postavljaju na sjemenovod i krvne žile, zatvara se ingvinalni kanal, čime se sprječava rizik postoperativne hernijacije kroz ingvinalni prsten. Nakon postavljanja ligatura, mogu se ukloniti testisi s epididimisom (BISHOP, 2002.).

U mužjaka kunića navodi se i mogućnost nekirurške odnosno hormonalne metode kontracepcije. U dosadašnjim istraživanjima ispitivala se mogućnost korištenja agonista GnRH deslorelina. Deslorelin se aplicira kao dugodjelujući potkožni implantat. U početku porastom

koncentracije FSH i ICSH, postiže se porast testosterona, dok kontinuiranim korištenjem dolazi do smanjenja ekspresije receptora za GnRH i smanjenja hormonske aktivnosti testisa (NELSON i COUTO, 2014.). ARLT i sur. (2010.) utvrdili su nakon prvotnog povećanja razine testosterona (14 dana) da je kroz sljedećih 7 mjeseci došlo do smanjene hormonske aktivnosti uz regresiju veličine testisa za 50%. Isto tako, iako je za vrijeme istraživanja mužjak bio u kontaktu sa ženkom, nije primijećena seksualna aktivnost od strane mužjaka. Suprotno ovim rezultatima u istraživanju GOERICKE-PESCH i sur. (2014.) nisu zabilježene znatne razlike u koncentracijama hormona između skupina tretiranih deslorelinom i kontrolne skupine, kao ni promjene u volumenu testisa na kraju istraživanja. Stoga je zaključeno da deslorelin nije učinkovita opcija za hormonsku kastraciju mužjaka kunića i nije alternativa kirurškoj kastraciji. U ženki kunića GEYER i sur. (2016.a) utvrdili su da je nakon početnog „*flare-up efekta*“ upotreba deslorelina dovela do odgode puberteta u većini jedinki i da može izazvati supresiju funkcije jajnika od najmanje 9 mjeseci. Međutim, razvoj patologije maternice ne može se prevenirati supresijom funkcije jajnika implantatom deslorelina (GEYER i sur., 2016.b).

## 2.5. PATOLOGIJA REPRODUKTIVNOG SUSTAVA ŽENKI

### 2.5.1. Kongenitalne anomalije spolnog sustava

U ženki kunića razlikujemo tri osnovne kongenitalne anomalije reproduktivnog sustava: vensku aneurizmu endometrija, aplazije i atrezije maternice i malformacije rodnice. Najčešće je opisana venska aneurizma endometrija, često povezana s venskom aneurizmom stijenke rodnice (BERTRAM i sur., 2018.). Stijenke oba maternična roga, ispunjene su brojnim proširenim venama, uz moguću pojavu ugrušaka (HARCOURT-BROWN, 2017.). Uslijed rupture klinička se slika očituje krvavim vaginalnim iscjetkom ili hematurijom, uz patognomoničan nalaz cilindričnih krvnih ugrušaka u urinu. Većinom je kroničnom tijeka, no ovisno o zahvaćenosti endometrija i opsežnosti rupture, može biti i uzrok uginuća (QUESENBERRY i sur., 2021.b). U pojedinim ženki kunića, venska aneurizma endometrija, dijagnosticirana je kao slučajni nalaz pri postmortalnoj pretrazi (BERTRAM i sur., 2018.). Preporučuje se kirurško liječenje, odnosno ovariohisterektomija (QUESENBERRY i sur., 2021.b).

Aplazije i atrezije maternice mogu se javiti kao samostalne patologije ili zajedno s aplazijom ili atrezijom drugog dijela spolnog sustava, poput cerviksa. Mogu biti obostrane ili jednostrane i djelomične ili potpune. Do postavljanja dijagnoze najčešće dolazi prilikom elektivne ovariohisterektomije (QUESENBERRY i sur., 2021.b).

Iako iznimno rijetki, opisani su slučajevi malformacije rodnice u okviru vaginalne ageneze, potpunog nedostatka rodnice i vaginalne atrezije, nedostatak kranijalnog dijela rodnice, s uterinom agenezom, odnosno nedostatkom i maternice (BERTRAM i sur., 2018.).

### 2.5.2. Lažna gravidnost

U ženki kunića, kako bi došlo do ovulacije, potreban je akt parenja, odnosno podražaj stijenke rodnice prilikom kopulacije. Ipak, do indukcije ovulacije može doći i posljedično drugim podražajima. Budući da su kunići životinje koje su izrazito podložne stresu, transport ženki može prouzrokovati ovulaciju i time pseudogravidnost odnosno lažnu gravidnost (QUESENBERRY i sur., 2021.a). Brojni su čimbenici koji mogu prouzrokovati ovakvo stanje u ženki. Prisustvo mužjaka, pokušaj parenja od strane druge ženke ili kastriranog mužjaka kunića kao oblik dominantnog ponašanja dovoljni su podražaj za izazivanje ovulacije, stvaranje žutog tijela i lučenje progesterona (HARCOURT-BROWN, 2017.). Lažnu gravidnost vlasnici najčešće primijete kada ženka kunića počne graditi gnijezdo i čupati krzno u području mamarnih kompleksa. Ponekad je moguće iskazivanje agresivnosti prema vlasnicima ili drugim kunićima (HARCOURT-BROWN, 2002.b). Ženke u doba pseudograviditeta, koji traje od 16 do 17 dana, nisu spolno receptivne i odbijaju mužjake. Ostali klinički znakovi uključuju razvitak mliječne žlijezde pod utjecajem visokih koncentracija progesterona. Razvoj mliječne žlijezde je najnaglašeniji prvih 10 dana pseudogravidnosti, dok 16. dana dolazi do involucije. Ukoliko se spontano ne povuku znakovi lažne gravidnosti, stanje se često ponavlja ili se razviju komplikacije u vidu hidrometre ili piometre. Kao metoda prevencija, preporučuje se ovariohisterektomija (QUESENBERRY i sur., 2021.b).

### 2.5.3. Ekstrauterina gravidnost

Ekstrauterina, ektopična ili abdominalna gravidnost većinski je patologija uzgojnih kunića, a rijetka je pojava u kunića kućnih ljubimaca. Podijeljena je prema načinu nastanka na primarnu ili netraumatsku ili sekundarnu, lažnu odnosno traumatsku. Do primarne ekstrauterine gravidnosti dolazi kada embriji ne migriraju iz jajovoda u maternicu, nego se implantiraju na parijetalnu stijenku peritoneuma (QUESENBERRY i sur., 2021.b). Primarna ekstrauterina gravidnost uglavnom ne izaziva kliničku sliku u ženki, a mumificirani fetusi pronalaze se pri palpaciji abdomena, rutinskoj pretrazi ili ovariohisterektomiji. Za razliku od primarne ekstrauterine gravidnosti, sekundarnoj ili lažnoj prethodi ruptura stijenke maternice. Ovakvo stanje može biti životno ugrožavajuće po ženku te je najčešće posljedica traume (HARCOURT-BROWN, 2002.b), no može biti prouzrokovano i oslabljenim materničnim zidom (HARCOURT-BROWN, 2017.).

### 2.5.4. Ciste jajnika

Ciste na jajnicima javljaju se u srednjoj životnoj dobi kunića. Usko su povezane s patologijom maternice, osobito ciste *retae ovarii*. Osim cista *rete ovarii*, histopatološki utvrđene su i folikularne ciste i ciste nepoznatog porijekla. U uznapredovalim slučajevima može doći do nekroze tkiva jajnika uz kalcifikaciju (BERTRAM i sur., 2018.).

### 2.5.5. Tumori jajnika

Tumori jajnika se pojavljuju u vrlo rijetkim slučajevima. Kao i kod cista na jajnicima, vrlo je česta povezanost neoplazija jajnika s patologijom maternice, odnosno adenokarcinomom maternice (HARCOURT-BROWN, 2017.). Opisani benigni tumori su luteom i hemangiom, a opisani maligni tumori su tumor granuloza stanica i adenokarcinom (BERTRAM i sur., 2018.). Klinički znakovi se ne moraju nužno očitovati i mogu proći klinički nezapaženo. Simptomi pri kliničkoj slici uzrokovani su disbalansom hormona i čestim metastaziranjem. Simptomi nisu nužno ograničeni na maligne tumore, nego je i kod benignog tumora jajnika, luteoma, zabilježena promjena u ponašanju ženki i agresivnost (HARCOURT-BROWN, 2017.).

### 2.5.6. Patologija jajovoda

Paraovarijske ciste u mezosalpinksu povremeni su nalaz u ženki kunića mlađe životne dobi. Razvijaju su zasebno, neoovisno o jajnicima. Jajovodi i mezosalpinks moguće su područje metastaziranja tumora iz drugih organskih sustava (BERTRAM i sur., 2018.).

### 2.5.7. Hiperplazija endometrija

Hiperplazija endometrija je izrazito često dijagnosticirana patologija u ženki kunića kućnih ljubimaca. Druga je po zastupljenosti nakon tumora maternice. Ipak, u uzgojnih ženki kunića, nije uobičajena pojava (HARCOURT-BROWN, 2017.). Zbog progresivne prirode, hiperplaziji endometrija može prethoditi razvoj polipa, potom pojava cističnih promjena koje slijedi adenomatozna hiperplazija i na posljertku razvoj adenokarcinoma. Hiperplazija endometrija često se smatra predstadijem adenokarcinoma. Također, često se javlja istovremeni nalaz obje patologije (BERTRAM i sur., 2018.), no neki smatraju da nema uzročno posljedična veze, uslijed različite osnove patogeneze adenokarcinoma (QUESENBERRY i sur., 2021.b). Ova patologija može se javiti u bilo kojoj životnoj dobi kunića, no najčešće obolijevaju ženke srednje životne dobi, pri čemu incidencija raste sa starenjem jedinke (BERTRAM i sur., 2018.). Na razvoj hiperplazije utječe hormonski disbalans, odnosno fluktuacija progesterona i estrogena. Posljedično nastaju cistične promjene u samoj stjenci endometrija, koje pod daljnjim utjecajem hormona rastu ispunjene mukoznim sadržajem te zbog stanjenja stijenke endometrija mogu rupturirati i ispuniti lumen maternice mukoznim sadržajem (HARCOURT-BROWN, 2017.). Najčešći je oblik hiperplazije endometrija glandularno-cistični, slijedi ga papilarni, dok se rjeđe pojavljuje mješoviti glandularno-papilarni oblik (BERTRAM i sur., 2018.). Simptomi su rijetko primijećeni od strane vlasnika zbog asimptomatske kliničke slike pri čemu nije nužna pojava serosangivnoznog iscjetka iz rodnice. Često se dijagnosticira kao slučajan nalaz pri ovariohisterektomiji (HARCOURT-BROWN, 2017.). Ukoliko bolest razvije simptomatski karakter, klinička slika obuhvaća letargiju, smanjenju aktivnost kunića, intermitentnu pojavu hematurije i posljedično anemiju. Dijagnozu postavljamo palpacijom abdomena i ultrazvučnom pretragom maternice. Nerijetko su cistično promijenjene i mliječne žlijezde i jajnici. Indicirano je ženku podvrgnuti ovariohisterektomiji i uputiti maternicu za histopatološku pretragu (QUESENBERRY i sur., 2021.b).

#### 2.5.8. Hidrometra i mukometra

Hidrometru definiramo kao nakupljanje vodenog sadržaja u maternici, mukometru kao nakupljanje mukoznog sadržaja, dok hemometru kao nakupljanje krvi u lumenu maternice. Hidrometra i mukometra često se javljaju uz adenokarcinom i hiperplaziju maternice, rjeđe uz endometritise. U literaturi je zabilježen i slučaj pri kojemu se tekućina nakupljala u lumenu maternice posljedično kongenitalnoj agenezi rodnice. Hemometra se podjednako javlja kod adenokarcinoma, hiperplazije endometrija, endometritisa i venske aneurizme endometrija (BERTRAM i sur., 2018.). Incidencija je najveća u ženki kunića mlađe do srednje životne dobi. U okviru patologija reproduktivnog sustava ženki kunića kućnih ljubimaca učestala su pojava, dok se u uzgojnih kunića pojavljuju rjeđe. Klinička je slika ograničena na distenziju abdomena, uslijed nakupljanja sadržaja u maternici, a sadržaj može činiti četvrtinu tjelesne mase kunića (HARCOURT-BROWN, 2017.). Uz ultrazvuk, dijagnozu možemo potvrditi i rendgenološkom pretragom. Kao i kod hiperplazije endometrija, preporučena je ovariohisterektomija (QUESENBERRY i sur., 2021.b).

#### 2.5.9. Endometritis, metritis i piometra

Endometritis zahvaća površinski sloj maternice (sluznicu maternice), dok metritis zahvaća i dublje slojeve maternice, stoga je i teži oblik upale maternice. Ukoliko se u lumenu maternice nalazi i purulentni sadržaj, takav oblik upale maternice nazivamo piometrom. Piometra je uz to i jedna od rijetkih patologija ženskog spolnog sustava kunića, koja se podjednako manifestira i u uzgojnih i u kunića kućnih ljubimaca (HARCOURT-BROWN, 2017.; ROSELL i sur., 2020.).

Endometritis je treća patologija po zastupljenosti u kunića kućnih ljubimaca, a javlja se najčešće u supurativnom obliku zatim kataralnom, limfocitno-plazmocitnom te najrjeđe u nekrotično-hemoragičnom obliku. Metritis je većinski purulentnog tipa, no zabilježen je i limfocitno-plazmocitni tip upale. Najveća incidencija je pri dobi od 3 godine. Ulazna vrata infekcije su spolni sustav, odnosno preko rodnice, ascendentno nakon parenja ili postpartum. Rjeđe su ulazna vrata mokraćni sustav. Moguće je hematogeno širenje infekta pri čemu se razvija sistemska infekcija (BERTRAM i sur., 2018.). Iako su većem riziku od oboljenja izložene multipare ženke, zbog samog načina ulaska infekta, oboljeti mogu i nulipare ženke, no takva je pojava rjeđa. *Pasteurella multocida* i *Staphylococcus aureus* se smatraju glavnim

uzročnicima infekcije maternice. Osim bakterijskih uzročnika, opisan je i postpartalni metritis uslijed suficita vitamina A (QUESENBERRY i sur., 2021.b). Kod piometre izoliran je i niz drugih mikroorganizama poput: *Chlamydia spp.*, *Listeria monocytogenes*, *Moraxella bovis*, *Actinomyces pyogenes*, *Brucella melitensis* i *Salmonella spp.* (BISHOP, 2002.). Pojavljuju se znatno rjeđe od *P. multocida*, koja se uz upalu maternice javlja u nizu drugih organskih sustava, a može uzrokovati sistemsko oboljenje (HARCOURT-BROWN, 2017.). Piometra može biti i posljedica adenokarcinoma maternice (QUESENBERRY i sur., 2021.b).

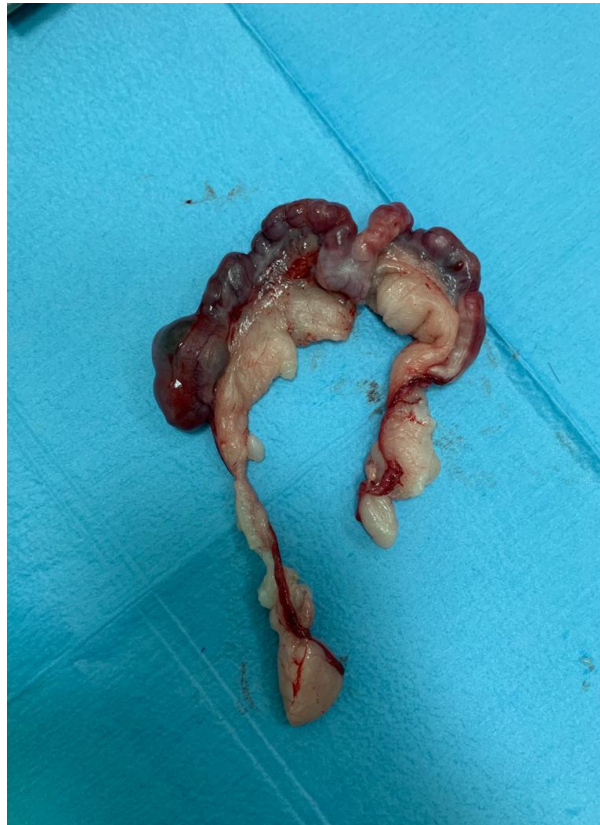Klinička slika varira od asimptomatskih kroničnih oblika, poremećaja u reprodukciji, nespecifičnih simptoma pa do akutnog oblika u kojemu su primijećeni znakovi opće slabosti, anoreksije, vrućice, vaginalnog iscjetka i distenzije abdomena. Dijagnozi se primarno pristupa uzimanjem anamnestičkih podataka. Vlasnici najčešće zamjećuju nedavno parenje ili okot, reproduktivne poremećaje poput neuspješnih koncepcija i rođenja mrtve mladunčadi. Na dijagnozu još upućuju nalazi krvne slike, leukocitoza s neutrofilijom (BISHOP, 2002.; QUESENBERRY i sur., 2021.b). Uputno je osim osnovne krvne slike, odrediti biokemijske parametre bubrega jer kronični oblici endometritisa mogu uzrokovati amiloidozu (QUESENBERRY i sur., 2021.b). Kliničkim pregledom ukoliko se razvila piometra palpira se tvorba u području maternice tjestaste konzistencije, odnosno maternica ispunjena sadržajem. Maternicu treba posebno oprezno i nježno palpirati uslijed rizika od ruptуре. Dijagnoza se potvrđuje ultrazvučnim pregledom ili rendgenološkom pretragom, no i dijagnostičkom laparatomijom (BISHOP, 2002.; QUESENBERRY i sur., 2021.b). Pri blagim oblicima endometritisa ovariohisterektomija nije jedini izbor liječenja. Potrebno je napraviti citološku pretragu vaginalnog iscjetka i odrediti antibiotik prema antibiogramu, primijeniti tekućinsku terapiju i aplicirati nesteroidne protuupalne lijekove. Ukoliko je dijagnosticirana piometra, ovariohisterektomija je prvi izbor liječenja (QUESENBERRY i sur., 2021.b).

#### 2.5.10. Tumori maternice

Najzastupljenija patologija ženskog spolnog sustava kunića kućnih ljubimaca su tumori maternice (Slika 2.) (HARCOURT-BROWN, 2017.). Najčešće se javlja maligni tumor, adenokarcinom koji čini više od 75% tumora maternice kunića (BERTRAM i sur., 2018.). Osim adenokarcinoma, od malignih tumora pojavljuju se i leomiosarkom, hemangiosarkom, metastatski tumori maternice, koriokarcinom, deciduosarkom i maligni miješani Müllerov



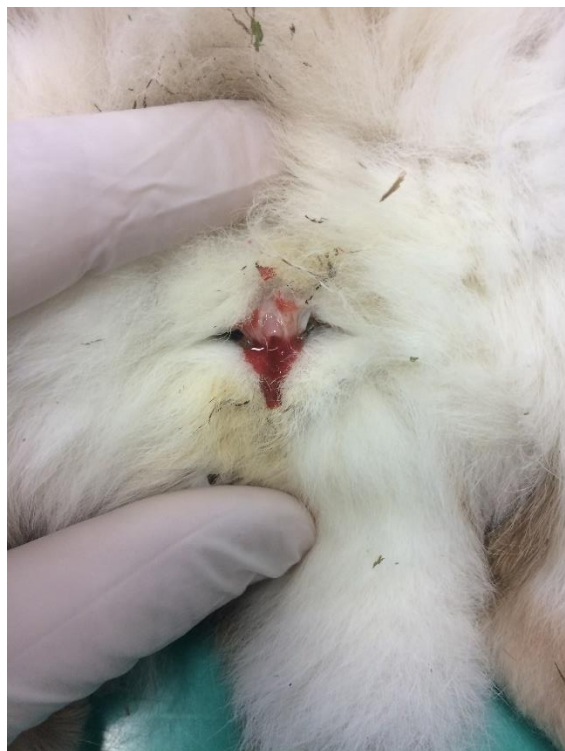tumor. Benigni tumori dijagnosticirani kod ženki kunića kućnih ljubimaca su leomiom, adenom i hemangiom (QUESENBERRY i sur., 2021.c). Polipi maternice također se smatraju tumorima maternice, a mogu biti benigni i maligni (BERTRAM i sur., 2018.).



Slika 2. Tumorozno promijenjena maternica u ženke kunića (autor: izv. prof. dr. sc. Ivan Folnožić).

Za adenokarcinom maternice izrazito su se bitnima pokazale dobna i pasminska dispozicija, dok nije utvrđeno da je razvoj adenokarcinoma maternice povezan s gravidnošću i brojem legala. Kunić pasmine tan, nizozemski kunić, havana kunić i francuski srebrni kunić imaju veći rizik za razvoj adenokarcinoma maternice, ali i križane i ostale pasmine kunića mogu oboljeti (BISHOP, 2002.; QUESENBERRY i sur., 2021.b). Utjecaj dobne dispozicije leži u histološkoj promjeni strukture maternice. Procesom starenja endometrija, smanjuje se staničnost, a povećava zastupljenost kolagena (QUESENBERRY i sur., 2021.b). Već od treće godine života započinju neoplastične promjene na maternici, nakon četvrte godine incidencija je između 50% i 80%, dok nakon sedme godine života čak 75% ženki razvije adenokarcinom maternice

(HARCOURT-BROWN, 2017.; QUESENBERRY i sur., 2021.b). Neoplastične su promjene u većini slučajeva prisutne u oba roga maternice, u obliku polipa ili nodularnih tvorbi koje prominiraju u lumen maternice (HARCOURT-BROWN, 2017.). Adenokarcinom maternice je sporo progresivna bolest te zbog svog kroniciteta dugo može ostati nezamijećena (QUESENBERRY i sur., 2021.b). Prvi nespecifični simptomi usmjereni su prema problemima u reprodukciji. S rastom tumora klinički znakovi postaju sve izraženiji. Gubitak tjelesne mase, distenzija abdomena, smanjen apetit, hematurija, serosangvinozni do gust, tamnocrven vaginalni iscjedak (Slika 3.) (BISHOP, 2002.; QUESENBERRY i sur., 2021.b).



Slika 3. Serosangvinozni vaginalni iscjedak u ženke kunića (autor: izv. prof. dr. sc. Ivan Folnožić).

Adenokarcinom, a i ostali tumori maternice vrlo često metastaziraju. Započinje kao lokalna neoplastična infiltracija miometrija, no širi se direktnim kontaktom na susjedna tkiva i organe, kao i hematogenim putem (HARCOURT-BROWN, 2017.; QUESENBERRY i sur., 2021.b). Za razliku od hematogene diseminacije koja započne za 1 do 2 godine od nastanka neoplastične promjene, lokalna diseminacija na susjedna tkiva nastaje vrlo brzo po razvitku primarnog tumora (QUESENBERRY i sur., 2021.b). Primarno mjesto metastaziranja adenokarcinoma su pluća, zatim slijede pleura i medijastinum, dok je mokraćni sustav najrjeđe područje

metastaziranja, uz mozak, oči i kosti (Tablica 1.). Metastaze se češće razvijaju u starijih životinja odnosu na mlađe životinje. Ovisno o sustavu koji je zahvaćen metastazama razvijaju su se različiti klinički znakovi. Pri metastazama pluća česte su pojave dispneje (QUESENBERRY i sur., 2021.c), dok je pri pojavi metastatskih tumora u kostima zabilježena pojavnost patoloških lomova (BERTRAM i sur., 2018.). Ovisnost pojave adenokarcinoma maternice s ekspresijom receptora za estrogen i progesteron i dalje nije razjašnjena. Imunohistokemijskim metodama istraživanja, analizirala se ekspresija receptora za estrogen i progesteron kod nepromijenjenih zdravih maternica, hiperplastičnih promjena na maternici i kod adenokarcinoma maternice (papilarnog tipa i tubularnog/solitarnog tipa). Receptori za navedene hormone nađeni su u više od polovice zdravih maternica i maternica s hiperplastičnim promjenama te u tubularnih/solitarnih adenokarcinoma. Kod papilarnog tipa adenokarcinoma nisu pronađeni receptori za progesteron i estrogen. Papilarni adenokarcinomi zahvaćali su dublje slojeve i miometriju u kasnijem stadiju bolesti, za razliku od tubularnog tipa koji je već u ranom stadiju bolesti zahvaćao miometriju i nije uzrokovao stanjenje materničnog tkiva (QUESENBERRY i sur., 2021.b), no ipak se smatra nepovoljnijim prognostičkim faktorom (BERTRAM i sur., 2018.). Sekundarna stanja koja uzrokuju kliničke simptome mogu biti razlog dolaska vlasnika, pri čemu se daljnjim pregledom potvrđuje dijagnoza. Abdominalnom palpacijom može se utvrditi jedna ili više masa u području maternice. Rendgenskom pretragom torakalne i abdominalne šupljine može se potvrditi prisustvo tumora maternice, povećanje obujma maternice ili zahvaćenost drugih organa metastazama. Jednako dijagnostički važan je i ultrazvuk, dok se kompjuterizirana tomografija smatra najpouzdaniji način dijagnostike metastaza pluća. Ove se metode koriste kao dijagnostičke, preoperativne i kontrolne. Preporučuje se ponoviti rendgenološku pretragu pluća svakih 3 do 6 mjeseci nakon operacije.

Tablica 1. Distribucija organa zahvaćenih metastatskim promjena kod adenokarcinoma maternice

<b>PODRUČJE</b>	<b>BROJ SLUČAJEVA</b>	<b>ZASTUPLJENOST (%)</b>
Pluća	34	79.1
Pleura i medijastinum	15	34.9
Peritoneum i omentum	14	32.5
Jetra	13	30.2
Bubrezi	13	30.2
Dijafragma	9	20.9
Slezena	7	16.3
Limfni čvorovi:		
Traheobronhalni	3	11.6
Sternalni	1	
Submandibularni	1	
Gastrointestinalni sustav	5	11.6
Mokraćni mjehur	4	9.3
Uretra	1	2.3
Žučni mjehur	1	
Mozak	1	
Oko	1	
Kosti	1	
Koža	1	

Izvor: (BERTRAM i sur. 2018.).

Ovariohisterektomija jedini je način liječenja, a može služiti i kao palijativna terapija, ovisno o opsegu širenja tumora. Pri ranim slučajevima, kada metastaze nisu prisutne, prognoza je povoljna, dok je pri metastazama pluća prognoza nepovoljna. Rana ovariohisterektomija osigurava sigurnu prevenciju od nastanka adenokarcinoma maternice, kao i ostalih tumoroznih promjena. U dobi od 8 do 12 mjeseci preporučeno je napraviti ovariohisterektomiju. U manjih pasmina ranije dolazi do nastupa puberteta, tako da se ovariohisterektomiji može pristupiti i ranije (BISHOP, 2002.; QUESENBERRY i sur., 2021.b).

### 2.5.11. Vaginitis i tumori vagine

Vaginitisi su uglavnom rijetka pojava u ženki kunića. Mogu biti povezane s pojavom polipa vagine, kongenitalnih malformacija ili zasebno kao vaginitis purulentnog ili nekrotizirajućeg tipa (BERTRAM i sur., 2018.). Maligni tumor skvamoznih stanica jedini je zabilježen tumor vagine u kunića (QUESENBERRY i sur., 2021.c).

### 2.5.12. Prolaps maternice, prolaps vagine i izvrtanje mokraćnog mjehura

Prolaps rodnice s ili bez izvrtanja mokraćnog mjehura i maternice češća je patologija u ženki uzgojnih kunića jer je usko povezana sa postpartalnim razdobljem i hormonskim utjecajem (QUESENBERRY i sur., 2021.b), a vjerojatno postoji i genetska predispozicija (HARCOURT-BROWN, 2017.). Manifestira se najčešće u prva 24 sata nakon porođaja (QUESENBERRY i sur., 2021.b). Prolabirati može i mokraćni mjehur zbog veličine orificijuma. Vidljiva je veća ili manja masa hiperemične površine izvan područja vulve (HARCOURT-BROWN, 2017.). Laparatomijom je moguće vratiti pripadajuće organe u poziciju te je preporučeno napraviti i ovariohisterektomiju (QUESENBERRY i sur., 2021.b).

## 2.6. PATOLOGIJA GRAVIDNOSTI

### 2.6.1. Rana embrionalna smrtnost i pobačaj

Rana embrionalna smrtnost ili resorpcija fetusa smatra do 21. dana gravidnosti, nakon toga se naziva pobačaj ili abortus. Ukoliko embrij ugine u prvih 21 dan, doći će do njegove resorpcije (QUESENBERRY i sur., 2021.b). Rana embrionalna smrtnost posljedica je stresa ili slabe nekvalitetne hranidbe. Često se zamjenjuje s neuspješnim parenjem za razliku od pobačaja koji je često i zarazne etiologije (BISHOP, 2002.). Nakon 21. dana počinje kritični period gravidnosti s obzirom na to da je smanjena opskrba maternice krvlju, uslijed rasta i potreba fetusa (QUESENBERRY i sur., 2021.b). Pobačaje dijelimo na zarazne i nezarazne etiologije. Zarazni pobačaji u kasnoj gravidnosti uzrokovani su najčešće *Listeriom monocytogenes* (BISHOP, 2002.), dok su kod uzgojnih ženki kunića na farmama utvrđeni i drugi uzročnici

(ROSELL i sur., 2020.). Negravidne ženke nisu osjetljive na *L. monocytogenes*, no s obzirom na ciljno tkivo bakterija, predstavljaju visoku opasnost za gravidne ženke. Kao virusni uzročnik pobačaja navodi se *Herpesvirus* (QUESENBERRY i sur., 2021.b). Nezarazni uzročnici pobačaja su brojni, poput trauma, stresa, hipertermije, otrovanja, deficita vitamina E, deficita i suficita vitamina A i smanjene količine proteina u hranidbi (SAMARDŽIJA i ĐURIČIĆ, 2011.c). Za preciznu dijagnostiku potrebno je napraviti ultrazvuk abdomena te uputiti uzorak placente i fetusa na patohistološku pretragu (QUESENBERRY i sur., 2021.b). Rane embrionalne smrtnosti i pobačaji uglavnom su problematika farmi s uzgojnim kunićima, no mogu se pojaviti i u kunića kućnih ljubimaca (ROSELL i sur., 2020.).

Pobačaj se može inducirati supkutanom injekcijom aglepristona, u dozi od 10 mg/kg, jednom dnevno, 15. i 16. dan po parenju (QUESENBERRY i sur., 2021.b).

## 2.6.2. Distocija

Uzroci distocije ili teškog porođaja mogu biti od strane majke ili od strane ploda. Ženka kunića može biti prekomjerne tjelesne težine, što može uvelike otežavati porođaj. Premali otvori zdjelice mogu u potpunosti spriječiti ulaz mladunčadi u porođajni kanal ili biti uzrokom zaostajanja u porođajnom kanalu. Atonija maternice može biti primarnog ili sekundarnog uzroka. Najčešće se atonija maternice zbog produljenog porođaja nadovezuje na primarni uzrok distocije (QUESENBERRY i sur., 2021.b). Isto tako, teške porođaja mogu uzrokovati i nutritivni deficiti. Uzrok teškog porođaja od strane ploda uglavnom je prevelika veličina fetusa (BISHOP, 2002.).

Na distociju treba posumnjati pri pojavi krvavog ili zelenkasto-smeđeg iscjetka iz rodnice i dugog trajanja kontrakcija bez izlaska plodova iz rodnice (QUESENBERRY i sur., 2021.b). Abdominalnom palpacijom, ultrazvukom i rendgenom potrebno je utvrditi prisustvo plodova unutar maternice, njihov položaj u maternici i moguće deformacije te ustanoviti jesu li plodovi živi (HARCOURT-BROWN, 2017.).

U blažim oblicima teških porođaja možemo pomoći prolasku plodova kroz porođajni kanal aplikacijom lubrikanta na vodenoj bazi (BISHOP, 2002.). U složenijim slučajevima potrebna je manualna asistencija poroda prije čega je potrebno životinju sedirati i aplicirati analgetike, omogućiti miran, tih i mračan prostor, bez ometanja. Oksitocin potiče kontrakcije maternice i

aplicira se intramuskularno u dozi 1-3 IU. Pri atoniji maternice, prethodno je potrebno aplicirati 10% kalcijev borogluconat, 30 minuta prije oksitocina, u dozi 5-10 mL, per os ili supkutano. Ukoliko navedeni načini ne dovedu do porođaja izvodi se carski rez (QUESENBERRY i sur., 2021.b).

Distociju može uzrokovati i torzija maternice (QUESENBERRY i sur., 2021.b). U uzgojnih kunića čest je uzrok distocije u zadnjem tjednu gravidnosti i općenito je najbitniji uzrok distocije (ROSELL i sur., 2020.). Većem riziku su izložene multipare ženke. Perakutnog je tijeka, ženke kunića vrlo brzo uđu u stanje šoka (HARCOURT-BROWN, 2017.). Opisani su i slučajevi torzije maternice nakon porođaja. Na farmama uzgojnih kunića ustanovljen je sezonski karakter torzije maternice, pri čemu su najčešće zabilježene između srpnja i rujna (ROSELL i sur., 2020.). U kućnih ljubimaca je rjeđa pojava, no može se povezati, osim s gravidnošću i s hidrometrom i endometritisom (QUESENBERRY i sur., 2021.b).

### 2.6.3. Graviditetna toksemija

Tipično je bolest uzgojnih kunića, no pojavljuje se i u kućnih ljubimaca. Nastupa pri kraju graviditeta, točnije u zadnjem tjednu (QUESENBERRY i sur., 2021.b). Faktorom rizika se smatra povećana tjelesna masa ženke, osobito u jesenskim i zimskim mjesecima kod uzgojnih kunića (ESPINOSA i sur., 2020.). Osnova poremećaja jest metabolički disbalans na kojeg utječe niz faktora, od nedostatnog kalorijskog unosa, stresa, do utjecaja okolišnih čimbenika. Isto tako, utvrđeno je da mlade i jako stare ženke obolijevaju češće (BISHOP, 2002.). Iako ovo stanje ozbiljno utječe na zdravlje roditelja, nema utjecaja na zdravlje ploda (ESPINOSA i sur., 2020.). Ženke kunića su narušenog općeg stanja, karakterističnog zadaha po ketonima, dispnoične su, moguća je pojava konvulzija i razvoj komatoznog stanje. Terapija se provodi stabilizacijom općeg stanja, tekućinska terapijom, aplikacijom kalcijevog gluconata, nadoknadom nutrijenata nazogastričnom sondom i analgezijom (QUESENBERRY i sur., 2021.b).

## 2.7. PATOLOGIJA MLIJEČNE ŽLIJEZDE

### 2.7.1. Septični mastitis

Septični mastitis, odnosno bakterijska infekcija mliječne žlijezde, visoko je zastupljena u uzgojnih ženki kunića, osobito zbog loših zoohigijenskih uvjeta i intenzivne proizvodnje. Na farmama kunića češća se javlja u jesen i zimu (ESPINOSA i sur., 2020.). Od uzročnika najčešće su izolirane bakterije *Staphylococcus aureus*, *Streptococcus species* i *Pasteurella multocida*. Osim ženki, mastitis može znatno ugroziti zdravstveno stanje sisajuće mladunčadi, ukoliko ženka boluje od mastitisa uzrokovanog *S. aureus*. Osim u fiziološkom periodu laktacije, može se javiti i u okviru pseudogavidnosti (QUESENBERRY i sur., 2021.b). Klinički se očituje bolnim, edematoznim, cijanotičnim i toplim mamarnim kompleksima. U literaturi se još naziva i „*blue breast disease*“ (ESPINOSA i sur., 2020.). Zahvaćen je jedan ili više mamarnih kompleksa (HARCOURT-BROWN, 2017.). Uz opisanu kliničku sliku zamijećeni su i simptomi polidipsije, vrućice i anoreksije (QUESENBERRY i sur., 2021.b). Dodatnu komplikaciju predstavlja stvaranje apscesa u tkivu mliječne žlijezde, a neliječeni, uznapredovali oblik mastitisa može uzrokovati septikemiju i smrt.

Terapija mastitisa uključuje poboljšanje uvjeta držanja, svakodnevno zagrijavanje i masažu mliječnih kompleksa kako bi se ublažila bol i ubrzao oporavak, uz dreniranje u slučaju apscediranja procesa. Za smanjenje boli mogu se primijeniti i nesteroidni protuupalni lijekovi. Mladunčad je potrebno odvojiti i hraniti mliječnom zamjenom ukoliko nemamo mogućnost pridružiti ih drugoj ženki u laktaciji (BISHOP, 2002.). Antibiotску terapiju trebamo primijeniti prema antibiogramu. U uznapredovalim slučajevima potrebna je mastektomija (QUESENBERRY i sur., 2021.b).

### 2.7.2. Cistični mastitis

Cistične promijene mliječne žlijezde povezane su s patologijom maternice kao što je hiperplazija i adenokarcinom. Predstavljaju predstadij i veliki rizik za razvoj adenokarcinoma mliječne žlijezde. Ženke ne iskazuju bolnost, mliječne žlijezde su edematozne, tvrde konzistencije s prisutnim serosangvinoznim iscjetkom. Aspiracijom tankom iglom (FNA) uzima se uzorak iz promijenjenih mamarnih kompleksa te ako nije neoplastične prirode, nije



potrebno napraviti mastektomiju, nego se 3 do 4 tjedna po ovariohisterektomiji očekuje povlačenje simptoma i regresija mliječne žlijezde (QUESENBERRY i sur., 2021.b).

### 2.7.3. Tumori mliječne žlijezde

Za razliku od mastitisa, tumori mliječne žlijezde češći su u kunića kućnih ljubimaca (HARCOURT-BROWN, 2017.). Izražena je dobna dispozicija kod ženki 3 do 4 godine starosti. Histološka je podjela opsežna, najučestaliji je tubularni i papilarni tip (QUESENBERRY i sur., 2021.c). Većinom su malignog karaktera, benigni se pojavljuju u svega oko 10% slučajeva (HARCOURT-BROWN, 2017.). Adenokarcinom mliječne žlijezde prevladava u zastupljenosti naspram drugih tumora mliječne žlijezde i u uzgojnih kunića i u kućnih ljubimaca (ESPINOSA i sur., 2020.). Neoplastičnim promjenama na mliječnoj žlijezdi prethode hiperplastične promjene tkiva (QUESENBERRY i sur., 2021.c). Kao i adenokarcinom maternice, uz koji se često može povezati, metastaze u udaljena tkiva su nerijetke i doprinose kraćem vremenu preživljavanja kunića (BISHOP, 2002.). Jedini način liječenja jest mastektomija.

## 2.8. PATOLOGIJA REPRODUKTIVNOG SUSTAVA MUŽJAKA

### 2.8.1. Kriptorhizam

Retrakcija testisa u abdominalnu šupljinu se kod mužjaka kunića često može zamijeniti za kriptorhizam, s obzirom da kunići imaju otvoreni ingvinalni kanal i snažan *m. cremaster* koji im omogućuje ovakvu pojavu. Kriptorhizam je stanje pri kojemu jedan ili oba testisa zaostaju u trbušnoj šupljini ili ingvinalnom kanalu i nisu se spustili u skrotum do četvrtog mjeseca života. Kao orijentacijska metoda nam može služiti prisustvo odnosno odsustvo razvoja skrotalne vreće. Ukoliko se jedna ili obje skrotalne vreće nisu razvile, testisi se najvjerojatnije nalaze u trbušnoj šupljini i takvi se kunići nazivaju pravim kriptorhidima. Za razliku od njih, ukoliko su razvijene skrotalne vreće, veća je vjerojatnost da se jedan ili oba testisa nalaze u ingvinalnom kanalu. Kriptorhidni testisi su smanjene veličine. U mužjaka kod kojih je prisutan kriptorhizam smanjen je nagon za parenjem. Isto tako, smanjena je plodnost ili su u potpunosti neplodni (HARCOURT-BROWN, 2017.; QUESENBERRY i sur., 2021.b).

### 2.8.2. Adhezije prepucija

Adhezije prepucija češće su u kastriranih mužjaka, u mužjaka prekomjerne tjelesne mase, a mogu biti jače ili slabije izražene. Oba oblika karakterizira upala područja oko prepucija, bolnost, razvoj inkontinencije i kapanje urina umjesto fiziološkog mlaza pri mokrenju. Sekundarne komplikacije su stvaranje ožiljkastog tkiva i infekcija okolnog područja (HARCOURT-BROWN, 2017.).

### 2.8.3. Orhitis i epididimitis

Orhitis i epididimitis posljedica su ugriznih rana, spolno prenosivih bolesti ili hematogenog širenja infekta. Mikroorganizmi koji uzrokuju infekciju testisa i epididimisa su *Pasteurella multocida* i *Treponema cuniculi*. Jednako obolijevaju i mužjaci uzgojnih kunića i mužjaci kunića kućnih ljubimaca (BISHOP, 2002.). Češće dolazi do infekcije epididimisa nego testisa (QUESENBERRY i sur., 2021.b). Klinički su vidljivi povećani testisi s ili bez apscesa, edem mošnje, iscjedak iz prepucija, vrućica, anoreksija i gubitak tjelesne mase. Terapija se provodi se antibioticima i nesteroidnim protuupalnim lijekovima. Hrana s visokim udjelom vlakana i probiotici dovode do ozdravljenja, no treba tretirati sve kuniće koji su bili u kontaktu s zaraženim mužjakom (BISHOP, 2002.). Mužjake se preporuča kastrirati, a u kućanstvima gdje su se držali zajedno, razdvojiti ih (QUESENBERRY i sur., 2021.b).

### 2.8.4. Torzija testisa

Torzija testisa perakutno je i izrazito bolno stanje. Pojavljuje se kod nekastriranih mužjaka, bez spolne i dobne predispozicije. Simptomi su bolni i napeti testisi.

### 2.8.5. Tumori testisa

Tumori testisa javljaju se rijetko u kunića. Zabilježeni su benigni tumori intersticijalnih stanica (tumor Leydigovih stanica) i gonadoblastom (HARCOURT-BROWN, 2017.) Tumor Leydigeovih stanica javlja se najčešće (QUESENBERRY i sur., 2021.c). Navedeni benigni tumori sporo su progresivni i bivaju zamijećeni od strane vlasnika tek pri znatnom povećanju

testisa, pojavi disurije i upali stražnjeg dijela tijela zbog iritacije i infekcije kože uslijed stalne izloženosti urinu (HARCOURT-BROWN, 2017.). Maligni tumori u mužjaka kunića su seminomi, teratomi i tumor Sertolijevih stanica (QUESENBERRY i sur., 2021.c). Posumnjati na tumor možemo pri palpaciji testisa, prilikom čega se palpira jedna ili više, manjih ili većih, bezbolnih, nodularnih masa. Uputno je kunića podvrgnuti kastraciji i učiniti patohistološku pretragu promijenjenih testisa. Prognoza je povoljna ako tumor nije metastazirao (QUESENBERRY i sur., 2021.b).

## 2.9. INFEKTIVNE BOLESTI REPRODUKTIVNOG SUSTAVA ŽENKI I MUŽJAKA KUNIĆA

### 2.9.1. Treponematoza

Treponematoza je bakterijska, izrazito kontagiozna, spolno prenosiva bolest kunića, sistemskog karaktera. Sinonimi ove bolesti su veneralna spirohetoza kunića i sifilis kunića.

Uzročnik je spirohetna, gram negativna bakterija, *Treponema paraluis-cuniculi*. Češće obolijevaju uzgojne ženke i mužjaci zbog češćeg izlaganja riziku od oboljenja. Postoji dobna dispozicija pri čemu učestalije obolijevaju mlađi kunići. Izvor infekcije su bolesni mužjaci i ženke, asimptomatski kliconoše i sekreti spolnih organa. Način prijenosa je direktnim, spolnim kontaktom, a ulazna vrata su sluznica i koža spolnog sustava.

Inkubacija je dugog trajanja, a bolest se najčešće očituje nakon stresnog perioda, do kojeg je latentna. Klinička je slika napreduje iz edema i upale zahvaćenih područja do formacija vezikula koje pucaju, ulceracija i na kraju stvaranja krasti. Karakteristična područja su najprije perineum i vanjski dijelovi spolnog sustava, moguće je i povećanje ingvinalnih limfnih čvorova. Promjene zahvaćaju i druga područja kao što su mukokutani spojevi nosa, usana, brade i vjeđa. Najčešća posljedica oboljenja je smanjene koncepcije, pojava metritisa, zaostajanje posteljice i uginuća mladunčadi. Uzročnik se može pronaći u strugotinama promijenjenih područja ili biopsijom kože, a dostupni su i serološki testovi. Terapija uključuje isključivo parenteralnu aplikaciju penicilina, tetraciklina ili kloramfenikola. Za potpuno izlječenje obavezno je tretiranje svih zajedno držanih kunića (HARCOURT-BROWN, 2017.; QUESENBERRY i sur., 2021.b).

### 2.9.2. Pastereloza

Pastereloza je zarazna, bakterijska bolest kunića, uzorkuje sistemska oboljenja, ali i znatno utječe na stanje reproduktivnog sustava kunića. Uzročnik je gram negativna, kokoidna bakterija *Pasteurella multocida*. Više je podtipova određeno somatskim i kapsularnim antigenom o čemu ovisi i virulentnost. Češće obolijevaju mlade ženke kunića, razvitku bolesti doprinose i koinfekcije rodnice, a utvrđena je i genska osnova. Dobna dispozicija se očituje u kunića s pet i više godina starosti. Izvor infekcije su bolesni kunići i latentni kliconoše. Način širenja je direktnim kontaktom, inhalatorno i konzumacijom kontaminirane vode iz zajedničkih napajalica. Najčešće se zarazi mladunčad u prvom kontaktu s majkom, koja je latentni nositelj. Ulazna vrata je koža, sluznica dišnog i spolnog sustava.

Klinička slika se javlja u akutnom, subakutnom i kroničnom obliku kao rinitis, pneumonija, infekcije rane i apscesi, dakriocistitis, otitis media i infekcije spolnog sustava. Kliničkom očitovanju bolesti većinski prethodi izloženost stresu. Najvažniji način prijenosa za infekcije spolnog sustava je parenjem, a posljedično se javljaju, prethodno opisani orhitis, epididimitis i piometra. Dijagnostici pristupamo izolacijom uzročnika iz dubokog obriska ili ispirka nosa jer se na navedenom području najčešće nalazi uzročnik u kunića koji su latentni nosioci. Dijagnosticirati uzročnika možemo i lančanom reakcijom polimeraze (HARCOURT-BROWN, 2002.d).

### 2.9.3. Miksomatoza

Miksomatoza je akutna, virusna, zarazna bolest kunića s kliničkim očitovanjem kao klasični miksomatozni oblik, respiratorni oblik ili kao pojava benignih fibroma. *Leporipox* virus uzrokuje miksomatozu kunića, to je DNA virus čija virulentnost ovisi o soju virusa. Izražen je sezonski karakter na farmama kunića pri čemu se bolest češće očituje u jesen i zimi. Primljivost ovisi i o imunom statusu životinje. Izvor infekcije su bolesni kunići, divlji kunići, insekti-komarci i buhe koji se smatraju najvažnijim izvorom zaraze. Intermedijarni izvori infekcije su ekskreti i sekreti kože i sluznica, feces i urin. Glavni način širenja je artropodima, odnosno ubodom komaraca ili buha, a virus se može širiti i direktnim kontaktom i jatrogeno. Ulazna vrata su koža, sluznica dišnog i spolnog sustava i konjunktive. Izrazito su visokom morbiditeta i mortaliteta. Nakon ulaznih vrata, virus se primarno replicira na području ulaska i regionalnom

limfnom čvoru. Potom uzrokuje viremiju i sistemska infekciju. Inkubacija traje prosječno 4 do 5 dana nakon čega se pojavljuju kožne promjene u obliku nodularnih masa, želatinozne konzistencije koje se nalaze u koži oko očiju, nosnica, usana, baze uški, vanjskih spolnih organa i anusa. Posljedično promjenama javlja se i edem navedenih područja, sekundarne bakterijske infekcije i nekroza. Upala testisa mužjake često čini neplodnim. Dijagnosticira se putem karakteristične kliničke slike, dokazom uzročnika ili specifičnih protutijela (HARCOURT-BROWN, 2002.d; HARCOURT-BROWN, 2017.).

### 3. RASPRAVA

U ovom radu obrađena je dostupna literatura u svezi s reproduktivnim poremećajima kunića. Poremećaji vezani za genitalni trakt su jedna od najčešćih patologija u kunića, a tumori maternice su najčešći oblik neoplazije kunića (VAN ZEELAND, 2017.). U istraživanju BERTRAM i sur. (2018.) poremećaji maternice bili su uobičajeni nalaz u 26,8% obdukcijских pretraga ženki kunića, a bili su i čest razlog za upućivanje uzoraka na patohistološku pretragu. Najčešći tumor u ženki kunića je adenokarcinom endometrija maternice. Učestalost ovog tumora raste s godinama i zabilježeno je da doseže 60% u životinja starijih od 4 godine (HARCOURT-BROWN, 2002.b). Sličan rezultat utvrđen je i u istraživanju BERTRAM i sur. (2021.) u kojem je najčešći tip tumora bio adenokarcinom maternice koji je činio 75,6% svih tumora maternice, a nakon njega leiomiom u 14,3% slučajeva. Možemo istaknuti da se prevalencija tumora povećava s godinama za sve neoplazije maternice. Međutim, u istraživanju BERTRAM i sur. (2018.) pronađen je i u jednoj vrlo mladoj životinji (5 mjeseci starosti). Isto tako, u istraživanju KÜNZEL i sur. (2015.) najčešće dijagnosticirana patologija maternice bio je adenokarcinom u 54% slučajeva, a zatim slijedi hiperplazija endometrija u 26% slučajeva. Serosangvinozni vaginalni iscjedak bio je prevladavajući klinički znak koji su primijetili vlasnici kunića, a u približno 50% kunića sa sumnjom na patologiju maternice, palpacijom abdomena otkrivene su povećane i/ili nepravilne tvorbe u kaudoventralnom dijelu abdomena. Ipak, znakovi povezani s patološkim promjenama maternice u kunića mogu dugo biti i nespecifični ili subklinički (STREICHER i HACH, 2006.). Nadalje, u kunića s različitim vrstama patologije maternice opisane su komplikacije poput anemije, ruptura maternice i priraslica za susjedne organe (KLAPHAKE i PAUL-MURPHY, 2012.). Povremeno su u kunića s adenokarcinomom maternice zabilježene lokalne metastaze u peritonealnoj šupljini ili udaljene metastaze u tkivima pluća, jetre, kostiju i mozga (WALTER i sur. 2010.; BERTRAM i sur. 2018.). Nadalje, u istraživanju VINCI i sur. (2010.) ispitivana je imunohistokemijskom metodom ekspresija receptora hormona kod tumora maternice. Imunohistokemijski nalazi ukazuju na to da progesteron nije izravno uključen u neoplastičnu transformaciju; međutim, blago povećanje proliferativne aktivnosti između normalnog, hiperplastičnog i neoplastičnog endometrija mogu ukazati na moguću ulogu progesterona u moduliranju proliferativne aktivnosti. Slično, smatra se da je cistična hiperplazija endometrija, za koju se sugerira da je prekursor za nastajanje adenokarcinoma maternice, posljedica hormonalnog disbalansa u kunića (ASAKAWA i sur., 2008.). Hiperplazija endometrija, osobito žljezdano cističnog tipa,

druga je najčešća patologija genitalnog trakta kunića (KÜNZEL i sur. 2015.; BERTRAM i sur. 2018.). Slični rezultati dobiveni su i u istraživanju WALTER i sur. (2010.). s nešto većim postotkom hiperplazije endometrija u odnosu na adenokarcinom maternice. Hiperplazija endometrija najčešće se javlja kod kunića srednje i starije dobi s povećanjem učestalosti s godinama. Ipak, hiperplazija endometrija može se povremeno naći i u kunića od godinu dana starosti (HARCOURT-BROWN, 2017.). U istraživanju BERTRAM i sur. (2018.) različite upala maternice bile su treći najčešći patološki poremećaj genitalnog trakta kunića. Incidencija pojavljivanja upala maternice bila je najveća u kunića u dobi od 2 do 4 godine. Najčešći tip upale bio je endometritis u 77,6% svih slučajeva povezanih s infekcijama maternice. Za razliku od tumora maternice, endometritisi su patologija kunića uglavnom mlađe životne dobi. U 36,5% slučajeva upale maternice sličnu upalnu promjenu imali su i drugi unutarnji organi, dok je u preostalih 63,5% slučajeva upala bila ograničena samo na maternicu. U slučajevima bez zahvaćanja drugih organa najvjerojatniji put infekcije bila je ascendentna infekcija nakon porođaja ili nakon parenja (BERTRAM i sur. 2018.). Piometra se rijetko javlja u kunića. Međutim, u ženki s komercijalnih farmi kunića piometra se javlja češće. Isto tako, hidrometra ili mukometra rijetko se javlja u kunića, ali znatno češće nego u pasa i mačaka (SAITO i sur. 2002.). Suprotno, u uzgojnih ženki s komercijalnih farmi najzastupljenija patologija su različiti oblici neplodnosti, pobačaji i pojave mastitisa (ROSELL i sur. 2020.). Ovariohisterektomija predstavlja osnovnu metodu kojom liječimo i sprječavamo pojavu svih triju najučestalijih bolesti reproduktivnog sustava ženki. Iako je anestezija kunića rizična, korištenjem novih anestetika, razvojem opreme te kontinuiranim praćenjem pacijenta prije i poslije zahvata smanjio se rizik mortaliteta uzrokovanih anestezijom tijekom operativnih zahvata. U istraživanju KÜNZEL i sur. (2015.) 80% ovariohisterektomiranih životinja bilo je živo u razdoblju od 6 mjeseci nakon operacije. U mužjaka kunića i farmskih i kućnih ljubimaca, najveći problem predstavlja kriptorhizam i upale testisa. Za razliku od ženki, kod njih je pojava tumora manje učestala. Osnova kriptorhizma leži u anatomskoj građi spolnog sustava kunića. Orhitis i epididimitis, kao i endometritis ženki, povezani su sa zaraznim bolestima kunića od kojeg se ističe treponematoza kunića ili sifilis kunića i pastereloza. Pastereloza zbog ozbiljnosti kliničke slike uzrokuje i velike gubitke na farmama kunića. Također, sigurna metoda prevencije i liječenja u mužjaka, kao i u ženki, jest kastracija.

## 4. ZAKLJUČAK

Adenokarcinom maternice i hiperplazija maternice najčešći su poremećaji u ženki kunića kućnih ljubimaca. Prilikom dijagnostike patologije maternice u kunića oslanjamo se na kliničke simptome poput serosangvinoznog iscjetka iz rodnice, hematuriju, palpaciju povećane i/ili nepravilne maternice u kaudoventralnom dijelu abdomena. Isto tako, za potvrdu poremećaja maternice osim kliničkog pregleda važno je učiniti ultrazvučnu i rendgenološku pretragu. Ovariohisterektomija je prvenstvena metoda liječenja u klinički stabilnih pacijenata. Kunići u teškom kliničkom stanju imaju nepovoljnu prognozu. Metastatske promjene koje su u nekim slučajevima prisutne kod tumora maternice, možda neće biti vidljive na rendgenskim snimkama prsnog koša prije operacije. U mužjaka kunića najčešći poremećaji vezani za reproduktivne organe su kriptorhizam i upale testisa. Na farmama kunića držanih u proizvodne svrhe najčešća problematika vezana je uz neplodnost, pobačaje i mastitise. U ženki kunića kućnih ljubimaca koji nisu namijenjeni za uzgoj potrebno je podvrgnuti ovariohisterektomiji u ranoj dobi ili raditi redovite kliničke preglede koji uključuju ultrazvučnu pretragu abdomena da bi se na vrijeme otkrila patologija maternice.



## 5. LITERATURA

ARLT, S., S. SPANKOWSKI, T. KAUFMANN, K. KOSTELNIK, W. HEUWIESER (2010): Fertility control in a male rabbit using a deslorelin implant. A case report. *World Rabbit Sci.* 18, 179-182.

ASAKAWA, M. G., M. H. GOLDSCHMIDT, Y. UNE, Y. NOMURA (2008): The immunohistochemical evaluation of estrogen receptor-alpha and progesterone receptors of normal, hyperplastic, and neoplastic endometrium in 88 pet rabbits. *Vet. Pathol.* 45, 217-25.

BERTRAM, C. A., K. MÜLLER, R. KLOPFLEISCH (2018): Genital Tract Pathology in Female Pet Rabbits (*Oryctolagus cuniculus*): a Retrospective Study of 854 Necropsy Examinations and 152 Biopsy Samples. *J. Comp. Path.* 164, 17-26.

BERTRAM, C. A., B. BERTRAM, A. BARTEL, A. EWRINGMANN, M. A. FRAGOSO-GARCIA, N. A. ERICKSON, K. MÜLLER, R. KLOPFLEISCH (2021): Neoplasia and Tumor-Like Lesions in Pet Rabbits (*Oryctolagus cuniculus*): A Retrospective Analysis of Cases Between 1995 and 2019. *Vet. Pathol.* 58, 901-911.

BISHOP, C. R. (2002): Reproductive medicine of rabbits and rodents. *Vet. Clin. Exot. Anim.* 5, 507-535.

CERGOLJ, M., M. SAMARDŽIJA (2006): Fiziologija reprodukcije rasplodnjaka. U: *Veterinarska andrologija*. Veterinarski fakultet, Zagreb. str. 17-22.

ESPINOSA, J., M. C. FERRERAS, J. BENAVIDES, N. CUESTA, C. PEREZ, M. J. G. IGLESIAS, J. F. G. MARIN, V. PEREZ (2020): Causes of Mortality and Disease in Rabbits and Hares: A Retrospective Study. *Animals* 10, 158.

GOERICKE-PESCH, S., G. GROEGER, A. WEHREND (2014): The effect of a slow release GnRH agonist implant on male rabbits. *Anim. Reprod. Sci.* 152, 83-9.

GEYER, A., L. DAUB, C. OTZDORFF, S. REESE, J. BRAUN, B. WALTER (2016.a): Reversible estrous cycle suppression in prepubertal female rabbits treated with slow-release deslorelin implants. *Theriogenology* 85, 282-287.

GEYER, A., T. POTH, C. OTZDORFF, L. DAUB, S. REESE, J. BRAUN, B. WALTER (2016.b): Histopathologic examination of the genital tract in rabbits treated once or twice with

a slow-release deslorelin implant for reversible suppression of ovarian function. *Theriogenology* 86, 2281-2289.

HARCOURT-BROWN, F. M. (2017): Disorders of the Reproductive Tract of Rabbits. *Vet. Clin. Exot. Anim.* 20, 555-587.

HARCOURT-BROWN, F. M. (2002a): Reproduction. In: *Textbook of Rabbit Medicine*, 1<sup>st</sup>ed. Butterworth–Heinemann, Oxford, UK, str. 19-20.

HARCOURT-BROWN, F. M. (2002b): Urogenital diseases. In: *Textbook of Rabbit Medicine*, 1<sup>st</sup>ed. Butterworth–Heinemann, Oxford, UK, str. 352-368.

HARCOURT-BROWN, F. M. (2002c): General surgical principles and neutering. In: *Textbook of Rabbit Medicine*, 1<sup>st</sup>ed. Butterworth–Heinemann, Oxford, UK, str. 369-377.

HARCOURT-BROWN, F. M (2002d): Infectious diseases of domestic rabbits. In: *Textbook of Rabbit Medicine*, 1<sup>st</sup>ed. Butterworth–Heinemann, Oxford, UK, str. 378-402.

KLAPHAKE, E., J. PAUL-MURPHY (2012): Disorders of the reproductive and urinary systems. In: *Ferrets, rabbits and rodents Clinical medicine and surgery*. 3rd ed. (Quesenberry K. E., J. W Carpenter Eds.). Saunders Co., Philadelphia (PA), USA, str. 217-31.

KÜNZEL, F., P. GRINNINGER, S. SHIBLY, J. HASSAN, A. TICHY, P. BERGHOLD, A. FUCHS-BAUMGARTINGER (2015): Uterine disorders in 50 pet rabbits. *J. Am. Anim. Hosp. Assoc.* 51, 8-14.

NELSON, R. W., C. G. COUTO (2014): Reproductive System Disorders. In: *Small Animal Internal Medicine*. 5<sup>th</sup> ed. Elsevier Mosby, Missouri, USA, str. 920.

RISI, E. (2014): Control of Reproduction in Ferrets, Rabbits and Rodents. *Reprod. Domest. Anim.* 49, 81-86.

ROSELL, J. M., L. F. DE LA FUENTE, M. T. CARBAJO, X. M. FERNANDEZ (2020): Reproductive Diseases in Farmed Rabbit Does. *Animals* 10, 1873.

SAITO, K., M. NAKANISHI, A. HASSEGAWA (2002): Uterine disorders diagnosed by ventrotomy in 47 rabbits. *J. Vet. Med. Sci.* 64, 495-7.

SAMARDŽIJA, M., D. ĐURIČIĆ (2011a): Anatomija spolnih organa. U: *Rasplodivanje kunića, hrčaka i zamorčića*. Intergrafika, d.o.o., Zagreb, str. 19-24.

SAMARDŽIJA, M., D. ĐURIČIĆ (2011b): Fiziologija rasplodivanja. U: Rasplodivanje kunića, hrčaka i zamorčića. Intergrafika, d.o.o., Zagreb, str. 25-38.

SAMARDŽIJA, M., D. ĐURIČIĆ (2011c): Fiziologija i patologija gravidnosti. U: Rasplodivanje kunića, hrčaka i zamorčića. Intergrafika, d.o.o., Zagreb, str. 46-49.

SAMARDŽIJA, M., D. ĐURIČIĆ, T. DOBRANIĆ, M. HERAK, S. VINCE (2010): Neurohormonalna regulacija spolne aktivnosti. U: Rasplodivanje ovaca i koza. 1<sup>st</sup> ed. Intergrafika, d.o.o., Zagreb, str. 82-100.

STREICHER, M., V. HACH (2006): Das Uterus-Adenokarzinom des Kaninchens. Uterine adenocarcinoma in the rabbit. *Kleintierpraxis* 51, 305-314.

QUESENBERRY, K. E., C. J. ORCUTT, C. MANS, J. W. CARPENTER (2021a): Basic Anatomy, Physiology, and Husbandry of Rabbits. In: *Ferrets, rabbits, and rodents clinical medicine and surgery*. 4<sup>th</sup> ed. (Quesenberry, K. E., J. W. Carpenter Eds.). Saunders Elsevier, Missouri, USA, str. 133-144.

QUESENBERRY, K. E., C. J. ORCUTT, C. MANS, J. W. CARPENTER (2021b): Disorders of the Urinary and Reproductive Systems. In: *Ferrets, rabbits, and rodents clinical medicine and surgery*. 4<sup>th</sup> ed. (Quesenberry, K. E., J. W. Carpenter Eds.). Saunders Elsevier, Missouri, USA, str. 201-208.

QUESENBERRY, K. E., C. J. ORCUTT, C. MANS, J. W. CARPENTER (2021c): Lymphoreticular Disorders, Thymoma, and Other Neoplastic Diseases. In: *Ferrets, rabbits, and rodents clinical medicine and surgery*. 4<sup>th</sup> ed. (Quesenberry, K. E., J. W. Carpenter Eds.). Saunders Elsevier, Missouri, USA, str. 265-266.

VAN ZEELAND, Y. (2017): Rabbit Oncology: Diseases, Diagnostics, and Therapeutics. *Vet. Clin. North Am. Exot. Anim. Pract.* 20, 135-182.

VINCI, A., B. BACCI, C. BENAZZI, M. CALDIN, G. SARLI (2010): Progesterone receptor expression and proliferative activity in uterine tumours of pet rabbits. *J. Comp. Pathol.* 142, 323-7.

WALTER, B., T. POTH, E. BÖHMER et al. (2010): Uterine disorders in 59 rabbits. *Vet. Rec.* 166, 230-233.

## 6. SAŽETAK

Kunići su poznati po svojoj sposobnosti da se brzo razmnožavaju. Pubertet nastupa u dobi od 4 do 9 mjeseci, u manjim pasminama ranije, a u većim kasnije. Poput mačke i tvora, kunići su inducirani ovulatori. Iako ne pokazuju pravilan spolni ciklus, podjela na faze spolnog ciklusa postoji, ali češće se ciklus dijeli na razdoblje kada je ženka spolno receptivna i kada nije. Uz navedeno, kunići su prepoznati kao zahvalni kućni ljubimci, tako da je njihova brojnost porasla, a samim time sve su češći pacijenti veterinarskih ordinacija. Najčešći reproduktivni poremećaji ženki kunića kućnih ljubimaca su tumori maternice, hiperplazija endometrija i endometritis, dok se u farmski držanih ženki kunića navedene patologije rijetko manifestiraju, a češći su poremećaji vezani za patologiju gravidnosti. Od tumora maternice najčešće se javlja adenokarcinom osobito u starijih ženki. Od ostalih patoloških stanja kongenitalne anomalije i tumori jajnika javljaju se rijetko, dok se češće mogu javiti tumori mliječnih žlijezda. Kako u ženki, tako se i u mužjaka kunića javljaju poremećaji reproduktivnog sustava, no oni su zajednički i uzgojnim kunićima i kunićima kućnim ljubimcima i često su u svezi sa zaraznim bolestima. Od reproduktivnih poremećaja mužjaka najčešće se javljaju kriptorhizam, upale testisa i epididimisa uz tumore testisa. Najvažniji aspekt prevencije patologije reproduktivnog sustava kunića jest edukacija vlasnika. Metoda izbora liječenja ženki kunića gotovo je uvijek ovariohisterektomija, čime se produžuje životni vijek i sprječavaju recidivi. Isto tako, problemi s muškim spolnim sustavom obično se liječe kastracijom.

Ključne riječi: adenokarcinom maternice, hiperplazija endometrija, ovariohisterektomija, kriptorhizam

## **7. SUMMARY**

### **Badrić, I.: The most common reproductive disorders in rabbits**

Rabbits are well known for their ability to reproduce fast. In rabbits, puberty occurs between 4 and 9 months of age, where small breeds reach maturity earlier than large-sized breeds. The same as cats and ferrets, rabbits are also induced ovulators. Although rabbits do not show regular estrus cycle, there is the basic classification, but it is indeed more often divided into the period when the female is receptive and when not. Moreover, rabbits are considered as thankful pets, which is why their popularity increased and their number as patients in veterinary practice has been raising. The most common reproductive disorders of the pet female rabbit are uterine tumors, endometrial hyperplasia and endometritis, while in the breeding rabbits, these pathologies are rarely manifested, and disorders related to pathology of pregnancy are more common. Uterine adenocarcinoma is the most common uterine tumor, and has higher prevalence in older individuals. Congenital malformations and ovarian tumors are rare, whereas mammary gland tumors occur more frequently. As in females, reproductive disorders are also common in males. When talking about reproductive disorders of breeding males and pet males, the same diseases are equally represented and frequently in conjunction with infectious diseases. On the top of the scale are cryptorchidism, orchitis and epididymitis, and testicular tumors. The most important aspect of preventing rabbit reproductive system pathology is owner education. Method of choice when treating female rabbits is usually ovariohysterectomy, whereby recidives are prevented and the life expectancy is prolonged. Furthermore, male reproductive disorders are commonly treated by castration.

Key words: uterine adenocarcinoma, endometrial hyperplasia, ovariohysterectomy, cryptorchidism

## 8. ŽIVOTOPIS

Rođena sam u Zagrebu, 25. veljače 1996. godine. Nakon pohađanja Osnovne škole Luka i Gornjogradske gimnazije, 2014. godine sam upisala Veterinarski fakultet Sveučilišta u Zagrebu. Godinu dana sam volontirala na Klinici za unutarnje bolesti Veterinarskog fakulteta u Zagrebu.