

HITNA STANJA U PORODNIŠTVU PASA

Delač, Doris

Master's thesis / Diplomski rad

2021

Degree Grantor / Ustanova koja je dodijelila akademski / stručni stupanj: **University of Zagreb, Faculty of Veterinary Medicine / Sveučilište u Zagrebu, Veterinarski fakultet**

Permanent link / Trajna poveznica: <https://um.nsk.hr/um:nbn:hr:178:785467>

Rights / Prava: [In copyright](#)/[Zaštićeno autorskim pravom.](#)

Download date / Datum preuzimanja: **2024-07-24**



Repository / Repozitorij:

[Repository of Faculty of Veterinary Medicine -
Repository of PHD, master's thesis](#)



SVEUČILIŠTE U ZAGREBU
VETERINARSKI FAKULTET

Doris Delač

HITNA STANJA U PORODNIŠTVU PASA

Diplomski rad

Zagreb, 2021.

SVEUČILIŠTE U ZAGREBU

VETERINARSKI FAKULTET

KLINIKA ZA UNUTARNJE BOLESTI

KLINIKA ZA PORODNIŠTVO I REPRODUKCIJU

PREDSTOJNICI: doc. dr. sc. Iva Šmit

prof. dr. sc. Marko Samardžija

MENTORI: izv. prof. dr. sc. Mirna Brkljačić

prof. dr. sc. Marko Samardžija

ČLANOVI POVJERENSTVA ZA OBRANU DIPLOMSKOG RADA:

1. izv. prof. dr. sc. Nino Maćešić
2. prof. dr. sc. Marko Samardžija
3. izv. prof. dr. sc. Mirna Brkljačić
4. izv. prof. dr. sc. Ivan Folnožić (zamjena)

Zahvala:

Zahvaljujem se svojim mentorima, izv. prof. dr. sc. Mirni Brkljačić i prof. dr. sc. Marku Samardžiji, na vremenu, savjetima i omogućenoj literaturi.

Zahvaljujem se i svim prijateljicama, kolegicama i kolegama za predivne uspomene tijekom svih mojih godina studija.

Također, najveća zahvala mojim roditeljima i sestri Idi, koji su mi pružali bezgraničnu podršku tijekom mog studija.

SADRŽAJ

1. UVOD	1
2. ANATOMSKE OSOBITOSTI SPOLNOG SUSTAVA KUJA I MLIJEČNE ŽLIJEZDE	2
3. ANATOMSKE OSOBITOSTI SPOLNOG SUSTAVA MUŠKIH PASA.....	4
4. HITNA STANJA U PORODNIŠTVU.....	6
4.1. PROLAPS MATERNICE	6
4.2. PIOMETRA.....	7
4.3. VAGINALNI PROLAPS I VAGINALNA HIPERPLAZIJA	8
4.4. PUERPERALNA EKLAMPSIJA	9
4.5. POSTPARTALNA HIPOKALCEMIJA.....	10
4.6. GRAVIDITETNA HIPOGLIKEMIJA.....	10
4.7. GRAVIDITETNA HIPERGLIKEMIJA	10
4.8. PRODULJENA GESTACIJA	11
4.9. DISTOCIJA.....	11
4.10. METRITIS	12
4.11. POSTPOROĐAJNO KRVARENJE	13
4.12. RETENCIJA PLODA ILI POSTELJICE	13
4.13. MASTITIS	14
4.14. TORZIJA MATERNICE	14
4.15. POBAČAJ	15
5. HITNA STANJA U ANDROLOGIJI.....	17
5.1. TORZIJA TESTISA	17
5.2. FRAKTURA ZDJELICE I FRAKTURA OS PENIS.....	18
5.3. PARAFIMOZA	18
5.4. AKUTNI PROSTATITIS	19
5.5. ORHITIS.....	20
6. RASPRAVA	21
7. ZAKLJUČAK.....	23
8. SAŽETAK.....	24
9. SUMMARY	25
10. POPIS LITERATURE.....	26
11. ŽIVOTOPIS.....	28

POPIS PRILOGA

SLIKE

Slika 1. Maternica fiziološkog oblika i veličine. Fotografija u privatnom vlasništvu autorice ovog rada. (2020.)

Slika 2. Testisi izvađeni prilikom elektivne kastracije. Fotografija u privatnom vlasništvu autorice ovog rada. (2020.)

Slika 3. Testisi na prerezu. Vidljiva je blaga hiperemija lijevog testisa nastala prilikom kastracije. Fotografija u privatnom vlasništvu autorice ovog rada. (2020.)

Slika 4. Zatvorena piometra. Fotografija u privatnom vlasništvu autorice ovog rada. (2020.)

Slika 5. Kastracija. Fotografija u privatnom vlasništvu autorice ovog rada. (2020.)

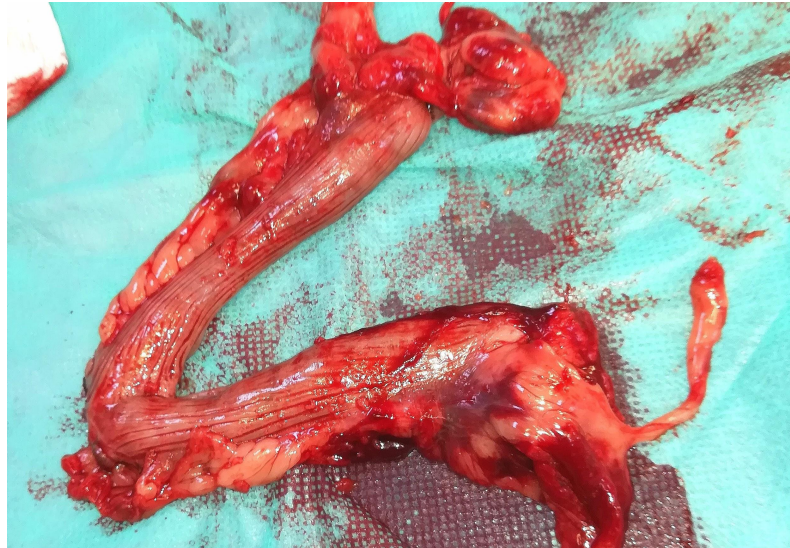
1. UVOD

Među brojnim hitnim te po život opasnim stanjima pasa spadaju i ona u porodništvu te andrologiji. Poznavanje anatomije, fiziologije i osnova kliničke pretrage kliničarima uvelike pomaže da mnoga od ovih stanja relativno lako dijagnosticiraju i saniraju. U ovom preglednom radu biti će detaljno prikazana simptomatologija, dijagnostika i liječenje najčešćih i najvažnijih hitnih stanja reproduktivnog sustava pasa oba spola te će kod kuja biti opisani: graviditetna hipokalcemija, graviditetna hipoglikemija, graviditetna hiperglikemija, teški porođaji (distocija), piometra, zaostajanje posteljice, prolaps maternice, vaginalni prolaps i vaginalna hiperplazija, mastitis, metritis, torzija maternice i pobačaj. Kod muških pasa biti će opisani: parafimoza, prostatitis, fraktura zdjelice i *os penis* te torzija testisa i orhitis. Opisu tih stanja prethoditi će kratak prikaz vrsno i spolno specifičnih anatomskih značajki spomenutih organskih sustava.

2. ANATOMSKE OSOBITOSTI SPOLNOG SUSTAVA KUJA I MLIJEČNE ŽLIJEZDE

Jajnici kuje nakon završetka svoje embriogeneze ne migriraju već ostaju na mjestu nastanka, dorzokaudalno od bubrega u trbušnoj šupljini. Uz mesovarium, nalaze se još dva ligamentna prihvata jajnika. *Ligamentum suspensorium* u kuje nije vaskulariziran, što je dobro znati kod ovarijektomije. *Bursa ovarica* u potpunosti obuhvaća jajnik skupa s određenom količinom masnog tkiva, a jajnik s peritonealnom šupljinom komunicira putem uskog otvora *ostium bursae ovaricae*. Tip maternice je kao i u većine domaćih sisavaca, *uterus bicornis*, s dva duga i tanka materična roga (*cornua uteri*), a jedinstvenim i kratkim tijelom i vratom maternice, a maternica je smještena dorzalno od tankog crijeva. Medijalno na kranijalnom dijelu tijela maternice nalazi se pregrada koja nije vidljiva izvana. Šupljina vrata (*canalis cervicis*) maternice prekrivena je podužnim naborima (*plicae longitudinales*). Cervikalni kanal je smješten gotovo vertikalno, s materičnim otvorom dorzalno, a vaginalnim otvorom ventralno. Klitoris kuje homologan je organ penisu mužjaka. U kuja je povremeno prisutna *os clitoris*, istovjetna *osi penis* u mužjaka. Također na lateralnim stijenkama predvorja nalazimo nakupine erektilnog tkiva (*bulbus vestibuli*), istovjetne *bulbusu glandisu* u mužjaka. Kuja jedina od domaćih sisavaca ima *processus vaginalis peritonei*, što joj daje predispoziciju za ingvinalnu herniju (EVANS i HAUNTA, 2010., KONIG i LIEBCH, 2010.).

U kuja tipična građa mliječne žlijezde obuhvaća deset mamarnih kompleksa, po pet s svake strane, raspoređenih u dva bilateralno simetrična niza, lijevi i desni, koje odjeljuje *sulcus intermammaris*. Nizovi mamarnih kompleksa počinju na ventralnom prsnom području i završavaju u preponskom području te se taj raspored označava kao torakoingvinalni položaj. Iznimke od ove građe obuhvaćaju različit broj mamarnih kompleksa, kojih može biti od pet pa čak i do dvanaest. U pravilu manje pasmine imaju manji broj mliječnih žlijezdi. Mliječne žlijezde nalaze se okružene areolarnim vezivnim tkivom. Mamarne komplekse nazivamo prema njihovom položaju te tako razlikujemo: kranijalni prsni, kaudalni prsni, kranijalni trbušni, kaudalni trbušni te preponski ili ingvinalni. Svaki mamarni kompleks sadrži od pet do dvanaest mliječnih jedinica s pripadnim brojem sisnih kanalića (*ductus papillaris*) koji se otvaraju odvojenim sisnim otvorima (*ostium papillare*). Mliječne žlijezde kuje u svakom ciklusu imaju svoju proliferaciju i involuciju (EVANS I HAUNTA, 2010., KONIG i LIEBCH, 2010.).

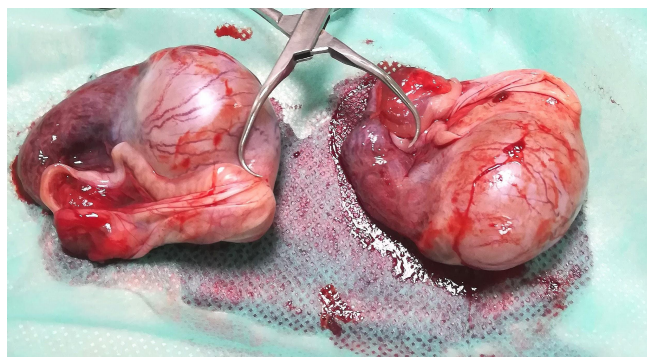


Slika 1. Maternica fiziološkog oblika i veličine. Fotografija u privatnom vlasništvu autorice ovog rada.

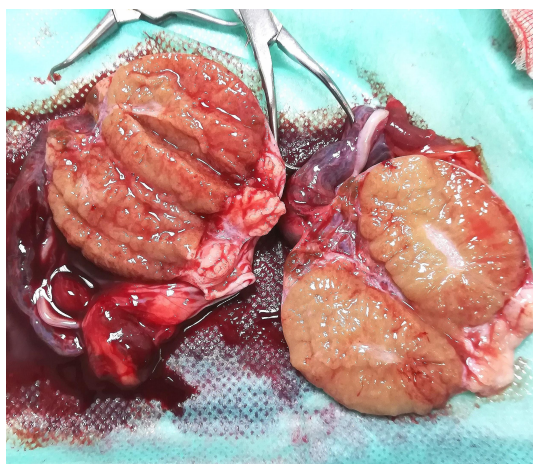3. ANATOMSKE OSOBITOSTI SPOLNOG SUSTAVA MUŠKIH PASA

Skrotum je smješten u preponskom području, a os penisa je vodoravna. Skrotum je podijeljen na dva dijela medijalnim septumom, a u svakom dijelu nalazi se testis, epididimis i početak sjemenovoda. Parna bulbouretralna žlijezda (*glandula bulbourethralis*) i mjehuričaste žlijezde (*glandulae vesiculae*) u pasa nisu prisutne. Ampulu sjemenovoda (*ampulla ductus deferentis*) ne nalazimo kod svih pasa, no sjemenovod na svom kraju sadrži žlijezde (*glandulae ampullae*). Prostata je građena od velikog *corpus prostaticae* koji okružuje početak mokraćnice i vrat mokraćnog mjehura, dok je *pars disseminata* prisutan samo u tragovima. Longitudinalni septum djelomično ju dijeli na lijeve i desne režnjeve. U starijih pasa prostata je veća i prostire se dublje u abdominalnu šupljinu. Mokraćnica muških pasa sastoji se od zdjeličnog dijela, koji ventralno prolazi kroz longitudinalni septum prostate, s brojnim prostatičnim otvorima te penisnog dijela.

Pas ima mišičnokavernozni tip penisa. Kao i kod većine mesojeda prisutna je *os penis*, nastala okoštavanjem završnog dijela šupljikavog tijela mjesec dana nakon rođenja, a koja se sastoji od apeksa s fibrohrskavičnim završetkom tijela i baze te po svojoj dužini nosi žlijeb za smještaj mokraćnice, te ju na taj način djelomično zatvara, što može otežati izbacivanje mokraćnih kamenaca. *Glans penis* je velik i sastoji se od prednjeg izduženog (*pars longa glandis*) i proširenog kaudalnog dijela (*bulbus glandis*) te je na taj način prilagođen *bulbusu vestibuli* kuje, a fiziološki ne bi trebao protrudirati iz prepucija ukoliko pas nije spolno uzbuđen. Sam prepucij je tubularna kožna tvorba koja se sastoji od vanjskog dijela koji je istovjetan koži abdomena i pokriven krznom te unutarnjeg glatkog dijela, a oni se spajaju u otvoru prepucija. *Bulbus glandis* penisa pri završetku spolnog čina bubri zbog punjenja venskom krvi (EVANS i HAUNTA, 2010., KONIG i LIEBCH, 2010.).



Slika 2. Testisi izvađeni prilikom elektivne kastracije. Fotografija u privatnom vlasništvu autorice ovog rada.



Slika 3. Testisi na prerezu. Vidljiva je blaga hiperemija lijevog testisa nastala prilikom kastracije. Fotografija u privatnom vlasništvu autorice ovog rada.

4. HITNA STANJA U PORODNIŠTVU

4.1. PROLAPS MATERNICE

Prolaps maternice primarno spada u postporođajne komplikacije, a mogu se izvaliti jedan ili oba roga maternice. Pogodovna stanja za nastanak prolapsa su distocija, atonija maternice, trauma na maternici ili pretjerana relaksacija muskulature maternice (ENGLAND i RUSSO, 2011., PLUNKET, 2013.). Anamnestički se nalazi lizanje vulve, nemir i masa koja protrudira iz vaginalnog otvora. Životinja često može imati i abdominalne kontrakcije. Prilikom prolapsa mogu se javiti rupturi vezanih krvnih žila te nastanak hipovolemijškog šoka i hemoperitoneuma. Klinički pregled i anamnestički podatci u pravilu su dovoljni za postavljanje ispravne dijagnoze. Diferencijalno dijagnostički treba se isključiti vaginalni prolaps, neoplazija i benigni polipi. Glavna diferencijacija između vaginalnog prolapsa i prolapsa maternice je vrijeme prolapsa. Ukoliko se prolaps dogodio 48 sati nakon štenjenja gotovo sigurno se radi o prolapsu maternice, a ukoliko je životinja mlađa od 3 godine i nije se nikada štenila veća je mogućnost vaginalnog prolapsa (ENGLAND i RUSSO, 2011., MCMICHAEL, 2014., PLUNKET, 2013.).

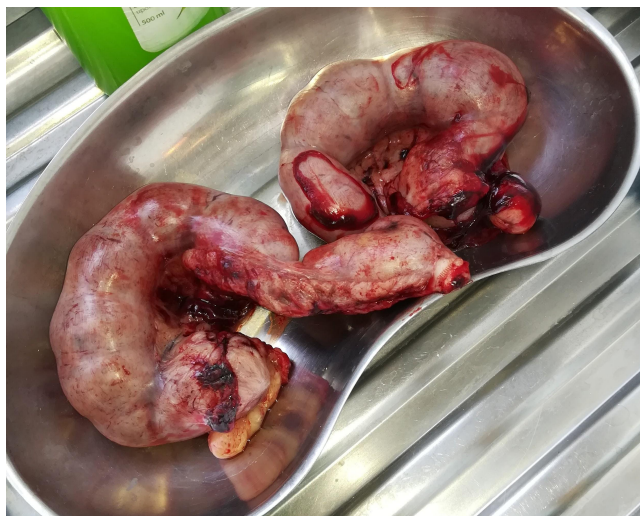Terapija se provodi ispiranjem tkiva toplom vodom te topikalnom aplikacijom lubrikanta ili 50% otopine dekstroze ili neke druge hiperosmolarne otopine kako bi se smanjio edem tkiva. Kristalni šećer je također vrlo dobar za smanjenje edema sluzničkog tkiva ukoliko druge tvari nisu dostupne. Prije početka terapije daje se opća ili epiduralna anestezija. Ukoliko je redukcija edema bila uspješna repozicija se pokušava rukom sa rukavicom ili epruvetom te nekim drugim čistim predmetom uporabljivim za tu funkciju. Ukoliko je manualni pokušaj repozicije bio uspješan apliciraju se antibiotici širokog spektra u svrhu prevencije metritisa. No, ako je tkivo oštećeno ili nekrotično redukcija edema se ne provodi te se odmah pristupa kirurškom liječenju te se provodi ovariohisterektomija. Kod hipovolemije i jakog hemoperitoneuma provodi se tekućinska terapija kristaloidima i/ili koloidima te se može obaviti autotransfuzija prikupljanjem krvi iz abdomena aseptičnom tehnikom. Eksplorativna laparotomija se vrši ukoliko postoji sumnja na oštećenje krvožilnog sustava, a prilikom nje se može izvršiti i histeropeksija ukoliko to stanje organa dopušta. Prognoza koja se daje vlasniku je dobra do dubiozna, ukoliko je uklonjeno svo nekrotično tkivo ili maternica u potpunosti (ENGLAND i RUSSO, 2011., PLUNKET, 2013.).

4.2. PIOMETRA

Piometra je stanje okarakterizirano nakupljanjem gnoja u maternici. Postoji zabilježena određena pasminska predispozicija za ovo stanje, i to u zlatnog retrievera, patuljastog gubičara (šnaucera), bernskog planinskog psa, erdel terijera, Cavalier King Charles španijela, bernardinca, rotvajlera, dugodlakog škotskog ovčara i irskog terijera. Piometra može biti otvorenog i zatvorenog tipa, ovisno o otvorenosti ili zatvorenosti grlića maternice. Piometra zatvorenog tipa smatra se po život opasnim stanjem zbog rizika od rupture maternice te izlivanja sadržaja u abdominalnu šupljinu (SMITH, 2006.). Endometrijska hiperplazija, pod utjecajem progesterona, u pravilu prethodi piometri. Poliurija i polidipsija često prate piometru potpomognutu bakterijama, primarno *E. coli*. Bakterijski endotoksini vežu se na vazopresinske receptore u bubrežnim tubulima (SHAER, 2017.). Uputno je isključiti piometru u svake nekastrirane ženke, neovisno o pasmini, s poremećajem općeg stanja. Povišena tjelesna temperatura često prati simptomatsku piometru (KIRBY i LINKLATER, 2014., SHAER, 2017.). U rijede komplikacije piometre ubrajamo diseminiranu intravaskularnu koagulopatiju. Dijagnostika se provodi na temelju kliničke slike, biokemijskih pretraga, rendgenskog snimanja i ultrazvuka. Na rendgenu kod uznapredovale piometre vidi se tvorba kobasičastog oblika ispunjena gustim sadržajem između mokraćnog mjehura i descendentnog kolona, snimano u lateralnoj projekciji abdomena. Leukociti su uglavnom povišeni, a javljaju se i prerenalna azotemija, hiperglobulinemija i hiperproteinemija (SMITH, 2006.). Prilikom pretrage urina mogu se uočiti glikozurija, proteinurija i bakteriurija (WALLACE i CASAL, 2019.). Diferencijalno dijagnostički treba isključiti vaginitis, mukometru, graviditet, hidrometru, neoplazije maternice, neoplazije drugih abdominalnih organskih sustava, nadutost, gastrointestinalne bolesti, sepsu, pankreatitis i zatajenje bubrega (PLUNKET, 2013.).

Terapija varira ovisno o tipu piometre i stanju kuje. Zatvorena piometra u praksi je gotovo uvijek indikacija za kirurško liječenje (SMITH, 2006.). Indikacije za medikamentozno liječenje su vrijednost kuje i njezina dob (<6 godina). U medikamentoznom liječenju koriste se agonisti dopamina, prostaglandin F2-alfa, antiprogestini i antibiotici. Ukoliko nakon dva dana terapije ne dođe do poboljšanja općeg stanja preporuča se kirurški zahvat. Kirurški zahvat primjenjuje se i kada su prisutni peritonitis i torzija maternice u kombinaciji s piometrom. Poželjno je da početni antibiotik ima dobro prodiranje u maternicu i adekvatno djelovanje protiv *E. coli*. Fluorokinoloni u kombinaciji s penicilinom proširenog spektra su dobar izbor, a trimetoprim-sulfonamidi i cefalosporini treće generacije su također

adekvatni. Izbor antibiotika treba po potrebi prilagoditi nalazu bakterijske kulture. Kod kirurškog liječenja antibiotike apliciramo u trajanju od dva tjedna, dok kod medikamentoznog liječenja njihova uporaba preporuča se i do mjesec dana nakon početka terapije (WALLACE i CASAL, 2019.). Prognoza koja se daje vlasniku kod ovog stanja uvelike varira te ovisi o općem stanju pacijenta, a povoljnija je ukoliko je pacijent operiran te ako je stabilan. Mortalitet je u prosjeku 4 % do 20 % (PLUNKET, 2013., MCMICHAEL, 2014.). U kuja u kojih nije izvršena ovariohisterektomija ponovni nastanak piometre ima incidenciju od 20-70 % nakon dvije godine, a uspješni graviditet ostvaren je u 40-70 % kuja koje su parene nakon izliječene piometre (WALLACE i CASAL, 2019.).



Slika 4. Zatvorena piometra. Fotografija u privatnom vlasništvu autorice ovog rada.

4.3. VAGINALNI PROLAPS I VAGINALNA HIPERPLAZIJA

Javlja se u kuja velikih pasmina, u prosjeku starijih od 3 godine, s pasminskom predispozicijom kod boksera i mastifa. Veća incidencija ovog stanja javlja se prilikom ili neposredno nakon završetka proestrusa i estrusa. Nasilno razdvajanje mužjaka i ženke nakon parenja također može dovesti do ovog stanja (PLUNKET, 2013., MCMICHAEL, 2014.). Kuja može lizati vulvu i ne dopuštati pregled te može biti vidljiva glatka masa koja protrudira iz vagine ili vaginalni iscjedak te otok na području medice. Kod jakih prolapsa masa koja protrudira iz vulve može nalikovati prstenastoj krafni. Prolaps u pravilu počinje s ventralnog vaginalnog zida kranijalno od otvora uretre. Dijagnoza se primarno donosi na temelju kliničke slike i anamneze. Vaginalni prolaps treba diferencijalno dijagnostički razlikovati od neoplazija (transmisivni venerični tumor pasa), benignih polipa i uvećanja klitorisa te prolapsa maternice. (ENGLAND i RUSSO, 2011., PLUNKET, 2013.).

Smanjenje edema tkiva provodi se slično kao i kod prolapsa maternice. Tkivo ispiramo fiziološkom otopinom te topikalno apliciramo 50% dekstrozu ili kristalni šećer kako bi smanjili edem tkiva i olakšali manipulaciju i vraćanje u prvobitni položaj. Terapija se provodi i kirurškim putem, ablacijom mrtvog tkiva po potrebi i vraćanjem organa u zdjeličnu šupljinu, a ovariektomija je preporučena zbog prevencije ponovnog prolapsa te ubrzanja smanjivanja edema tkiva. Kod prisutnosti nekroze i većih oštećenja tkiva preporuča se aplikacija antibiotika širokog spektra (amoksicilin/klavulanska kiselina 13,75 mg/1 kg TM *per os* svakih 12 sati). Ukoliko životinja ne može mokriti stavlja se urinarni kateter (ENGLAND i RUSSO, 2011., PLUNKET, 2013., MCMICHAEL, 2014.). Prognoza koja se daje vlasniku je dobra do dubiozna. U visokovrijednih životinja umjetna oplodnja je moguća. Spontana regresija vaginalnog prolapsa događa se prilikom diestrusa kuje (ENGLAND i RUSSO, 2011., PLUNKET, 2013., MCMICHAEL, 2014.).

4.4. PUERPERALNA EKLAMPSIJA

Puerperalna eklampsija nastaje zbog poremetnje metabolizma izvanstaničnih iona kalcija. Primiparne i mlade kuje te kuje s velikim leglima i krupnom štenadi su sklonije ovom stanju. Stanje nastaje u kasnom graviditetu i ranoj laktaciji (DAVIDSON, 2012., KUTZLER, 2019.). Stanje je također češće u kuja malih i srednjih pasmina (ENGLAND i RUSSO, 2011.). U kliničke simptome ubrajaju se: nemir, manjak brige za štence, pruritus lica i nogu, ataksija, midrijaza, aritmije, opistotonus, snažni tetanički grčevi i tahikardija te potpuna klonulost. U serumu je koncentracija ioniziranog kalcija manja od 0,8 mmol/L (KUTZLER, 2019.). U pravilu dolazi do brze progresije nakon početnih simptoma te kuja već za nekoliko sati može imati vrlo tešku kliničku sliku (DAVIDSON, 2012.). Diferencijalno dijagnostički treba isključiti primarnu hipoglikemiju, meningoencefalitis i trovanje strihninom ukoliko postoje konvulzije (KUTZLER, 2019.).

Terapija se provodi intravenoznom aplikacijom 10% otopine kalcijevog glukonata u omjeru 50-150 mg Ca/1 kgTM kuje do početka ublažavanja simptoma (ENGLAND i RUSSO, 2011.). Otopina se aplicira sporo te je u periodu aplikacije poželjno nadzirati kuju auskultacijom ili EKG-om. Početno naglo poboljšanje traje oko 2 sata te je kuju potrebno promatrati u tom periodu i ponoviti aplikaciju po potrebi (KUTZLER, 2019.). Prevencija ovog stanja provodi se adekvatnom prehranom u graviditetu i *post-partum*. Preporuča se izbjegavanje korištenja mliječnih proizvoda kao izvor dopunskog kalcija zbog rizika od nastanka ostitisa i drugih poremetnji u metabolizmu kalcija. Hrana bi trebala sadržavati oko 1,4 % kalcija u sebi, a omjer kalcija i fosfora u njoj bi trebao biti 1:1.3 (KUTZLER, 2019.).

4.5. POSTPARTALNA HIPOKALCEMIJA

Aplikacija kalcija pomaže pri normalnom porodu i adekvatnim kontrakcijama. Simptomi postpartalne hipokalcemije slični su onima kod puerperalne eklampsije, i do njih također dovodi poremetnja metabolizma kalcija i naglo povišenje njegove mobilizacije iz kostiju (DAVIDSON, 2012.).

Terapija postpartalne hipokalcemije slična je onoj kod graviditetne hipokalcemije (puerperalne eklampsije), iako kod teže kliničke slike treba razmotriti i odbijanje štenadi od sise ili prehranjivanje zamjenskim mlijekom (ENGLAND i RUSSO, 2011.).

4.6. GRAVIDITETNA HIPOGLIKEMIJA

Klinički simptomi su tipični za akutnu hipoglikemiju, i uključuju ataksiju, slabost, dezorijentiranost, stupor i komu (JOHNSON, 2008.). Diferencijalno dijagnostički ovo stanje treba razlikovati od hipokalcemije, iako u nekih kuja oba stanja biti prisutna. Primarna diferencijacija je izostanak tetanije (ENGLAND i RUSSO, 2011.).

Terapija se provodi intravenoznom aplikacijom 25% otopine glukoze i to 0,5 g/kgTM kuje do poboljšanja kliničkih simptoma, nakon čega se nastavlja potporna tekućinska terapija s 2-5% otopinom glukoze (ENGLAND i RUSSO, 2011.). Nakon intravenozne aplikacije otopine glukoze u pravilu dolazi do brzog poboljšanja općeg stanja. Nakon početne terapije razinu glukoze u krvi trebalo bi redovito provjeravati (svaka 2-4 sata). Kuji bi se trebalo osigurati i hranu bogatu proteinima, visoke energetske vrijednosti nakon povratka apetita i početne stabilizacije (JOHNSON, 2008.).

4.7. GRAVIDITETNA HIPERGLIKEMIJA

Povišena razina progesterona u nekih kuja dovodi do inzulinske rezistencije, što opet vodi do gestacijskog dijabetesa. Komplikacije ovog stanja su abnormalno velika štenad te posljedično moguća distocija. Dijagnoza se postavlja primarno biokemijskom pretragom urina, i nalazom povišene razine glukoze u urinu, tj. glikozurijom te nalazom hiperglikemije prilikom biokemijske pretrage krvi (ROOT KUSTRITZ, 2005.).

Inzulinska regulacija aplikacijom inzulina u gravidnih kuja je teška, no preporuča se pokušaj njene primjene (ROOT KUSTRITZ, 2005., JOHNSON, 2008.). Ukoliko je kuja blizu predviđenog termina porođaja može se izvršiti carski rez, budući da hiperglikemija u pravilu prolazi vrlo brzo nakon završetka gestacije. Ukoliko je štenad uginula *in utero* može se izvršiti i ovariohisterektomija (JOHNSON, 2008.).

4.8. PRODULJENA GESTACIJA

Smatra se da je ovo stanje prisutno u kuja koja je gravidna dulje od 65 dana, bez naznaka skorog okota, no to je endokrinološko trajanje graviditeta. Od samog parenja do okota može proći od 58-72 dana, budući da sam plodni period traje dulje nego li sama ovulacija. ukoliko je kuja parena prije ovulacije graviditet može prividno trajati i do 72 dana, a ukoliko je parena nakon ovulacije graviditet može trajati 58 dana. Ukoliko govorimo o stvarnom, kliničkom produljenom graviditetu, ovo stanje može biti prouzročeno primarnom materničnom atonijom ili nedijagnosticiranom distocijom. U kuja s materničnom atonijom može se javiti određena količina vaginalnog iscjetka ili blage kontrakcije. U dijagnostici uvelike pomaže mjerenje progesterona u plazmi te njegova niska razina ukazuje da porođaj treba početi ili je došlo do maternične atonije. Diferencijalno dijagnostički treba isključiti i pseudograviditet.

U kuja koje ne pokazuju nikakve kliničke znakove i koje su gravidne manje od 72 dana nije potrebna nikakva terapija osim monitoringa. U kuja s atonijom materince radi se carski rez (ENGLAND i RUSSO, 2011.).

4.9. DISTOCIJA

Distocijom smatramo nemogućnost istiskivanja ploda iz maternice ili porođajnog kanala (DONALDSON i THOMAS, 2019.). Uzroci nastanka ovog stanja mogu biti abnormalnosti porođnog kanala, nesrazmjer promjera zdjelice majke i veličine fetusa, uginuće fetusa, nepravilni fetalni položaj te nedostatak kontrakcija (PLUNKET, 2013., ROOT KUSTRITZ, 2005.). Relativno je česta pojava u brahiocefaličnih i malih pasmina pasa. Klinički znaci uključuju: tahikardiju, tahipneju, letargiju, lohije, uvećane mliječne žlijezde s prisutnim mlijekom, zeleni iscjedak iz rodnice, a moguća je i vidljivost dijelova tijela šteneta iz rodnice (MCMICHAEL, 2014.). Važno je izbjeći nepotreban transport kuje do klinike, budući da dodatan stres također može omesti normalan tijek porođaja i sam po sebi prouzročiti prestanak kontrakcija. Indikacije za klinički prijem kuje su velika zabrinutost vlasnika, znaci sistemske infekcije te loše opće stanje kuje, istiskivanje mrtvorodne štenadi, povremene kontrakcije bez izlaska štenadi dulje od dva sata, aktivno jako tiskanje bez izlaska štenadi u trajanju duljem od 30 minuta, nagli pad tjelesne temperature kojem je uslijedila normalizacija temperature bez daljnje progresije porođaja, graviditet koji traje dulje od 72 dana te trajanje početne faza porođaja više od 12 sati bez daljnje progresije (DONALDSON i THOMAS, 2019.).

Terapija se provodi medikamentozno ili kirurškim putem. Oksitocin u kombinaciji s kalcijevim glukonatom te potporna tekućinska terapija ponekada su dovoljni za nastavak poroda. Ukoliko je potreban kirurški zahvat anestezija izbora je propofol za indukciju te izofluran u minimalnim količinama potrebnim za održavanje. Opsežnija premedikacija nije preporučljiva. Vlasniku valja napomenuti da kuja, pogotovo primiparna, nakon ovog zahvata može pokazivati smanjenu brigu za štence te je potrebno pažljivo motrenje narednih dana. Štenad bi trebala biti vagana svakih 12 sati u prva dva tjedna. Poželjno je dobivanje 2-4 g tjelesne mase dnevno po kilogramu očekivane tjelesne mase odrasle životinje nakon početnog perioda od 24 sata, kada je manji gubitak tjelesne mase očekivan (DONALDSON i THOMAS, 2019). Kod blažih distocija koje nisu opstruktivne nekada je dovoljna aplikacija samo kalcijevog glukonata, bez oksitocina, i smatra se da takva praksa ima manji rizik od rupture maternice (DAVIDSON, 2012.). Prognoza koja se daje vlasniku u pacijenata s ovim stanjem može biti od dobre do dubiozne (PLUNKET, 2013., MCMICHAEL, 2014.).

4.10. METRITIS

Metritis je stanje koje se javlja primarno *post-partum*, do dva tjedna nakon porođaja, zbog ascendirajuće bakterijske infekcije. Glavnim uzročnicima se smatraju *E. coli*, *Staphylococcus* spp. i *Streptococcus* spp. Nastanku metritisa pogoduju distocija, pomoć veterinaru pri porođaju, retencija ploda ili maternice te prolaps maternice. Ovo stanje treba se isključiti kod svake kuje s poremetnjama općeg stanja koja se okotila do prije tjedan dana. Iscjedak iz vagine jakog i neugodnog mirisa ili velikog volumena jedan je od simptoma ovog stanja, a javljaju se i povišena temperatura, smanjena briga za štence, zažarene sluznice, agalacija, gubitak apetita i tahikardija. U dijagnostici koristimo anamnezu, kliničku sliku, hematološke pretrage biokemijske pretrage, ultrazvučni pregled i bris vagine za bakteriološku pretragu. Prilikom ultrazvučne pretrage valja imati na umu proces involucije maternice te pretragu ponoviti kroz nekoliko dana. Diferencijalno dijagnostički trebaju se isključiti retencija fetusa, placente i piometra. Od piometre ga se razlikuje prije svega po hormonskoj slici i periodu nastanka, tako da je kod ovog stanja razina serumskog progesterona snižena, a javlja se primarno *post-partum*, dok se piometra javlja u većem vremenskom rasponu. Ultrazvučna pretraga također je dobar način da se isključi retencija fetusa (GRUNDY, 2019.).

Transcervikalna lavaža maternice fiziološkom otopinom, aplikacija prostaglandina i oksitocina te sistemski antibiotici su preporučena terapija. U težim slučajevima može se javiti potreba i za histerektomijom (ENGLAND i RUSSO, 2011.). Antibiotici izbora za ovo stanje su amoksicilin i klavulanska kiselina, enrofloksacin, cefalosporini treće generacije ili

trimetoprim-sulfonamidi. Trimetoprim-sulfonamidi se izlučuju mlijekom pa je to potrebno uzeti u obzir kada se odlučimo za njihovu primjenu. Plodnost kuje nakon uspješnog terapijanja ovog stanja bez histerektomije uglavnom je očuvana (GRUNDY, 2019.).

4.11. POSTPOROĐAJNO KRVARENJE

Uzroci postpartalnog krvarenja mogu biti fizičke ozljede maternice ili vagine te nekroza zaostale posteljice. Manja količina krvarenja javlja se nakon istiskivanja svakog pojedinog šteneta ili pri samom završetku porođaja. Konstantno ujednačeno krvarenje smatra se patološkim stanjem. Kuja u početku može biti nemirna, nakon čega se javljaju depresija i blijede sluznice.

Krvarenje se može zaustaviti vaginalnim tamponom, direktnim pritiskom ili hemostatom. Oksitocin (0,25 -1,0 IU/kg) i ergometrin (0,2-0,5 mg/kg) mogu se aplicirati kako bi ubrzali involuciju maternice. Kod težih krvarenja može se javiti potreba za ovariohisterektomijom. Preporuča se isključiti poremećaje zgrušavanja krvi prije samog kirurškog zahvata (ENGLAND i RUSSO, 2011.).

4.12. RETENCIJA PLODA ILI POSTELJICE

Retencija fetusa javlja se zbog primarne ili sekundarne inaktivnosti maternice. Retencija posteljice je relativno rijetka u kuja, no uzgajivači često dovode životinje *post-partum* sa sumnjom na nju. Stanje je češće zabilježeno u „toy” pasmina pasa. U situacijama gdje je doista došlo do retencije posteljice kuja ima zeleni vaginalni iscjedak neugodnog mirisa, može biti nemirna, ne dopuštati sisanje štenadi te u uznapredovalim slučajevima može razviti septični šok. Dijagnostika se provodi kliničkim pregledom, endoskopski ili uz uporabu spekuluma. Abdominalna palpacija nije od prevelike pomoći zbog različite brzine involucije pojedinih dijelova maternice.

Terapija se provodi stabilizacijom kuje tekućinskom terapijom, aplikacijom antibiotika širokog spektra (ampicilin ili trimetoprim-sulfonamidi) te uklanjanjem zaostale posteljice ili fetusa. Antibiotici se apliciraju radi prevencije razvoja sekundarnog metritisa. Ukoliko je stanje dovoljno rano prepoznato uzastopna aplikacija oksitocina može pomoći u potpunom izbacivanju zaostalog sadržaja. S vremenom broj receptora za oksitocin opada te su moguće terapije aplikacija niskih doza prostaglandina ili histerektomija. Ukoliko se kuja ne namjerava koristiti za daljnji rasplod preporučena je ovariohisterektomija (ENGLAND i RUSSO, 2011.).

4.13. MASTITIS

Stanje se uobičajeno javlja u kuja *post-partum*, unosom bakterija u sisni kanal prilikom sisanja štenadi, no može se javiti i u kuja bez štenadi. Često izolirani uzročnici u kuja sa štenadi su: *E. coli*, *Staphylococcus* spp. i *Streptococcus* spp. U kuja bez štenadi mastitis može biti prouzročen lažnim graviditetom ili sistemskom blastomikozom te infekcijom s *Mycobacterium* spp. (ENGLAND i RUSSO, 2011., SHAER, 2017., GRUNDY, 2019.). Mogu biti zahvaćene jedna ili više mliječnih žlijezdi te su tada tople i bolne na dodir na dodir te kuja nevoljko doji štence i ima povišenu tjelesnu temperaturu i pokazuje tahipneju, anoreksiju i letargiju. Kod teških infekcija mogu se javiti i apsces te gangrena. Diferencijalno dijagnostički treba isključiti hematom, serom, galaktostazu, a također i inflamatorni karcinom mliječne žlijezde u kuja izvan diestrusa (ENGLAND i RUSSO, 2011., PLUNKET, 2013., SHAER, 2017.). Dijagnostika se provodi na temelju kliničke slike, anamneze, biokemijskih pretraga i ultrazvučnog pregleda. Prilikom ultrazvučnog pregleda u upaljenom žljezdama često se mogu vidjeti razasuta hipoehogena i anehogena područja. Nalaz anehogenih cisti tipičan je za gangrenozni mastitis (VASIU i sur., 2020.).

U terapiji koristimo tople obloge i sistemske antibiotike. Terapiju antibioticima treba nastaviti 10-14 dana nakon prestanka vanjskih simptoma. U slučaju razvoja i sazrijevanja apscesa potrebno ga je kirurški otvoriti i drenirati. Kronični ili jako teški slučajevi mogu zahtijevati i mastektomiju. (ENGLAND i RUSSO, 2011., PLUNKET, 2013., SHAER, 2017.). U kuja s blagim simptomima i bez rizika od nastanka sepse štenad može nastaviti sisati, radi ubrzavanja oporavka (GRUNDY, 2019.). Kako bi se smanjio rizik od nastanka ovog stanja prostor gdje se drže kuja i štenci treba čistiti svakodnevno te on treba sadržavati adekvatnu podlogu. Karton i piljevina se kao podloga ne preporučuju jer pogoduju rastu bakterija. Kuju se ne smije izlagati nepotrebnom stresu, budući da to može uzrokovati slabije otpuštanje mlijeka. Ukoliko kuja adekvatno ne čisti štence nakon svakog podoja potrebno je da vlasnik to napravi manualno. Ne preporuča se niti preventivna uporaba antibiotika radi rizika od nastanka antibiotske rezistencije (VASIU i sur., 2020.). Prognoza koja se daje vlasniku je dobra ukoliko je stanje rano prepoznato i započelo se s adekvatnom terapijom (PLUNKET, 2013., MCMICHAEL, 2014.).

4.14. TORZIJA MATERNICE

Pod torzijom maternice podrazumijeva se njena rotacija oko longitudinalne (podužne) osi (BARRAND, 2009., MOHAMED i sur., 2019.). Torzija se može javiti u gravidnom ili

negravidnom rogu maternice, a manifestira se jakim abdominalnom boli, abdominalnim napinjanjem, pokušajima defekacije te s ili bez prisutnosti vaginalnog iscjetka (MCMICHAEL, 2014.). Unilateralna torzija češća je od bilateralne te je češća u gravidnih životinja. U gravidnih životinja nastanak ovog stanja mogu prouzročiti fetalni pokreti, valjanje, skakanje i igra kuje, slabost materničnih ligamenata te genetska predispozicija i aplikacija oksitocina (SEYREK-INTAŞ i sur., 2011.). Torziju u negravidnih životinja mogu prouzročiti: hemometra, cistična endometrijska hiperplazija, fokalna adenomioza maternice i piometra. Komplikacije torzije uključuju septični šok, peritonitis, trombozu, vaskularne poremetnje, fetalno uginuće i uginuće samog pacijenta.

Terapija je kirurški zahvat, carski rez kod gravidnih kuja, dok je u negravidnih moguće izvršiti bilateralnu ovariohisterektomiju. Bilateralna ovariohisterektomija posebno je indicirana kada je započeo nastanak nekroze tkiva, budući da bi tada pokušaj repozicije maternice mogao dovesti do naglog otpuštanja toksina u sistemski krvotok i posljedično mogućeg uginuća kuje. Apliciraju se i potporna tekućinska terapija te antibiotici širokog spektra. U visokovrijednih kuja unilateralna histerektomija ili ovariohisterektomija mogu u nekim slučajevima očuvati plodnost, no nakon takvog zahvata postoji rizik od rupture na mjestu reza pri idućim porođajima, kao i od ponovnog nastanka torzije (MCMICHAEL, 2014., MOHAMED i sur., 2019.).

4.15. POBAČAJ

Pobačaj u kuja može biti prouzročen različitim zaraznim i nezaraznim uzročnicima. Virusni uzročnici pobačaja u kuja su pseći herpesvirus-1a, pseći parvovirus, virus štenećaka i pseći adenovirus-1. U bakterijske uzročnike pobačaja spadaju *Brucella canis*, *Staphylococcus aureus*, *Streptococcus* spp., *Mycoplasma* spp., *Ureaplasma* spp., *Leptospira* spp. i *Chlamidophyla* spp. U nezarazne uzročnike pobačaja ubrajaju se: kongenitalne malformacije maternice, endometritis, ektopični graviditet, jatrogeni uzroci (brojni antiparazitici, glukokortikosteroidi, lijekovi za liječenje patologija gastrointestinalnog i kardiovaskularnog sustava, antikonvulzivi, anestetici i antimikotici), loša tjelesna kondicija kuje, stres, fetalne malformacije, hipoluteidizam i nutritivni deficiti te brojni drugi. Zbog navedenih mogućih uzroka uputno je prilikom uzimanja anamneze od vlasnika prikupiti podatke o načinu držanja, primljenim cjepivima, prethodnim okotima, ako ih je bilo te o datumu zadnjeg tjeranja. Simptomi variraju od asimptomatskih pobačaja pa do povraćanja, letargije, anoreksije, abdominalnih kontrakcija i purulentnog ili krvavog iscjetka iz vulve. Ponekad je, ukoliko apsorpcija plodova ili izbacivanje prođe bez komplikacija, jedini znak

pobačaja izostanak porođaja u predviđeno vrijeme. Ukoliko se ne dogodi potpuna apsorpcija ili izbacivanje plodova može doći i do razvoja sepse u kuje. Dok se ne isključi zarazna etiologija pobačaja kuju bi trebalo izolirati od ostalih pasa. Ultrazvuk i rendgen te kompletna krvna slika dobre su početne pretrage kako bi isključili moguću fetalnu retenciju i početni razvoj infekcije.

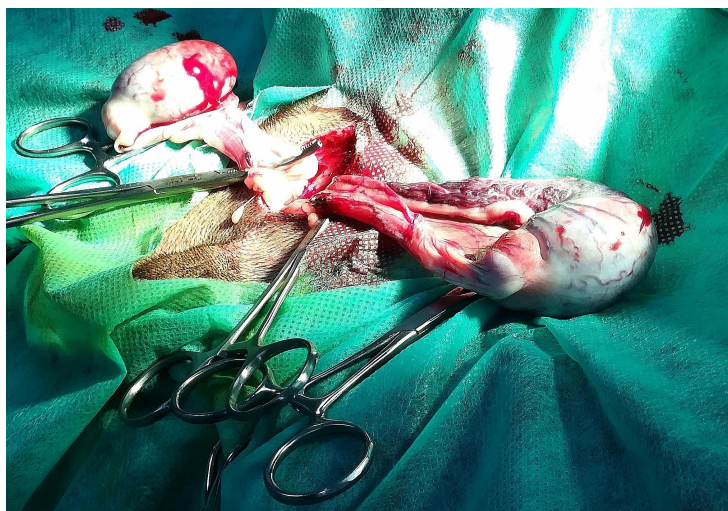
Ukoliko to stanje kuje zahtijeva provodimo terapiju antibioticima te nadoknadom tekućine. U visokovrijednih kuja u kojih je cilj očuvati plodnost prostaglandin i dopaminski antagonisti su dobra terapijska kombinacija. U kuja koje nisu namijenjene za daljnji uzgoj preporuča se ovariohisterektomija (VERSTEGEN i sur., 2015.).

5. HITNA STANJA U ANDROLOGIJI

5.1. TORZIJA TESTISA

Torzija testisa, to jest torzija sjemenovoda, ozbiljno je stanje kod kojeg je potrebna hitna sanacija. Testis se rotira oko svoje vertikalne osi što vodi do inkluzije plexusa pampiniformisa, te otoka testisa i kasnije do nekroze testisa. Veća incidencija ovog stanja prisutna je kod uvećanih, intraabdominalnih neoplastičnih testisa. Kod skrotalnih torzija smatra se da je stanje povezano s rupturom skrotalnih ligamenata. Stanje se manifestira naglim nastankom abdominalne boli, povraćanjem i anoreksijom kod abdominalne torzije testisa s nastankom hipovolemijskog šoka i ascitesom kod uznapredovalih torzija, a kod skrotalne torzije javlja se i edem skrotuma, pokušaje automutilacije skrotuma te nevoljnost za kretanjem (ENGLAND i RUSSO, 2011, MCMICHAEL, 2014). U nekih pacijenata s intraabdominalnom torzijom može se palpirati pomična masa tvrde konzistencije u abdomenu (GREGORY, 2019.). U intraabdominalnih torzija za potvrdu dijagnoze može se napraviti i eksplorativna operacija. Doppler snimanje također može pomoći u konačnoj potvrdi dijagnoze.

Liječenje se provodi kirurški, uklanjanjem testisa skrotalno ili laparoskopski, ovisno o mjestu torzije te stabilizacijom pacijenta prije same operacije, tekućinskom terapijom i administracijom kortikosteroida, a operaciju treba pratiti adekvatna postoperativna analgezija (fentanyl, morfij, hidromorfon u kombinaciji s lidokainom ili ketaminom kao multimodalni pristup analgeziji ili metadon samostalno) te aplikacija antibiotika širokog spektra. (ENGLAND i RUSSO, 2011., MCMICHAEL, 2014.). Prognoza koja se daje vlasniku je dobra do dubiozna (MCMICHAEL, 2014.).



Slika 5. Kastracija. Fotografija u privatnom vlasništvu autorice ovog rada.

5.2. FRAKTURA ZDJELICE I FRAKTURA OS PENIS

Ozljede zdjelice češće su u muških pasa držanih na otvorenom. Uzrok je primarno trauma. Klinički pregled i rendgensko snimanje često su dovoljni za uspješno postavljanje dijagnoze. U većini slučajeva dovoljna terapija su adekvatna analgezija i, u slučaju povreda uretre, postavljanje urinarnog katetera. Teže frakture trebaju se sanirati kirurškim putem (ENGLAND i RUSSO, 2011).

Najčešći uzrok frakture *os penis* je trauma penisa. Takve ozljede česte su u lovačkih pasa ili pasa korištenih u borbama (LAVELY i DAVIDSON, 2019). Kod teških prijeloma koji vode do pojave potpune opstrukcije uretre azotemija i uginuće nastupaju za 3-6 dana. Dijagnostika se obično provodi palpacijom i rendgenskim snimanjem. Kontrastna uretrografija korisna je prilikom procjene oštećenja uretre.

Ukoliko je struktura uretre očuvana terapija može biti konzervativna (KELLY i CLARK, 1995., GREGORY, 2019.). U većih pasa kost se može stabilizirati pomoću ortopedskih metalnih pločica. Postavljanje urinarnog katetera korisno je u prvim tjednima nakon nastanka ozljede kako bi se pacijentu prevenirala disurija (STEAD, 1972., HACKETT i MAZZAFERRO, 2017., GREGORY, 2019.). Vlasnike treba upozoriti na mogućnost naknadnih nastanka uretralnih striktura neovisno o težini saniranog prijeloma (GREGORY, 2019.). U pacijenata sa izrazito opsežnom traumom penisa i nemogućnošću uspostavljanja normalnog uriniranja kroz neki razumni vremenski period mogu se napraviti penektomija s uretostomijom (LAVELY i DAVIDSON, 2019.).

5.3. PARAFIMOZA

Parafimoza podrazumijeva nemogućnost potpunog uvlačenja penisa u prepucij. Uzroci mogu biti preuzak prepucijalni otvor, invertiranje prepucijalnog otvora ili patologija inervacije prepucijskih mišića (ENGLAND i RUSSO, 2011.). Ovo stanje ima veću incidenciju u nekastriranih mužjaka nakon spolnog uzbuđenja te u dugodlakih pasmina. U početku pas pokazuje bolnost i lizanje penisa s pokušajima automutilacije, a nakon nekoliko sati penis potaje hladan na dodir te pas smanjeno obraća pozornost na to područje. Prilikom kliničkog pregleda uočava se uvećani penis koji protrudira iz prepucija te je suhe sluznice, a može biti i nekrotičan. Mogu se javiti stranguria, hematurija i anurija. Ponekad se javlja zbog strangulacije dlakom, vezicom ili nekim drugim stranim objektom omotanom oko vrha penisa, koji je tada vidljiv prilikom kliničkog pregleda (ENGLAND i RUSSO, 2011.,

MCMICHAEL, 2014., SHAER, 2017.). Diferencijalno dijagnostički valja razlikovati paralizu *musculus retractor penis-a*, hematoma ili stranog tijela u prepuciju koji onemogućavaju uvlačenje penisa, malformacije ili frakturu *os penis*, kronični prijavizam i kongenitalno prevelik ili prekratak prepucij (PLUNKET, 2013.). Od prolapsa penisa razlikuje se primarno po tome što kod prolapsa ne-erektirani penis manualno možemo vratiti u prepucij bez većih poteškoća (GREGORY, 2019.).

Ponekad je tretman hladnim oblozima i lubrikantom dovoljan kako bi se smanjio otok i omogućilo vraćanje penisa u prepucij. Za smanjenje edema penisa također se mogu koristiti i 50% otopina dekstroze ili kristalni šećer, kao što se to primjenjuje kod prolapsa maternice i vagine. Valja primijeniti sedaciju ako je ona potrebna, a u nekim slučajevima ona može i pomoći pri deflaciji penisa smanjujući krvni tlak. Nakon uspješnog povrata penisa u prepucij može se staviti šav duhanske vrećice kao privremeno sredstvo sprječavanja ponovnog nastanka stanja, u trajanju do 24 sata. Nakon tog perioda penis bi se trebao pregledavati svakodnevno uz dnevnu aplikaciju antibiotskih krema kako bi se spriječio nastanak priraslica. U nekim slučajevima nužno je kirurškim putem proširiti prepucijski otvor. U pacijenata u kojih nastanak stanja nije razjašnjen mehaničkim uzrocima preporuča se kastracija kako se ovo stanje ne bi ponavljalo. Ukoliko se ne pruži adekvatan tretman ovog stanja u konačnici može doći do opstrukcije uretre te nekroze koja zahtjeva amputaciju penisa i koja može ugroziti život pacijenta. (ENGLAND i RUSSO, 2011., MCMICHAEL, 2014.). Prognoza koja se daje vlasniku ovisi o ukupnoj traumi tkiva i vaskularnom oštećenju te je dobra do dubiozna, ali i infaustna ako su nastupili nekroza tkiva i sekundarne komplikacije (PLUNKET, 2013., MCMICHAEL, 2014.).

5.4. AKUTNI PROSTATITIS

Ascendirajuća bakterijska kontaminacija prostate mikroorganizmima *Enterobacter*, *E. coli*, *Proteus*, *Klebsiella*, *Mycoplasma*, *Pseudomonas*, *Staphylococcus* spp. i *Streptococcus* spp. zbog cistitisa ili mokraćnih kamenaca mogu prouzročiti prostatitis u odraslih pasa. Prolongirana izloženost estrogenima također može dovesti do metaplazije prostate koja vodi do prostatitisa (ENGLAND i RUSSO, 2011., PLUNKET, 2014.). U anamnezi pacijenta te prilikom kliničkog pregleda mogu biti prisutni povraćanje, letargija, abdominalna bol, bol u leđima i anoreksija. Mogući je krvavi iscjedak iz prepucija i/ili hematurija, piurija i bakteriurija. Prilikom kliničkog pregleda mogu se zapaziti i povišena temperatura, tahikardija i slab puls, krvna slika pokazuje neutrofiliju, a pri rektalnoj pretrazi pacijent pokazuje veliku nelagodu te prostata može biti uvećana, normalna ili s dijelovima ispunjenim tekućinom.

Uzimanje aspirata prostate vrši se zbog izolacije uzročnika, no kod prisutnosti apscesa bolje je izvršiti cistocentezu. Rendgen i ultrazvuk mogu pokazati prisutnost prostatomegalije i apscesa. (PLUNKET, 2013., MCMICHAEL, 2014.). Kod jakog prostatitisa može se javiti i opstrukcija mokraćovoda ili kolona (ENGLAND i RUSSO, 2011.). Moguć je i razvoj sepse ukoliko dođe do izlivanja gnoja u okolne prostore (PLUNKET, 2013., MCMICHAEL, 2014.). Diferencijalno dijagnostički treba se isključiti periprostatična cista, neoplazija prostate i benigna hipertrofija prostate (PLUNKET, 2013).

Prije početka terapije prostatitisa pacijent se stabilizira i daje se tekućinska terapija (20 mL kristaloida/1 kg TM). Preporuča se uporaba antibiotika sa dobrim prodiranjem u prostatu, primjerice enrofloksacina. Bakterijsku kulturu treba ponoviti tri tjedna nakon početka antibiotske terapije. Terapiju bi se trebalo provoditi sve dok se ne dokaže odsutnost uzročnika, kako bi se spriječio nastanak kronične upale. Nakon sanacije prostatitisa preporuča se kastracija pacijenta. Prognoza koja se daje vlasniku je dubiozna do infaustna, a ovisi o težini kliničkih simptoma te o prisutnosti ili odsutnosti apscesa i sepse (ENGLAND i RUSSO, 2011., PLUNKET, 2013. MCMICHAEL, 2014.).

5.5. ORHITIS

Čest uzročnik orhitisa u pasa je *Brucella canis*. Orhitis može biti prouzročen tom bakterijom ili u kombinaciji s drugim faktorima. Bakterijska kontaminacija testisa može biti hematogena, putem drugih urogenitalnih organa ili putem ugriznih rana. Orhitis se može javiti i kod lišmanioze te nekih gljivičnih infekcija (GREGORY, 2019., LAVELY i DAVIDSON, 2019.). Simptomi uključuju skrotalni edem i bol te često i neprirodne pokrete stražnjih ekstremiteta prilikom kretanja životinje. Apsces skrotuma može se javiti kod težih slučajeva, kao i ascendirajuća infekcija prema prostati i poremećeno opće stanje. Ultrazvuk testisa i rektalna pretraga pomažu u dijagnostici stanja, skup sa simptomima.

Kastracija s ili bez ablacije skrotuma, ovisno o kliničkoj slici, uz pripadajuću terapiju antibioticima i drugim lijekovima nakon naknadnih pretraga je preporučena terapija (GREGORY, 2019.).

6. RASPRAVA

Hitna stanja u porodništvu i andrologiji značajna su za malu praksu zbog relativno česte pojave u ordinaciji i mogućnosti značajne ugroze po život pacijenta. Većinu tih hitnih stanja relativno je lako dijagnosticirati na temelju anamneze, simptoma i kliničkih pretraga. Nakon uspješnog postavljanja dijagnoze treba se utvrditi adekvatna terapija, što ponekad nije jednostavno.

Laktacija je zahtjevan proizvodni proces za organizam kuje te u porodništvu postoji više patologija vezanih uz njega, a u ovom radu se spominju puerperalna eklampsija, hipokalcemija i mastitis. Terapiranje ovih stanja može biti zahtjevno jer se prilikom odabira adekvatne terapije mora obratiti pažnja i na štenad, ukoliko ona nastavlja sa sisanjem. Nastanak ovih stanja u dobroj mjeri može se prevenirati adekvatnom ishranom kuje i održavanjem higijene te je stoga potrebno vlasnika gravidne kuje adekvatno informirati o navedenoj problematici (KUTZLER, 2019., VASIU i sur., 2020.).

Piometra je stanje koje dovodi do ozbiljne ugroze života kuje. Kirurško liječenje je uglavnom najbolja opcija, pogotovo kod zatvorene piometre, no u visokovrijedih mladih kuja vlasnik može inzistirati na očuvanju plodnosti. Kod medikamentoznog liječenja zatvorene piometre potreban je veliki oprez i redoviti monitoring kuje radi rizika od rupture maternice i izlivanja gnojnog sadržaja u abdominalnu šupljinu. Ukoliko je došlo do ruptуре ili jakog pogoršanja općeg stanja vlasnika bi snažno trebalo uputiti na ovariohisterektomiju radi očuvanja života kuje neovisno o rasplodnoj vrijednosti (WALLACE i CASAL, 2019.).

Fraktura *os penis* nije toliko često opisivana pojava kao neka druga hitna stanja, no znanje o njenom saniranju i praćenju naknadnog oporavka bitno je zbog mogućnosti nastanka naknadnih komplikacija poput razvoja akutne obstrukcije uretre ili striktura na uretri i posljedične anurije. Postavljanje urinarnog katetera i metalnih pločica uvijek treba biti razmotreno kod težih prijeloma (GREGORY, 2019.).

U terapiji akutnog prostatitisa preporuča se korištenje antibiotika s dobrim prodiranjem u prostatu, no također se ističe da kod jake upale prostate dolazi do olakšanog ulaska različitih drugih vrsta antibiotika u nju radi oslabljivanja krvno-prostatične barijere te to nudi širi spektar koji se može dodatno prilagoditi ovisno o vrsti uzročnika (ENGLAND i RUSSO, 2011.).

Zaključno valja napomenuti da se brojna od nabrojanih hitnih stanja poput piometre, torzije testisa, prostatitisa i orhitisa mogu prevenirati kastracijom kada je životinja adekvatne starosti. Ovu mogućnost stoga treba napomenuti vlasnicima životinja koje nisu namijenjene

za daljnji uzgoj (ENGLAND i RUSSO, 2011., GREGORY, 2019., WALLACE i CASAL, 2019.).

7. ZAKLJUČAK

1. Među glavnim uzrocima hitnih stanja u porodništvu i andrologiji spadaju pasminska predispozicija, nedostatak kastracije, jatrogeni uzroci i pogreške vlasnika (neadekvatna nastamba i higijena nakon porođaja, deficitarna ishrana tijekom graviditeta i *post-partum* te nepažnja koja vodi do traume).
2. Uloga veterinarara je da informira vlasnika o adekvatnoj prevenciji ovih stanja, promoviranju kastracije životinja koje nisu namijenjene uzgoju, kao i pravovremeno prepoznavanje tih stanja kada se pojave na temelju anamneze, kliničkih simptoma i adekvatnih dodatnih pretraga te primjeni adekvatnu terapiju za svako stanje.
3. Svijest veterinarara o pasminskim predispozicijama i jatrogenom faktoru uvelike može pomoći pri prevenciji nastanka ovih stanja.

8. SAŽETAK

Ovaj diplomski rad bavi se analizom hitnih stanja u porodništvu i andrologiji pasa. U uvodnom dijelu je opisana tematika rada te popis stanja koja će se opisati. Na to se nadovezuje kratak pregled anatomskih posebnosti reproduktivnog sustava kuja i muških pasa. Nakon anatomskih posebnosti slijedi opis izdvojenih hitnih stanja. Opisana su najčešća stanja s kojima se prosječan kliničar može susresti u maloj praksi te koja donose najveću životnu ugrozu i rizik od dugotrajnih posljedica. U opis svakog hitnog stanja ulazi generalni opis stanja, pogodovni faktori, simptomatologija, dijagnostika, diferencijalna dijagnostika, terapija i prevencija kada postoji mogućnost prevencije. Hitna stanja su podijeljena na stanja u kuja i mužjaka. Stanja u kuja mogu se podijeliti na ona u negravidnih, gravidnih i *post-partum* kuja, iako se određeni broj stanja javlja u više od jedne nabrojane kategorije opisana su sljedeća stanja u kuja: prolaps maternice, piometra, vaginalni prolaps i vaginalna hiperplazija, puerperalna eklampsija, postpartalna hipokalcemija, graviditetna hipoglikemija, graviditetna hiperglikemija, produljena gestacija, distocija, metritis, postporođajno krvarenje, retencija ploda ili posteljice, mastitis, torzija maternice i pobačaj. U hitnih stanja u mužjaka opisana su stanja koja pogađaju testise, penis i prostatu te su tako opisani: torzija testisa, fraktura zdjelice i *os penis*, parafimoza, akutni prostatitis i orhitis. Među glavnim uzrocima hitnih stanja u porodništvu i andrologiji spadaju pasminska predispozicija, nedostatak kastracije, jatrogeni uzroci i pogreške vlasnika (neadekvatna nastamba i higijena nakon porođaja, deficijentna ishrana tijekom graviditeta i *post-partum* te nepažnja koja vodi do traume). Uloga veterinarara je da informira vlasnika o adekvatnoj prevenciji ovih stanja, promoviranju kastracije životinja koje nisu namijenjene uzgoju, kao i pravovremeno prepoznavanje tih stanja kada se pojave na temelju anamneze, kliničkih simptoma i adekvatnih dodatnih pretraga te primjeni adekvatnu terapiju za svako stanje. Svijest veterinarara o pasminskim predispozicijama i jatrogenom faktoru uvelike može pomoći pri prevenciji nastanka ovih stanja.

Ključne riječi: distocija, mastitis, piometra, prostatitis, orhitis

9. SUMMARY

EMERGENCIES IN CANINE OBSTETRICS

This thesis writes about emergencies in obstetrics and andrology. In the introductory part we have a description of the paper topic and a list of conditions that will be described. This is followed by a brief overview of the specific anatomical features of the reproductive system of bitches and male dogs which is then followed by a description of selected emergencies. The most common conditions which the average doctor of veterinary medicine may encounter working in small practice, and which pose the greatest threat to patient life and carry the risk of long-term consequences, are described. The description of each condition includes a general description of the condition, factors which contribute to a certain condition, symptomatology, diagnostics, differential diagnosis, therapy and prevention (when there is a possibility of prevention). Conditions are divided into conditions in bitches and male dogs. Conditions in bitches can be divided into those in non-pregnant, pregnant and *post-partum* bitches, although a number of conditions occur in more than one of these categories. Following conditions have been described in bitches: uterine prolapse, pyometra, vaginal prolapse and vaginal hyperplasia, puerperal eclampsia, postpartum hypocalcaemia, pregnancy hypoglycaemia, pregnancy hyperglycaemia, prolonged gestation, dystocia, metritis, post-partum haemorrhage, fetal or placental retention, mastitis, uterine torsion and abortion. In male dogs, conditions affecting the testicles, penis and prostate have been described: testicular torsion, pelvic and os penis fracture, paraphimosis, acute prostatitis and orchitis. Among the main causes of emergencies in obstetrics and andrology include breed predisposition, lack of castration, iatrogenic causes and owner errors (inadequate housing and post-partum hygiene, deficient nutrition during pregnancy and post-partum, and inattention leading to trauma). The role of the veterinarian is to inform the owner about adequate prevention of these conditions, promoting castration of animals not intended for breeding, as well as timely recognition of these conditions when they occur based on history, clinical symptoms and adequate additional tests and apply adequate therapy for each condition, and also to be aware of breed predispositions and iatrogenic factor in onset of these conditions.

Key words: dystocia, mastitis, pyometra, prostatitis, orchitis

10.POPIS LITERATURE

- BARRAND, K. R. (2009): Unilateral uterine torsion associated with haemometra and cystic endometrial hyperplasia in a bitch. *Vet. Rec.* 164, 19-20.
- DAVIDSON, A. P. (2012): Reproductive Cases of Hypocalcemia. *Top. Companion Anim. Med.* 27, 165-166.
- DONALDSON, L., THOMAS P., (2019): *Dystocia*. In: Drobatz K. J., Hopper K., Rozanski E., Silverstein D. C., *Textbook of Small Animal Emergency Medicine*, Iowa, Johnson Willy & sons inc., pp. 763-770.
- ENGLAND, G. C. W., RUSSO M., (2011): In: King L. G., Boag A., *Reproductive and paediatric emergencies, Manual of Canine and Feline Emergency and Critical Care*, drugo izdanje, BSAVA, pp. 228-237.
- EVANS, H. E., A. DE HAUNTA (2010): *Guide to the dissection of the dog*, sedmo izdanje, Missouri, Saunders Elsevier.
- GREGORY, S. P. (2019): Penile and testicular emergencies, In: Drobatz K. J., Hopper K., Rozanski E., Silverstein D. C., *Textbook of Small Animal Emergency Medicine*, Iowa, Johnson Willy & sons inc. pp. 403-412.
- GRUNDY, S. A. (2019): Metritis and mastitis. In: Drobatz K. J., Hopper K., Rozanski E., Silverstein D. C., *Textbook of Small Animal Emergency Medicine*, Iowa, Johnson Willy & sons inc., pp. 791-794.
- HACKETT, T. B., E. M. MAZZAFERRO (2017) *Veterinary emergencies and critical care procedures*, drugo izdanje, Iowa, Wiley-Blackwell.
- JOHNSON, C. A. (2008): Glucose homeostasis during canine pregnancy: Insulin resistance, ketosis, and hypoglycemia. *Theriogenology* 70, 1418-1423.
- KELLY, S. E., W. T. CLARK (1995): Surgical repair of fracture of the os penis in a dog. *J. Small Anim. Med.* 36, 507-509.
- KIRBY, R., A. LINKLATER (2017): *Monitoring and intervention for critically ill small animal*, Iowa, Johnson Willy & sons inc.
- KONIG, H. E., H. G. LIEBCH (2010): *Anatomija domaćih sisavaca: Udžbenik i atlas*, treće izdanje, U: Zobundžija M., Babić K., Gjurčević Kantura V., Zagreb, Naklada Slap
- KUTZLER, M. A. (2019): Eclampsia. In: Drobatz K. J., Hopper K., Rozanski E., Silverstein D. C., *Textbook of Small Animal Emergency Medicine*. Iowa, Johnson Willy & sons inc, pp. 771-774.

- LAVELY, J., A. P. DAVIDSON (2019): Penile, Preputial and Testicular Disease. In: Drobatz K. J., Hopper K., Rozanski E., Silverstein D. C., Textbook of Small Animal Emergency Medicine. Iowa, Johnson Willy & sons inc, pp. 812-818.
- MCMICHAEL, M. (2014): Handbook of canine and feline emergency protocols, drugo izdanje, Iowa, Johnson Willy & sons inc.
- MOHAMED, S. A. K. KANNAN, A. NARAYANASAMY, S. PALANISAMY, S. PURUSHOTHAMAN (2019): Management of dystocia due to unilateral uterine torsion in a Labrador bitch: a surgical approach, Turk J. Vet. Anim. Sci., 43, 296-298.
- PLUNKETT, S. J. (2013): Emergency procedures handbook for the small animals veterinarian, treće izdanje, Edinburgh, Saunders Elsevier.
- ROOT KUSTRITZ, M. V. (2005): Pregnancy diagnosis and abnormalities of pregnancy in the dog. Theriogenology 64, 755-765.
- SCHAER, M. (2017): Clinical signs in small animal medicine, drugo izdanje, Boca Raton, CRC Press.
- SEYREK-INTAŞ, K. D. SEYREK-INTAŞ, A. WEHREND (2011): Clinical case: unilateral en block ovariocornuectomy as a treatment for uterine torsion in a bitch. Rev. Med. Vet. 162, 76-78.
- SMITH, F. O. (2006): Canine pyometra. Theriogenology, 66, 610-612.
- STEAD, A. C. (1972): Fracture of os penis in dogs- two case reports. J. Small Anim. Med. 13, 19-22
- VASIU, I., R. DABROWSKI, A. TVARIJONAVICIUTE (2020): Lactation-related mammary gland pathologies-A neglected emergency in the bitch. Reprod. Domest. Anim. 56, 208-230.
- VERSTEGEN J., G. DHALIWAL, K. VERSTEGEN-ONCLIN (2015): Canine and feline pregnancy loss due to viral and non-infectious causes: A review. Theriogenology 70, 304-319.
- WALLACE, G. B., M. L. CASAL (2019): Pyometra. In: Drobatz K. J., Hopper K., Rozanski E., Silverstein D. C., Textbook of Small Animal Emergency Medicine. Iowa, Johnson Willy & sons inc., pp. 795-801.

11. ŽIVOTOPIS

Rođena sam 17.7.1994. u Zagrebu, gdje sam i odrastala. Pohađala sam osnovnu školu Tituša Brezovačkog. U 7. razredu natjecala sam se na državnom natjecanju iz biologije, gdje sam osvojila Oskara iz znanja. Nakon završene osnovne škole upisala sam prirodoslovno-matematičku Petu gimnaziju u Zagrebu. Nakon završetka srednjoškolskog obrazovanja te položene mature, na kojoj sam položila ispite više razine iz hrvatskog jezika, engleskog jezika i matematike te izborni predmet biologiju, upisala sam Veterinarski fakultet akademske 2013./2014. godine te sam na petoj godini studija odabrala smjer Veterinarsko javno zdravstvo. Stručnu praksu odradila sam u veterinarskoj stanici specijaliziranoj za malu praksu u Zagrebu, gdje sam nakon njene odrade ostala volontirati neko vrijeme te sam tamo stekla brojna praktična znanja. Engleski jezik govorim tečno, a njemački jezik učila sam pet godina.