

KLASIFIKACIJA TUMORA CIRKUMANALNIH ŽLIJEZDA PASA METODOM UTVRĐIVANJA FRAKTALNE DIMENZIJE

Šoštarić-Zuckermann, Ivan-Conrado

Scientific master's theses / Magistarski rad

2014

Degree Grantor / Ustanova koja je dodijelila akademski / stručni stupanj: **University of Zagreb, Faculty of Veterinary Medicine / Sveučilište u Zagrebu, Veterinarski fakultet**

Permanent link / Trajna poveznica: <https://um.nsk.hr/um:nbn:hr:178:776322>

Rights / Prava: [In copyright](#) / [Zaštićeno autorskim pravom.](#)

Download date / Datum preuzimanja: **2024-07-27**



Repository / Repozitorij:

[Repository of Faculty of Veterinary Medicine -
Repository of PHD, master's thesis](#)





Sveučilište u Zagrebu
VETERINARSKI FAKULTET

Ivan – Conrado Šoštarić – Zuckermann

**KLASIFIKACIJA TUMORA
CIRKUMANALNIH ŽLIJEZDA PASA
METODOM UTVRĐIVANJA FRAKTALNE
DIMENZIJE**

DOKTORSKI RAD

Zagreb, 2014.



University of Zagreb
VETERINARY FACULTY

Ivan – Conrado Šoštarić – Zuckermann

**CLASSIFICATION OF TUMORS OF THE
CIRCUMANAL GLANDS IN DOGS BY
THE DETERMINATION OF FRACTAL
DIMENSION**

DOCTORAL THESIS

Zagreb, 2014.



Sveučilište u Zagrebu
VETERINARSKI FAKULTET

Ivan – Conrado Šoštarić – Zuckermann

**KLASIFIKACIJA TUMORA
CIRKUMANALNIH ŽLIJEZDA PASA
METODOM UTVRĐIVANJA FRAKTALNE
DIMENZIJE**

DOKTORSKI RAD

Mentori:

Prof. dr. sc. Željko Grabarević

Prof. dr. sc. Miljenko Huzak

Zagreb, 2014.



University of Zagreb
VETERINARY FACULTY

Ivan – Conrado Šoštarić – Zuckermann

**CLASSIFICATION OF TUMORS OF THE
CIRCUMANAL GLANDS IN DOGS BY
THE DETERMINATION OF FRACTAL
DIMENSION**

DOCTORAL THESIS

Supervisors:

Prof. dr. sc. Željko Grabarević

Prof. dr. sc. Miljenko Huzak

Zagreb, 2014.

ZAHVALE

Zahvaljujem mojim mentorima prof. dr. sc. Željku Grabareviću i prof. dr. sc. Miljenku Huzaku, na stručnim savjetima i nesebičnoj pomoći pri izradi ovog rada.

Također zahvaljujem i predstojniku Zavoda za veterinarsku patologiju Veterinarskog fakulteta, prof. dr. sc. Željku Grabareviću te predstojniku Zavoda za opću patologiju i patološku anatomiju Medicinskog fakulteta, prof. dr. sc. Svenu Seiwerthu za podršku pri izradi ove disertacije.

Najveće hvala mojoj pokojnoj supruzi Dariji te sinu Janku na strpljenju i razumijevanju koje su mi pružili pri izradi ove disertacije unatoč svim neopisivo teškim trenucima.

SAŽETAK NA HRVATSKOM

Istraživani su tumori cirkumanalnih žlijezda s ciljem pronalaženja imunohistokemijskih markera za bolje razlučivanje i karakteriziranje histoloških tipova ovih tumora. S istim ciljem se primjenjivala i metoda izračuna fraktalne dimenzije. Odabrano je ukupno 54 tumora cirkumanalnih žlijezdi (15 adenoma, 11 epitelioma, 21 dobro diferencirani karcinom te 7 slabo diferenciranih karcinoma), kao negativna kontrola korišteno je 10 normalnih cirkumanalnih žlijezdi izuzetih od pasa bez patoloških promjena na cirkumanalnim žlijezdama. Za provjeru koreliranosti sa kliničkim ponašanjem tumora izvršena je anketa vlasnika pasa sa kojih su uklonjeni navedeni tumori. Nakon histološke klasifikacije po smjernicama WHO, učinjena je imunohistokemijska pretraga sljedećim biljezima: vimentin, E-kadherin, N-kadherin, matriksalna metaloproteinaza-9, Ki-67, estrogen receptor α i androgen receptor. Iste su i procijenjene („skorirane“) uobičajenim metodama. Reakcije vimentinskim biljgom su fotografirane te su iste nakon pretvorbe u crno-bijele slike upotrijebljene za izračunavanje fraktalne dimenzije primjenjujući „box counting“ metodu izračuna i računalni program „Fractalyse“. Rezultati imunohistokemijske analize ukazuju na signifikantne razlike između tipova tumora ovih žlijezdi kada se radi o vimentinu te Ki-67. Konkretno, u slučaju vimentina najsignifikantnije se razlikuju skupine benignih tumora i normalnih žlijezdi u odnosu na maligne tumore (tu su ubrojani i epiteliomi). Vrijednost ekspresije Ki-67 rasla je sa rastom histološke malignosti tumora, te je ona iznosila 5,67% u normalnih žlijezda, 4,89% u adenoma, 14,44% u epitelioma, 16,44% u dobro diferenciranih karcinoma i 20,76% u slabo diferenciranih karcinoma. Vrijednosti markiranja ostalim IHC, kao i rezultati telefonske ankete pokazali su nesignifikantne i/ili dubiozne rezultate. Iznosi izračunate fraktalne dimenzije varirali su redom 1,318 (1,372) za normalne cirkumanale žlijezde, 1,384 (1,408) za adenome, 1,547 (1,597) za epiteliome, 1,569 (1,607) za dobro diferencirane karcinome te 1,679 (1,723) za slabo diferencirane karcinome, kod fotografiranja pri povećanju 100X (u zagradi su izražene vrijednosti FD pri povećanju od 400X). Pearsonov koeficijent korelacije između histološkog tipa tumora i vrijednosti FD je u oba slučaja bio između 0,65 i 0,70. Navedeni rezultati ukazuju na vimentin te metodu određivanja fraktalne dimenzije kao obećavajuću pomoćnu metodu pri razlučivanju prvenstveno malignih od benignih tipova, a s dodatnim razvojem i između svih tipova tumora. Dobiveni rezultati Ki-67 proliferacijskog indeksa potvrđuju nedavne spoznaje o ovom protutijelu kao dobrom biljevu razlika u proliferativnoj sposobnosti ovih tumora i žlijezdi općenito.

EXTENDED SUMMARY (PROŠIRENI SAŽETAK NA ENGLESKOM JEZIKU)

Introduction

Tumors of circumanal glands are among most common in dogs. Mostly, these are benign tumors – adenomas. However there is also a considerable number of carcinomas and epitheliomas. Differences in biologic behaviour of epitheliomas and carcinomas, just as histopathologic characterization, profiles of several interesting immunohistochemical stainings are not so far precisely defined or known. This investigation aims at revealing differences in features of benign and malignant types of circumanal gland tumors using several immunohistochemical stainings and determination of fractal dimension (FD).

Materials and methods

A total of 54 circumanal gland tumors were chosen from the archives of the Department of Veterinary Pathology, University of Zagreb. Precise number of samples was as follows: 15 adenomas, 11 epitheliomas, 21 well differentiated carcinomas, 7 poorly differentiated carcinomas. A control of 10 samples of normal circumanal gland obtained from necropsies were also included. After precise histologic classification according to WHO, an immunohistochemical staining with seven different markers was performed. Used IHC markers were: vimentin, E-cadherin, N-cadherin, matrix metalloproteinase 9, Ki-67, estrogen receptor α and androgen receptor. The IHC reactions of mentioned markers were scored using conventional methods. Additionally, vimentin IHC reactions were photographed at two different magnifications -100X and 400X and converted in black and white images thus enhancing the positive vimentin reactions. These images were used for determination of FD applying „box counting method“ and computer software „Fractalyse“. Independently, in order to gain clinical information regarding individual tumor behaviour (reoccurrence of tumors or metastasis, survival after initial diagnosis etc.), a telephone survey of dog owners that were included in the study was conducted. To determine significance of results, conventional statistics were used using Microsoft Excel and Statistica software.

Results

IHC staining showed differences considering the tumor type. Above all this was pronounced in vimentin stain, which was significantly more expressed in malignant types of circumanal gland tumors. Ki-67 proliferative index showed also significant differences

between benign and malignant types of circumanal gland tumors, namely the values for individual groups (diagnoses) were as follows: normal gland – 5,67% , adenoma – 4,89%, epithelioma – 14,44%, well differentiated carcinoma – 16,44%, poorly differentiated carcinoma – 20,76%. Staining of matrix metalloproteinase 9 and estrogen receptor α were showed significant differences only when comparing group of normal circumanal glands and adenomas versus group consisted of epitheliomas, well and poorly differentiated carcinomas. E-cadherin showed very high staining level disregarding the tumor type (or normal circumanal gland). The same is true for N-cadherin, with important difference that this expression was at all time very low. Androgen receptor showed great variety of expression within each of investigated group, but failed to show any significant differences between any tumour types or normal glands.

Values of determined FD varied between different circumanal tumors and normal glands. They were as follows: normal circumanal glands - 1,318 (1,372), adenomas - 1,384 (1,408), epitheliomas - 1,547 (1,597), well differentiated carcinomas - 1,569 (1,607), poorly differentiated carcinomas - 1,679 (1,723); [first value is FD determined from 100X magnification micrographs, second (in brackets) is one determined at 400X magnification micrographs]. After application of HSD Tukey test, significant differences ($p < 0,05$) were determined individually between normal glands or adenomas and epitheliomas, well differentiated carcinomas and poorly differentiated carcinomas. Simultaneously, Pearson correlation between fractal dimensions and type of circumanal tumor (or normal gland) were between 0,65 and 0,70 for both dimensions (100X and 400X).

Results of telephone survey failed to show any significant difference or correlation between tumor behaviour and tumor type, value of FD or staining of applied IHC markers.

Discussion and conclusions

Above results indicate vimentin IHC staining and determination of FD as a ancillary diagnostic methods of choice when discerning between benign and malignant tumors of circumanal glands. Additional development of method of FD determination may yield a possibility for this tool to discern within benign and malignant circumanal tumors. Ki-67 staining confirms recent reports which show similar results, and indicates significantly higher Ki-67 proliferation index in malignant circumanal tumors.

We suggest for future studies involving FD determination in circumanal tumors a more prospective clinical monitoring of dogs with these tumors to avoid problems regarding retrospective surveys of the owners.

KLJUČNE RIJEČI:

Cirkumanalne žlijezde, adenom cirkumanalnih žlijezdi, epiteliom cirkumanalnih žlijezdi, karcinom cirkumanalnih žlijezdi, imunohistokemija, vimentin, E-kadherin, N-kadherin, matriksalna metaloproteinaza 9, estrogen receptor α , androgen receptor, fraktalna dimenzija, Ki-67.

SADRŽAJ

ZAHVALE	0
SAŽETAK NA HRVATSKOM	1
EXTENDED SUMMARY (PROŠIRENI SAŽETAK NA ENGLISKOM JEZIKU)	2
KLJUČNE RIJEČI	4
SADRŽAJ	5
1. UVOD	8
2. PREGLED LITERATURE	10
2.1. ANATOMIJA I HISTOLOGIJA CIRKUMANALNE ŽLIJEZDE	10
2.2. TUMORI CIRKUMANALNIH ŽLIJEZDI	11
2.2.1. ADENOM CIRKUMANALNIH ŽLIJEZDI	11
2.2.2. EPITELIOM CIRKUMANALNIH ŽLIJEZDI	12
2.2.3. KARCINOM CIRKUMANALNIH ŽLIJEZDI	13
2.3. IMUNOHISTOKEMIJSKI BILJEZI	14
2.3.1. IMUNOHISTOKEMIJSKI BILJEZI DO SADA UPOTREBLJAVANI NA TUMORIMA CIRKUMANALNIH ŽLIJEZDI	15
2.3.2. IMUNOHISTOKEMIJSKI BILJEZI KOJI ĆE SE UPOTREBLJAVATI U DOKTORATU	16
2.3.2.1. Vimentin	16
2.3.2.2. Ki-67	17
2.3.2.3. Kadherini	18
2.3.2.3.1. E-kadherin	19
2.3.2.3.2. N-kadherin	21
2.3.2.4. Matriksalna metaloproteinaza 9	21
2.3.2.5. Estrogen receptor α	23
2.3.2.6. Androgen receptor	24
2.4. EPITELNO – MEZENHIMSKA TRANZICIJA	26
2.5. FRAKTALNA DIMENZIJA, NJENO IZRAČUNAVANJE TE NJENA PRIMJENA U BIOMEDICINI	28
3. CILJ DISERTACIJE	36
4. MATERIJALI I METODE	37
4.1. UZORKOVANJE TUMORA I NORMALNIH CIRKUMANALNIH ŽLIJEZDA	37

4.2. HISTOPATOLOŠKA ANALIZA	37
4.3. IMUNOHISTOKEMIJSKA ANALIZA.....	37
4.3.1. PRIMIJENJENI IMUNOHISTOKEMIJSKI BILJEZI	37
4.3.2. OSTALE KORIŠTENE REAGENCIJE.....	38
4.3.3. METODE BOJENJA.....	38
4.3.4. PROCJENJIVANJE (STUPNJEVANJE) IMUNOHISTOKEMIJSKIH REAKCIJA.....	42
4.4. IZRAČUNAVANJE VRIJEDNOSTI FRAKTALNE DIMENZIJE.....	44
4.5. TELEFONSKA ANKETA.....	46
4.6. STATISTIČKA ANALIZA POVEZANOSTI (ASOCIJACIJE) OČEKIVANIH REZULTATA.....	47
5. REZULTATI.....	49
5.1. HISTOLOŠKA KLASIFIKACIJA ODABRANIH TUMORA CIRKUMANALNE ŽLIJEZDE TE RASPODJELA PO DOBI, SPOLU I PASMINI	49
5.2. MARKIRANJE IMUNOHISTOKEMIJSKIM BILJEZIMA.....	54
5.2.1. Vimentin	54
5.2.2. Ki-67.....	59
5.2.3. E-kadherin	61
5.2.4. N-kadherin.....	63
5.2.5. Estrogen receptor α	64
5.2.6. Androgen receptor	68
5.2.7. Matriksalna metaloproteinaza 9	70
5.3. IZRAČUN VRIJEDNOSTI FRAKTALNE DIMENZIJE	73
5.3.1. FD računana pri povećanju od 100X (FD100X).....	73
5.3.2. FD računana pri povećanju od 400X (FD400X).....	75
5.4. REZULTATI TELEFONSKE ANKETE.....	77
5.5. REZULTATI ANALIZE POVEZANOSTI (ASOCIJACIJE) PRETHODNO IZNJETIH REZULTATA.....	79
6. RASPRAVA.....	82
6.1. HISTOLOŠKA KLASIFIKACIJA ODABRANIH UZORAKA	82
6.2. ANALIZA NAZOČNOSTI I ZNAČAJNOSTI IMUNOHISTOKEMIJSKIH BILJEGA.....	83
6.3. ANALIZA DOBIVENIH REZULTATA FRAKTALNE DIMENZIJE	87
6.4. ANALIZA REZULTATA TELEFONSKE ANKETE.....	89

6.5. POVEZANOST ISTRAŽIVANIH SVOJSTAVA.....	90
7. ZAKLJUČCI.....	92
8. POPIS LITERATURE.....	93
9. ŽIVOTOPIS.....	112

1. UVOD

Tumori cirkumanalnih žlijezda su na trećem mjestu po učestalosti kožnih tumora u pasa. Tipično se javljaju u perianalnoj regiji, najčešće u muških nekastriranih pasa u dobi od 8 ili više godina. U većini slučajeva tu se radi o adenomima (benigni tumori), kod kojih je jedna jednostavna ekscizija u potpunosti kurativna za životinju. U manjem broju slučajeva radi se o malignijim tumorima – epiteliomima i karcinomima, kod kojih je potrebna ekscizija sa širim marginama i postoperativni monitoring zbog eventualne ponovne pojave tumora. Smatra se da epitelioni relativno rijetko recidiviraju, ali ne metastaziraju, dok se za karcinome smatra da relativno često recidiviraju i da imaju sposobnost metastaziranja. Konačna dijagnoza ovih tumora postavlja se histopatološkom pretragom. No, iako su histopatološki kriteriji za razlikovanje ovih tumora opisani, kako su izrazito subjektivni još uvijek postoje poteškoće u klasificiranju određenog postotka tumora podrijetlom iz ove žlijezde. Razlog za to je i česta pojava ograničenih malignijih dijelova tumora unutar općenito benignog tumora. Isto tako, sama histopatološka dijagnoza nije dostatna za jednoznačnu prognozu biološkog ponašanja za svaki pojedini tumor.

Rješavanju navedenih problema mogla bi pomoći primjena određenih tumorskih biljega i izračunavanje fraktalne dimenzije tumora. Jedni od najatraktivnijih tumorskih biljega u zadnjih desetak godina u humanoj medicini su pokazatelji takozvane epitelno-mezenhimalne tranzicije (EMT). Ovi biljezi naime ukazuju koliko je neka tumorska stanica promjenila svoj (izvorno epitelni) fenotip prema onom koji može uspješno invadirati okolno tkivo i metastazirati (mezenhimalni fenotip). Za pretpostaviti je da bi upravo oni karcinomi (i eventualno epitelioni) koji bi imali izraženije tumorske biljege EMT-a pokazivali veću sklonost prema ponovno pojavljivanju i metastaziranju. Primjena fraktalne geometrije i izračunavanje različitih vidova fraktalne dimenzije tumora koristi se već nekih desetak godina u humanoj medicini. Ovakvim metodama nastoji se objektivizirati procjena malignosti određenog tumora na način da se za svaki pojedini tumor izračunava fraktalna dimenzija, koji je neki decimalni broj od 1 do 2. Samo izračunavanje može biti vezano za izgled strome tumora, izgled vaskularizacije tumora itd., a uključuje detaljnu obradu mikrofotografija tumora i korištenje računalnih programa.

U ovom doktoratu će se obraditi pedesetak tumora cirkumanalnih žlijezdi, i oko desetak nepromijenjenih cirkumanalnih žlijezdi. Svi tumori će se detaljno klasificirati po kriterijima Svjetske Zdravstvene Organizacije. Koristeći šest imunohistokemijskih biljega, obraditi

će se svi uzorci, te će se izračunavati vrijednost fraktalne dimenzije (sa mikrofotografija imunohistokemijskih preparata). Pored svega, provesti će se i anketa vlasnika pasa istraživanih tumora kako bi se korelirali sa gore dobivenim podacima o klasifikaciji tumora, imunohistokemijskoj reakciji i fraktalnoj dimenziji. Svi dobiveni podaci biti će obrađeni odgovarajućim statističkim metodama.

2. PREGLED LITERATURE

2.1 ANATOMIJA I HISTOLOGIJA CIRKUMANALNE ŽLIJEZDE

Cirkumanalne (perianalne ili hepatoidalne) žlijezde su reznjevite, modificirane lojne žlijezde koje se nalaze oko anusa u njegovoj kutanoj zoni. Obično se pružaju radijarno oko jedan do tri centimetra periferno od mukokutanog spoja. Ovakve (ili slične) žlijezde mogu se naći i u koži s ventralne strane repa, prepona ili u koži prepucija. Cirkumanalne žlijezde se razvijaju ubrzo nakon rođenja, rastu u toku cijelog života odrasle jedinke, te obično atrofiraju kod starijih životinja. Površinski dio cirkumanalnih žlijezdi sastoji se od tipičnih lojnih žlijezdi, dok se dublji dio sastoji od reznjeva solidnih, kompaktnih masa poligonalnih stanica bez vidljivih (odvodnih) kanalića, ukupnog izgleda koji podsjeća na strukturu neke endokrine žlijezde. Stanice cirkumanalnih žlijezda odlikuje granularna eozinofila citoplazma i intercelularni kanalikuli. Sam pridjev „hepatoidalan“ nastao je zbog sličnosti žljezdanih stanica sa hepatocitima i/ili zbog sličnosti u građi reznjića žlijezdi sa reznjićima jetre. Funkcija ove žlijezde nije do danas utvrđena, no postoje indicije da ova žlijezda sudjeluje u metabolizmu steroidnih hormona.

Gore navedeni odjeljak predstavlja skup podataka o cirkumanalnim žlijezdama pasa koje možemo naći u udžbenicima veterinarske histologije (Dellman, Samuelson, Kozarić), koji kao takav ne otkriva još neke detalje, prvenstveno nesuglasja, vezana uz ovu žlijezdu. Cirkumanalne žlijezde prvi su primijetili i opisali Leisering 1873. (SHABADAS i ZELIKINA, 2002b) i Siedamgrotzky 1875. (SIEDAMGROTZKY, 1875.), dok je pojam hepatoidalnih žlijezda kao podvrste žlijezda općenito uveo Schaffer 1923 (SCHAFFER, 1923.). Većina istraživanja upućuje da ove žlijezde nastaju izravno iz dlačnih folikula (BAKER, 1967.; MAITA i ISHIDA, 1975.; ISITOR i WEINMAN, 1979.). Razvoj ovih žlijezda ovisan je o spolnim hormonima (MAITA i ISHIDA, 1975.; HAYES i WILSON, 1977.; WILSON i HAYES, 1979.; SCOTT i REIMERS, 1986.). Primijećen je i spolni dimorfizam za ove žlijezde. Tako u odraslih mužjaka cirkumanalne žlijezde okružuju anus u prstenu supkutanog tkiva, dok u ženki one u subkutisu perianalne regije formiraju isprekidane nakupine žljezdanih otočića. Do danas nije usuglašeno o kojem se tipu žlijezdi radi. Tako jedni autori opisuju cirkumanalne žlijezde kao egzokrine (KRÖLLING, 1960.; ISITOR, 1983.; BANKS, 1986.; SHABADASH i ZELIKINA, 2002a), drugi pak kao endokrine (BAKER, 1967.; KÖNIG i sur., 1985.), treći su neodlučni u tom pogledu (MAITA i ISHIDA, 1975.; NEURAND i MEYER, 1982.). ATOJI i sur., 1998, idu još jedan korak dalje pa

vođeći se histološkom, imunohistokemijskom i elektronskom mikroskopskom pretragom svog istraživanja cirkumanalne žlijezde pasa ne svrstavaju u žlijezdano tkivo. Štoviše, naglašavajući sličnost sa epidermisom, oni umjesto naziva „cirkumanalna žlijezda“ predlažu naziv „cirkumanalno tjelešce“ („circumanal body“, engl). U istom istraživanju (ATOJI i sur., 1998), navodi se mogućnost da se ekskretorna funkcija ove žlijezde (strukture) odvija preko migracije poliedralnih (hepatoidalnih) stanica kroz vezivno tkivo sve do lumena obližnjih apokrinih žlijezdi. Na taj način, autori navode, izvodni kanalići apokrinih žlijezdi služili bi i kao ekskretorni put za cirkumanalne žlijezde.

Sasvim drukčija objašnjenja vezana uz strukturu i funkciju cirkumanalne žlijezde pružaju autori Shabadash i Zelikina u svojim radovima (SHABADASH i ZELIKINA, 2002a; SHABADASH i ZELIKINA, 2002b). Oni naime inzistiraju da su cirkumanalne žlijezde u pasa egzokrine žlijezde koje luče prvenstveno proteinski sekret preko malenih intercelularnih kanalića a potom većih kanala i dlačnih tobolaca. Ovakav odoriformni sekret, prema autoru, daje miris fecesu i perianalnoj regiji pasa, pa bi njegova funkcija bila u komunikaciji i uspostavljanju hijerarhije u čoporu (ova funkcija održana još u vukova). Nadalje, isti autori se čvrsto protive klasificiranju cirkumanalnih žlijezda u modificirane lojne žlijezde, te ih svrstavaju u tzv. „prvu grupu“ unutar skupine hepatoidalnih žlijezda; ove žlijezde merokrinim tipom sekrecije luče čisti proteinski sekret (SHABADASH i ZELIKINA, 2005.). Spomenimo samo da skupinu hepatoidalnih žlijezda, osim cirkumanalnih žlijezda u kanida (psi, vukovi, čagalji), čine i repna žlijezda u lisica i mačaka, zarožna žlijezda u divokoza, preorbitalne i ingvinalne žlijezde u još nekih bovida, itd. (SHABADASH i ZELIKINA, 2002a).

Bez obzira na gore navedena istraživanja i stavove autora koji iz njih proizlaze, u većine znanstvenih krugova, danas se još uvijek o cirkumanalnim žlijezdama pasa govori kao o modificiranim lojnim žlijezdama sa nerazjašnjenom funkcijom. Razlog tome može biti i manjak recentnih istraživanja o anatomiji, histologiji, fiziologiji, ili embrionalnom razvoju ove žlijezde. Većina istraživanja (vezana uz ovu žlijezdu) bavi se ipak neoplastično promijenjenom žlijezdom.

2.2 TUMORI CIRKUMANALNIH ŽLIJEZDI

2.2.1 ADENOM CIRKUMANALNIH ŽLIJEZDI

Adenomi cirkumanalnih žlijezdi najčešći su tumori ovih žlijezdi u pasa. Oni čine 27% epitelnih kožnih tumora u pasa (GOLDSMITH i SHOFER, 1992.), te zajedno sa benignom

hiperplazijom čine 8 do 18 % svih kaninih tumora kože (BEVIER i GOLDSMITH, 1981., GOLDSMITH i SHOFER, 1992.). Najčešće se javljaju u muških pasa, prvenstveno onih koji nisu kastrirani (GOLDSMITH i SHOFER, 1992.). Većina pasa sa adenomima cirkumanalne žlijezde su osam godina stari ili stariji (LEE GROSS i sur., 2005.). Pasmine pasa koje su sklone razvijanju ovog tumora su koker španijel, samoyed, sibirski haski, engleski buldog, beagle i mješanci (WILSON i HAYES, 1979.).

Makroskopski, ovi tumori mogu varirati od nekoliko milimetara do desetak centimetara u promjeru. Na presjeku, oni su obično svijetlosmeđe boje, vidljive nježne vezivnotkivne strome, često sa difuzno raspoređenim područjima krvarenja (GOLDSMITH i SHOFER, 1992.).

Mikroskopski, cirkumanalni adenomi su dobro ograničene nodularne ili multinodularne tvorbe nježne fibrovaskularne strome, koje se obično sastoje od širokih trabekula dobro diferenciranih hepatoidalnih stanica sa perifernim slojem bazaloidnih stanica. Dobro diferencirane hepatoidalne stanice bitno se ne razlikuju od hepatoidalnih stanica unutar nepromijenjene cirkumanalne žlijezde. Radi se o relativno velikim poligonalnim stanicama, eozinofilne citoplazme s centralno smještenom ovoidnom, vezikularnom jezgrom s malenim nukleolusom. Mitotska aktivnost nije vidljiva u hepatoidalnih stanica, već samo u stanica iz rezervnog (perifernog) sloja koje imaju tipičnu bazaloidnu morfologiju (LEE GROSS i sur., 2005.). Unutar tumora često se mogu uočiti manja žarišta skvamozne metaplazije sa formacijom keratinskog bisera, smatra se da ova pojava odgovara abortivnom stvaranju duktusa.

Biološko ponašanje ovih tumora je općenito povoljno. Većina tumora je podatna za kiruršku eksciziju, i samo oni zanemareni tumori kojima se dopusti dugotrajan rast mogu iziskivati opsežniju kiruršku intervenciju. Postekscizijska kastracija muških pasa je općenito prihvaćena mjera prevencije ponovnog javljanja ovog tumora, s obzirom na istraživanja koja ukazuju da androgeni hormoni potiču rast ove žlijezde (WILSON I HAYES, 1979.).

2.2.2 EPITELIOM CIRKUMANALNIH ŽLIJEZDI

Epiteliom cirkumanalnih žlijezdi u klasifikacijama je zaživio tek 1998. kada je uvršten u revidiranu klasifikaciju svjetske zdravstvene organizacije. Do tada su se ovakve tumorske lezije uvrštavale u cirkumanalne adenome. Ovaj tumor je histološki analogan epiteliomu lojnih žlijezdi, iako njegovo biološko ponašanje ne mora biti jednako (LEE GROSS i sur., 2005.).

Učestalost javljanja ovog tumora po dobi, spolu i pasminama do danas nije istraživana, ali pretpostavlja se da je slična kao i kod adenoma tj. karcinoma. Općenito se smatra da se radi o benignom tumoru ili tumoru niskog stupnja malignosti. Prema dosadašnjim spoznajama ovaj tumor rijetko ili nikako ne metastazira, a može ponekad recidivirati. U jednom istraživanju zabilježeno je ponovno pojavljivanje šest od 23 tumora cirkumanalne žlijezde koji su klasificirani kao umjereno do slabo diferencirani adenomi (BERROCAL i sur, 1989.); metastaze nisu zabilježene. Za pretpostaviti je da se u navedenom istraživanju radilo glavniinom o epiteliomima, ali možda i o dobro diferenciranim karcinomima.

Makroskopski izgled epitelioma ne odudara previše od izgleda adenoma.

Mikroskopski, najvažnija odlika epitelioma je da se sastoji prvenstveno od bazaloidnih rezervnih stanica koje su raspoređene u slojeve, otoke ili anastomozirajuće trabekule. Ovaj tumor ima oskudnu kolagenu stromu, a margine su nepravilne i umjereno infiltrativne. Tek manje raštrkane skupine stanica pokazuju odlike tipičnih hepatoidalnih stanica. Pri tom je bitno napomenuti da u tim diferenciranim hepatoidalnim stanicama nema znakova mitotske aktivnosti, kao ni znakova nuklearne atipije. Mitotska aktivnost može se naći samo u rezervnim bazaloidnim stanicama u kojima može biti umjereno niska do umjereno visoka.

2.2.3 KARCINOM CIRKUMANALNIH ŽLIJEZDI

Smatra se da su ovi tumori dosta rijetki. Po nekim autorima oni čine tek 0.25% svih tumora kože i mekih tkiva (GOLDSMITH i SHOFER, 1992.). Karcinomi cirkumanalnih žlijezda najčešće se javljaju u muških pasa starije dobi. Arktičke pasmine pasa te njemački ovčari pokazuju pojačanu sklonost ovim tumorima (VAIL i sur., 1990.).

Makroskopski ovi tumori su najčešće tvorbe preko 2cm u promjeru, no ponekad to mogu biti i manji noduli (LEE GROSS i sur., 2005.). Općenito, makroskopski ih se ne može razlikovati od adenoma ili epitelioma.

Histološki gledano, postoje dobro i slabo diferencirani oblici. Odlike dobro diferenciranog cirkumanalnog karcinoma: varijabilan infiltrativan rast prisutan na tumorskim marginama; tumorske stanice formirane u otočiće ili gusto složene trabekule; oskudni stromalni kolagen; nepravilan obrazac zrenja rezervnih bazaloidnih stanica u hepatoidalne stanice; velike i pleomorfne jezgre (jezgre veće nego u adenomu cirkumanalnih žlijezdi); mitotska aktivnost je niska do umjerena (vidljiva i u hepatoidalnim, kao i u bazaloidnim stanicama); u manjem broju vidljive i atipične mitotske figure. Odlike slabo diferenciranog cirkumanalnog karcinoma: slabo ograničen – invazivnog rasta; trabekule i nizovi velikih poligonalnih stanica; umjerena stroma reaktivnog kolagenoznog tkiva – često infiltrirana

sa nakupinama neoplastičnih epitelnih stanica; velike, vezikularne jezgre sa naglašenim nukleolusima; visoka mitotska aktivnost; česta mitotska atipija.

Biološko ponašanje ovog tumora istraživali su VAIL i sur., 1990. Retrospektivnim istraživanjem, oni su kod 14 od 41 psa uočili ponovno pojavljivanje ovog tumora, dok su u 15% slučajeva primijećene metastaze (VAIL i sur., 1990.). Uvjerenje nekih autora je da su metastaze česte u slabo diferenciranih karcinoma cirkumanalne žlijezde, dok su u dobro diferenciranih tumora cirkumanalne žlijezde relativno rijetki (LEE GROSS i sur., 2005.). Ipak, ovakvo uvjerenje nije potkrijepljeno istraživanjima. Općenito, ukoliko dođe do metastaza, one se šire limfatičnim putem u sakralne i unutarnje ilijačne limfne čvorove, a potom eventualno i u pluća te ostale organe (GOLDSCHMIDT i HENDRICK, 2002.). Smatra se da za razliku od adenoma, karcinom ovih žlijezda nije pod utjecajem androgenih hormona, pa stoga kastracija nema utjecaj na rast ovog tumora (VAIL i sur., 1990.; WILSON i HAYES, 1979.).

2.3. IMUNOHISTOKEMIJSKI BILJEZI

Imunohistokemija je već dulji niz godina pouzdan i važan oslonac kod dijagnostike i identifikacije vrste i porijekla tumora. Imunohistokemijska metoda se zasniva na procesu lokalizacije antigena u stanicama u histološkim preparatima na principu specifičnog vezanja protutijela za specifične antigene u tkivima (RAMOS-VARA, 2005.). Veliki je broj različitih protutijela koja se vežu za specifične stanične proteine pa tako i proteine koji eksprimiraju tumorske stanice. Iako ne postoje biljezi koji su striktno specifični samo za tumorski promijenjene stanice, kao što nema ni markera koji su specifični samo za maligne ili samo za benigne tumore, imunohistokemijske tehnike su u širokoj upotrebi u dijagnostici tumora. No bez obzira na navedeno, ekspresija pojedinih specifičnih molekularnih biljega je karakteristična za pojedine stanične događaje tj. faze staničnog ciklusa kao što su proliferacija ili smrt stanice. Sukladno tome, zbog razlike u fiziologiji biokemijskih procesa često se mogu pomoću imunohistokemije razlikovati tumorske u odnosu na zdrave stanice. Dodajmo još da pojedine vrste stanica eksprimiraju različite biljege karakteristične za njihovo porijeklo što se koristi radi utvrđivanja vrste tumora koje osnovnim histološkim metodama nije moguće odrediti. Izuzev dijagnostike, imunohistokemija se koristi i u svrhu određivanja prognoze i terapije tumorskih procesa (GRABAREVIĆ i sur., 2002.). Danas se stoga imunohistokemijske metode rutinski koriste u onkologiji kod kategorizacije nediferenciranih malignih tumora, kategorizacije leukemija i limfoma, utvrđivanja porijekla metastatskih tumora i za utvrđivanje različitih molekula koje mogu imati značenje za terapiju ili prognozu (KUMAR i sur., 2005.).

2.3.1. IMUNOHISTOKEMIJSKI BILJEZI DO SADA UPOTREBLJAVANI NA TUMORIMA CIRKUMANALNIH ŽLIJEZDI

Korištenje imunohistokemijskih biljega u humanoj onkologiji olakšalo je dijagnostiku tj. diferencijalnu dijagnostiku mnogih tumora. Iz istog razloga oni su uvedeni u uporabu i u veterinarsku onkologiju. Tražili su se (a i dalje se traže) naravno biljezi koji mogu specifično pomoći u određenim dijagnostičkim nedoumicama tj. gdje histološka slika tumora ne dopušta jednoznačnu (konačnu) dijagnozu, već nudi nekoliko diferencijalnih dijagnoza. Istraživani su na taj način i tumori cirkumanalnih žlijezdi. Doduše, prvo su se na takav način istraživale nepromijenjene žlijezde (VOS i sur., 1992.), pa onda i neoplastično promijenjene žlijezde (VOS i sur., 1993.). U oba istraživanja korišteno je nekoliko citokeratinskih i jedan vimentinski marker. Iako je broj uzoraka tumora u istraživanju VOS i sur. (1992.) relativno malen, ipak su primijećene određene razlike u markiranju bazaloidnih i hepatoidalnih stanica sa određenim citokeratinskim biljezima. Rad istih autora iz 1993. nije ukazao na razlike u markiranju različitih tumora cirkumanalne žlijezde. To je i razumljivo s obzirom na odabrane biljege, a i na broj uzoraka. Spomenimo još, kao zanimljivost, da je u oba istraživanja (bilo normalne žlijezde, ili tumorski promijenjene žlijezde) nakon upotrebe vimentinskog biljega primijećeno sporadično perinuklearno bojanje zrelih hepatoidalnih stanica.

Daljnja imunohistokemijska istraživanja na tumorima ove žlijezde tražila su razlike u markiranju adenoma, karcinoma i epitelioma određenim biljezima. Dosta opsežno istraživanje proveo je Walter 2000., koristeći više citokeratinskih biljega primijenjenih na više vrsta epitelnih tumora i normalne strukture kože pasa. Vezano za cirkumanalne tumore, iz ovog istraživanja se može izvesti zaključak da adenomi i karcinomi zadržavaju (a u odnosu na nepromijenjenu žlijezdu) citokeratinske biljege 6 i 18, dobivaju citokeratinski biljeg 14, dok citokeratini 1, 5 i 8 ostaju očuvani samo u bazaloidnim stanicama (gube se u zrelih hepatoidalnim stanicama). U ovom istraživanju nisu nađene razlike u markiranju citokeratinskim biljezima između adenoma i karcinoma. U nastojanju da se rasvijetli potencijalni utjecaj hormona na neoplastični rast cirkumanalne žlijezde, istraživana je prisutnost hormona rasta te receptora androgenih hormona na tumorima ove žlijezde (PETTERINO i sur., 2003., PISANI i sur., 2006.). Dokazano je da se hormon rasta otprilike podjednako nalazi u adenomima kao i u karcinomima, dok su receptori androgenih hormona izraženiji u hiperplastičnim ili neoplastičnim lezijama u odnosu na normalne cirkumanalne žlijezde. GANGULY i WOLFE (2006.) su izvijestili o dva mišja monoklonalna protutijela - 4A9 i 1A10, koja su razvijena protiv stanica kulture stanične linije kaninog mamarnog karcinoma CMT-2. Naime, ova dva protutijela su u vrlo visokom postotku markirala

karcinome, ostavljajući istovremeno adenome bez ikakve pozitivne reakcije, te normalne cirkumanalne žlijezde s tek slabo pozitivnom reakcijom. Istraživanja NAKANO i sur. (2005.), te MARTINS i sur. (2008.), koriste nuklearne imunohistokemijske biljege (Mdm2 i p53 proteina, te PCNA – proliferating cell nuclear antigen). Rezultati ovih istraživanja upućuju da se regulatorni protein Mdm2 javlja u ranim fazama karcinogeneze cirkumanalne žlijezde (NAKANO i sur., 2005.), te da karcinomi pokazuju puno višu razinu proliferacije, ali i apoptoze u odnosu na adenome (MARTINS i sur., 2008.). Rezultati istraživanja JASIK i sur., 2009., potvrđuju određene razlike u markiranju citokeratnskim biljezima između bazaloidnih i hepatoidalnih stanica. U njihovom istraživanju, biljegom za citokeratin 5, 6, 8, 17 i 19 (klon MNF116), markirali su se bazaloidne stanice adenoma i epitelioma, dok su se biljegom za citokeratin 6 i 18 (klon LP34) markirale samo zrele hepatoidalne stanice adenoma i epitelioma. Rezultati markiranja ostalim biljezima korištenim u istraživanju su negativna ili nedovoljno specifična, vrijedan je spomena doduše, nalaz lokalnog perinuklearnog markiranja vimentinom u dva od 16 istraživanih adenoma. Ovakav nalaz sličan je onom već opisanom u istraživanju VOS i sur, 1992. i 1993., no i ovaj puta ostaje bez jasnog objašnjenja.

Nedavno je u tumora cirkumanalnih žlijezdi istraživana i ekspresija claudin-4 i claudin-7 (JAKAB i sur., 2009., JAKAB i sur 2010.). Jedine značajne razlike u markiranju ovih membranskih proteina bila je kod epitelioma, kod kojih je claudin-4 je bio negativan jedino u bazaloidnim stanicama. Claudin-7 je pak bio negativan u svih bazaloidnih stanica svih tumora, dok je od hepatoidalnih stanica bio negativan samo kod epitelioma.

2.3.2. IMUNOHISTOKEMIJSKI BILJEZI KOJI ĆE SE UPOTREBLJAVATI U DOKTORATU

2.3.2.1. Vimentin

Vimentin je fibrilarni protein (57kDa) koji formira intermedijarne filamente (IF), koji pak sačinjavaju citoskelet u stanica kralježnjaka. Vimentin pripada u tip III intermedijarnih filamenata, koji pokazuju visoki stupanj specifičnosti za stanice mezenhimalnog porijekla. U ranim danima imunohistokemijske tehnike smatralo se da je vimentin isključivi marker samo za mezenhimalne stanice, te da stoga specifično markira samo sarkome i ostale tumore porijeklom od mezenhimalnih stanica. Takva isključivost danas je odbačena. Novija istraživanja jasno pokazuju da se pozitivnost na vimentin može primijetiti u mnogim karcinomima i stanicama epitelnog porijekla.

U normalnom humanom tkivu vimentinski markeri se specifično vežu za većinu mezenhimalnih stanica. Tako se od njih jako pozitivno markiraju fibrociti, lipociti, glatkomišićne stanice, vaskularne endotelne stanice, astrociti, Schwannove stanice, makrofagi (uključujući Kupfferove stanice), ali i mioepitelne stanice znojnih, slinskih žlijezdi i mliječnih žlijezdi. Također se pozitivno markiraju (no sa varijabilnim intenzitetom i distribucijom) folikularne stanice štitne žlijezde, stanice kore nadbubrežne žlijezde, stanice distalnih tubula bubrega, mezangijske i endotelne stanice glomerula, kao i acinarne stanice gušterače (AZUMI i sur., 1987.; OSBORN i sur., 1984.). Skeletne i srčane mišićne stanice, epidermalne, pločaste i stanice urotela, stanice sluznice debelog crijeva i želuca, glija stanice i neuroni se ni najmanje ne markiraju ovim protutijelom.

U abnormalnim humanim tkivima ovaj biljeg je u jednom istraživanju označio 17 od 20 sarkoma, 16 od 18 melanoma, 4 od 4 meningioma i 3 od 3 schwannoma (AZUMI i sur., 1987.). Pri tom je vimentin bio jedini intermedijarni filament prisutan u ovim tumorima. Bitno je iznjeti podatke da je ovaj isti biljeg pozitivan i u 10-57% karcinoma, neuroendokrinih karcinoma, neuroblastoma, timoma i mezotelioma. Uz izuzetak neuroblastoma citokeratini su bili u koekspresiji sa vimentinom u svih ovih tumora. (AZUMI i sur., 1987.).

U kaninim tkivima, ekspresija vimentina je slična kao i u gore opisanim istraživanjima na humanim normalnim (VOS i sur., 1989.) i abnormalnim (neoplastičnim) tkivima (DESNOYERS i sur., 1990.). Isto tako, i u pasa je primijećena koekspresija citokeratina i vimentina u određenim tumorima kao npr. epitelnim tumorima pluća (BURGES i KERR, 2009.). Istraživanja sa vimentinskim biljezima na normalnim i neoplastično promijenjenim cirkumanalnim žlijezdama već su spomenuta u prethodnom tekstu. Napomenimo ipak još jednom da je u tim istraživanjima u određenom broju uzoraka primijećeno slabije perinuklearno markiranje u hepatoidalnim stanicama (VOS i sur., 1992.; VOS i sur., 1993.; JASIK i sur., 2009.).

2.3.2.2. Ki-67

Antigen Ki-67 (ili MKI-67) je nuklearni protein koji je usko povezan, te je vjerojatno i potreban za proliferaciju stanica. Osim toga, dokazano je da je povezan i sa transkripcijom ribosomalne RNK (BULLWINKEL i sur., 2006.). Strukturalno, radi se o bjelančevini koja ima dva izomera, i to 345 i 395kDa (GERDES i sur., 1991.), te ju (u ljudi) kodira gen *MKI-67* (SCHONK i sur., 1989.).

Protein Ki-67 se koristi kao biljeg stanične proliferacije (SCHOLZEN i GERDES, 2000.). Naime, Ki-67 antigen je eksponiran tijekom aktivnih faza staničnog ciklusa – interfaze

(G_1 , S i G_2 faze) i mitoze (M), dok ga nema u stanicama koje su u G_0 tj. fazi mirovanja (GERDES i sur., 1984.). Ekspresija ove bjelančevine vidljiva je za vrijeme interfaze isključivo u jezgri, dok je tijekom mitoze prisutna na površini kromosoma. Ulaskom u neproliferativnu fazu ovaj se protein brzo razgradi (SCHOLZEN i GERDES, 2000.), a zanimljivo je da tijekom reparacije DNK nema njegove ekspresije (KEY i sur., 1994.).

Ki-67 je odličan biljeg za određivanje udjela stanica koje su u fazi rasta unutar populacije stanica. Udio tj. postotak Ki-67 pozitivnih stanica često je prognostički indikator biološkog (kliničkog) ponašanja tumora. Unutar humane medicine, ovo se najviše odnosi na sarkome mekih tkiva, tumore prostate, mozga i dojke (HUUHTANEN i sur., 1999.; ABRY i sur., 2010; SHOLZEN i GERDES, 2000.; SESHADRI i sur., 1996.). Ovaj tumorski biljeg intenzivno je istraživani i unutar veterinarske onkologije. Pojačana ekspresija biljega Ki-67 tako je utvrđena u nizu tumora pasa, kao što su sarkomi mekih tkiva (ETTINGER i sur., 2006), mastocitomi (SCASE i sur., 2006.; SEGUIN i sur., 2006.), tumorima jetre (NEUMANN i KAUP, 2005.), tumorima karotidnih tjelešaca (BROWN i sur., 2003.), malignim limfomima (PONCE i sur., 2003.), karcinomima pluća (GRIFFEY i sur., 1999.), tumorima mliječne žlijezde (PENA i sur., 1998.; GUDAN KURILJ i sur., 2011.) tumorima melanocita (ROELS i sur., 1999.) i tumorima sjemenika (SARLI i sur., 1994.). Iako prognostički značaj ovog markera varira od tumora do tumora, on se ipak u dobrom dijelu istraživanih tumora pokazao kao koristan prognostički indikator.

Do nedavno nije bilo istraživanja ovog biljega na tumorima cirkumanalnih žlijezda u pasa, no PEREIRA i sur., 2013., su se posvetili upravo ovoj problematici. Ovo istraživanje je potvrdilo predviđanje određenih autora koji su očekivali da bi korištenje ovog markera moglo pomoći klasificiranju neoplastičnih lezija ove žlijezde (LEE GROSS i sur., 2005.).

2.3.2.3. Kadherini

Kadherini su posebna skupina transmembranskih proteina kojima je zajedničko da imaju ulogu u adheziji stanica, te da su im za tu funkciju neophodni Ca^{2+} ioni (otuda im i ime). Kadherini se u širem smislu dijele na klasične kadherine, protokadherine, desmogleine i desmokoline.

Klasični kadherini su sastavni dijelovi zonula adherens tj. tijesnih spojeva stanica. Oni su preko svojih ekstracelularnih domena odgovorni za adheziju između stanica, dok su citoplazmatskim domenama, vezujući se sa kateninima, povezani sa aktinskim citoskeletom. Postoji mnogo tipova kadherinskih molekula, svaki od tih tipova je obično označen s određenim prefiksom koji upućuje na tkivo s kojim je povezan. Primijećeno je da su stanice

s istim tipom kadherina u staničnim kulturama te unutar embrionalnog razvoja sklone grupiranju, pri tome su stanice s drugim tipom kadherina izuzete iz ovog procesa (BELLO i sur., 2012.). Osim već spomenutog grupiranja stanica, unutar embrionalnog razvoja, kadherini su bitni i kod uspostavljanja polarnosti stanica (GUMBNER, 2005.)

Tipično, epitelne stanice posjeduju E-kadherin, dok mezenhimalne stanice mogu posjedovati razne druge kadherine, kao što su N-kadherin, R-kadherin i kadherin-11. Mnoge stanice podrijetlom epitelnih neoplazija izgube ekspresiju E-kadherina (CANO i sur., 2000.). Jednako važno, brojna klinička istraživanja pokazala su da se E-kadherinski biljeg često izgubi kod karcinoma in situ (PAUL i sur., 1997.; WHEELLOCK i sur., 2000.). Kao što je već spomenuto, mezenhimalne stanice koje su pokretnije i manje polarizirane od epitelnih stanica obično imaju N-kadherinske biljege. Ipak, neke stanice iz epitelnih tumora neočekivano pokazuju N-kadherinske biljege. Štoviše, dokazano je da poticanje ekspresije N-kadherina pospješuje pokretljivost i invazivnost stanica. (HAZAN i sur., 2000.; ISLAM i sur., 1996.).

Gubitak E-kadherinskog biljega uz istovremeno dobivanje N-kadherinskog biljega podsjeća na promjenu kadherina koja se odvija u toku normalnog embrionalnog razvoja te vjerojatno stoji iza mnogih fenotipskih promjena koje se javljaju u predmetnim stanicama (CHRISTOFORI, 2003.). Ovaj fenomen se u engleskoj literaturi naziva „cadherin switching“ i jedan je od pokazatelja tzv. epitelno mezenhimalne tranzicije koja će biti detaljnije objašnjena u jednom od narednih poglavlja.

2.3.2.3.1. E-kadherin

E-kadherin, kadherin-1 ili epitelni kadherin je transmembranski protein svrstan u skupinu klasičnih kadherina. Ovo je najbolje istraženi kadherin uopće. Kao i kod ostalih kadherina radi se o molekuli sastavljenoj od ekstracelularnih proteinskih domena povezanih sa kalcijem (tzv. „cadherin repeats“, engl.), transmembranog dijela te vrlo stabilne citoplazmatske domene (repa) preko koje se veže na katenin. Kao što je već spomenuto, E-kadherini se tipično pojavljuju u epitelnom tkivu tj. u epitelnim stanicama. Imunohistokemijski, E-kadherin je tako dokazan u sljedećim humanim tkivima tj. stanicama: prelaznom epitelu tj. urotelu (GARCIA DEL MURO i sur., 2000.), epitelnim stanicama interlobularnih, interlobarnih terminalnih duktusa i duktula mliječne žlijezde (MOLL i sur., 1993.), keratiniziranim epitelnim stanicama jednjaka; foveolarnom epitelu, kriptama i dubokim žlijezdama želuca (GABBERT i sur., 1996.); uterinim žlijezdama u endometriju (GAETJE i sur., 1997.); bazalnim i suprabazalnim keratinocitima kože; stanice u vanjskom sloju folikula, bazalne tj. germinativne stanice u lojnim žlijezdama; stanice u žlijezdama

znojnicama; prostatične epitelne stanice (UMBAS i sur., 1992). U većine ovih tkiva E-kadherin prvenstveno markira međustanične granice tj. membrane.

Podsjetimo, smatra se da je gubitak funkcije ili ekspresije E-kadherina upleten u progresiju i metastaziranje karcinoma. Gašenje funkcije E-kadherina smanjuje čvrstoću staničnih adhezija unutar tkiva, što dovodi do povećane pokretljivosti zahvaćenih stanica. Ovakve promjene omogućuju tumorskim stanicama prelazak preko bazalne membrane i invaziju okolnih tkiva. Istraživanja koja idu u prilog navedenom su između ostalog ona koja bilježe slabiju ekspresiju E-kadherina u tumorskim stanicama. Primjeri takvih istraživanja (u humanoj medicini) su ona na karcinomima prijelaznog epitela mokraćnog mjehura (GARCIA DEL MURO i sur., 2000.), te na infiltrativnim duktalnim i lobularnim karcinomima mliječne žlijezde (MOLL i sur., 1993.).

Osim samog gubitka međustanične adhezije, smatra se da gubitkom funkcije CDH1 gena (gen koji kodira E-kadherinski protein) unutar stanice nastupa stanje koje pogoduje prijenosu signala koji induciraju invazivnost i metastaziranje tumorskih stanica (CHRISTOFORI i SEMB, 1999.). Navedeni gen se stoga s pravom ubraja u tumorske supresorske gene.

U sklopu veterinarske medicine E-kadherinski biljeg se je najviše istraživao na tumorima mliječne žlijezde pasa. Tako je dokazano da je gubitak ovog markera kod malignih tumora mliječne žlijezde pasa u izravnoj korelaciji sa nekim dobro poznatim prognostičkim pokazateljima kao što su tip tumora, veličina tumora, histološki stupanj, invazivnost te metastaziranje u limfne čvorove i sl. (MATOS i sur., 2006., GAMA i sur., 2008.). S obzirom da je ekspresija E-kadherina očuvana (ili očuvanija) u subpopulaciji dobro – diferenciranih kaninih mamarnih karcinoma, moglo bi se pretpostaviti da je smanjenje ekspresije E-kadherina bitan proces u malignoj transformaciji ovih tumora (KLOPFLEISCH i sur., 2011.). E-kadherin se pokazao kao koristan prognostički marker i kod još nekih tumora pasa, npr. kod adenokarcinoma apokrinih žlijezda analnih vrećica. Dokazano je naime da je 75%-tna (ili veća) pozitivnosti ovog markera kod dotičnog tumora u korelaciji sa dužim preživljavanjem i manjom pojavnošću udaljenih metastaza (POLTON i sur., 2007.). Primjenom E-kadherina istraživali su se i neki tumori koji nisu epitelnog porijekla. Tako je dokazano pozitivno markiranje tumorskih Langerhansovih stanica ovim markerom (BAINES i sur., 2008.), no još zanimljivije, dokazano je da intenzitet markiranja opada sa regresijom samog tumora (PIRES i sur., 2009.). Nadalje, E-kadherin je predložen kao jedan od dijagnostičkih markera za feline i kanine meningeome (RAMOS-VARA i sur., 2010.).

Iz svega navedenog vidljivo je da se radi o vrijednom i aktualnom markeru unutar humane i veterinarske onkologije.

2.3.2.3.2 N-kadherin

N-kadherin (neuralni) također spada u jedan od četiri tipova klasičnih kadherina. Oni, kao i ostali kadherini sudjeluju u kontroli morfogogenetskih migracija stanica u toku razvoja te reguliraju adheziju površine stanica preko homotipske adhezije sa istim vrstama kadherina. Funkcija N-kadherina je ovisna o njegovoj povezanosti sa aktinskim citoskeletonom, što je regulirano interakcijom između C-terminalne regije N-kadherina i citoplazmatskih kateninskih proteina. Stabilnost ove veze je regulirana fosforilacijom ili defosforilacijom β -katenina (BALSAMO i sur., 1998.).

U sklopu embriogeneze, N-cadherin je ključna molekula u gastrulaciji te kod razvoja neuralne cijevi. Kod kancerogeneze, kadherini kontroliraju ravnotežu između supresije i promocije invazije. Dokazano je da ekspresija N-kadherina u epitelnih stanica inducira promjene u morfologiji stanica na način da stanice poprimaju fibroblastični fenotip tj. postaju pokretnije i invazivnije. Ipak, u nekih tumora, kao što su osteosarkomi, N-kadherin se može ponašati kao tumorski supresor (DERYCKE i BRACKE, 2004.).

U humanoj medicini, ekspresija N-kadherina je opisana na više normalnih tkiva, među kojima su neuroni, endotelne stanice i mišićne stanice, te subpopulacija ranih hematopoetskih ishodišnih stanica (PUCH i sur., 2001). Među neoplastičnim tkivima, ekspresija N-kadherina je dokazana u malignim nekarcinomskim neoplazijama, npr. mezoteliomima, kordomima, sinovijalnim sarkomima, malignim melanomima, epiteloidnim sarkomima, epiteloidnim angiosarkomima i u sarkomu jasnih stanica (LASKIN i MIETTINEN, 2002.). Od ostalih tumora, N-kadherin markira i karcinom bubrega te neke podvrste tumora dojke - medularni karcinom dojke te sarkomatoidne metaplastične karcinome dojke (MARKOVIC-LIPOVSKI i sur., 2002.; HAN i sur., 1999.).

Kod pasa, ovaj biljeg se do sada nije previše istraživao. U biti, što se tiče samih tumora, tu nalazimo samo jedan rad koji se bavi prisutnošću ovog biljega u meningeomima. Spomenuti rad upućuje da pozitivno markiranje N-kadherinskim biljgom ukazuje na anaplaziju i invazivnost meningeoma kod pasa (IDE i sur., 2010.).

S obzirom na važnost ovog proteinskog markera kod epitelno-mezenhimalne tranzicije, očekujemo više istraživanja vezana uz ovaj biljeg i unutar veterinarske onkologije.

2.3.2.4. Matriksalna metaloproteinaza 9

Matriksalne metaloproteinaze (MMP) su velika skupina proteolitičkih enzima koji su ovisni o cinku. Pripadnici ove skupine proteinaza su sposobni razgraditi bazalne membrane, kao i praktički sve vrste ekstracelularnih matriksalnih proteina (EGEBLAD i WERB, 2002.;

STAMENKOVIĆ, 2003.). Jednako tako, važnost ovih enzima je i u tome što mogu obraditi veliki broj bioaktivnih molekula. Poznato je da sudjeluju u cijepanju površinskih receptora, otpuštanju apoptotičkih liganada (npr. FAS ligand) te aktivaciji ili inaktivaciji citokina tj. kemokina. S obzirom na njihovo djelovanje, ovi enzimi imaju središnju ulogu u svim procesima preoblikovanja tkiva, bilo fiziološkim (angiogeneza, morfogeneza, cijeljenje rana) ili patološkim (metastaziranje malignih stanica, ciroza, artritis).

MMP se sintetiziraju u latentnom (zimogenu) obliku, njihova aktivacije se vrši se ekstracelularnim cijepanjem proenzima.

Do danas je poznato 28 različitih MMP-a, sa pripadajućim genima. Njihova uobičajena podjela je ona s obzirom na specifičnost prema supstratu i mjesto djelovanja. Na taj način razlikujemo sljedeće glavne skupine MMP-a: kolagenaze, želatinaze, stromelizine i membranski tip MMP-a.

Matriksalna metaloproteinaza 9 spada u skupinu želatinaza. Smatra se da je upravo ova metaloproteinaza uz MMP-2 izravno uključena u proces invazije i metastaziranja malignih tumorskih stanica. Općenitu impliciranost MMP-9 u karcinogenezi potvrđuju brojna molekularna (genetska) istraživanja koja koriste „knock-out“ ili transgenične životinje ili tumorske stanične linije koje su modificirane tako da previše ili pak premalo ekspimiraju ovaj enzim (DERYUGINA i QUIGLEY, 2006.). Preciznije, dokazano je da je u sklopu tumorske progresije MMP-9 odgovoran za tumorsku angiogenezu. Tumori naime moraju dosegnuti određenu kritičnu masu kako bi postali invazivni i maligni, a to je nemoguće bez angiogeneze (DERYUGINA i QUIGLEY, 2006.). Jedan od mehanizama kako MMP-9 pospješuje angiogenezu jest preko njime posredovanog lučenja VEGF (BERGERS i sur., 2000.).

Ekspresiju MMP-9 prvenstveno pokazuju stromalne stanice, uključujući polimorfonuklearne stanice i makrofage (EGEBLAD i WERB, 2002.). Smatra se da ekspresiju MMP-9 u stromalnih stanica unutar tumora induciraju same tumorske stanice. Do toga dolazi infiltracijom tumorskih stanica, direktnim staničnim kontaktom, na parakrin način – sekrecijom faktora porijekla tumorskih stanica, ili pak stimulacijom faktorima rasta koje oslobađa razgrađeni ekstracelularni matriks (STAMENKOVIC, 2003.). Ekspresija MMP-9 je povećana u skoro svakom tipu humanih malignih tumora. Štoviše, ona korelira sa uznapredovanim stadijem tumora, naglašenijom invazijom i metastaziranjem, te skraćenim preživljavanjem (EGEBLAD i WERB, 2002.; STAMENKOVIĆ, 2003.).

U veterinarskoj medicini, MMP-aze se upotrebljava u zadnjih desetak godina. U ovom odjeljku dati ću mali kronološki pregled istraživanja ovim markerima (s naglaskom na MMP-9) na tumorskim tkivima porijeklom od pasa. Prva istraživanja su provedena

metodom želatinske zimografije, a dokazala su veću prisutnost MMP-a u osteosarkomima te mastocitomima u odnosu na okolno normalno tkivo (LANA i sur., 2000.; LEIBMAN i sur., 2000.). Sveobuhvatnije istraživanje u kojem je pored navedene metode primijenjena i imunohistokemijska tehnika provedeno je od strane LOUKOPOULOS i sur., 2003. Oni su želatinskom zimografijom i imunohistokemijskom metodom dokazali signifikantno veće razine MMP-2 i MMP-9 (inaktivni i aktivni oblici) u tumoroznih lezija u odnosu na netumorozne. Istraživanje je provedeno na ukupno 76 uzoraka, od čega su samo tri bila podrijetla epitelnih tumora. Imunohistokemijskim istraživanjem mamarnih adenokarcinoma kuja sa nekoliko markera među kojima je bio i MMP-9, nađena je vrlo visoka ekspresija MMP-9 (83%) u ovih tumora (NOWAK i sur., 2008.). Pored toga nađena je i pozitivna korelacija u ekspresiji MMP-9 i Ki-67 markera stanične proliferacije ($r=0.375$).

Istraživanje s MMP-9 na meningeomima pasa i mačaka, dokazala se visoka ekspresija u ovih tumora, no nije nađena korelacija između ovog markera i biološkog ponašanja tumora ili same histološke podvrste tumora. (MANDARA i sur., 2009.). Nadalje, istraživani su i melanocitični tumori. Nađena je tako signifikantno jača ekspresija MMP-9 u melanomima u odnosu na melanocitome, pri tome valja napomenuti da su često nađene i izražene pozitivne reakcije u okolnim stromalnim stanicama tumora (DOCAMPO i sur., 2011.).

U jednom od najnovijih istraživanja dokazana je povezanost između razine ekspresije MMP-9 u stromalnim stanicama malignih mamarnih tumora i loše kliničke prognoze tj. kraćeg vremena bez pojave tumora ili vremena preživljavanja (SANTOS i sur., 2012.).

2.3.2.5. Estrogen receptor α

Estrogeni receptori su receptori (proteinske molekule) koji se nalaze u citoplazmi određenih stanica. Oni su zapravo transkripcijski faktori koji budu aktivirani vezanjem liganada (estrogenskih molekula). Tako aktivirani transkripcijski faktori (receptori) migriraju iz citosola u jezgru gdje se vežu na točno određeni dio DNK. Ovakvim vezivanjem započinje slijed koji dovodi do sinteze proteina koji pak mijenjaju određenu funkciju u danoj stanici. Sama proteinska molekula receptora se sastoji od pet domena koje su važne za vezanje hormona, vezanje za DNA ili za aktivaciju transkripcije.

Postoje dvije glavne podvrste vrste estrogenskih receptora. To su estrogen receptor α (ER- α) i estrogen receptor β (ER- β). Iako ova dva receptora pokazuju vrlo veliku homologiju u domenama odgovornim za povezivanje na DNK i ligand, njihovo djelovanje (signalizacija) je različito.

U humanoj medicini, bilo u istraživačkom smislu ili rutinski, ER- α se daleko najviše koristi kod tumora dojki. Naime, smatra se da je prisutnost ER- α u tumorima dojki povezana sa općenito boljim preživljavanjem te dobrim odgovorom na hormonsku terapiju (GOULDING i sur., 1995.; BARNES i sur., 1996.). No, ER- α se pokazao koristan i kod niza drugih humanih tumora (organa). Tako su se otkrila važna saznanja o mogućnost djelovanja estrogena i estrogenih receptora u razvoju prostate ili razvoju (malignih) oboljenja prostate (PRINS i KORACH, 2008.) ili pak saznanja vezana uz prognozu određenih podtipova karcinoma pluća (KAWAI i sur., 2005).

U pasa, slično kao i u ljudi, također se potvrdilo da je prisutnost ER- α u tumorima mliječne žlijezde povezana sa boljom prognozom, tj. da je neprisutnost ER- α izraženija u malignijih oblika ovih tumora (NIETO i sur., 2000.; DE LAS MULAS i sur., 2005.). U narednim istraživanjima ustanovljeno je da je zajednička ekspresija ER- α i progesterona pruža još povoljniju prognozu nego samo ekspresija ER- α bez progesterona (CHANG i sur., 2009.). Od ostalih tumora u pasa, ER- α je istraživan i na karcinomima prostate. Tako je utvrđeno da je ekspresija ER- α puno slabija u karcinomima nego u normalnom tkivu prostate (GRIECO i sur., 2006.; GALLARDO i sur., 2007.). ER- α još je primjenjivan na okularnim hemangiomima i hemangiosarkomima, na kojim je dokazana ekspresija ovog markera. Štoviše, s obzirom da je intenzitet markiranja bio jači na hemangiosarkomima, autori spekuliraju o mogućoj upletenosti ovog biljega kod promocije invazivnog ponašanja okularnih hemangiosarkoma (CHANDLER i sur., 2009.). Osim neoplazija, ovim markerom su se istraživala i neka netumorozna stanja kao što su cistična hiperplazija endometrija te piometra (DE BOSSCHERE i sur., 2002.) i alopecija X (FRANK i sur., 2009.). Istraživanja vezana za ER- α i njegovu normalnu (fiziološku) ekspresiju u nepromijenjenim muškim i ženskim spolnim organima ne navodimo ovdje.

2.3.2.6. Androgen receptor

Slično kao i estrogeni receptori, androgeni receptor (AR) je intracelularni protein koji pripada skupini hormonski induciranih transkripcijskih faktora. Po aktivaciji receptora vezanjem testosterona ili 5 α -dihidrotestosterona, on prelazi iz citoplazme u jezgru gdje regulira ekspresiju određenih gena. Na ovaj način kompleksi hormona i androgenih receptora reguliraju diferencijaciju, razvoj i održavanje muških reproduktivnih organa, uključujući i akcesorne spolne organe (JÄNNE i sur., 1993.).

Androgeni receptor dolazi u dvije izoforme AR-A i AR-B, pri čemu je A izoforma dobivena in vitro proteolizom od „pune“ B izoforme (GREGORY i sur., 2001.). Jednako kao i ER- α molekula AR se sastoji od pet domena od kojih su najvažnije one odgovorne za vezanje hormona, vezanje za DNA ili za aktivaciju transkripcije. Brojne su stanice tj. tkiva u kojima nalazimo AR, ovdje ćemo nabrojati ona koja pokazuju njegovu umjerenu do izraženu ekspresiju: prostata – sekretorne i bazalne stanice, glatkomišićne stanice i fibroblasti; testisi: spermatogonije, spermatoцитi i Sertolijeve stanice; maternica: stanice miometrija, pločaste stanice cerviksa, žljezdane i stromalne stanice endometrija; jajnik: stanice strome; placenta: sinciotrofoblast i citotrofoblast; mliječna žlijezda: epitelne acinarne, mioepitelne i stromalne stanice; koža – stanice dlačnog folikula, znojnih žlijezdi i pločaste stanice epidermisa; mišićne stanice – srčanog mišića, poprečno prugastih mišića i glatkomišićne stanice arterija, mokraćnog mjehura i probavnog sustava; jetra: hepatociti; stanice prednjeg i stražnjeg režnja hipofize (KIMURA i sur., 1993.; HORIE i sur., 1992.).

Brojna su istraživanja unutar humane medicine koja su usko povezana sa androgenim receptorima. Opseg ovog pregleda preuzak je da bi prošli kroz sva ta istraživanja. Osvrnuti ćemo se stoga samo na ona povezana sa neoplastičnim stanjima.

Razumijevanje uloge androgenih receptora u progresiji karcinoma prostate u muškarca ne bi bilo moguće bez brojnih istraživanjima posljednjih desetljeća. Danas je tako jasno da djelovanje testosterona i 5 α -dihidrotestosterona na AR na tumorskim stanicama prostate doprinosi rastu ovog tumora (HEINLEIN i CHANG, 2004.). Nije ujednačeno mišljenje je li brojnost AR na stanicama prostate ukazuje na povećanu sklonost za razvoj karcinoma prostate, no prevladava mišljenje da bar u slučaju ljudi ove dvije stvari nisu povezane (HEINLEIN i CHANG, 2004.). Brojna pitanja, većinom na molekularnoj razini, vezana uz AR i karcinome prostate nisu razjašnjena, no za očekivati je da će daljnja istraživanja ponuditi odgovore, i vjerojatno doprinijeti uspješnijem liječenju ovog karcinoma. Prisutnost AR je istraživana i u tumorima mokraćnog mjehura, gdje je nađeno da je gubitak njegove ekspresije povezan sa malignijim tj. invazivnijim tumorima (MIYAMOTO i sur., 2012.). Određenu ekspresiju ovog markera pokazali su i karcinomi endometrija (BRYIS i sur., 2002.) te meningeomi (CARROLL i sur., 1995.).

U pasa, značaj AR se također istraživao na tkivu normalne te tumorski promijenjene prostate. Tako je nađeno da se AR javlja u jezgrama svih epitelnih stanica prostate te u mnogim stromalnim stanicama prostate u razvoju, dok se u karcinomskih stanicama prostate ta pozitivnost gubi (LEAV i sur., 2001.). Novija istraživanja su pokazala da ekspresiju AR ipak nalazimo i u tumorima prostate, no postotak i intenzitet bojenja je u njima puno niži

ili neujednačeniji nego u normalnom tkivu prostate. (GALLARDO i sur., 2007.; LAI i sur., 2009.; MATSUZAKI i sur., 2010.). Osim toga, većina pozitivnog bojenja se unutar tumorskih stanica našlo u citoplazmi, a ne u jezgri (LAI i sur., 2009.). Od ostalih tumora u pasa, AR su istraživani još na tumorima cirkumanalnih žlijezdi (PISANI i sur., 2006.). Na ovo istraživanje smo se već osvrnuli u prethodnom tekstu.

2.4. EPITELNO – MEZENHIMSKA TRANZICIJA

S obzirom na važnost koju ovaj proces ima za hipotezu ovog istraživanja, dužni smo pojasniti što on znači i podrazumijeva. Epitelno – mezenhimska tranzicija (EMT) jest pojam koji označava proces fenotipske promjene epitelnih stanica kojim one gubeći epitelna dobivaju nova - mezenhimalna obilježja. Ovim transkripcijskim faktorima kontroliranim procesom, epitelne stanice prelaze put od stanica sa tijesnim međustaničnim spojevima, jasnom bazalno-apikalnom orijentacijom te slojevitom arhitekturom rasta do pokretljivih stanica vretenasta izgleda. Stanice u ovom procesu gube određene biljege inače svojstvene za epitelne stanice (npr. E-kadherin), istovremeno dobivajući čitav niz drugih biljega koji su pak svojstveni za mezenhimalne stanice (npr. vimentin, fibronektin i N-kadherin). Ovaj složeni proces se javlja u tri različita biološka okruženja sa vrlo različitim značenjima tj. funkcionalnim posljedicama za organizam u kojem se odvija. S obzirom dakle na biološki kontekst EMT možemo podijeliti na tri tipa (KALLURI i WEINBERG, 2009.): Tip 1 – EMT u toku implantacije, embriogeneze i razvoja organa; Tip 2 – EMT povezan sa regeneracijom tkiva i fibrozom organa; Tip 3 – EMT povezan sa tumorskom progresijom i metastaziranjem. Iako je završni rezultat ovih podvrsta EMT-a isti (stvaranje pokretljive stanice mezenhimalnog fenotipa), mehanizmi koji iniciraju tj. pokreću čitavi proces, kao i značenje samog procesa za organizam su sasvim različiti (KALLURI i WEINBERG, 2009.).

U daljnjem tekstu ćemo se pozabaviti sa tipom 3 EMT-a, koji je ujedno i najistraživaniji te svakako i najzanimljiviji s onkološkog aspekta. Smatra se da je u procesu tumorigeneze jedan od najznačajnijih momenata onaj u kojem epitelne stanice uspiju premostiti tj. prijeći preko bazalne membrane. Takav „skok“ svakako bi bio olakšan ukoliko bi se fenotip tih stanica promijenio u ili barem približio onom mezenhimalnom. Upravo je to ono što bi epitelnim stanicama u fazi tumorske progresije omogućio EMT. Iako za sada nema stabilnih dokaza da je tome baš tako, mnoga istraživanja upućuju baš na tu mogućnost (THIERY, 2002.). Tako su istraživanja na staničnim kulturama i miševima dokazala da epitelne stanice mogu steći mezenhimalni fenotip i pri tome ispoljavati mezenhimalne markere kao što su

α -SMA, FSP1, vimentin i dezmin (YANG i WEINBERG, 2008.). Štoviše, upravo se na rubovima primarnih tumora mogu uočiti takve stanice sa mezenhimalnim fenotipom, pa se stoga smatra da su baš te stanice one koje sudjeluju u fazama invazije i metastaziranja (KALLURI i WEINBERG, 2009). Paradoksalno se stoga čini, da po završetku procesa metastaziranja, stanice sekundarnih tumora tj. metastaza nalikuju na one izvorne (epitelne) stanice primarnog tumora. Ovaj fenomen bi se mogao objasniti na sljedeći način: nakon inicijalne faze metastaziranja, u toku naseljavanja malignih stanica u neko odgovarajuće tkivo, one se vraćaju na onaj „stari“ epitelni fenotip, prolazeći kroz proces mezenhimalno-epitelne tranzicije (MET), proces upravo obrnut od EMT-a (KALLURI i WEINBERG, 2009.).

Danas postoji čitav niz proteinskih markera ove pojave, no među njima se posebno ističu N-cadherin, vimentin, Snail1, Snail2, Twist i matriksalne metaloproteinaze (LEE i sur., 2006). Dokazano je da mnogi od ovih markera koreliraju sa intervalom od ekscizije tumora pa do njegovog ponovnog javljanja ili općenito sa preživljavanjem pacijenata sa karcinomom dojke, kolorektalnim ili karcinomom jajnika. Ovakva saznanja ukazuju na činjenicu da kod raznih karcinoma pojava EMT dovodi do lošijih kliničkih ishoda (THIERY i sur., 2009.). Isto tako, primijećeno je da EMT-a (tj. markera EMT-a) obično povezan sa određenim kliničko-patološkim markerima, kao što su patohistološki stupanj ili podtip tumora, obično pripadajući onoj grupi sa lošijom prognozom (THIERY i sur., 2009.). Mnoga su današnja istraživanja usmjerena na pronalaženje novih antitumorskih lijekova. Jedan dio tih istraživanja bavi se pronalaženjem terapeutika koji bi ovaj fenomen modulirao tako da bi prvenstveno sprečavao ulazak tumorskih stanica u EMT tj. ometao bi inicijalnu fazu metastaziranja.

Unutar veterinarske medicine EMT je dokazan u više raznolikih patoloških stanja (među kojima su i pojedini tumori). Samo dokazivanje EMT-a izvedeno je iz činjenice da su u određenim inače epitelnim stanicama (tj. stanicama epitelnog podrijetla) u određenim stanjima kod kojih se i u humanoj medicini javlja EMT, imunohistokemijskim metodama dokazani mezenhimalni biljezi. Tako su u bubrezima pasa sa membranoznim i membranozno-proliferativnim glomerulonefritisom unutar žarišta upale dokazani vimentinski markeri, uz istovremeni gubitak citokeratinske pozitivnosti (ARESU i sur., 2007.). Na sličan način se dokaz vimentinskog markera u tumorskim stanicama adenokarcinoma prostate pasa u 46% uzoraka, uz istodobnu negativnost u ostalim istraživanim lezijama prostate protumačio kao javljanje EMT-a u ovim tumorima (RODRIGUES i sur., 2011.). Određeni autori smatraju da i unutar tumora mliječnih žlijezda u kuja vrijedi da ekspresija vimentina i nekih drugih mezenhimalnih markera ukazuje upravo no pojavu EMT-a (SONREMO i sur., 2011.).

Načelno, pojava pozitivnog markiranja biljezima specifičnim za mezenhimalne stanice tj. za EMT u tumorskim stanicama karcinoma navodi na pomisao da se u datom slučaju radi o pojavi EMT-a.

2.5. FRAKTALNA DIMENZIJA, NJENO IZRAČUNAVANJE TE NJENA PRIMJENA U BIOMEDICINI

Nije jednostavno na kratak način definirati pojam fraktalne dimenzije. Najjednostavnija definicija jest da je fraktalna dimenzija vrijednost koja nam daje uvid u kojoj mjeri neki fraktal ispunjava prostor u kojem se nalazi; ovo je općenita definicija koju u svom uvodu nude mnoga djela koja se bave ovom temom (FALCONER, 2003.). Za razumijevanje ove definicije potrebno je dodatno definirati pojam fraktal. Termin „Fraktal“ (od latinskog *fractus* – slomljen) prvi uvodi Benoit Mandelbrot, koji je fraktale definirao kao geometrijske objekte čija je fraktalna dimenzija strogo veća od topološke dimenzije (topološka dimenzija, ili intuitivna dimenzija je broj smjerova u kojima bismo mogli ići da smo u određenom objektu; npr. za ravnu ili zakrivljenu liniju ona iznosi 1, za neku plohu 2, a za kuglu, kocku ili kvadar 3; topološka dimenzija je uvijek cijeli broj ili nula). Mandelbrot je ponudio i dodatnu definiciju: „to su gruba ili fragmentirana geometrijska tijela koja se mogu rascjepkati u dijelove od kojih je svaki (barem otprilike) umanjena kopija tog cijelog geometrijskog tijela“ (MANDELBROT, 1983.). Drugačije rečeno, to su objekti koji daju jednaku razinu detalja neovisno o razlučivosti koju koristimo tj. jednako izgledaju gledano izbliza ili izdaleka (GOUYET, 1996.). Jedan bitan uvjet koji moraju ispunjavati fraktali jest da su samoslični (barem približno) tj. da se sastoje od umanjenih verzija samih sebe (FALCONER, 2003.). Istovremeno oni su previše nepravilni da bi se opisali jednostavnom geometrijom. Tako npr. dužina koja se sastoji od beskonačno mnogo manjih dužina – pa tako zadovoljava uvjet samosličnosti, ipak nije fraktal. Naime, dužina u sebi nema nikakve nepravilnosti tj. sitnih detalja pa se stoga ne ubraja u fraktale (MANDELBROT, 1983.). Nematematičar bi mogao reći da su fraktali dakle „načičkani“ ili „nareckani“ do u beskonačnost.

Probajmo još jednom vlastitim riječima rezimirati. Fraktali su posebna geometrijska tijela koja imaju mnogo samosličnih dijelova čiji se obrazac ponavlja i uslijed njihova povećanja tj. razmatranjem u sve veće detalje. Fraktalna dimenzija je pak mjera njihove „načičkanosti“ tj. kako to geometrijsko tijelo „osjeća“ tj. „popunjava“ prostor oko sebe. Za lakše razumijevanje fraktala spomenimo da se fraktali ili bolje rečeno fraktalima slična tijela javljaju u prirodi. Tako recimo list paprati ili krošnju drveta možemo promatrati kao fraktal

s obzirom da ima puno samosličnih dijelova koji se ponavljaju kada detaljnije gledamo sve manje i manje dijelove. Mjeru fraktalne dimenzije možemo povezati i sa razvedenošću (nepravilnošću) neke obale, tako je na primjer vrijednost fraktalne dimenzije obale otoka Velike Britanije približno 1.25, a obale Norveške 1.52 – zaključujemo stoga - Norveška ima razvedeniju obalu.

Ocem fraktalne geometrije smatra se već spomenuti Benoit Mandelbrot, on je svojim radovima u sedamdesetim i osamdesetim godinama prošlog stoljeća fraktale i fraktalnu dimenziju izrazito popularizirao te zapravo „uveo na velika vrata“. Samoslična geometrijska tijela bila su poznata i ranije, no tek je razvojem računalne tehnologije fraktalna geometrija dobila veliki uzlet u svom razvoju. Danas se praktički sva istraživanja vezana uz fraktale izvode na računalima. Primjena spoznaja iz fraktalne geometrije te primjena fraktalne analize danas su tako raširene u računalnoj tehnologiji, biologiji, geofizici, mehanici fluida, seizmologiji itd.

U velikom broju slučajeva, primjena fraktalne analize se svodi na izračunavanje fraktalne dimenzije (FD) za određene strukture (strukturu) na slici (vizualizaciji). Bitno je naglasiti da postoji čitav niz metoda kojima se izračunava vrijednost FD nekog geometrijskog tijela poput onih u dijagnostičkim slikama. Iako brojne, sve ove metode se ugrubo baziraju na ova tri koraka: 1. mjerenje količine (broja) samosličnih oblika u koracima sa različitim povećanjem 2. crtanje grafa omjera logaritama između izmjerenih samosličnih oblika te povećanja; prilagođavanje regresijskog pravca za najmanje kvadratića kroz točke s podacima 3. Procjena FD kao nagiba regresijskog pravca.

Iako je odavno postalo uvriježeno da se kolokvijalno kao FD opisuje bilo koja dimenzija čiji iznos ne mora biti cijeli broj (THEILER, 1990.), bitno je napraviti distinkciju, tj. navesti da zapravo postoji više vrsta dimenzija, od kojih su neke usmjerene više na idealne matematičke modele, a druge više na praktičnu primjenu. Mi ćemo se ovdje osvrnuti na dimenziju brojanja kvadratića (engl. „Box counting dimension“) ili Minkovski-Bouligandovu dimenziju. Napominjemo da se u nastavku teksta cjelokupnog doktorata kad se govori o izračunu i vrijednosti fraktalne dimenzije zapravo govori o ovoj dimenziji brojanja kvadratića, što je s aspekta konteksta i prihvatljivo.

Dimenzija brojanja kvadratića je definirana sljedećom jednačbom (THEILER, 1990.):

$$FD = \lim_{(r \rightarrow 0)} \log [1/n(r)] / \log (r)$$

pri čemu je r duljina stranice kvadratića, a $n(r)$ broj kvadratića potreban da se u potpunosti pokrije signal (struktura). Smanjivanjem r dobivaju se preciznije vrijednosti FD, pri čemu

donja granica do kojeg se može smanjivati r ovisi o veličini jednog piksela na ekranu računala. Zbog toga se u praktičnim primjenama ne može uzeti u obzir limit $r \rightarrow 0$, pa se upotrebljava prethodna jednadžba, no sa najmanjim mogućim r (THEILER, 1990.):

$$D_0 \approx \log [1/n(r)] / \log (r)$$

Za malenu vrijednost r , praktičnije će biti izraziti D_0 kao:

$$D_0 \approx -\Delta[\log n(r)] / \Delta(\log r)$$

Pri čemu je D_0 zapravo naša FD , te se očitava kao negativni nagib pravca

$$n(r) \approx -D_0 \log r + C$$

dobivenog iz prethodne formule formule (THEILER, 1990.).

Općenito govoreći, ova je metoda vrlo dobra za izračun FD određenih (idealnih) matematičkih fraktala. Ipak, u konkretnim slučajevima istraživani objekti nisu savršeno već tek približno samoslični, tako da dolazi do određene greške primjenom ove metode. Limitacija ovog modela je i u tome što zahtijeva binarizaciju signala na slici (nešto na slici je ili pozitivno ili negativno tj. ili crno ili bijelo; ne postoji ništa između tj. sivo), te se na taj način se gube određeni podaci o teksturi samog signala (objekta). Unatoč svim zamjerkama, te unatoč razvoju brojnih sofisticiranih algoritama za izračun FD , ova metoda je zbog svoje jednostavnosti i dalje najpopularniji i najrašireniji način izračuna FD (LOPES i BETROUNI, 2009.). Naročito to vrijedi za istraživanja koja proučavaju binarizirane signale sa običnih hematoksilin-eozin (H&E) ili imunohistokemijskih mikroskopskih preparata (primjere ovih istraživanja navodimo u tekstu nešto kasnije).

Upravo je u području medicine od posebnog interesa primjena fraktalne analize, tj. izračun FD pri analizi dijagnostičkih slika dobivenih nekom vizualizacijskom metodom kao što su magnetska rezonancija (MR), kompjuterska tomografija (CT), ultrazvuk itd. Konkretno, fraktalna analiza se pokazala najprimjenjivija u interpretaciji elektroencefalograma (EEG), vizualizaciji mozga, vizualizaciji kostiju i mamografiji (LOPES i BETROUNI, 2009.).

Iako se primjena monofraktalnog pristupa pri analizi EKG pokazala kao neadekvatna metoda za mjerenje varijabilnosti srčanog ritma (TAN i sur., 2009.), ohrabrujući su rezultati dobiveni nekim istraživanjima na EEG. Tako su PEREDA i sur., 1998. našli da EEG (budna i spavajuća stanja pacijenta) pokazuje nasumičnu fraktalnu strukturu. U jednom drugom istraživanju dokazalo se pak da okcipitalni EEG ima signifikatno različitu vrijednost FD

za kontrolnu skupinu ljudi, one sa vjerojatnom Alzheimerovom bolesti te one sa razudbom potvrđenom Alzheimerovom bolesti (WOYSHVILLE i CALABRESE, 1994.). Isti autori su stoga naglasili mogućnost primjene ove metode u dijagnostičkom EEG-u.

Tehnika oslikavanja mozga koja se je navije primjenjivala za obradu nekom od metoda fraktalne analize svakako je magnetska rezonancija (MR). Iako nisu nađene značajne razlike u vrijednostima FD za MR slike cijelih mozгова normalnih ljudi i pacijenata (LOPES i BETROUNI, 2009.), nađene su određene razlike kada se promatraju specifični dijelovi mozga. Tako se našlo da je vrijednost FD-a granice između kore velikog mozga i bijele tvari bila najveća u manijačno depresivnih pacijenata, najniža u šizofreničara, dok je vrijednost kontrola bila negdje između (BULLMORE i sur., 1994.). Mnogi autori su koristeći fraktalnu analizu pokušali detektirati i odrediti lokaciju nekog tumora na mozgu. Većina ovih pokušaja polučila je tek ograničeni uspjeh (LOPES i BETROUNI, 2009.). Isti autori smatraju da su dosadašnja istraživanja pomoću fraktalne analize na MR slikama mozga, unatoč ograničenom uspjehu prikazala zanimljive rezultate, te da bi se bolje rezultate moglo očekivati ukoliko se uz fraktalnu analizu primijeni još neka metoda.

Kosti kao predmet promatranja dobrim dijelom ispunjavaju dva bitna svojstva koja krasi teoretska fraktalna tijela. Prvo od njih je svojstvo neodredivog opsega, što je dokazano koristeći Van Gieson bojanje na histološkim preparatima spongioznih kostiju (PARKINSON i FAZZALARI, 1994.). Drugo takvo svojstvo jest samosličnost, što je pak dokazano proučavajući mikroteksturu trabekularne kosti na rendgenogramima petnih kostiju (BENHAMOU i sur., 1994.). Ovakva saznanja dala su podršku istraživanjima koja su tražila način kako korelirati određenu vrijednost FD rendgenograma kostiju sa samom čvrstoćom kosti. Primjer takvog istraživanja je ono kojim je dokazano da je vrijednost FD signifikantno različita između osteoporotičnih fraktura kralješaka kod žena u postmenopauzi i onih kontrolnih kralješaka u normalnih žena iste dobne skupine (POTHUAUD i sur., 1998.). Brojna su istraživanja poput ovog, gdje se uspoređuje vrijednost FD u neke koštane promjene i normalne kontrole. Od tih istraživana neka su više, dok su druga manje uspješna, što se smatra da je posljedica same metode izračunavanje FD u danim istraživanjima.

Mamografijom se u dojčkama između ostalog mogu dokazati sitne nakupine minerala koje se još nazivaju i mikrokalcifikacije. Ove mikrokalcifikacije su jedan od bitan pokazatelja moguće karcinomatозne promjene. S obzirom da nehomogeni prostor (na mamogramu) između mikrokalcifikacija pokazuje karakteristike fraktala, smatra se da fraktalna analiza može pomoći u karakteriziranju ovih mikrokalcifikacija (LOPES i BETROUNI, 2009.).

Mnogi autori vjeruju da bi ovakva analiza mogla pomoći u procjeni rizika pojave karcinoma mliječne žlijezde (LOPES i BETROUNI, 2009.).

Kao korisna dodatna tehnika pokazala se fraktalna analiza kod raznih mikroskopskih tehnika. Naime, razvojem digitalne fotografije mikroskopskih preparata dobila se mogućnost analiziranja i ovih slika na sličan način kao i za prethodno opisane dijagnostičke vizualizacije. U zadnjih dvadesetak godina opisane su tako unutar humane medicine – prvenstveno unutar patohistologije i citologije tj. onkologije, brojne primjene izračuna fraktalne dimenzije određenih struktura na mikroskopskim fotografijama. Cilj ovakvog izračunavanja FD obično je bio koreliranje vrijednosti FD sa nekim drugim parametrom, npr. patohistološkom dijagnozom ili stupnjem malignosti tumora. Izračun fraktalne dimenzije temeljio se u istraživanjima na izgledu kromatina (jezgre) tumorskih stanica, izgledu granica (rubova) samog tumora, izgledu tj. razgranatosti (razvedenosti) pleteža tumorskih krvnih žila ili pak na teksturi crno-bijele digitalne mikroskopske fotografije.

Općenito je pravilo da izgled kromatina tj. jezgara tumorskih stanica može ukazivati na njihovu malignost. Imajući to na umu, istraživana je i izgled kromatina tumorskih stanica izračunavanjem spektralne fraktalne dimenzije na citološkim pripravcima različitih tipova tumora dojki žena (invazivnog duktalnog karcinoma te dobroćudnog oblika ovog tumora). Ovim načinom nađene su bitne razlike u vrijednosti FD, te se ovako izračunata vrijednost FD dokazala kao dobar kvantitativan pokazatelj izgleda kromatina (EINSTEIN i sur., 1998.). Nuklearna morfologija također se istraživala i u histološkim preparatima oralnih planocelularnih karcinoma te netumorskih kontrola (GOUTZANIS i sur., 2007.). U ovom slučaju istraživana je razlika u vrijednosti FD jezgara tumorskih i netumorskih stanica. Pored toga, ova je vrijednost povezana sa podacima o biološkom ponašanju tumora. Nađeno je tako da su karcinomi imali višu vrijednost FD od netumorskih kontrola (normalne oralne mukoze), da su dobro diferencirani tumori imali nižu vrijednost FD od slabo diferenciranih. Osim toga, nađena je značajna korelacija između vrijednosti FD i veličine jezgara te da su pacijenti sa tumorima čija je vrijednost FD bila manja od medijane vrijednosti za sve istraživane karcinome imali statistički duže vrijeme preživljavanja (GOUTZANIS i sur., 2008.).

Još jedno svojstvo koje često prati maligne neoplazije je infiltrativan tj. nepravilan rast u graničnom području prema nepromijenjenom tkivu. Ovo svojstvo tumora može se dosta dobro istraživati sa aspekta fraktalne analize. Tako su in vitro istraživane razlike invazivnog rasta dva tipa kultura stanica podrijetlom od trofoblasta (AC1-1 i AC-1M59). Ove stanice su nasadene tj. kokultivirane sa komadićem normalne endometrijske mukoze i/ili trofoblastom te je računata vrijednost FD invazivne fronte kultura stanica. Nađeno je da je vrijednost

FD inače invazivnijeg soja stanica viša od onog manje invazivnog (AHAMMER i sur., 2008.). U drugom istraživanju su se s histomorfološkog aspekta proučavale razlike pseudo-epiteliomatozne hiperplazije kod tumora granularnih stanica te planocelularnog karcinoma (ABU-EID i LANDINI, 2006.). U ovom se istraživanju izgled spoja epitela i subepitelnog vezivnog tkiva promatrao poput „fraktala“, te je određivana vrijednost fraktalne dimenzije metodom brojenja kvadratića. Ovim načinom je nađena relativno mala, ali signifikantna razlika u vrijednosti ovako izračunate FD za ova dva tumora, te se zaključuje da ovakva analiza može pripomoći kod rutinske dijagnostike ovih tumora (ABU-EID i LANDINI, 2006.). Ukoliko se radi o tumoru koji je na otvorenoj luminalnoj površini nekog šupljeg organa, sa aspekta fraktalne dimenzije može se promatrati i linija vršnih (apikalnih) obrisa tumorskih stanica. Takav je bio i slučaj kod istraživanja kolorektalnog nazubljenog adenoma (serrated adenoma, engl.). Rezultati ovog istraživanja jasno su pokazali da je vrijednost FD nazubljenog adenoma puno viša od tubularnog adenoma ili hiperplastičnog polipa – dvaju polipoidnih promjena koje se javljaju jednako kao i spomenuti nazubljeni adenom u kolonu i/ili rektumu (IWABUCHI i sur., 2002.).

Promatrajući razgranatost krvnih žila u organizmu primjećuje se određena razina samosličnosti. Ipak, ne slažu se svi autori da je vaskularni pletež u nepromijenjenim tkivima uistinu podatan za primjenu fraktalne analize (LORTHOIS i CASSOT, 2010.). Stavovi o primjenjivosti fraktalne analize puno su usuglašeni kad se radi o vaskularizaciji unutar neoplastičnog tkiva (LORTHOIS i CASSOT, 2010.). Potvrđuje to i sve veći broj istraživanja u kojem se izračun FD temelji na izgledu tumorske vaskularizacije. Tako se naglašavajući endotelne stanice kapilara imunohistokemijskim markerom (CD34) izračunavala FD mikrovaskulature dva histološki slična primarna bubrežna tumora - renalnog onkocitoma i kromofobnog renalnog karcinoma. Za izračunavanje FD primjenjivana je metoda brojenja kvadratića. Nađene su malene, no mjerljive razlike u FD vrijednosti ova dva tumora (KARSLIOĞLU i sur., 2009.). Vrlo sličan pristup primijenio se i u istraživanju multififormnog glioblastoma (DI IEVA i sur., 2011.). Izračunavanjem vrijednosti FD mikrovaskulature ovog najčešćeg tumora mozga ljudi, dobivene su dosta raznolike vrijednosti. Autori ovog istraživanja smatraju stoga da je varijabilnost vrijednosti FD odraz različitih angioarhitekturnih podtipova ovih tumora, te da bi se FD mogla primjenjivati kao parametar za određivanje tih podtipova (DI IEVA i sur., 2011.). Podjednaka metoda izračunavanja FD vaskularne mreže kao i u prethodna dva primjera primjenjivana je u jednom istraživanju primarnih karcinoma prostate te okolnog netumorskog tkiva prostate (TAVERNA i sur., 2009.). Sa dobivenim vrijednostima FD uspoređivani su neki drugi klinički bitni pokazatelji,

kao što su prostatični specifični antigen (PSA) ili volumen tumora. Nađeno je da su pacijenti sa nižom vrijednošću FD prostatičnog karcinoma u odnosu na vrijednost FD okolnog netumorskog tkiva imali signifikantno lošiju prognozu tj. više vrijednosti PSA, voluminozniji ekscirpirani tumor ili pak viši postotak biokemijskih pokazatelja postoperativnog recidiva. Ovakvi rezultati su dokaz da vrijednost ovako izračunavane FD nisu uvijek proporcionalni tj. viši u klinički malignijih tumora, već može biti potpuno obrnuto, što čini se ovisi o samoj vrsti tumora.

U gornjem odjeljku spomenuti su primjeri istraživanja u kojim se pomoću IHC markera CD34 naglašavaju vaskularne strukture te se potom računa njihova FD. Mogućnosti koje pružaju imunohistokemijska bojenja u kombinaciji sa binarizacijom mikroskopskih fotografija i izračunavanjem vrijednosti FD tu ne prestaju. Zorno to prikazuje istraživanje arhitekturne kompleksnosti duktalnih karcinoma dojke (TAMBASCO i MAGLIOCCO, 2008.). U ovom istraživanju uzorci duktalnih karcinoma dojki su se bojali pan-keratinskim imunohistokemijskim biljekom, te je izračunavana FD ovako pozitivno markiranih struktura (epitelne strukture tumora). Dobiveni rezultati ukazuju da povišenjem stupnja malignosti (određenom po modificiranom Bloom-Richardson sustavu) ovog karcinoma raste i vrijednost za ovako izračunatu FD.

Pojam tekstura opisuje varijaciju u intenzitetu piksela na slici, te se tekstura kao takva može iskoristiti za izračunavanje FD posebno prilagođenim algoritmima sadržanim u računalnim programima. Na takav način je u istraživanju AHAMMER i sur., 2011., izračunata i vrijednost FD za različite stupnjeve analnih intraepitelnih neoplazija. Rezultati ovog istraživanja su ohrabrujući jer su pokazali visoki i pouzdan stupanj korelacije između vrijednosti FD i stupnja (gradusa) ovih promjena (AHAMMER i sur., 2011.). Bazirajući svoje istraživanje također na fraktalnoj analizi teksture prilagođenih (računalno obrađenih) mikroskopskih fotografija karcinoma prostate, HUANG i LEE, 2009., su uspjeli sa visokom preciznošću klasificirati stupnjeve karcinoma prostate (po Gleasonu). Tekstura samih jezgara u tumorskim stanicama također se može promatrati sa aspekta fraktalne analize. Ovakav pristup se pokazao kao jako dobar u procjeni biološkog ponašanja melanoma (BEDIN i sur., 2010.). U spomenutom istraživanju dokazala se visoka korelacija između loše prognoze (pojava metastaza) i visoke vrijednosti FD nuklearnog kromatina tumorskih stanica melanoma.

Spomenimo još jedan zanimljiv način primjene izračuna FD. U istraživanju CARBONETTO i LEW (2010.) izračunavanjem FD makroskopskih rubova lezija klasificirali (razlučili) su se skupine melanoma i madeža sa 85% uspješnosti.

Unutar veterinarske onkologije te unutar veterinarske medicine općenito, primjena fraktalne dimenzije nije još poprimila razmjere kao u humanoj medicini. U narednom odjeljku navodimo ta malobrojna istraživanja koja se bave izračunavanjem FD na tkivima domaćih životinja. Istraživala se tako razlika fraktalne dimenzije jezgara različitih mamarnih tumora pasa (SIMEONOV i SIMEONOVA, 2006.). U ovom istraživanju izvršena je punkcija adenoma, tubulopapilarnih karcinoma, solidnih karcinoma, anaplastičnih karcinoma te normalnih (kontrolnih) mliječnih žlijezdi. Potom su reprezentativne stanice sa citoloških preparata fotografirane te iste obrađene u računalnom programu. Naposljetku se u istom programu izračunala vrijednost FD (nije točno precizirano kojim načinom izračunavanja). Dobivene vrijednosti FD ukazuju na signifikantne razlike u vrijednostima FD za između svih tumora i kontrola, osim solidnog karcinoma i anaplastičnog karcinoma (SIMEONOV i SIMEONOVA, 2006.). U istraživanjima kaninog trihoblastoma, vrpčastog podtipa, dokazano je da ovaj tumor posjeduje svojstva samosličnosti, tj, da je primjena fraktalne analize podatna za karakteriziranje ovog tumora (DE VICO i sur., 2005.; DE VICO i sur., 2011.). U ovim istraživanjima za naglašavanje epitelnih tumorskih stanica korišten je citokeratinski imunohistokemijski marker, dok je za izračunavanje FD korištena metoda brojanja kvadratića te kompjuterski softver FANAL++. Na kraju, želim spomenuti i pilot istraživanje koje je bilo ohrabrenje za ovo širje istraživanje, a prezentirano je kao jedno kongresno priopćenje (SEVERIN i sur., 2011.). U ovom istraživanju prvi put je na malom broju preparata cirkumanalnih žlijezdi korišten vimentinski imunohistokemijski marker u sprezi sa fraktalnom analizom.

Iz svega navedenog u ovom poglavlju, razvidno je da postoje brojne mogućnosti za primjenu fraktalne analize u području biomedicine. Unutar veterinarske medicine još je uvijek vrlo mali broj istraživanja koji u svojoj metodologiji primjenjuju neki vid fraktalne analize. Ipak, s obzirom na dobra iskustva iz humane medicine, vjerujemo da će u narednim godinama porasti broj ovakvih istraživanja i unutar veterinarske medicine, prvenstveno unutar veterinarske onkologije. Ovo istraživanje je tek mali koračić u tom smjeru.

3. CILJ DISERTACIJE

1. Obaviti histopatološku analizu standardno obojanih hematoksilin-eozin preparata odabranih tumora cirkumanalnih žlijezdi pasa, te klasificirati tumore prema klasifikaciji Svjetske zdravstvene organizacije
2. Telefonskom anketom vlasnika pasa kod kojih su dijagnosticirani epiteliomi i karcinomi cirkumanalnih žlijezdi odrediti učestalost recidiviranja i metastaza ovih tumora
3. Obaviti imunohistokemijsku analizu slijedećih tumorskih biljega: E-kadherin, N-kadherin, Ki-67, vimentin, estrogen receptor α , androgeni receptor, matriksalna metaloproteinaza 9.
4. Izračunati vrijednost FD za svaki pojedini tumor koristeći digitalne mikroskopske fotografije odabranih vimentin-IHC obojanih preparata te računalni program.
5. Dobivene rezultate (ciljevi 1., 2., 3. i 4.) obraditi korištenjem uobičajenih statističkih parametarskih i neparametarskih metoda i ispitati:
 - A. Postojanje korelacije između histološkog podtipa tumora i markiranja odabranim biljezima
 - B. Postojanje korelacije između histološkog podtipa tumora i dobivenih vrijednosti FD
 - C. Postojanje korelacije između histološkog podtipa tumora i utvrđene učestalosti recidiviranja i metastaza
 - D. Postojanje korelacije između dobivenih vrijednosti FD i učestalosti recidiviranja i metastaziranja za svaki pojedini tumor
 - E. Postojanje korelacije između markiranja odabranim biljezima i učestalosti recidiviranja i metastaziranja za svaki pojedini tumor
 - F. Postojanje korelacije između dobivenih vrijednosti FD i markiranja odabranim biljezima

4. MATERIJALI I METODE

4.1. UZORKOVANJE TUMORA I NORMALNIH CIRKUMANALNIH ŽLIJEZDA

U istraživanju sam koristio arhivske uzorke epitelioma i karcinoma cirkumanalnih žlijezdi pasa sa Zavoda za veterinarsku patologiju Veterinarskog fakulteta Sveučilišta u Zagrebu dobivenih nakon operacije tumora (u razdoblju od 1. siječnja 2006. do 31. prosinca 2010.) te odabrane uzorke (petnaest uzoraka) adenoma cirkumanalnih žlijezdi pasa iz istog razdoblja. Kao kontrole (deset uzoraka) korišteni su uzorci normalnih cirkumanalnih žlijezda pasa do dobi od četiri godine (u razdoblju od 1. siječnja 2012. do 30. lipnja 2012.).

4.2. HISTOPATOLOŠKA ANALIZA

U svrhu histopatološke analize, svi uzorci tumora i uzorci nepromijenjenih cirkumanalnih žlijezda pasa bojani su hematoksilin-eozin metodom. Histopatološka klasifikacija tumora je provedena prema kriterijima navedenim u udžbeniku “Skin diseases of dog and cat – Clinical and Histopathologic Diagnosis” (LEE GROSS i sur., 2005.) koji su sukladni klasifikaciji tumora pasa Svjetske zdravstvene organizacije iz 1998. S obzirom na čestu pojavu heterogene građe ovih tumora tj. pojavnosti više histoloških tipova tumora ove žlijezde u istom tkivu (npr. adenom i epitelom), kao dijagnoza uzorka se iskazivala uvijek ona malignija varijanta. Isto tako, karcinomi cirkumanalnih žlijezdi su se još dodatno klasificirali na dobro i slabo diferencirane (po preporuci LEE GROSS i sur., 2005.). Prilikom klasifikacije posebno su se naznačivali slučajevi gdje su uočene tzv. angiomatoidne varijante tumora kao što je opisano u literaturi (JASIK i sur., 2009; LEE GROSS i sur., 2005.). Konkretno, to znači da su se tumori kod kojih su u bilo kojem dijelu primijećeni vaskularni kanali posebno zabilježili. Histopatološka analiza je obavljena pomoću svjetlosnog mikroskopa (OLYMPUS, CX 21) s time da su svi uzorci u potpunosti pregledani pod povećanjem od 4x i 10x, a zatm su uočene promjene pregledane pod povećanjem od 20x i 40x.

4.3. IMUNOHISTOKEMIJSKA ANALIZA

4.3.1. PRIMIJENJENI IMUNOHISTOKEMIJSKI BILJEZI

Svi uzorci klasificiranih tumora i kontrolnih normalnih cirkumanalnih žlijezdi podvrgnuti su bojenju sa sedam različitih imunohistokemijskih biljega. S obzirom na brojnost

zasebnih imunohistokemijskih pretraga, od svakog uzorka odabrao se jedan (ili iznimno dva) reprezentativan parafinski blok koji je ušao u obradu.

Za imunohistokemijske analize korištena su slijedeća (primarna) protutijela:

1. Vimentin, monoklonsko, miš, anti-human, klon V9; proizvođač Dako, M7263.
2. Ki-67 Antigen, monoklonsko, miš, anti-human, klon MIB-1; proizvođač Dako, M7240.
3. E-cadherin, monoklonsko, miš, anti-human, klon NHC-38; proizvođač Dako, M3612.
4. N-cadherin, monoklonsko, miš, anti-human, klon 6G11; proizvođač Dako, M3613.
5. Estrogen receptor α , monoklonsko, miš, anti-human, klon 1D5; proizvođač Dako, M7047.
6. Androgen receptor, monoklonsko, miš, anti-human, klon AR441; proizvođač Dako, M3562.
7. Matriksalna metaloproteinaza 9, monoklonsko, miš, anti-human, klon 15W2; proizvođač Novocastra, NCL-MMP9-439.

4.3.2. OSTALE KORIŠTENE REAGENCIJE

1. Dako Wash Buffer, S3006; Dako Target Retrieval Solutions, S2367; Dako REAL™, Target Retrieval Solutions, S2031, Dako Target Retrieval Solutions, S1700.
2. Dako REAL™ Peroxidase Blocking Solution S2023
3. Dako REAL™ EnVision™ Detection System, Peroxidase/DAB, Rabbit/Mouse, K5007.
4. Dako REAL™ Antibody Diluent, S2022.
5. Dako REAL™ Hematoxylin, S2020.

4.3.3. METODE BOJENJA

Nakon primjene gore spomenutih primarnih protutijela, imunohistokemijsko bojenje je provedeno koristeći univerzalno sekundarno polimersko protutijelo. Ovo kompleksno protutijelo se sastoji od polimerskog nosača (dekstran) na koji su istovremeno vezana protutijela protiv mišjih i kunićjih imunogloblina te enzim peroksidaza. Na taj način ovo sekundarno protutijelo funkcionira sa bilo kojim primarnim protutijelom ukoliko je on podrijetla miša ili kunića. Nakon primjene takvog sekundarnog protutijela, za vizualizaciju vezivanja protutijela, potrebno je još nanijeti supstrat za enzim peroksidazu – diaminobenzidin (DAB). Ovakvo bojenje je provedeno na deparafiniziranim histološkim rezovima debljine 4 μ m, korištenjem uređaja DAKO Autostainer Plus. U nastavku iznosimo detaljne korake primjenjene kod bojenja svakog protutijela, pri čemu je većina koraka izvedena automatski u navedenom uređaju.

1. Vimentin

- Predigestija tkiva: kuhanje u citratnom puferu (Dako S2031), u mikrovalnoj pećnici 4x5minuta
- Ohladiti
- Isprati u puferu
- Dako REAL™ Peroxidase-Blocking Solution 5 minuta
- Isprati puferom
- Primarno protutijelo 1:100, 30 minuta
- Isprati puferom
- Sekundarno protutijelo (Dako REAL™ En Vision™/HRP, Rabbit/Mouse), 30 minuta
- Isprati puferom
- Supstrat Dako REAL™ DAB+Chromogen 10 minuta
- Isprati u vodi
- Hematoksilin 30-60 sekundi

Kontrola: vezivno tkivo

2. Ki-67

- Predigestija tkiva: kuhanje u EDTA puferu (Dako S2367), u mikrovalnoj pećnici 20 minuta
- Ohladiti
- Isprati u puferu
- Dako REAL™ Peroxidase-Blocking Solution 5 minuta
- Isprati puferom
- Primarno protutijelo 1:75, 30 minuta
- Isprati puferom
- Sekundarno protutijelo (Dako REAL™ En Vision™/HRP, Rabbit/Mouse), 30 minuta
- Isprati puferom
- Supstrat Dako REAL™ DAB+Chromogen 10 minuta
- Isprati u vodi
- Hematoksilin 30-60 sekundi

Kontrola: crijevo i kutani histiocitom pasa

3. E-kadherin

- Predigestija tkiva: kuhanje u modificiranom citratnom puferu (Dako S1700), u mikrovalnoj pećnici 20 minuta

- Ohladiti
- Isprati u puferu
- Dako REAL™ Peroxidase-Blocking Solution 5 minuta
- Isprati puferom
- Primarno protutijelo 1:100, 30 minuta
- Isprati puferom
- Sekundarno protutijelo (Dako REAL™ En Vision™/HRP, Rabbit/Mouse), 30 minuta
- Isprati puferom
- Supstrat Dako REAL™ DAB+Chromogen 10 minuta
- Isprati u vodi
- Hematoksilin 30-60 sekundi

Kontrola: normalni epitel

4. N-kadherin

- Predigestija tkiva: kuhanje u modificiranom citratnom puferu (Dako S1700), u mikrovalnoj pećnici 2x20 minuta
- Ohladiti
- Isprati u puferu
- Dako REAL™ Peroxidase-Blocking Solution 5 minuta
- Isprati puferom
- Primarno protutijelo 1:50, 30 minuta
- Isprati puferom
- Sekundarno protutijelo (Dako REAL™ En Vision™/HRP, Rabbit/Mouse), 30 minuta
- Isprati puferom
- Supstrat Dako REAL™ DAB+Chromogen 10 minuta
- Isprati u vodi
- Hematoksilin 30-60 sekundi

Kontrola: živčano tkivo

5. Estrogen receptor α

- Predigestija tkiva: kuhanje u EDTA puferu (Dako S2367) u mikrovalnoj pećnici 4x5 minuta
- Ohladiti
- Isprati u puferu
- Dako REAL™ Peroxidase-Blocking Solution 5 minuta

- Isprati puferom
- Primarno protutijelo 1:50, 30 minuta
- Isprati puferom
- Sekundarno protutijelo (Dako REAL™ En Vision™/HRP, Rabbit/Mouse), 30 minuta
- Isprati puferom
- Supstrat Dako REAL™ DAB+Chromogen 10 minuta
- Isprati u vodi
- Hematoksilin 30-60 sekundi

Kontrola: tumor dojke.

6. Androgen receptor

- Predigestija tkiva: kuhanje u EDTA puferu (Dako S2367) u mikrovalnoj pećnici 20 minuta
- Ohladiti
- Isprati u puferu
- Dako REAL™ Peroxidase-Blocking Solution 5 minuta
- Isprati puferom
- Primarno protutijelo 1:50, 30 minuta
- Isprati puferom
- Sekundarno protutijelo (Dako REAL™ En Vision™/HRP, Rabbit/Mouse), 30 minuta
- Isprati puferom
- Supstrat Dako REAL™ DAB+Chromogen 10 minuta
- Isprati u vodi
- Hematoksilin 30-60 sekundi

Kontrola: testis.

7. Matriksalna metaloproteinaza 9

- Predigestija tkiva: kuhanje u EDTA puferu (Dako S2367) u mikrovalnoj pećnici 15 minuta
- Ohladiti
- Isprati u puferu
- Dako REAL™ Peroxidase-Blocking Solution 5 minuta
- Isprati puferom
- Primarno protutijelo 1:60, 60 minuta
- Isprati puferom
- Sekundarno protutijelo (Dako REAL™ En Vision™/HRP, Rabbit/Mouse), 30 minuta

- Isprati puferom
- Supstrat Dako REAL™ DAB+Chromogen 10 minuta
- Isprati u vodi
- Hematoksilin 30-60 sekundi

Kontrola: jetra.

4.3.4. PROCJENJIVANJE (STUPNJEVANJE) IMUNOHISTOKEMIJSKIH REAKCIJA

Kod svakog uzorka i za svaku imunohistokemijsku reakciju (protutijelo) određivao se intenzitet bojenja, proširenost i lokalizacija reakcije. Svi uzorci su pregledavani pod povećanjem 400x, a pregledavalo se deset vidnih polja.

1. Vimentin

Za svaki preparat određivao se intenzitet bojanja i proširenost bojanja među tumorskim stanicama. Intenzitet se numerički bodovao na sljedeći način:

- 0 – bez reakcije,
- 1 – slaba reakcija,
- 2 - umjerena reakcija,
- 3 - jaka reakcija.

Proširenost bojenja se numerički izražavala na sljedeći način:

- 0 – manje od 10% stanica,
- 1 – 10 do 25% stanica,
- 2 – 26 do 50% stanica,
- 3 – 51 do 75% stanica,
- 4 – preko 76 % stanica.

Ukupna vrijednost markiranja vimentinom dobila se umnoškom vrijednosti za intenzitet i proširenost bojenja (0-12) kao što je već prije opisano (BURGESS i KERR, 2009.).

2. Ki-67

Kao što je uobičajeno, za ovo protutijelo se određivao tzv. Ki-67 (proliferacijski) indeks. Tako se u deset reprezentativnih vidnih polja pri povećanju 400X (uglavnom na najmalignijem dijelu tumora) izbrojalo najmanje 1000 tumorskih stanica, pri čemu se broj pozitivno markiranih stanica na 1000 stanica izrazio kao postotak. Svaka obojena jezgra smatrala se pozitivnom bez obzira na intenzitet.

3. E-kadherin

Za reakcije ovim protutijelom je određivan tzv. „postotak imunopozitivnih stanica“. Ovaj postotak je definiran kao omjer broja stanica sa izraženim markiranjem prema broju svih tumorskih stanica (IDE i sur., 2007.). Ovakav omjer se određivao nakon pregledavanja deset vidnih polja na povećanju 400X. Pri tom su se odabirala nasumična, neprekrivajuća vidna polja. Kako bi se precizno naglasilo koji su se dijelovi stanica jače markirali, dodatno se određivao intenzitet bojenja citoplazme te membrana stanica. Navedeni intenzitet bojenja numerički se bodovao isto kao i za gore opisani vimentin (0-3).

4. N-kadherin

Za ovo protutijelo se primjenjivala ista metoda stupnjevanja kao i za E-kadherin, s tim da se nije određivao intenzitet bojenja stanica (bilo citoplazme ili membrana).

5. Estrogen receptor α

Svaki uzorak se semikvantitativno stupnjevao određivanjem intenziteta i proširenosti reakcije, kao što slijedi:

Intenzitet:

- 0 – bez reakcije,
- 1 – slaba reakcija,
- 2 – umjerena reakcija,
- 3 – jaka reakcija.

Proširenost:

- 0 – manje od 10% stanica,
- 1 – 10 do 19% stanica,
- 2 – 20 do 60% stanica,
- 3 – preko 60% stanica.

Ukupna vrijednost markiranja estrogen receptor α dobila se umnoškom vrijednosti za intenzitet i proširenost bojenja (0-9).

6. Androgen receptor

Pozitivnost ekspresije AR utvrđivala se na isti način kao i za Ki-67, naime određivao se postotak pozitivno markiranih jezgara tumorskih stanica. Svaka obojena jezgra smatrala se pozitivnom bez obzira na intenzitet.

7. Matriksalna metaloproteinaza 9

Pozitivnost markiranja određivala se tako da su se prebrojavale tumorske stanice sa pozitivno markiranom citoplazmom. Na deset reprezentativnih vidnih polja pri povećanju 400X brojalo se 100 tumorskih stanica. Stupanj pozitivnosti se stupnjevao po sljedećim kriterijima (po DE VICENTE i sur., 2005.):

0 – negativno (0% stanica pozitivno)

1 - manje od 10% stanica pozitivno

2 – 10 do 50% stanica pozitivno

3 – više od 50% stanica pozitivno


Osim toga, određivao se i intenzitet pozitivne reakcije kao što je opisano i za vimentin tj. estrogen receptor α .

4.4. IZRAČUNAVANJE VRIJEDNOSTI FRAKTALNE DIMENZIJE

Za izračunavanje fraktalne dimenzije korištene su digitalizirane mikrofotografije uzoraka markiranih sa vimentinom. Za svaki takav uzorak načinjene su po tri mikrofotografije na povećanjima 100X i 400X. Pri tom se koristio mikroskop Eclipse Nikon E600 sa montiranom kamerom Olympus DP20 i program za slikanje Cell B (Olympus Soft Imaging Solutions). Vidna polja koja su se fotografirala su izabrana nasumično, no unutar dijelova preparata gdje je bila izražena imunohistokemijska reakcija. Isto tako, izbjegavala su se vidna polja u kojima je preparat bio lošije kvalitete ili gdje su dominirale netumorske (u slučaju adenoma, epitelioma te dobro i slabo diferenciranih karcinoma) odnosno nežlijezdane strukture (u slučaju normalne cirkumanalne žlijezde).

Dobivene mikrofotografije su obrađene u programu Adobe Photoshop version CS6 (Adobe Systems, Mountain View, CA). U navedenom programu sve su mikrofotografije prije daljnje obrade pretvorene u *CMYK* mod (*Cyan, Magenta, Yellow, Black*), primjer izgleda jedne takve slike je prikazan na slici 1B. U spektru boja koje određuju *CMYK* mod uklonjene su sve boje osim žute koja se potom naglasila u istom spektru pomoću opcije *Image*→*Adjustment*→*Color balance* (vrijednost = 100). Na taj način maksimalno se naglasilo spektr žute boje (uključujući i spektr smeđe) dok su isključene sve ostale boje čime se istaknula IHC reakcija vimentina. Tako dobivene mikrofotografije pretvorene su u slike sive nijanse (od crne do bijele) *Grayscale* nakon čega su se pomoću opcije *Image*→*Adjustment*→*Levels* na isti način korigirale raspodjele piksela po svjetlosnom rasponu tonova (vrijednosti tonova = tamni 0, sivi 0,01 i bijeli 160). Naposljetku, slike su

pretvorene u „bitmap“ oblik (.bmp) koji predstavlja strogo crno bijele slike pri čemu crna boja odražava pozitivno (smeđe) markiranje na mikrofotografijama izvornih IHC reakcija vimentina.



Slika 1. Prikaz postupka dobivanja crno-bijele („bitmap“) slike iz imunohistokemijske mikrofotografije, ovdje kao primjer korišten jedan dobro diferencirani karcinom. Iz imunohistokemijske mikrofotografije (A) slike su prvo pretvorene u CMYK mod (B), pa potom u sliku isključivo sivih nijansi - „greyscale“ (C). Na kraju su reguliranjem svjetla na slici, sve slike pretvorene u traženu isključivo crno-bijelu sliku - „bitmap“, koja dosta dobro odražava smeđe markiranje vimentina iz prvotne IHC mikrofotografije.

Takvo dobivene crno-bijele slike podatne su za obradu tj. izračunavanje fraktalne dimenzije pomoću programa Fractalyse 2.4. Unutar navedenog programa za svaku sliku se odabrala opcija izračuna FD pomoću „box counting“ metode koristeći mrežni (engl. „grid“) algoritam sa eksponencijalnim povećanjem veličine kvadratića. Detaljnije pojašnjeno, ovaj program broji kvadratiće (prozore) na mreži koji u sebi sadrže jedan ili više crno markiranih piksela. Sa svakim korakom eksponencijalno (baza 2) se povećava veličina spomenutog prozora (u prvom koraku jedan prozor je jednak jednom pikselu). Svakim

korakom dobiva se tako jedna vrijednost „ r “ koja odgovara duljini stranice kvadratića tj. prozora i pripadajuća vrijednost „ n “ - broj kvadratića ili prozora sa pozitivnom vrijednošću (bar jednim „crnim“ signalom). Ponavljanjem spomenutih koraka dobije se niz vrijednosti „ r “ i „ n “. Ove vrijednosti podatne su za postavljanje na Kartezijev koordinatni sustav, pri čemu Y os označava broj pozitivno prebrojanih kvadratića (prozorčića) – n , a X os odgovara duljini stranice predmetnog kvadratića tj. prozorčića – r . Ovako dobivena krivulja naziva se empirijska krivulja, te se mora spariti sa procijenjenom krivuljom za koju vrijedi formula:

$$n(r) = r^{-FD}, \text{ pri čemu proizlazi da je } FD = \log [1/n(r)] / \log r$$

Navedenu formulu naveli smo već u pregledu literature, gdje smo objasnili pojam fraktalne dimenzije, dimenzije mjerenja kvadratića, te osnovnu teorijsku podlogu za ovakvo njeno izračunavanje. Naglasiti ćemo još jednom da se vrijednost FD zapravo mora procijeniti s obzirom na limitiranost svake fotografije kojoj je najmanja moguća vrijednost r , zapravo jedan piksel. Vrijednost FD se stoga unutar programa procjenjuje linearnom regresijom iz empirijske krivulje. Na ovakav način računale su se sve vrijednosti FD (<http://www.fractalyse.org>).

S obzirom da je svaki uzorak slikan tri puta na povećanju 100X te tri puta na povećanju 400X, za svaki uzorak su dobivene po tri vrijednosti FD pri povećanju 100X (ubuduće označeno kraticom FD100X) te tri vrijednosti pri povećanju 400X (kratica FD400X). Kao konačna vrijednost FD100X i FD400X za svaki pojedini uzorak tumora uzimala se srednja vrijednost od prethodno spomenutih tri vrijednosti FD100X i FD400X. Ovako dobivene vrijednosti FD100X i FD400X statistički su se obradile pomoću statističkih funkcija unutar programa Microsoft Excel 2007 te programa STATISTICA (data analysis software system), StatSoft, Inc. (2011)., version 10 www.statsoft.com.

4.5. TELEFONSKA ANKETA

Nepoznavajući rezultate prethodno primijenjenih metoda, izvršena je telefonska anketa vlasnika pasa kod kojih su izvorno dijagnosticirani bilo karcinomi ili epiteliomi cirkumanalnih žlijezdi.

Do kontakata vlasnika (broja mobilnog uređaja) došlo se pretragom podataka iz arhiviranih uputnica.

Sve vlasnike se probalo kontaktirati tri puta u tri različita navrata, ukoliko se vlasnik ne bi javio ni nakon trećeg pokušaja, smatralo se da je nedostupan. Vlasnicima su postavljena sljedeća pitanja:

1. *Je li životinja živa na današnji datum (DA/NE)?*
2. *Ako nije živa, kad je uginula tj. eutanazirana?*
3. *Koji je razlog uginuća (ukoliko je poznat) ili eutanazije (od čega je bolovala)?*
4. *Je li životinja kastrirana (DA/NE), ako DA – kada?*
5. *Je li se tumor ponovno pojavio nakon operacije u cirkumanalnom području (tj. na izvornom području prve pojave tumora)? Ako jest - kada, te kako je potvrđeno?*
6. *Je li su utvrđene tumorske metastaze (npr. regionalni limfni čvorovi)? Ako jesu - kada, te kako je potvrđeno?*

Sve ankete su izvršene u prvoj polovici 2012. godine, tako da je od pojave tumora pa do anketiranja prošlo minimalno jedna godina (uzorci iz 2010. godine).

Kako bi se lakše mogli obraditi rezultati dobivene ankete, za svaki uspješno anketirani slučaj dodjeljivane su kvalitativne ordinalne vrijednosti od 0-3. Pri tomu je vrijednost „0“ dodijeljena svakom slučaju u kojemu nije došlo do ponovnog javljanja tumora kao ni do pojave metastaza (ili barem ništa od ovoga nije primijećeno); vrijednost „1“ je dodijeljena svim slučajevima u kojima je došlo do ponovnog javljanja tumora u cirkumanalnom području (tj. na izvornom području prve pojave tumora), a nije došlo do metastaziranja; vrijednost „2“ je dodijeljena svim slučajevima u kojim nije došlo do ponovnog javljanja tumora u cirkumanalnom području, ali su zabilježene metastaze; vrijednost „3“ je dodijeljena svim slučajevima u kojima je zabilježeno ponovno javljanje tumora u cirkumanalnom području, pri čemu su zabilježene i metastaze.

4.6. STATISTIČKA ANALIZA POVEZANOSTI (ASOCIJACIJE) OČEKIVANIH REZULTATA

Uobičajenim statističkim metodama analizirane su skupine normalnih cirkumanalnih žlijezdi te svakog tipa (podtipa) tumora cirkumanalnih žlijezdi s obzirom na markiranje imunohistokemijskim biljezima, vrijednosti FD100X i FD400X te vrijednosti tzv. „biološkog ponašanja“. Sve primijenjene statističke analize tj. testovi su izvedeni su pridržavajući se naputaka navedenih u literaturi (SHESKIN, 2000.). Za sve one slučajeve gdje je p vrijednost bila manja od 0,05 odredio se stupanj povezanosti pomoću Goodman i Kruskalove Gamma statistike (ordinalne ili kvalitativne varijable) tj. Pearsonov te Spearmanov koeficijent korelacije (kontinuirane varijable).

Jedan od ciljeva ove disertacije bio je utvrditi postoji li neka povezanost između vrijednosti FD te učestalosti recidiviranja i metastaziranja za svaki pojedini tumor.

Grupirale su se tako vrijednosti FD100X i FD400X za tumore kod kojih se anketiranjem uspješno došlo do informacija o recidiviranju i metastaziranju. Prilikom grupiranja koristila se prije navedena skala, tzv. „biološko ponašanje“ koja je imala vrijednosti od 0 do 3. Analizom varijance utvrđivala se signifikantnost razlika između ovako grupiranih vrijednosti FD100X i FD400X.

Slično kao i u prethodnom slučaju željeli smo istražiti postojanje povezanosti između markiranja korištenim biljezima te učestalosti recidiviranja i metastaziranja za svaki pojedini tumor. Radi jednostavnosti i dobivanja valjanih statističkih pokazatelja, biološko ponašanje se svelo samo na dvije vrijednosti (mogućnosti): 0- tumori nije recidivirao i/ili metastazirao, 1- tumor je recidivirao i/ili metastazirao. Grupirane su tako vrijednosti markiranja IHC biljezima u ove dvije skupine. Za svih sedam IHC biljega proveo se tako Hi-kvadrat test (ukoliko se radilo o kvalitativnoj varijabli), ili pak Analiza varijance (ukoliko se radilo o kontinuiranoj varijabli). Ukoliko su tako dobivene p vrijednosti različitosti između ove dvije grupe bile niže od 0,05, utvrdila se povezanosti varijabli koristeći Goodman i Kruskalovu Gamma statistiku ili pak Pearsonov i Spearmanov koeficijent korelacije.

Nadalje se utvrđivala i povezanost između markiranja IHC biljezima i vrijednosti FD100X i FD400X. Vrijednost p se ovisno o tipu varijabli određivala ili Analizom varijance ili pak Pearsonovim testom korelacije. Za sve vrijednosti p manje od 0,05 određivao se Pearsonov koeficijent korelacije, kao i Spearmanov koeficijent korelacije.

Na kraju se utvrdila i korelacija između vrijednosti FD100X i FD400X koristeći Pearsonov i Spearmanov test korelacije.

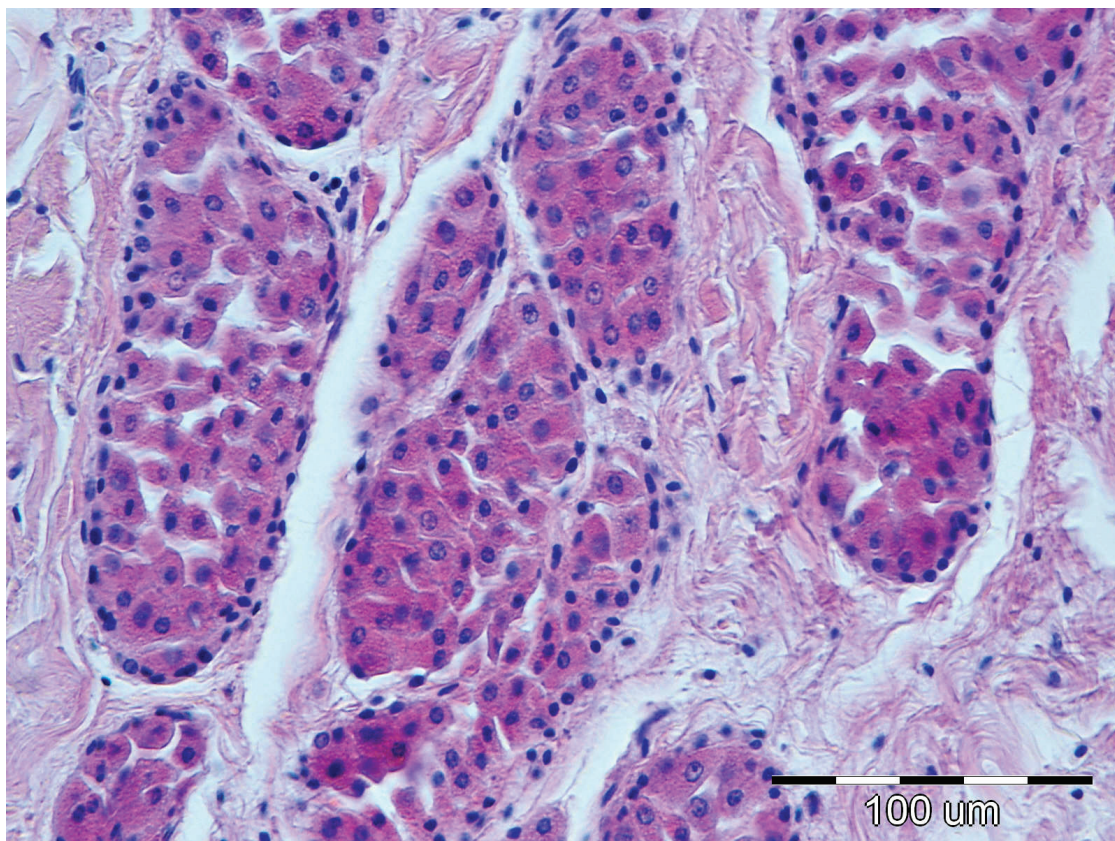
5. REZULTATI

5.1. HISTOLOŠKA KLASIFIKACIJA ODABRANIH TUMORA CIRKUMANALNE ŽLIJEZDE TE RASPODJELA PO DOBI, SPOLU I PASMINI

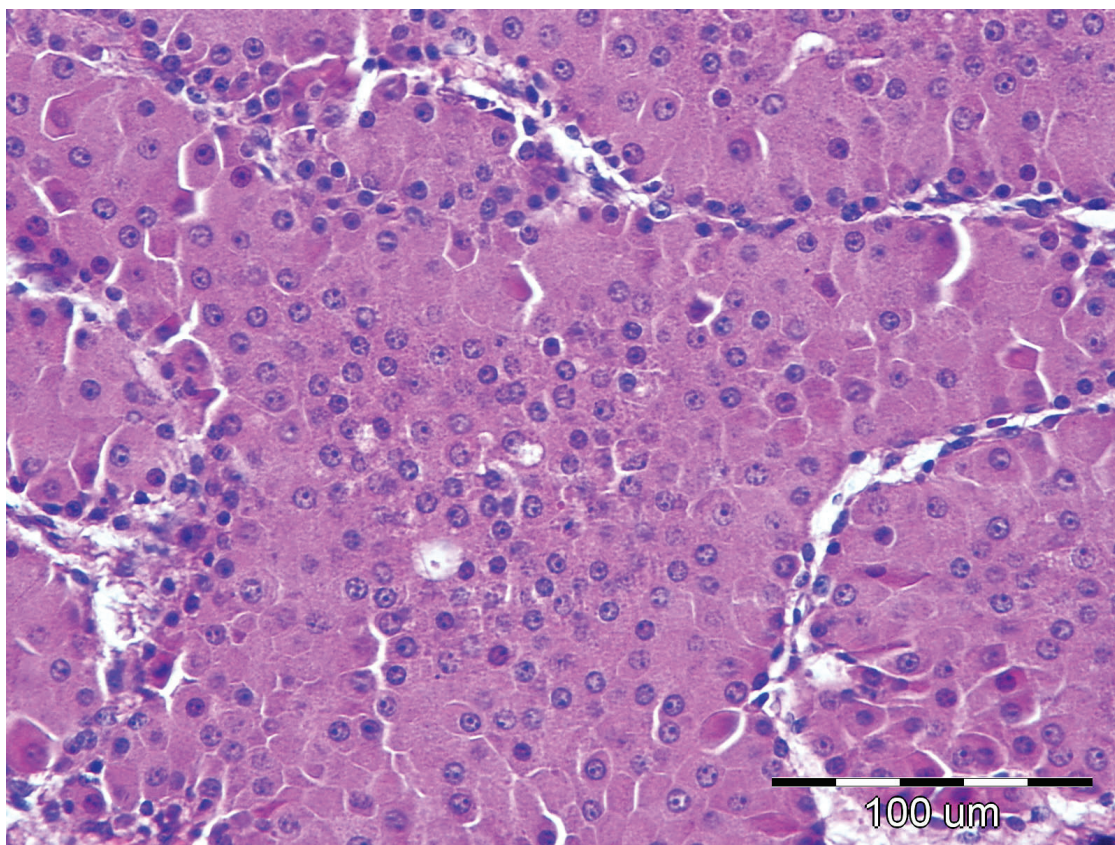
Svi uzorci karcinoma i epitelioma su nanovo izmikroskopirani. Od odabranih 46 uzoraka koji su izvorno bili klasificirani bilo kao karcinomi ili epiteliomi (43 karcinoma i tri epitelioma), utvrđeno je da 21 uzorak odgovara dobro diferenciranim karcinomima, 11 uzoraka epiteliomima, sedam uzoraka slabo diferenciranim karcinomima, pet uzoraka adenomima, dok dva uzorka nisu uopće pripadali tumorima podrijetla cirkumanalne žlijezde, već se radilo o jednom karcinomu apokrinih žlijezdi analnih vrećica te jednom epiteliomu lojnih žlijezdi. Potonja dva uzorka su izbačena iz istraživanja, dok je spomenutih pet uzoraka adenoma pridruženo prethodno odabranoj grupi od deset adenoma, tako da se raspolagalo sa uzorcima kao što je navedeno u tablici 1. Histološki izgled ovih dijagnoza tj. skupina prikazan je na slikama 2.-6.

Tablica 1. Uzorci po dijagnozama

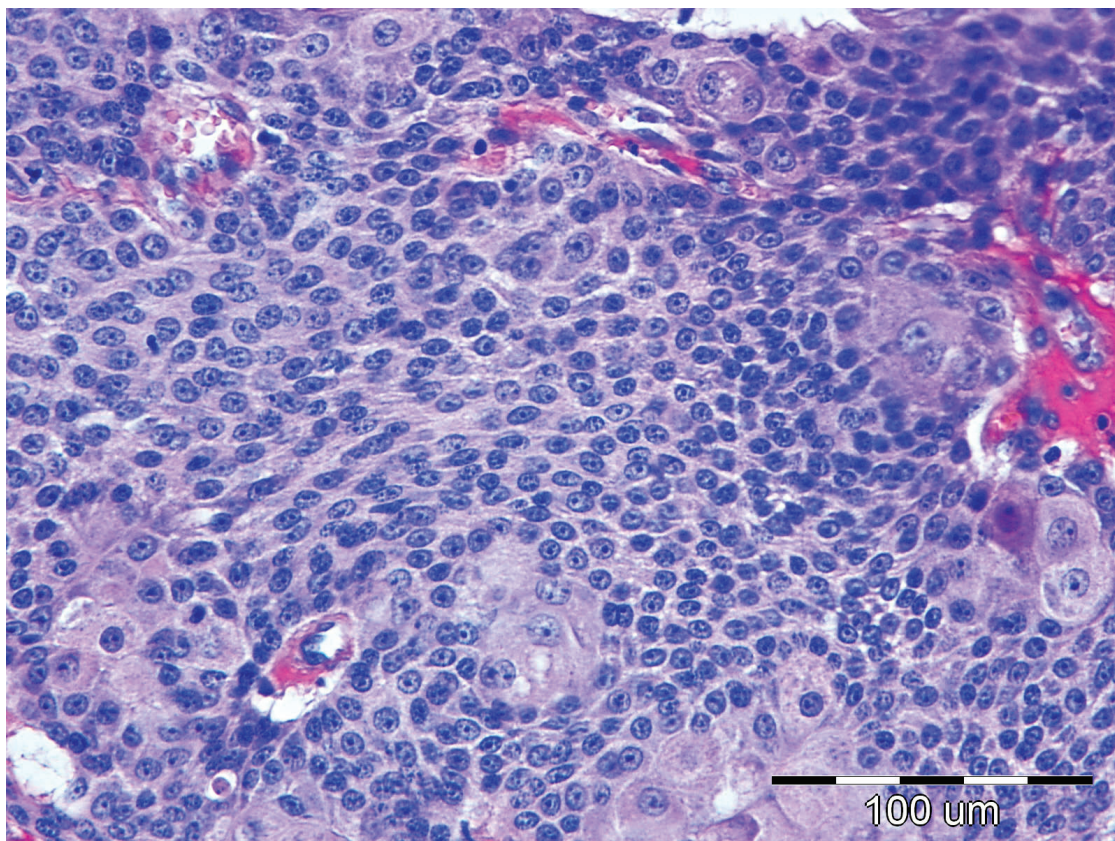
	Broj uzoraka	Prosječna dob pasa	Omjer po spolu (M/Ž)	Najzastupljenija pasmina
Normalne cirkumanalne žlijezde	10	2,37	6/4	Mješanac (4)
Adenomi	15	8,13	12/3	Mješanac (4)
Epiteliomi	11	10,91	11/0	Mješanac (5)
Dobro diferencirani karcinomi	21	11,25	21/0	Pudl (3)
Slabo diferencirani karcinomi	7	12,29	5/2	Mješanac (2), Pudl (2)
Ukupno uzoraka	64	9,44	55/9	Mješanac (17)



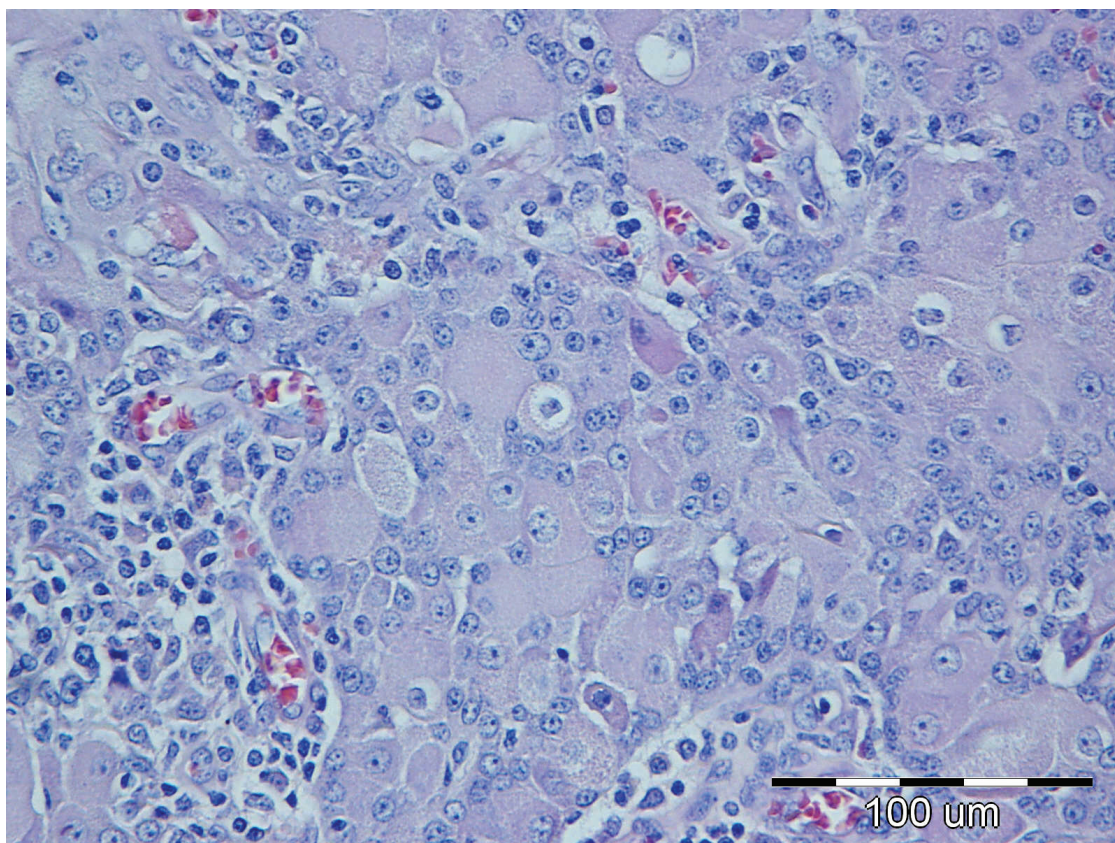
Slika 2. Normalna cirkumanalna žlijezda, pas, H&E, 40X



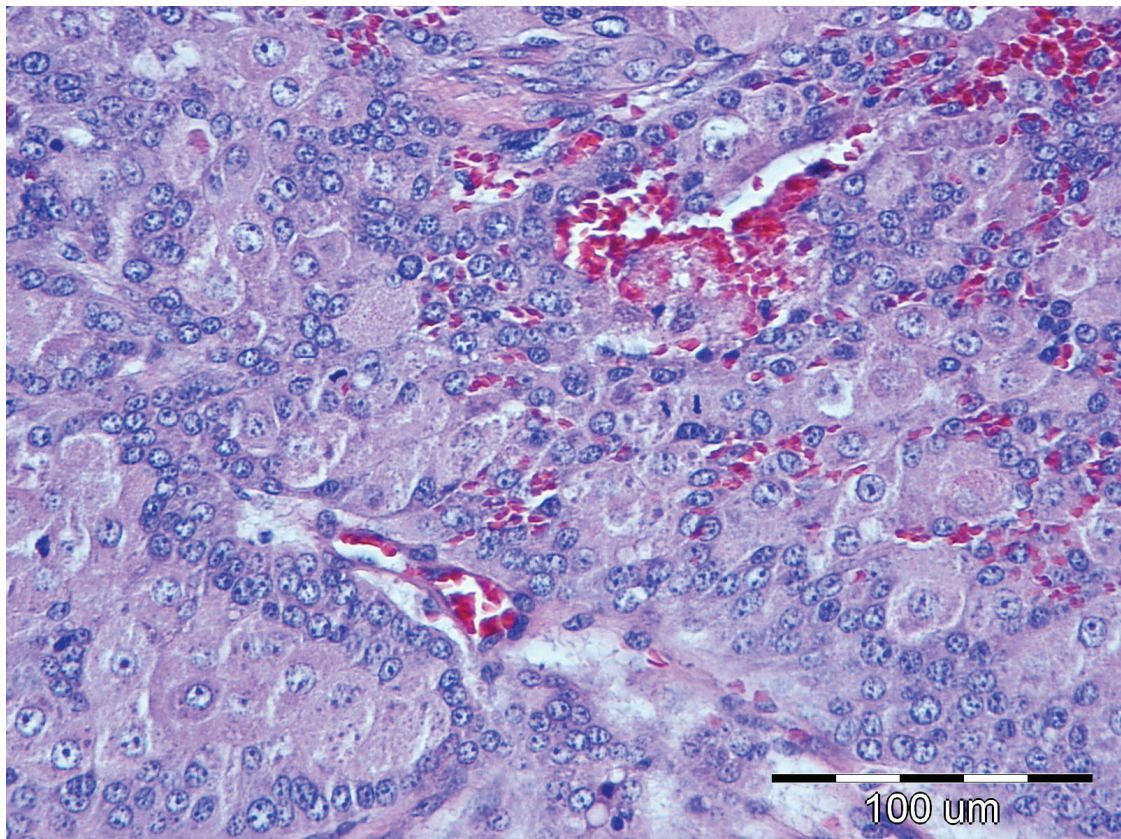
Slika 3. Adenom cirkumanalnih žlijezdi, pas, H&E, 40X



Slika 4. Epiteliom cirkumanalnih žlijezdi, pas, H&E, 40X

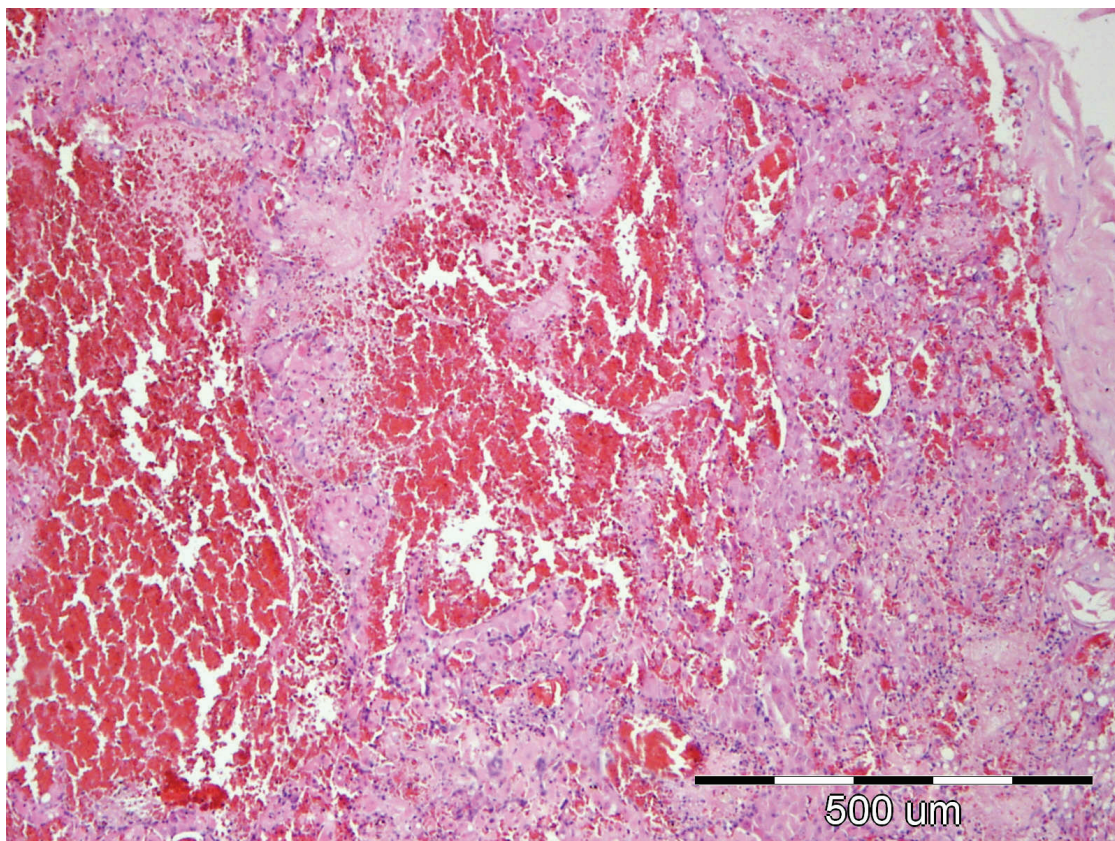


Slika 5. Dobro diferencirani karcinom cirkumanalnih žlijezdi, pas, H&E, 40X

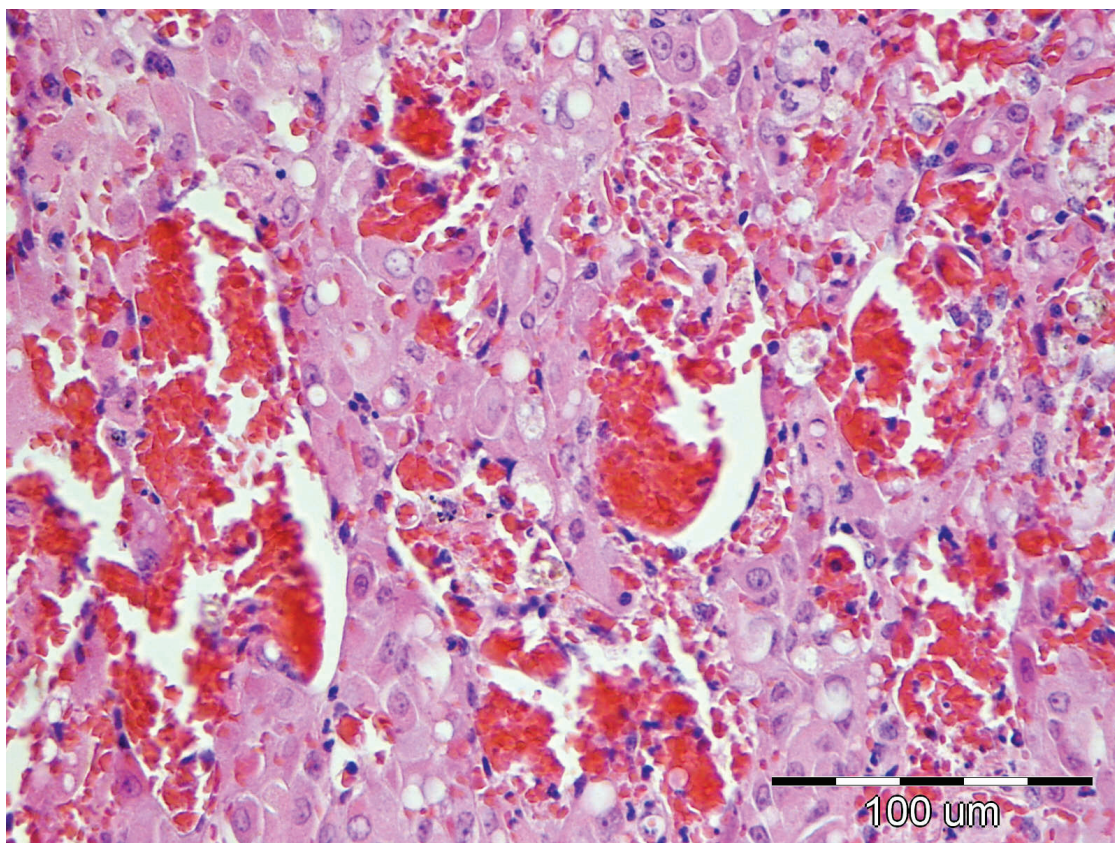


Slika 6. Slabo diferencirani karcinom cirkumanalnih žlijezdi, pas, H&E, 40X

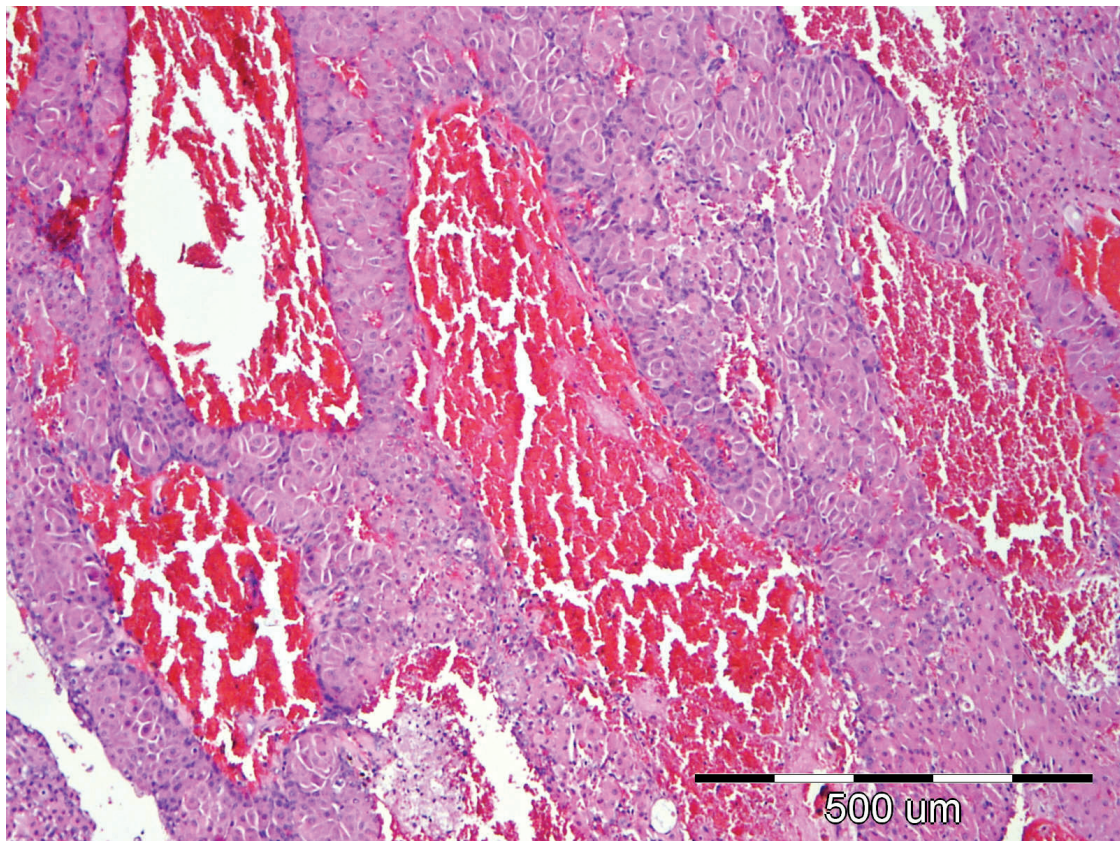
Angiomatoidna varijanta tumora primijećena je u devet od ukupno 54 tumora (16,67%), ili detaljnije u tri od 15 adenoma (20%), jednom od 11 epitelioma (9,1%), četiri od 21 dobro diferencirana karcinoma (19,05%), te jednom od sedam slabo diferenciranih karcinoma (14,29%). Primjeri histološkog izgleda ovih varijanti dati su na slikama 7-9. Prosječna dob pasa od kojih su na razudbi izuzete normalne cirkumanalne žlijezde je bila 2.37 godina, dok je dob pasa pri pojavi tj. uklanjanju tumora bila kao što slijedi: adenomi – 8.13; epiteliomi – 10.91; dobro diferencirani karcinomi – 11.25; slabo diferencirani karcinomi – 12.29. Najzastupljenije pasmine pasa u istraživanju su bile: mješanac (17); pudl (6); koker španijel, zlatni retriever, Njufaundlender, pekinezer, sibirski haski (sve po 3). Po spolu, u istraživanju je bilo devet uzoraka podrijetlom od ženskih pasa i 55 uzoraka od muških pasa (detaljniji prikaz po spolu i dijagnozama je predložen u tablici 1.).



Slika 7. Adenom cirkumanalnih žlijezdi – angiomatoidna varijanta, pas, H&E, 10X



Slika 8. Adenom cirkumanalnih žlijezdi – angiomatoidna varijanta, pas, H&E, 40X



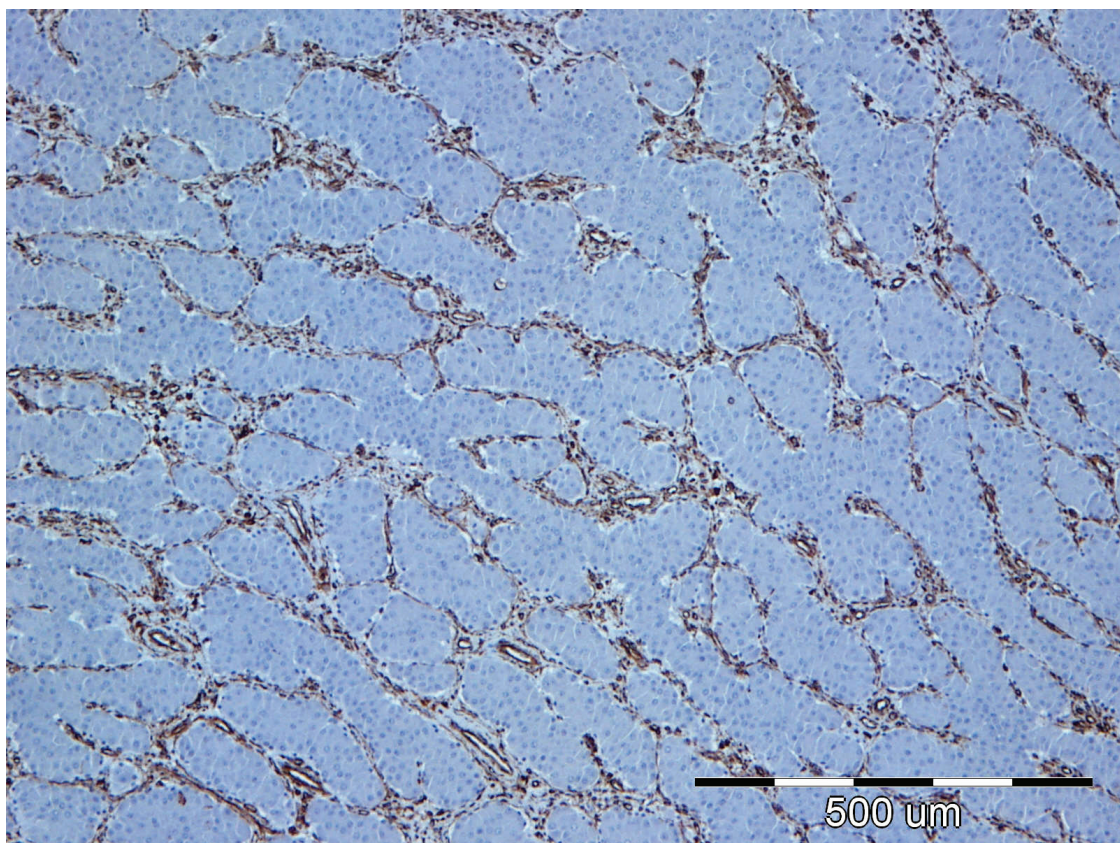
Slika 9. Dobro diferencirani karcinom cirkumanalnih žlijezdi – angiomatoidna varijanta, pas, H&E, 10X

5.2. MARKIRANJE IMUNOHISTOKEMIJSKIM BILJEZIMA

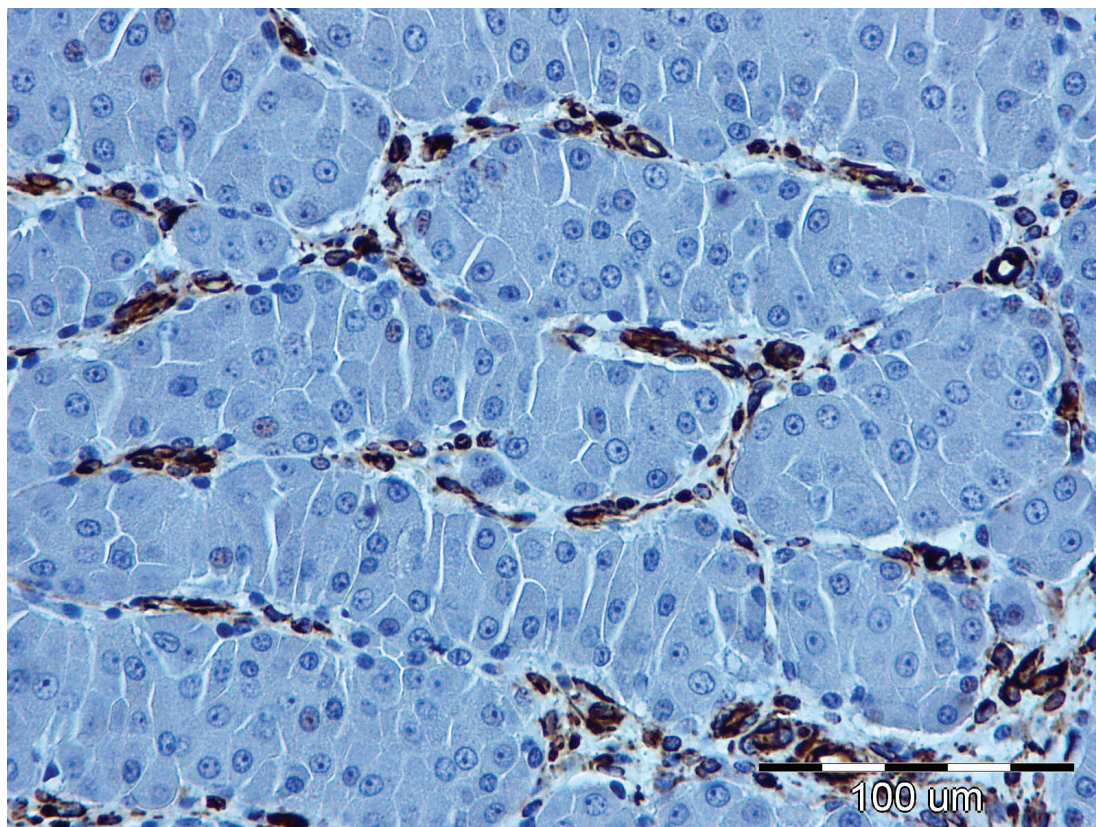
5.2.1. Vimentin

Pozitivna imunohistokemijska reakcija na vimentin se očitovala bojenjem citoplazmi bazaloidnih (rezervnih) ili hepatoidalnih (zrelih) stanica normalnih žlijezdi ili tumora. Pri tom valja naglasiti da je na svim preparatima ovo bojanje markiralo i vezivnotkivnu stromu tumora. Na slikama 10. i 11. vidljivo je jedno karakteristično markiranje vimentinom u adenoma, a na slikama 12. i 13. karakteristično markiranje u epitelioma. Intenzitet bojenja je varirao od slabe do jake reakcije, a bilo je preparata bez reakcije uopće. Općenito se može reći da je intenzitet bojenja bio veći u malignijim oblicima tumora, detaljne vrijednosti medijana i moda intenziteta bojenja za skupine tumora i normalne CŽ su prikazane u tablici 2. Proširenost bojenja također je varirala, te je također bila izraženija u malignijim oblicima tumora (tablica 2). S obzirom da se vrijednost markiranja za svaki pojedini slučaj iskazivao kao umnožak intenziteta i proširenosti bojenja, logično je da je ona opet bila viša

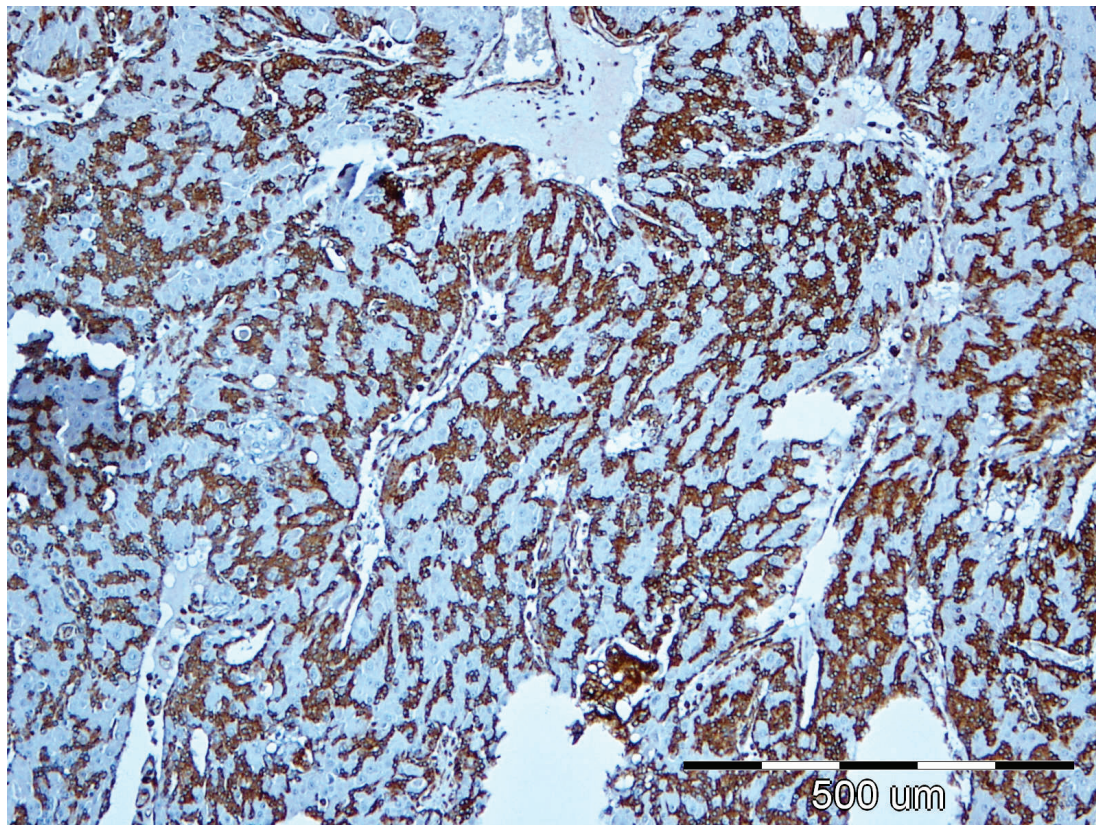
u malignijih oblika tumora. Tako je medijan markiranja vimentinom za skupinu normalnih CŽ iznosila 1; za adenome 2.5; za epiteliome 3.5; za dobro diferencirane karcinome 2.5; za slabo diferencirane karcinome 6 (tablica 2.). S obzirom na relativno maleni broj uzoraka pojedinačnih skupina tumora i normalnih žlijezdi, nismo bili u mogućnosti Hi kvadrat testom provjeriti statističku značajnost u njihovoj pojedinačnoj razlici u markiranju vimentinom. Iz tog razloga su skupine tumora i normalnih žlijezda, te vrijednosti markiranja objedinjene na dva različita načina kao što je prikazano u tablicama 3 i 4. Kao što je iz navedenih tablica vidljivo, razlike između združene skupine normalnih žlijezdi, adenoma i epitelioma te združene skupine karcinoma su signifikantne ($p= 5,65 \times 10^{-4}$), isto kao i između združene skupine normalnih žlijezdi i adenoma te združene skupine epitelioma, dobro i slabo diferenciranih karcinoma ($p= 5,73 \times 10^{-6}$). Koristeći Goodman i Kruskal Gamma statistiku u prvom načinu združivanja stupanj povezanosti varijabli je iznosio 0,688, dok je u drugom načinu združivanja on iznosio 0,898.



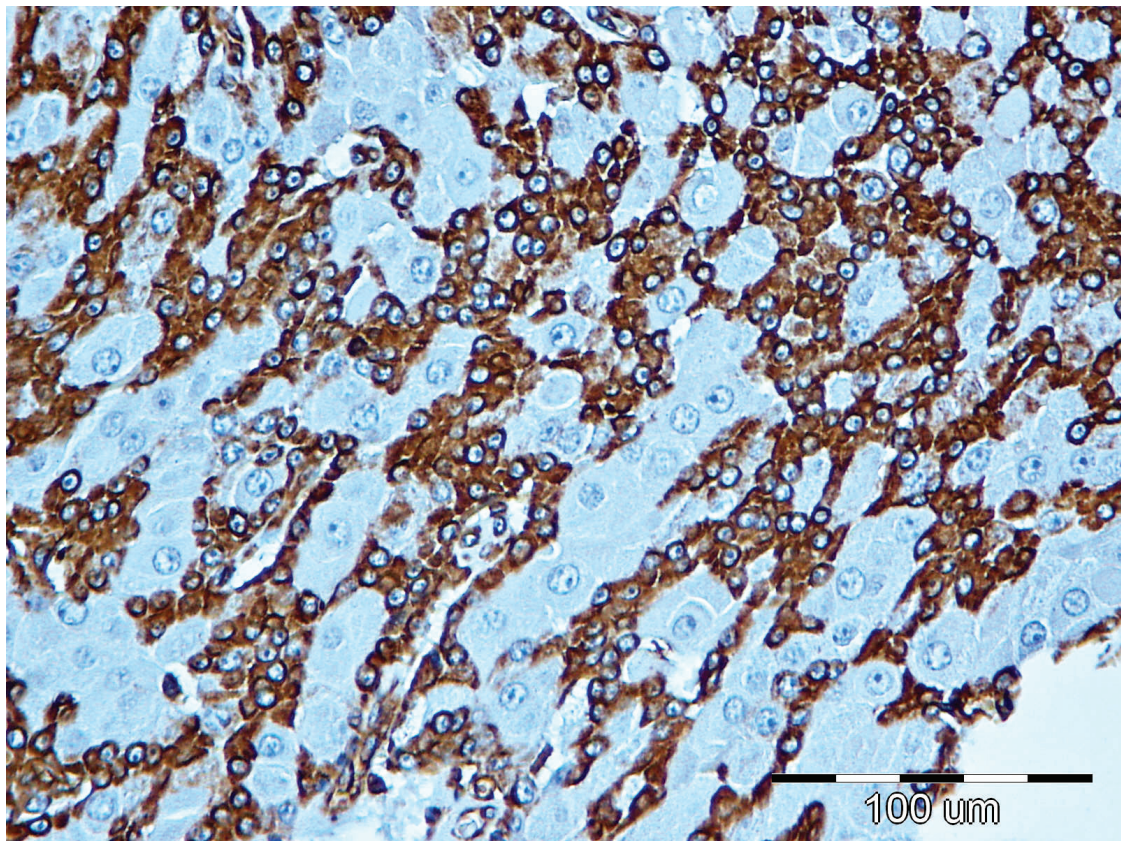
Slika 10. Adenom cirkumanalnih žlijezdi, IHC – vimentin, 10X, pozitivno markiranje je vidljivo samo unutar vezivnotkivne strome tumora



Slika 11. Adenom cirkumanalnih žlijezdi, IHC – vimentin, 40X, isti slučaj kao i iz slike 10.



Slika 12. Epiteliom cirkumanalnih žlijezdi, IHC – vimentin, 10X; osim strome pozitivno su se markirale i brojne bazaloidne te pojedine hepatoidalne stanice



Slika 13. Epiteliom cirkumanalnih žlijezdi, IHC – vimentin, 40X; isti slučaj kao i iz slike 12.

Tablica 2. Intenzitet, proširenost te ukupna vrijednost markiranja vimentinom u odnosu na histološki tip tumora tj. normalne žlijezde

	Intenzitet bojenja (A)		Proširenost bojenja (B)		Vrijednost markiranja (AxB)	
	Medijan	Mod (najčešća vrijednost)	Medijan	Mod (najčešća vrijednost)	Medijan	Mod (najčešća vrijednost)
Normalna CŽ	1	1	0.5	0	1	0
Adenom	1.5	2	1	0	2.5	0
Epiteliom	2	3	1.5	0	3.5	0
Dobro dif. karcinom	2	2 i 3	1.5	1	2.5	3 i 6
Slabo dif. karcinom	2.5	2	3	3	6	6

Tablica 3. Prikaz prvog načina objedinjavanja rezultata markiranja vimentinom radi mogućnosti provedbe valjanog Hi kvadrat testa (epiteliomi su ovdje pridodani skupini normalnih žlijezdi i adenoma) te vrijednosti P značajnosti i povezanosti Gamma statistikom.

	Vrijednost markiranja vimentinom			UKUPNO
	0-2	3-4	6-12	
Normalne žlijezde, adenomi i epiteliomi	27	4	5	36
Dobro i slabo diferencirani karcinomi	7	9	11	27
UKUPNO	34	13	16	63*
P vrijednost signifikantnosti razlika između gore navedenih skupina	5,65 x 10 ⁻⁴			
Povezanost (Gamma statistika)	0,688			

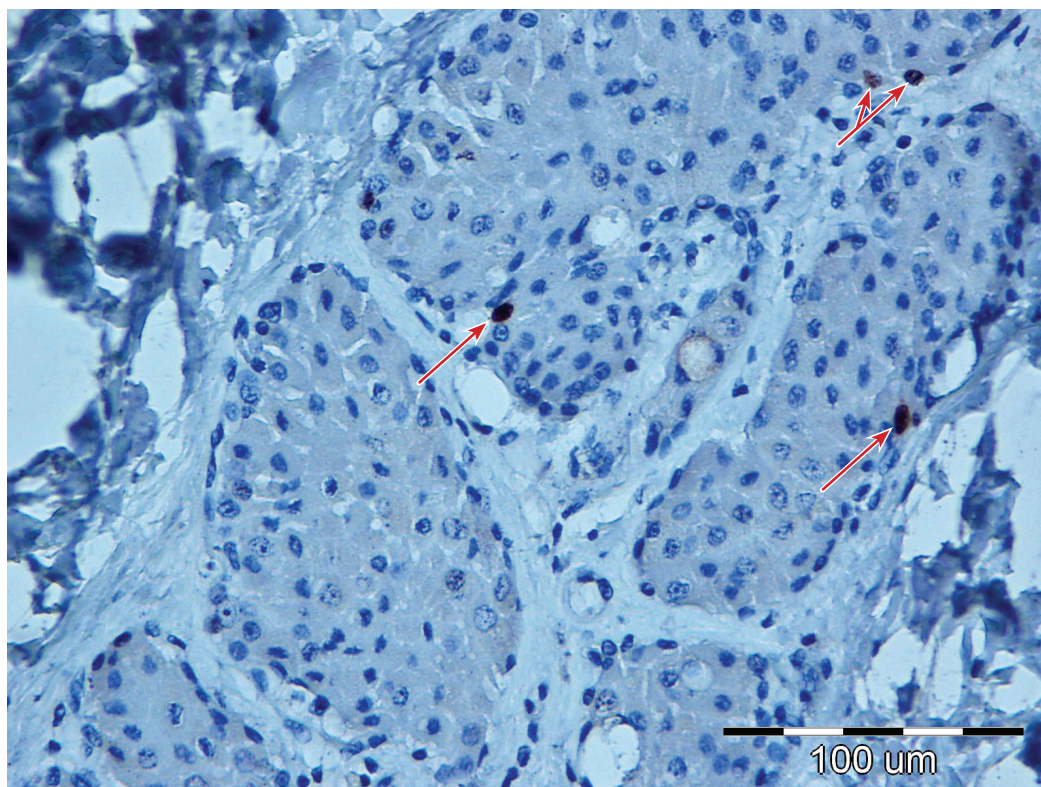
Tablica 4. Prikaz drugog načina objedinjavanja rezultata markiranja vimentinom radi mogućnosti provedbe valjanog Hi kvadrat testa (epiteliomi su ovdje pridodani skupini dobro i slabo diferenciranih karcinoma) te vrijednosti P značajnosti i povezanosti Gamma statistikom.

	Vrijednost markiranja vimentinom			UKUPNO
	0-2	3-4	6-12	
Normalne žlijezde i adenomi	23	1	1	25
Epiteliomi, dobro i slabo diferencirani karcinomi	11	12	15	38
UKUPNO	34	13	16	63*
P vrijednost signifikantnosti razlika između gore navedenih skupina	5,73 x 10 ⁻⁶			
Povezanost (Gamma statistika)	0,890			

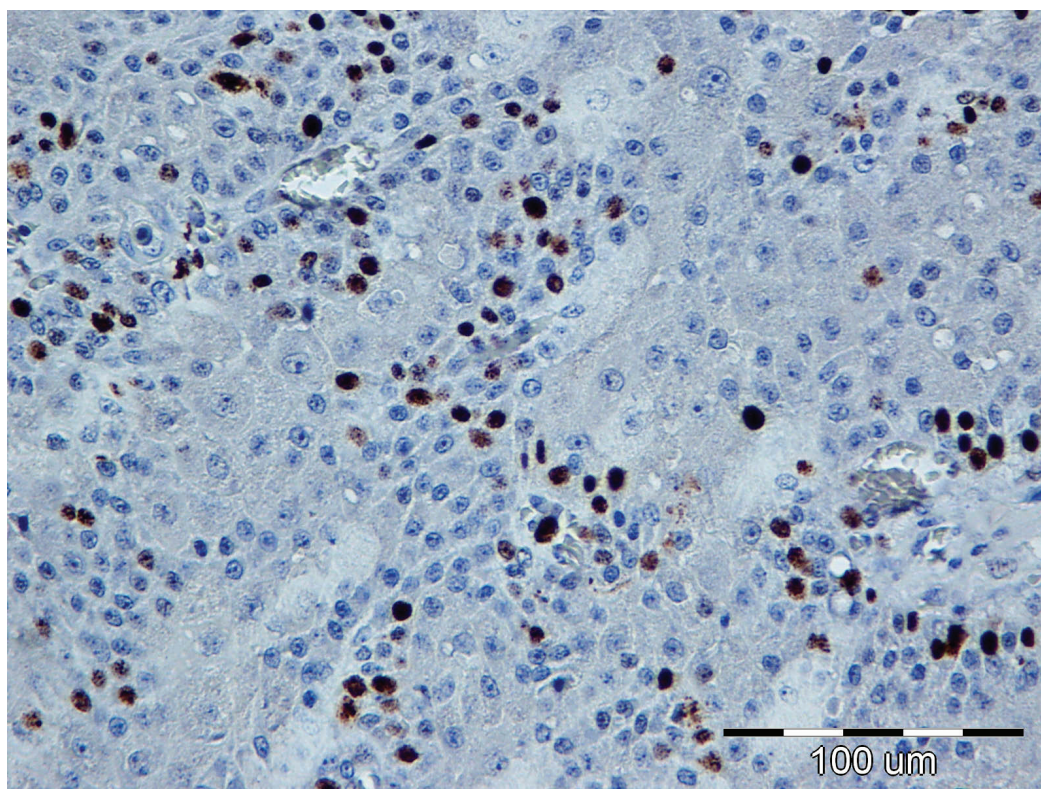
* Zbog proceduralne greške, markiranje vimentinom na jednom uzorku slabo diferenciranih karcinoma nije uspjelo, tako da se umjesto s 64 raspolagalo sa ukupno 63 uzoraka markiranih vimentinom.

5.2.2. Ki-67

Pozitivna reakcija na ovaj marker očitovale se bojanjem jezgara unutar stanica normalnih žlijezdi ili stanica tumora (slike 14. i 15.). Iako su u svim uzorcima uočene jezgre sa reakcijom na Ki-67, udio tj. postotak stanica koji je reagirao je bio različit s obzirom na histološki tip tumora tj. između tumora općenito i normalnih cirkumanalnih žlijezdi. Postotak pozitivno obilježenih stanica rastao je od normalnih žlijezdi prema slabo diferenciranim tumorima. Tako je prosječan postotak pozitivno markiranih stanica bio unutar normalnih žlijezdi 5,67%; adenoma 4,89%; epitelioma 14,44%; dobro diferenciranih karcinoma 16,44%; slabo diferenciranih karcinoma 20,76%. U tablici 5. te na slici 16. prikazane su ove vrijednosti, kao i pripadajuće vrijednosti standardne greške. Analizom varijance dobila se za ove rezultate vrijednost $p=0,000007$. Pojedinačno gledano, koristeći Tukey HSD test utvrđena je značajna ($p < 0.05$) razlika u ekspresiji Ki-67 između skupina normalnih žlijezdi i skupina bilo kojeg karcinoma (dobro ili loše diferenciranog). Značajne razlike između ovog svojstva su utvrđene i između skupine adenoma i epitelioma te adenoma i skupina bilo kojeg karcinoma. Vrijednosti Pearsonovog koeficijenta korelacije između histološkog tipa tumora (ili normalne cirkumanalne žlijezde) i vrijednosti ekspresije Ki-67 je iznosio 0,531, dok je pak vrijednost Spearmanovog koeficijenta korelacije iznosio 0,677.



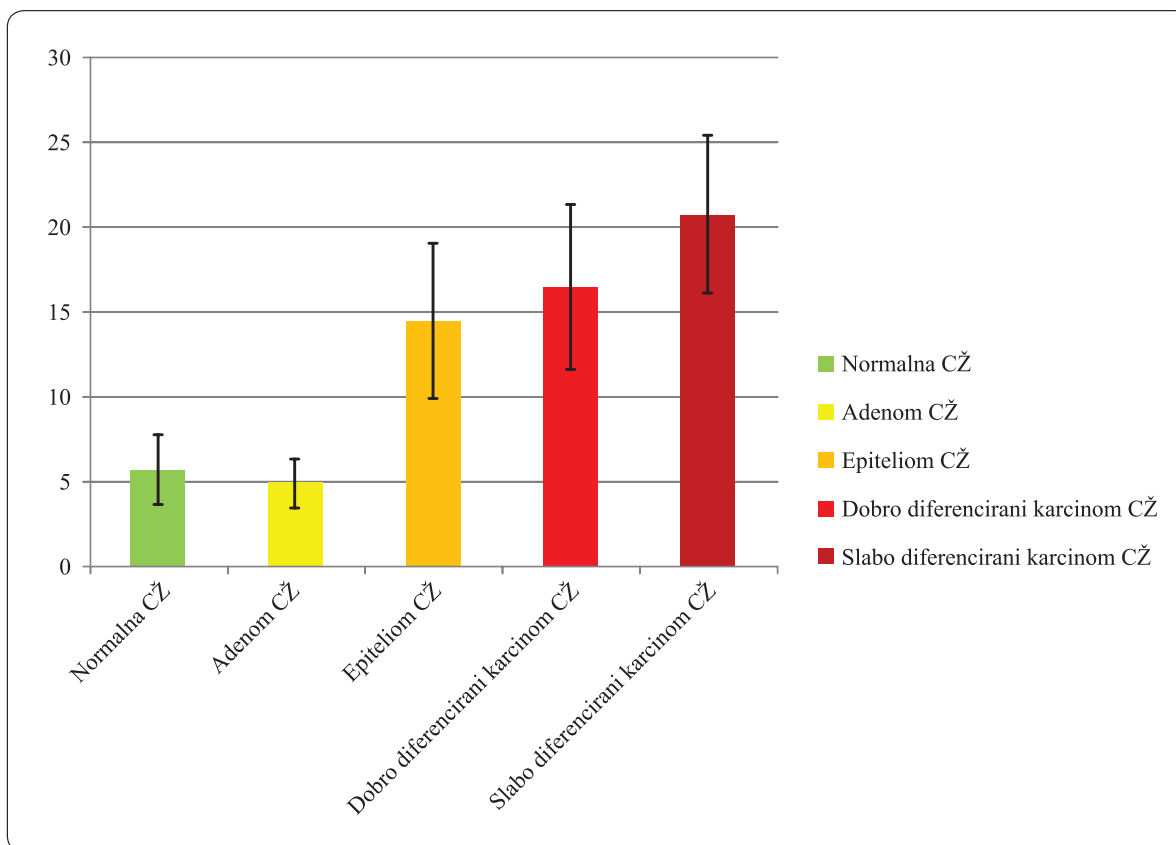
Slika 14. Normalna cirkumanalna žlijezda, IHC – Ki-67, 40X; strelice ukazuju na 4 pozitivno markirane jezgre, dok su sve ostale jezgre nemarkirane



Slika 15. Slabo diferencirani karcinom cirkumanalne žlijezde; IHC-Ki-67; 40X; preko 20% jezgara stanica tumora je pozitivno reagiralo na biljeg

Tablica 5. Postotak pozitivnih stanica na Ki-67 i pripadajuća standardna greška s obzirom na histološki tip tumora tj. normalne žlijezde

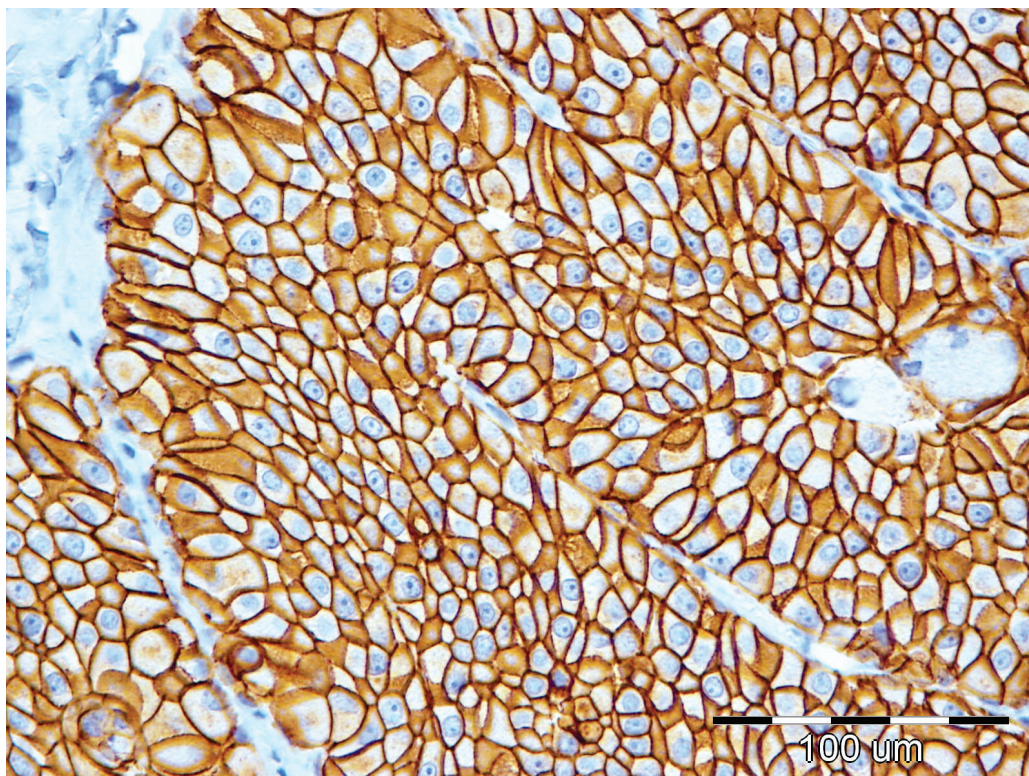
	Normalna CŽ	Adenom CŽ	Epiteliom CŽ	Dobro diferencirani karcinom CŽ	Slabo diferencirani karcinom CŽ
Prosječan postotak pozitivno markiranih stanica	5,67	4,89	14,44	16,44	20,76
Standardna greška (postotni bodovi)	1,03	0,72	2,27	2,43	2,33



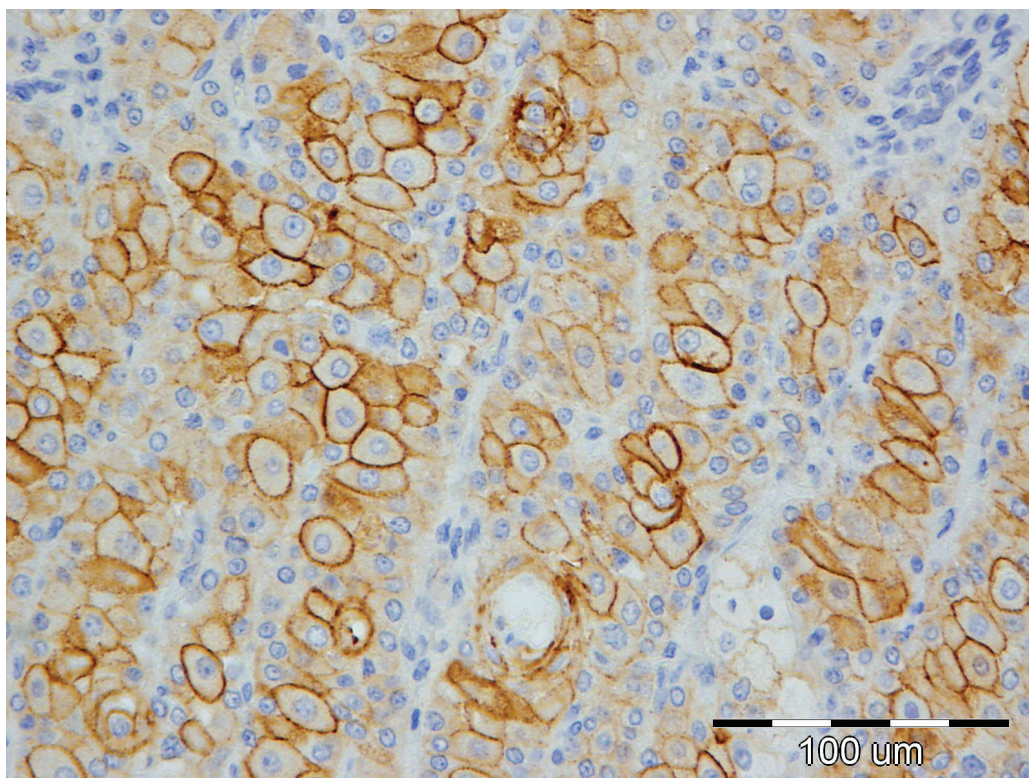
Slika 16. Grafički prikaz procjene parametara srednjih postotaka markiranja sa Ki-67 za skupine tumora i normalne cirkumanalne žlijezde; crna mjerka na vrhu svakog stupca označava vrijednost dvostruke standardne greške tj. interval 95% pouzdanosti nalaza srednje vrijednosti

5.2.3. E-kadherin

Svi pretraživani uzorci su pokazivali pozitivnu reakciju na E-kadherinski biljeg. Primjer ovog bojanja prikazan je na slikama 17. i 18. Malene su se razlike uočavale tek u postotku imunopozitivnih stanica koji je općenito bio vrlo visok, u većini slučajeva preko 90%. Intenzitet bojenja bilo citoplazmi ili membrana je varirao, te je usporediv između različitih histoloških tipova tumora. Ipak, zamjetno je da je za skupinu slabo diferenciranih karcinoma bio najniži. U Tablici 6. iznijete su detaljne vrijednosti za intenzitet bojenja citoplazmi i membrana različitih tipova tumora te normalnih cirkumanalnih žlijezdi kao i za postotak imunopozitivnih stanica. Koristeći HSD Tukey test nisu zamijećene signifikantne razlike u vrijednosti postotaka imunopozitivnih stanica između različitih histoloških tipova tumora ili normalnih žlijezdi.



Slika 17. Adenom cirkumanalnih žlijezdi, IHC – E-kadherin, 40X; izraženo bojanje membrana te nešto slabije bojanje citoplazmi tumorskih stanica



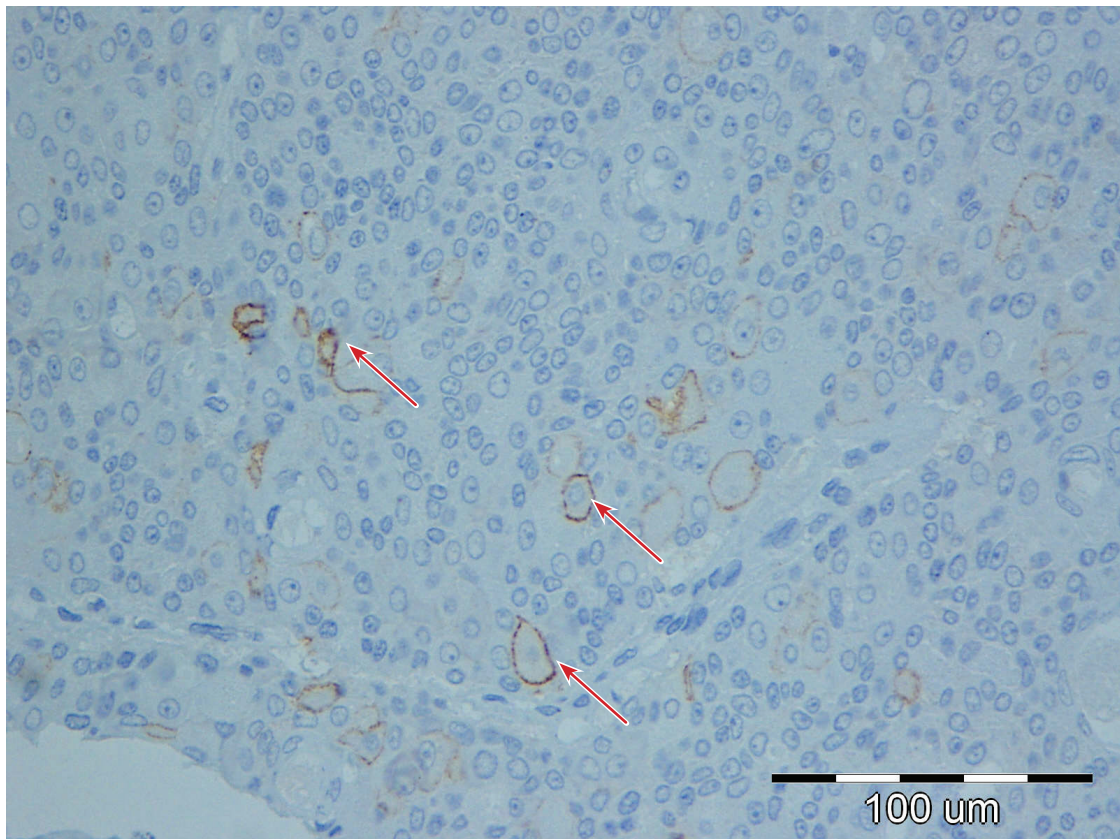
Slika 18. Slabo diferencirani karcinom cirkumanalnih žlijezdi, IHC – E-kadherin, 40X; raznoliko bojanje membrana i citoplazmi tumorskih stanica (od potpunog izostanka do izraženog bojanja).

Tablica 6. Intenzitet bojenja te postotak imunopozitivnih stanica na E-kadherin s obzirom na histološki tip tumora tj. normalne žlijezde

	Intenzitet bojenja membrane		Intenzitet bojenja citoplazme		Postotak imunopozitivnih stanica (srednja vrijednost)
	Medijan	Mod (najčešća vrijednost)	Medijan	Mod (najčešća vrijednost)	
Normalna CŽ	2	3	2	2	99,96
Adenom	2	3	1,5	2	100
Epiteliom	2	2	2	2	90,45
Dobro dif. karcinom	2	2	1,5	2	94,76
Slabo dif. karcinom	2	1	1,5	2	88,57

5.2.4. N-kadherin

Možemo reći da su svi pretraživani uzorci bili negativni na N-kadherin. Točnije, ni u jednoj skupini nije utvrđen prosječni postotak imunopozitivnih stanica veći od 1%. Tako je za normalne žlijezde i adenome on iznosio 0,44%, za epiteliome 0,84%, za dobro diferencirane karcinome 0,43%, te za slabo diferencirane karcinome 0,24%. Razlike između ovih vrijednosti za navedene skupine koristeći HSD Tukey test su se pokazale nesignifikantne. Na slici 19. prikazujemo jedini tumor (epiteliom) sa postotkom imunopozitivnih stanica višim od 1% (5,4%).



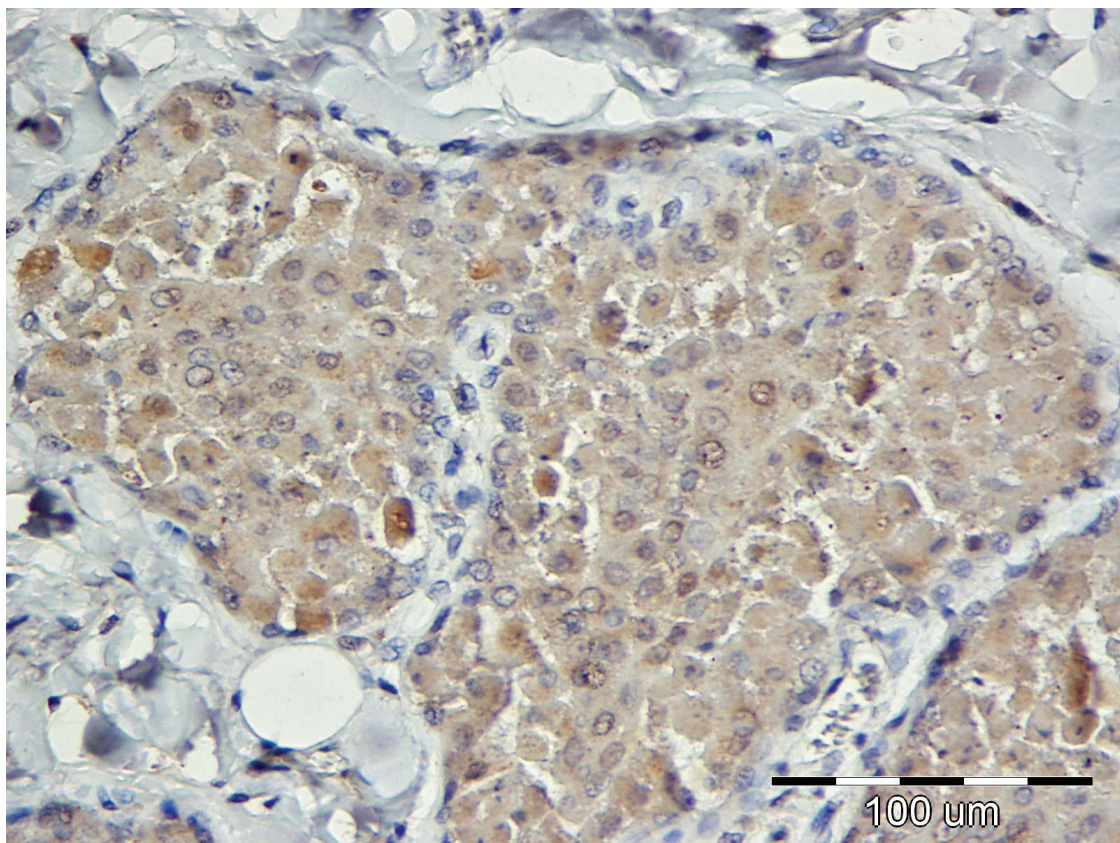
Slika 19. Epiteliom cirkumanalnih žlijezdi, IHC – N-kadherin, 40X; crvenom strelicom označeno nekoliko tumorskih stanica sa izraženije markiranom membranom, na slici nalazimo još pozitivnih stanica, no sa reakcijom manjeg intenziteta.

5.2.5. Estrogen receptor α

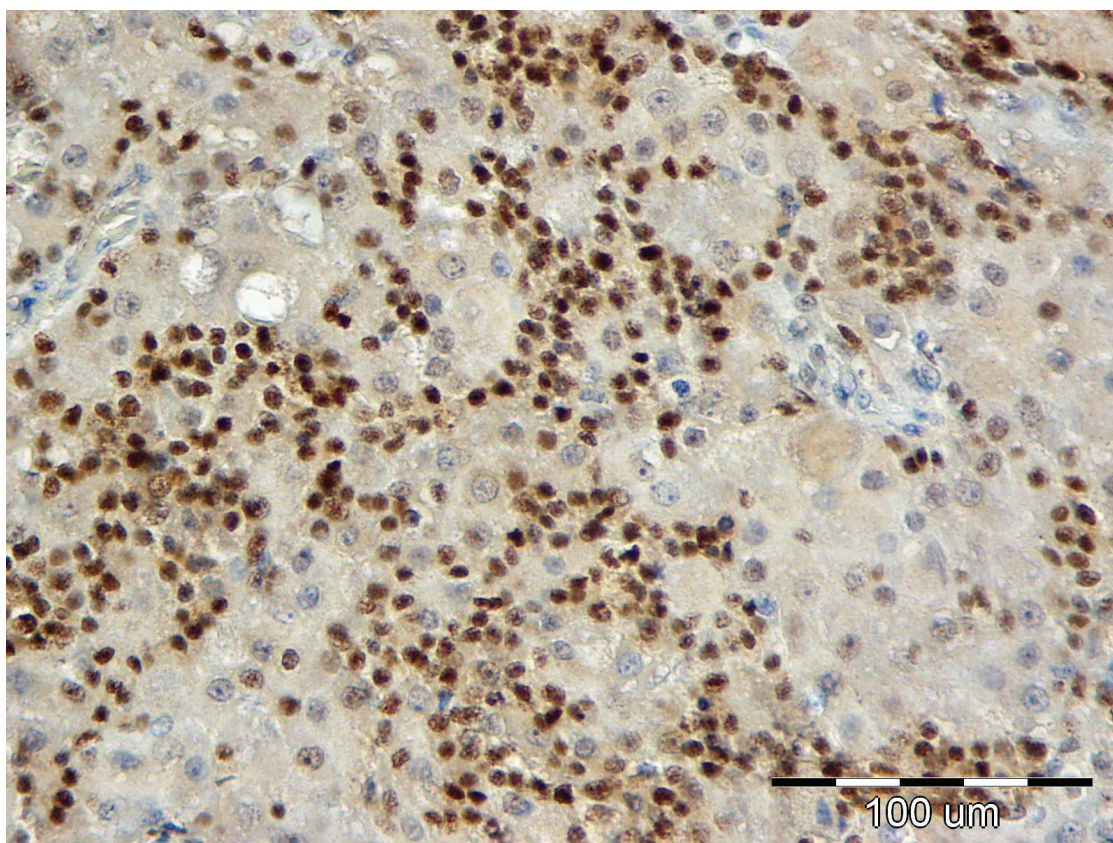
Pozitivna imunohistokemijska reakcija na ER α (vidljiva bojenjem jezgara normalnih i tumorski promijenjenih epitelih stanica) bila je prisutna u 6 od 9* normalnih žlijezdi (66,67%), 14 od 15 adenoma (93,33%), 10 od 10* epitelioma (100%), 21 od 21 dobro diferenciranog karcinoma (100%), te u 5 od 7 (71,42%) slabo diferenciranih karcinoma. Napominjemo pri tom da je u praktički svim uzorcima bilo prisutno slabo do umjereno pozadinsko nespecifično bojanje citoplazme većine hepatoidalnih stanica (Slika 20. i 21.). Ukupna vrijednost markiranja (umnožak intenziteta i proširenosti) su dosta varirali, pa je tako medijan ukupnog markiranja za normalne žlijezde bio 2; za adenome 3; za epiteliome 3,5; za dobro diferencirane karcinome 3,5; te za slabo diferencirane karcinome 2,5. Detaljne vrijednosti intenziteta i proširenosti bojanja po histološkom tipu tumora tj. za normalne žlijezde su date u Tablici 7. Jednako kao i kod vimentina, kategorijsko stupnjevanje vrijednosti markiranja s ER α , te relativno maleni broj uzoraka pojedinačnih skupina tumora i normalnih žlijezdi, nisu nam dozvoljavali provjeru statističke značajnosti u njihovoj

pojedinačnoj razlici u markiranju ovim protutijelom. Iz tog razloga su skupine tumora i normalnih žlijezda, te vrijednosti markiranja objedinjene na dva različita načina (jednako kao što je učinjeno i za vimentin), što je prikazano u tablicama 8. i 9. Iz navedenih tablica je vidljivo da nema signifikantne razlike između združene skupine normalnih žlijezdi, adenoma i epitelioma te združene skupine karcinoma ($p=0,0785$), dok između združene skupine normalnih žlijezdi i adenoma te združene skupine epitelioma te dobro i slabo diferenciranih karcinoma signifikantna razlika ipak postoji ($p=0,0205$). U donjem slučaju je koristeći Goodman i Kruskalovu Gamma statistiku izračunat stupanj povezanosti varijabli od 0,578.

Slike 20. i 21. prikazuju obrasce izgleda reakcije ovog protutijela kod normalne cirkumanalne žlijezde i dobro diferenciranog karcinoma.



*Slika 20. Normalna cirkumanalna žlijezda, IHC – Estrogen receptor α ; 40X;
Uočljivo umjereno pozadinsko nespecifično bojanje citoplazme hepatoidalnih stanica.
Primijetite da jezgre stanica nisu pozitivno reagirale.*



Slika 21. Dobro diferencirani karcinom cirkumanalne žlijezde, IHC – Estrogen receptor α , 40X; pored slabijeg nespecifičnog pozadinskog bojanja citoplazme hepatoidalnih stanica jasno naznačeno pozitivno markiranje jezgara većine stanica.

Tablica 7. Intenzitet, proširenost te ukupna vrijednost markiranja Estrogen receptorom α u odnosu na histološki tip tumora tj. normalne žlijezde

	Intenzitet bojenja (A)		Proširenost bojenja (B)		Vrijednost markiranja (AxB) – medijan
	Medijan	Mod (najčešća vrijednost)	Medijan	Mod (najčešća vrijednost)	
Normalna CŽ	1,5	1	1	1	1
Adenom	1,5	2	1,5	3	6
Epiteliom	2	2	2	3	6
Dobro dif. karcinom	2	2	2	3	6
Slabo dif. karcinom	1,5	2	1,5	2	4

Tablica 8. Prikaz prvog načina objedinjavanja rezultata markiranja ER- α radi mogućnosti provedbe valjanog Hi kvadrat testa (epiteliomi su ovdje pridodani skupini normalnih žlijezdi i adenoma)

	Vrijednost markiranja ER- α		UKUPNO
	0-3	4-9	
Normalne žlijezde, adenomi i epiteliomi	13	21	34
Dobro i slabo diferencirani karcinomi	5	23	28
UKUPNO	18	44	62*
P vrijednost signifikantnosti razlika između gore navedenih skupina	0,0785		

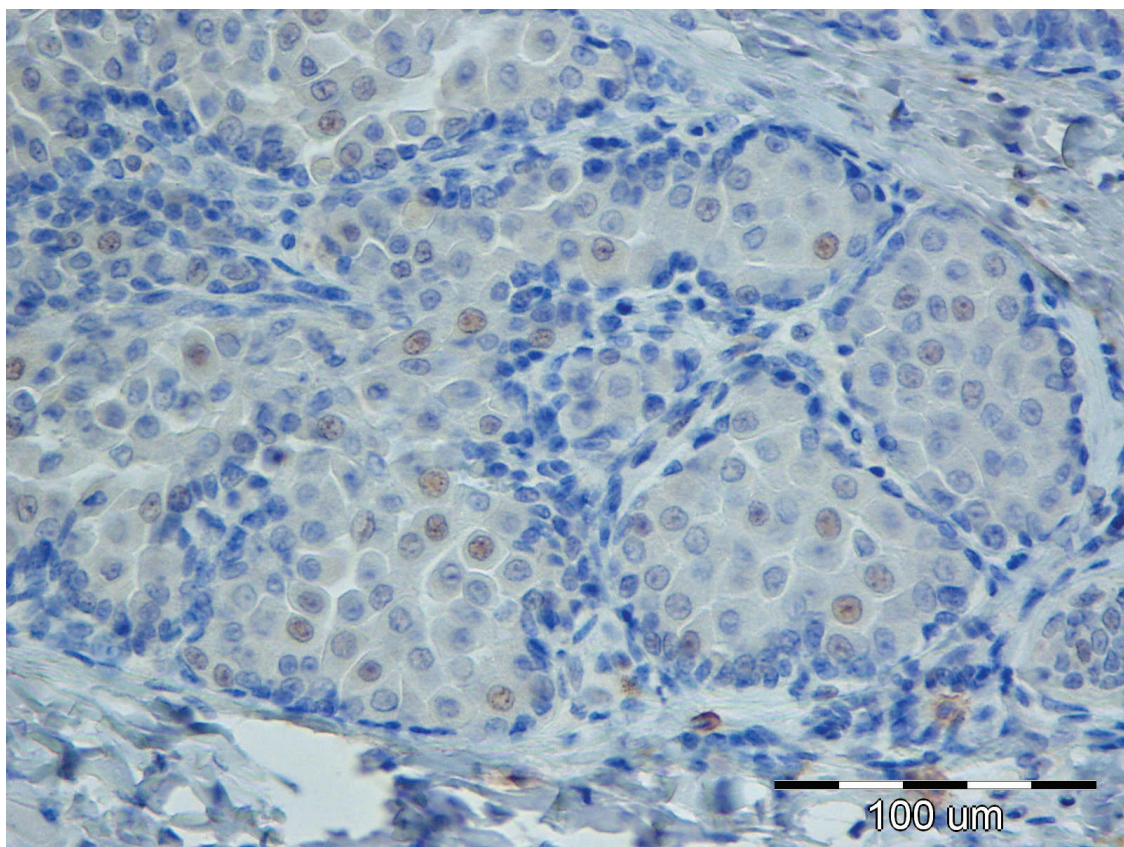
Tablica 9. Prikaz drugog načina objedinjavanja rezultata markiranja ER- α radi mogućnosti provedbe valjanog Hi kvadrat testa (epiteliomi su ovdje pridodani skupini dobro i slabo diferenciranih karcinoma)

	Vrijednost markiranja ER- α		UKUPNO
	0-3	4-9	
Normalne žlijezde i adenomi	11	13	24
Epiteliomi, dobro i slabo diferencirani karcinomi	7	31	38
UKUPNO	18	44	62*
P vrijednost signifikantnosti razlika između gore navedenih skupina	0,0205		

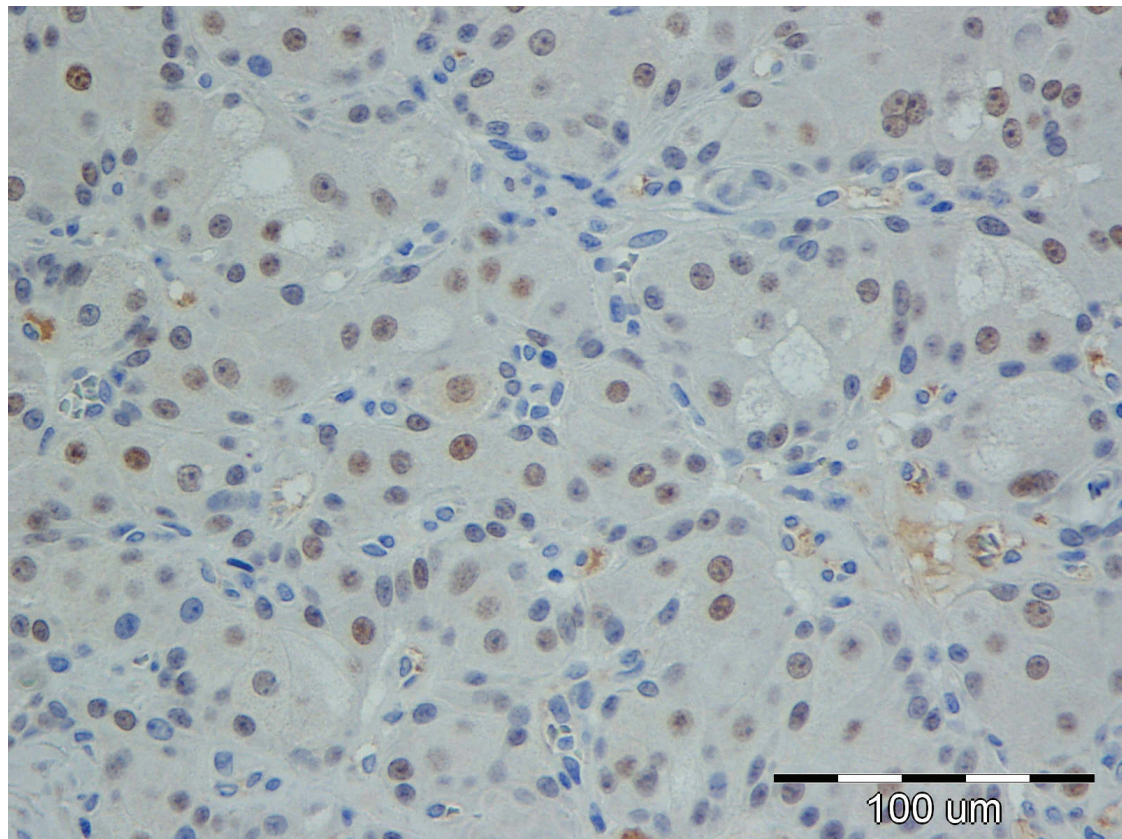
* Po jedan uzorak normalne cirkumanalne žlijezde te epitelioma su zbog proceduralne greške bili nepodesni za procjenu imunohistokemijske reakcije

5.2.6. Androgen receptor

Pozitivna reakcija na ovaj biljeg očitovala se bojanjem jezgara normalnih i tumorski promijenjenih stanica. Od svih uzoraka, samo je u jednoj normalnoj cirkumanalnoj žlijezdi te u jednom slabo diferenciranom karcinomu u potpunosti izostala reakcija na ovaj biljeg. U svim ostalim uzorcima našla se barem minimalna pozitivnost, s tim da je intenzitet reakcije često bio relativno nizak. Primjeri izgleda ovih imunohistokemijskih reakcija prikazani su na slikama 22. i 23. Prosječne vrijednosti ekspresije ovog biljega po histološkom tipu tumora tj. u normalnih žlijezdi je kao što slijedi: normalne žlijezde – 10,63%; adenomi – 26,63%; epiteliomi – 18,71%; dobro diferencirani karcinomi 24,56%; slabo diferencirani karcinomi 21,94%. Ove vrijednosti su sa pripadajućim vrijednostima standardne greške izražene tablično (tablica 10.) te u grafičkom prikazu (Slika 24.). Koristeći Tukey HSD test nisu utvrđene značajne razlike po skupinama (tipovima tumora tj. normalnih žlijezdi) između prosječnog postotka stanica pozitivnih na androgen receptor.



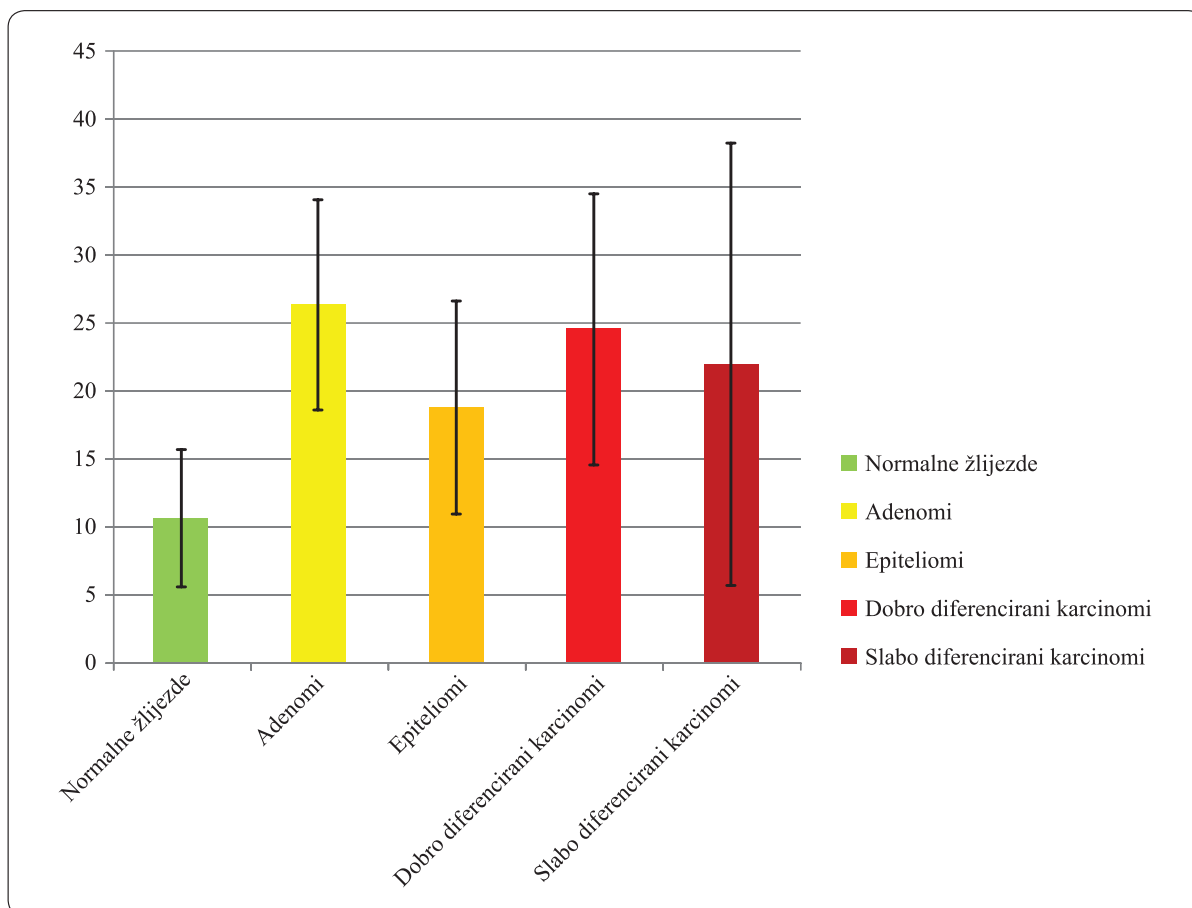
Slika 22. Normalna cirkumanalna žlijezda, IHC – Androgen receptor, 40X; ekspresija AR nešto manja od 10%



Slika 23. Dobro diferencirani karcinom cirkumanalne žlijezde, IHC – Androgen receptor, 40X; ekspresija AR oko 75%

Tablica 10. Postotak pozitivnih stanica na Androgen receptor i pripadajuća standardna greška s obzirom na histološki tip tumora tj. normalne žlijezde

	Normalna CŽ	Adenom CŽ	Epiteliom CŽ	Dobro diferencirani karcinom CŽ	Slabo diferencirani karcinom CŽ
Prosječan postotak pozitivno markiranih stanica	10,63	26,63	18,71	24,56	21,94
Standardna greška (postotni bodovi)	2,51	3,89	3,91	4,97	8,12

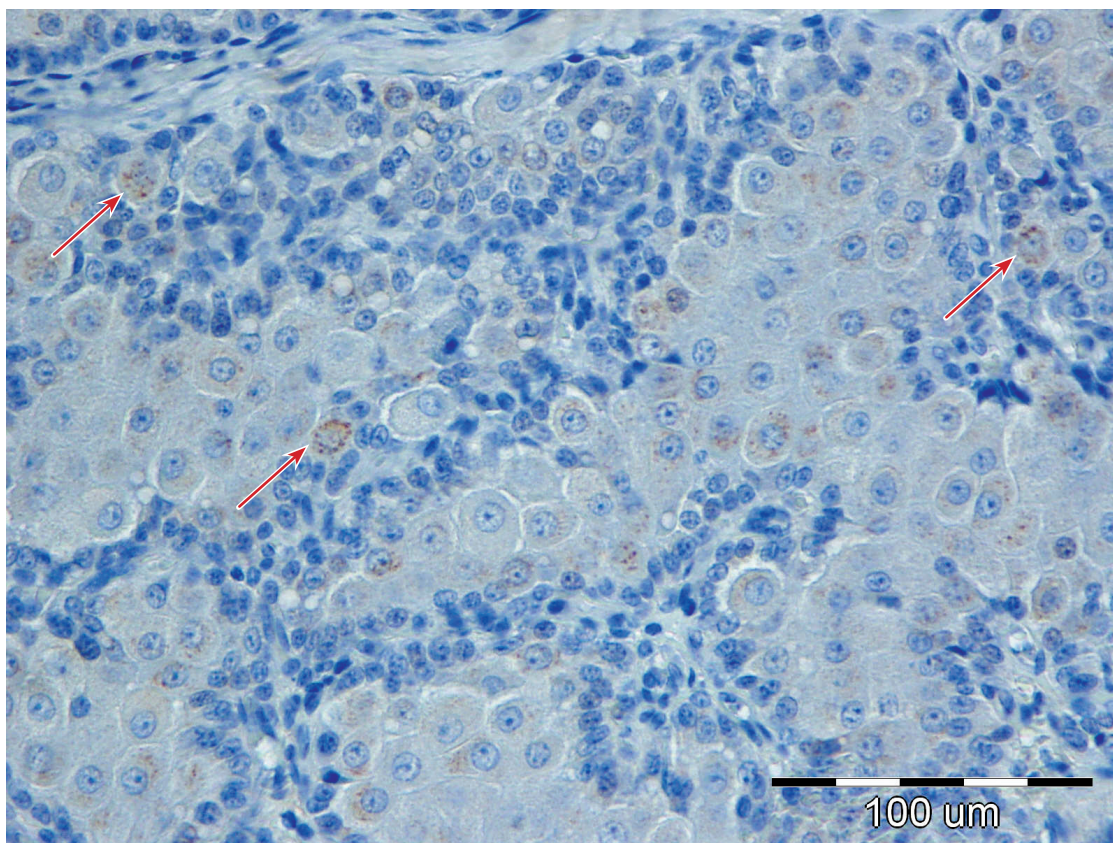


Slika 24. Grafički prikaz procjene parametara srednjih postotaka markiranja sa androgen receptorom; crna mjerka na vrhu svakog stupca označava vrijednost dvostruke standardne greške tj. interval 95% pouzdanosti nalaza srednje vrijednosti

5.2.7. Matriksalna metaloproteinaza 9

Pozitivna reakcija na ovaj biljeg očitovala se razmjerno slabim bojanjem citoplazmi normalnih ili tumorski promijenjenih stanica cirkumanalnih žlijezdi. Ovakva pozitivna reakcija primijećena je u jednog od deset uzoraka normalnih cirkumanalnih žlijezdi (10%), tri od 15 adenoma (20%), pet od 11 epitelioma (45,5%), šest od 21 dobro diferenciranog karcinoma (28,6%), te u četiri od sedam (57,1%) slabo diferenciranih karcinoma. U navedenim pozitivnim slučajevima stupanj pozitivnosti (po DE VICENTE i sur., 2005.) je u svima bio na razini 1 (do 10% stanica pozitivno), ukoliko izuzmemo jedan epiteliom te jedan dobro diferencirani karcinom (vidi sliku 25.) kod kojih je on dosegao vrijednost 2 (od 10 do 50% stanica pozitivno). Detaljne vrijednosti stupnja pozitivnosti (po DE VICENTE i sur., 2005.) su izražene u tablici 11. Iz istog razloga kao i kod vimentina te ER α , skupine tumora i normalnih žlijezda, te vrijednosti stupnja pozitivnosti MMP9 (po DE VICENTE i sur., 2005.) su objedinjene na dva različita načina, što je prikazano u tablicama 12. i 13. Iz navedenih tablica je vidljivo da

nema signifikantne razlike u vrijednosti stupnja pozitivnosti MMP9 između združene skupine normalnih žlijezdi, adenoma i epitelioma te združene skupine karcinoma ($p=0,0734$), dok između združene skupine normalnih žlijezdi i adenoma te združene skupine epitelioma, dobro i slabo diferenciranih karcinoma ona postoji ($p=0,0132$). U potonjem slučaju je korišćeni Goodman i Kruskalovu Gamma statistiku izračunat stupanj povezanosti varijabli od 0,578.



Slika 25. Dobro diferencirani karcinom cirkumanalne žlijezde, IHC – Matriksalna Metaloproteinaza 9, 40X; vidljive pojedinačne hepatoidalne stanice sa pozitivnim „zrnatim“ segmentima citoplazme (strelice).

Tablica 11. Stupanj pozitivnosti stanica na MMP9 s obzirom na histološki tip tumora tj. normalne žlijezde

		Normalna CŽ	Adenom CŽ	Epiteliom CŽ	Dobro diferencirani karcinom CŽ	Slabo diferencirani karcinom CŽ
Stupanj pozitivnosti po DE VICENTE i sur. (0-3)	Medijan	0,5	0,5	1	1	0,5
	Mod (najčešća vrijednost)	0	0	0	0	1

Tablica 12. Prikaz prvog načina objedinjavanja rezultata markiranja MMP9 radi mogućnosti provedbe valjanog Hi kvadrat testa (epiteliomi su ovdje pridodani skupini normalnih žlijezdi i adenoma)

	Stupanj pozitivnosti MMP9		UKUPNO
	0	1-3	
Normalne žlijezde, adenomi i epitheliomi	27	9	36
Dobro i slabo diferencirani karcinomi	15	13	28
UKUPNO	42	22	64
P vrijednost signifikantnosti razlika između gore navedenih skupina	0,0734		

Tablica 13. Prikaz drugog načina objedinjavanja rezultata markiranja MMP9 radi mogućnosti provedbe valjanog Hi kvadrat testa (epiteliomi su ovdje pridodani skupini dobro i slabo diferenciranih karcinoma)

	Stupanj pozitivnosti MMP9		UKUPNO
	0	1-3	
Normalne žlijezde i adenomi	21	4	25
Epiteliomi, dobro i slabo diferencirani karcinomi	21	18	39
UKUPNO	42	22	64
P vrijednost signifikantnosti razlika između gore navedenih skupina	0,0132		

5.3. IZRAČUN VRIJEDNOSTI FRAKTALNE DIMENZIJE

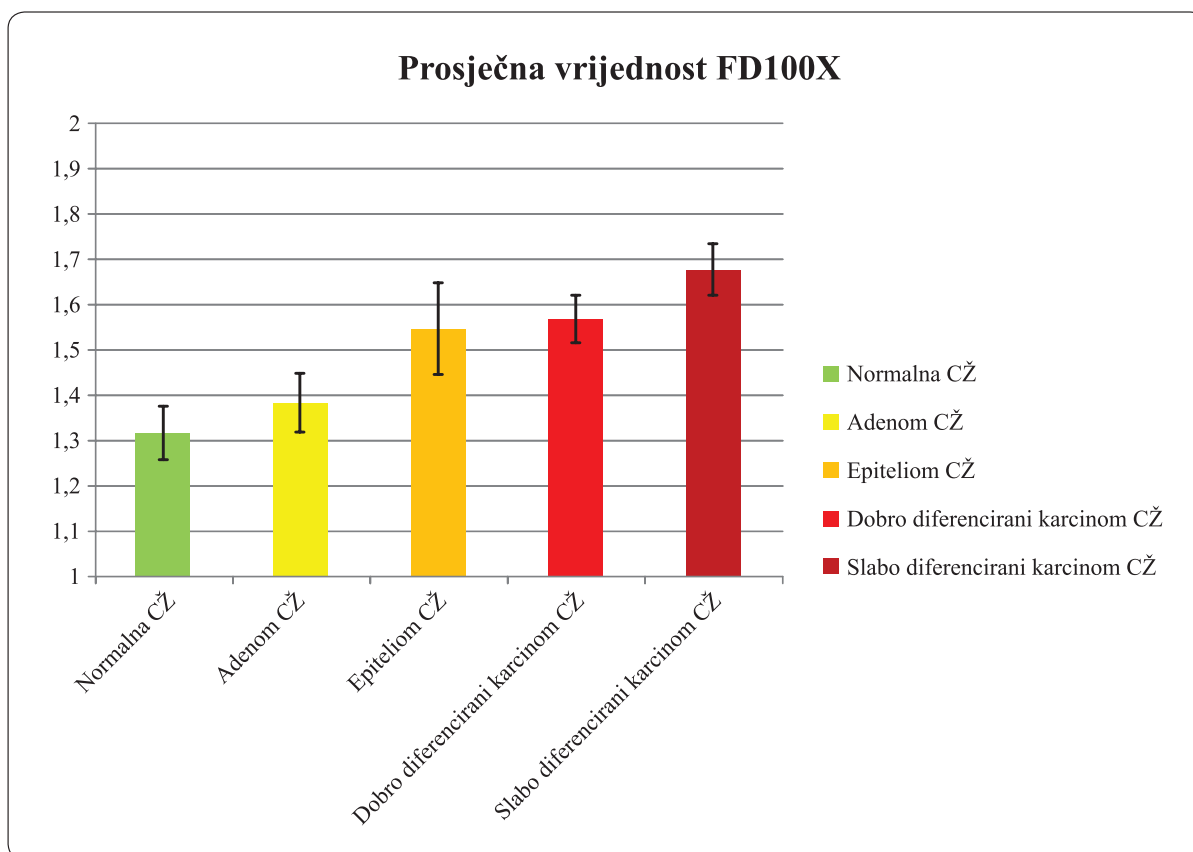
Za sve uzorke, osim za jedan uzorak (pripadao skupini slabo diferenciranih karcinoma) kod kojeg zbog proceduralne greške nije uspjelo IHC bojanje vimentinom, uspješno se izračunala vrijednost fraktalne dimenzije na povećanjima 100 i 400X. U još dva slučaja zbog dosta malenog uzorka samih cirkumanalnih žlijezdi nisu se pri povećanju 100X uspjela pronaći tri nepodudarna vidna polja, tako da su u tim slučajevima napravljene samo dvije tj. jedna mikrofotografija na temelju kojih se dalje računala FD.

5.3.1. FD računana pri povećanju od 100X (FD100X)

Očekivane vrijednosti za bilo koju fraktalnu dimenziju dobivene na ovakav način mogle su varirati od minimalnih 1 do maksimalnih 2. Tako je bilo i za fraktalnu dimenziju računanu na mikrofotografijama pri povećanju 100X. Za skupinu normalnih cirkumanalnih žlijezdi ona je u prosjeku iznosila 1,318. Nadalje, za adenome ova vrijednost je iznosila 1,384; za epiteliome 1,547; za dobro diferencirane karcinome 1,569; za slabo diferencirane karcinome 1,679. Ovi podaci, kao i najniže i najviše vrijednosti FD100X te pripadajuće standardne greške vidljive su u tablici 14. Na slici 26. grafički su prikazane usporedne vrijednosti FD400X po skupinama tumora cirkumanalnih žlijezdi te normalnih cirkumanalnih žlijezdi. Tukey HSD testom uočene su signifikantne pojedinačne razlike u vrijednostima FD100X između skupina normalnih žlijezdi i epitelioma te dobro i slabo diferenciranih karcinoma. Jednako tako uočene su signifikantne pojedinačne razlike u vrijednostima adenoma i epitelioma te dobro i slabo diferenciranih karcinoma. Detaljne „p“ vrijednosti sa naglašenim signifikantnim razlikama su vidljive u tablici 16. (donji lijevi dio tablice). Vrijednosti Pearsonovog koeficijenta korelacije između histološkog tipa tumora (ili normalne cirkumanalne žlijezde) i vrijednosti FD100X je iznosio 0,681, dok je pak vrijednost Spearmanovog koeficijenta korelacije iznosio 0,659.

Tablica 14. Srednja, najviša te najniža zabilježena vrijednost i pripadajuća standardna greška fraktalne dimenzije određivane na mikrofotografijama pri povećanju 100X

	Normalna CŽ	Adenom CŽ	Epiteliom CŽ	Dobro diferencirani karcinom CŽ	Slabo diferencirani karcinom CŽ
Srednja vrijednost FD100X	1,318	1,384	1,547	1,569	1,679
Najniža zabilježena vrijednost	1,138	1,208	1,216	1,281	1,600
Najviša zabilježena vrijednost	1,435	1,649	1,719	1,710	1,779
Standardna greška	0,0289	0,0324	0,0504	0,0262	0,0281



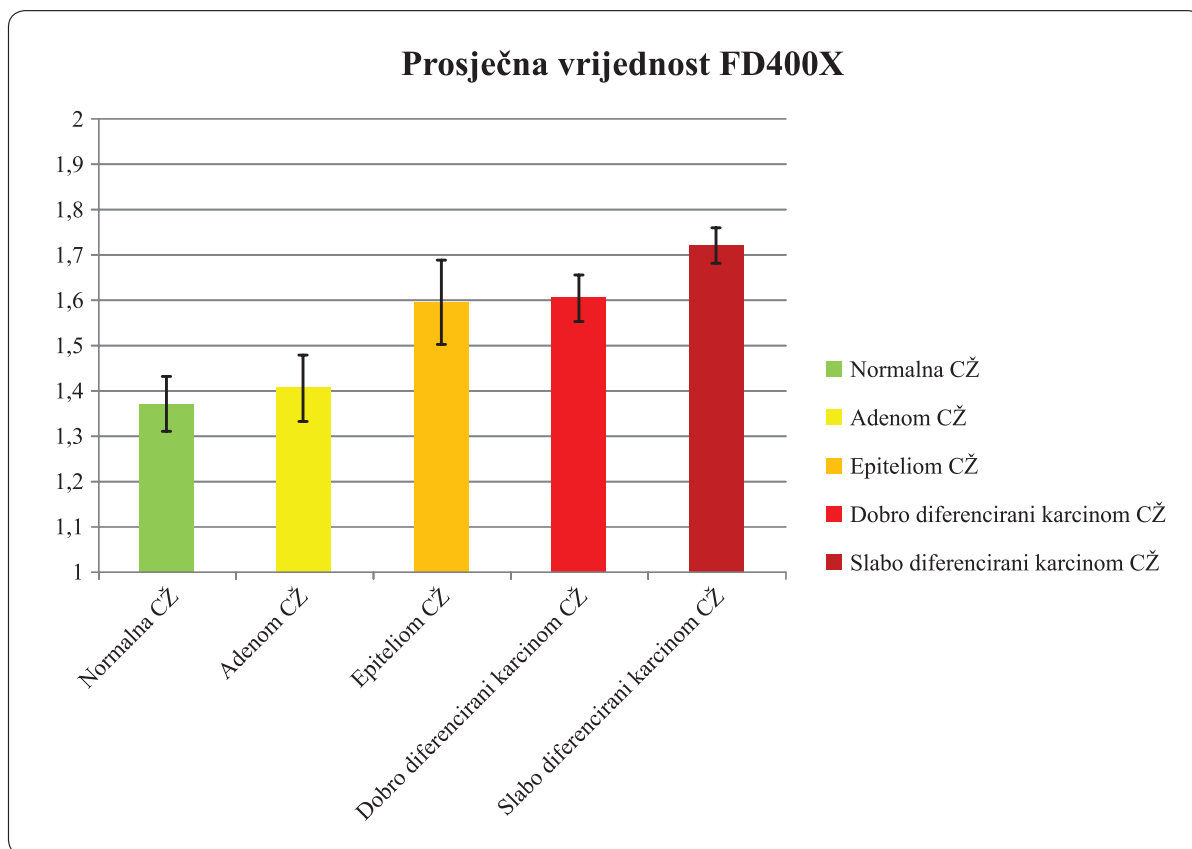
Slika 26. Grafički prikaz procjene parametara vrijednosti FD100X za skupine tumora i normalne cirkumanalne žlijezde; crna mjerka na vrhu svakog stupca označava vrijednost dvostruke standardne greške tj. interval 95% pouzdanosti nalaza srednje vrijednosti

5.3.2. FD računana pri povećanju od 400X (FD400X)

Vrijednosti FD400X bile su usporedive s onima za FD100X. Za skupinu normalnih cirkumanalnih žlijezdi ona je u prosjeku iznosila 1,372, za adenome 1,408; za epiteliome 1,597; za dobro diferencirane karcinome 1,607; za slabo diferencirane karcinome 1,723. Ovi podaci, kao i najniže i najviše vrijednosti FD100X te pripadajuće standardne devijacije vidljive su u tablici 15. Jednako kao i za vrijednost FD100X, Tukey HSD testom uočene su signifikantne razlike u vrijednostima FD400X između skupina normalnih žlijezdi i adenoma s jedne strane te epitelioma, dobro i slabo diferenciranih karcinoma. Na slici 27. grafički su prikazane usporedne vrijednosti FD400X po skupinama tumora cirkumanalnih žlijezdi te normalnih cirkumanalnih žlijezdi. Detaljne „p“ vrijednosti sa naglašenim signifikantnim razlikama su vidljive u tablici 10 (gornji desni dio tablice). Vrijednosti Pearsonovog koeficijenta korelacije između histološkog tipa tumora (ili normalne cirkumanalne žlijezde) i vrijednosti FD400X je iznosio 0,673, dok je pak vrijednost Spearmanovog koeficijenta korelacije iznosio 0,635.

Tablica 15. Srednja, najviša te najniža zabilježena vrijednost i pripadajuća standardna devijacija fraktalne dimenzije određivane na mikrofotografijama pri povećanju 400X

	Normalna CŽ	Adenom CŽ	Epiteliom CŽ	Dobro diferencirani karcinom CŽ	Slabo diferencirani karcinom CŽ
Srednja vrijednost FD400X	1,372	1,408	1,597	1,607	1,723
Najniža zabilježena vrijednost	1,188	1,199	1,311	1,338	1,675
Najviša zabilježena vrijednost	1,531	1,701	1,733	1,746	1,785
Standardna greška	0,0304	0,0365	0,0462	0,0256	0,0193



Slika 27. Grafički prikaz procjene parametara vrijednosti FD400X za skupine tumora i normalne cirkumanalne žlijezde; crna mjerka na vrhu svakog stupca označava vrijednost dvostruke standardne greške tj. interval 95% pouzdanosti nalaza srednje vrijednosti

Tablica 16. „p“ vrijednosti signifikantnosti razlika između skupina normalnih i tumorskih CŽ dobivene Tukey HSD testom, uspoređujući srednje vrijednosti fraktalne dimenzije izračunate pri povećanjima 100X (donji lijevi dio tablice) i 400X (gornji desni dio tablice); crveno su označene signifikantne razlike pri $p < 0,05$

FD400X FD100X	Normalna CŽ	Adenom CŽ	Epiteliom CŽ	Dobro diferencirani karcinom CŽ	Slabo diferencirani karcinom CŽ
Normalna CŽ		0,949743	0,001023	0,000189	0,000140
Adenom CŽ	0,685997		0,002729	0,000251	0,000150
Epiteliom CŽ	0,000843	0,012797		0,999663	0,279804
Dobro diferencirani karcinom CŽ	0,000149	0,000507	0,989656		0,265397
Slabo diferencirani karcinom CŽ	0,000138	0,000191	0,235540	0,318949	

5.4. REZULTATI TELEFONSKE ANKETE

Kao što je već spomenuto, telefonskom anketom su bili obuhvaćeni jedino vlasnici onih slučajeva koji su izvorno bili dijagnosticirani kao karcinomi ili epiteliomi cirkumanalnih žlijezdi. Od 46 slučajeva biopsija koji su izvorno bili dijagnosticirani kao karcinom cirkumanalne žlijezde, dva slučaja su isključena zbog pogrešne prvotne dijagnoze (već spomenuti karcinom apokrinih žlijezdi analnih vrećica te epiteliom lojnih žlijezdi). Od ostalih 44 slučajeva u 17 slučajeva se ili nije moglo doći do podataka o kontaktu vlasnika ili se pak vlasnik nije javio ni u jednom od tri pokušaja. Raspolagano je tako o anketnim podacima o 27 pasa. Ispostavilo se da su konačne patohistološke dijagnoze za ove pse kao što slijedi: dva adenoma, osam epitelioma, 12 dobro diferenciranih karcinoma, pet slabo diferenciranih karcinoma. Od ukupnog broja tumora, vlasnici su tvrdili da se tumor ponovno pojavio ili metastazirao u 14 slučajeva. Podaci o ponovnom pojavljivanju u cirkumanalnom području te o metastaziranju s obzirom na tip tumora su prikazani u tablici 17.

Tablica 17. Podaci o ponovnom pojavljivanju te metastaziranju tumora cirkumanalnih žlijezdi dobivenih anketiranjem vlasnika

	Adenom CŽ	Epiteliom CŽ	Dobro diferencirani karcinom CŽ	Slabo diferencirani karcinom CŽ
Ponovno pojavljivanje tumora u cirkumanalnom području	2/2 (100%)	4/8 (50%)	5/12 (41,67%)	2/5 (40%)
Metastaziranje u limfne čvorove	0/2	2/8 (25%)	1/12 (8,33%)	2/5 (40%)

Od već spomenutih 27 slučajeva, samo se u dva slučaja radilo o psima ženskog spola (obje kastrirane prije pojave tumora). Od ostalih 25 pasa muškog spola, 13 pasa nije uopće kastrirano, deset pasa je bilo kastrirano neposredno nakon prve pojave tumora, a dva psa su kastrirana dosta prije prve pojave tumora. Preko polovine pasa više nije bilo živo na dan ankete, uglavnom su uginuli ili eutanazirani zbog procesa nevezanog uz operirani tumor cirkumanalnih žlijezdi. Ipak, u šest slučajeva vlasnici su potvrdili da je eutanazija ili prirodna smrt njihovog ljubimca bila posljedica tumora cirkumanalnih žlijezdi (ovdje se radilo o tri slabo diferencirana karcinoma, dva epitelioma i jednom dobro diferenciranom karcinomu). Kako bi se statistički mogli valjano procijeniti ovi rezultati su objedinjeni kao što je prikazano u tablici 18. Kao što je i vidljivo iz navedene tablice, uspoređujući ove dvije grupe nisu nađene signifikantne razlike u biološkom ponašanju tumora ove žlijezde.

Tablica 18. Prikaz načina objedinjavanja rezultata „biološkog ponašanja“ radi mogućnosti provedbe valjanog Hi kvadrat testa (adenomi i epiteliomi čine samostalnu skupinu koja je suprotstavljena karcinomima)

	Biološko ponašanje		UKUPNO
	0	1-3	
Adenomi i epiteliomi	4	6	10
Dobro i slabo diferencirani karcinomi	9	8	17
UKUPNO	13	14	27
P vrijednost signifikantnosti razlika između gore navedenih skupina	0,5158		

5.5. REZULTATI ANALIZE POVEZANOSTI (ASOCIJACIJE) PRETHODNO IZNJETIH REZULTATA

U prethodnim potpoglavljima iznijeli smo rezultate statističke analize možebitne povezanosti podvrste tumora cirkumanalnih žlijezdi ili normalnih žlijezdi s markiranjem IHC markerima, vrijednostima FD100X i FD400X te vrijednostima tzv. „biološkog ponašanja“. U narednim odjeljcima iznosimo povezanosti dobivenih rezultata nevezano uz klasificiranu podvrstu tumora tj. normalne žlijezde.

5.4.1. Povezivanje vrijednosti FD100X i FD400X s učestalosti recidiviranja i metastaziranja za svaki pojedini tumor

Raspolagalo se sa već spomenutih 27 tumora. Provedbom analize varijance nisu dobivene signifikantne vrijednosti „p“ između grupa „0“ i „1“, već je ona u slučaju FD100 iznosila 0,271, a u slučaju FD400 - 0,09.

5.4.2. Povezivanje vrijednosti markiranja IHC biljezima s učestalosti recidiviranja i metastaziranja za svaki pojedini tumor

5.4.2.1. Vimentin

Koristeći združeno skoriranje vimentinom kao što je prikazano i u tablici 4. nisu utvrđene signifikantne vrijednosti „p“ ($p=0,1537$) između grupa „0“ i „1“ s obzirom na „biološko ponašanje“.

5.4.2.2. Ki-67

Nisu utvrđene signifikantne razlike vrijednosti „p“ ($p=0,1358$) između grupa „0“ i „1“ s obzirom na biološko ponašanje.

5.4.2.3. E-kadherin

Nisu utvrđene signifikantne razlike vrijednosti „p“ ($p=0,9179$) između grupa „0“ i „1“ s obzirom na biološko ponašanje.

5.4.2.4. N-kadherin

Nisu utvrđene signifikantne razlike vrijednosti „p“ ($p=0,3369$) između grupa „0“ i „1“ s obzirom na biološko ponašanje.

5.4.2.5. ER-alpha

Nisu utvrđene signifikantne razlike vrijednosti „p“ ($p=0,4895$) između grupa „0“ i „1“ s obzirom na biološko ponašanje.

5.4.2.6. Androgen receptor

Nisu utvrđene signifikantne razlike vrijednosti „p“ ($p=0,1825$) između grupa „0“ i „1“ s obzirom na biološko ponašanje.

5.4.2.7. MMP-9

Vrijednosti markiranja MMP9 objedinjene su kao u tablici 12. Nisu utvrđene signifikantne razlike vrijednosti „p“ ($p=0,8163$) između grupa „0“ i „1“ s obzirom na biološko ponašanje.

5.4.3. Povezivanje vrijednosti markiranja IHC biljezima s vrijednostima FD100X i FD400X za svaki pojedini tumor

5.4.3.1. Vimentin

Koristeći normalno skoriranje vrijednosti vimentina (0-12) dobivene su signifikantne vrijednosti p ($p<0,000001$) uspoređujući ovo svojstvo bilo sa vrijednostima FD100X ili FD400X. Pearsonova korelacija je iznosila 0,868 (FD100X) odnosno 0,863 (FD400X), dok je Spearmanova korelacija iznosila 0,881 (FD100X) odnosno 0,892 (FD400X).

5.4.3.2. Ki-67

Pearsonovom korelacijom, za FD100X, utvrđene su vrijednosti $p=0,00003$, te iznos korelacije 0,548 između ova dva svojstva. Za FD400X utvrđena je vrijednost $p=0,000009$, te iznos korelacije 0,527. Spearmanova korelacija je iznosila 0,611 (FD100X) odnosno 0,596 (FD400X).

5.4.3.3. E-kadherin

Nisu utvrđene signifikantne vrijednosti „p“ između markiranja sa E-kadherinom i vrijednosti FD100X ili FD400X.

5.4.3.4. N-kadherin

Nisu utvrđene signifikantne vrijednosti „p“ između markiranja sa N-kadherinom i vrijednosti FD100X ili FD400X.

5.4.3.5. ER-alpha

Nisu utvrđene signifikantne vrijednosti „p“ između markiranja sa ER-alpha i vrijednosti FD100X ili FD400X.

5.4.3.6. Androgen receptor

Nisu utvrđene signifikantne vrijednosti „p“ između markiranja sa androgen receptorom i vrijednosti FD100X ili FD400X.

5.4.3.7. MMP-9

Analizom varijance za FD100X i FD400X su utvrđene signifikantne „p“ vrijednosti od 0,0059 odnosno 0,0196. Pearsonova korelacija, između svojstava vrijednosti markiranja MMP9 (po DE VICENTE i sur., 2005.) i FD100X je iznosila 0,395, a za FD400X 0,350. Spearmanova korelacija je iznosila 0,371 (FD100X) odnosno 0,334 (FD400X).

5.4.4. Povezivanje vrijednosti FD100X i FD400X

Pearsonovim testom, dobivena je značajna ($p < 0,000001$) i visoka vrijednost korelacije između vrijednosti FD100X i FD400X. Ova korelacija je iznosila 0,926, vrijednost Spearmanove korelacije je iznosila pak 0,918.

6. RASPRAVA

6.1. HISTOLOŠKA KLASIFIKACIJA ODABRANIH UZORAKA

Ponovimo, od 46 uzoraka koji su izvorno bili klasificirani kao karcinomi ili epiteliomi (43 karcinoma i tri epitelioma), utvrđeno je da 21 uzorak odgovara dobro diferenciranim karcinomima, 11 uzoraka epiteliomima, sedam uzoraka slabo diferenciranim karcinomima, pet uzoraka adenomima, dok dva uzorka nisu uopće pripadali tumorima podrijetla cirkumanalne žlijezde. Pretraživano je i još deset dodatno uzorkovanih normalnih žlijezdi i deset odabranih adenoma. Ovakvim odabirom uzoraka stavilo se težište na karcinome i epiteliome cirkumanalnih žlijezdi, istovremeno osiguravajući dovoljan broj uzoraka normalnih žlijezdi i adenoma za usporedbu.

Uobičajeno je da su adenomi cirkumanalnih žlijezdi najčešći tumori te žlijezde u pasa (LEE GROSS i sur., 2005.), no u ovom istraživanju naglasak je bio na karcinome i epiteliome. Od 46 uzoraka koja su izvorno bila dijagnosticirana kao karcinomi ili epiteliomi, čak 11 tumora je na kraju klasificirano unutar skupine epitelioma. Razmišljanja sam da je to rezultat dosadašnjih neusuglašenih stavova o patohistološkim kriterijima koje tumor mora zadovoljavati za ubravanje u ovaj podtip tumora cirkumanalnih žlijezdi. No, korištenjem novih i detaljnih smjernica (LEE GROSS i sur., 2005.) razloga za neusuglašenost više nema. Razvidno je dakle da se primjenom nove klasifikacije (LEE GROSS i sur., 2005.) neki tumori koji su izvorno klasificirani kao karcinomi sada mogu tj. trebaju svrstati u epiteliome.

Isto tako, još jedna novost u ovom istraživanju bila je i potpodjela karcinoma na dobro i slabo diferencirane, kao što je i predloženo u literaturi (LEE GROSS i sur., 2005.). Naši rezultati ukazuju da je incidencija dobro diferenciranih karcinoma u odnosu na slabo diferencirane dosta viša, otprilike u omjeru 3:1 (21 dobro diferencirani karcinom i sedam slabo diferenciranih karcinoma).

Analizirajmo pasminski, spolni i dobni sastav pasa od kojih su izuzeti uzorci upotrijebljeni u ovom istraživanju. Primjećujemo uobičajenu pasminsku strukturu (najviše je zastupljeno mješanaca, koji su i u cjelokupnoj populaciji najzastupljeniji). Dob pasa u istraživanju (pri čemu isključujemo skupinu pasa od kojih su izuzete normalne cirkumanalne žlijezde) varirala je od prosječnih 8,13 godina u skupini adenoma, do 12,29 godina u skupini slabo diferenciranih karcinoma. Ovakva dobna raspodjela odgovara onoj prethodno opisanoj u pasa sa ovakvim tumorima (LEE GROSS i sur., 2005.). Raspodjela po spolu u pasa sa bilo kojim tipom tumora cirkumanalnih žlijezdi je izrazito na strani muškog spola (49 muških

pasa, nasuprot 5 ženskih), što vjerojatno ukazuje na (hormonski uvjetovanu) sklonost prema ovom tumoru u muških pasa, barem što se tiče adenoma (GOLDSMITH I SHOFER, 1992).

Učestalost angiomatoidnih varijanata tumora je bila relativno slična u svih podvrsta tumora cirkumanalnih žlijezdi, u rasponu od 9,1% (epiteliomi) do 20% (adenomi). Ovakve varijante tumora opisane su već ranije (JASIK i sur., 2009; LEE GROSS i sur., 2005.). Jedini podatak za usporedbu učestalosti ovih varijanata tumora je dat u istraživanju JASIK i sur., 2009., koji su našli angiomatoidne varijante u jednom od četiri epitelioma (25%), te dva od 16 adenoma. Vidljivo je iz priloženog da su vrijednosti iz našeg i spomenutog istraživanja relativno slične.

6.2 ANALIZA NAZOČNOSTI I ZNAČAJNOSTI IMUNOHISTOKEMIJSKIH BILJEGA

Korišteno je čak sedam imunohistokemijskih biljega. Odabir je između ostalog pao na ove jer su oni bilo pokazatelji epitelno-mezenhimske tranzicije (vimentin, E-kadherin, N-kadherin, MMP9), proliferativnog rasta tumora (Ki-67) ili pak hormonske ovisnosti tumora (Estrogen receptor α i Androgen receptor). Provodeći imunohistokemijsku analizu sa ovim biljezima htjelo se ukazati na razlike unutar skupina normalnih cirkumanalnih žlijezdi i skupina histoloških podtipova tumora ovih žlijezdi s obzirom na sklonost tj. pojavnost epitelno-mezenhimske tranzicije, moć proliferacije i hormonsku ovisnost.

Od uporabljenih IHC pokazatelja epitelno-mezenhimske tranzicije najveću razliku u markiranju je pokazao vimentin. Bez dvojbe je njegova ekspresija bila bitno izraženija u malignijih oblika tumora (epitelioma i karcinoma). Usporedimo „p“ vrijednost dobivenu združivanjem kao što je prikazano u tablici 3. (epiteliomi pridruženi skupini normalnih žlijezda i adenoma) sa onom dobivenom združivanjem kao što je prikazano u tablici 4. (epiteliomi pridruženi skupini dobro i slabo diferenciranih karcinoma). Iako su obje vrijednosti daleko ispod razine signifikantnosti 0,05, uočljivo je da je vrijednost „p“ u drugom slučaju čak oko 100 puta manja. Ako još tome pridodamo razliku u vrijednosti povezanosti dobivenu Goodman i Kruskalovom statistikom – 0,688 (epiteliomi pridruženi skupini normalnih žlijezda i adenoma) naprema 0,890 (epiteliomi pridruženi skupini dobro i slabo diferenciranih karcinoma), dolazimo do zaključka da su vrijednosti markiranja vimentinom mnogo sličnija između epitelioma i karcinoma, nego između epitelioma i normalnih žlijezdi ili epitelioma. Drugim riječima, epiteliomi su bar po ovom svojstvu puno bliskiji karcinomima. Uspoređujući ovako značajnu ekspresiju vimentinom prvenstveno u karcinomima i epiteliomima, isprva ne nalazimo objašnjenja kako je moguće da ona

nije primijećena i u prethodnim istraživanjima. Naime, u par istraživanja koji primjenjuju vimentin bilo na normalnim ili tumorski promijenjenim cirkumanalnim žlijezdama, spominje se tek slabije perinuklearno markiranje u hepatoidalnim stanicama (VOS i sur., 1992; VOS i sur., 1993; JASIK i sur., 2009). Određeno objašnjenje za ovakvu razliku u nalazima možemo ipak ponuditi. Naime, u istraživanjima VOS i sur., korišten je drugi klon vimentinskog protutijela (PV1), osim toga u zadnjih dvadesetak godina komercijalni imunohistokemijski kitovi su se ponešto promijenili. S druge strane, iako je u istraživanju JASIK i sur., 2009 korišten isti klon protutijela (V9), dapače od istog proizvođača, ovo istraživanje je obuhvatilo samo 16 adenoma i četiri epitelioma (ni jedan karcinom primjerice), tako da smatram da ovo istraživanje zapravo nije u kontradikciji sa našim istraživanjem.

Rezultati dobiveni IHC markiranjem s E-kadherinom ukazuju na prilično jednolično i visoko izraženo markiranje ovim biljekom kako u normalnih tako i tumorski promijenjenih cirkumanalnih žlijezdi. Jednolično, samo nikakve ili vrlo niske razine je i markiranje N-kadherinom u svih skupina istraživanih normalnih i tumorski promijenjenih cirkumanalnih žlijezdi. Kako nismo naišli na podatak da su ova dva protutijela do sada primjenjivana na ovoj vrsti uzoraka, možemo iz našeg istraživanja zaključiti da su ova dva markera loš pokazatelj EMT u ovih tumora tj. da nisu prikladna za upotrebu pri razlučivanju podtipova ovih tumora. Smatram da malene razlike u ukupnom postotku imunopozitivnih stanica te u slabijem intenzitetu markiranja s E-kadherinom između slabo diferenciranih karcinoma te ostalih tumora cirkumanalnih žlijezdi ne opravdava njegovo možebitno korištenje u dijagnostičke svrhe. Ipak, s obzirom na relativno malen broj slabo diferenciranih karcinoma u našem istraživanju, vrijedilo bi u nekom budućem istraživanju ispitati da li je to smanjenje intenziteta markiranja s E-kadherinom rezultat slučajnosti ili možda ipak ukazuje na pojavnost EMT-a.

Markiranje matriksalnom metaloproteinazom 9 bilo je općenito govoreći nešto izraženije u malignijih oblika tumora ove žlijezde. Uspoređujući tako isključivo postotak uzoraka sa prikazanom pozitivnom reakcijom možemo ustvrditi da se on penje sa histološkim malignitetom (normalne žlijezde - 10%, adenomi – 20%, epiteliomi – 45,5%, dobro diferencirani karcinomi – 28,6%, slabo diferencirani karcinomi – 57,1%) . Pravilan rast po dijagnozama narušava ipak naglašeniji postotak u slučaju epitelioma tj. nešto niži postotak u dobro diferenciranih karcinoma. Ulazeći u malo detaljniju analizu možemo ustvrditi da je razina markiranja bila ipak relativno niska s obzirom da je od ukupno 22 uzoraka sa pozitivnošću na MMP-9 u 20 uzoraka ona bila ispod razine od 10% (stupanj pozitivnosti 1 po DE VICENTE i sur., 2005.). Za dobivanje mjerodavnih pokazatelja signifikantnosti, posegnulo se za združivanjem rezultata kao što je prikazano u tablicama 12. i 13. Na ovaj

način su dobivene približno signifikantne tj. signifikantne vrijednosti razlike između ovako podijeljenih skupina normalnih i tumorski promijenjenih cirkumanalnih žlijezdi. Preciznije, združena skupina epitelioma, dobro i slabo diferenciranih karcinoma se signifikantno razlikovala od skupine normalnih cirkumanalnih žlijezdi i adenoma ($p=0,0132$), pri tom je i stupanj povezanosti varijabli (određen koristeći Goodman i Kruskalovu Gamma statistiku) iznosio solidnih 0,636. Prilikom združivanja epitelioma sa normalnim cirkumanalnim žlijezdama i adenomima, dobivena je niska, no nesignifikantna p vrijednost od 0,0734. Ovakvi podaci nas donekle podsjećaju na prethodno iznjeti slučaj sa vimentinom, te jednako tako ukazuje na sličnije markiranje sa MMP9 između karcinoma i epitelioma nego adenoma ili normalnih žlijezdi sa epiteliomima. Isto tako, iako su primijećeni stupnjevi pozitivnosti u svim uzorcima bili vrlo niski, ovaj biljeg bi se mogao uzeti kao blagi i nisko izražen pokazatelj malignosti unutar ovih tumora, odnosno možda i kao konkretni pokazatelj EMT-a. S obzirom da ovaj biljeg do sada nije korišten na ovim tumorima u pasa, ovakav naš rezultat možemo usporediti tek sa karcinomima porijeklom iz drugih tkiva u pasa. Tako je ekspresija MMP-9 u adenokarcinomima mliječne žlijezde nađena u većem postotku pretraživanih tumora - 83% (NOWAK i sur., 2008.), što je vjerojatno posljedica općenito većeg metastatskog potencijala u ove vrste karcinoma.

Proliferativni rast tumora praćen je Ki-67 markerom stanične proliferacije. Dobiveni rezultati slično kao i u prethodnom slučaju pokazuju porast indeksa proliferacije zajedno sa porastom histološke malignosti (normalne žlijezde – 5,67%, adenomi – 4,89%, epiteliomi – 14,44%, dobro diferencirani karcinomi – 16,44%, slabo diferencirani karcinomi – 20,76%). Ovu činjenicu podkrijepljuju i vrijednosti Pearsonovog i Spearmanovog koeficijenta između histološkog podtipa tumora i markiranja sa Ki-67 (0,531 i 0,677).

Signifikantne razlike su prvenstveno dobivene između bilo normalnih žlijezdi ili adenoma te dobro ili slabo diferenciranog karcinoma. Ovi rezultati ukazuju da izraženija proliferacija ovih stanica nastupa u okviru epitelioma, dok je razina proliferacije u adenoma sličnija onoj u normalne žlijezde nego epitelioma ili bilo kojeg karcinoma. Do nedavno nije postojalo ni jedno istraživanje koje je ispitalo ovo protutijelo na ovim tumorima. Ipak, PEREIRA i sur., 2013., su istraživali upravo navedeno i njihovi rezultati su u manjem nesrazmjeru s našim. U ovom istraživanju su uspoređivali vrijednost markiranja Ki-67 dobivenog pomoću računalnog grafičkog programa te uobičajenim „ručnim“ prebrojavanjem pozitivni jezgara. Dobili su sljedeće vrijednosti postotka pozitivnih stanica na Ki-67 (prva izražena vrijednost je ona dobivena računalnim programom, dok je druga ona vrijednost dobivena „ručno“): normalne žlijezde – 0,00% i 0,00% , adenomi – 0,36% i 1,67%, epiteliomi

– 2,66% i 9,67%, karcinomi – 9,87% i 23,17%. Uočljive su puno više vrijednosti primjenom uobičajene „ručne“ metode. Naše brojke su ujedno puno bliže tim „ručno“ dobivenim postocima. Nešto veći nesrazmjer je uočljiv između vrijednosti za naše i njihove normalne žlijezde što možemo probati rastumačiti bitno višom prosječnom dobi njihove kontrolne grupe (normalne cirkumanalne žlijezde) od 7,85 godina, nasuprot našoj od 2,37 godina. Naime, u mlađih životinja (u pubertetu te neposredno nakon puberteta) te žlijezde rastu do svoje pune veličine (BAKER, 1967.), pa se tako i stanice nešto aktivnije dijele. Ostale razlike između „njihovih“ i „naših“ u „ručno“ dobivenih vrijednosti za Ki-67, možemo protumačiti razlikom u metodi obrade tkiva i IHC bojanju, ili jednostavno zbog ljudskog faktora.

Markiranje s ER- α , bar po broju pozitivnih uzoraka, pokazuje prilično visoku razinu pozitivnosti u svim pretraživanim tkivima (normalne žlijezde – 66,67%, adenomi – 93,33%, epiteliomi – 100%, dobro diferencirani karcinomi – 100%, slabo diferencirani karcinomi – 71,42%). Bitna odstupanja su ipak postojala u razini pozitivnosti za svaku od ovih skupina. Najviše vrijednosti markiranja s ovim biljegom su tako opažene u skupini adenoma, epitelioma i dobro diferenciranih karcinoma. Ne možemo ponuditi jednoznačno objašnjenje za ovu pojavu. Vidjeli smo u uvodnom izlaganju da je prisutnost ovih receptora niža u malignijih tumora tj. u tumora sa lošijom prognozom (NIETO i sur., 2000.; GRIECO i sur., 2006). Mogli bi stoga nagađati da je ekspresija ovog receptora strana normalnoj cirkumanalnoj žlijezdi dok u adenomima, epiteliomima i dobro diferenciranim karcinomima odražava relativno nizak malignitet koji je kud i kamo veći u slabo diferenciranih karcinoma kod kojeg i jest evidentan pad u ekspresiji ovog receptora. Raspravljajući o ovim rezultatima i njihovoj interpretaciji, želimo napomenuti i neke otegotne okolnosti prilikom procjenjivanja vrijednosti markiranja ovim protutijelom. Valja naime naglasiti da je procjenjivanja reakcija bilo otežano prisutnošću izraženog pozadinskog (nespecifičnog) bojanja u citoplazmama većine hepatoidalnih stanica. Osim toga, u nekim je preparatima pozitivno bojanje jezgara bilo neuobičajeno blijedo, tako da su šanse za krivo procjenjivanje vrijednosti markiranja ovih preparata bile svakako povećane. Ipak, korištenjem grupiranja rezultata kao što je navedeno u tablicama 8. i 9. dobili smo, slično kao i kod MMP-9, približno signifikantne tj. signifikantne vrijednosti razlike između ovako podijeljenih skupina normalnih i tumorski promijenjenih cirkumanalnih žlijezdi. Točnije, združena skupina epitelioma, dobro i slabo diferenciranih karcinoma se signifikantno razlikovala od skupine normalnih cirkumanalnih žlijezdi i adenoma ($p=0,0205$), pri tom je i stupanj povezanosti varijabli (određen koristeći Goodman i Kruskalovu Gamma statistiku) iznosio 0,578. Prilikom združivanja epitelioma sa normalnim

cirkumanalnim žlijezdama i adenomima, dobivena je niska, no nesigifikantna p vrijednost od 0,0785. Još jednom dakle nailazimo na pojavu sličnu kao i u slučaju vimentina i MMP-9.

Androgen receptor, naš drugi pokazatelj hormonske ovisnosti ovih tumora prikazao je zanimljive rezultate (normalne žlijezde – 10,63%, adenomi – 26,63%, epiteliomi – 18,71%, dobro diferencirani karcinomi – 24,56%, slabo diferencirani karcinomi – 21,94%). Iako naoko ne tako sitne, razlike u ovim postocima nisu se pokazale kao statistički značajne zbog visokih razina statističke greške (velika raznolikost vrijednosti u većini pretraživanih skupina). Ovi rezultati puno su nižih razina neko u jedninom sličnom istraživanju kod kojih je prosječna ekspresija AR bila u normalnih žlijezdi - 50,1%, hiperplazije – 78,3%, adenoma – 65,2%, epitelioma 86%, karcinoma 63,7% (PISANI i sur., 2006.). Ne nalazimo objašnjenja za toliko odstupanje između ovih rezultata. Mogući razlozi su korištenje poliklonalnog protutijela (PISANI i sur., 2006.) nasuprot našeg monoklonalnog, razlika u obradi tkiva ili jednostavna greška u pripremanju istog. Napomenimo da su se i u ovom slučaju javljali slični problemi kao i kod markiranja sa ER- α (pozadinsko nespecifično obojenje te neujednačenost od uzorka do uzorka u intenzitetu pozitivnog markiranja jezgara).

6.3. ANALIZA DOBIVENIH REZULTATA FRAKTALNE DIMENZIJE

Jedan od glavnih ciljeva pri provođenju ove fraktalne analize, bio je naići na razlike među različitim skupinama pretraživanih uzoraka s obzirom na njihovu patohistološku dijagnozu. Smatram da možemo reći da smo u tome i uspjeli. Ukoliko pogledamo tablice 14. i 15. te slike 26. i 27., jasno nam je da je razina bilo FD100X ili FD400X rasla po dijagnozama od normalnih žlijezda do slabo diferenciranih karcinoma. Pri tome su za obje ove vrijednosti signifikantne razlike postojale između skupina normalnih žlijezdi i zasebno epitelioma, dobro i slabo diferenciranih karcinoma (tablica 16.). Isto je vrijedilo i u slučaju adenoma. Zaključujemo dakle da su FD100X i FD400X vrijednosti pomoću kojih bi se mogle razlikovati maligne od benignih varijanata tumora. Ipak, ovim vrijednostima se ne bi moglo provesti finije razlučivanje između benignih promjena cirkumanalne žlijezde, odnosno između malignih promjena cirkumanalne žlijezde (ukoliko epiteliome svrstamo u maligne).

Ne postoje istraživanja koja su na ovakav način pristupila tumorima cirkumanalnih žlijezdi. Imajući to u vidu, teško nam je usporediti, vrednovati i komentirati rezultate ovog segmenta istraživanja. Osvrnuti ćemo se stoga više na primijenjenu metodologiju, prvenstveno iz razloga što je ova metoda zapravo u fazi razvoja, te nije još primjenjivana na ovakav način. Želimo naglasiti ovdje da smo svjesni manjkavosti ove metode, te od toga

nipošto ne bježimo. Ove metodološke nedostatke, te načine kako smo im probali doskočiti prodiskutirati ćemo u narednim redcima.

Kao što smo vidjeli u pregledu literature, primjene fraktalne dimenzije su dosta raznolike i raširene. Jedan način primjene je i upotreba imunohistokemijskih markera za vizualizaciju obrisa određenih struktura pogodnih za fraktalnu analizu. Korišteni su tako biljezi CD34 (KARSLIOĞLU i sur.; 2009., DI IEVA i sur., 2011.) ili citokeratinski markeri (TAMBASCO i MAGLIOCCO, 2008.; DE VICO i sur., 2005.; DE VICO i sur., 2011.). U našem istraživanju se u tu svrhu koristio vimentinski biljeg, te je to ujedno i prvi puta da se ovaj biljeg koristio za ovu namjenu. Zamjerka u odabiru ovog markera, u slučaju cirkumanalnih žlijezdi, je da će on pored stanica samih tumora markirati i stromu samog tumora. No, prilikom samog fotografiranja težilo se tome da se izbjegnu mjesta sa obilatim stromom, a u benignim oblicima tumora i u normalnim cirkumanalnim žlijezdama stroma tumora je i onako vrlo slabo razvijena. Daljnja zamjerka može biti i način odabira vidnog polja tj. heterogenosti građe samog tumora, te dobivanje različitih vrijednosti FD na različitim dijelovima tumora. Iako bi vjerojatno idealno bilo da se grafički može obraditi presjek cijelog preparata ili tumora, ovome smo doskočili birajući tri nasumična nepreklapajuća vidna polja, pri čemu su se svjesno izbjegavala mjesta gdje nije bilo reakcije tj. gdje je u prvi plan dolazila vezivnotkivna stroma tumora. Nejasno ostaje u kolikoj mjeri ima utjecaja i način obrade slike. Nama se čini da naš način obrade slike (pretvorba u bitmap oblik) dosta vjerno ocrta pozitivne signale na izvornoj imunohistokemijskoj mikrofotografiji (vidi sliku 1.). Na kraju ostaje pitanje odabira načina tj. algoritma izračuna same FD. Vidjeli smo u pregledu literature da postoji više načina izračuna FD (LOPES i BETROUNI, 2009.), mi smo se odlučili za primjenu „box counting metode“. Iako ova metoda nije idealna, ona daje određenu mjeru nepravilnosti tj. kompleksnosti struktura. No, najvažnije od svega, ovakav način izračuna je uobičajen nakon opisane obrade slike, te nam daje neku opipljivu numeričku vrijednost koju možemo uspoređivati sa vrijednostima FD iz nekih sličnih istraživanja.

Spomenuli smo da ne postoje valjana istraživanja za usporedbe vrijednosti FD100X i FD400X. No, svakako se isplati usporediti ove dvije vrijednosti. Iz ovakve usporedbe je vidljivo je da se one ne razlikuju u velikoj mjeri (ni gledano po prosjecima istraživanih skupina, ni za svaki pojedinačni uzorak). Štoviše, visoka mjera Pearsonove korelacije od 0,926 ukazuje na čvrstu povezanost ove dvije vrijednosti. Ovo ide u prilog ideji da su obrisi pretraživanih imunohistokemijskih reakcija zapravo samoslični, te kao takvi podatni za ovakvu analizu.

Zaključimo ovaj dio rasprave sa konstatacijom kako bi se daljnjim usavršavanjem ove metode ona možda mogla razviti do razine kada će biti razlučiva za sve podtipove tumora cirkumanalnih žlijezdi. U svakom slučaju, vrijednostI izračuna FD100X ili FD400X bi se zasigurno mogli koristiti kao pomoćno sredstvo pri postavljanju dijagnoze za neku od podtipova tumora cirkumanalnih žlijezdi.

6.4. ANALIZA REZULTATA TELEFONSKE ANKETE

Kao što je vidljivo iz tablica 17. i 18. razlike u ponovnom pojavljivanju i metastaziranju tumora po skupinama nisu bile velike. A nipošto nisu pokazale neke razlike pri čemu bi recimo ponovno pojavljivanje u slučaju slabo diferenciranih karcinoma bilo više nego u ostalih skupina tumora. U ovim podacima su završila i dva adenoma, iako adenomi nisu bili predviđeni za ovu anketu. Tu se zapravo radilo o izvorno dijagnosticiranim karcinomima koji su naknadnim mikroskopiranjem klasificirani u adenome. Naime, za deset adenoma koji su izvorno odabrani u istraživanje nije se izvršila telefonska anketa jer se smatralo da to nema smisla s obzirom da je poznato da oni ne metastaziraju i da nisu skloni ponovnom pojavljivanju (LEE GROSS i sur., 2006.). Osim toga, cilj ove ankete je bio prvenstveno napraviti distinkciju u biološkom ponašanju epitelioma, dobro i slabo diferenciranih karcinoma. Uglavnom, činjenica da su vlasnici izvijestili da su se oba adenoma opet pojavila nam ostavlja određenu sumnju u ovaj podatak. Zapravo, ova činjenica upozorava na jednu veliku opasnost kod ovakvih retrogradnih telefonskih anketa. Očiti je problem pouzdanost ove i ovakvih anketa općenito. Vlasnik se može krivo sjećati, ili pak može biti da se na istoj lokaciji naknadno pojavio histološki neki drugi tumor. Isto tako, vlasnik ne može biti svjestan unutarnjih metastaza, ili ne mora vidjeti ponovnu pojavu tumora ukoliko je recidiv još makroskopski malen u trenutku uginuća (pogotovo ukoliko je na kraju uginuo ili je eutanaziran kao posljedica nekog drugog patološkog procesa).

Naravno, ovaj problem nesrazmjera „biološkog ponašanja“ može se gledati i na način da je možda i neka od naših patohistoloških dijagnoza pretraživanih uzoraka pogrešna. Ne isključujemo i takvu mogućnost, ali puno nam je plauzibilnija prije spomenuta mogućnost. Treba svakako spomenuti i da 27 uzoraka nije veliki broj, i da kakav god bio zaključak na temelju ovakve ankete, ne možemo mu davati preveliku težinu.

Stoga, za provedbu praćenja „biološkog ponašanja“ ubuduće namjeravamo primijeniti prospektivno praćenje (od trenutka uklanjanja tumora), te ponovno javljanje tumora procijeniti nekom od objektivnih dijagnostičkih metoda kao što su patohistološka ili citološka

pretraga suspektnog recidiva. U idealnim uvjetima po uginuću ove životinje bi se razudile te bi se potražile eventualne metastaze ili recidivi. Isto tako, veći broj pretraženih uzoraka svakako ne bi bio na odmet.

Iako možemo reći da rezultati telefonske ankete nisu ispunili određena iščekivanja, valja naglasiti da se s obzirom da se ipak radilo o retrospektivnoj istraživanju bolja niti nije mogla sprovesti.

6.5. POVEZANOST ISTRAŽIVANIH SVOJSTAVA

U prethodnim dijelovima rasprave diskutirali smo zapravo o povezanosti histološke klasifikacije sa tri preostala istraživana svojstva (markiranje sa sedam imunohistokemijskih biljega, izračun FD100X i FD400X, te tzv „biološko ponašanje“).

Kako nam ne bi promakle neke manje očite povezanost između potonja tri istraživana svojstva, učinjeni su sveobuhvatni testovi i uspoređeni dobiveni rezultati .

Ovdje ćemo spomenuti i prodiskutirati samo nađene signifikantne vrijednosti između navedenih svojstava.

Uspoređujući svojstva FD100X te FD400X dobivene su vrlo signifikantne (niske) vrijednosti „p“, te su ujedno i vrijednosti Pearsonove i Spearmanove korelacije bile vrlo visoke (sve vrijednosti iznad 0,8). Ovakav nalaz zapravo ne iznenađuje s obzirom da su se za izračun FD100X i FD400X koristile mikrofotografije vimentinske imunohistokemije. Logično zvuči da sa porastom razine vrijednosti markiranja vimentinom rastu i vrijednosti FD. Netko bi u budućnosti stoga mogao postaviti pitanje, isplativosti provođenje FD na ovaj način. Odgovor je jednostavan, dok vrijednosti FD daju precizni broj sa praktički bezbroj decimala, skoriranje vimentinom nam pruža tek vrijednosti od 0-12. Znači, vrijednosti FD100X i FD400X su dakle osjetljivije na malene razlike između uzoraka. Osim toga, na vrijednost FD osim štire subjektivno prosuđene veličine površine i intenziteta pozitivnog bojenja, ima utjecaj i nepravilnost tj. kompleksnost samog rasporeda markiranja.

Vrijednosti FD100X i FD400X nadalje su bile pozitivno korelirane i sa vrijednosti markiranja tj. indeksom Ki-67. Radi se dakle, suprotno nego u prethodnom slučaju (kad govorimo o načinu dolaska do ovih vrijednosti) o dva sasvim nezavisna svojstva. Utoliko je i vrijednost ove korelacije (Pearsonova korelacija 0,548 za FD100X; 0,596 za FD400X) vrednija. Ova korelacija dodatno ukazuje na potencijalnu vrijednost FD100X i FD400X u prognoziranju proliferativnog potencijala tumora ovih žlijezdi.

Na kraju, signifikantne vrijednosti povezanosti su dobivene i između vrijednosti proširenosti bojanja MMP-9 (po DE VICENTE i sur., 2005.) i FD100X te FD400X. Doduše, Pearsonova korelacija je bila niska (0,350 za FD100X i 0,334 za FD400X), no u svakom slučaju nije bila beznačajna. Ova korelacija može biti sitna naznaka da vrijednost FD za pojedini uzorak može ukazivati na određene početne fenotipske promjene u vidu EMT-a.

7. ZAKLJUČCI

1. Prosječna dob u kojoj su dijagnosticirani tumori cirkumanalne žlijezde je bila sljedeća: adenomi - 8,13 godina, epiteliomi – 10,91 godina, dobro diferencirani karcinomi 11,25 godina, slabo diferencirani karcinomi 12,29 godina.
2. Učestalost angiomatoidnih varijanata tumora je relativno slična u svih podvrsta tumora cirkumanalnih žlijezdi, i to 20% u adenoma, 9,1% u epitelioma; 19,1% u dobro diferenciranih karcinoma te 14,29% u slabo diferenciranih karcinoma.
3. Vimentin se kao imunohistokemijski marker pokazao kao najsignifikantniji marker u razlikovanju benignih od malignih histoloških podtipova tumora cirkumanalnih žlijezdi.
4. Indeks proliferacije određivan s Ki-67 IHC markerom varirao je unutar normalnih te tumora cirkumanalnih žlijezdi te su njegove vrijednosti rasle sa porastom histološkog maligniteta tumora, pri tom je Pearsonova korelacija između histološke dijagnoze i Ki-67 indeksa iznosila 0,531, dok je Spearmanova korelacija iznosila 0,677
5. Markiranje ostalim IHC markerima (AR, ER- α , MMP-9, E-kadherin, N-kadherin) su pokazali slabiju ili nikakvu sposobnost razlučivanja histološkog podtipa tumora cirkumanalnih žlijezdi
6. Upotreba opisane metode određivanja fraktalne dimenzije se pokazala kao dobar način za razlučivanje benignih od malignih histoloških podtipova tumora cirkumanalnih žlijezdi, na ovaj način se dobila vrijednost Pearsonova korelacija između histološke dijagnoze i FD100X od 0,681, tj. FD400X od 0,673.
7. Primjena metode telefonske ankete kako bi se došlo do kliničkih podataka tj. podataka o biološkom ponašanju istraživanih tumora se pokazala nedostatnom za ovu vrstu istraživanja te nije donijela željene rezultate

8. POPIS LITERATURE

ABRY, E., I.O. THOMASSEN, O.O. SALVESEN, S.H. TORP (2010): The significance of Ki-67/MIB-1 labeling index in human meningiomas: A literature study. *Pathol. Res. Pract.* 206, 810-815.

ABU-EID, R., G. LANDINI (2006): Morphometrical differences between pseudo-epitheliomatous hyperplasia in granular cell tumours and squamous cell carcinomas. *Histopathology.* 48, 407-416.

AHAMMER, H., C. HELIGE, G. DOHR, U WEISS-FUCHS, H. JUCH (2008): Fractal dimension of the choriocarcinoma cell invasion front. *Physica D.* 237, 446-453.

AHAMMER, H., J.M. KROEPFL, C. HACKL, R. SEDIVY (2011): Fractal dimension and image statistics of anal intraepithelial neoplasia. *Chaos. Soliton. Fract.* 44, 86-92. Alzheimer's disease utilizing a new metric; the fractal dimension. *Biol. Psychiatry.* 35, 291–302.

ARESU, L., M.P. RASTALDI, E. SCANZIANI, J. BAILY, E. RADAELLI, P. PREGEL, F. VALENZA (2007): Epithelial-mesenchymal transition (EMT) of renal tubular cells in canine glomerulonephritis. *Virchows Arch.* 451, 937-942.

ATOJI, Y., YAMAMOTO, Y., KOMATSU, T., SUZUKI, Y., AND TSUBOTA, T. (1998): Circumanal Glands of the Dog: a New Classification and Cell Degeneration, *Anat. Record.*, 250, 251–267.

AZUMI, N., H. BATTIFORA (1987): The distribution of vimentin and keratin in epithelial and nonepithelial neoplasms. *Am. J. Clin. Pathol.* 88, 286-296.

BAINES, S.J., E.F. MCINNES, I. MCCONNELL (2008): E-cadherin expression in canine cutaneous histiocytomas. *Vet. Rec.* 162, 509-513.

BAKER, K.P. (1967): The histology and histochemistry of the circumanal hepatoid glands of the dog. *J. Small Anim. Pract.* 8, 639–647.

BALSAMO J., C. ARREGUI, T. LEUNG, J. LILIEN (1998): The nonreceptor protein tyrosine phosphatase PTP1B binds to the cytoplasmic domain of N-cadherin and regulates the cadherin-actin linkage. *J. Cell. Biol.* 143, 523-532.

BANKS, W.J. (1986) *Applied Veterinary Histology*, 2nd ed. Williams & Wilkins, Baltimore, pp. 358–361.

BARNES, D.M., W.H. HARRIS, P. SMITH, R.R. MILLIS, R.D. RUBENS (1996): Immunohistochemical determination of oestrogen receptor: comparison of different methods of assessment of staining and correlation with clinical outcome of breast cancer patients. *Br. J. Cancer.* 74, 1445-1451.

BEDIN, V., R.L. ADAM, B.C. DE SÁ, G. LANDMAN, K. METZE (2010): Fractal dimension of chromatin is an independent prognostic factor for survival in melanoma. *BMC Cancer*, 10, 260.

BELLO, S.M., H. MILLO, M. RAJEBHOSALE, S.R. PRICE (2012): Catenin-dependent cadherin function drives divisional segregation of spinal chord motor neurons. *J. Neurosci.* 32, 490-505.

BENHAMOU, C., E. LESPESAILLES, G. JACQUET, R. HARBA, R. JENNANE, T. LOUSSOT, D. TOURLIERE, W. OHLEY (1994): Fractal organization of trabecular bone images on calcaneus radiographs. *J. Bone Miner. Res.* 9, 1909– 1918.

BERGERS, G., R. BREKKEN, G. MCMAHON, T.H. VU, T. ITOH, K. TAMAKI, K. TANZAWA, P. THORPE, S. ITOHARA, Z. WERB, D. HANAHAN (2000): Matrix metalloproteinase-9 triggers the angiogenic switch during carcinogenesis. *Nat Cell Biol.* 2, 737-744.

BEVIER, D.F., M.H. GOLDSCHMIDT (1981): Skin tumors in the dog. Part I: Epithelial tumors and tumor-like lesions. *Compend Contin Ed* 3, 389–98.

BORRE, M., S.M. BENTZEN, B. NERSTRØM, J. OVERGAARD (1998): Tumor cell proliferation and survival in patients with prostate cancer followed expectantly. *J. Urol.* 159, 1609-14.

BROWN, P.J., A. REMA, F. GARTNER (2003): Immunohistochemical characteristics of canine aortic and carotid body tumours. *J. Vet. Med. A Physiol. Clin. Med.* 50, 140-144.

BRYN, M., A. SEMCZUK, W. BARANOWSKI, J. JAKOWICKI, W.M. KRAJEWSKA (2002): Androgen receptor (AR) expression in normal and cancerous human endometrial tissues detected by RT-PCR and immunohistochemistry. *Anticancer. Res.* 22, 1025-1031.

BULLMORE, E., M. BRAMMER, I. HARVEY, R. PERSAUD, R. MURRAY, M. RON (1994): Fractal analysis of the boundary between white matter and cerebral cortex in magnetic resonance images: A controlled study of schizophrenic and manic-depressive patients. *Psychol. Med.* 24, 771–781.

BULLWINKEL, J., B. BARON-LÜHR, A. LÜDEMANN, C. WOHLBERG, J. GERDES, T. SCHOLZEN (2006): Ki-67 protein is associated with ribosomal RNA transcription in quiescent and proliferating cells. *J. Cell. Physiol.* 206, 624–35.

BURGESS, H.J., M.E. KERR (2009): Cytokeratin and Vimentin Co-Expression in 21 Canine Primary Pulmonary Epithelial Neoplasms. *J. Vet. Diagn. Invest.* 21, 815-820.

CANO, A., M. A. PEREZ-MORENO, I. RODRIGO, A. LOCASCIO, M.J. BLANCO, M. G. DEL BARRIO, F. PORTILLO, M.A. NIETO (2000): The transcription factor snail controls epithelial-mesenchymal transitions by repressing E-cadherin expression. *Nat. Cell. Biol.* 2, 76-83.

CARBONETTO, S.H., S.E. LEW (2010): Characterization of border structure using fractal dimension in melanomas. *Conf. Proc. IEEE Eng. Med. Biol. Soc.* 2010;2010:4088-91.

CARROLL, R.S., J. ZHANG, K. DASHNER, M. SAR, E.M. WILSON, P.M. BLACK (1995): Androgen receptor expression in meningiomas. *J. Neurosurg.* 82, 453-460.

CHANDLER, H.L., K.M. NEWKIRK, D.F. KUSEWITT, R.R. DUBIELZIG, C.M. COLITZ (2009): Immunohistochemical analysis of ocular hemangiomas and hemangiosarcomas in dogs. *Vet. Ophthalmol.* 12, 83-90.

CHANG, C.C., M.H. TSAI, J.W. LIAO, J.P. CHAN, M.L. WONG, S.C. CHANG (2009): Evaluation of hormone receptor expression for use in predicting survival of female dogs with malignant mammary gland tumors. *J. Am. Vet. Med. Assoc.* 235, 391-396.

CHRISTOFORI, G. (2003): Changing neighbours, changing behaviour: cell adhesion molecule-mediated signalling during tumour progression. *EMBO J.* 22, 2318-2323.

CHRISTOFORI, G., H. SEMB (1999): The role of the cell-adhesion molecule E-cadherin as a tumour-suppressor gene. *Trends. Biochem. Sci.* 24, 73-76.

DE BOSSCHERE H, DUCATELLE R, VERMEIRSCH H, SIMOENS P, CORYN M. (2002): Estrogen-alpha and progesterone receptor expression in cystic endometrial hyperplasia and pyometra in the bitch. *Anim Reprod Sci.* 2002 Apr 15;70(3-4):251-9.

DE LAS MULAS, J.M., Y. MILLÁN, R. DIOS (2005): A prospective analysis of immunohistochemically determined estrogen receptor alpha and progesterone receptor expression and host and tumor factors as predictors of disease-free period in mammary tumors of the dog. *Vet. Pathol.* 42, 200-212.

DE VICENTE, J.C., M.F. FRESNO, L. VILLALAIN, J.A. VEGA, G. HERNÁNDEZ VALLEJO (2005): Expression and clinical significance of matrix metalloproteinase-2 and matrix metalloproteinase-9 in oral squamous cell carcinoma. *Oral. Oncol.* 41, 283-293.

DE VICO, G., M. CATALDI, P. MAIOLINO, F. CARELLA, S. BELTRAMINELLI, G.A. LOSA (2005): Fractal analysis of canine trichoblastoma. *Fractals in Biology and Medicine Vol IV*, Eds G.A. Losa, D. Merlini, T.F. Nonnenmacher, E.R. Weibel. *Mathematics and Biosciences in interaction*, 2005, Part 3, 203-207. Birkhäuser, Basel. Boston, Berlin.

DE VICO, G., M. CATALDI, P. MAIOLINO, F. CARELLA, S. BELTRAMINELLI, G.A. LOSA (2011): Fractal pattern of canine trichoblastoma. *Anal. Quant. Cytol. Histol.* 33, 151-157.

DERYCKE L.D.M, M.E. BRACKE (2004): N-cadherin in the spotlight of cell-cell adhesion, differentiation, embryogenesis, invasion and signalling. *Int. J. Dev. Biol.* 48. 463-476.

DERYUGINA E.I., J.P. QUIGLEY (2006): Matrix metalloproteinases and tumor metastasis. *Cancer Metast. Rev.* 25, 9-34.

DESNOYERS, M.M., D.M. HAINES, G.P. SEARCY (1989): Immunohistochemical detection of intermediate filament proteins in formalin fixed normal and neoplastic canine tissues. *Can. J. Vet. Res.* 54, 360-365.

DI IEVA, A., F. GRIZZI, C. SHERIF, C. MATULA, M. TSCHABITSCHER (2011): Angioarchitectural heterogeneity in human glioblastoma multiforme: a fractal-based histopathological assessment. *Microvasc. Res.* 81, 222-230.

DOCAMPO, M.J., J. CABRERA, R.M. RABANAL, A. BASSOLS (2011): Expression of matrix metalloproteinase-2 and -9 and membrane-type 1 matrix metalloproteinase in melanocytic tumors of dogs and canine melanoma cell lines. *Am. J. Vet. Res.* 72, 1087-1096.

EGEBLAD, M., WERB Z. (2002): New functions for the matrix metalloproteinases in cancer progression. *Nat. Rev. Cancer.* 2, 161-174.

EINSTEIN, A.J., H.S. WU, M. SANCHEZ, J. GIL (1998): Fractal characterization of chromatin appearance for diagnosis in breast cytology. *J. Pathol.* 185, 366-381.

ETTINGER, S. N., T.J. SCASE, K.T. OBERTHALER, D.M. CRAFT, J.A. MCKNIGHT, N.F. LEIBMAN, S.C. CHARNEY, P.J. BERGMAN (2006): Association of argyrophilic nucleolar organizing regions, Ki-67, and proliferating cell nuclear antigen scores with histologic grade and survival in dogs with soft tissue sarcomas: 60 cases (1996-2002). *J. Am. Vet. Med. Assoc.* 228, 1053-1062.

FALCONER, K. (2003): *Fractal Geometry: Mathematical Foundations and Applications*. John Wiley & Sons, Ltd. XXV.

FRANK, L. A., R.L. DONNELL, S.A. KANIA (2006): Oestrogen receptor evaluation in Pomeranian dogs with hair cycle arrest (alopecia X) on melatonin supplementation. *Vet Dermatol.* 17, 252-258.

GABBERT, H.E., W. MUELLER, A. SCHNEIDER, S. MEIER, R. MOLL, W. BIRCHMEIER, G. HOMMEL (1996): Prognostic value of E-cadherin expression in 413 gastric carcinomas. *Int. J. Cancer.* 69, 184-189.

GAETJE, R., S. KOTZIAN, G. HERRMANN, R. BAUMANN, A. STARZINSKI-POWITZ (1997): Nonmalignant epithelial cells, potentially invasive in human endometriosis, lack the tumor suppressor molecule E-cadherin. *Am. J. Pathol.* 150, 461-467.

GALLARDO, F., T. MOGAS, T. BARÓ, R. RABANAL, J. MOROTE, M. ABAL, J. REVENTÓS, J. LLORETA (2007): Expression of androgen, oestrogen alpha and beta, and progesterone receptors in the canine prostate: differences between normal, inflamed, hyperplastic and neoplastic glands. *J. Comp. Pathol.* 136, 1-8.

GAMA, A., J. PAREDES, F. GARTNER, A. ALVES, F. SCHMITT (2008): Expression of E-cadherin, P-cadherin and beta-catenin in canine malignant mammary tumours in relation to clinicopathological parameters, proliferation and survival. *Vet. J.* 177, 45–53.

GARCIA DEL MURO, X., A. TORREGROSA, J. MUNOZ, X. CASTELLSAGUE, E. CONDOM, F. VIGUES, A. ARANCE, A. FABRA, J.R. GERMA (2000): Prognostic value of the expression of E-cadherin and β -catenin in bladder cancer. *Eur. J. Cancer.* 36, 357-362.

GERDES, J., H. LEMKE, H. BAISCH, H.-H. WACKER, U. SCHWAB, H. STEIN (1984): Cell cycle analysis of a cell proliferation-associated human nuclear antigen defined by the monoclonal antibody Ki-67. *J. Immunol.* 133, 1710-5.

GERDES, J., L. LI, C. SCHLUETER, M. DUCHROW, C. WOHLBERG, C. GERLACH, I. STAHRMER, S. KLOTH, E. BRANDT, H.D. FLAD (1991): Immunobiochemical and molecular biologic characterization of the cell proliferation-associated nuclear antigen that is defined by monoclonal antibody Ki-67. *Am. J. Pathol.* 138, 867-73.

GOLDSMITH, M.H., F.S. SHOFRER (1992): Skin tumors of the dog and the cat, Butterworth Heinemann, Oxford. pp. 50-66.

GOLDSCHMIDT, M.H., M.J. HENDRICK (2002): Tumors of the Skin and Soft Tissues. U: Tumors in Domestic Animals, 4th ed. (Meuten, D.J., Ur.) Iowa State Press, Ames, Iowa. str. 45-117

GOULDING, H., S. PINDER, P. CANNON, D. PEARSON, R. NICHOLSON, D. SNEAD, J. BELL, C.W.E ELSTON, J.F ROBERTSON, R.W BLAMEY, I.O ELLIS (1995): A new immunohistochemical antibody for the assessment of estrogen receptor status on routine formalin-fixed tissue samples. Hum. Pathol. 26, 291-294.

GOUTZANIS, L., N. PAPADOGEORGAKIS, P.M. PAVLOPOULOS, K. KATTI, V. PETSINIS, I. PLOCHORAS, C. PANTELIDAKI, N. KAVANTZAS, E. PATSOURIS, C. ALEXANDRIDIS (2008): Nuclear fractal dimension as a prognostic factor in oral squamous cell carcinoma. Oral Oncol. 44, 345-353.

GOUYET, J.F. (1996): Physics and fractal structures. Paris/New York: Masson Springer

GRABAREVIĆ, Ž. (2002): Biologija i morfologija tumora. U: Veterinarska onkologija (Grabarević, Ž. Ur.) DSK-Falco, Zagreb, str. 15-122.

GREGORY C.W., B. HE, E.M. WILSON (2001): The putative androgen receptor-A form results from in vitro proteolysis. J. Mol. Endocrinol. 27, 309-319.

GRIECO, V., E. RICCARDI, M. RONDENA, S. ROMUSSI, D. STEFANELLO, M. FINAZZI (2006): The distribution of oestrogen receptors in normal, hyperplastic and neoplastic canine prostate, as demonstrated immunohistochemically. J. Comp. Pathol. 135, 11-16.

GRIFFEY, S.M., S.A. KRAEGEL, B.R. MADEWELL (1999): Proliferation indices in spontaneous canine lung cancer: Proliferating cell nuclear antigen (PCNA), Ki-67 (MIB1) and mitotic counts. J. Comp. Pathol. 120, 321-332.

GUDAN KURILJ A., M. HOHŠTETER, B. ARTUKOVIĆ, K. SEVERIN, I.C. ŠOŠTARIĆ-ZUCKERMANN, A. BECK, S. SEIWERTH, R. SABOČANEC, Ž. GRABAREVIĆ (2011): Histopathological evaluation and immunohistochemical study of estrogen receptor α , HER-2 and Ki-67 in canine neoplastic mammary lesions. *Vet. Arhiv.* 81, 709-722.

GUMBINER, B.M. (2005): Regulation of cadherin-mediated adhesion in morphogenesis. *Nat. Rev. Mol. Cell Biol.* 6, 622-634.

HAN A.C., A.P. SOLER, K.A. KNUDSEN, H. SALAZAR (1999): Distinct cadherin profiles in special variant carcinomas and other tumors of the breast. *Hum. Pathol.* 30, 1035-1039.

HAYES, H.M., G.P. WILSON (1977): Hormone-dependent neoplasms of the canine perianal gland. *Cancer Res.* 37, 2068–2071.

HAZAN, R. B., G.R. PHILLIPS, R.F. QIAO, L. NORTON, S.A. AARONSON (2000): Exogenous expression of N-cadherin in breast cancer cells induces cell migration, invasion, and metastasis. *J. Cell Biol.* 148, 779-790.

HEINLEIN, C.A., C. CHANG (2004): Androgen receptor in prostate cancer. *Endocr. Rev.* 25, 276-308.

HORIE, K., K. TAKAKURA, K. IMAI, S. LIAO, T. MORI (1992): Immunohistochemical localization of androgen receptor in the human endometrium, decidua, placenta and pathological conditions of the endometrium. *Hum. Reprod.* 7, 1461-1466.

HUANG, P.W., C.H. LEE (2009): Automatic classification for pathological prostate images based on fractal analysis. *IEEE Trans. Med. Imaging.* 28, 1037-1050.

HUUHTANEN, R.L., C.P. BLOMQVIST, T.A. WIKLUND, T.O. BÖHLING, M.J. VIROLAINEN, E.J. TUKIAINEN, B. TRIBUKAIT, L.C. ANDERSSON (1999): Comparison of the Ki-67 score and S-phase fraction as prognostic variables in soft-tissue sarcoma. *Br. J. Cancer.* 79, 945-51.

- IDE, T., K. UCHIDA, K. SUZUKI, Y. KAGAWA, H. NAKAYAMA (2010): Expression of Cell Adhesion Molecules and Doublecortin in Canine Anaplastic Meningiomas. *Vet. Pathol.* 48, 292-301.
- ISITOR, G.N. (1983): Comparative ultrastructural study of normal, adenomatous, carcinomatous, and hyperplastic cells of canine hepatoid circumanal gland. *Am. J. Vet. Res.* 44, 463–474.
- ISITOR, G.N., D.E. WEINMAN (1979): Origin and early development of canine circumanal glands. *Am. J. Vet. Res.*, 40, 487–492.
- ISLAM, S., T.E. CAREY, G.T. WOLF, M.J. WHEELOCK, K.R. JOHNSON (1996): Expression of N-cadherin by human squamous carcinoma cells induces a scattered fibroblastic phenotype with disrupted cell-cell adhesion. *J. Cell Biol.* 135, 1643-1654.
- IWABUCHI, M., M. ENDOH, N. HIWATASHI, Y. KINOUCI, T. SHIMOSEGAWA, T. MASUDA, T. MORIYA, H. SASANO (2002): Three-dimensional reconstruction and fractal geometric analysis of serrated adenoma. *Jpn. J. Cancer. Res.* 93, 259-266.
- JAKAB, C., M. RUSVAI, P. GALFI, J. KULKA (2010): Expression of claudin-7 molecule in canine perianal gland tumours. *Acta. Vet. Brno.* 79, 127-133.
- JAKAB, C., M. RUSVAI, Z. SZABO, A. SZABARA, J. KULKA (2009): Expression of claudin-4 molecule in benign and malignant canine hepatoid gland tumours. *Acta. Vet. Hung.* 57, 463-475.
- JÄNNE, O.A., J.J. PALVIMO, P. KALLIO, M. MEHTO (1993): Androgen receptor and mechanism of androgen action. *Ann. Med.* 25, 83-89.
- JASIK, A., W. KOZACZINSKI, M. REICHERT (2009): Canine skin tumours with adnexal differentiation: histopathology and immunohistochemistry. *Bull. Vet. Inst. Pulawy.* 53, 277-283.

KALLURI, R., R.A. WEINBERG (2009): The basics of epithelial-mesenchymal transition. *J. Clin. Invest.* 119, 1420-1428.

KARSLIOĞLU, Y., A. GÜNAL, B. KURT, O. ONGÜRÜ, A. OZCAN (2009): Fractal dimension of microvasculature in renal oncocyomas and chromophobe renal cell carcinomas. *Pathol. Res. Pract.* 205, 677-681.

KAWAI, H., A. ISHII, K. WASHIYA, T. KONNO, H. KON, C. YAMAYA, L. ONO, Y. MINAMIYA, J. OGAWA (2005): Estrogen receptor alpha and beta are prognostic factors in non-small cell lung cancer. *Clin. Cancer Res.* 11, 5084-5089.

KEY, G., M.H. KUBBUTAT, J. GERDES (1994): Assessment of cell proliferation by means of an enzyme-linked immunosorbent assay based on the detection of the Ki-67 protein. *J. Immunol. Methods.* 177, 113-7.

KIMURA, N., A. MIZOKAMI, T. OONUMA, H. SASANO, H. NAGURA (1993): Immunocytochemical localization of androgen receptor with polyclonal antibody in paraffin-embedded human tissues. *J. Histochem. Cytochem.* 41, 671-678.

KLOPFLEISCH, R., H. VON EULER, G. SARLI, S.S. PINHO, F. GÄRTNER, A.D. GRUBER (2011): Molecular carcinogenesis of canine mammary tumors: news from an old disease. *Vet. Pathol.* 48, 98-116.

KÖNIG, M., W. MOSIMANN, R.E. DEVAUX (1985): Micromorphology of the circumanal glands and tail gland area of dogs. *Vlaams. Diergen. Tijds.*, 54, 278–286.

KRÖLLING, O. (1960) *Der Anus. U: Lehrbuch der Histologie und Vergleichenden Mikroskopischen Anatomie der Haustiere*, 10th ed. (Krölling, O., H. Grau, Ur.) Paul Parey, Berlin. str. 260–261.

KUMAR, V. A.K. ABBAS, N. FAUSTO, R.N. MITCHELL, A.J. MCADAM, A.H. SHARPE, A.B. KANE, A. MAITRA (2005): General pathology. In: *Robbins and Cotran Pathologic Basis of Disease*. 8th ed. (Kumar, V., A.K. Abbas, N. Fausto, J.c. Aster, Ur.) Elsevier Saunders, Philadelphia. str. 3-510.

LAI, C.L., R. VAN DEN HAM, J. MOL, E. TESKE (2009): Immunostaining of the androgen receptor and sequence analysis of its DNA-binding domain in canine prostate cancer. *Vet. J.* 181, 256-260.

LANA, S.E., G.K. OGILVIE, R.A. HANSEN (2000): Identification of matrix metalloproteinases in canine neoplastic tissue. *Am. J. Vet. Res.* **61**, 111–114.

LASKIN W.B., M. MIETTINEN (2002): Epithelial-type and neural-type cadherin expression in malignant noncarcinomatous neoplasms with epithelioid features that involve the soft tissues. *Arch. Pathol. Lab. Med.* 126, 425-431.

LEAV, I., K.H. SCHELLING, J.Y. ADAMS, F.B. MERK, J. ALROY (2001): Role of canine basal cells in postnatal prostatic development, induction of hyperplasia, and sex hormone-stimulated growth; and the ductal origin of carcinoma. *Prostate.* 48, 210-224.

LEE GROSS, T., P. J. IHRKE, E. J. WALDER, V. K. AFFOLTER (2005): *Skin Diseases of the Dog and Cat: Clinical and Histopathologic Diagnosis*, 2nd ed., Blackwell Science Ltd. Oxford, Ames, Victoria. pp. 641-664.

LEE, J.M., S. DEDHAR, R. KALLURI, E.W. THOMPSON (2006): The epithelial-mesenchymal transition: new insights in signaling, development, and disease. *J Cell Biol.* 172(7), 973-81.

LEIBMAN, N.F., S.E. LANA, R.A. HANSEN (2000): Identification of matrix metalloproteinases in canine cutaneous mast cell tumors. *J. Vet. Intern. Med.* **14**, 583–586.

LORTHOIS, S., F. CASSOT (2010): Fractal analysis of vascular networks: insights from morphogenesis. *J. Theor. Biol.* 262, 614-633.

LOUKOPOULOS, P., B.A. MUNGALL, R.C. STRAW, J.R. THORNTON, W.F. ROBINSON (2003): Matrix metalloproteinase-2 and -9 involvement in canine tumors. *Vet. Pathol.* 40, 382-394.

MAITA, K., K. ISHIDA (1975): Structure and development of the perianal gland of the dog. *Jap. J. Vet. Sci.* 37, 349–356.

MANDARA, M.T., S. PAVONE, L. MANDRIOLI, G. BETTINI, C. FALZONE, M. BARONI (2009): Matrix metalloproteinase-2 and matrix metalloproteinase-9 expression in canine and feline meningioma. *Vet. Pathol.* 46, 836-845.

MANDELBROT, B.B. (1983): *The fractal geometry of nature.* W.H. Freeman and company, New York.

MARKOVIC-LIPKOVSKI J., D. BRASANAC, G.A. MULLER, C.A. MULLER (2001): Cadherins and integrins in renal cell carcinoma: an immunohistochemical study. *Tumori.* 87, 173-178.

MARTINS, A.M., A. VASQUES-PEYSER, L.N. TORRES, J.M. MATERA, M.L. DAGLI, J.L. GUERRA (2008): Retrospective-systematic study and quantitative analysis of cellular proliferation and apoptosis in normal, hyperplastic and neoplastic perianal glands in dogs. *Vet Comp Oncol.* 6(2), 71-9.

MATOS, A.J., C. LOPES, J. CARVALHEIRA, M. SANTOS, G.R. RUTTEMAN, F. GÄRTNER (2006): E-cadherin expression in canine malignant mammary tumours: relationship to other clinico-pathological variables. *J. Comp. Pathol.* 134, 182-189.

MATSUZAKI, P., B. COGLIATI, D.S. SANCHES, L.M. CHAIBLE, K.C. KIMURA, T.C. SILVA, M.A. REAL-LIMA, F.J. HERNANDEZ-BLAZQUEZ, R. LAUFER-AMORIM, M.L. DAGLI (2010): Immunohistochemical characterization of canine prostatic intraepithelial neoplasia. *J. Comp. Pathol.* 142, 84-88.

MIYAMOTO, H., J.L. YAO, A. CHAUX, Y. ZHENG, I. HSU, K. IZUMI, C. CHANG, E.M. MESSING, G.J. NETTO, S. YEY (2012): Expression of androgen and oestrogen receptors and its prognostic significance in urothelial neoplasm of the urinary bladder. *BJU Int.* 109, 1716-1726.

MOLL, R., M. MITZE, U.H. FRIXEN, W. BIRCHMEIER (1993): Differential loss of E-cadherin expression in infiltrating ductal and lobular breast carcinomas. *Am. J. Pathol.* 143, 1731-1742.

NAKANO, M., Y. TAURA, M. INOUE (2005): Protein expression of Mdm2 and p53 in hyperplastic and neoplastic lesions of the canine circumanal gland. *J Comp Pathol.* 132(1), 27-32.

NEUMANN, S.F., F.J. KAUP (2005): Usefulness of Ki-67 proliferation marker in the cytologic identification of liver tumors in dogs. *Vet. Clin. Pathol.* 34, 132-136.

NEURAND, K., W. MEYER (1982): Die Drüsen der Analregion des Hundes. *Tierärztl. Prax.*, 10, 243–252.

NIETO, A., L. PEÑA, M.D. PÉREZ-ALENZA, M.A. SÁNCHEZ, J.M. FLORES, M. CASTAÑO (2000): Immunohistologic detection of estrogen receptor alpha in canine mammary tumors: clinical and pathologic associations and prognostic significance. *Vet. Pathol.* 37, 239-247.

NOWAK, M., J.A. MADEJ, M. PODHORSKA-OKOLOW, P. DZIEGIEL (2008): Expression of extracellular matrix metalloproteinase (MMP-9), E-cadherin and proliferation-associated antigen Ki-67 and their reciprocal correlation in canine mammary adenocarcinomas. *In Vivo.* 22, 463-469.

OSBORN, M., E. DEBUS, K. WEBER (1984): Monoclonal antibodies specific for vimentin. *Eur. J. Cell. Biol.* 34, 137-43.

PARKINSON, I., N. FAZZALARI (1994): Cancellous bone structure analysis using image analysis. *Australas. Phys. Eng. Sci. Med.* 470, 64–70.

PAUL, R., C.M. EWING, D.F. JARRARD, W.B. ISAACS (1997): The cadherin cell-cell adhesion pathway in prostate cancer progression. *Br. J. Urol.* 79, 37-43.

- PENA, L.L., A.I. NIETO, D. PEREZALENZA, P. CUESTA, M. CASTANO (1998): Immunohistochemical detection of Ki-67 and PCNA in canine mammary tumors: relationship to clinical and pathologic variables. *J. Vet. Diagn. Invest.* 3, 237-246.
- PEREDA, E., A. GAMUNDI, R. RIAL, J. GONZALEZ (1998): Non-linear behaviour of human EEG: fractal exponent versus correlation dimension in awake and sleep stages. *Neurosci. Lett.* 250, 91–94.
- PEREIRA, R.S., A. SCHWEIGERT, G. DIAS DE MELO, F. VISSANI FERNANDES, F.A. RUIZ SUEIRO, G. FABRINO MACHADO (2013): Ki-67 labeling in canine perianal glands neoplasms: a novel approach for immunohistological diagnostic and prognostic. *BMC Vet. Res.* 9, 83.
- PETTERINO, C., M. MARTINI, M. CASTAGNARO (2003): Immunohistochemical detection of growth hormone (GH) in canine hepatoid gland tumors. *J Vet Med Sci.* 66(5), 569-72.
- PIRES, I., F.L. QUEIROGA, A. ALVES, F. SILVA, C. LOPES (2009): Decrease of E-cadherin expression in canine cutaneous histiocytoma appears to be related to its spontaneous regression. *Anticancer Res.* 29, 2713-2717.
- PISANI, G., F. MILLANTA, D. LORENZI, I. VANNOZZI, A. POLI (2006): Androgen receptor expression in normal, hyperplastic and neoplastic hepatoid glands in the dog. *Res Vet Sci.* 81(2), 231-6.
- POLTON, G.A., M.J. BREARLEY, L.M. GREEN, T.J. SCASE (2007): Expression of E-cadherin in canine anal sac gland carcinoma and its association with survival. *Vet. Comp. Oncol.* 5, 232-238.
- PONCE, F., J.P. MAGNOL, T. MARCHAL, L. CHABANNE, D. LEDIEU, C. BONNEFONT, P. FELMAN, C. FOURNEL-FLEURY (2003): High-grade canine T-cell lymphoma/leukemia with plasmacytoid morphology: a clinical pathological study of nine cases. *J. Vet. Diagn. Invest.* 15, 330-337.

POTHUAUD L, E. LESPESSAILLES, R. HARBA, R. JENNANE, V. ROYANT, E. EYNARD, C.L. BENHAMOU (1998): Fractal analysis of trabecular bone texture on radiographs: discriminant value in postmenopausal osteoporosis. *Osteoporos Int.* 8, 618-625.

PRINS, G.S., K.S. KORACH (2008): The role of estrogens and estrogen receptors in normal prostate growth and disease. *Steroids.* 73, 233-244.

PUCH S., S. ARMEANU, C. KIBLER, K.R. JOHNSON, C.A. MULLER, M.J. WHEELLOCK, G. KLEIN (2001): N-cadherin is developmentally regulated and functionally involved in early hematopoietic cell differentiation. *J. Cell. Sci.* 2001; 114, 1567-1577.

RAMOS-VARA, J.A.(2005): Technical Aspects of Immunohistochemistry. *Vet. Pathol.* 42, 405–426.

RAMOS-VARA, J.A., M.A. MILLER, E. GILBREATH, J.S. PATTERSON (2010): Immunohistochemical detection of CD34, E-cadherin, claudin-1, glucose transporter 1, laminin, and protein gene product 9.5 in 28 canine and 8 feline meningiomas. *Vet. Pathol.* 47, 725-737.

RODRIGUES, M.M., A. REMA, F. GÄRTNER, F.A. SOARES, S.R. ROGATTO, V.M. DE MOUR, R. LAUFER-AMORIM (2011): Overexpression of vimentin in canine prostatic carcinoma. *J. Comp. Pathol.* 144, 308-311.

ROELS, S., K. TILMANT, R. DUCATELLE (1999): PCNA and Ki-67 proliferation markers as criteria for prediction of clinical behaviour of melanocytic tumours in cats and dogs. *J. Comp. Pathol.* 121, 13-24.

SANTOS, A.A., C.C. LOPES, R.M. MARQUES, I.F. AMORIM, M.F. GÄRTNER, A.J. DE MATOS (2012): Matrix metalloproteinase-9 expression in mammary gland tumors in dogs and its relationship with prognostic factors and patient outcome. *Am. J. Vet. Res.* 73, 689-697.

SARLI, G., C. BENAZZI, R. PREZIOSI, P.S. MARCATO (1994): Proliferative activity assessed by anti-pcna and Ki-67 monoclonal-antibodies in canine testicular-tumors. *J. Comp. Pathol.* 110, 357-368.

SCASE, T.J., D. EDWARDS, J. MILLER, W. HENLEY, K. SMITH, A. BLUNDEN, S. MURPHY (2006): Canine mast cell tumors: Correlation of apoptosis and proliferation markers with prognosis. *J. Vet. Intern. Med.* 20, 151-158.

SCHOLZEN, T., J. GERDES (2000): The Ki-67 protein: from the known and the unknown. *J. Cell. Physiol.* 182, 311-22.

SCHONK, D.M., H.J. KUIJPERS, E. VAN DRUNEN, C.H. VAN DALEN, A.H. GEURTS VAN KESSEL, R. VERHEIJEN, F.C. RAMAEKERS (1989): Assignment of the gene(s) involved in the expression of the proliferation-related Ki-67 antigen to human chromosome 10. *Hum. Genet.* 83, 297–299.

SCOTT, D.W., T.J. REIMERS (1986): Tail gland and perianal gland hyperplasia associated with testicular neoplasia and hypertestosteronemia in a dog. *Canine Prac.* 13, 15–17.

SEGUIN, B., M.F. BESANCON, J.L. MCCALLAN, L.L. DEWE, M.C. TENWOLDE, E.K. WONG, M.S. KENT (2006): Recurrence rate, clinical outcome, and cellular proliferation indices as prognostic indicators after incomplete surgical excision of cutaneous grade 11 mast cell tumors: 28 dogs (1994-2002). *J. Vet. Intern. Med.* 20, 933-940.

SESHADRI, R., A.-Y. LEONG, K. MCCAUL, F.A. FIRGAIRA, V. SETLUR, D.J. HORSFALL (1996): Relationship between *p53* gene abnormalities and other tumour characteristics in breast-cancer prognosis. *Int. J. Cancer.* 69, 135-41.

SEVERIN, K., M. HOHŠTETER, B. ARTUKOVIĆ, A. GUDAN KURILJ, A. BECK, I.C. ŠOŠTARIĆ-ZUCKERMANN, D. GRABAREVIĆ, P. DŽAJA, Ž. GRABAREVIĆ (2011): Fractal dimension of the hepatoid adenomas and carcinomas in dogs. Proceedings of the Cutting edge pathology, 29th Meeting of the European Society of Veterinary Pathology and European College of Veterinary Pathologists. Uppsala, Sweden.

SHABADASH, S.A., ZELIKINA T.I. (2002a): Once more about hepatoid circumanal glands of dogs; history of their discovery and causes of revision of their structure and function. *Biology Bulletin.* 29, 139-147.

SHABADASH, S.A., ZELIKINA T.I. (2002b): Contradictions in modern data on the structure and function of dog hepatoid circumanal glands. *Biology Bulletin*. 29, 229-237.

SHABADASH, S.A., ZELIKINA T.I. (2005): Comparative morphological analysis of different hepatoid glands: Histological variants and the morphofunctional unit . *Biology Bulletin*. 32, 354-359.

SHESKIN, D.J. (2002): Handbook of parametric and nonparametric statistical procedures. Second edition. Chapman Hall CRC, Boca Raton, London, New York.

SIEDAMGROTZKY, O.A. (1875): Ueber die am After einiger Haustiere vorkommenden Drüsen. *Arch. Wiss. Prakt. Tierh.*, 1, 438–448.

SIMEONOV, R., G. SIMEONOVA (2008): Fractal dimension of canine mammary gland epithelial tumors on cytologic smears. *Vet. Clin. Pathol.* 35, 446-448.

SORENMO, K.U., R. RASOTTO, V. ZAPPULLI, M.H. GOLDSCHMIDT (2011): Development, anatomy, histology, lymphatic drainage, clinical features, and cell differentiation markers of canine mammary gland neoplasms. *Vet. Pathol.* 48, 85-97.

STAMENKOVIC I. (2003): Extracellular matrix remodelling: the role of matrix metalloproteinases. *J. Pathol.* 200, 448-464.

TAMBASCO, M., A.M. MAGLIOCCO (2008): Relationship between tumor grade and computed architectural complexity in breast cancer specimens. *Hum. Pathol.* 39, 740-746.

TAN, C.O., M.A. COHEN, D. L. ECKBERG, J. A. TAYLOR (2009): Fractal properties of human heart period variability: physiological and methodological implications. *J. Physiol.* 587, 3929-3941.

TAVERNA, G., P. COLOMBO, F. GRIZZI, B. FRANCESCHINI, G. CEVA-GRIMALDI, M. SEVESO, G. GIUSTI, A. PICCINELLI, P. GRAZIOTTI (2009): Fractal analysis of two-dimensional vascularity in primary prostate cancer and surrounding non-tumoral parenchyma. *Pathol. Res. Pract.* 205, 438-444.

THEILER, J. (1990): Estimating fractal dimension. *J. Opt. Soc. Am.* 7, 1055-1073.

THIERY, J.P. (2002): Epithelial-mesenchymal transitions in tumour progression. *Nat. Rev. Cancer.* 2. 442–454.

THIERY, J.P., H. ACLOQUE, R.Y. HUANG, M.A. NIETO (2009): Epithelial-mesenchymal transitions in development and disease. *Cell.* 139, 871-890.

UMBAS, R., J.A. SCHALKEN, T.W. AALDERS, B.S. CARTER, H.F.M. KARTHAUS, H.E. SCHAAFSMA, F.M.J. DEBRUYNE, W.B. ISAACS (1992): Expression of the cellular adhesion molecule E-cadherin is reduced or absent in high-grade prostate cancer. *Canc. Res.* 52, 5104-5109.

VOS, J.C., T.S. VAN DEN INGH, W. MISDORP, F.C. RAMAEKERS, F.N. VAN MIL, M. DE NEIJS (1989): An immunohistochemical study of canine tissues with vimentin, desmin, glial fibrillary acidic protein, and neurofilament antisera. *Zentralbl. Veterinarmed. A.* 36, 561-575.

VOS, J.H., T.S. VAN DEN INGH, F.C. RAMAEKERS, M. DE NEIJS, F.N. VAN MIL, D. IVANYI (1992): Keratin and vimentin distribution patterns in the epithelial structures of the canine anal region. *Anat. Rec.* 234, 391-398.

VOS, J.H., T.S. VAN DEN INGH, F.C. RAMAEKERS, R.F. MOLENBEEK, M. DE NEIJS, F.N. VAN MIL, D. IVANYI (1993): The expression of keratins, vimentin, neurofilament proteins, smooth muscle actin, neuron-specific enolase, and synaptophysin in tumors of the specific glands in the canine anal region. *Vet Pathol.* 30(4), 352-61.

WALTER, J. (2000): A cytokeratin profile of canine epithelial skin tumours. *J. Comp. Path.* 122, 278-287.

WHEELOCK, M. J., A.P. SOLER, K.A. KNUDSEN (2001): Cadherin junctions in mammary tumors. *J. Mammary Gland Biol. Neoplasia* 6, 275-285.

WILSON, G.P., H.M. HAYES (1979): Castration for treatment of perianal gland neoplasms in the dog. *J. Am. Vet. Med. Assoc.* 174, 1301–1303.

WOYSHVILLE, M., J. CALABRESE, (1994): Quantification of occipital EEG changes in alzheimer disease utilizing a new metric – the fractal dimension. *Biol. Psych.* 35, 381-387.

YANG J., WEINBERG R.A. (2008): Epithelial-mesenchymal transition: at the crossroads of development and tumor metastasis. *Dev. Cell.* 14, 818–829.

9. ŽIVOTOPIS

Ivan-Conrado Šoštarić-Zuckermann je rođen 7. studenog 1979. godine u Naucalpan, Meksiko. Još kao malo dijete seli se u Zagreb gdje je od 1986. do 1994. pohađao osnovnu školu „Dobriša Cesarić“. Maturirao je u Zagrebačkoj XV. Gimnaziji 1998. Iste godine upisuje studij na Veterinarskom fakultetu. U toku studija 2001. i 2002. godine prima nagradu za najboljeg studenta na godini. Diplomirao je 9.6.2006. godine izradeći diplomski rad pod naslovom „Lančana reakcija polimerazom – PCR (Polymerase Chain Reaction) - Metoda izbora za dokazivanje *Avipoxvirusa* primjenjenog u dišni sustav jednodnevnih pilića“. U veljači 2007. započinje sa volonterskim radom na Zavodu za opću patologiju i patološku morfologiju. Na istom zavodu se zapošljava 1.10.2007. u svojstvu znanstvenog novaka na znanstvenom projektu „Komparativna dijagnostika, morfometrija i analiza tumora ljudi i životinja“, nositelja Prof. dr. sc. Željka Grabarevića. U toku 2008. godine sudjeluje kao član organizacijskog odbora u organiziranju međunarodnog znanstvenog skupa ESVP 2008. u Dubrovniku. Tijekom sljedeće godine član je organizacijskog odbora znanstveno-stručnog skupa „Veterinarska znanost i struka 2009.“ koji se održao na Veterinarskom fakultetu. Akademsku godinu 2010/11., u okviru stipendije Švicarske konfederacije, provodi na stručnom usavršavanju na Institutu za veterinarsku patologiju Sveučilišta u Zurichu. Godine 2011. izabran je na radno asistenta na zavodu za Veterinarsku patologiju. Tijekom rada na Zavodu za veterinarsku patologiju objavio je 19 znanstvenih i stručnih radova u domaćim i stranim časopisima, od kojih se 4 sekundarno citira u *Current Contentsu*. Član je Hrvatskog veterinarskog društva, Hrvatske veterinarske komore i Europskog društva veterinarskih patologa.

Služi se engleskim, španjolskim i njemačkim jezikom.

Udovac je i otac jednog djeteta.

Popis radova:

1. HOHŠTETER, M., O. SMOLEC, A. GUDAN KURILJ, I.C. ŠOŠTARIĆ-ZUCKERMANN, I. BATA, Ž. GRABAREVIĆ. (2012): Intratesticular benign peripheral nerve sheath tumour in a ferret (*Mustela putorius furo*). *J Small Anim Pract.* 53, 63-66.
2. BECK A., M. STEJSKAL, V. BUTKOVIĆ, I.C. ŠOŠTARIĆ-ZUCKERMANN, A. GUDAN KURILJ, Ž. GRABAREVIĆ (2011): Necrotic omental lipoma in a dog as an unusual cause of sclerosing encapsulating peritonitis -a case report. *Vet. Arhiv.* In press.
3. GUDAN KURILJ, A., M. HOHŠTETER, A. BECK, B. ARTUKOVIĆ, I.C. ŠOŠTARIĆ-ZUCKERMANN, Ž. GRABAREVIĆ (2011a): Complex mammary adenoma with sebaceous differentiation in a dog. *J. Comp. Path.* In press.
4. GUDAN KURILJ A., M. HOHŠTETER, B. ARTUKOVIĆ, K. SEVERIN, I.C. ŠOŠTARIĆ-ZUCKERMANN, A. BECK, S. SEIWERTH, R. SABOČANEC, Ž. GRABAREVIĆ (2011b): Histopathological evaluation and immunohistochemical study of estrogen receptor α , HER-2 and Ki-67 in canine neoplastic mammary lesions. *Vet. Arhiv.* In press.
5. GUDAN KURILJ, A., I.C. ŠOŠTARIĆ-ZUCKERMANN; M. HOHŠTETER; A. BECK; B. ARTUKOVIĆ; K. SEVERIN; P. DŽAJA; Ž. GRABAREVIĆ. (2011): A retrospective study of canine cutaneous tumors in Croatia. *Zbornik radova. 22nd Ljudevit Jurak international symposium on comparative oncology. Zagreb.* 11-11.
6. SEVERIN, K.; M. HOHŠTETER, B. ARTUKOVIĆ; A. GUDAN KURILJ; A. BECK, I.C. ŠOŠTARIĆ-ZUCKERMANN; D. GRABAREVIĆ; P. DŽAJA; Ž. GRABAREVIĆ. (2011) Fractal dimension of the hepatoid adenomas and carcinomas in dogs *Proceedings of the Cutting edge pathology, 29th Meeting of the European Society of Veterinary Pathology and European College of Veterinary Pathologists. Uppsala, Sweden.*
7. ŠOŠTARIĆ - ZUCKERMANN, I. C., N. BOREL, C. KAISER, Ž. GRABAREVIĆ, A. POSPISCHIL (2011): Chlamydia in Canine or Feline Coronary Arteriosclerotic Lesions. *BMC Research Notes*, 350, 4.

8. ŠOŠTARIĆ–ZUCKERMANN, I.C., K. SEVERIN, M. HOHŠTETER, B. ARTUKOVIĆ, R. SABOČANEC, Ž. GRABAREVIĆ (2010): A short review of canine tumors diagnosed at Department of veterinary pathology, Zagreb, Croatia, during years 2006-2009. 28th meeting of the European Society of Veterinary Pathology and European College of Veterinary Pathologists. ESVP/ECVP 2010, Beograd, Srbija, 8-11.09.2010. Book of abstracts, pp 87.
9. GUDAN KURILJ, A., A. BECK, M. HOHŠTETER, I.C. ŠOŠTARIĆ-ZUCKERMANN, B. ARTUKOVIĆ, S. SEIWERTH, Ž. GRABAREVIĆ: Comparison of cell proliferation in canine and feline mammary gland hyperplasia and neoplasia. Proceedings of the 2010 Annual Congress of the European Society of Veterinary Oncology. Torino, Italy, 2010. 65-65.
10. HOHŠTETER, M., B. ARTUKOVIĆ, A. BECK, A. GUDAN KURILJ, I.C. ŠOŠTARIĆ-ZUCKERMANN, M. ĆORIĆ, G. BAČIĆ, B. ŠEOL, Z. ŠTRITOF, Ž. GRABAREVIĆ: Cold haemagglutinin disease in two French bulldog pups - a case report. Veterinarski arhiv. 80 (2010) , 6; 787-796.
11. GRABAREVIĆ, Ž., B. ARTUKOVIĆ, A. BECK, M. HOHŠTETER, A. GUDAN KURILJ, I.C. ŠOŠTARIĆ-ZUCKERMANN, G. ŠTIBRIĆ (2009): Kongenitalna intoksikacija bakrom u teladi. Znanstveno stručni sastanak Veterinarska znanost i struka Zbornik sažetaka (Kožačinski, Lidija ; Maltar-Strmečki, Nadica ; Štoković, Igor (ur.)), 84-85.
12. BOSNIĆ, M., A. BECK, A. GUDAN KURILJ, K. SEVERIN, I.C. ŠOŠTARIĆ – ZUCKERMANN, R. SABOČANEC, B. ARTUKOVIĆ, M. HOHŠTETER, P. DŽAJA, Ž. GRABAREVIĆ (2009): Prikaz patologije ovaca na području republike Hrvatske od 1960. do 2006. godine Znanstveno stručni sastanak Veterinarska znanost i struka Zbornik sažetaka (Kožačinski, Lidija ; Maltar-Strmečki, Nadica; Štoković, Igor (ur.)), 80-80.
13. GRABAREVIĆ, Ž., J. BUBIĆ ŠPOLJAR, A. GUDAN KURILJ, I.C. ŠOŠTARIĆ ZUCKERMANN, B. ARTUKOVIĆ, M. HOHŠTETER, A. BECK, P. DŽAJA, N. MALTAR STRMEČKI (2009): Mast Cell Tumor in Dogs - Incidence and Histopathological Characterization. Collegium Antropologicum. 33, 1, p.p. 253-258.

14. GRABAREVIĆ, Ž.; M. ĆORIĆ, S. SEIWERTH, P. DŽAJA, B. ARTUKOVIĆ, A. GUDAN KURILJ, A. BECK, M. HOHŠTETER, I.C. ŠOŠTARIĆ ZUCKERMANN, L. BRČIĆ, I. HRSTIĆ (2009): Comparative Analysis of Hepatocellular Carcinoma in Men and Dogs. // Collegium Antropologicum. 33 (2009) , 3; p.p. 811-814.
15. GRABAREVIĆ, Ž., M. HOHŠTETER, I. C. ŠOŠTARIĆ – ZUCKERMANN, A. BECK, B. ARUKOVIĆ, A. GUDAN KURILJ, P. DŽAJA, R. SABOČANEC (2009): Types and incidence of tumours in cats in Croatia. Pathology today - 27th meeting of the European society of veterinary pathologists. Izabella Babinska (ur.), Krakow, p.p 97.
16. GRABAREVIĆ, Ž., S. SEIWERTH, M. ĆORIĆ, I.C. ŠOŠTARIĆ-ZUCKERMANN, M. HOHŠTETER, B. ARTUKOVIĆ, A. BECK, A. GUDAN KURILJ, P. DŽAJA, L. ŠVIĆ (2008.): Metastatic cholangiocarcinoma in a cow - case report. Proceedings of XVI. Congress of the Mediterranean Federation for Health and Production of Ruminant. prof. dr. sc. Harapin i prof. dr. sc. Josip Kos (ur.). Zadar: Intergrafika d.o.o., p.p. 467-471.
17. DŽAJA, P., A. BECK, G. KIŠ, A. GUDAN KURILJ, T. ŽIVIČNJAK, B. ARTUKOVIĆ, R. BECK, M. HOHŠTETER, I. C. ŠOŠTARIĆ ZUCKERMANN, Ž. GRABAREVIĆ (2008): Invazija psa parazitom *Dirofilaria repens*. Veterinarski arhiv 78,6,p.p.521-27.
18. BECK, A., R. BECK, A. KOSTELIĆ, I.-C. ŠOŠTARIĆ-ZUCKERMANN, A. GUDAN KURILJ, M. HOHŠTETER, B. ARTUKOVIĆ, M. POPOVIĆ, I. VALPOTIĆ, Ž. GRABAREVIĆ (2008): Ovcji plućni adenokarcinom (OPA) uzrokovan Jaagsikte sheep retrovirusom (JSRV). Hrvatski veterinarski vjesnik HVD. 31 (1-2), 35-44.
19. BECK, A., R. BECK, V. VRKIĆ, I.C. ŠOŠTARIĆ – ZUCKERMANN, M. HOHŠTETER, B. ARTUKOVIĆ, Z. JANICKI, D. KONJEVIĆ, A. MARINCULIĆ, Ž. GRABAREVIĆ (2008): Red Deer (*Cervus elaphus*) are not a perfect host for *Fascioloides magna*: evidence from a histopathological study. Focusing on Diseases of European Wildlife and Recent Changes in Disease Distribution. Ivan Vicković (ur.), Zagreb, p.p. 45.

